

CBR

Colégio Brasileiro de Radiologia
e Diagnóstico por Imagem

Série
Colégio Brasileiro de Radiologia e Diagnóstico por Imagem

MUSCULOESQUELÉTICO

Editores da Série:
C. Isabela Silva Müller
Giuseppe D'Ippolito
Antônio José da Rocha

Editores Associados:
Luiz Guilherme de C. Hartmann
Marcelo Bordalo Rodrigues

ELSEVIER



CBR

Colégio Brasileiro de Radiologia e Diagnóstico por Imagem

Série
Colégio Brasileiro de Radiologia e Diagnóstico por Imagem

MUSCULOESQUELÉTICO

Luiz Guilherme de Carvalho Hartmann

Médico Radiologista do Departamento de Imagem do Hospital Israelita Albert Einstein – SP
Coordenador Médico do CEDIM – HFCP
Médico Radiologista do RDO Diagnósticos
Membro Titular do Colégio Brasileiro de Radiologia e Diagnóstico por Imagem

Marcelo Bordalo Rodrigues

Chefe do Setor de Musculoesquelético do Instituto de Radiologia (InRad) do Hospital das Clínicas da Faculdade de Medicina da Universidade de São Paulo (HC/FMUSP)
Diretor do Serviço de Radiologia do Instituto de Ortopedia e Traumatologia (IOT) do HC/FMUSP
Médico Radiologista e Coordenador da Radiologia Musculoesquelética do Hospital Sírio Libanês
Membro Titular do Colégio Brasileiro de Radiologia e Diagnóstico por Imagem

ELSEVIER

© 2014, Elsevier Editora Ltda.
Todos os direitos reservados e protegidos pela Lei nº 9.610, de 19/02/1998.
Nenhuma parte deste livro, sem autorização prévia por escrito da editora, poderá ser reproduzida ou transmitida sejam quais forem os meios empregados: eletrônicos, mecânicos, fotográficos, gravação ou quaisquer outros.
ISBN: 978-85-352-3146-5

Capa
Interface Designers

Editoração Eletrônica
Rosane Guedes

Ilustrações:
Margareth de Castro Baldissara Moreira (**Figuras 3-2, 3-3, 3-4A, 3-5, 3-6, 3-8, 3-11, 3-17A, 3-20A, 3-21A e B, 3-23, 3-24, 3-25, 3-26, 3-27, 3-33, 3-39, 3-52, 3-59, 3-61, 3-62, 3-63, 3-67, 3-68, 3-69, 3-71, 6-10, 6-11, 6-12A, 6-14, 6-15, 6-29, 6-30, 6-31, 6-32, 6-33, 6-54, 6-56, 6-57, 6-58, 6-61, 6-63, 6-66, 6-67, 6-68, 6-69, 6-74, 6-75, 6-110, 6-117, 6-122, 7-1, 7-2, 7-3, 7-4, 7-5, 7-7, 7-8, 7-10, 7-11, 7-12, 7-13, 7-14, 7-15, 7-18, 7-20, 7-35, 7-37, 7-43, 7-46, 7-48, 7-49, 7-50, 8-7, 8-8, 9-1, 9-29, 9-30, 9-56, 10-32, 14-41**)
Marcelo Bordalo Rodrigues (**Figuras 9-2, 10-1, 10-32, 16-1, 16-2, 16-3, 16-7, 16-9, 16-13, 16-15**)

Elsevier Editora Ltda.
Conhecimento sem Fronteiras

Rua Sete de Setembro, 111 – 16º andar
20050-006 – Centro – Rio de Janeiro – RJ

Rua Quintana, 753 – 8º andar
04569-011 – Brooklin – São Paulo – SP

Serviço de Atendimento ao Cliente
0800 026 53 40
sac@elsevier.com.br

Consulte também nosso catálogo completo, os últimos lançamentos e os serviços exclusivos no *site* www.elsevier.com.br.

NOTA

O conhecimento médico está em permanente mudança. Os cuidados normais de segurança devem ser seguidos, mas, como as novas pesquisas e a experiência clínica ampliam nosso conhecimento, alterações no tratamento e terapia à base de fármacos podem ser necessárias ou apropriadas. Os leitores são aconselhados a checar informações mais atuais dos produtos, fornecidas pelos fabricantes de cada fármaco a ser administrado, para verificar a dose recomendada, o método e a duração da administração e as contraindicações. É responsabilidade do médico, com base na experiência e contando com o conhecimento do paciente, determinar as dosagens e o melhor tratamento para cada um individualmente. Nem o editor nem o autor assumem qualquer responsabilidade por eventual dano ou perda a pessoas ou à propriedade originada por esta publicação.

O Editor

CIP-BRASIL. CATALOGAÇÃO-NA-FONTE
SINDICATO NACIONAL DOS EDITORES DE LIVROS, RJ

H262m

Hartmann, Luiz Guilherme de C.
Musculoesquelético / Luiz Guilherme de C. Hartmann, Marcelo Bordalo Rodrigues ; organização Isabela Silva Müller, Giuseppe D'Ippolito , Antônio José da Rcoha. - 1. ed. - Rio de Janeiro : Elsevier, 2014.
il. ; 27 cm. (Colégio Brasileiro de Radiologia e Diagnóstico por Imagem)

Inclui índice
Referencias
ISBN 978-85-352-3146-5
1. Medicina. 2. Radiologia. I. Rodrigues, Marcelo Bordalo. II. Müller, Isabela Silva. III. D'Ippolito, Giuseppe. IV. Rcoha, Antônio José da. V. Título. VI. Série.

14-10894 CDD: 616.0757
CDU: 616-073.7

CÓPIA NÃO AUTORIZADA É CRIME
ABDR
ASSOCIAÇÃO BRASILEIRA DE DIREITOS REPROGRÁFICOS
RESPEITE O DIREITO AUTORAL

Série Colégio Brasileiro de Radiologia e Diagnóstico por Imagem

Editores da Série

C. Isabela Silva Müller

Doutora em Radiologia Clínica pela Universidade Federal de São Paulo – Escola Paulista de Medicina (UNIFESP/EPM)
Médica Radiologista e Coordenadora do Grupo Delfin, Salvador, BA
Membro Titular do Colégio Brasileiro de Radiologia e Diagnóstico por Imagem

Giuseppe D'Ippolito

Professor Livre-Docente do Departamento de Diagnóstico por Imagem da Escola Paulista de Medicina da Universidade Federal de São Paulo

Antônio José da Rocha

Neurorradiologista do Laboratório Fleury Medicina Diagnóstica e do Serviço de Diagnóstico por Imagem da Santa Casa de Misericórdia de São Paulo – SP
Professor Adjunto Doutor do Departamento de Clínica Médica da Faculdade de Ciências Médicas da Santa Casa de São Paulo (FCMSCSP) – SP
Membro Titular do Colégio Brasileiro de Radiologia e Diagnóstico por Imagem

Editores Associados

Luiz Guilherme de Carvalho Hartmann

Médico Radiologista do Departamento de Imagem do Hospital Israelita Albert Einstein – SP
Coordenador Médico do CEDIM – HFCP
Médico Radiologista do RDO Diagnósticos
Membro Titular do Colégio Brasileiro de Radiologia e Diagnóstico por Imagem

Marcelo Bordalo Rodrigues

Chefe do Setor de Musculoesquelético do Instituto de Radiologia (InRad) do Hospital das Clínicas da Faculdade de Medicina da Universidade de São Paulo (HC/FMUSP)
Diretor do Serviço de Radiologia do Instituto de Ortopedia e Traumatologia (IOT) do HC/FMUSP
Médico Radiologista e Coordenador da Radiologia Musculoesquelética do Hospital Sírio Libanês
Membro Titular do Colégio Brasileiro de Radiologia e Diagnóstico por Imagem

Coautores

Adriana Vieira Cabral
Médica Radiologista da Clínica Image Memorial, DASA, Salvador, Bahia
Membro Titular do Colégio Brasileiro de Radiologia e Diagnóstico por Imagem

Apojucan Valadão Neto
Membro Titular do Colégio Brasileiro de Radiologia e Diagnóstico por Imagem
Médico Radiologista da Radiologia Anchieta, Taguatinga – DF

Artur da Rocha Corrêa Fernandes
Membro Titular do Colégio Brasileiro de Radiologia e Diagnóstico por Imagem
Professor Associado do Departamento de diagnóstico por Imagem da Escola Paulista de Medicina-UNIFESP
Consultor Especialista em ME do IPrad

Antonio Augusto Vasconcelos Freire de Carvalho
Médico-Residente em Radiologia e Diagnóstico por Imagem na Medimagem/Hospital Beneficência Portuguesa de São Paulo
Fellowship em Imagem do Sistema Musculoesquelético no Hospital do Coração/Teleimagem

Bruna Olivotti Lahan Martins
Médica-Assistente do Departamento de Radiologia da UNICAMP
Ex-*Fellow* em Radiologia Musculoesquelética pelo HCor/Teleimagem (2012)
Membro Titular do Colégio Brasileiro de Radiologia e Diagnóstico por Imagem

Ceci Obara Kurimori
Médica Radiologista do Instituto de Ortopedia e Traumatologia (IOT) do Hospital das Clínicas da Faculdade de Medicina da Universidade de São Paulo (HC/FMUSP)
Médica Radiologista do Hospital Sírio Libanês – SP

Clarissa Canella
Médica Radiologista da Clínica de Diagnóstico por Imagem – CDPI, Diagnósticos das Américas – DASA
Mestre em Radiologia pela Universidade Federal do Rio de Janeiro – UFRJ

Conrado Furtado de Albuquerque Cavalcanti
Coordenador do Setor de Ressonância Magnética do Hospital Sírio Libanês – SP
Membro Titular do Colégio Brasileiro de Radiologia e Diagnóstico por Imagem

Cristiane Soares Zoner
Ex-médica Colaboradora do Departamento de Diagnóstico por Imagem da Universidade Federal de São Paulo – UNIFESP
Research Fellowship na Universidade da Califórnia, San Diego.

Denise Tokechi do Amaral
Mestre e Doutora pela UNIFESP – Escola Paulista de Medicina
Médica do Hospital Sírio-Libanês – SP

Eduardo Sadao Yonamine
Médico Ortopedista e Chefe do Setor de Oncologia Ortopédica do Departamento de Ortopedia da Santa Casa de São Paulo

Euclides Berti Passetto
Membro Titular do Colégio Brasileiro de Radiologia e Diagnóstico por Imagem
Médico Radiologista da Clínica Documenta, Ribeirão Preto-SP
Coordenador do Aperfeiçoamento Credenciado pelo CBR da Clínica de Radiologia Documenta, Ribeirão Preto-SP
Médico Radiologista do Hospital São Lucas, Ribeirão Preto-SP

Frederico Celestino Miranda
Médico Radiologista do Hospital Israelita Albert Einstein, São Paulo-SP
Médico Radiologista do Centro de Diagnósticos Brasil (CDB), São Paulo-SP

Guinel Hernandez Filho
Médico Radiologista e Chefe do Setor de Musculoesquelético do Serviço de Diagnóstico por Imagem da Santa Casa de São Paulo

Higor Grando Bezerra
Médico Radiologista do Hospital Hcor e TELEIMAGEM – SP
Título de Especialista pelo CBR
Ex-*fellow* do HCOR e Teleimagem

Jader José da Silva
Membro Titular do Colégio Brasileiro de Radiologia e Diagnóstico por Imagem
Coordenador da Equipe de Imagem Musculoesquelética do HCOR (Hospital do Coração – São Paulo)
Médico Radiologista da TeleImagem
Ex-*fellow* em Radiologia Musculoesquelética no Centre Hospitalier Régional Universitaire de Lille (CHRU) – França
Pós-graduado e Colaborador da Equipe de Radiologia Musculoesquelética do DDI – EPM – UNIFESP

Jailson Lopes
Médico Radiologista do Instituto de Radiologia (InRad) do Hospital das Clínicas da Faculdade de Medicina da Universidade de São Paulo (HC/FMUSP)

João Luiz Fernandes
Médico Radiologista da Clínica Image Memorial, DASA, Salvador, Bahia
Membro Titular do Colégio Brasileiro de Radiologia e Diagnóstico por Imagem

Luiz Guilherme de Carvalho Hartmann
Médico Radiologista do Departamento de Imagem do Hospital Israelita Albert Einstein – SP
Coordenador Médico do CEDIM – HFCP
Médico Radiologista do RDO Diagnósticos
Membro Titular do Colégio Brasileiro de Radiologia e Diagnóstico por Imagem

Marcello H. Nogueira-Barbosa
Professor de Radiologia da Faculdade de Medicina de Ribeirão Preto da Universidade de São Paulo (FMRP-USP)
Coordenador da Seção de Radiologia Musculoesquelética do Hospital das Clínicas de Ribeirão Preto

Marcelo Astolfi Caetano Nico
Médico Radiologista do Serviço de Diagnóstico por Imagem da Santa Casa de São Paulo

Marcelo Bordalo Rodrigues
Chefe do Setor de Musculoesquelético do Instituto de Radiologia (InRad) do Hospital das Clínicas da Faculdade de Medicina da Universidade de São Paulo (HC/FMUSP)
Diretor do Serviço de Radiologia do Instituto de Ortopedia e Traumatologia (IOT) do HC /FMUSP
Médico Radiologista e Coordenador da Radiologia Musculoesquelética do Hospital Sírio Libanês – SP
Membro Titular do Colégio Brasileiro de Radiologia e Diagnóstico por Imagem

Marcelo Novelino Simão
Membro Titular do Colégio Brasileiro de Radiologia e Diagnóstico por Imagem
Médico Radiologista da CEDIRP, Ribeirão Preto
Médico-Assistente da Divisão de Radiologia do Centro de Ciências da Imagem e Física Médica do Hospital das Clínicas da Faculdade de Medicina da USP, Ribeirão Preto
Mestre e Doutor pelo Departamento de Biomecânica, Medicina e Reabilitação do Aparelho Locomotor da Faculdade de Medicina da USP, Ribeirão Preto

Mário Muller Lorenzato
Membro Titular do Colégio Brasileiro de Radiologia e Diagnóstico por Imagem
Médico-Assistente do Núcleo de Imagens e Física Médica do Hospital das Clínicas da Faculdade de Medicina da USP, Ribeirão Preto
Médico Radiologista da Clínica de Radiologia Especializada de Ribeirão Preto, Hospital Especializado

Marta Fraga Souza Dauster
Médica Radiologista da Clínica Image Memorial, DASA, Salvador, Bahia
Membro Titular do Colégio Brasileiro de Radiologia e Diagnóstico por Imagem

Matiko Yanaguizawa
Médica Colaboradora do Departamento de Diagnóstico por Imagem da Universidade Federal de São Paulo – UNIFESP

Mauro José Brandão da Costa
Membro Titular do Colégio Brasileiro de Radiologia e Diagnóstico por Imagem
Radiologista da Clínica Documenta – Hospital São Francisco, Ribeirão Preto
Radiologista do Hospital São Lucas, Ribeirão Preto

Olavo Pires de Camargo
Médico Ortopedista
Professor Titular do Departamento de Ortopedia e Traumatologia do HC/FMUSP

Paulo Sérgio Rocha Mendlovitz
Membro Titular do Colégio Brasileiro de Radiologia e Diagnóstico por Imagem
Chefe do Serviço de Diagnóstico por Imagem do Hospital Universitário da Universidade de Brasília, Brasília-DF
Médico Radiologista e Coordenador da Residência Médica em Radiologia no Hospital Anchieta / Radiologia Anchieta - Taguatinga – DF

Pedro Toniolo de Carvalho
Membro Titular do Colégio Brasileiro de Radiologia e Diagnóstico por Imagem
Médico Radiologista do Hospital Moinhos de Vento – Porto Alegre

Rafaela Sousa Argones
Médica Radiologista do Hospital Espanhol, Salvador, Bahia
Membro Titular do Colégio Brasileiro de Radiologia e Diagnóstico por Imagem

Renato Tavares Daher
Membro Titular do Colégio Brasileiro de Radiologia e Sociedade Goiana de Radiologia
Coordenador do Programa de Residência Médica em Radiologia e Diagnóstico por Imagem do CRER
Coordenador do Curso de Especialização em Radiologia e Diagnóstico por Imagem Nível IV do CRER
Professor Efetivo do Departamento de Radiologia da Faculdade de Medicina da Universidade Federal de Goiás
Membro do Corpo Editorial da Revista COLUNA / COLUMNA.

Rodrigo Albuquerque Nogueira
Radiologista do Hospital Sírio Libanês – SP

Rodrigo O. C. Aguiar
Doutor, Professor de Radiologia da Universidade Federal do Paraná – UFPR
Médico Radiologista da Clínica DAPI – Curitiba-PR

Sabrina Véras Britto
Membro Titular do Colégio Brasileiro de Radiologia e Diagnóstico por Imagem
Médica da CEDIMAGEM – Rio de Janeiro
Especialização em Radiologia Musculoesquelética na Santa Casa de Misericórdia de São Paulo
Fellow em Radiologia Musculoesquelética no Hôpital Roger Salengro, Lille, França

Sâmia Rafael Yamashita
Médica Radiologista do Hospital Sírio Libanês – SP

Simone Andrada Rodrigues Pimenta
Membro Titular do Colégio Brasileiro de Radiologia e Diagnóstico por Imagem
Médica Radiologista do Hospital Ortopédico – Home – Brasília – DF
Médica Radiologista do Hospital Santa Marta – Taguatinga – DF
Médica Radiologista da Secretaria de Estado da Saúde do DF

Dedicatórias

A meu pái e à minha mãe, Conrado e Maria Luiza, por toda dedicação e superação.
A Dom Lourenço de Almeida Prado (*in memoriam*), pela generosidade.
À minha esposa, Ana Paula, e a nossos filhos, Nicole, Mathias e Olivia, sentido da minha vida.

Luiz Guilherme de Carvalho Hartmann

Aos meus pais, Dyrce e Solano, com quem aprendi o valor do esforço, do respeito e da humildade.
À minha esposa, Gabriela, pelo amor e cumplicidade.
Às minhas filhas, Olívia e Martina, pois por meio delas descobri o significado do amor incondicional.

Marcelo Bordalo Rodrigues

Agradecimentos

A realização de uma obra desta qualidade só se torna possível por meio de um árduo trabalho em equipe que envolve não apenas as pessoas diretamente relacionadas com o livro, mas também às pessoas que indiretamente contribuem para o seu resultado final, por intermédio de sua participação na rotina clínica. Destacamos o apoio recebido pelo presidente do Colégio Brasileiro de Radiologia, Dr. Henrique Carrete Jr., e pelos editores da série (Isabela, Giuseppe e Antônio). À Adriana Antonaccio e à Ludimila Pinho, da Elsevier Brasil, cuja dedicação colaborou em muito para o resultado final. Aos nossos colegas radiologistas, ortopedistas, reumatologistas e fisiatras, com os quais aprendemos dia após dia por meio das discussões, revisões e reuniões. Aos nossos residentes, que, graças aos seus esforços e dúvidas, nos incentivam a sempre buscar atualizações e alimentam nossa vontade de ensinar. Aos técnicos, tecnólogos e biomédicos de nossos serviços, cujos esforços e competência proporcionam imagens de esmerada qualidade. E, por fim, aos nossos pacientes, pois a realização do livro só se concretiza devido às suas dores e sofrimentos, com o objetivo de, justamente, auxiliar no seu alívio.

LGCH e MBR

Apresentação da Série

O sentimento perante o lançamento deste sexto volume da *Série Colégio Brasileiro de Radiologia e Diagnóstico por Imagem* é de orgulho. Do CBR, que assume, como entidade oficial da especialidade no País, a responsabilidade de publicar obras referenciais de conteúdo atual e aprofundado em áreas de enorme interesse. Dos editores da Série CBR – doutores C. Isabela Silva Müller, Giuseppe D'Ippolito e Antônio José da Rocha –, que têm feito um trabalho brilhante desde os aspectos técnicos e científicos até a congregação de profissionais de notável capacidade intelectual e igual desejo de compartilhar seu saber. Dos editores associados – doutores Marcelo Bordalo Rodrigues e Luiz Guilherme de Carvalho Hartmann –, que conduziram com maestria e muito empenho a elaboração deste *Musculoesquelético*. Dos colegas da atual diretoria do CBR e das anteriores, que tiveram a sensibilidade de iniciar e dar continuidade a esta coleção vitoriosa, lembrando que *Coluna Vertebral* e *Encéfalo* receberam o Prêmio Jabuti, o mais importante do mercado editorial no Brasil, em 2012 e 2013, respectivamente. Da radiologia brasileira, que contribui com grande destaque para a evolução da medicina no mundo, servindo de exemplo para que outras instituições estimulem o aprimoramento profissional de seus associados. Dos residentes, médicos em especialização, pós-graduandos e dos especialistas em plena atividade que consultarão este e os demais volumes para expandir seus conhecimentos e enriquecer sua atuação.

Musculoesquelético foi aguardado com muita expectativa, dada a relevância da área no universo do diagnóstico por imagem e os crescentes desafios apresentados pelo próprio avanço da prática médica. Temos ciência do papel fundamental da Radiologia na atuação conjunta com todas as demais especialidades da medicina. Por isso, valorizamos sobremaneira o cuidado na colocação de cada palavra e de cada ilustração aqui contidas, certos de que os conceitos, estudos e experiências narrados nas próximas páginas farão a diferença na assistência qualificada aos nossos pacientes.

Dr. Henrique Carrete Junior
Presidente do CBR

Conhecendo a Proposta da Série

Foi com muita honra que recebemos o convite do *Colégio Brasileiro de Radiologia e Diagnóstico por Imagem* para coordenar este grandioso projeto de uma Série de livros abrangendo diversas especialidades radiológicas. A nossa responsabilidade é muito grande, mas, certamente, com a participação de diversos radiologistas de todo o País, esperamos atingir as expectativas de todos.

O objetivo principal da Série é fornecer uma revisão abrangente, mas não muito extensa, das áreas mais importantes da Radiologia, com o intuito de auxiliar na formação de residentes e aperfeiçoandos em Radiologia e Diagnóstico por Imagem, e servir de consulta rápida e precisa para radiologistas de todas as áreas, bem como para médicos clínicos e cirurgiões de especialidades afins dentro da realidade brasileira. Cada módulo da Série é bastante ilustrado com a qualidade já reconhecida da Elsevier Brasil e abrange os tópicos essenciais para o aprendizado e revisão, como anatomia básica, achados clínicos e laboratoriais relevantes, resumo dos achados histológicos ou fisiopatologia, e a descrição prática dos achados nos diversos métodos de imagem aplicáveis para cada área com algoritmo diagnóstico. Musculoesquelético é o sexto módulo lançado da Série.

C. Isabela Silva Müller
Giuseppe D'Ippolito
Antônio José da Rocha

Prefácio

O aguardadíssimo volume Musculoesquelético da série Colégio Brasileiro de Radiologia e Diagnóstico por Imagem *est arrivé!*

A radiologia musculoesquelética cresce ano após ano, devido à importância cada vez mais reconhecida dos exames por imagem no diagnóstico das afecções osteoarticulares.

Este livro é a primeira obra nacional que enfoca o diagnóstico por imagem do sistema osteoarticular de forma tão ampla. Para isso, reunimos expoentes da área cuja competência, experiência e dedicação ao ensino são nacionalmente conhecidos.

O nosso principal objetivo foi realizar uma obra ao mesmo tempo abrangente e prática, na qual a experiência dos autores ficasse evidente nos textos e, principalmente, nas imagens do livro. Bastante destaque é dado aos aspectos anatômico, fisiopatológico, anatomopatológico e clínico, cujo conhecimento é tão importante quanto reconhecer uma imagem, isso em termos da condução mais adequada de cada caso e, consequentemente, de maiores benefícios ao paciente.

O livro enfoca as grandes articulações do sistema apendicular e os grandes grupos de patologias relacionadas, como infartos ósseos e osteocondroses, infecções, doenças reumatológicas, metabólicas e tumores. Também são abordadas as alterações musculares, do plexo braquial e dos nervos periféricos.

Os autores abordaram seus temas de forma completa, porém dando destaque às informações essenciais para a compreensão das doenças e, especialmente, aos aspectos por imagem, por intermédio de uma volumosa quantidade de imagens didáticas.

Esperamos que esta obra preencha a lacuna existente na área, em termos de literatura nacional, e que ela possa auxiliar nas vidas acadêmica e profissional de todos os que se interessam pela radiologia do sistema musculoesquelético em nosso País.

LGCH e MBR

Sumário

Agradecimentos, xiii

Apresentação da Série, xv

Conhecendo a Proposta da Série, xvii

Prefácio, xix

1. **Ombro, 1**
Rodrigo O. C. Aguiar

2. **Cotovelo, 89**
Marcelo Novelino Simão
Mário Muller Lorenzato

3. **Punho e Mão, 121**
Jader José da Silva
Higor Grando
Bruna Olivotti Lahan Martins

4. **Quadril e Bacia, 179**
Denise Tokechi do Amaral
Pedro Toniolo de Carvalho
Renato Tavares Daher

5. **Joelho, 293**
Mauro José Brandão da Costa
Euclides Berti

6. **Tornozelo, 403**
Luiz Guilherme de Carvalho Hartmann
Frederico Celestino Miranda
Sabrina Véras Britto

7. **Mediopé e Antepé, 475**
Luiz Guilherme de Carvalho Hartmann
Antonio Augusto Vasconcelos Freire de Carvalho

8. **Lesões Musculares, 511**
Conrado Furtado de Albuquerque Cavalcanti
Rodrigo Albuquerque Nogueira

9. **Osteoartrite, 559**
Marcelo Bordalo Rodrigues
Sâmia Rafael Yamashita

10. **Artropatias Inflamatórias, 593**
Marcelo Bordalo Rodrigues
Clarissa Canella

11. **Infecção, 643**
Artur da Rocha Corrêa Fernandes
Cristiane Soares Zoner
Matiko Yanaguizawa

12. **Doenças Metabólicas e Hemoglobinopatias, 675**
João Luiz Fernandes
Adriana Vieira Cabral
Marta Fraga Souza Dauster
Rafaela Sousa Argones

13. **Tumores Ósseos, 785**
Guinel Hernandez Filho
Marcelo Astolfi Caetano Nico
Eduardo Sadao Yonamine

14. **Tumor de Partes Moles, 887**
Marcelo Bordalo Rodrigues
Ceci Obara Kurimori
Jailson Lopes
Olavo Pires de Camargo

15. **Osteonecrose e Osteocondroses, 935**
Paulo Sérgio Rocha Mendlovitz
Simone Andrada Rodrigues Pimenta
Apojucan Valadão Neto

16. **Plexo Braquial, 963**
Marcelo Bordalo Rodrigues

17. **Nervos Periféricos, 989**
Marcello H. Nogueira-Barbosa

Siglas

3D – reconstrução tridimensional
3D MIP – reconstrução tridimensional com máxima projeção de intensidade
3D-FIESTA – *3D fast imaging employing steady state acquisition*
A – polia anelar
AC – articulação acromioclavicular
AF – anemia falciforme
AFIP – Armed Forces Institute of Pathology
ângio-RM – angiografia por ressonância magnética
ângio-TC – angiografia por tomografia computadorizada
AP – incidência anteroposterior
AR – artrite reumatoide
Artro-RM: artro-ressonância magnética
Artro-TC: artro-tomografia computadorizada
Av – polia variável
BMD – densidade mineral óssea
BW – *bandwith*
C – polia cruciforme
CD8 – *cluster of differentiation 8*
CFCT – complexo da fibrocartilagem triangular
CISS – *constructive interference in steady state*
CLIP – *capitate-lunate instability pattern*
CMH-1 – complexo maior de histocompatibilidade tipo 1
COA – cisto ósseo aneurismático
CPK – creatinofosfoquinase
DCM – distrofia cintura-membro
DEXA – densitometria óssea com dupla emissão com fonte de raios X
DG – doença de Gaucher
DISH – hiperostose esquelética idiopática difusa
DISI – *dorsiflexed intercalated segment instability*
DOMS – *delayed onset muscle soreness*
DP – densidade de prótons
DRIVE – *driven equilibrium*
DWI – *diffusion weighted imaging*
FABS – posição adicional com cotovelo em flexão, ombro em abdução e antebraço em supinação
FCT – fibrocartilagem triangular
FHM – fibro-histiocitoma maligno
FIESTA – *fast imaging employing steady state acquisition*
FISP – *fast imaging with steady state precession*
FKRP – proteína relacionada com fukutina
FOV – *field of view*
FSE – *fast spin-echo*
Ga-67 – gálio-67
Gd – gadolínio
GE – gradiente-eco
GH – hormônio do crescimento
Gy – Gray
HbA – hemoglobina A
HbS – hemoglobina S
HCL – histiocitose de células de Langerhans
HE – hematoxilina-eosina
HIV – vírus da imunodeficiência humana
HMG-CoA redutase – hidroxi-3-metil-glutaril-CoAcetil redutase
HTLV-1 – vírus linfotrópico de células T humanas tipo 1
IF – interfalangiana
IFD – interfalangiana distal
IFP – interfalangiana proximal
IR – *inversion recovery*
IRC – insuficiência renal crônica
IRUD – instabilidade radioulnar distal
LER – lesão por esforço repetitivo
LES – lúpus eritomatoso sistêmico
LGMD – *limb-girdle muscular dystrophy*
LGUI – ligamento glenoumeral inferior
LGUM – ligamento glenoumeral médio
LGUS – ligamento glenoumeral superior
MAV – malformação arteriovenosa
MCF – metacarpofalangeana
mielo-TC – mielotomografia computadorizada
MIP – *maximum intensity projection* (reconstrução com máxima projeção de intensidade)
MMF – miopatias miofibrilares
MMII – membros inferiores
MMSS – membros superiores
NADH – nicotinamida adenina dinucleotídeo
NAV – necrose avascular
NMO – necrose da medula óssea
OFD – osteofibrodisplasia
OI – osteogênese imperfeita
OMS – Organização Mundial da Saúde
P – perfil
PA – posteroanterior
PET – tomografia por emissão de pósitrons
PET-TC – tomografia computadorizada por emissão de pósitrons
PNET – tumor neuroectodérmico primitivo
POEMS – *polyneuropathy, organomegaly, endocrinopathy, monoclonal gammopathy, skin changes*
PTH – paratormônio
MIP – reconstrução com máxima projeção de intensidade
RM – ressonância magnética
RX – radiografia simples
SE – *spin-echo*
SLAC – *scapholunate advanced collapse*

SLAP – *superior labral anteroposterior*
SNAC – *scaphoid nonunion advanced collapse*
SONK – *spontaneous osteonecrosis of the knee*
STIR – *short-TI inversion-recovery*
SVNP – sinovite vilonodular pigmentada
TC – tomografia computadorizada
TCG – tumor de células gigantes
TMBNP – tumor maligno de bainha neural periférica
TR – tempo de relaxamento
TSH – hormônio estimulante da tireoide
US – ultrassonografia
VHS – velocidade de hemossedimentação
VISI – *volar flexed intercalated segment instability*
VRT – técnica de pós-processamento de imagem em *volume rendering*



CAPÍTULO 1

Ombro

Rodrigo O. C. Aguiar

ASPECTOS TÉCNICOS: CONSIDERAÇÕES PRÁTICAS

Radiografia

O estudo radiológico convencional geralmente é o primeiro exame a ser solicitado para a avaliação por imagem do ombro em decorrência de sua alta resolução para estruturas ósseas, baixo custo, ampla disponibilidade e grande experiência metodológica acumulada. Outras vantagens incluem o fato de não depender do operador e ser facilmente reprodutível, tornando possível a comparação temporal. Entre as desvantagens estão a baixa resolução para avaliação de partes moles e o uso da radiação ionizante.

As principais indicações da radiografia do ombro são:

- Avaliação de fraturas.
- Avaliação de luxações.
- Avaliação das síndromes dolorosas agudas e crônicas do ombro, como o impacto subacromial, com a pesquisa de esporão subacromial, migração superior da cabeça umeral, artrose acromioclavicular, esclerose óssea do tubérculo maior do úmero.
- Artrose acromioclavicular e glenoumeral, demonstrando redução do espaço articular, esclerose óssea e cistos subcondrais e osteofitose marginal.
- Avaliação de doenças reumatológicas como a artrite reumatoide e as doenças de depósito como a tendinopatia calcária, devido à deposição de cristais de hidroxiapatita.
- Avaliação do "*os acromiale*".
- Avaliação do tipo do acrômio (classificação de Neer), que pode estar relacionado com síndrome do impacto subacromial.
- Avaliação pós-operatória.
- Doenças diversas, como a necrose avascular da cabeça umeral.

Existem diversas técnicas radiográficas para a avaliação da cintura escapular, que podem ser divididas em rotinas relacionadas com os diversos padrões sindrômicos (trauma, impacto, artrose) e no sítio anatômico de interesse do médico (articulação glenoumeral, acromioclavicular, clavícula, articulação esternoclavicular). As recomendações podem variar conforme consulta da literatura ortopédica ou radiológica.

AP com Rotação Neutra e Correção da Anteversão da Cavidade Glenoide

Também chamada de AP verdadeira, é amplamente recomendada na literatura ortopédica para observar de forma global toda a cintura escapular e o espaço articular glenoumeral (Fig. 1-1). O paciente deve ficar posicionado de forma que o dorso faça uma angulação aproximada de 40° com o filme. Na maioria dos serviços de radiologia, são realizadas incidências AP sem correção da anteversão da glenoide na rotina. Nesses casos, existe superposição das margens articulares do úmero e da glenoide e não tangenciamento do espaço articular (Fig. 1-2).

AP com Rotação Interna e Externa

Essas incidências podem ser úteis na localização de calcificações periarticulares, na tentativa de definir qual é o tendão mais provavelmente afetado (Fig. 1-3).



FIGURA 1-1. AP com rotação neutra e correção da rotação da cavidade glenoide. Nesta incidência, o espaço articular glenoumeral é identificado sem a sobreposição de estruturas ósseas (*asterisco*).



FIGURA 1-2. AP sem correção. Nesta incidência, existe a sobreposição de estruturas ósseas sobre o espaço glenoumeral. As *setas* demonstram a margem posterior da glenoide superposta na cabeça umeral.

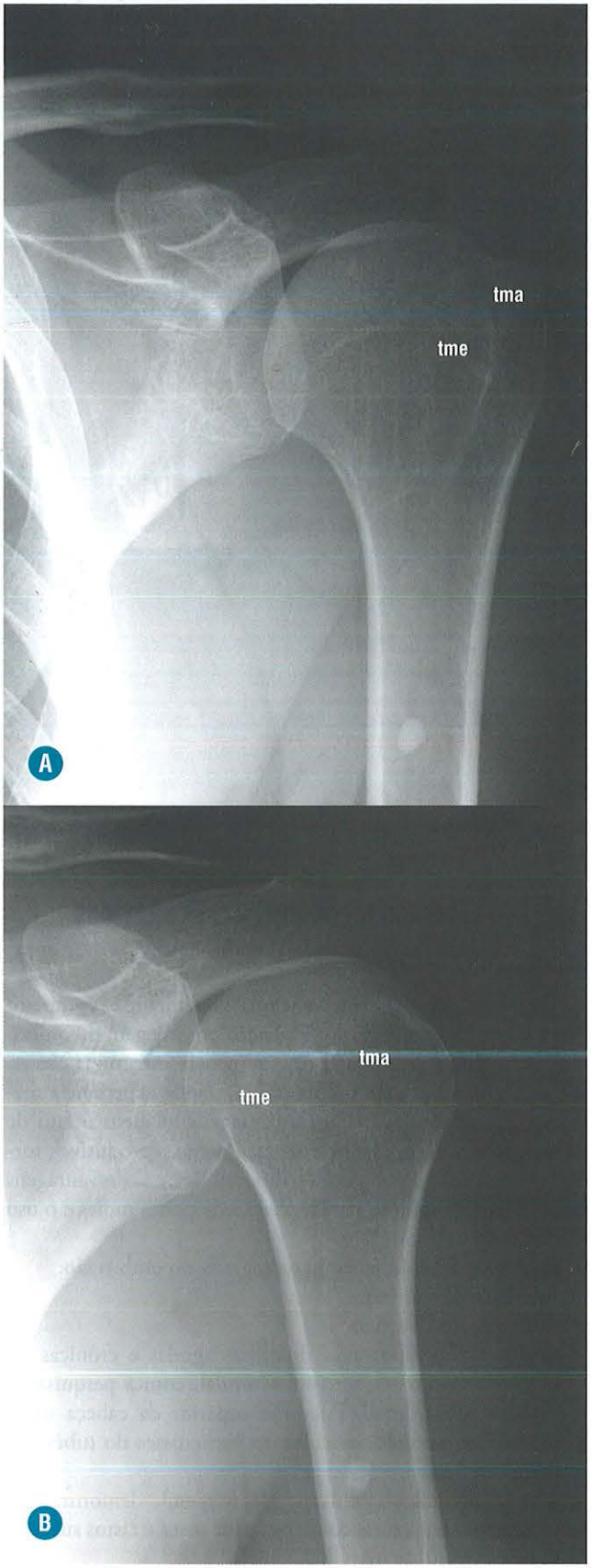

FIGURA 1-3. AP com rotação externa (**A**) e rotação interna (**B**). Essas incidências são muito utilizadas para identificar lesões em partes moles na topografia dos tendões do manguito rotador. Tma: tubérculo maior; tme: tubérculo menor.

Perfil Axilar

Incidência importante utilizada em praticamente todas as afecções da cintura escapular. Pode ser realizada com o paciente sentado ou deitado, com o filme colocado sobre o ombro e a ampola na direção da axila (Fig. 1-4).

Perfil de Escápula

Também chamado de axial de escápula. A ampola deve ter a mesma direção da espinha da escápula e inclinação caudal de 15 a 25°, variando de acordo com o grau de cifose torácica do paciente. A classificação dos tipos de acrômio baseia-se nessa incidência. Também é importante para a avaliação de desvios de fragmentos ósseos e da direção da luxação glenoumeral (Fig. 1-5).

Incidência de Rockwood

Inclinação caudal de 30°, de frente simples, sem correção da anteversão da cavidade glenoide. Utilizada para a avaliação do esporão anteroinferior do acrômio na síndrome do impacto (Fig. 1-6).

Incidência de Zanca

Inclinação cranial de 20°, de frente simples, sem correção da anteversão da cavidade glenoide. Utilizada na avaliação da articulação acromioclavicular, pois essa inclinação elimina a sobreposição da parte posterior do acrômio (Fig. 1-7).



FIGURA 1-5. Incidência em perfil da escápula ou Neer. cl: clavícula; acr: acrômio; cor: coracoide.

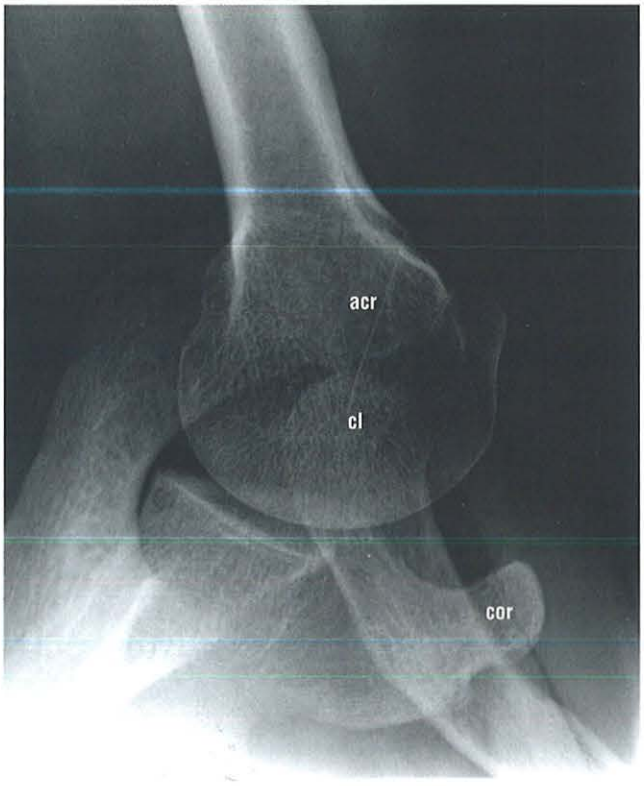

FIGURA 1-4. A incidência axilar é muito útil para avaliar a relação entre o acrômio e a clavícula, além da posição da cabeça umeral em relação à glenoide. acr: acrômio; cl: clavícula; cor: coracoide.



FIGURA 1-6. Inclinação caudal de 30° (Rockwood). Utilizada para avaliar o esporão anteroinferior na síndrome do impacto (*setas*).

Apical Oblíqua (Garth)

Semelhante à incidência AP com rotação interna e correção da anteversão da glenoide, mas com a ampola inclinada a 45° no sentido caudal. Desse modo, é possível identificar melhor o rebordo anteroinferior da cavidade glenoide e a parte posterolateral da cabeça do úmero, utilizada na pesquisa de instabilidade anterior (Fig. 1-8).

Stryker

Frente simples, com o paciente colocando sua mão na coluna cervical, com o braço elevado e em rotação interna. O cotovelo deve apontar para a ampola e não para o lado. Identifica bem a lesão de Hill-Sachs e a base do processo coracoide (Fig. 1-9).

West Point

O paciente fica deitado em decúbito ventral, com o ombro apoiado sobre um pequeno coxim, com o braço abduzido a 90° e a mão pendendo para baixo, na borda da mesa de exame. O filme é colocado por cima do ombro e a ampola entra pela axila, com 25° de abdução em relação à linha média do paciente e inclinação caudal de 25°. Evidencia bem o rebordo anterior da glenoide, sendo útil na avaliação da instabilidade anterior do ombro.

Velpeau View

Forma modificada do perfil axilar, utilizada em pacientes que apresentam o membro superior imobilizado após uma redução ou cirurgia.

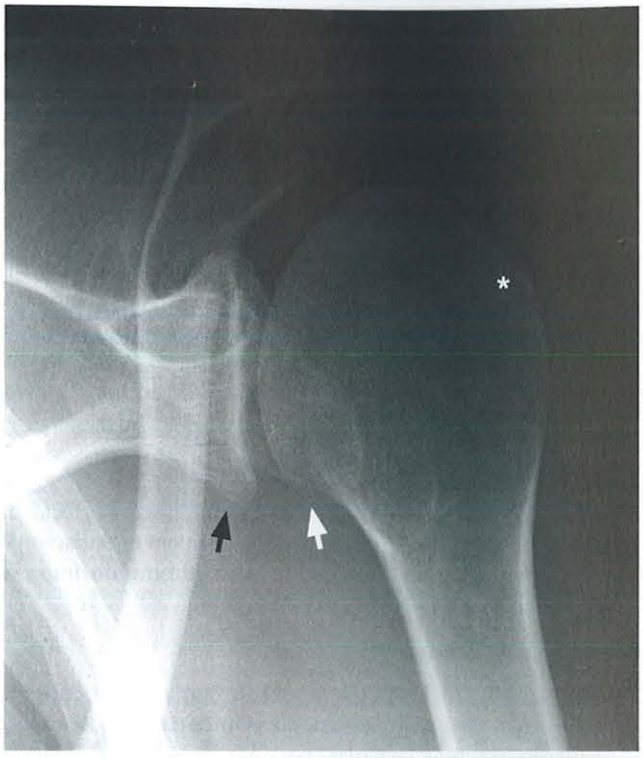

FIGURA 1-8. Incidência apical oblíqua (Garth). Esta incidência tangencia o rebordo anteroinferior da cavidade glenoide (*seta preta*) e a parte posterolateral da cabeça do úmero (*asterisco*), locais comprometidos no caso de luxação anterior. *Seta branca*: margem inferior da cabeça umeral.

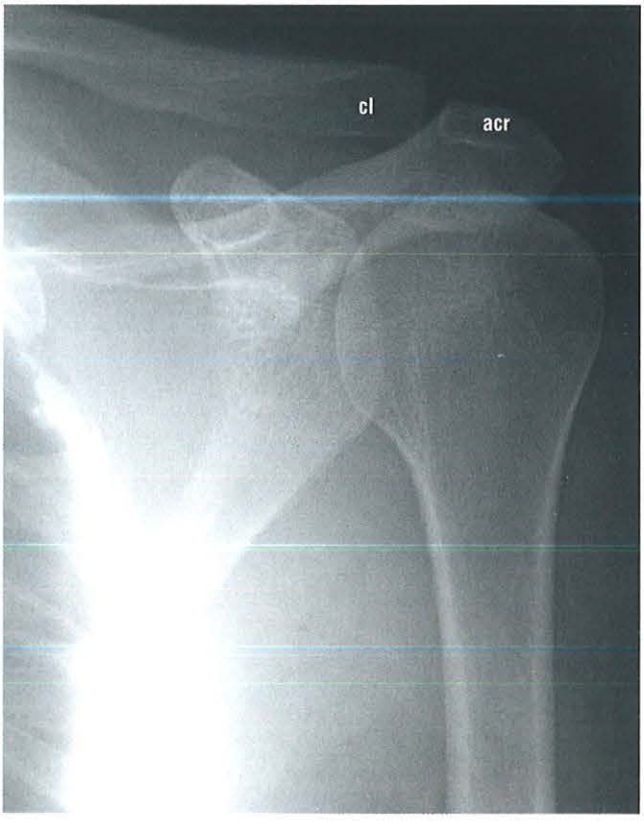

FIGURA 1-7. Inclinação cranial de 20° (Zanca). Utilizada na avaliação da articulação acromioclavicular. cl: clavícula e acr: acrômio.



FIGURA 1-9. A incidência de Stryker mostra bem o processo coracoide e a região posterossuperior da cabeça umeral (*asterisco*).

Com base nessas incidências de avaliação radiográfica do ombro, para cada doença ou grupo de doenças são realizadas rotinas específicas.

Síndrome do Impacto/Lesão do Manguito Rotador

- AP com rotação neutra e correção da anteversão da cavidade glenoide.
- Rockwood para avaliar o formato anterior do acrômio.
- Zanca.
- Perfil axilar, sendo ótima para avaliação do "*os acromiale*".
- Perfil da escápula, que possibilita a classificação do formato do acrômio e orienta o ortopedista a planejar a acromioplastia.

Instabilidade/Luxação Recidivante Anterior

- AP com rotação neutra e correção da anteversão da cavidade glenoide.
- Perfil axilar, que mostra a congruência articular e sinais de desgaste da glenoide, anterior ou posterior.
- Apical oblíqua (Garth) para mostrar o rebordo anterior da glenoide e a porção posterossuperior da cabeça do úmero.
- Stryker: mostra a lesão de Hill-Sachs.
- West Point, para a avaliação de todo o rebordo anterior da glenoide, importante no planejamento cirúrgico.

Trauma

- AP com rotação neutra e correção da anteversão da cavidade glenoide.
- Perfil de escápula.
- Perfil axilar.
- AP com rotação interna, útil no acompanhamento de pacientes com fraturas, para controle de redução. Não deve ser utilizada no trauma agudo.
- Stryker, que pode ser útil na avaliação de fratura do processo coracoide.
- Velpeau View, que pode substituir a incidência axilar no acompanhamento de paciente operado ou submetido à redução da articulação glenoumeral. Não é utilizada no trauma agudo.

Luxação Acromioclavicular/Fratura da Clavícula Distal

- AP com rotação neutra e correção da anteversão da cavidade glenoide.
- Zanca: mostra bem a extremidade distal da clavícula.
- Perfil axilar, importante para determinar o grau de desvio posterior da clavícula (luxação grau IV) (Fig. 1-10).
- Incidência AP acromioclavicular bilateral sem e com peso na suspeita de luxação (Fig. 1-11), que será mais bem descrito no capítulo sobre esta afecção.

Artrose do Ombro

- AP com rotação neutra e correção da anteversão da cavidade glenoide: mostra as alterações degenerativas como redução do espaço articular, esclerose óssea e cistos subcondrais, osteofitose marginal.
- Perfil de escápula.
- Perfil axilar.

Na maioria dos serviços radiológicos, são realizados estudos mais resumidos, que compreendem apenas parte dessas rotinas mais completas, compostos basicamente pelas incidências AP com rotação neutra, perfil de escápula e axilar. Entretanto, para um diagnóstico mais detalhado e completo por meio da radiologia convencional, essas outras incidências devem ser utilizadas.

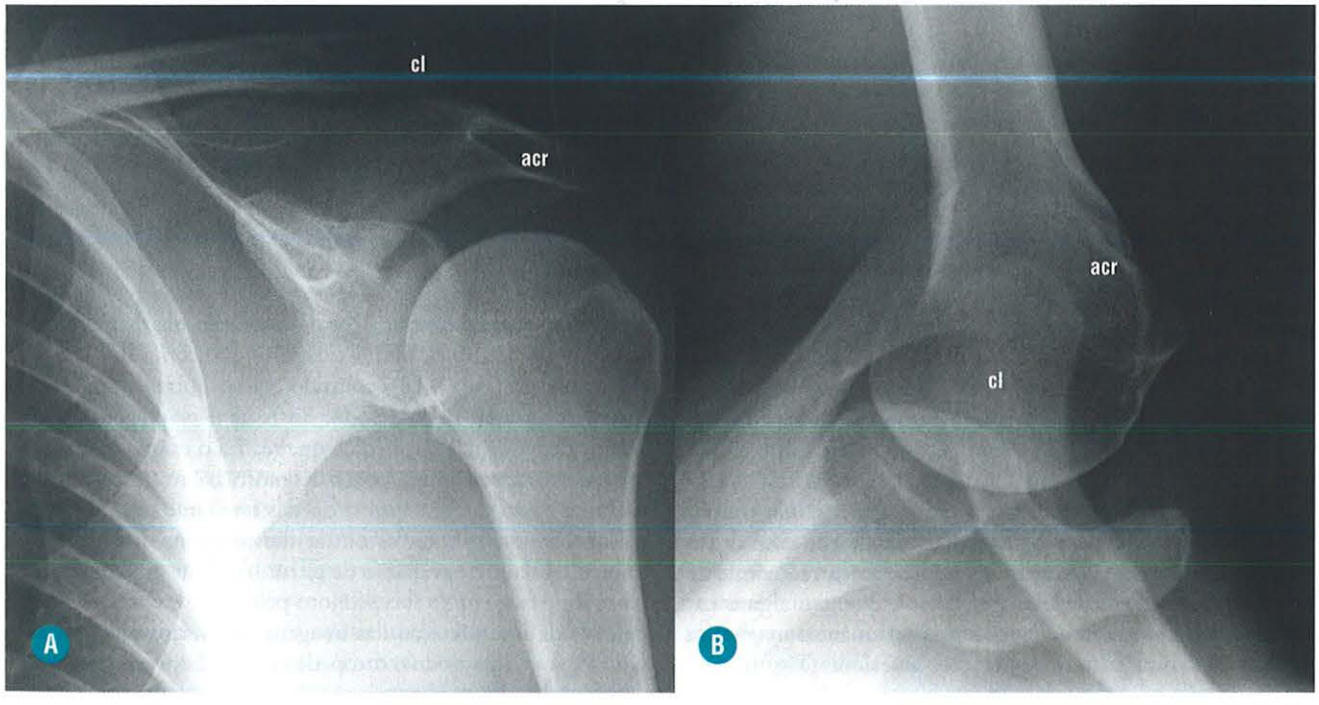

FIGURA 1-10. Paciente com luxação acromioclavicular demonstrada no estudo radiológico AP sem correção (**A**). Observe que a incidência axilar (**B**) revela luxação posterior da clavícula associada. cl: clavícula; acr: acrômio.

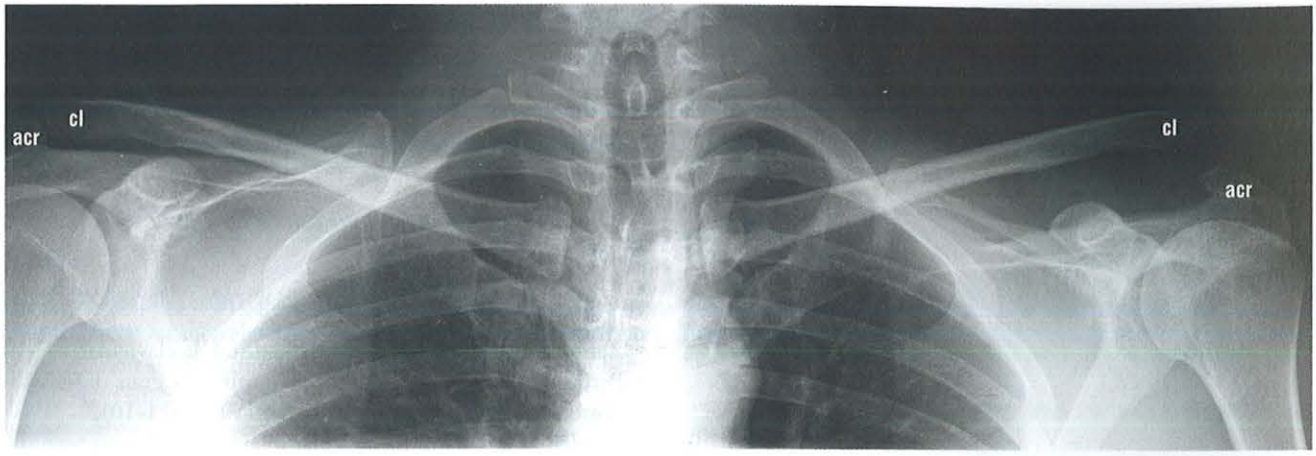

FIGURA 1-11. AP acromioclavicular bilateral demonstrando luxação à esquerda. cl: clavícula; acr: acrômio.

Tomografia Computadorizada (TC)/Artro-TC

A tomografia computadorizada (TC) também é um método radiográfico que utiliza a radiação ionizante, com a emissão de feixes de radiografia e a utilização de detectores para a formação das imagens, com o auxílio de programas de computação. Com a evolução dos tomógrafos e o desenvolvimento de aparelhos com multidetectores, é possível realizar exames extremamente rápidos e de alta resolução espacial, que tornam possível reconstruir as estruturas em qualquer plano, inclusive em 3D (Fig. 1-12). A TC apresenta excelente resolução da estrutura óssea, inclusive na diferenciação entre o osso cortical e o esponjoso.

Durante o exame, o paciente fica deitado em decúbito dorsal na mesa que se movimenta para o interior do Gantry (estrutura arredondada que contém o tubo de radiografia e os detectores na periferia, com um orifício central por onde passa o paciente), e são adquiridas imagens milimétricas no plano axial, que podem ser reconstruídas em diversos planos. Diferentemente do que ocorre na RM, em geral apenas uma aquisição é realizada, e, posteriormente, esses dados são tratados por programas de computador para a formação de imagens com resolução para osso e partes moles.

O estudo é muito útil nos casos de fratura cominutiva, para a demonstração de todos os fragmentos e a reconstrução tridimensional da região, auxiliando o ortopedista no planejamento cirúrgico (Fig. 1-13). A TC também possibilita verificar se há erosões, redução do espaço articular, formações osteofitárias, calcificações e corpos livres. O contraste iodado endovenoso não deve ser utilizado de rotina no estudo do ombro, sendo reservado a casos específicos, como tumores e alterações infecciosas (abscessos) que envolvam partes moles e também em casos com necessidade de maior detalhamento das estruturas vasculares. A avaliação de exames pós-operatórios do ombro com a colocação de materiais metálicos melhorou com o uso dos aparelhos tomográficos com multidetectores, reduzindo de maneira acentuada os artefatos metálicos, que, em alguns casos, impediam o estudo adequado pela ressonância magnética ou aparelhos tomográficos de gerações anteriores (Fig. 1-14).

Comparado à RM, o método não apresenta boa resolução para a avaliação de partes moles. Uma das formas encontradas para melhorar a identificação dessas estruturas foi o uso do contraste iodado intra-articular (artro-TC) (Fig. 1-15), que proporciona melhor identificação da cartilagem articular, labioglenoidal e lesões tendíneas parciais articulares ou totais, com passagem de contraste para a região da bolsa subacromial-subdeltóidea. Com o advento dos aparelhos multidetectores, a resolução espacial do método melhorou consideravelmente, e vários trabalhos mostram bons resultados com a artro-TC. Como desvantagens, a artro-TC não identifica lesões tendíneas intrassubstanciais ou na superfície bursal, não avalia líquidos na bolsa subacromial-subdeltóidea nem estruturas císticas periarticulares.

Ultrassonografia (US)

A invenção da ultrassonografia (US) para fins médicos surgiu no fim da década de 1940, mas foi a partir dos anos de 1970 que essa técnica de imagem começou a se desenvolver a passos largos e revolucionar o diagnóstico por imagem. O seu uso no sistema musculoesquelético, incluindo o ombro, foi incrementado com o aparecimento dos transdutores lineares de alta frequência (acima de 7 MHz) que produzem imagens de alta resolução em estruturas superficiais (Fig. 1-16).

A US apresenta diversas vantagens na avaliação do ombro, podendo-se citar o baixo custo, grande disponibilidade, não utilização de radiação ionizante, possibilidade de movimentação durante o exame (exame dinâmico), com a realização de manobras que não causam dor no paciente (Fig. 1-17). O método é especialmente bom para a avaliação das partes moles mais superficiais, incluindo os tendões que compõem o manguito rotador (Fig. 1-18), contudo, várias outras afecções podem ser avaliadas pelo método. Entre as desvantagens estão a grande dependência do médico que realiza o exame (é um exame médico-dependente), pois o diagnóstico é realizado durante o exame e não somente por meio das fotos que são adquiridas pelo profissional. Entre as outras desvantagens destacam-se a impossibilidade de avaliação de estruturas mais profundas, não havendo passagem do feixe sonoro pelo osso, e também a dificuldade de interpretação das imagens por outros médicos não radiologistas, incluindo o ortopedista, e também pelo paciente.

Entre as indicações para o uso da US estão:

- Avaliação de derrame articular (Fig. 1-19).
- Lesões císticas superficiais.

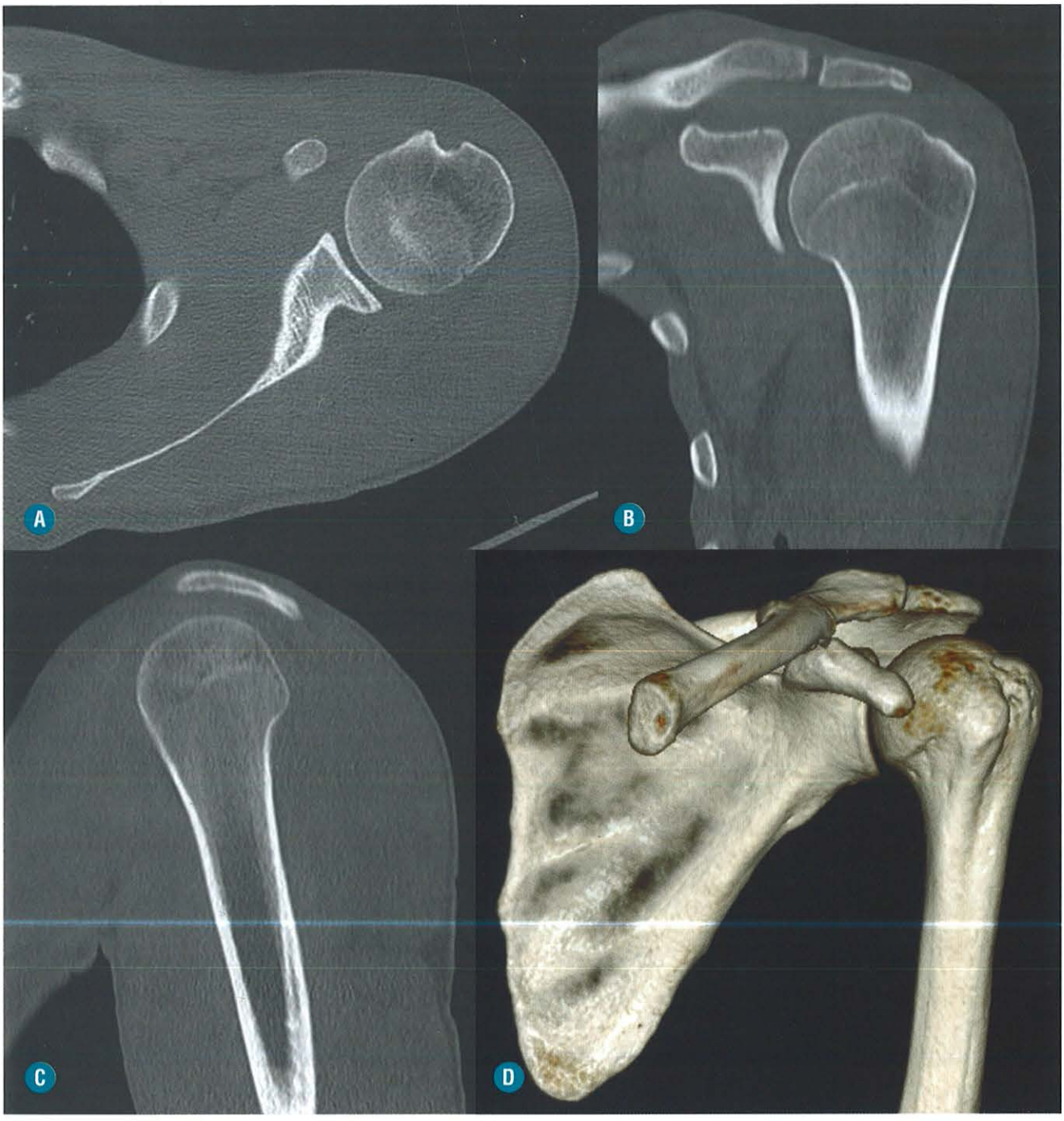

FIGURA 1-12. TC do ombro nos planos ortogonais axial (**A**), sagital (**B**) e coronal (**C**), e com reconstrução 3D (**D**).

- Lesões tumorais/expansivas em partes moles.
- Suspeita de lesões musculares/hematoma.
- Síndrome do impacto subacromial na avaliação de bursite subacromial-subdeltóidea (Fig. 1-20).
- Avaliação dos tendões do manguito rotador.
- Avaliação do ombro no pós-operatório.
- Orientação de procedimentos intervencionistas.

A US apresenta ótimos resultados quando realizada por profissionais experientes, com técnica meticulosa e detalhista e com equipamento apropriado.

Ressonância Magnética (RM)/Artro-RM

A RM é um método de imagem que não utiliza radiação ionizante, mas sim ondas de radiofrequência que interagem com os átomos de hidrogênio do paciente sob a forte influência de um campo magnético exercido pelo aparelho. O tipo de interação que ocorre é controlado por diversas variáveis que podem ser manipuladas pelo operador do sistema e, desse modo, são formadas as diversas sequências de utilização clínica, como T1, T2, densidade de prótons (DP), STIR, uso de saturação de gordura e assim por diante.

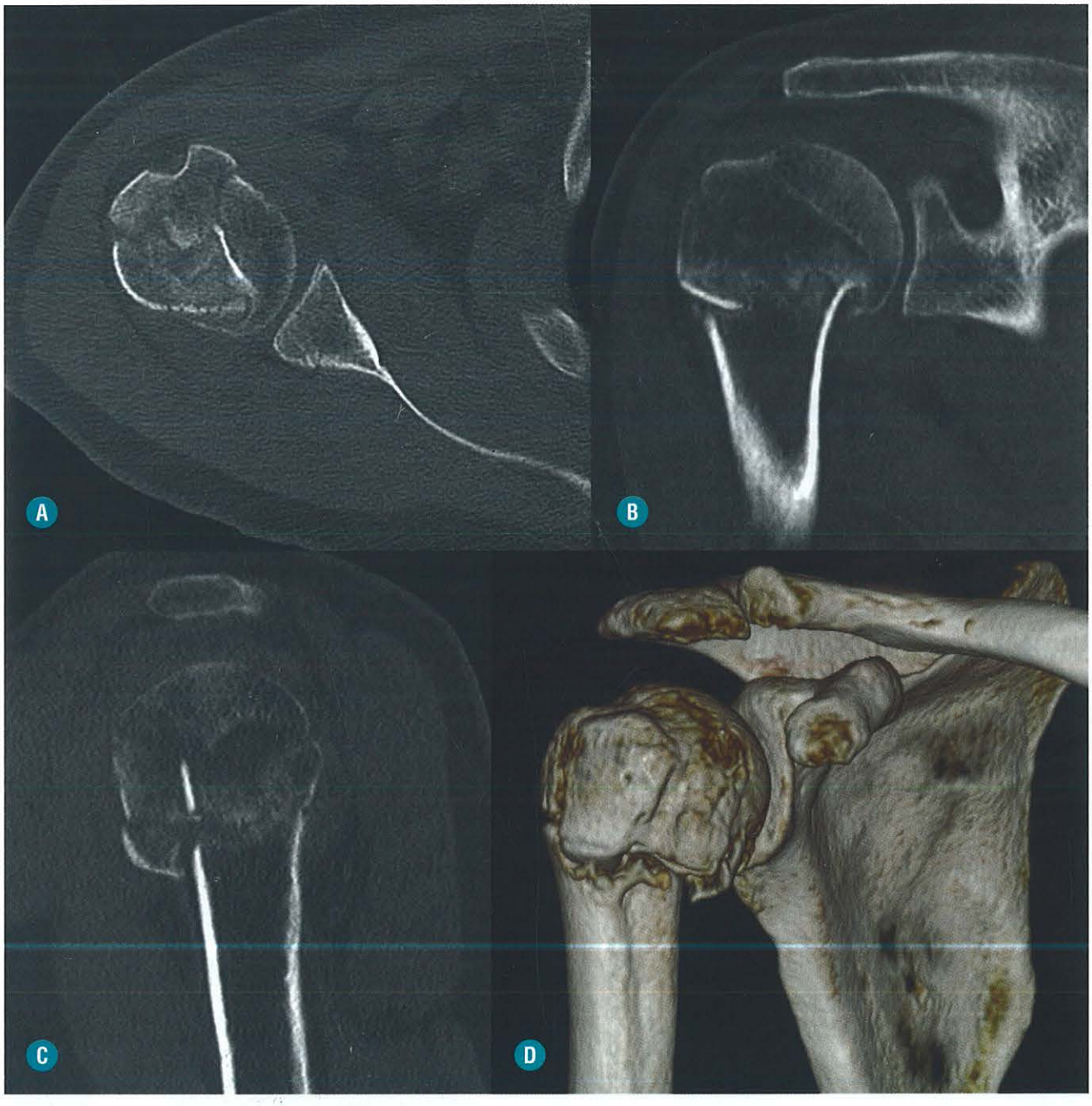

FIGURA 1-13. TC do ombro demonstrando fratura com reconstruções nos diversos planos (**A-C**) e em 3D (**D**).

Por apresentar excelente resolução espacial e de contraste, em pouco tempo, a RM se tornou o principal método de imagem para avaliação das afecções do ombro. Algumas outras vantagens do método incluem a fácil compreensão das imagens pelo médico requisitante e pelo paciente, a utilização de diversas sequências para a avaliação mais detalhada da composição bioquímica do tecido avaliado, contraste (gadolínio) mais seguro do que o da TC, documentação de todas as imagens para comparação futura ou segunda opinião (impossível no estudo de US). Entre as desvantagens estão o custo do exame, a baixa disponibilidade, o tempo de exame, a dificuldade de realização em pacientes claustrofóbicos e a impossibilidade de movimentação do paciente (trata-se de um estudo estático). O contraste paramagnético endovenoso no estudo do ombro não é realizado de rotina, sendo considerado em casos específicos.

As melhores imagens do ombro são obtidas com aparelhos de alto campo (acima de 1 Tesla), que apresentam melhor relação de sinal/ruído e, consequentemente, a possibilidade de aquisição de imagens em menor tempo e com cortes mais finos, diminuindo as chances de artefatos de movimento e melhorando a resolução espacial. Atualmente, os aparelhos de 1,5 Tesla predominam nos centros de imagem, produzindo imagens diagnósticas de ótima qualidade. Aparelhos mais recentes de 3 Teslas estão começando a virar rotina nos principais centros diagnósticos, apresentando imagens um pouco melhores

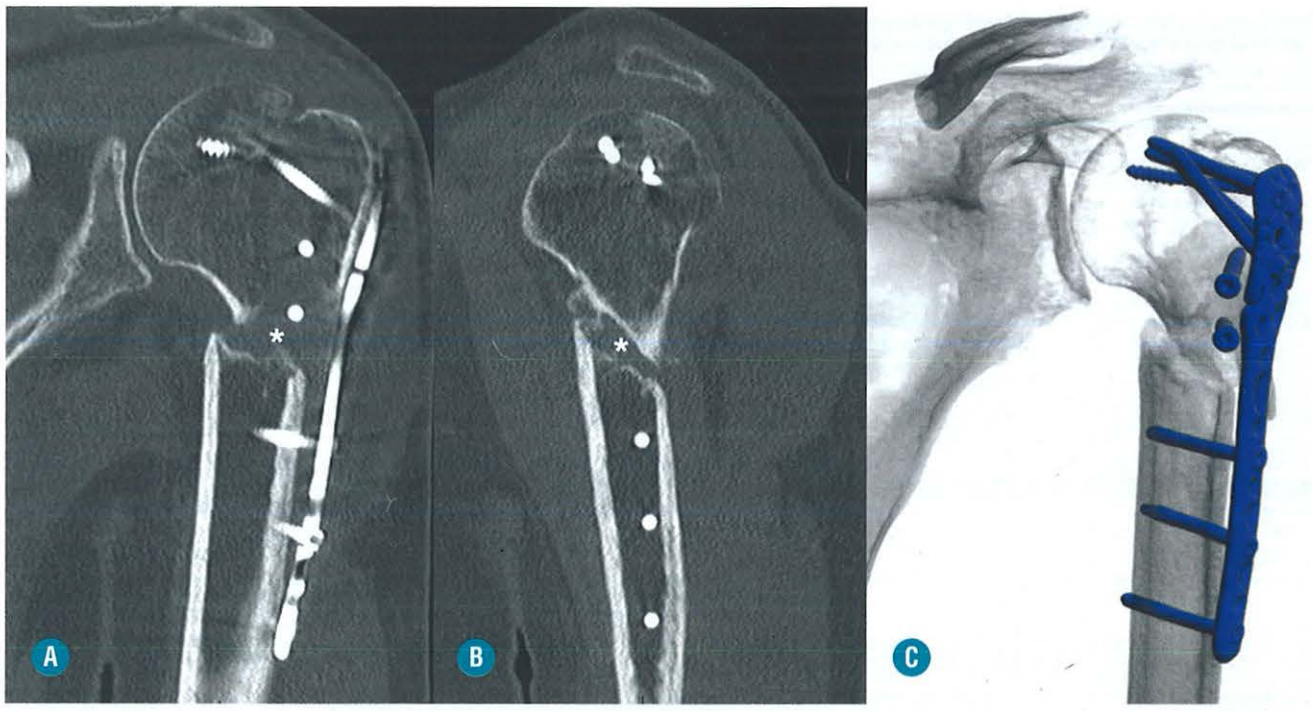

FIGURA 1-14. TC multidetectores nos planos coronal (**A**), sagital (**B**) e 3D (**C**) com artefatos metálicos reduzidos, revelando uma área de fratura (*asteriscos*) na região metadiafisária proximal do úmero.

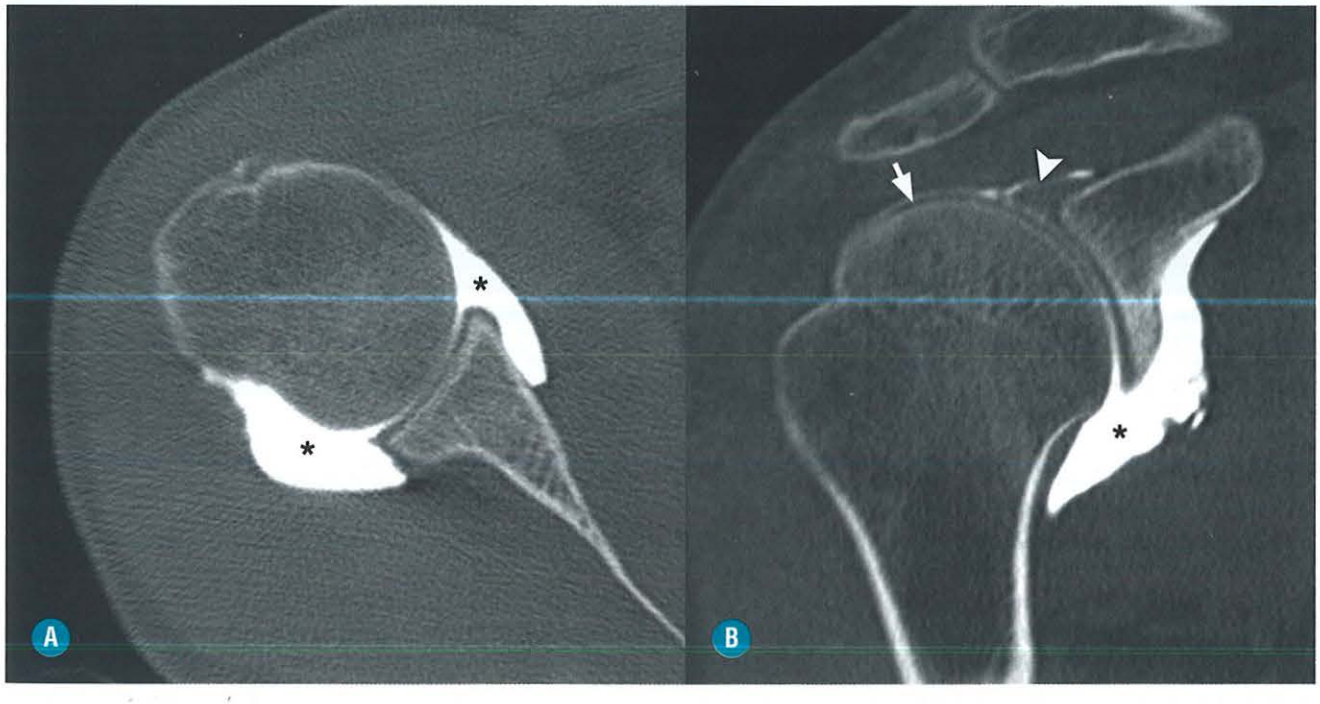

FIGURA 1-15. Artro-TC nos planos axial (**A**) e sagital (**B**) mostrando o contraste intra-articular (*asteriscos*) e algumas estruturas articulares avaliadas, como a cartilagem de revestimento umeral (*seta branca*) e o lábio superior (*ponta de seta*).

do que as de 1,5 Tesla à medida que as bobinas vão sendo aperfeiçoadas e a experiência dos profissionais vai aumentando.

Para o estudo do ombro é necessário o uso de uma bobina dedicada, em um formato que possa "vestir" o ombro a ser examinado. A bobina não pode ser colocada muito encostada no ombro, e, em alguns casos, pode ser montada em uma plataforma que evite os artefatos respiratórios. Outros problemas que afetam a aquisição das imagens do ombro incluem a localização lateral em relação ao centro do magneto, com redução do sinal/ruído e uma supressão de gordura menos

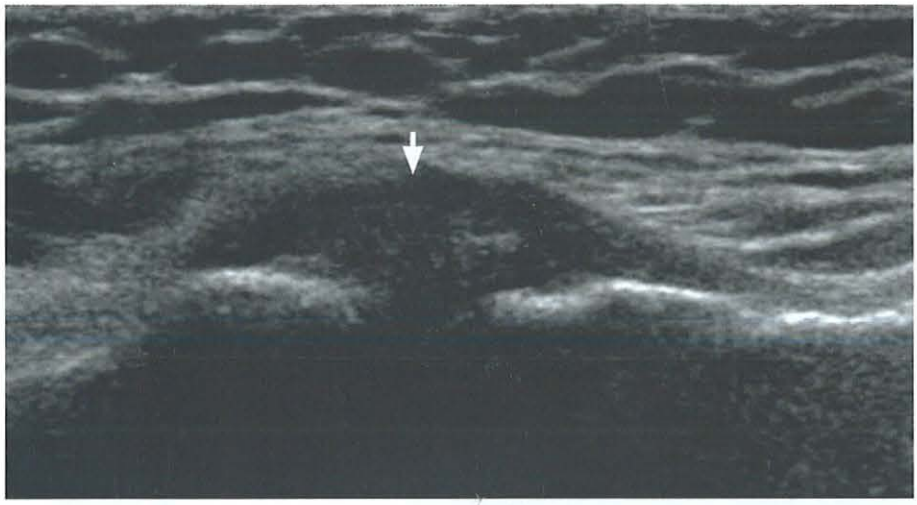

FIGURA 1-16. Transdutor linear de alta frequência mostrando imagens de alta resolução de estruturas superficiais. Imagem ultrassonográfica no eixo longo da articulação acromioclavicular com transdutor linear de 12 Mhz demonstrando espessamento capsular (*seta*).

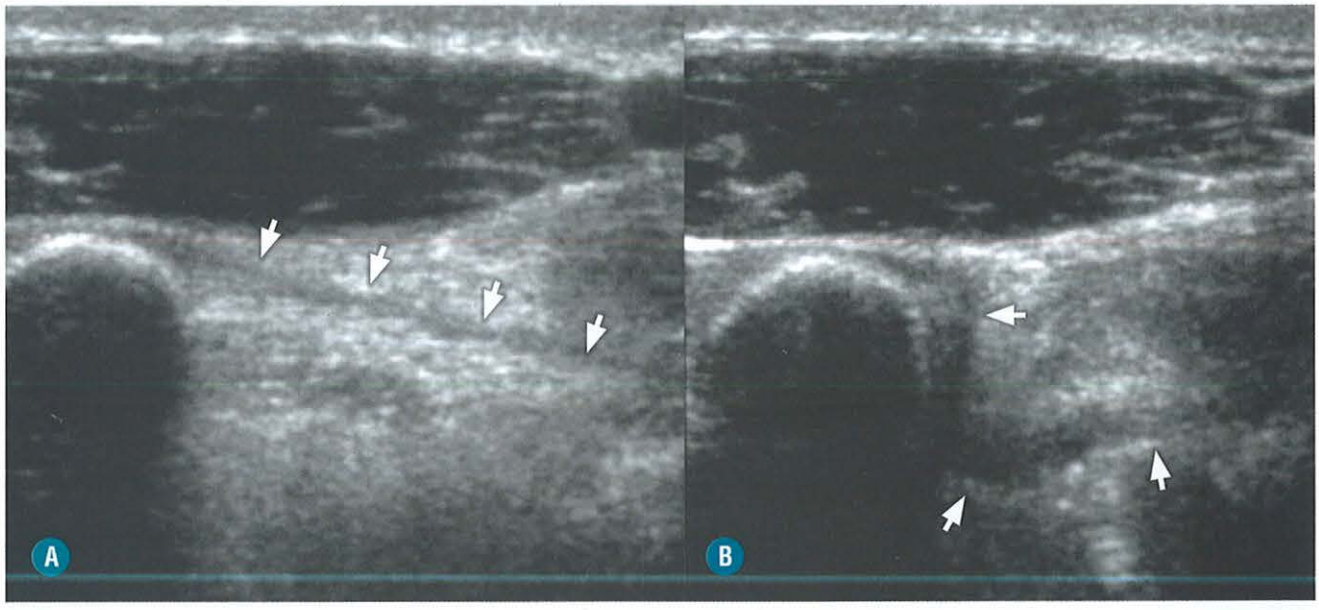

FIGURA 1-17. Exame dinâmico ultrassonográfico do ombro. Imagens do ligamento coracoumeral (*setas*) com o paciente em rotação externa (**A**) e interna (**B**) do ombro. Note que, na rotação externa, o ligamento encontra-se distendido e, na rotação interna, apresenta-se frouxo.

homogênea devido à anatomia local. O paciente deve ficar deitado em decúbito dorsal (posição supina) com o ombro a ser examinado o mais próximo possível da linha média do magneto, com o membro superior estendido adjacente ao corpo, em posição neutra ou discreta rotação externa. A posição de rotação interna não é recomendada, pois dificulta a avaliação das estruturas anteriores da articulação glenoumeral, além de causar sobreposição dos tendões dos músculos supra e infraespinal. Em contrapartida, se o ombro estiver posicionado em extrema rotação externa, a avaliação do cabo longo do bíceps torna-se mais difícil, e o líquido na bainha tendínea pode simular rotura na porção anterior do supraespinal, e, além disso, lesões da porção superior e justainsercional do subescapular também podem ser confundidas com a porção anterior do supraespinal.

As sequências utilizadas podem ser divididas em anatômicas e musculares. Nas estruturas anatômicas, a gordura não se encontra suprimida, servindo como um ótimo contraste entre as estruturas musculares, ligamentares, tendíneas e fibrocartilagíneas. Os principais representantes desse grupo são as imagens ponderadas em T1 e densidade de prótons (DP), porém o líquido apresenta baixo sinal (T1) ou intermediário (DP), não sendo ideal para a identificação da maioria das lesões. Na sequência T2, o líquido apresenta alto sinal, porém a gordura também, dificultando o isolamento das regiões com aumento de sinal devido ao acúmulo de líquido. Uma forma de melhorar a visualização do líquido é a utilização das sequências com saturação de gordura, deixando apenas o líquido com alto sinal, constituindo o que se chama de sequência sensível ao líquido (Fig. 1-21). Outras sequências, como STIR e DP, com saturação de gordura, também apresentam essa propriedade. Nos aparelhos mais modernos, é preferível o uso das sequências ponderadas em T2 ou DP com saturação de gordura em vez do STIR em decorrência de sua melhor relação sinal/ruído.

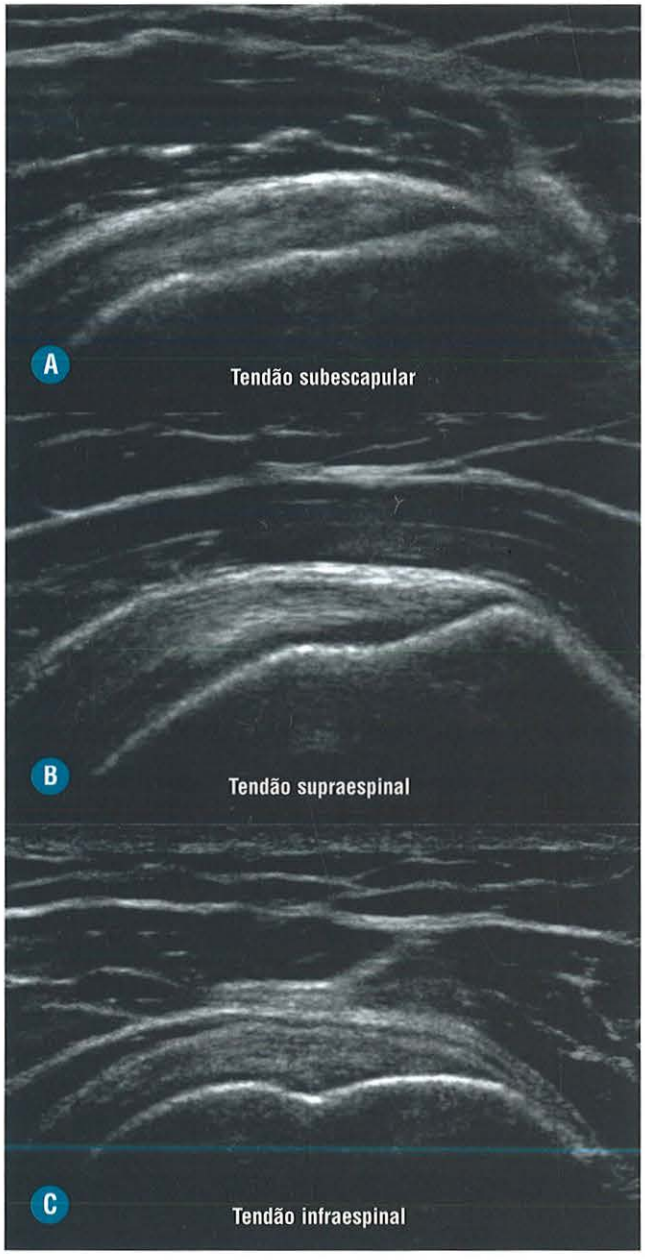

FIGURA 1-18. Ultrassonografia dos tendões do manguito rotador. Imagens ultrassonográficas nos planos longitudinais dos tendões subescapular (**A**), supraespinal (**B**) e infraespinal (**C**) normais.

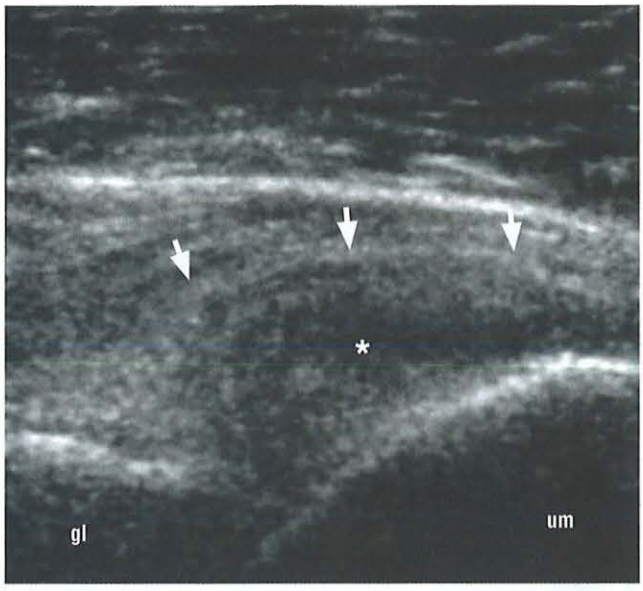

FIGURA 1-19. Derrame articular ao ultrassom. Imagem ultrassonográfica do recesso posterior da articulação glenoumeral. Observe a cápsula articular (*setas*) e um volumoso derrame articular e hipertrofia sinovial (*asterisco*). gl: glenoide; um: úmero.



FIGURA 1-20. Bursite subacromial-subdeltóidea ao ultrassom. Imagem ultrassonográfica longitudinal do tendão supraespinal (*asterisco*). Observe o espessamento sinovial da bursa subacromial-subdeltóidea (*setas*), que indica bursite.

Nas máquinas mais antigas e de baixo campo, o STIR continua a ser fundamental para a montagem do protocolo.

O estudo de rotina do ombro é obtido em três planos ortogonais, com algumas angulações para a correção em relação à superfície articular da glenoide e da direção principal do tendão supraespinal. O estudo é iniciado com a aquisição de uma sequência no plano axial, com imagens que se estendem desde a articulação acromioclavicular até a margem inferior da glenoide. Após essa aquisição, é possível marcar os demais planos. No plano coronal oblíquo, podem ser usados para a marcação o maior eixo do tendão principal do supraespinal (mais anterior) e o maior eixo da escápula ou um plano perpendicular à superfície articular da glenoide (Fig. 1-22). O plano sagital oblíquo é demarcado com imagens perpendiculares às realizadas no plano coronal oblíquo, paralelo à superfície articular glenoidal. As imagens devem estender-se medialmente, desde a região da junção do acrômio e o processo coracoide, havendo a formação em "Y" da escápula até a região mais lateral da inserção dos tendões que compõem o manguito rotador, podendo-se observar desde a região dos ventres musculares até a área de inserção tendínea (Fig. 1-23). As sequências utilizadas durante a rotina variam de serviço para serviço e de radiologista para radiologista, sendo importante ter em mente que a aquisição de imagens sensíveis ao líquido (T2 com saturação de gordura, DP com saturação de gordura ou STIR) nos três planos é essencial. No plano sagital oblíquo, também devemos obter uma



sequência ponderada em T1 sem saturação de gordura para a avaliação da substituição gordurosa dos ventres musculares.

Embora a RM apresente ótima resolução espacial e avaliação das lesões de partes moles, em alguns casos é necessário utilizar contraste paramagnético intra-articular, denominado artro-RM (Fig. 1-24). As principais indicações para esse procedimento baseiam-se na melhor identificação das estruturas ligamentares, tendíneas, fibrocartilaginosas e condrais intra-articulares com a distensão da articulação pela solução que contém o gadolínio. As vantagens são principalmente a investigação de pacientes com lesões do complexo labral-ligamentar e lesões no intervalo dos rotadores, além de melhor identificação das lesões completas ou junto à superfície articular dos tendões que compõem o manguito rotador (Fig. 1-25 e 1-26). Apesar desses benefícios, a artro-RM é um procedimento invasivo que deve ser realizado com técnica asséptica, pois é introduzida uma agulha no interior da articulação, e apresenta maior custo e desconforto para o paciente do que o estudo convencional. Os novos aparelhos de RM apresentam excelente resolução, e, na maioria dos casos, não é necessário realizar esse procedimento. Porém, alguns grupos de pacientes podem se beneficiar desse método.

O procedimento é realizado em duas etapas. Primeiro, é realizada a injeção da solução contendo o contraste paramagnético com orientação de algum outro método de imagem, como a fluoroscopia, TC ou US. Em seguida, o paciente é encaminhado para a realização do estudo por RM. Profissionais mais experientes também podem realizar o procedimento por meio da palpação, sem o auxílio de outros equipamentos. Existem diversas vias de acesso descritas na literatura, sendo as mais utilizadas as realizadas por via anterior, em que o paciente deve ficar em decúbito dorsal e o ombro em rotação externa, expondo o máximo possível da porção articular anterior da cabeça umeral para facilitar a entrada da agulha. Existem vias de acesso através do intervalo dos rotadores e através do tendão subescapular. O ideal é que a extremidade distal da agulha toque a cartilagem articular anterior da cabeça umeral, com a distância de alguns milímetros da região do lábio glenoidal, para evitar lesões iatrogênicas ou pseudolesões. Para confirmar a posição da agulha, podem ser administrados 2 a 3 mL de uma solução contendo contraste iodado diluído (caso a orientação esteja sendo realizada pela fluoroscopia ou TC) ou solução salina normal (orientação por US). Após a confirmação, devem ser administrados aproximadamente 10 a 15 mL de uma solução de soro fisiológico com gadolínio na concentração aproximada de 0,1 mmol/kg. Após o procedimento, o radiologista pode realizar manobras suaves no ombro para proporcionar uma melhor distribuição do contraste intra-articular. O paciente deve ser orientado a evitar algum esforço mais importante ou esportes de contato durante cerca de 48 horas, visto que o

FIGURA 1-21. RM ponderada em T1 (**A**), T2 sem (**B**) e com saturação de gordura (**C**) em um paciente com tendinopatia do supraespinal (se), bursite subacromial-subdeltóidea (*setas*) e edema da medula óssea do tubérculo maior do úmero (*asteriscos*) mostrando as diferenças entre as sequências. Note que o líquido/edema é mais bem avaliado na sequência T2 com saturação de gordura, pois, na T2 sem a saturação, a gordura apresenta a mesma intensidade de sinal do líquido, o que dificulta a avaliação. No T1, o líquido apresenta baixo sinal.

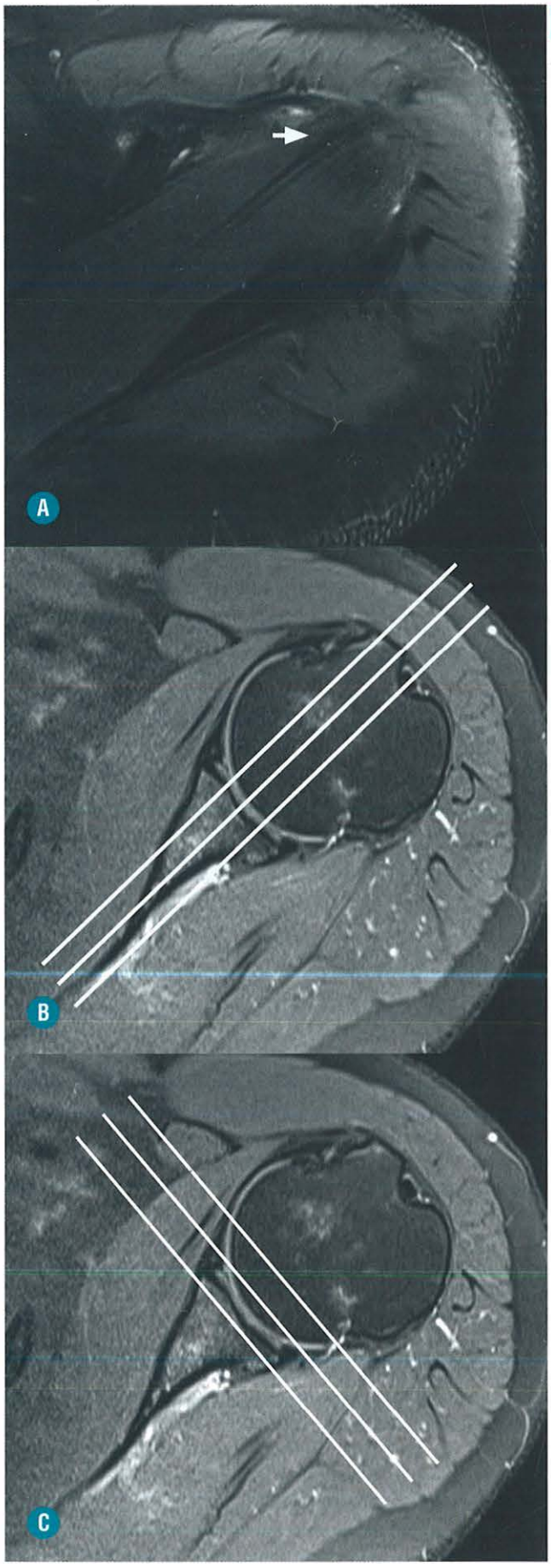

FIGURA 1-22. RM mostrando os planos de programação das sequências do ombro. A orientação no planto coronal pode seguir o mesmo plano do principal tendão do supraespinal (**A**) (*seta*) ou pode-se traçar linhas perpendiculares à glenoide (**B**) e, no plano sagital, perpendicular à orientação do plano coronal (**C**).

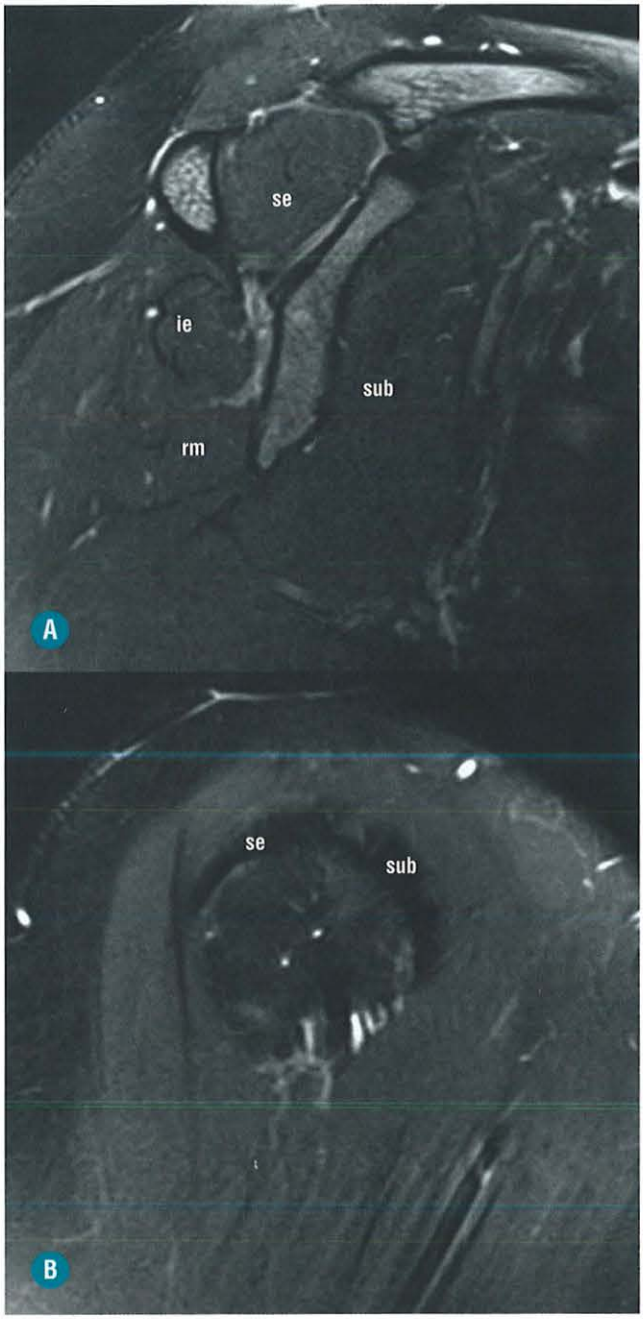

FIGURA 1-23. RM com imagens no plano sagital estendendo-se desde a região do "Y" da escápula (**A**) até a região das inserções tendíneas nos tubérculos maior e menor (**B**). se: supraespinal, ie: infraespinal, rm: redondo menor e sub: subescapular.

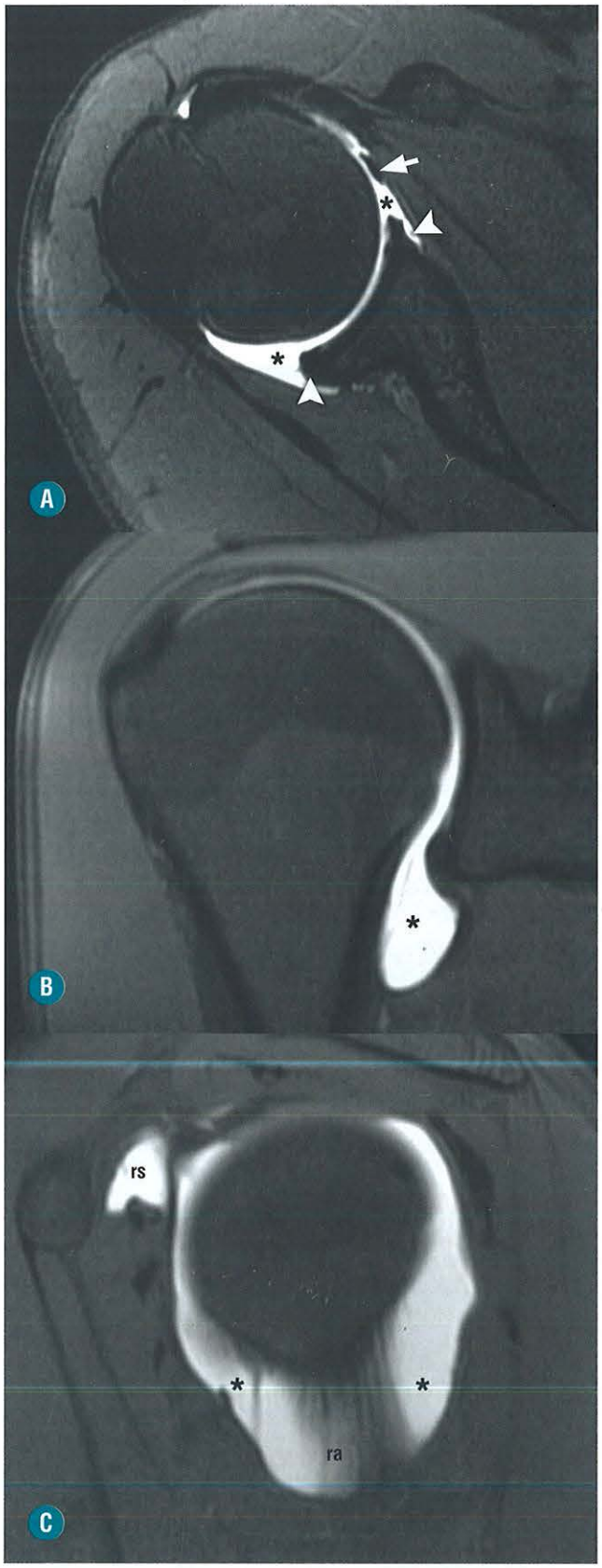

FIGURA 1-24. Artro-RM nos planos axial (**A**), coronal (**B**) e sagital (**C**) demonstrando o contraste no interior da articulação glenoumeral (*asteriscos*); o ligamento glenoumeral médio (*seta*), o lábio anterior e posterior da glenoide (*pontas de seta*) e a região dos recessos articulares subescapular (rs) e axilar (ra).

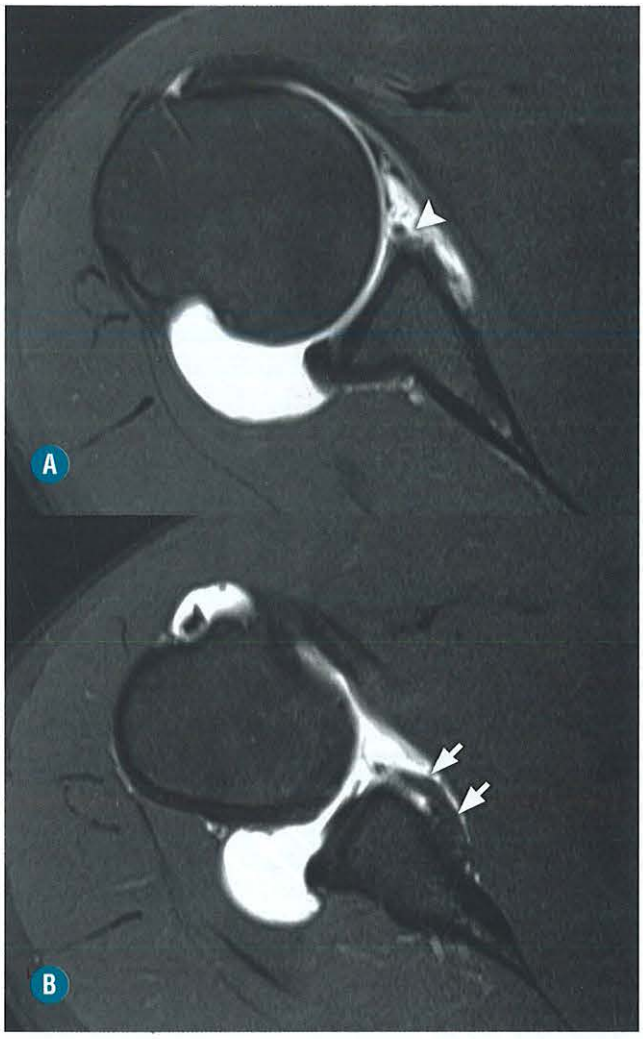

FIGURA 1-25. Lesão identificada no exame de artro-RM. **A-B**, Lesão do lábio glenoidal anteroinferior, não identificado na topografia (*ponta de seta*). Observa-se retração capsuloligamentar, lábio e do periósteo associado (*setas brancas*).

contraste injetado anula o vácuo intra-articular, que funciona normalmente como um dos estabilizadores da articulação. Deve haver sintonia entre o agendamento para a injeção do contraste e a realização da RM, pois os melhores resultados são obtidos quando o exame de RM é iniciado até 30 minutos após a punção.

O posicionamento do paciente é o mesmo realizado no estudo de RM convencional, entretanto as sequências utilizadas diferem um pouco. Devem ser realizadas sequências nos planos ortogonais oblíquos ponderadas em T1, visto que o contraste (gadolínio) apresenta alto sinal nesta ponderação. Na maioria dos casos, também é utilizada a saturação de gordura, pois a gordura naturalmente apresenta alto sinal em T1, podendo ser um fator de confusão com o contraste, principalmente para os radiologistas menos experientes (Fig. 1-27). Também é importante realizar, no mínimo, uma sequência sensível ao líquido no plano coronal ou sagital oblíquo para a avaliação de outras lesões que não são identificadas nas imagens em T1, como bursite subacromial-subdeltóidea, cistos periarticulares, tendinopatia com rotura intrassubstancial ou na superfície bursal

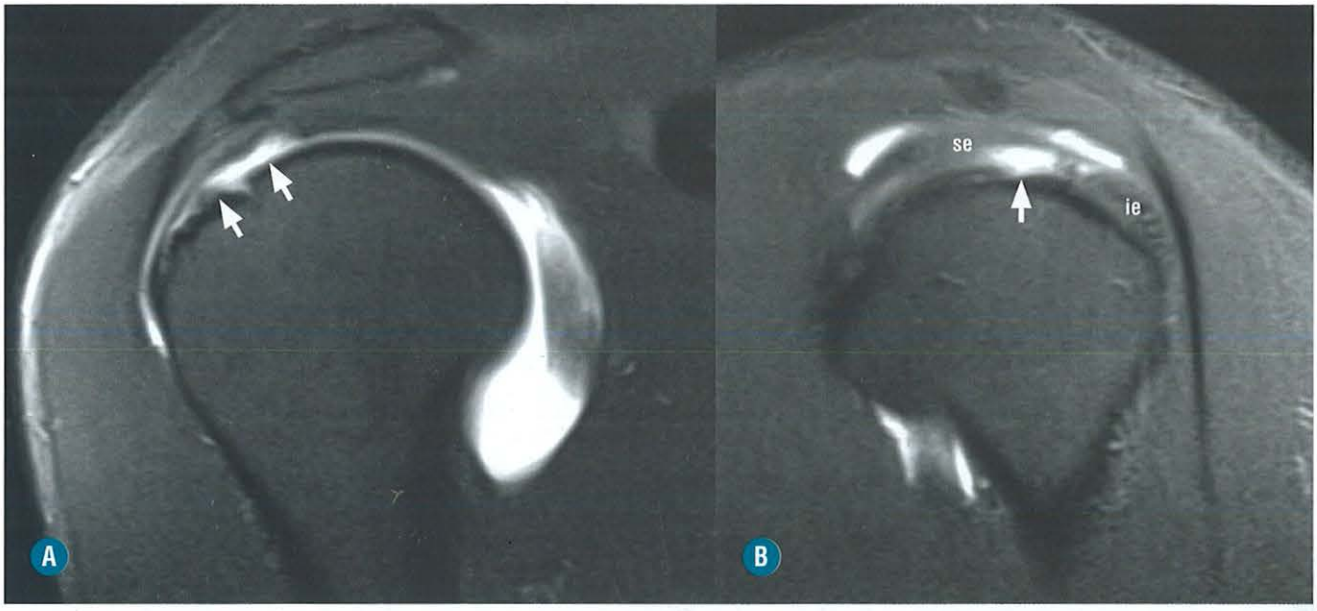

FIGURA 1-26. Lesão identificada no exame de artro-RM. **A-B**, Rotura parcial articular quase completa do supraespinal (*setas*), com fino feixe de fibras na superfície bursal. se: supraespinal; ie: infraespinal.

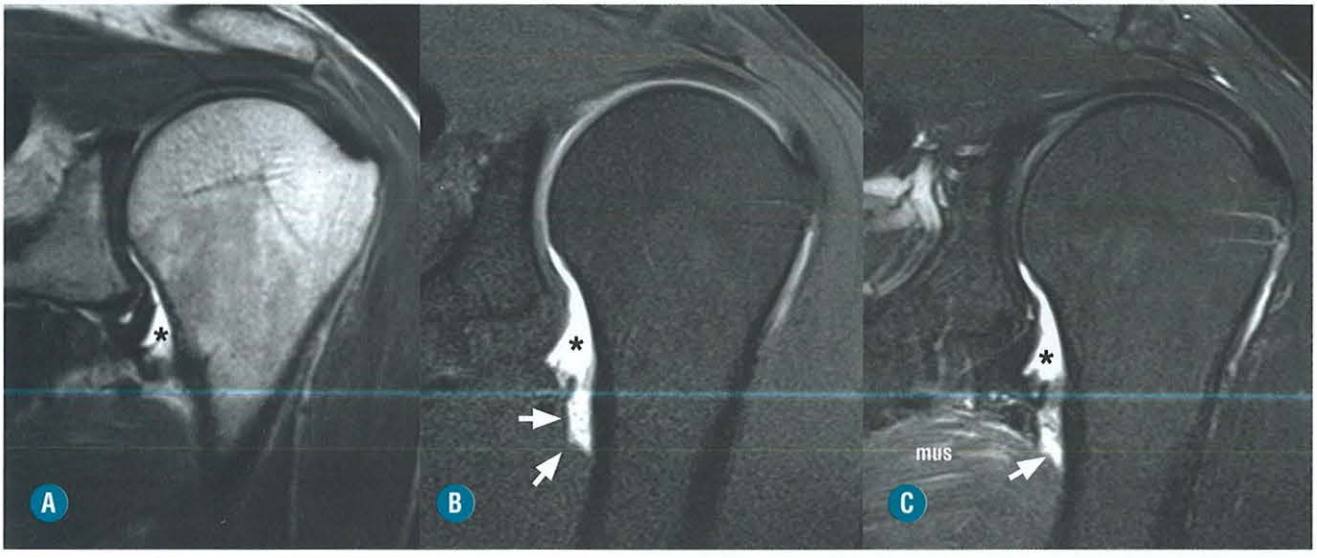

FIGURA 1-27. Artro-RM T1 sem (**A**) e com saturação (**B**) de gordura e T2 com saturação de gordura (**C**). Observe que o estudo T1 com saturação de gordura demonstra melhor a área de extravasamento de contraste adjacente à região do recesso axilar (*setas*), de difícil demonstração na sequência sem saturação, pois o contraste e a gordura têm o mesmo sinal. A sequência T2 com saturação é útil para a identificação de edema ou coleções líquidas na região. No presente exame, foi possível identificar edema do músculo redondo maior (mus). Os *asteriscos* indicam contraste intra-articular.

(Fig. 1-28). Também podem ser utilizadas posições especiais, como a ABER (do inglês *abduction and external rotation*) ponderada em T1 com supressão de gordura. Nessa posição, a palma da mão do paciente fica localizada posteriormente à junção entre a cabeça e o pescoço, tracionando as estruturas localizadas junto à glenoide anterior, possibilitando uma avaliação mais detalhada desta região (Fig. 1-29).

Em alguns casos especiais, também é possível obter um efeito artrográfico no exame de RM do ombro com a utilização do contraste endovenoso, e, nesse caso, a RM é chamada de artro-RM indireta. Normalmente, existe a passagem de uma parcela do contraste endovenoso para o interior das articulações devido à difusão através da sinóvia. As imagens devem ser adquiridas cerca de 10 minutos após a administração do contraste. Durante esse tempo é recomendado que o paciente realize exercícios com o ombro a ser avaliado com o intuito de aumentar o fluxo sanguíneo para a região e maior difusão do gadolínio. As sequências são similares às descritas na artro-RM direta. Em geral, a artro-RM direta é preferível à indireta porque proporciona maior distensão da cápsula articular e visualização das estruturas, além do controle sobre a concentração de contraste intra-articular. Entretanto, existem alguns

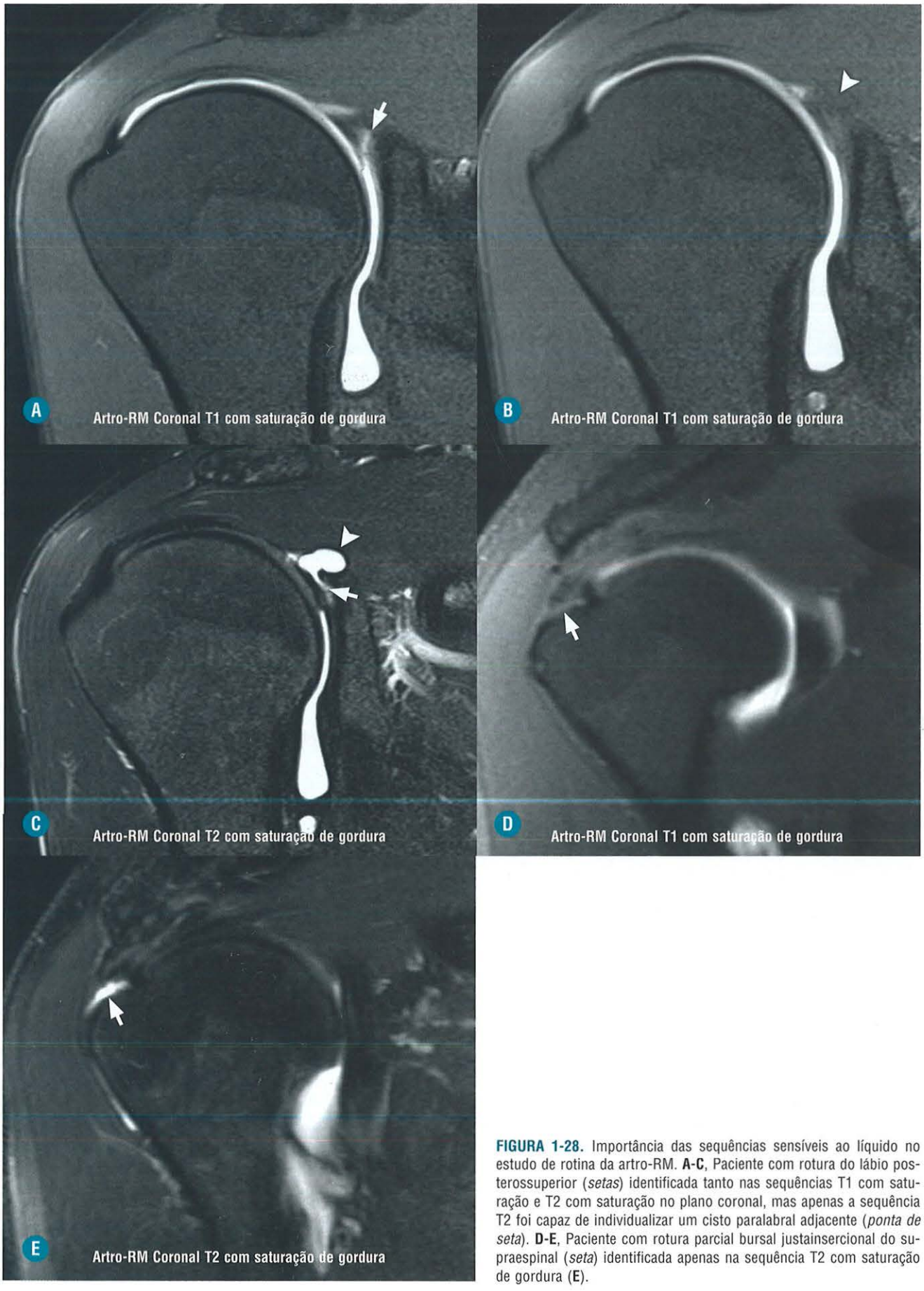

FIGURA 1-28. Importância das sequências sensíveis ao líquido no estudo de rotina da artro-RM. **A-C**, Paciente com rotura do lábio posterossuperior (*setas*) identificada tanto nas sequências T1 com saturação e T2 com saturação no plano coronal, mas apenas a sequência T2 foi capaz de individualizar um cisto paralabral adjacente (*ponta de seta*). **D-E**, Paciente com rotura parcial bursal justainsercional do supraespinal (*seta*) identificada apenas na sequência T2 com saturação de gordura (**E**).

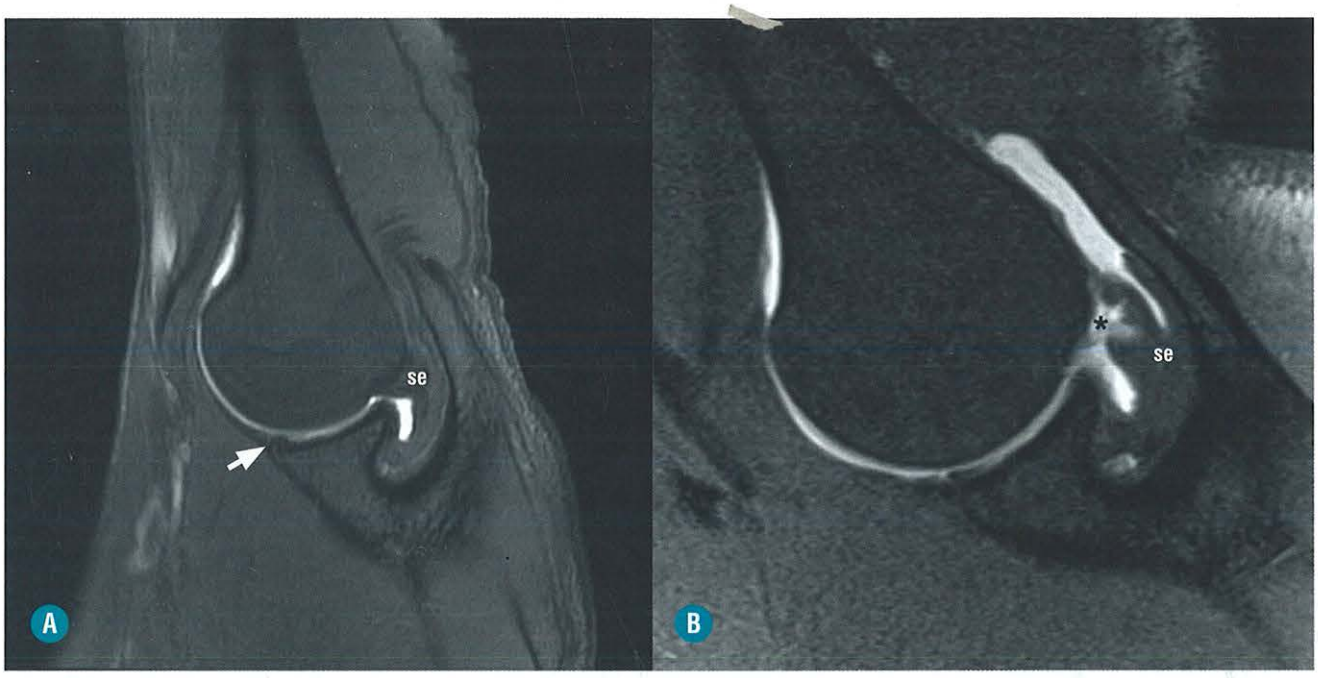

FIGURA 1-29. ABER. **A**, Exame normal demonstrando o lábio anteroinferior tensionado nessa posição (*seta*) e o tendão do músculo supraespinal (se) relaxado. **B**, Exame mostrando uma rotura completa do tendão supraespinal (*asterisco*) e passagem de líquido para a bolsa subacromial-subdeltóidea.

fatores que podem interferir na escolha do exame, incluindo a preferência do paciente, a segurança do procedimento, o custo e o tempo de exame.

Alguns aspectos práticos devem ser levados em conta durante a avaliação do estudo do ombro por RM para que não haja interpretação equivocada dos achados. Como regra geral, os tendões, ligamentos e fibrocartilagem apresentam baixo sinal em todas as sequências utilizadas. As estruturas avaliadas podem apresentar diversas variações anatômicas que devem ser conhecidas, sendo, às vezes, facilmente confundidas com doença. Além disso, cada sequência tem suas vantagens e desvantagens, com suas armadilhas diagnósticas, que devem ser conhecidas pelo radiologista, não devendo ser confundida com lesão. Esses aspectos serão discutidos nas próximas seções do livro durante o enfoque das patologias específicas.

SÍNDROME DO IMPACTO

INTRODUÇÃO

O diagnóstico de síndrome do impacto do ombro é essencialmente clínico, correspondendo a uma importante porcentagem dos pacientes ambulatoriais com queixa de dor no ombro. Os exames de imagem têm a função de auxiliar na identificação de uma possível causa primária e demonstrar quais estruturas estão lesadas, contribuindo para uma melhor estratégia do tratamento, seja clínico ou cirúrgico.

Existem diversos tipos de impacto, que podem ser classificados em impacto extrínseco (extra-articular) e intrínseco (intra-articular). O impacto extrínseco ocorre quando a compressão é realizada entre a cabeça umeral e estruturas externas à articulação glenoumeral. O mais prevalente e conhecido é o subacromial (extrínseco), no qual ocorre compressão das estruturas que transitam pela porção superior do espaço formado entre o arco coracoacromial e a cabeça umeral, principalmente dos tendões supraespinal, infraespinal, porção intra-articular do tendão da cabeça longa do bíceps e bolsa subacromial-subdeltóidea. Seguindo a classificação, o outro tipo de impacto extrínseco, conhecido como impacto subcoracoide, ocorre entre a porção anterior do arco coracoacromial e a cabeça umeral, comprometendo principalmente o tendão do músculo subescapular e a porção anterior da bolsa subacromial-subdeltóidea-subcoracoide. No impacto intrínseco, a compressão é causada entre a cabeça umeral e estruturas intra-articulares, principalmente na região dos rebordos posterossuperior (impacto posterossuperior) e anterossuperior (impacto anterossuperior) da glenoide, com lesão do lábio e estruturas tendíneas adjacentes, junto à superfície articular.

A prevalência e a epidemiologia do impacto são muito heterogêneas e serão mais bem descritas nos tópicos específicos para cada tipo de lesão, mas de modo geral o impacto extrínseco é mais comum em pacientes de meia-idade e idosos, enquanto o impacto intrínseco é visto principalmente em pacientes jovens, praticantes de esportes cujos membros superiores são bastante exigidos, com a mão acima do nível do ombro, com algum grau de microinstabilidade associada. Em alguns pacientes, a microinstabilidade também pode ser causa do impacto extrínseco, principalmente em atletas. Sempre devemos lembrar que alguns tipos de trabalho, não necessariamente classificados propriamente como esporte, também podem reproduzir os mecanismos de lesão.

Os tendões que compõem o manguito rotador e o cabo longo do bíceps, assim como a bolsa subacromial-subdeltóidea, estão entre as principais estruturas comprometidas na lesão por impacto. Primeiramente, faremos uma revisão sobre a anatomia e a biomecânica dessas estruturas e do arco coracoacro-

mial, mas o arco do lábio glenoidal será mais bem descrito ao longo do capítulo 1 que trata das lesões labrais e instabilidade glenoumeral. Em seguida, serão descritas as principais lesões tendíneas propriamente ditas e o capítulo será finalizado com a descrição mais detalhada de cada tipo de impacto.

ANATOMIA DIRIGIDA E BIOMECÂNICA

O manguito rotador é formado pelos músculos e tendões do subescapular, supraespinal, infraespinal e redondo menor, que são importantes estabilizadores dinâmicos do ombro. No plano sagital, é possível identificar todos os tendões ao redor da cabeça umeral (Fig. 1-30), apresentando a seguinte relação:

- Subescapular: anterior.
- Supraespinal: superior.
- Infraespinal: posterossuperior.
- Redondo menor: posterior.

O músculo subescapular origina-se na superfície anterior da escápula, chamada de fossa subescapular para se inserir no tubérculo menor do úmero através de vários feixes de fibras tendíneas, sendo os seus dois terços superiores essencialmente tendíneos, enquanto sua inserção inferior é muscular, situada no nível do colo cirúrgico umeral. Esse tendão também apresenta fibras superficiais que se inserem na margem lateral do sulco bicipital, chamado de ligamento transverso do úmero, que formam o teto do sulco bicipital. Esse músculo tem a função de adução e rotação interna do úmero, sendo inervado pelos nervos subescapulares superior e inferior, provenientes dos níveis de C5 e C6.

O músculo supraespinal origina-se na fossa supraespinal e na parede interna da espinha da escápula e colo da escápula e insere-se na faceta horizontal e porção anterior da faceta oblíqua do tubérculo maior do úmero. São observados dois padrões de inserção: um tendão anterior mais espesso e forte e um conjunto de pequenos tendões na região média/posterior, de aspecto mais fino e delicado. Uma pequena extensão tendínea anterior pode inserir-se na região superior do tubérculo menor. A principal função desse músculo é a abdução do úmero, principalmente no início do movimento e depois, na assistência da abdução em conjunto com o músculo deltoide. Esse músculo é inervado pelo nervo supraescapular, no nível de C5 e C6.

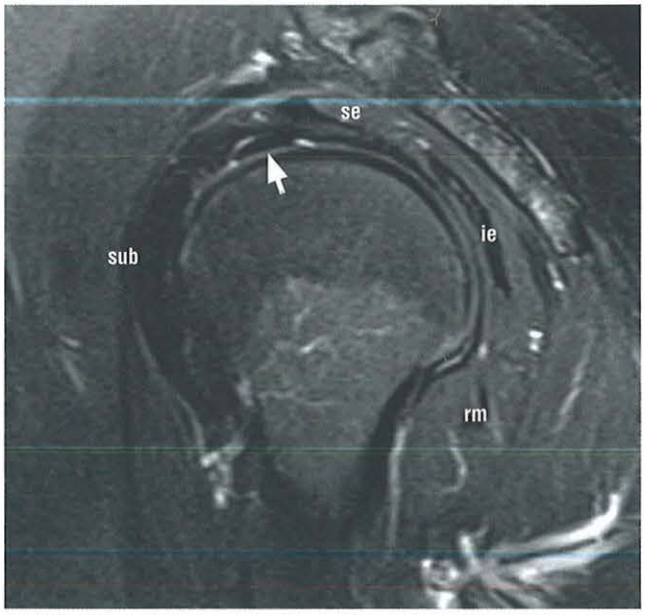

FIGURA 1-30. Tendões do manguito rotador no plano sagital. Na região anterior, é possível observar o tendão do subescapular (sub); na região superior, o tendão do supraespinal (se); na região posterossuperior, o tendão do infraespinal (ie) e, na região posteroinferior, o tendão do redondo menor (rm). O tendão da cabeça longa do bíceps (*seta*) encontra-se entre os tendões do supraespinal e subescapular.

O músculo infraespinal se origina abaixo da espinha da escápula (fossa infraescapular) e insere-se na faceta oblíqua do tubérculo maior, posterior ao tendão supraespinal e superior ao tendão do redondo menor. Esse músculo age primariamente como rotador externo e também auxilia na abdução do úmero, sendo inervado pela porção distal do nervo supraescapular (C5 e C6), no nível da incisura espinoglenoidal, junto à base da espinha da escápula. O músculo redondo menor origina-se na face posterolateral da escápula, e o tendão insere-se na porção inferior e posterior (vertical) do tubérculo maior. A sua principal função é a rotação externa do úmero, e é inervado pelo nervo axilar (C5-C6).

Embora anatomicamente o músculo redondo menor não faça parte dos tendões do manguito rotador, é interessante tecer alguns comentários sobre a anatomia e a biomecânica do tendão do cabo longo do bíceps braquial. Esse tendão se origina na junção entre o lábio glenoidal superior e a margem superior da glenoide (tubérculo supraglenoide). Esse tendão pode ser dividido em três porções: 1) porção intra-articular, horizontal, localizada anteroinferiormente ao tendão do supraespinal; 2) porção deflexional, na região da polia bicipital, localizada no intervalo dos rotadores, entre os tendões supraespinal e subescapular, circundado pelos ligamentos coracoumeral e glenoumeral superior; 3) porção extra-articular, vertical, localizada no sulco bicipital, no interior da bainha tendínea (Fig. 1-31). A principal função desse tendão é atuar como flexor e supinador do antebraço e auxiliar na estabilização da articulação glenoumeral.

Os tendões do manguito rotador circundam quase totalmente a cápsula articular do ombro, e existem apenas duas regiões onde não há essa cobertura tendínea: 1) o intervalo dos rotadores, espaço esse formado entre os tendões do supraespinal e do subescapular, possibilitando a passagem do tendão do cabo longo do bíceps e os ligamentos coracoumeral e glenoumeral superior; 2) bolsa axilar, entre os tendões do subescapular e redondo menor, formada pelas porções anterior e posterior do ligamento glenoumeral inferior e o recesso articular axilar (Fig. 1-32).

O arco coracoacromial é composto pela superfície inferior do acrômio, ligamento coracoacromial e processo coracoide (Fig. 1-33). A clavícula distal e a articulação acromioclavicular também se encontram muito próximos dessa região. O ligamento coroacoacromial tem formato de uma banda triangular, estendendo-se da margem anteroinferior do acrômio até a porção superior do processo coracoide, podendo apresentar-se como uma banda única ou dupla. O processo coracoide projeta-se da porção anterossuperior do colo da escápula em direção anterior e lateral, sendo local de origem (cabeça curta do bíceps braquial e coracobraquial) e inserção (peitoral menor) de vários tendões. Os ligamentos coracoclaviculares também se originam na região. O acrômio projeta-se anterolateralmente a

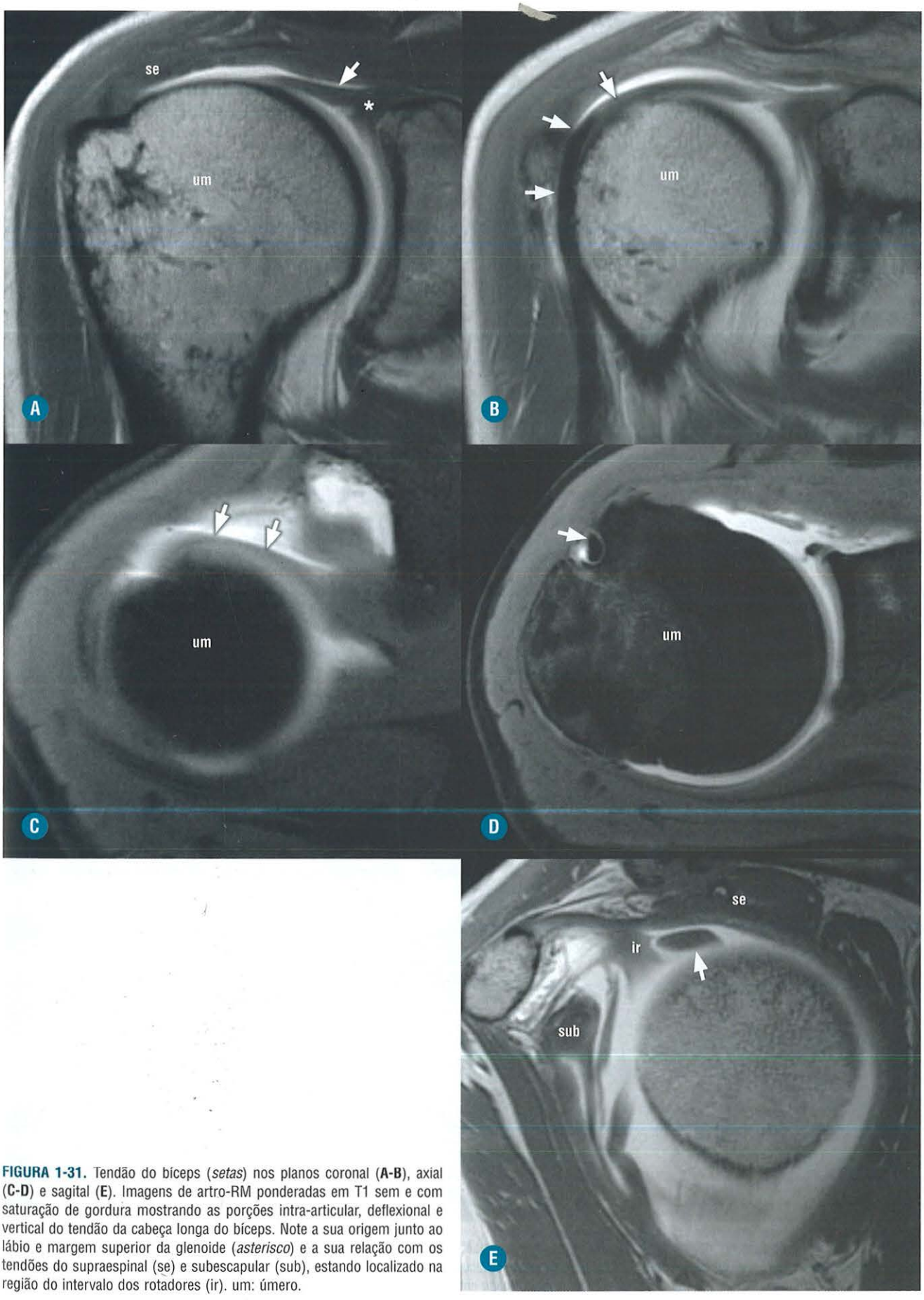

FIGURA 1-31. Tendão do bíceps (*setas*) nos planos coronal (**A-B**), axial (**C-D**) e sagital (**E**). Imagens de artro-RM ponderadas em T1 sem e com saturação de gordura mostrando as porções intra-articular, deflexional e vertical do tendão da cabeça longa do bíceps. Note a sua origem junto ao lábio e margem superior da glenoide (*asterisco*) e a sua relação com os tendões do supraespinal (se) e subescapular (sub), estando localizado na região do intervalo dos rotadores (ir). um: úmero.

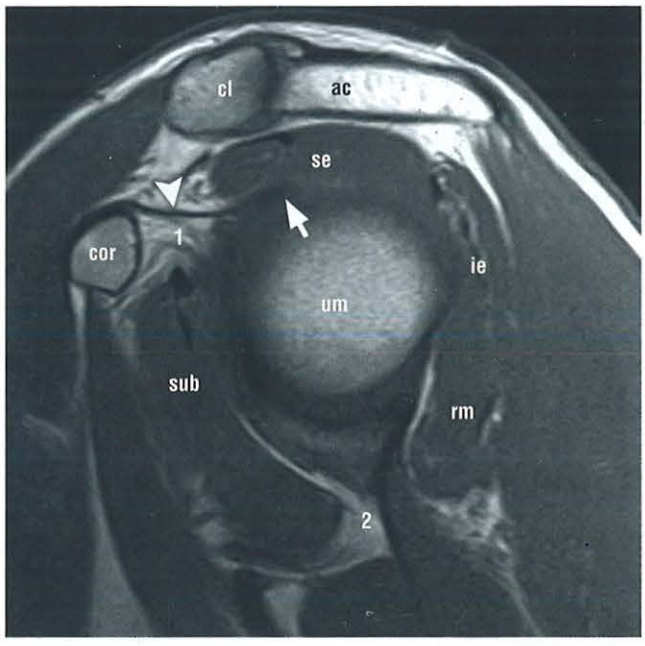

FIGURA 1-32. Imagem de RM ponderada em T1 mostrando a região do intervalo dos rotadores (1), localizado entre os tendões do supraespinal (se) e subescapular (sub) e o processo coracoide (cor) e a bolsa axilar (2) entre os músculos subescapular e o redondo menor (rm). Observe que, na região do intervalo dos rotadores, é possível identificar o ligamento coracoumeral (*ponta de seta*) e parte da porção intra-articular do tendão da cabeça longa do bíceps (*seta*). cl: clavícula; ac: acrômio; um: úmero.

partir da espinha da escápula, estando em íntimo contato com a superfície bursal dos tendões supraespinal e infraespinal. O acrômio pode apresentar diferentes morfologias nos diferentes planos de avaliação, que serão mais bem discutidas nas páginas relacionadas com o impacto subacromial.

ANATOMIA POR IMAGEM

A anatomia dos tendões do manguito rotador e do arco coracoacromial pode ser muito bem avaliada pela ressonância magnética (RM). Cada um dos planos ortogonais é útil para avaliar determinadas estruturas. A orientação dos cortes é indicada pelo plano da glenoide, inclinada anteriormente. Assim, o plano coronal (coronal oblíquo) é realizado perpendicularmente à glenoide, e o sagital (sagital oblíquo) paralelamente à glenoide. O plano axial é verdadeiro, devendo-se iniciar no nível da articulação acromioclavicular.

No plano sagital é possível identificar todos os tendões que compõem o manguito rotador no seu menor eixo (perpendicular às fibras tendíneas) como estruturas com baixo sinal em todas as sequências (Fig. 1-34). O tendão do supraespinal está localizado na região superior, na posição 12 h, de aspecto estriado, e sua porção anterior é mais espessa. O tendão do infraespinal está localizado mais posteriormente, inserindo-se na porção oblíqua do tubérculo maior, enquanto o tendão do redondo menor é observado inferiormente ao infraespinal, inserindo-se na faceta vertical. Anteroinferiormente ao processo coracoide é possível identificar o tendão do subescapular, que,

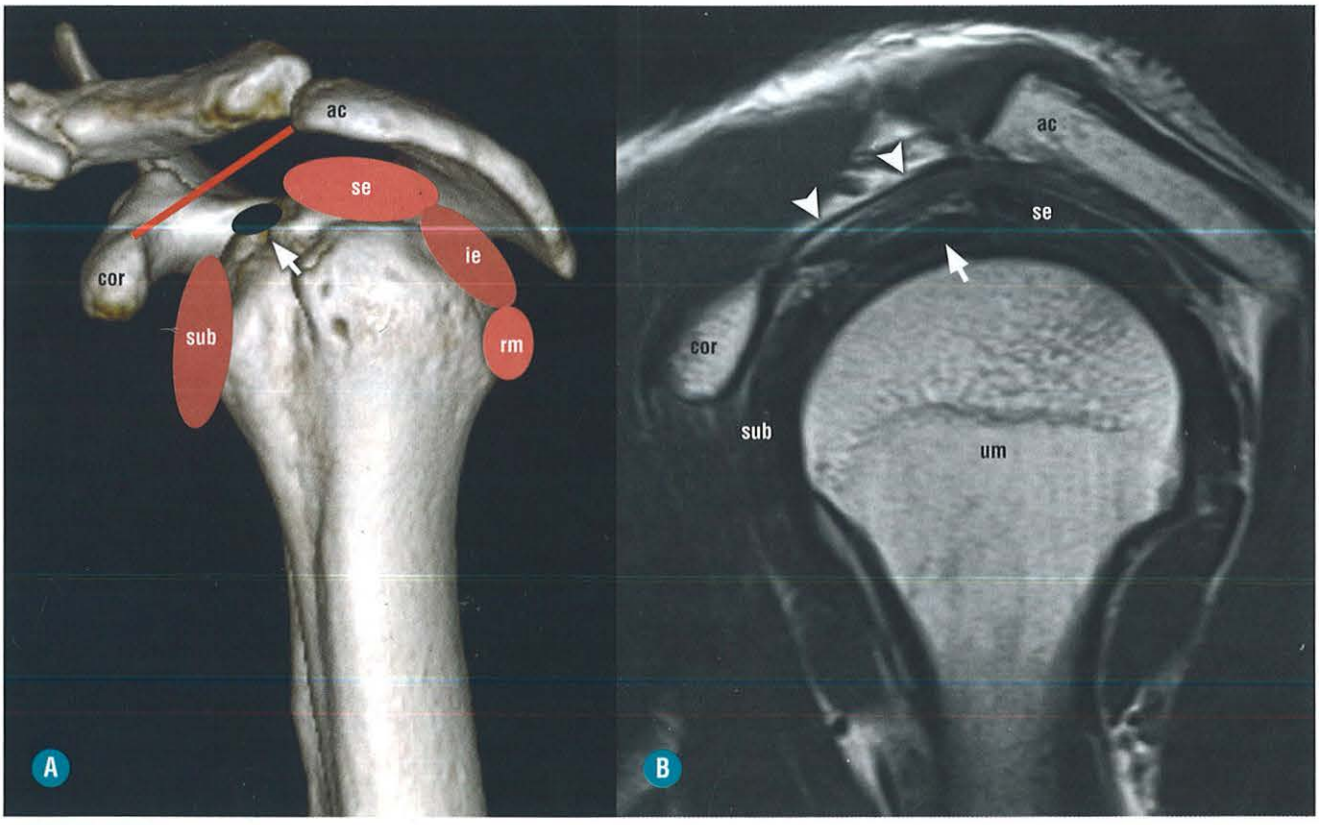

FIGURA 1-33. Arco coracoacromial demonstrado em um desenho esquemático (**A**) e RM ponderada em T1 no plano sagital (**B**), formado pelo acrômio (ac), ligamento coracoacromial (*linha vermelha e pontas de seta*) e o processo coracoide (cor). Observe que os tendões do supraespinal (se), cabeça longa do bíceps (*seta*) e tendão do subescapular (sub) estão localizados no espaço formado entre o arco e a cabeça umeral (um). ie: infraespinal, rm: redondo menor.

assim como o tendão do supraespinal, tem aspecto estriado devido aos seus feixes tendíneos. O intervalo dos rotadores apresenta aspecto triangular e tem como base a cápsula articular e as margens anterior do supraespinal e superior do subescapular e o ápice no processo coracoide. Nessa região, há gordura, os ligamentos glenoumeral superior, coracoumeral e o tendão do cabo longo do bíceps. Esse plano é especialmente bom para a avaliação da porção intra-articular do cabo longo do bíceps em seu menor eixo. No plano sagital, podemos avaliar toda a extensão do arco coracoacromial, incluindo a morfologia do acrômio e o ligamento coracoacromial.

No plano coronal (Fig. 1-35), é possível identificar o tendão do supraespinal no seu maior eixo, desde a sua porção muscular, passando pela junção miotendínea, no nível da articulação

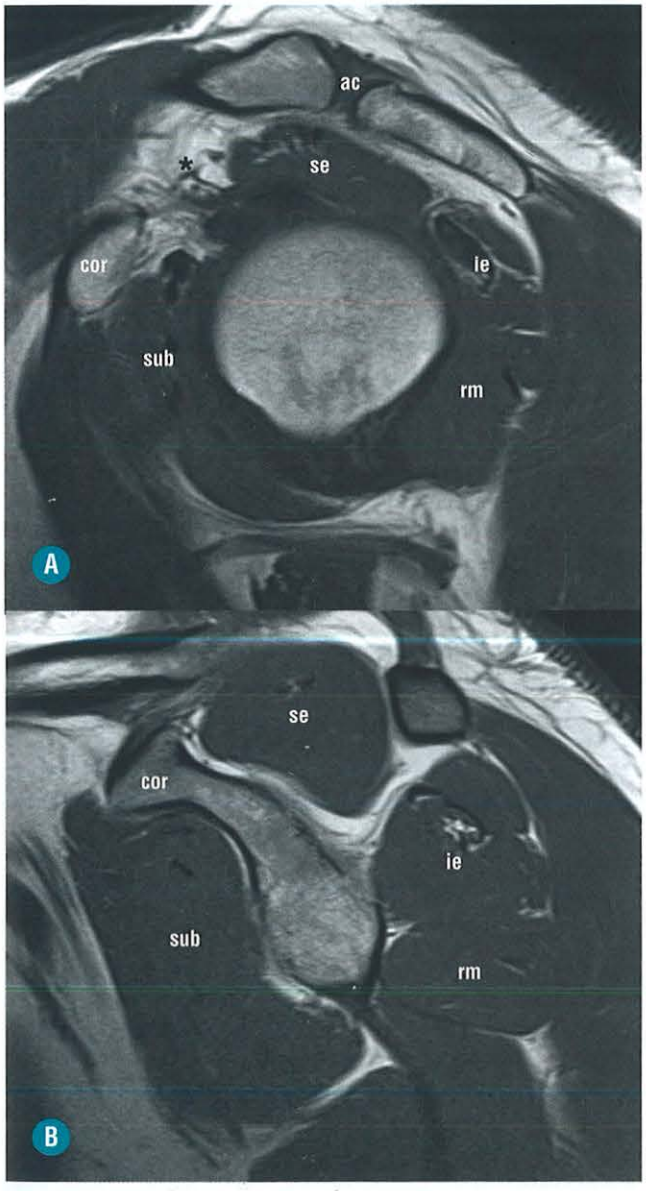

FIGURA 1-34. Imagens de RM ponderadas em T1 (**A-B**) no plano sagital mostrando os ventres musculares e tendões do manguito rotador, a região do intervalo dos rotadores e a articulação acromioclavicular. sub: subescapular; cor: processo coracoide; se: supraespinal; ie: infraespinal; rm:redondo menor; asterisco: intervalo dos rotadores; ac: acromioclavicular.

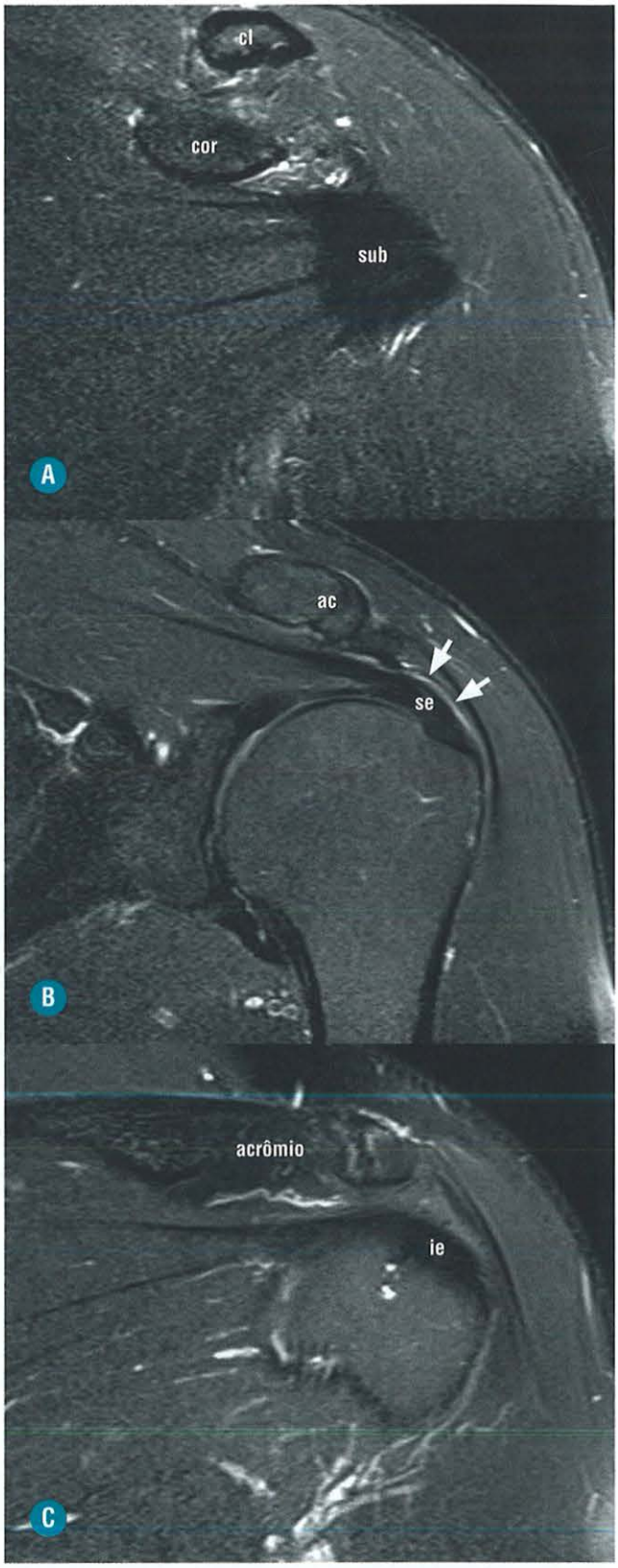

FIGURA 1-35. Imagens de RM ponderadas em T2 com saturação de gordura no plano coronal mostrando em um corte mais anterior (**A**) o tendão do subescapular (sub), o processo coracoide (cor) e a clavícula (cl). Em um corte mais central (**B**), é possível observar o tendão do supraespinal (se), a articulação acromioclavicular (ac) e o espaço subacromial-subdeltóideo (*setas*). Mais posteriormente (**C**), é possível identificar o tendão do infraespinal (ie), inferiormente ao acrômio.

glenoumeral até a inserção tendínea no *footprint*, no tubérculo maior do úmero. Em cortes posteriores, é possível identificar o músculo e o tendão do infraespinal e redondo menor e anteriormente, no nível do processo coracoide, o tendão do subescapular. Tanto o plano coronal quanto o sagital são muito úteis para identificar o espaço subacromial-subdeltoide, na região da bolsa, para a avaliação de coleções ou alterações. Essa bolsa está localizada entre o acrômio/músculo deltoide e os tendões do manguito rotador (Fig. 1-36). Anteriormente, ela pode-se comunicar com a bolsa subcoracoide, anterior ao tendão subescapular, sendo mais bem identificada no plano axial. O plano coronal também é útil para a avaliação do recesso/bolsa axilar, inferior à articulação glenoumeral, e a porção articular na origem do tendão do cabo longo do bíceps braquial. Esse plano também é utilizado para a avaliação da articulação acromioclavicular e da existência de angulação lateral inferior do acrômio e a clavícula.

O plano axial é valioso para avaliar o tendão subescapular e sua relação com o cabo longo do bíceps. Nesse plano, também é possível avaliar o tendão do redondo menor no seu maior eixo (Fig. 1-37). A articulação acromioclavicular também é muito bem identificada, inclusive na pesquisa de centro de ossificação secundário não fusionado do acrômio (*os acromiale*). As porções anterior e posterior do lábio glenoidal são bem identificadas, enquanto as regiões superior e inferior são mais bem vistas nos cortes coronais.

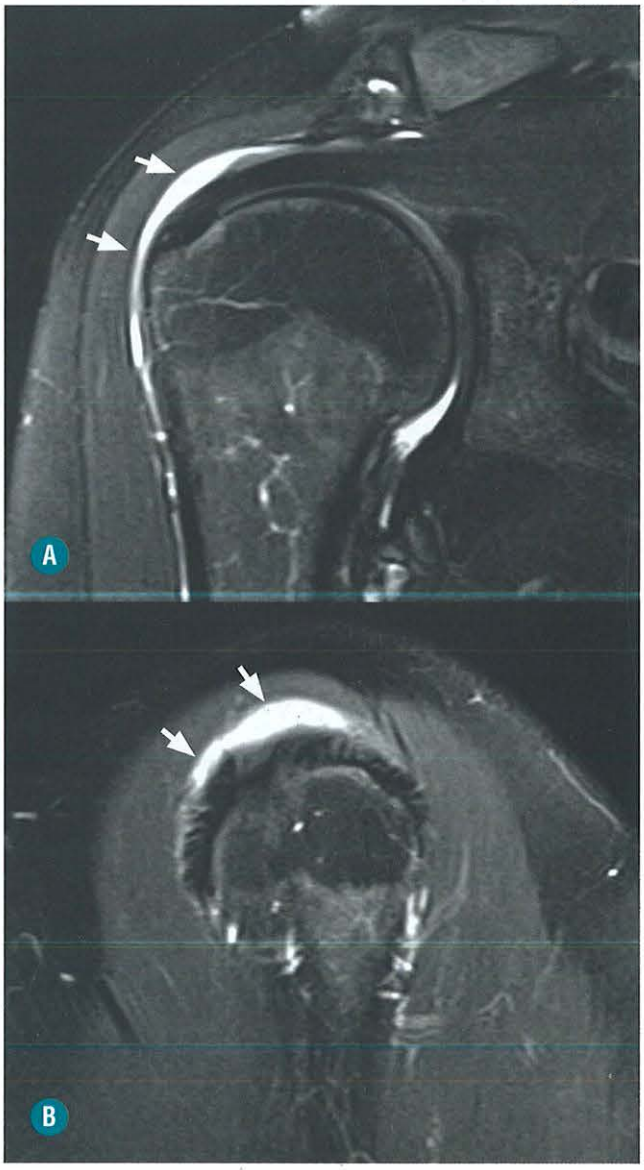

FIGURA 1-36. Imagens de RM ponderadas em T2 com saturação de gordura nos planos coronal (**A**) e sagital (**B**) demonstrado líquido na região da bolsa subacromial-subdeltóidea (*setas*), principalmente relacionada com o tendão do supraespinal, compatível com bursite.

PATOLOGIAS DO MANGUITO ROTADOR

■ Tendinopatia

INTRODUÇÃO

Antes de ocorrer rotura tendínea do manguito rotador, geralmente existe um processo degenerativo, vascular ou traumático prévio, onde se observa, à microscopia, invasão fibroblástica e tecido de granulação, fenômeno descrito como hiperplasia angiofibroblástica. Alterações subsequentes incluem fibrose, além de degeneração vacuolar, mucoide, eosinofílica e fibrilar, sem evidências de células inflamatórias em quantidade considerável. Essas alterações tendíneas são denominadas tendinopatia ou tendinose, evitando-se o termo tendinite.

ACHADOS DE IMAGEM

Ressonância Magnética

Moderado aumento de sinal na região tendínea lesada, não tão intenso quanto o líquido nas sequências sensíveis ao líquido (T2 com saturação de gordura, DP com saturação de gordura

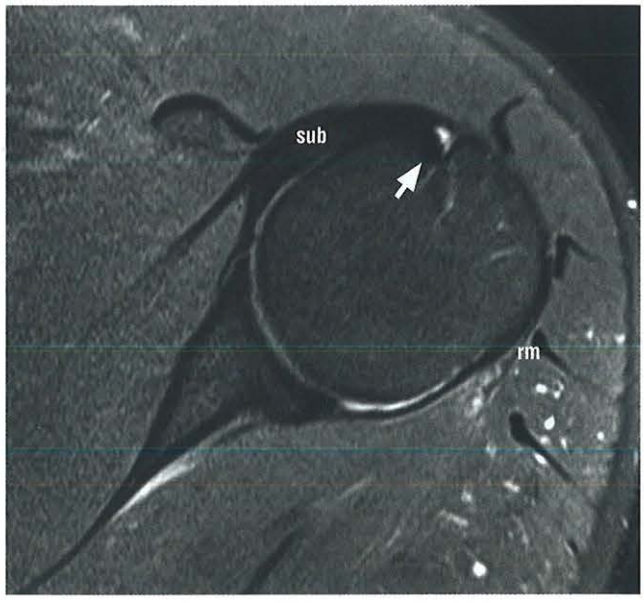

FIGURA 1-37. Imagem de RM ponderada em T2 com saturação de gordura no plano axial demonstrando os tendões do subescapular (sub) e do redondo menor (rm) e a porção vertical da cabeça longa do bíceps (*seta*).

ou STIR), criando uma aparência não homogênea do tendão. Quando o sinal tem a mesma intensidade que o líquido, o diagnóstico mais provável é de rotura tendínea (Fig. 1-38).

DIAGNÓSTICO DIFERENCIAL

Artefato de ângulo mágico: causa de falso-positivo em relação ao aumento do sinal no interior dos tendões do manguito rotador. Leva a aumento do sinal nas sequências com TE curto (T1 e DP) produzido quando as fibras tendíneas estão a 55º do campo magnético estático, localizado a cerca de 1 cm da inserção tendínea do músculo supraespinal. Uma dica importante é que nas imagens com TE longo (T2) esse aumento de sinal diminui (Fig. 1-39).

Aspecto fibrilar e interconectado das fibras na transição dos tendões, próximo à inserção, mais proeminente nos casos em que o paciente tenha sido posicionado em rotação interna, levando a aumento/heterogeneidade do sinal dos tendões supra/infraespinal.

■ Rotura Tendínea

INTRODUÇÃO

A rotura tendínea do manguito rotador é classificada como parcial, quando não envolve toda a espessura tendínea, e completa, quando envolve toda a espessura, transfixando o tendão. As roturas tendíneas parciais são subdivididas de acordo com a região tendínea comprometida. Na rotura parcial articular, as fibras rompidas encontram-se na superfície articular, enquanto, na parcial bursal, as fibras lesadas estão na superfície bursal. Existe um terceiro tipo de rotura parcial, em que as fibras rotas encontram-se no interior do tendão, sem comunicação entre as superfícies articular ou bursal, chamada de intratendínea ou intrassubstancial.

É sempre importante que o relatório radiológico apresente os tamanhos anteroposterior (visto no plano sagital) e latero-medial (visto nos planos coronal ou axial, dependendo do tendão), também referido como o tamanho da retração tendínea. As roturas parciais também podem ser medidas no eixo craniocaudal (espessura tendínea). Uma das classificações divide essas roturas em três graus:

- Grau I: tamanho menor que 3 mm ou 25% da espessura.
- Grau II: entre 3 e 6 mm ou 25 a 50% da espessura.
- Grau III: maior de 6 mm ou 50% da espessura tendínea.

Um dos problemas dessa graduação ocorre devido à variação da espessura normal dos tendões do manguito entre pessoas diferentes, sendo a porcentagem tendínea mais segura do que apenas a dimensão absoluta.

Outra classificação refere-se à apreciação artroscópica da lesão, proposta por Snyder: Dividem-se as roturas em articular (A), bursal (B) e completa (C), sendo as roturas articulares e bursais (A e B) subdivididas em graus I (inflamação sinovial e irregularidade da superfície tendínea menor que 1 cm), II (ruptura de fibras entre 1 e 2 cm), III (rotura entre 2 e 3 cm) e IV (rotura complexa, com formação de aba e retração maior que 3 cm, geralmente envolvendo mais de um tendão). Como existem diversas classificações descritas, que podem ser utilizadas pelos diferentes médicos, o importante é a descrição completa da lesão, nomeando os tendões comprometidos, se a rotura é parcial ou completa, com suas dimensões em todos os eixos possíveis e descrevendo as lesões associadas em partes moles e estruturas ósseas adjacentes.

ACHADOS DE IMAGEM

Ressonância Magnética

Área de alto sinal nas sequências sensíveis ao líquido, semelhante ao derrame articular/líquido sinovial. Em uma pequena parte dos casos, uma rotura parcial ou completa pode apresen-

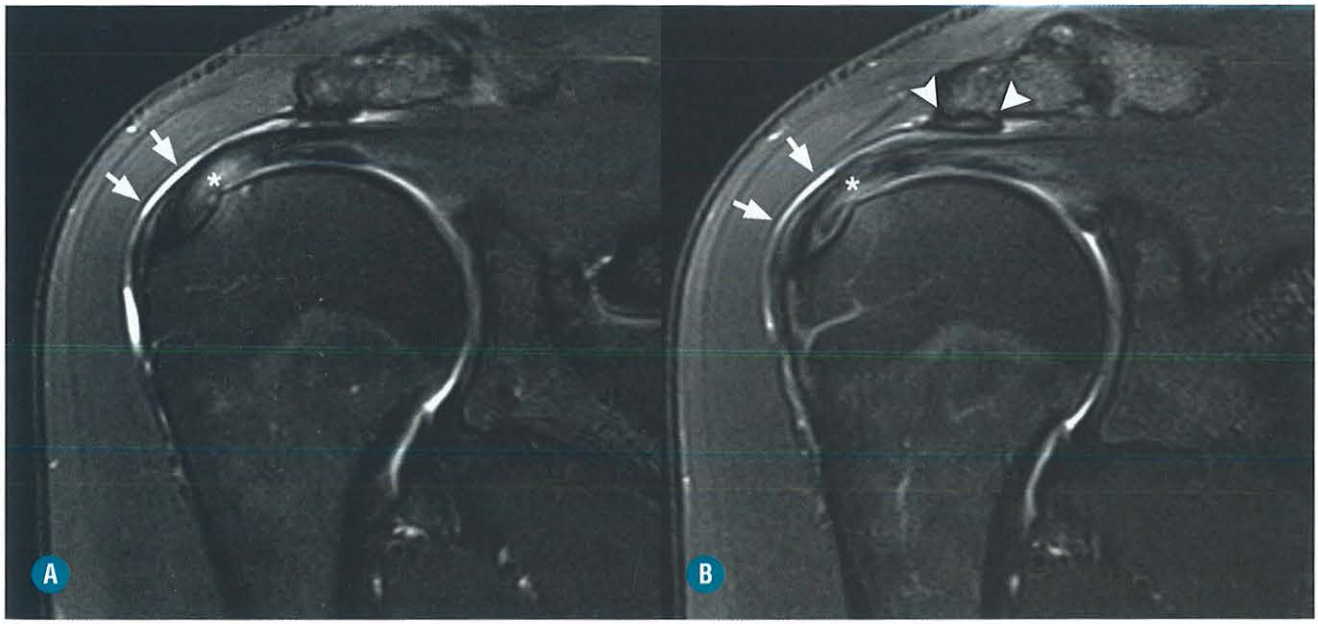

FIGURA 1-38. Imagens de RM ponderadas em T2 com saturação de gordura (**A-B**) no plano coronal mostrando tendinopatia do supraespinal (*asterisco*) associada à bursite subacromial-subdeltóidea (*setas*). Observe esporão subacromial associado (*pontas de seta*).

tar sinal intermediário nessas sequências devido ao tecido de granulação não funcional na região.

Nos casos de rotura completa, pode haver a passagem de líquido articular glenoumeral para a bolsa subacromial-subdeltóidea, sendo mais confiável no estudo por artro-RM, já que, no exame de RM convencional, o líquido bursal pode estar relacionado com bursite.

TIPOS MAIS COMUNS DE ROTURA TENDÍNEA

Rotura Parcial Articular

São as roturas parciais mais comuns (2:1 em relação à rotura parcial bursal), geralmente localizados na zona crítica do tendão, a cerca de 1 cm de sua inserção. É comum a associação com instabilidade glenoumeral, impacto externo e interno. A

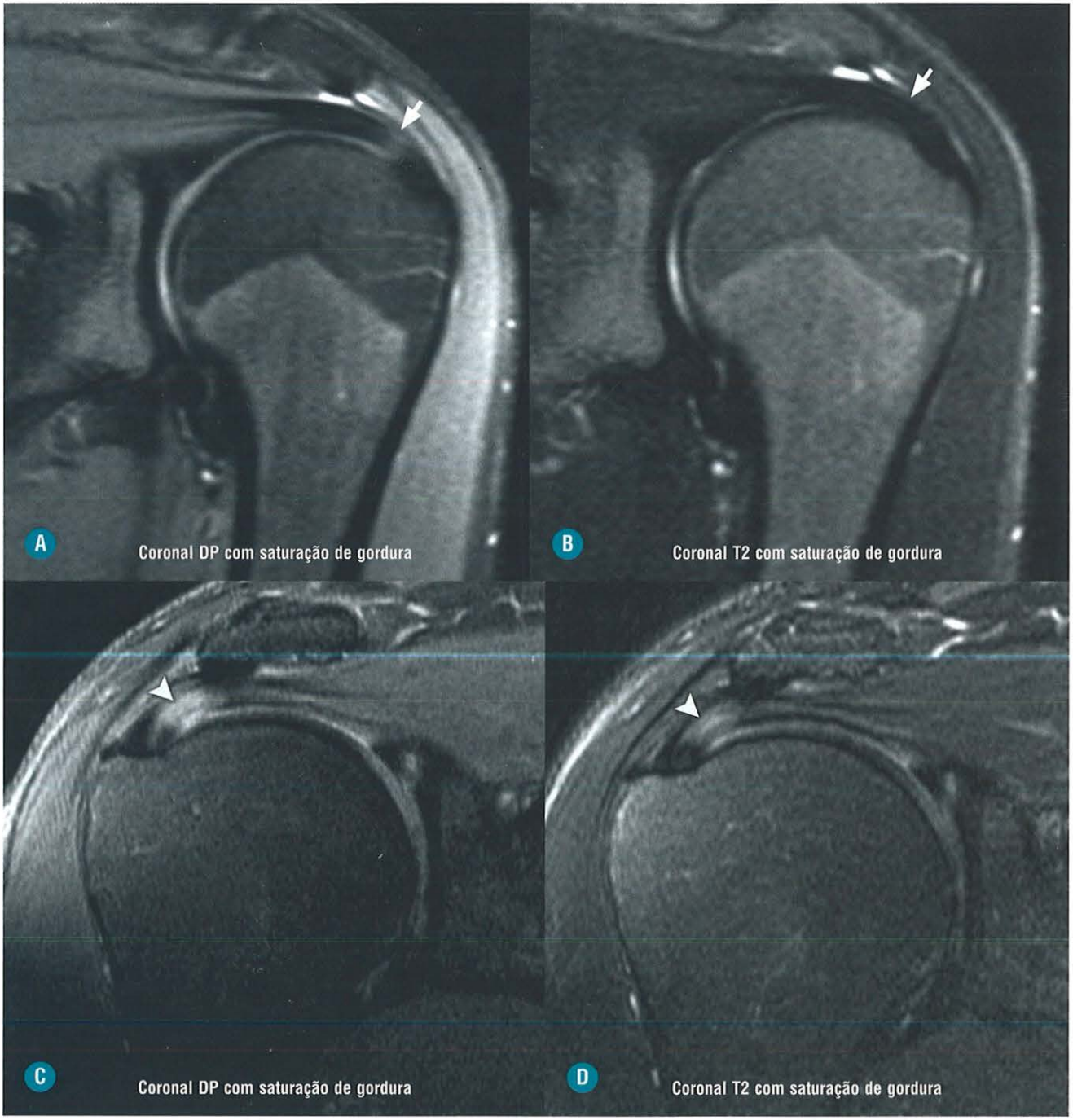

FIGURA 1-39. Diferença entre o ângulo mágico e a tendinopatia. Imagens de RM ponderadas em DP e T2. As imagens **A** e **B** mostram uma área de sinal aumentado em DP na região de curvatura das fibras do tendão do supraespinal (*seta*) que não aparece na sequência em T2, confirmando a hipótese de ângulo mágico. As imagens **C** e **D** mostram uma área de aumento de sinal em DP na região da curvatura das fibras tendíneas que permanece em T2 (*pontas de seta*), compatível com tendinopatia.

avaliação dessa rotura pode ser melhorada nos casos de derrame articular associado ou pela distensão causada pela administração de contraste intra-articular, ocorrendo a passagem de líquido/contraste para o interior da rotura. Em alguns casos, a realização do exame em posição de rotação externa e abdução (ABER) pode ser útil, pois ocorre redução da tensão das fibras articulares do supraespinal e do infraespinal, facilitando a passagem de contraste para o interior da rotura e também para a identificação de possível delaminação tendínea associada. Pesquisas mostram que a porção menos vascularizada do tendão do supraespinal está localizada na superfície articular, a cerca de 1 cm da inserção (zona crítica) (Fig. 1-40).

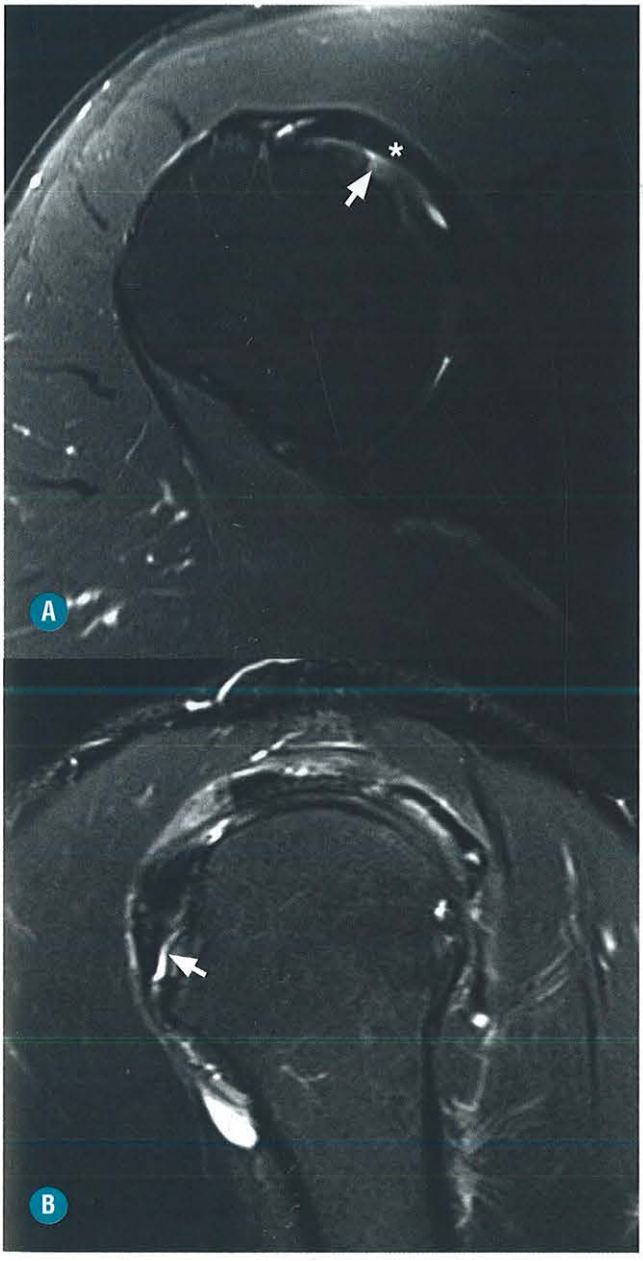

FIGURA 1-40. Rotura parcial articular (profunda) do subescapular (*setas*). Imagens de RM ponderadas em T2 com saturação de gordura nos planos axial (**A**) e sagital (**B**). A área remanescente do tendão encontra-se junto à superfície bursal (*asterisco*).

Rotura Parcial Bursal

Este tipo de rotura está associado ao impacto externo do ombro, não sendo possível a sua identificação ao exame por artro-RM, a menos que seja realizada alguma sequência sensível ao líquido, muito útil também na avaliação de bursites, tendinopatias e cistos periarticulares. Este tipo de rotura comunica-se com o espaço subacromial-subdeltóideo, sendo realçado em casos de bursite associada (Fig. 1-41).

Rotura Parcial Intrassubstancial/Intersticial

Também associada ao impacto externo e à degeneração tendínea, e, assim como a rotura parcial bursal, não é identificada no exame por artro-RM, pois não há comunicação com a superfície articular e passagem de gadolínio, e também não é identificada à artroscopia. Geralmente, este tipo de rotura apresenta um padrão de delaminação, seguindo o eixo do tendão. Este padrão de lesão ocorre em parte devido ao aspecto laminar dos tendões do manguito rotador (Fig. 1-42).

Rotura Completa

A rotura tendínea completa é identificada como uma descontinuidade das fibras tendíneas, mostrando aumento do sinal semelhante ao líquido nas sequências sensíveis ao líquido (Fig. 1-43). Outro achado que corrobora este tipo de rotura é a retração tendínea, que deve sempre ser relatada no laudo, assim como o grau de atrofia do ventre muscular. Essas roturas geralmente se iniciam no tendão supraespinal, propagando-se posteriormente para o tendão infraespinal. Em outros casos, a rotura pode estender-se anteriormente para a região do intervalo dos rotadores e do tendão subescapular (Fig. 1-44). Com a cronicidade da lesão pode haver migração superior da cabeça umeral, com arredondamento e concavidade da superfície inferior do acrômio (acetabularização) e redução do espaço acromioumeral, podendo também ser identificada ao estudo radiológico convencional. Nos casos crônicos, também é possível identificar erosão e rotura do ligamento acromioclavicular (AC) inferior, passagem de líquido para a articulação AC (Fig. 1-45) e descompressão do líquido através da cápsula articular superior com a formação de cisto subcutâneo na região, mimetizando uma lesão expansiva de natureza a esclarecer (fenômeno de gêiser).

Pequenas roturas completas podem não demonstrar a solução de descontinuidade tendínea com sinal de líquido na região devido ao tecido de granulação. Nesses casos, alterações morfológicas podem ajudar no diagnóstico, mas geralmente o radiologista não tem o grau de confiança necessário para o diagnóstico. O estudo artrográfico ou por artro-RM pode ajudar na demonstração de rotura completa quando é observada a passagem de contraste para a bolsa subacromial-subdeltóidea, em casos de tendões não operados. A posição ABER pode ser útil para facilitar a passagem de contraste através da rotura. Nos casos de rotura completa do tendão subescapular, pode haver luxação medial e intra-articular do cabo longo do bíceps (Fig. 1-46).

TIPOS "ESPECIAIS" DE ROTURA TENDÍNEA

Rotura "Rim Rent"

As fibras tendíneas articulares do supraespinal apresentam uma angulação abrupta, próximo a 90° na sua inserção no tubérculo maior do úmero, que pode predispor a aumento da



FIGURA 1-41. Rotura parcial bursal do tendão supraespinal (*setas*) próximo à inserção tendínea no tubérculo maior do úmero. Imagens de RM ponderadas em T2 com saturação de gordura nos planos coronal (**A**), axial (**B**) e sagital (**C**) mostrando a área de rotura e bursite associada.

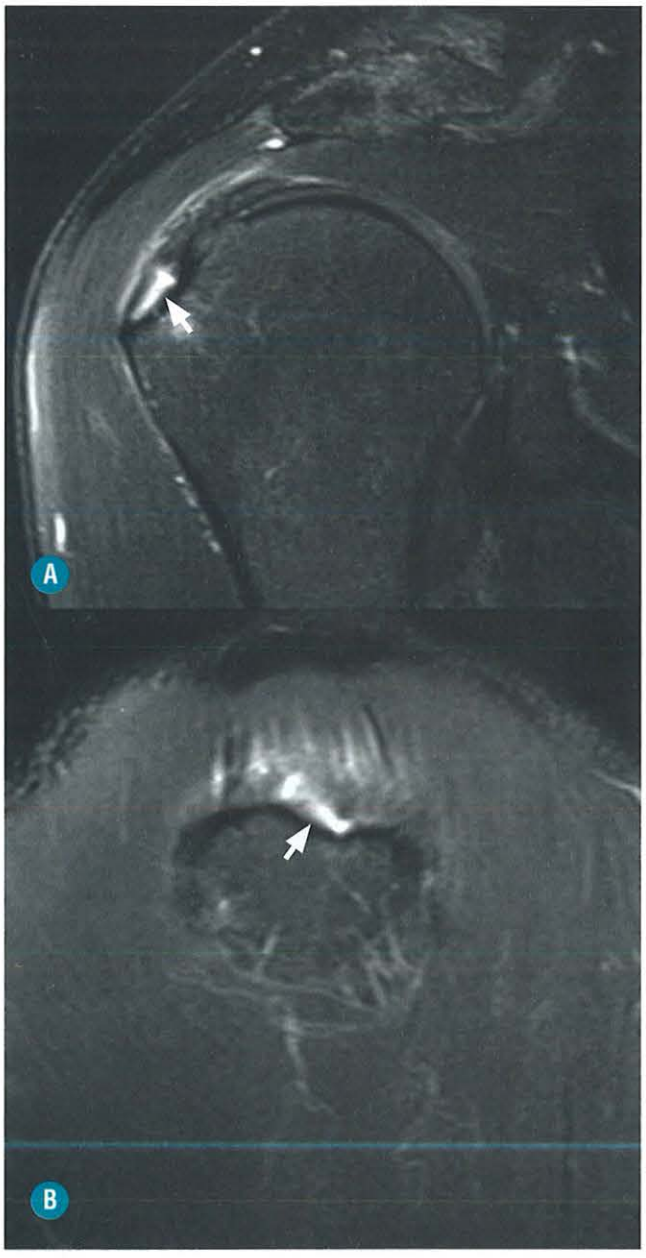

FIGURA 1-42. Rotura parcial intrassubstancial do supraespinal próximo à inserção tendínea (*setas*). Imagens de RM ponderadas em T2 com saturação de gordura nos planos coronal (**A**) e sagital (**B**). Observe que no plano coronal é possível distinguir fibras intactas nas superfícies bursal e articular.

tensão tendínea na região, levando a microavulsões da junção tendão/osso, ocorrendo principalmente na porção mais anterior, na região em que o tendão é mais espesso e forte, exercendo maior tração. Paralelamente à lesão tendínea, também ocorre uma série de alterações na medula óssea adjacente com a formação de edema e alterações fibrocísticas locais (Fig. 1-47). Embora ocorra em pacientes idosos, essa nomenclatura é particularmente usada para lesões em pacientes jovens. À medida que o tendão vai rompendo, o líquido articular sinovial entra através da lesão, dificultando uma eventual cicatrização, fato que ocorre em qualquer rotura articular. Este tipo de rotura pode ser uma armadilha diagnóstica, principalmente nos

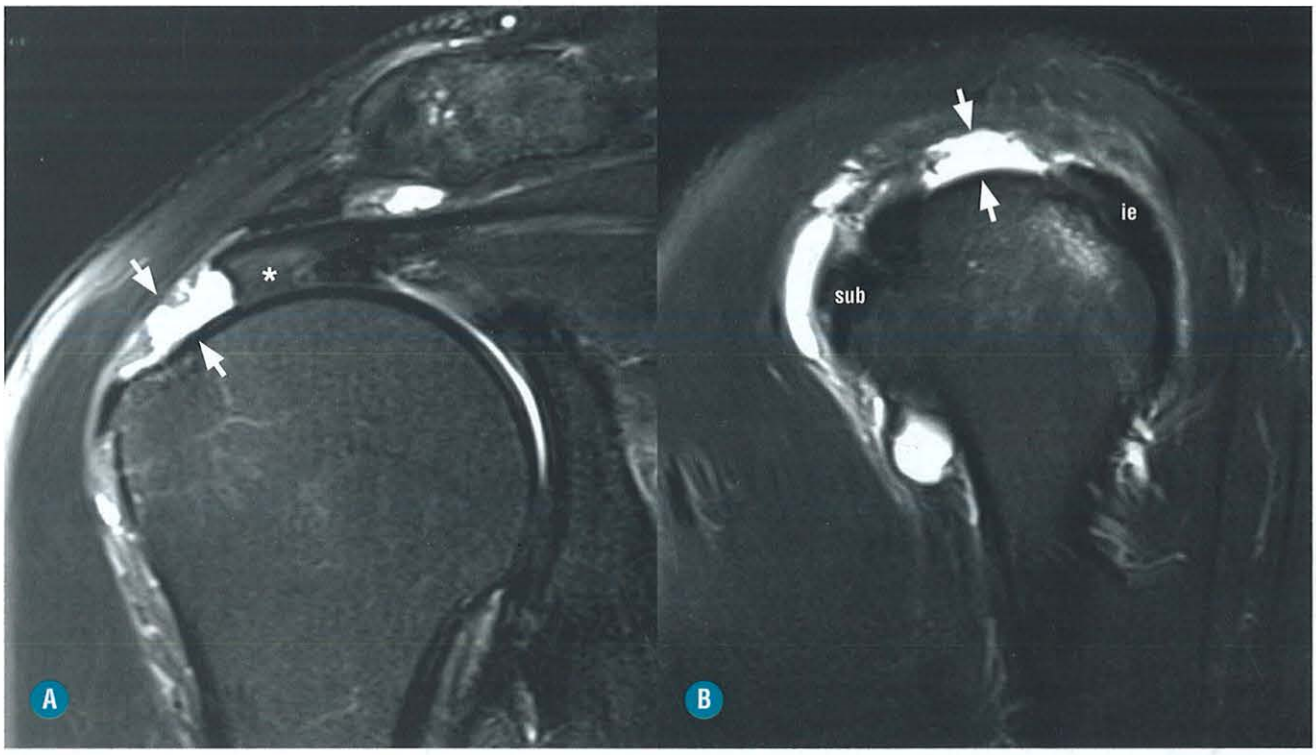

FIGURA 1-43. Rotura completa do tendão supraespinal (*setas*). Imagens de RM ponderadas T2 com saturação de gordura nos planos coronal (**A**) e sagital (**B**). Observe a retração do coto tendíneo, que apresenta aumento de sinal compatível com área de tendinopatia associada (*asterisco*). sub: subescapular; ie: infraespinal.

casos em que a lesão é bem anterior, podendo ser confundida com líquido na bainha do tendão da cabeça longa do bíceps ou volume parcial/rotura do subescapular, e é prudente avaliar muito bem essa porção tendínea nos planos coronal e sagital. O tratamento cirúrgico é considerado quando mais de 7 mm de osso estão expostos.

Lesão Tipo "PASTA"

Esta abreviação vem do termo em inglês *partial articular supra-espinatus tendon avulsion*, que tem características similares às da lesão *rim rent*, e não está clara a diferenciação entre esses dois tipos de lesão. Discretas diferenças são observadas nas descrições, e na lesão PASTA existe maior irregularidade e maceração tendínea do supraespinal, podendo haver delaminação intrassubstancial proximal na superfície articular (chamada de *paint lesion – partial articular tear with intratendinous extension*), enquanto na lesão *rim rent* são mais bem descritas alterações fibrocísticas, erosão e edema da medula óssea do tubérculo maior do úmero. Ambas as lesões são descritas em pacientes jovens. No caso de rotura parcial bursal justainsercional, no *footprint* tendíneo, o termo PASTA reverso pode ser usado.

Delaminação Tendínea

Padrão de rotura horizontal intrasubstancial tendínea, seguindo o eixo das fibras. Pode-se formar uma cavidade com líquido no interior e uma camada de células sinoviais na periferia, impossibilitando a cicatrização da lesão. Esse tipo de rotura pode apresentar comunicação com as superfícies articular ou bursal do tendão e ultrapassar os limites específicos de um tendão (uma rotura do supraespinal pode-se estender para o infraespinal). Em alguns casos, existe a sobreposição de uma rotura parcial, geralmente na superfície articular associado a componente de delaminação, podendo a porção tendínea articular rota retrair enquanto a porção bursal permanece normal. Em outros casos, pode existir a rotura completa do tendão com diferentes cotos tendíneos por causa da delaminação (Fig. 1-48). Em alguns casos, a utilização da posição ABER pode ser útil ao possibilitar a passagem do contraste para o interior da região tendínea delaminada.

Cistos Intratendíneos ou Musculares

Geralmente, este tipo de lesão está associado à rotura parcial articular com delaminação tendínea proximal e passagem do líquido articular para o interior da rotura, que termina em fundo cego (Fig. 1-49). Essa alteração funciona como um mecanismo de válvula unidirecional, preenchendo a região da rotura com líquido, e localiza-se geralmente na junção miotendínea ou na musculatura propriamente dita. Esses cistos são também chamados de "sentinelas", pois, caso o radiologista encontre algum na avaliação do exame, deverá procurar ativamente por rotura tendínea associada. A lesão pode estar localizada apenas no músculo comprometido, mas também pode-se estender para outros músculos adjacentes.

Atrofia Muscular

É de suma importância constar no relatório se existe atrofia da musculatura do manguito rotador e quantificá-la, visto que indica a cronicidade da lesão e pode alterar a conduta cirúrgica. Um dos métodos mais conhecidos é a classificação

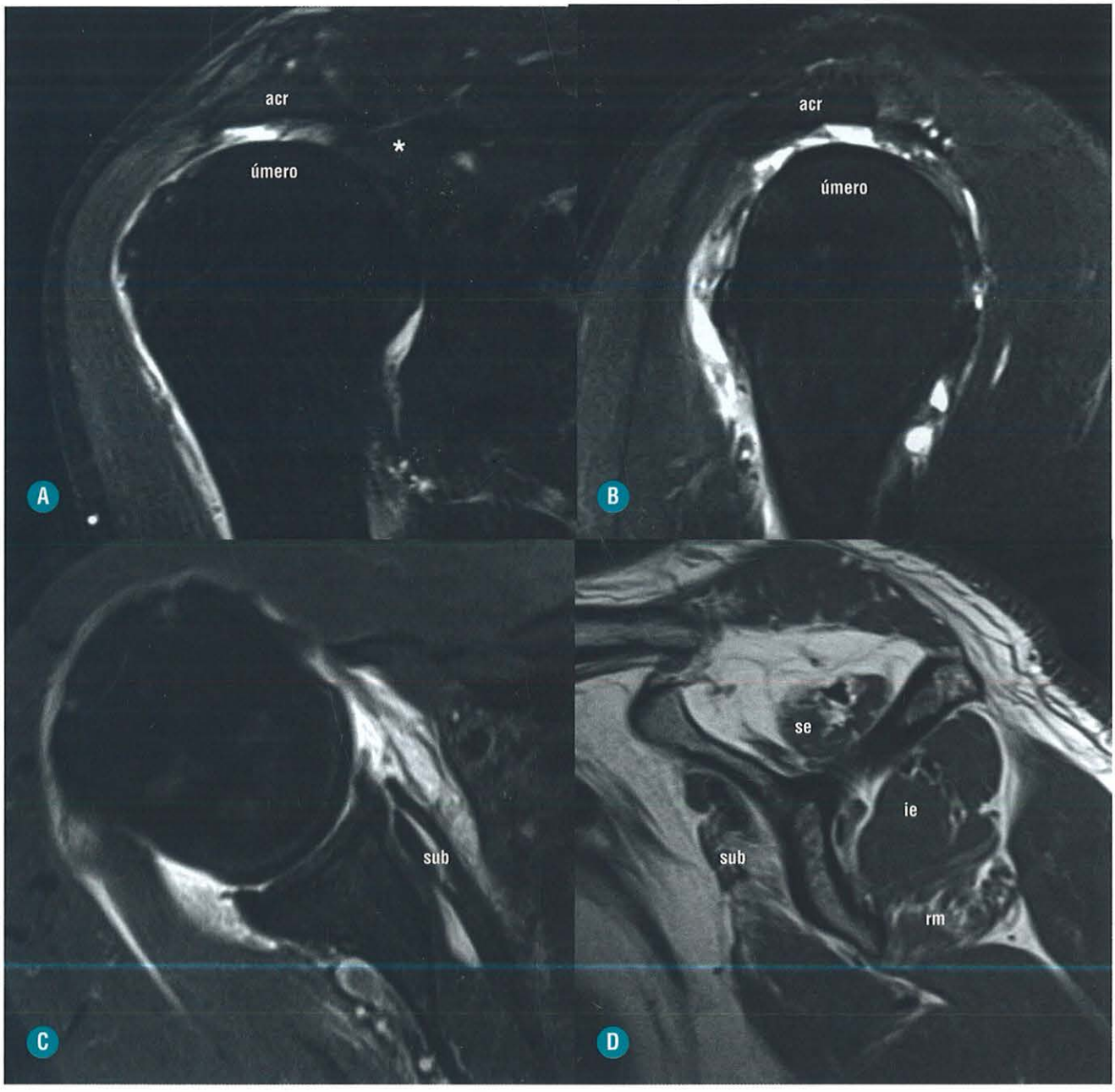

FIGURA 1-44. Rotura completa (maciça) dos tendões do manguito rotador com atrofia associada. Imagens de RM ponderadas em T2 com saturação de gordura nos planos coronal (**A**), sagital (**B**) e axial (**C**) demonstrando rotura completa dos tendões supraespinal (*asterisco*), infraespinal e subescapular (sub), com importante retração tendínea e migração superior da cabeça umeral, com redução do espaço entre o úmero e o acrômio (acr). Note a acentuada lipossubstituição dos ventres musculares do manguito rotador na sequência sagital T1 (**D**), principalmente do supraespinal (se) e do subescapular (sub). ie: infraespinal, rm: redondo menor.

de Goutallier, descrita inicialmente para a TC, mas também utilizada pela RM. Para utilizar essa classificação, deve-se obter uma imagem no plano sagital ponderada em DP ou T1, sem saturação de gordura, no nível da espinha da escápula:

- Grau 0: sem atrofia.
- Grau I: feixes esparsos de gordura de permeio às fibras musculares.
- Grau II: atrofia envolvendo menos de 50% do ventre muscular.
- Grau III: atrofia envolvendo cerca de 50% do ventre muscular.
- Grau IV: atrofia envolvendo mais de 50% do ventre muscular.

Outra forma de classificar a atrofia é por meio da razão escapular, calculada no plano sagital oblíquo, no nível médio do processo coracoide. Se a área seccional do supraespinal for menor que 50% da área da fossa supraespinal, significa que existe atrofia importante. Outro método é recorrer ao sinal da tangente, quando é traçada uma linha que passa pelas margens superiores da espinha da escápula e do processo coracoide, e considera-se que há anormalidade quando a margem superior do ventre muscular do supraespinal fica abaixo da linha.

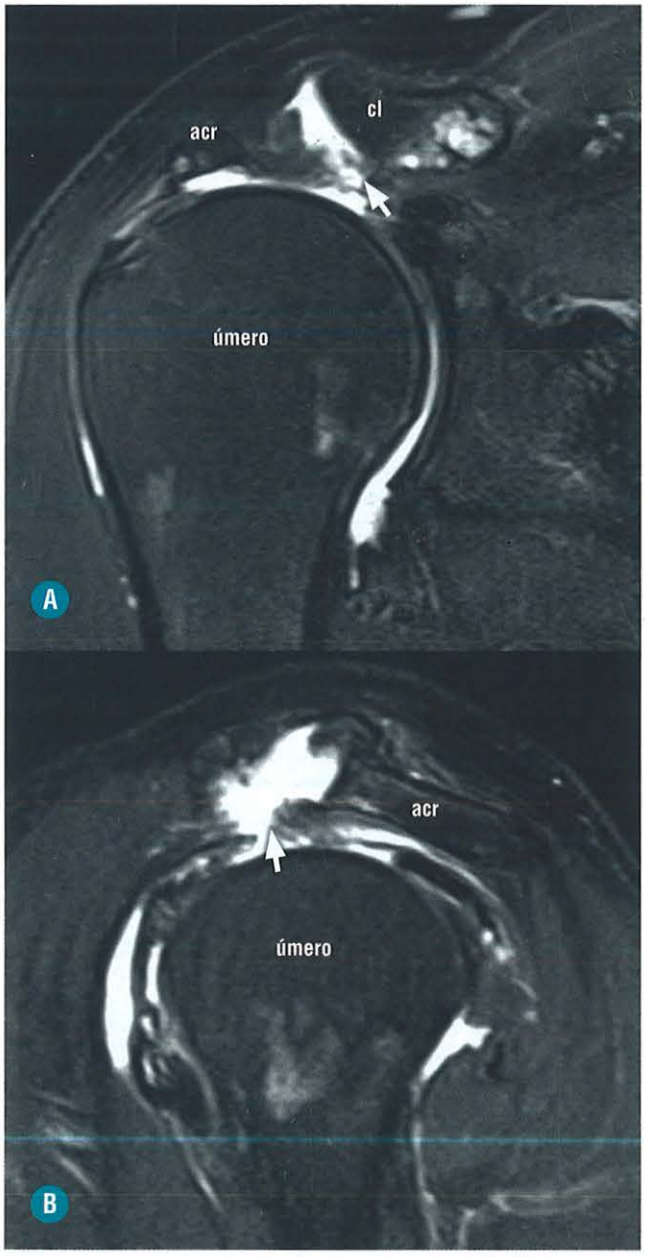

FIGURA 1-45. Rotura crônica completa dos tendões do manguito rotador. Imagens de RM nos planos coronal (**A**) e sagital (**B**) ponderadas em T2 com saturação de gordura demonstrando migração superior da cabeça umeral, reduzindo o espaço entre o acrômio (acr) e o úmero. Note a área de rotura da cápsula articular inferior da região acromioclavicular, com passagem de líquido da articulação glenoumeral para a bolsa subacromial-subdeltóidea (*setas*) e, consequentemente, para a articulação acromioclavicular. Em alguns casos, pode-se formar um cisto na tela subcutânea superior à articulação, denominado fenômeno de Gêiser. cl: clavícula.

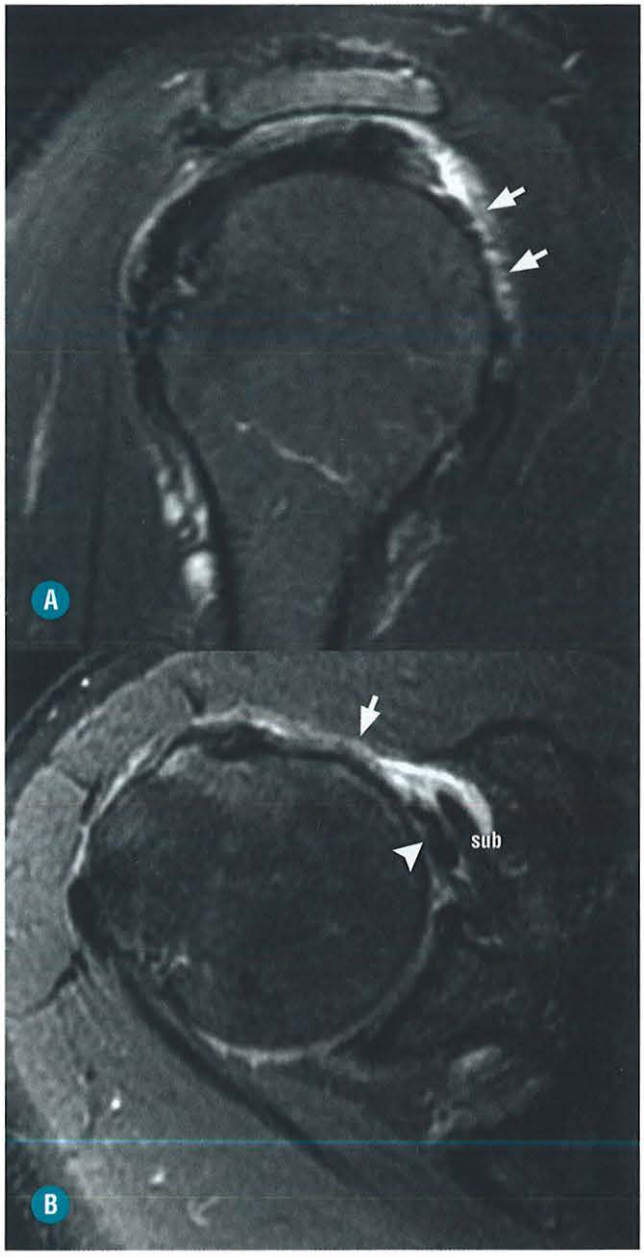

FIGURA 1-46. Rotura completa do tendão subescapular (*setas*). Imagens de ressonância magnética nos planos sagital (**A**) e axial (**B**) T2 com saturação de gordura, com luxação medial do tendão da cabeça longa do bíceps (*ponta de seta*) e retração do coto tendíneo (sub).

SÍNDROME DO IMPACTO

■ Impacto Subacromial

INTRODUÇÃO

A mais comum e bem descrita das síndromes de impacto, causada por redução do espaço entre o arco coracoacromial, em particular da porção anterior do acrômio e porção superior do ligamento coracoacromial e o tubérculo maior do úmero, comprimindo os tendões superiores do manguito rotador, principalmente o supraespinal, a bolsa subacromial-subdeltóidea, a porção intra-articular do tendão da cabeça longa do bíceps até a região do intervalo dos rotadores. Esse tipo de lesão é mais comum em pacientes a partir da idade adulta e aumenta com a faixa etária, e a dor por ela causada é mais evidente durante a flexão anterior e abdução do ombro, entre 60 e 120°. Três estágios progressivos do impacto foram descritos por Neer em relação ao tendão supraespinal:

- Estágio I: edema e hemorragia intratendínea, que pode regredir em pacientes jovens.

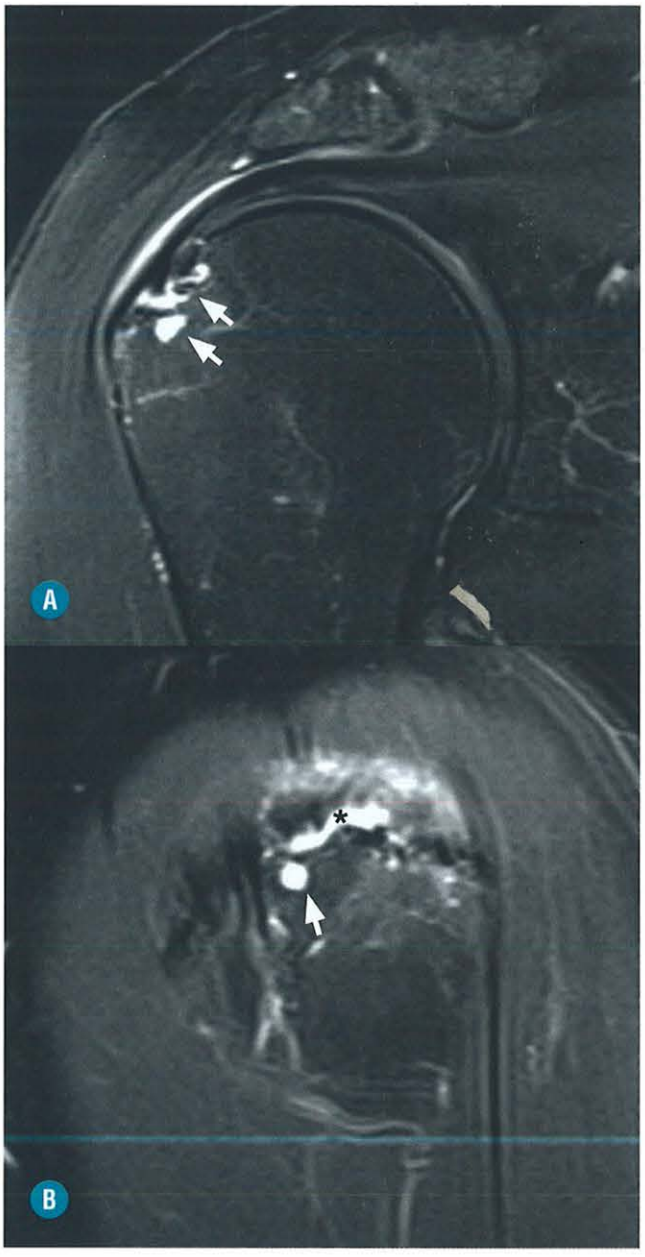

FIGURA 1-47. Rotura do supraespinal tipo "*rim rent*". Imagens de RM nos planos coronal (**A**) e sagital (**B**) ponderados T2 com saturação de gordura demonstrando rotura do tendão supraespinal (*asterisco*), justainsercional, quase completa, com extensa alteração fibrocística da medula óssea adjacente (*setas*) em paciente jovem.

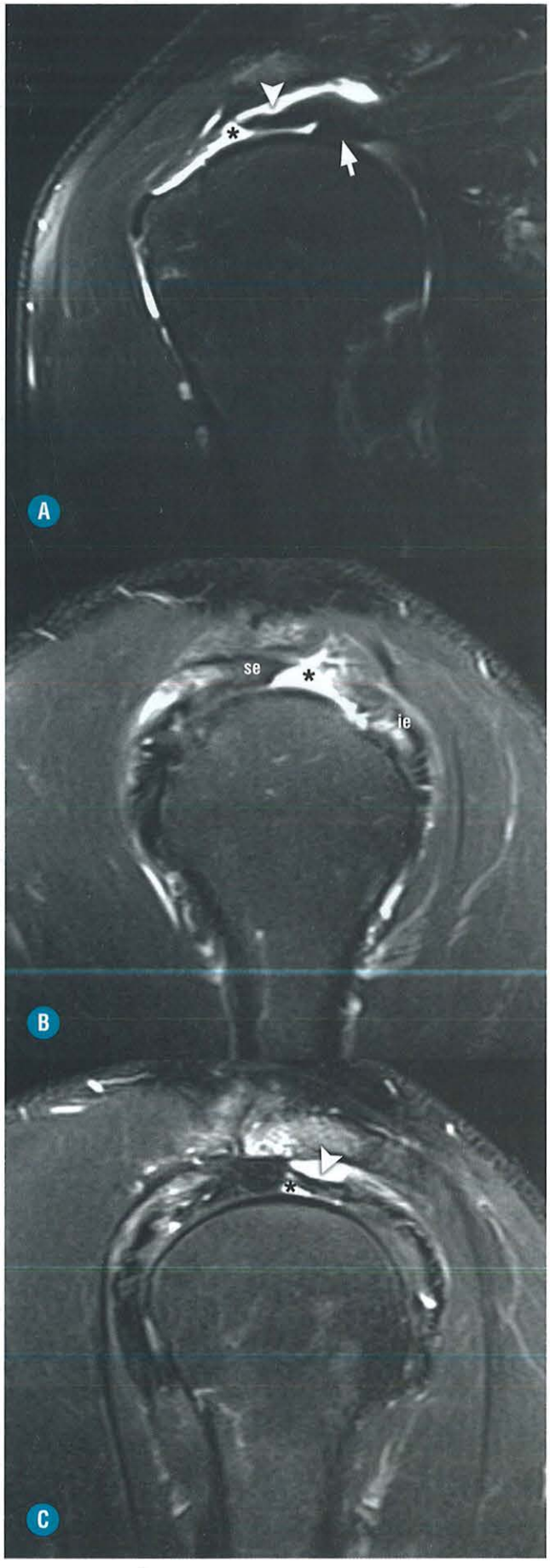

FIGURA 1-48. Rotura completa do tendão supraespinal (*asteriscos*) com delaminação dos cotos tendíneos demonstrados em imagens de RM nos planos coronal (**A**) e sagital (**B-C**) ponderados em T2 com saturação de gordura. São visíveis o coto tendíneo junto à superfície bursal, menos retraído (*ponta de seta*), e o coto tendíneo junto à superfície articular, mais retraído (*seta*). se: tendão subescapular; ie: infraespinal.

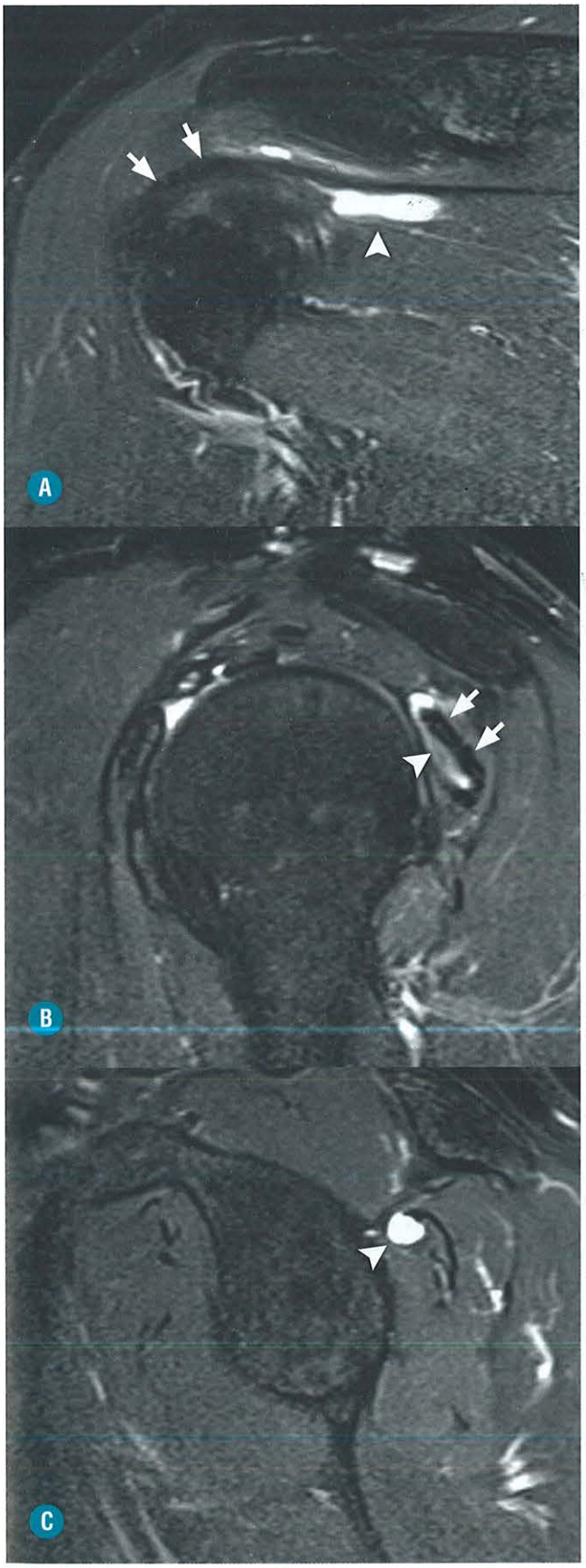

FIGURA 1-49. Cisto intramuscular do infraespinal (*pontas de seta*). Imagens de RM nos planos coronal (**A**) e sagital (**B-C**) ponderados em T2 com saturação de gordura. Pode-se visualizar o tendão do infraespinal (*setas*).

- Estágio II: fibrose e tendinopatia do supraespinal em pacientes de 25 a 40 anos.
- Estágio III: rotura tendínea e esporão subacromial, geralmente em pacientes acima de 40 anos.

Várias são as causas de redução do espaço subacromial, sendo possível citar a morfologia e a angulação do acrômio, espessamento do ligamento coracoacromial, alterações hipertróficas da articulação acromioclavicular (AC) e da clavícula distal, assim como hipertrofia da bolsa subacromial-subdeltóidea e dos ventres musculares superiores do manguito. Outras causas menos comuns incluem alterações secundárias à fratura e consolidação inadequada do tubérculo maior do úmero. Alguns estudos sugerem que a causa inicial do impacto seria funcional, relacionada com uma falência progressiva dos tendões do manguito rotador em manter a cabeça umeral na posição adequada, possibilitando uma migração superior (pela tração do músculo deltoide), reduzindo o espaço subacromial, levando à lesão tendínea e, mais tardiamente, a alterações morfológicas do arco coracoacromial. Pesquisas recentes apoiam a ideia de que pelo menos parte dos casos desse tipo de impacto em pacientes jovens e atletas tenha uma alteração funcional associada, como discinesia da escápula, microinstabilidade do ombro, principalmente anterior, e frouxidão ligamentar.

ACHADOS DE IMAGEM

Tipo do Acrômio e Esporão Subacromial

Segundo a classificação de Bigliani, o acrômio pode ser dividido em três tipos, identificados no estudo radiográfico convencional em perfil da escápula (Fig. 1-50):

- I: reto.
- II: discretamente curvo.
- III: formação de gancho anterior na região de origem do ligamento coracoacromial.
- Mais tarde foi introduzido o tipo IV, que apresenta aspecto convexo.

Essa classificação foi originalmente realizada em estudos com cadáveres, utilizando a radiografia, sendo hoje extrapolada para os estudos de RM e TC no plano sagital oblíquo. Deve-se tomar o cuidado de escolher um corte lateral à articulação AC, caso contrário, osteófitos articulares podem ser interpretados como acrômio tipo III. Existe muita controvérsia em relação a qual tipo de acrômio pode estar associado a impacto, e somente o tipo III é aceito como possível predisponente à lesão. Na verdade, esse tipo de acrômio se confunde com um entesófito subacromial na origem do ligamento coracoacromial, sendo identificado como uma proeminência óssea que apresenta cortical e medular, mais bem identificado pelo estudo radiológico convencional ou sequência ponderada em T1 na RM. Não é surpresa que, à medida que os tendões são lesados e a estabilidade normal articular é perdida, mais carga é colocada sobre os estabilizadores estáticos, como o ligamento coracoacromial, levando a uma metaplasia condral próximo à origem acromial e subsequente ossificação. Existe outro tipo de esporão subacromial, tipo quilha de barco, diferente do anteriormente descrito, localizado na região inferior do acrômio, observado principalmente em mulheres jovens e de meia-idade, que pode causar dano considerável à superfície bursal do manguito (Fig. 1-51).

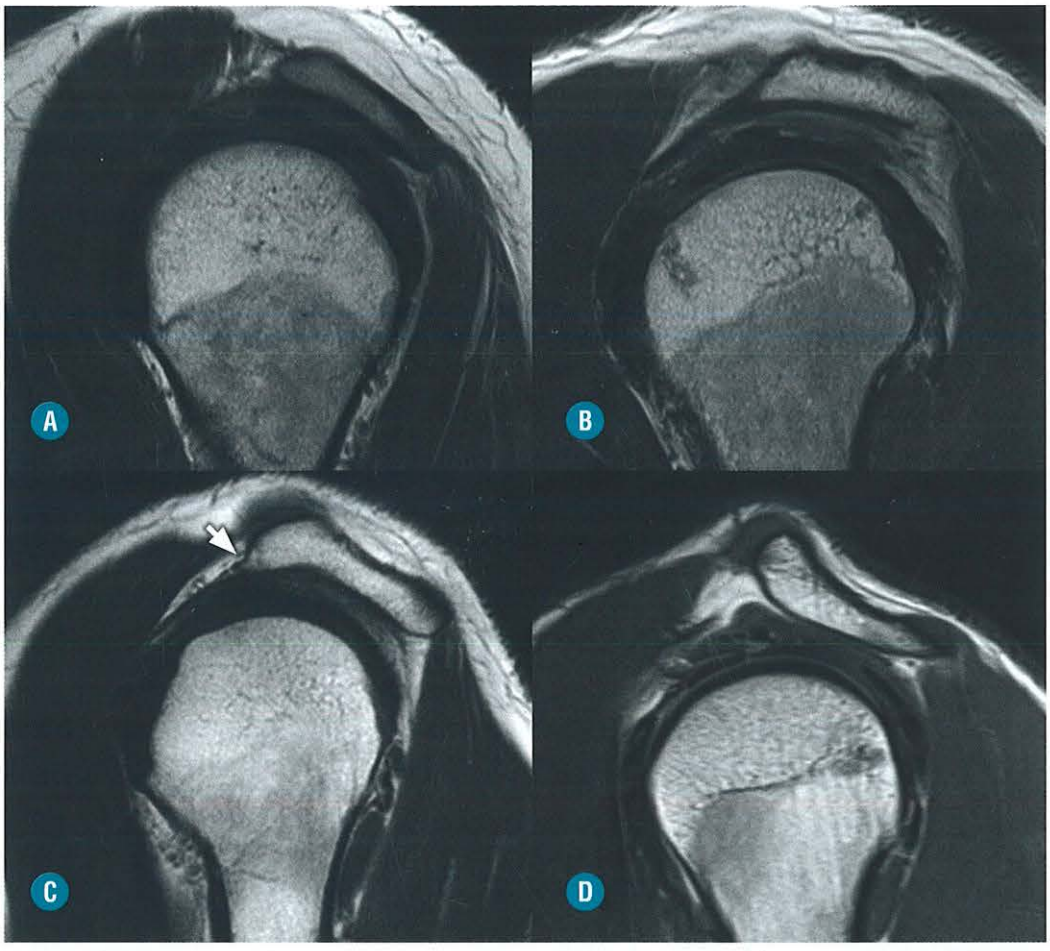

FIGURA 1-50. Tipos de acrômio. Acrômios tipo I: reto (**A**); tipo II: discretamente curvo (**B**); tipo III: ganchoso (*seta*) (**C**) e tipo IV: convexo (**D**). Observe que o gancho anterior do acrômio tipo III está localizado na região de inserção do ligamento coracoumeral.

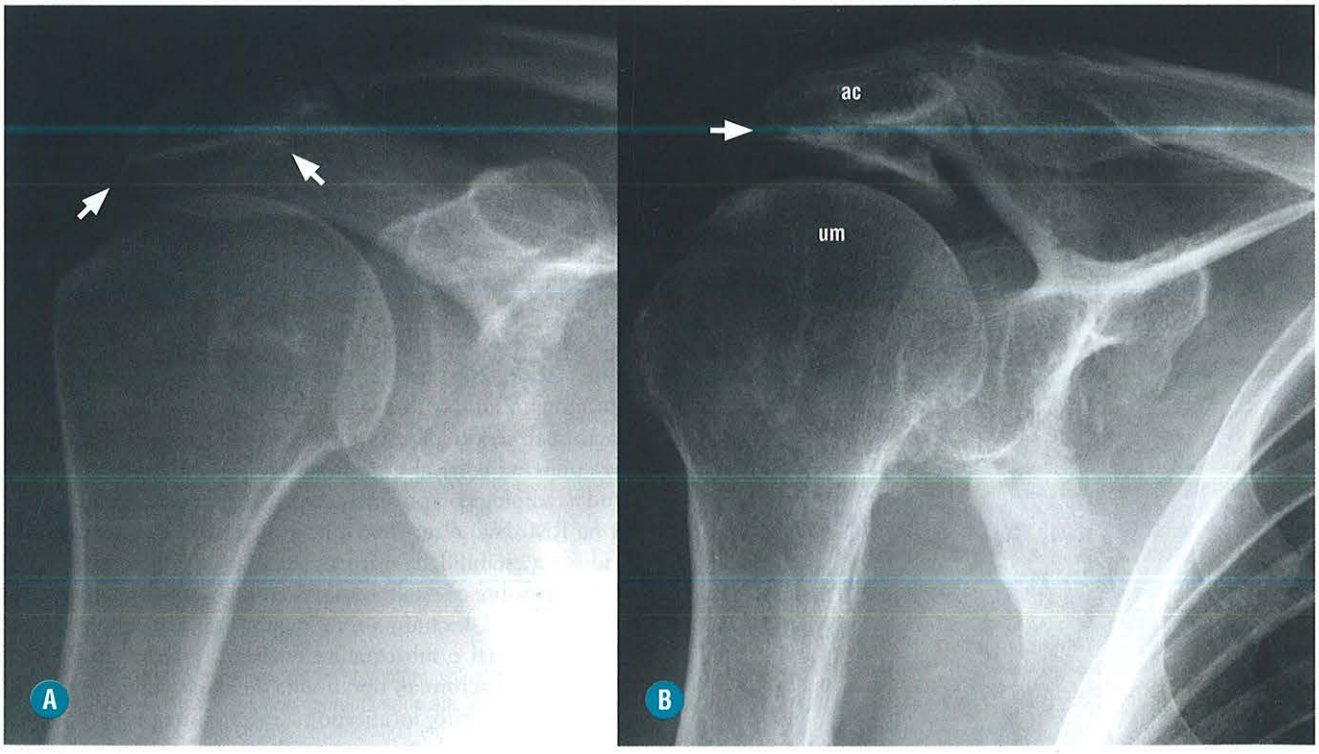

FIGURA 1-51. Esporão subacromial "em quilha". Radiografias simples dos ombros de dois pacientes diferentes (**A** e **B**) mostram esporão subacromial "em quilha" (*setas*). Ac: acrômio; um: úmero.

Inclinação do Acrômio

- Plano coronal: em condições normais, o eixo do acrômio apresenta o mesmo alinhamento do eixo da clavícula (latero-medial). Essa angulação é normal até cerca de 10 a 15° inferiormente. Quando a angulação inferior é maior, postula-se que o acrômio pode reduzir o espaço subacromial e contribuir para o impacto (Fig. 1-52).
- Plano sagital: no eixo anteroposterior, visto na radiografia de perfil da escápula e no plano sagital, o acrômio normal apresenta a porção anterior mais elevada ou no mesmo nível que a parte posterior. Em alguns casos, a porção anterior acromial pode ser mais baixa, e esta inclinação anteroinferior do acrômio também pode reduzir o espaço subacromial, exatamente na região onde ocorre o impacto com maior frequência.

Osso Acromial (*os acromiale*)

O osso acromial é um centro de ossificação acessório localizado na porção mais distal do acrômio que não se fundiu após os 25 anos, sendo observado em cerca de até 15% da população, bilateral em até 60% dos casos. Existem quatro tipos de osso acromial, dependendo da região onde está localizada a sincondrose (Fig. 1-53). Os tipos mais comuns são o meso e o meta-acrômio. O centro de ossificação não fusionado pode apresentar uma certa mobilidade, podendo inclinar-se inferiormente devido à tração do músculo deltoide e à inserção do ligamento coracoacromial, reduzindo o espaço subacromial e predispondo ao impacto. O osso acromial também pode causar sintomatologia devido às alterações degenerativas causadas na região da sincondrose e microinstabilidade do fragmento, apresentando, ao estudo radiológico convencional e tomografia computadorizada, esclerose óssea e osteofitose marginal, mais bem identificadas na incidência axilar. No estudo por RM, o osso acromial pode ser identificado em todos os planos, principalmente no axial, podendo mostrar líquido intra-articular, alterações ósteo-hipertróficas, edema da medula óssea adjacente à sincondrose e de partes moles adjacentes (Fig. 1-54). No plano sagital, para distinguir entre a articulação AC e a sincondrose do osso acromial, deve-se passar uma linha vertical no centro geométrico da cabeça umeral; a articulação que estiver anterior a essa linha é a AC, e posterior, a sincondrose (Fig. 1-55). Esse artifício não funciona muito bem nos casos de pré-acrômio, em que a sincrondrose está muito próxima da articulação AC.

Em alguns pacientes, são observados sinais de sobrecarga mecânica e alterações degenerativas antes da idade limite para a fusão do centro de ossificação, especialmente em atletas. Nesses casos, os achados devem ser relatados, mas ainda não é possível rotular um osso acromial devido à idade. Como o osso acromial encontra-se adjacente à articulação AC, existe também uma correlação com a artropatia degenerativa AC. O osso acromial deve sempre ser relatado no laudo, pois essa estrutura interfere na decisão cirúrgica, visto que pode-se tornar mais instável em casos de descompressão do espaço subacromial, agravando o impacto.

Bursite Subacromial-subdeltóidea

A bolsa subacromial-subdeltóidea está localizada entre o arco coracoacromial e os tendões adjacentes do manguito rotador. É formada por duas superfícies serosas com pequena quantidade de líquido sinovial no seu interior, facilitando a movimentação dos tendões sob as estruturas osteoligamentares do arco. Nos casos de impacto subacromial, existe atrito aumentado na região bursal, com consequente edema e inflamação sinovial e acúmulo de líquido na bolsa, indicando o diagnóstico de bursite. O radiologista deve ter muito cuidado nesse diagnóstico, visto que uma mínima quantidade de líquido e aumento de



FIGURA 1-52. Estudo radiológico convencional demonstrando acrômio com inclinação inferior no plano coronal mais acentuado do que o normal (até 10 a 15°).

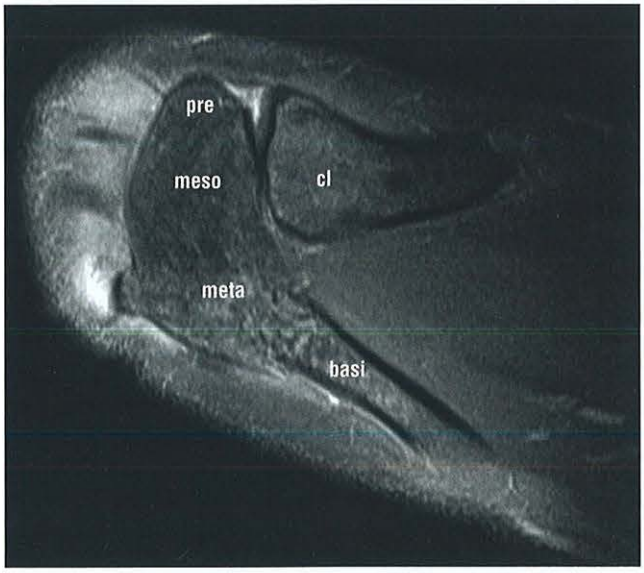

FIGURA 1-53. Imagem esquemática no plano axial mostrando os tipos de *os acromiale*. Os mais prevalentes são os meso e meta-acrômios. pre: pré-acrômio, meso: meso-acrômio, meta: meta-acrômio, basi: basi-acrômio.

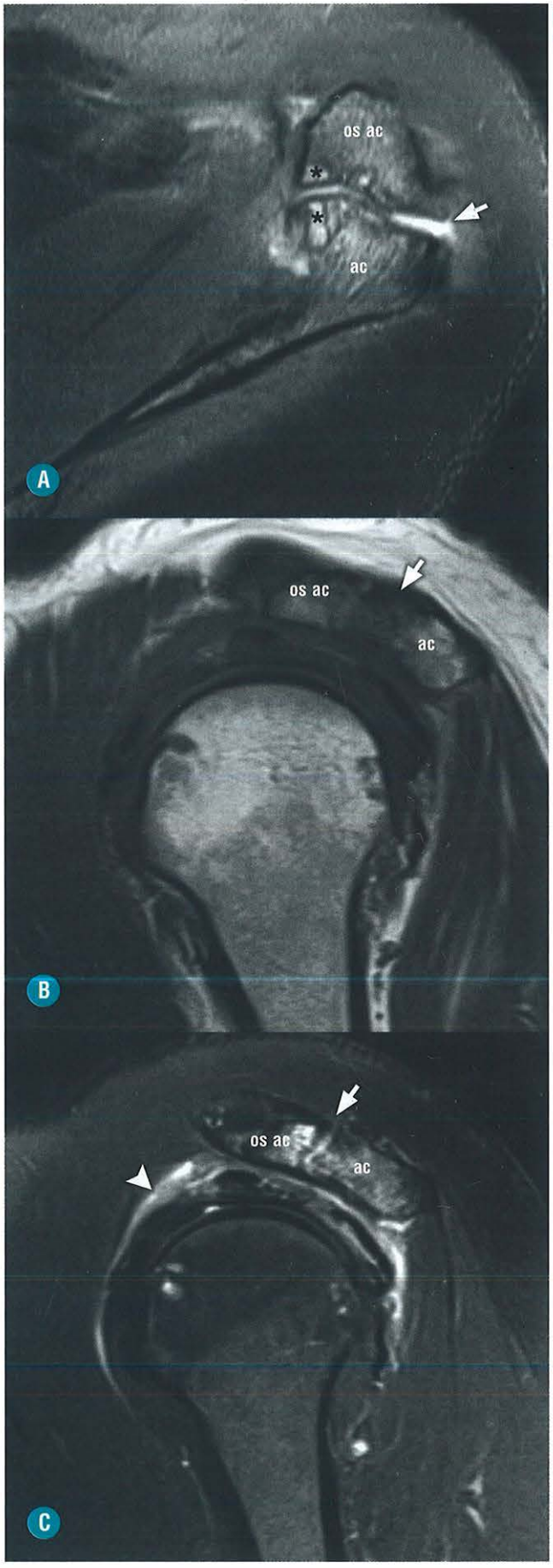

FIGURA 1-54. Artrose do *os acromiale*. Imagens de RM nos planos axial T2 com saturação de gordura (**A**), sagital T1 (**B**) e T2 com saturação de gordura (**C**) demonstrando alterações degenerativas do *os acromiale* com líquido na sincondrose (*seta*), edema e alterações fibrocísticas da medula óssea subcondral (*asteriscos*) e bursite subacromial-subdeltóidea (*ponta de seta*). Note o *os acromiale* do tipo mesoacrômio (os ac) e o restante do acrômio (ac).

sinal na gordura subacromial-subdeltóidea pode ser normal. As melhores sequências para a identificação da bursite são as sensíveis ao líquido, como STIR, T2 ou DP com saturação de gordura (Fig. 1-56). Em casos de dúvida, também pode-se administrar contraste paramagnético endovenoso e verificar se existe captação aumentada pela membrana sinovial bursal. As sequências sensíveis ao líquido também são muito úteis nos casos de artro-RM para auxiliar no diagnóstico.

Tendinopatia e Rotura Tendínea

Tanto a tendinopatia quanto a rotura tendínea são frequentes nos pacientes com impacto subacromial. Em geral, quando a alteração tendínea é observada, o paciente já apresenta algum grau de bursite subacromial-subdeltóidea associada. A lesão do tendão do supraespinal, principalmente junto à superfície bursal, é comum, assim como a rotura na zona crítica tendínea, localizada na superfície articular do supraespinal, a cerca de 1 cm da inserção (Fig. 1-57). Além do supraespinal, os tendões do infraespinal, a cabeça longa do bíceps e a porção superior do subescapular podem estar lesionados com a evolução da doença.

■ Impacto Subcoracoide

INTRODUÇÃO

Nesse tipo de impacto, a bolsa subcoracoide e o tendão do subescapular podem ser comprimidos devido à redução do espaço entre o processo coracoide e o tubérculo menor do úmero, sendo mais comum em pacientes que fazem esforço repetitivo crônico com o ombro em elevação anterior, adução e rotação interna. A sintomatologia consiste em dor anteromedial do ombro e na região do processo coracoide. Ao exame físico, a dor pode ser sentida durante a elevação anterior e rotação interna do ombro. A distância normal desse espaço é bem variável, medindo aproximadamente 10 mm (em rotação interna), com ampla variação da normalidade, de cerca de 4 a 18 mm, e, na mulher, o espaço é mais estreito, em média cerca de 3 mm. Em um estudo, foi mostrado que a média do intervalo nos pacientes com impacto era de 6,2 mm, variando de 2 a 9 mm. Entre os fatores que podem estar relacionados encontram-se a morfologia e o tamanho do processo coracoide, microinstabilidade e cirurgia prévia do coracoide, além da proeminência do tubérculo menor do úmero.

ACHADOS DE IMAGEM

O diagnóstico do impacto é clínico, e alguns achados de imagem podem confirmar a suspeita (Figs. 1-58 e 1-59):

- Espaço coracoumeral menor que 6 mm em rotação interna.
- Proeminência do tubérculo menor do úmero (com edema e alterações fibrocísticas).
- Proeminência do processo coracoide.



FIGURA 1-55. Verificação do *os acromiale* no plano sagital T1. Geralmente, a articulação acromioclavicular (ac) é anterior à região da sincondrose do *os acromiale* (*seta*). É possível traçar uma linha horizontal no centro da cabeça umeral e uma outra linha perpendicular a ela. A articulação do *os acromiale* encontra-se posterior a essa linha.

- Tendinopatia/rotura do subescapular.
- Bursite subcoracoide.

Como o espaço coracoumeral é menor em rotação interna, alguns autores sugerem que o estudo seja realizado com o ombro nesta posição quando o objetivo for avaliar essa patologia. Também existe uma relação entre a redução do espaço coracoumeral e a presença de rotura completa do tendão supraespinal devido a uma migração anterossuperior da cabeça umeral. Outra forma de impacto subcoracoide também é descrita em pacientes idosos, causado pela rotura do tendão subescapular e consequente redução do espaço.

■ Impacto Posterossuperior

INTRODUÇÃO

Este tipo de impacto se refere ao microtraumatismo crônico entre a glenoide/lábio posterossuperior e a cabeça umeral, próximos às superfícies articulares justainsercionais da porção anterior do infraespinal e posterior do supraespinal, quando o ombro encontra-se em abdução e rotação externa. Este tipo de impacto é mais comum em atletas que utilizam movimentos repetitivos das mãos acima do nível da cabeça, como na natação no voleibol em esportes de arremesso, e algum grau de instabilidade multidirecional pode contribuir para lesões dessa natureza. Com o passar do tempo, o exercício repetitivo causa espessamento e aumento da tensão da cápsula articular posterior e frouxidão ligamentar na região anteroinferior, levando a um maior deslocamento posterior da cabeça umeral durante o movimento e restringindo a adução a rotação interna do úmero. Esse conjunto de achados é denominado GIRD (do inglês

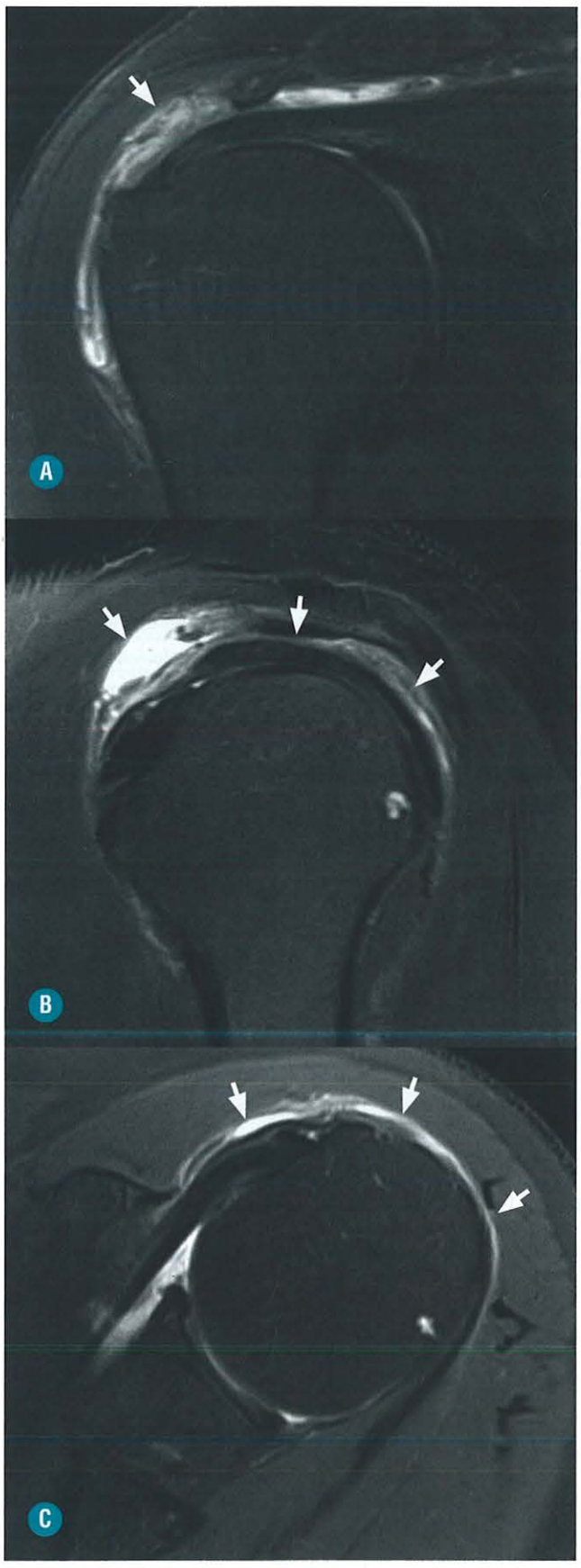

FIGURA 1-56. Bursite subacromial-subdeltóidea (*setas*) demonstrada por imagens de RM nos planos coronal (**A**), sagital (**B**) e axial (**C**) ponderados em T2 com saturação de gordura.

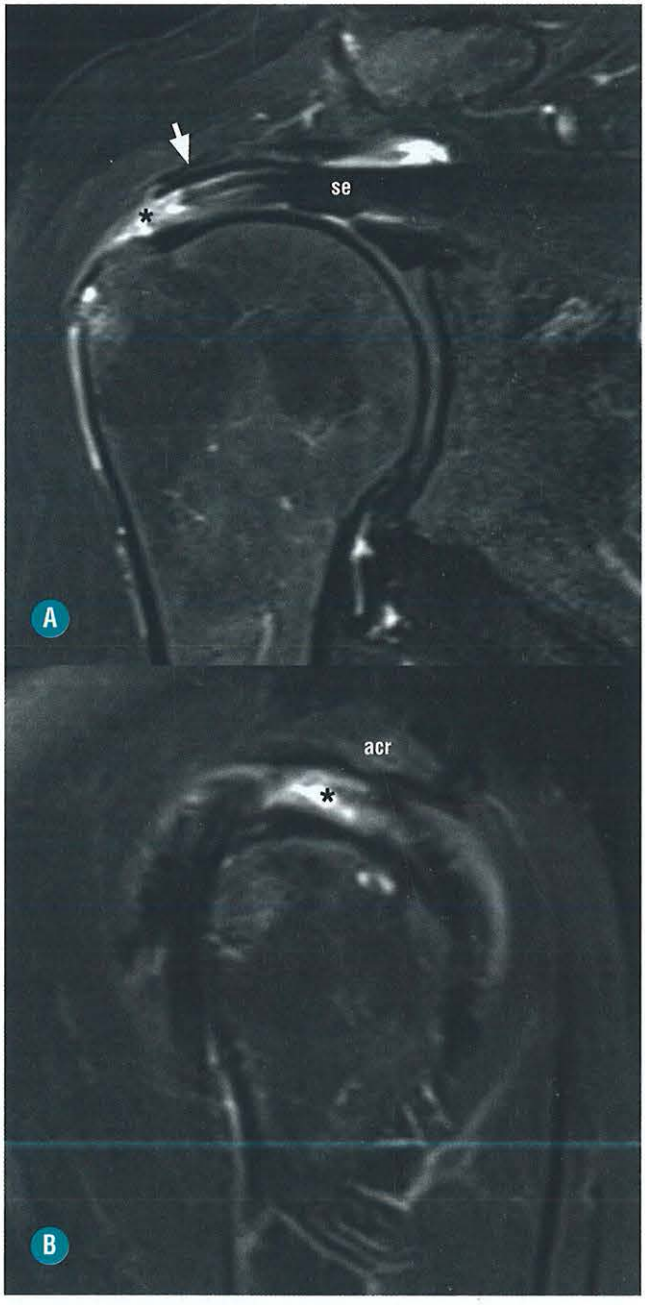

FIGURA 1-57. Imagens de RM nos planos coronal (**A**) e sagital (**B**) ponderados em T2 com saturação de gordura, mostrando rotura completa (*asteriscos*) do supraespinal (se) com delaminação do coto tendíneo proximal. Nota-se esporão subacromial (*seta*). acr: acrômio.

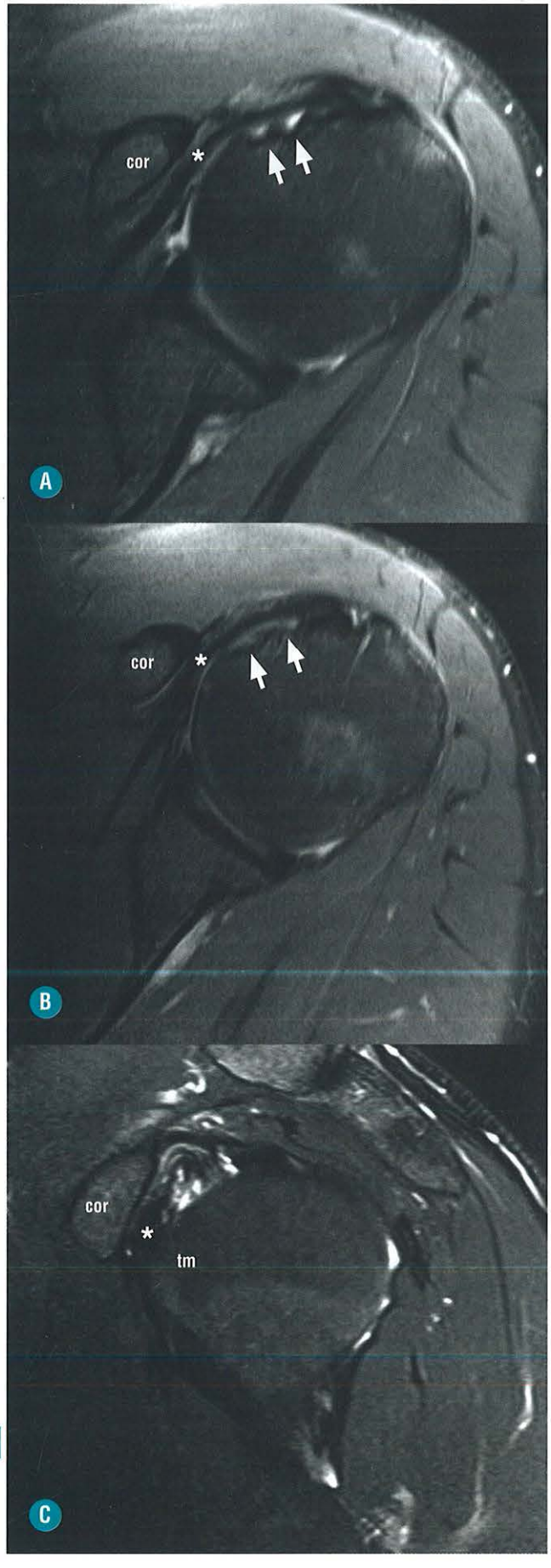

FIGURA 1-58. Impacto subcoracoide demonstrado por imagens de ressonância magnética nos planos axial (**A** e **B**) e sagital (**C**) ponderados em T2 com saturação de gordura, demonstrando o tendão do subescapular (*asteriscos*) localizado no espaço reduzido entre o processo coracoide (cor) e o tubérculo menor da cabeça umeral (tm). Notam-se também alterações fibrocísticas do tubérculo menor (*setas*).

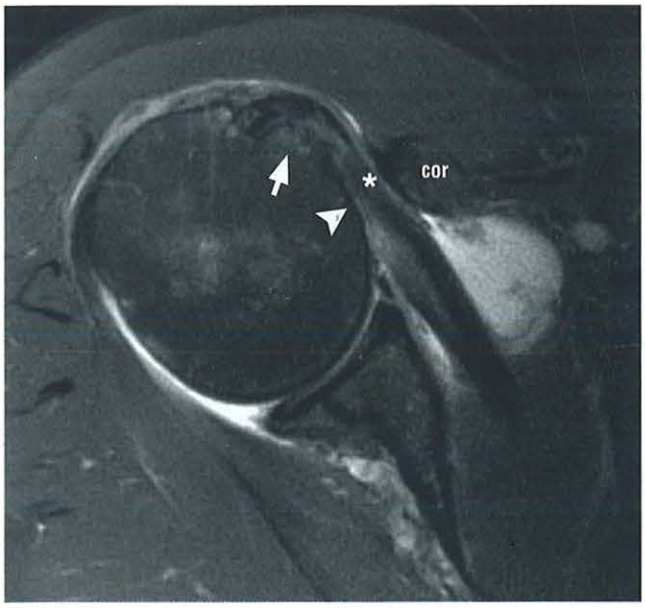

FIGURA 1-59. Impacto subcoracoide. Imagens de RM no plano axial T2 com saturação de gordura mostrando espessamento e alteração do sinal do tendão subescapular (*asterisco*), compatível com tendinopatia, com área de redução de espessura do espaço entre o processo coracoide (cor) e o úmero (*ponta de seta*). Nota-se discreta irregularidade do tubérculo menor do úmero e edema da medula óssea na região (*seta*).

glenohumeral internal rotation déficit). Outro conceito importante é o da discinesia escapular, em inglês chamada de *sick scapula syndrome*, uma condição relacionada com o uso excessivo e crônico com fadiga da musculatura ao redor do ombro, levando a uma elevação e proeminência da margem medial da escápula, predispondo o ombro ao impacto posterossuperior. Quando o úmero encontra-se em abdução e rotação externa e discretamente subluxado posteriormente, a tração exercida no tendão da cabeça longa do bíceps aumenta na região de sua ancoragem no lábio superior, causando rotura do lábio posterossuperior (*peel-back lesion*). Na literatura atual, a causa da rotura junto à superfície articular dos tendões supra e infraespinal é controversa. Alguns acreditam que a causa esteja relacionada com um impacto direto nos tendões, entre a cabeça umeral e o lábio/glenoide, enquanto outros acreditam na hipótese de que essas lesões são causadas pela rotação externa excessiva levando a uma sobrecarga tênsil/torsional associada à força de cisalhamento das fibras articulares.

ACHADOS DE IMAGEM

Os achados de imagem do impacto posterossuperior são mais claramente demonstrados nos estudos por artro-RM, contudo a RM convencional pode fornecer o diagnóstico (Figs. 1-60 e 1-61). Os achados incluem:

- Alterações císticas subcondrais e esclerose na glenoide posterossuperior.
- Cistos subcondrais proeminentes na região posterossuperior e lateral da cabeça umeral, abaixo da inserção do infraespinal.
- Rotura parcial junto à superfície articular na região posterior do supraespinal e superior do infraespinal.
- Rotura do lábio posterossuperior.



FIGURA 1-60. Impacto posterossuperior. Imagens de RM nos planos coronal (**A**) e axial (**B**) ponderados em T2 com saturação de gordura demonstrando área de irregularidade do lábio glenoidal posterossuperior e da glenoide adjacente com leve edema da medula óssea (*setas*).

- Discreta subluxação posterior da cabeça umeral na posição ABER.
- Espessamento capsular posterior do ombro, principalmente no atleta de arremesso.

A sequência ABER, com o úmero em abdução e rotação externa, é muito útil para a avaliação desse tipo de impacto, simulando a posição na qual ele ocorre.

■ Impacto Anterossuperior

INTRODUÇÃO

O impacto anterossuperior origina-se de uma lesão das estruturas que compõem a polia bicipital, resultando na perda

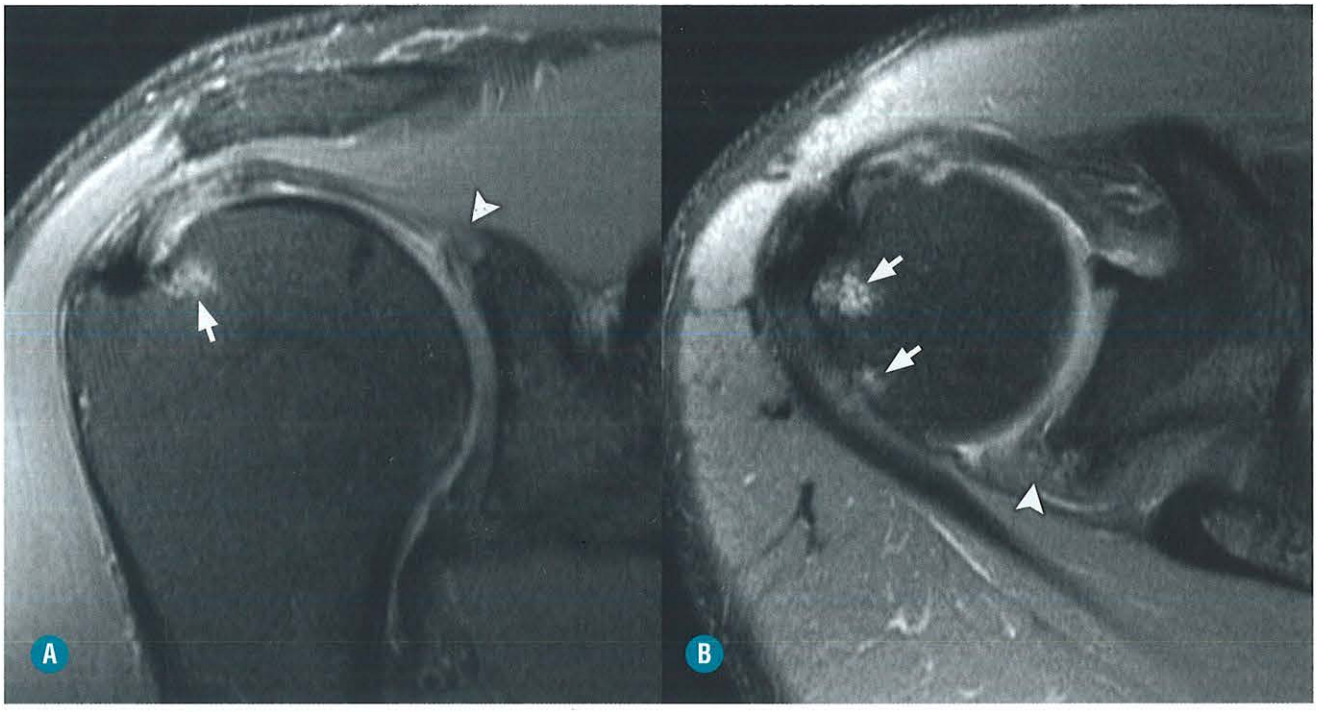

FIGURA 1-61. Impacto posterossuperior. Imagens de RM nos planos coronal (**A**) e axial (**B**) ponderados em T2 com saturação de gordura mostrando área de irregularidade do lábio glenoidal posterossuperior e da glenoide adjacente com leve edema da medula óssea (*pontas de seta*) e foco de edema da medula óssea subcondral adjacente à região da transição da porção posterior do tendão supraespinal e superior do infraespinal (*setas*).

do poder de estabilização do tendão do cabo longo do bíceps e em uma translação anterossuperior anormal da cabeça umeral, impactando na glenoide. Esse tipo de impacto ocorre em pacientes que praticam atividades esportivas ou laborais com a mão acima do nível da cabeça, e o paciente apresenta ombro dolorido no movimento de rotação interna e adução horizontal, como no final do movimento de saque e raquetada do tenista.

O intervalo dos rotadores é uma área triangular localizada entre os tendões supraespinal e subescapular, que contém grande quantidade de gordura, os ligamentos glenoumeral superior e coracoumeral, além da porção deflexional da cabeça longa do bíceps, onde se localiza a polia bicipital. Essa região localiza-se posterior e lateral ao processo coracoide, sendo identificada, principalmente, nos planos axial e sagital no estudo de RM. A polia bicipital está localizada na porção mais lateral do intervalo dos rotadores, com a função de ancorar e estabilizar o tendão da cabeça longa do bíceps na sua transição da porção horizontal para a vertical, no sulco bicipital. O assoalho da polia é formado pelo ligamento glenoumeral superior, enquanto o teto é formado pelo ligamento coracoumeral. O ligamento glenoumeral superior e a porção medial do ligamento coracoumeral se inserem no tubérculo menor, junto com as fibras superiores do tendão subescapular, enquanto a porção lateral do ligamento coracoumeral insere-se no tubérculo maior do úmero, junto às fibras anteriores do tendão supraespinal. A insuficiência da polia com subluxação/luxação medial da cabeça longa do bíceps predispõe a cabeça umeral a deslocar-se anterossuperiormente. Com a eventual evolução da patologia, podem surgir roturas parciais junto à superfície articular superior do subescapular e, mais tardiamente, da porção anterior do supraespinal. As lesões tendíneas também contribuem para perpetuar o processo de microinstabilidade articular anterossuperior e impacto na região.

As lesões da polia e da superfície articular do tendão subescapular são obrigatórias para que a rotura articular anterior do supraespinal seja considerada como parte do impacto anterossuperior. A frequência de lesão labral associada aumenta quando todos os achados de exame já descritos estão presentes. A incidência de pacientes com sintomatologia relacionada com a articulação acromioclavicular é maior nos pacientes com esse tipo de impacto, embora o mecanismo não esteja esclarecido.

ACHADOS DE IMAGEM

- Rotura dos ligamentos glenoumeral superior e coracoumeral.
- Subluxação medial do tendão da cabeça longa do bíceps (Fig. 1-62).
- Rotura parcial junto à superfície articular da porção superior do tendão subescapular.
- Rotura parcial da superfície articular da porção anterior do tendão supraespinal.

As lesões da polia bicipital podem ser classificadas em tipos diferentes de acordo com as estruturas lesionadas, conforme descrito na seção de lesões da cabeça longa do bíceps/polia bicipital. Vale a pena lembrar que as lesões da polia podem estar associadas ou não ao impacto anterossuperior e devem ser avaliadas clinicamente.

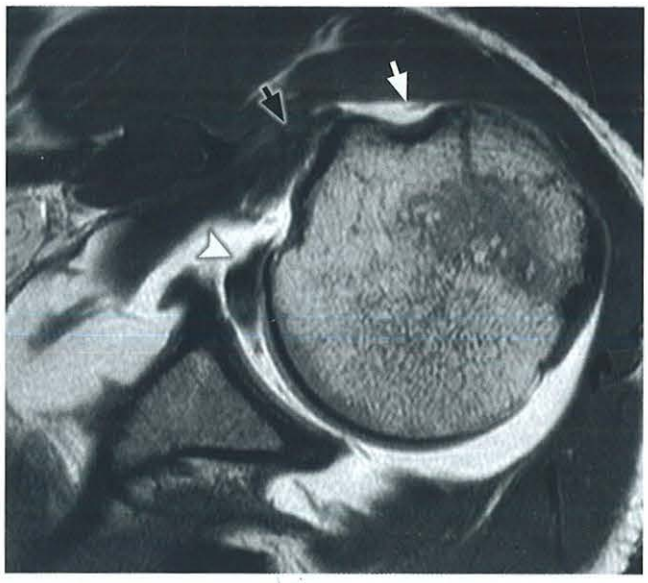

FIGURA 1-62. Impacto anterossuperior. Imagem de RM no plano axial ponderada em T2. Rotura do tendão subescapular (*seta preta*) com luxação intra-articular do tendão da cabeça longa do bíceps (*ponta de seta*). Observe o sulco bicipital vazio (*seta branca*).

ALTERAÇÕES PÓS-CIRÚRGICAS RELACIONADAS COM OS TENDÕES DO MANGUITO ROTADOR E IMPACTO DO OMBRO

Vários procedimentos cirúrgicos podem ser realizados para o tratamento do impacto subacromial. Na acromioplastia, é realizada uma redução volumétrica do acrômio, geralmente com raspagem na região de atrito, próximo à origem do ligamento coracoacromial, podendo ser realizada com técnica aberta ou artroscópica, associada à remoção da bolsa subacromial-subdeltóidea. A raspagem óssea pode resultar na produção de alguns artefatos de susceptibilidade magnética na região, auxiliando no diagnóstico de alteração pós-cirúrgica. Os métodos de imagem geralmente demostram redução volumétrica do acrômio, com retificação da margem inferior. Não é raro encontrar líquido laminar na gordura subacromial-subdeltóidea adjacente, mas isso não é necessariamente sinal de bursite. Em alguns casos, as alterações ósteo-hipertróficas podem reaparecer, causando sintomatologia novamente. Outra informação muito valiosa para o ortopedista consiste na existência de um *os acromiale* associado ou não, pois a acromioplastia pode predispor a instabilidade e comprometer o resultado final da cirurgia. O ligamento coracoacromial pode ser seccionado ou mais comumente preservado durante a cirurgia. O plano sagital é importante para a avaliação desse achado. O procedimento de Mumford consiste na ressecção da clavícula distal em pacientes com osteoartrite sintomática da articulação acromioclavicular, que pode ser realizada em conjunto com a acromioplastia. O diagnóstico diferencial faz-se com uma luxação AC prévia com diástase da articulação.

Existem dois grupos principais de pacientes para cirurgia de reparo dos tendões do manguito rotador. Em um grupo encontram-se os pacientes com rotura sem atrofia da musculatura, e, no outro grupo, os que apresentam importante atrofia associada. A técnica é escolhida de acordo com o tamanho e a localização da lesão, o grau de degeneração tendínea, a presença de artrose e anormalidades associadas da cabeça longa do bíceps e do lábio glenoidal. Em pacientes com rotura parcial, o tratamento pode variar desde desbridamento do tecido lesionado, em roturas discretas, até ressecção da área lesada, com reparo similar ao utilizado em casos de rotura completa. Roturas completas são tratadas com reparo tendíneo que difere em relação ao tamanho da área lesada. Em pequenas roturas completas, pode ser realizada uma sutura tendão-tendão e, em lesões mais distais, uma sutura do tipo tendão-osso. Defeitos com mais de 3 cm geralmente requerem maior mobilização do tendão remanescente com mais de um plano de sutura, como laterolateral e tendão-osso, por exemplo. Um grande defeito tendíneo associado à atrofia importante da musculatura geralmente requer transposição musculotendínea, para restaurar alguma funcionalidade, ou apenas desbridamento local, no intuito de melhorar a sintomatologia dolorosa. O grau de atrofia muscular baseia-se na classificação de Goutallier, descrita de forma detalhada na seção de patologias do manguito rotator.

No estudo de RM após o reparo do manguito rotador é possível identificar líquido na bolsa subacromial-subdeltóidea, que não é sinal franco de bursite. Também é possível a passagem de contraste intra-articular para a região subacromial sem que isso signifique rotura tendínea, pois o manguito rotador não é mais "a prova d'agua", possibilitando a passagem de líquido por suas fibras. Também é possível observar edema da medula óssea da cabeça umeral e do acrômio por vários anos após a cirurgia sem significar doença. Artefatos de susceptibilidade magnética são comuns, especialmente na presença de âncoras (Fig. 1-63). A presença de tecido de granulação ao redor das suturas ou outras alterações pós-cirúrgicas pode simular novas áreas de rotura por apresentar alto sinal em T2, porém também demonstra realce pelo meio de contraste. A área de reparo tendíneo geralmente apresenta um sinal heterogêneo e até levemente afilado, porém sem evidências de solução de continuidade. A US é outro ótimo método para a avaliação pós-cirúrgica do manguito, com a vantagem de ser possível a realização de manobras dinâmicas para averiguação da funcionalidade do tecido examinado.

Em pacientes sintomáticos pode ocorrer rerrotura tendínea quando é observado líquido na topografia tendínea inicial, denotando lesão completa ou transfixante (Fig. 1-64). O diagnóstico de rotura parcial é muito mais difícil por causa das alterações pós-cirúrgicas associadas. A artro-RM pode levar a melhores resultados nos casos de rotura parcial articular, contudo as irregularidades tendíneas dos pacientes operados não apresentam a mesma relevância vista em pacientes sem história de cirurgia. Outras complicações podem ocorrer em pacientes operados, como artrite séptica, sendo observado importante derrame articular com sinais de sinovite após a administração de contraste, além de afilamento condral difuso e edema e erosões ósseas periarticulares. Também é possível verificar a soltura de uma âncora metálica para o interior da articulação glenoumeral, levando a um derrame articular com sinovite, e mais tardiamente a osteoartrose secundária devido ao atrito com a cartilagem articular.

Outra complicação que pode ocorrer, principalmente durante a acromioplastia, é a deiscência do músculo deltoide,

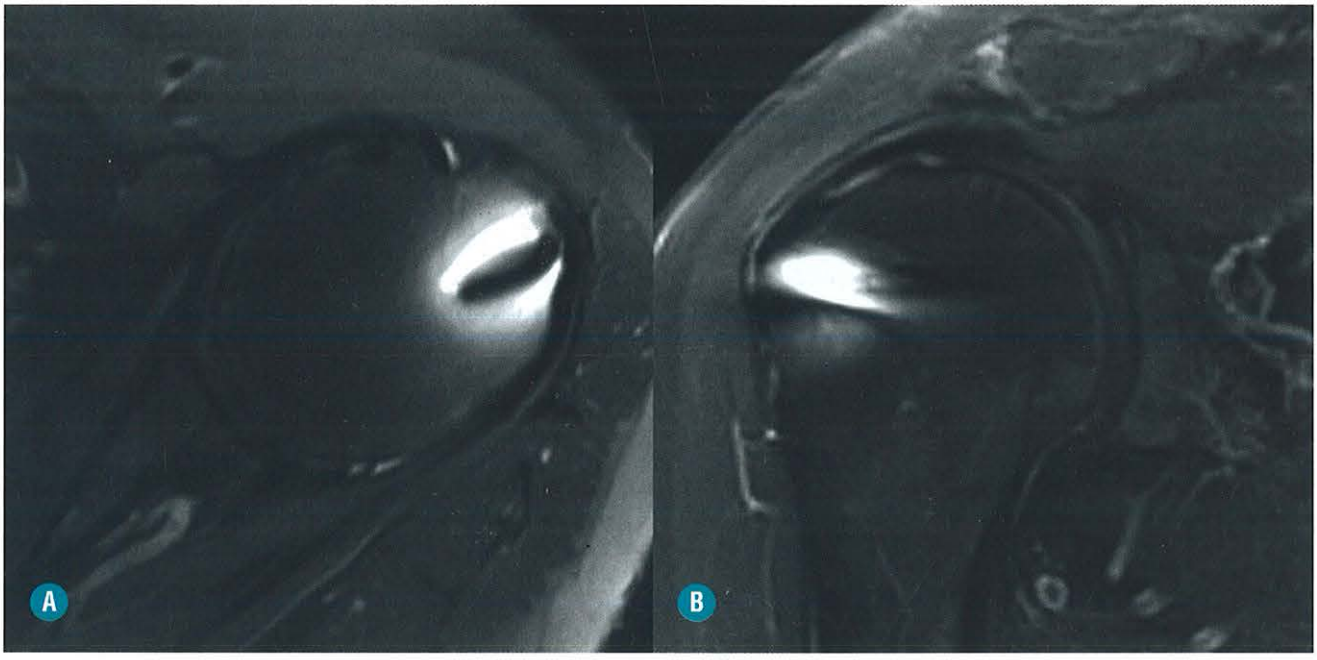

FIGURA 1-63. Pós-operatório "normal" do manguito rotador. Imagens de RM ponderadas em T2 com saturação de gordura nos planos axial (**A**) e coronal (**B**) mostrando artefatos metálicos e o tendão do supraespinal sem sinais de descontinuidade de fibras.

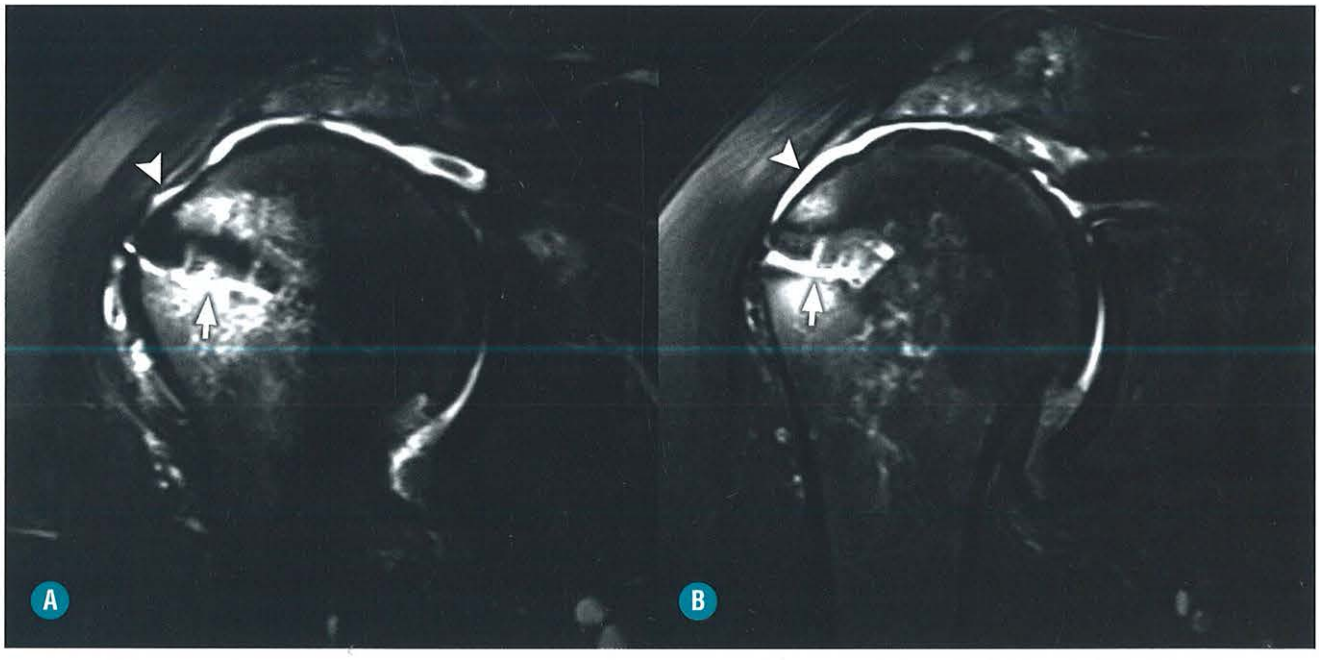

FIGURA 1-64. Pós-operatório com rerrotura completa do manguito. Imagens de RM ponderadas em T2 com saturação de gordura no plano coronal (**A** e **B**) mostrando artefatos metálicos na cabeça umeral (*setas*) e a solução de continuidade do tendão supraespinal, caracterizando rotura completa (*pontas de seta*). Note a migração superior da cabeça umeral que se encontra próximo ao acrômio.

que é apresentada pelo paciente em um curto período de tempo após a cirurgia, com dor e fraqueza para abdução do braço. A RM ou o US podem fazer o diagnóstico, notando-se uma área de retração do deltoide com líquido preenchendo a região e alteração de sinal relacionado com denervação por desuso.

LESÃO LABRAL

ANATOMIA DIRIGIDA E BIOMECÂNICA

O lábio glenoidal é uma estrutura triangular formada por tecido fibrocartilaginoso que funciona como um dos principais

estabilizadores passivos da articulação glenoumeral, envolvendo toda a margem da glenoide e aumentando a concavidade da fossa, possibilitando um melhor encaixe e maior contato da cabeça umeral, evitando translação demasiada da articulação. O lábio intacto funciona também como um selante entre as estruturas articulares, tornando possível a formação de pressão negativa intra-articular. Outra importante função é servir de ancoragem para diversos ligamentos e a cápsula articular do ombro, essencial para a estabilidade articular. O tendão da cabeça longa do bíceps tem origem junto ao lábio superior, enquanto os ligamentos glenoumerais superior e médio têm origem no quadrante anterossuperior e as porções anterior e posterior do ligamento glenoumeral inferior originam-se nos quadrantes anteroinferior e posteroinferior da glenoide/lábio glenoidal, respectivamente.

O lábio pode ser descrito de duas formas principais. Em uma delas, o lábio é dividido em sextetos: superior, anterossuperior, posterossuperior, inferior, anteroinferior e posteroinferior. Também é possível denominar as regiões do lábio como as horas do relógio, e o marco das 12 h é a região superior, das 6 h a região inferior, das 3 h a região anterior e das 9 h a região posterior. Essa descrição pode causar alguma confusão na comunicação com o ortopedista, já que em, alguns trabalhos, a descrição é feita em "espelho" dos ombros, e a posição das 9 h pode ser anterior e a das 3 h posterior, dependendo do ombro avaliado.



FIGURA 1-65. Artro-RM no plano axial, ponderado em T1 com saturação de gordura, mostrando o aspecto normal do lábio glenoidal, que apresenta aspecto triangular com baixo sinal homogêneo (*setas*).

VARIANTES ANATÔMICAS

Na descrição clássica por RM, o lábio glenoidal é uma estrutura triangular com baixo sinal em todas as sequências (Fig. 1-65). Infelizmente, em um grande número de casos não é esse o aspecto do lábio normal, existindo diversas variações anatômicas que devem ser conhecidas. As principais variações anatômicas estão concentradas nos lábios superior e anterior. Estudos mostram que a morfologia triangular ocorre apenas em cerca de 45% dos lábios anteriores e 73% dos lábios posteriores. Outras formas identificadas incluem formato meniscoide, oval, arredondado, hipoplásico, fendido e dupla fenda (Fig. 1-66). O radiologista deve ter em mente que, apesar dos esforços para definir se a imagem avaliada é uma variação anatômica ou uma lesão verdadeira, o que vai levar o médico ortopedista a indicar uma artroscopia baseia-se principalmente na clínica no exame físico do paciente.

O lábio glenoidal normal apresenta baixo sinal em todas as sequências, sendo contínuo com a cartilagem articular da glenoide, podendo existir uma região transicional, com tecido fibroso menos organizado do que o lábio e menos células cartilaginosas do que a cartilagem normal da glenoide, que é denominado zona de transição histológica, podendo apresentar aumento de sinal e ser confundido com o recesso sublabral ou rotura do lábio, principalmente na região superior. Além disso, áreas de tecido fibrovascular, degeneração mucoide e calcificações podem apresentar sinal aumentado, principalmente na sequência "gradiente-eco", podendo simular rotura.

O lábio superior pode ser classificado em três tipos, de acordo com o aspecto da junção bicipitolabral:

- Tipo I: A junção bicipitolabral é firmemente aderida à glenoide.
- Tipo II: Formação de pequeno recesso superior entre o lábio e a glenoide.



FIGURA 1-66. Variação anatômica do lábio glenoidal anterior. Imagem de RM ponderada em DP com saturação de gordura mostrando aspecto bífido do lábio glenoidal anterior (*seta*).

- Tipo III: Lábio da glenoide com aspecto discoide, apresentando recesso mais evidente.

A maioria das variações anatômicas que simulam rotura localiza-se nas porções superior e anterossuperior (11-3 h). A principal variação anatômica, com frequência de até 70%, e que pode ser confundida com lesão do lábio superior (SLAP),

é o recesso ou sulco sublabral, que está localizado junto à base do lábio superior (posição 11-1 h) nos complexos bicipitolabrais dos tipos II e III. Esse recesso apresenta alto sinal nas sequências sensíveis ao líquido e passagem de contraste nos exames de artro-RM (Fig. 1-67). O sinal tem aspecto linear homogêneo, regular, apontando para a região superior e medial do paciente. Embora seja historicamente conhecido como uma variação que se estende até o nível da origem da cabeça longa do bíceps, estudos demonstram que o recesso pode estender-se posteriormente a essa região. A lesão labral, por sua vez, vai apresentar um aumento de sinal irregular ou mais espesso, com mais de 2 mm, na direção superolateral, apontando para o lábio. O melhor plano de imagem para avaliação é o coronal oblíquo, com os planos axial e sagital para auxílio secundário na sua avaliação.

Outra variação anatômica, localizada mais anteriormente é o forame sublabral, localizado na porção anterossuperior (12 a 3 horas) da glenoide, devido a não inserção do lábio, produzindo uma comunicação com o recesso subescapular superior (Fig. 1-68). Estima-se que o forame exista em 11% dos indivíduos, podendo estar acompanhado de recesso sublabral. Estudos mostram que a prevalência de recesso e forame sublabral aumenta com a idade, podendo corresponder a uma alteração degenerativa. O forame por si só não é sinônimo de lesão, porém ele pode acompanhar lesões em outras regiões do lábio e contribuir efetivamente para uma maior instabilidade articular nesses casos. A RM ou artro-RM demonstram uma área com sinal de líquido ou contraste entre a margem da glenoide e o lábio, identificada principalmente no plano axial.

Ainda na região anterossuperior, em alguns pacientes, pode-se observar ausência do lábio associado a um ligamento glenoumeral médio espesso e arredondado, em forma de corda, denominado complexo de Buford (Fig. 1-69). Essa variação ocorre em cerca de 1,5 a 6% dos indivíduos. O melhor plano para avaliação é o axial, e o ligamento glenoumeral médio espessado pode simular rotura do lábio com fragmento avulsionado, por isso é importante avaliar toda a extensão dessa área de baixo sinal para ter certeza se estamos à frente de um ligamento espessado ou lábio roto. O plano sagital pode ser muito importante na identificação da correta direção do ligamento glenoumeral médio. Diferentemente do forame sublabral, não existe comunicação entre o tecido labial desinserido e o lábio anterior (*labral slip*). Na verdade, no caso de forame sublabral, o radiologista poderá observar duas regiões com baixo sinal representando o lábio e o ligamento glenoumeral médio, enquando no complexo de Buford, apenas uma área é identificada.

Em alguns casos, o ligamento glenoumeral médio espessado pode coexistir lábio e forame sublabral (8 a 9% dos ombros), complicando o diagnóstico de complexo de Buford. Alguns estudos mostram que a ausência do lábio anterossuperior pode modificar a biomecânica das demais porções do lábio, predispondo-o à lesão, principalmente na região superior. Em outros casos, o lábio anterossuperior é normal e o ligamento glenoumeral médio espessado pode ser identificado (18% dos casos).



FIGURA 1-67. Sulco/recesso sublabral. Imagens de RM ponderadas em T2 com saturação de gordura no plano coronal (**A**) e T1 com saturação de gordura e contraste intra-articular nos planos coronal (**B**) e axial (**C**) mostrando o sulco sublabral na região superior (*setas*). Note que o sulco é homogêneo e uniforme e a sua direção aponta para a região superomedial do paciente.

LESÃO SLAP

A rotura do lábio da glenoide pode ter diversas causas, como lesões traumáticas ou degenerativas, com a sintomatologia

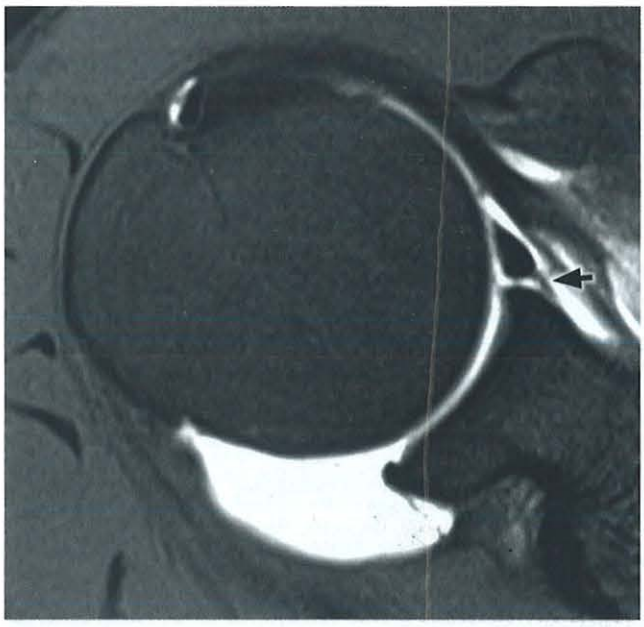

FIGURA 1-68. Forame sublabral. Imagem de RM ponderada em T1 no plano axial com saturação de gordura e contraste intra-articular mostrando o forame sublabral na região anterossuperior (*seta*).

relacionada principalmente com dor local ou instabilidade articular. A rotura tipo SLAP (do inglês *superior labral anterior-posterior*) é um dos principais tipos de lesão que podem comprometer o lábio, junto com as roturas relacionadas com instabilidade articular, que serão abordadas em outra parte do livro. Em geral, o paciente relata a história de uma lesão traumática prévia com queda com a mão estendida ou algum movimento repetitivo crônico com a mão acima do nível da cabeça. Esses fatores podem levar a uma tração excessiva do tendão da cabeça longa do bíceps na região do complexo bicipitolabral e causar a lesão tipo SLAP.

Clinicamente, o paciente com lesão tipo SLAP apresenta sinais e sintomas que podem-se confundir com diversas outras patologias do ombro, tornando seu diagnóstico difícil. Estudos por artroscopia mostram que, em uma significativa porcentagem dos casos de lesão SLAP, foram identificadas outras lesões, como rotura parcial do manguito rotador (29%), rotura completa do manguito rotador (11%), lesão de Bankart (22%) e condromalacia glenoumeral (10%). Devido a esses fatos, o estudo por imagem é muito importante para se tentar chegar ao diagnóstico da lesão labral e seus diferenciais.

Estudos por artroscopia mostram que esse tipo de lesão tem uma prevalência que varia de 3,9 a 11,8%. A lesão pode-se estender anterior ou posteriormente ao complexo bicipitolabral ou, então, para o interior da cabeça longa do bíceps ou dos ligamentos glenoumerais. Devido a esses diferentes caminhos que a rotura pode seguir, diversos tipos de lesão SLAP foram descritos com o passar do tempo. Originalmente, Snyder descreveu quatro tipos de lesão SLAP. No tipo I, existe uma alteração degenerativa do lábio superior, sem sinais francos de rotura propriamente dita, identificada em pacientes com idade mais avançada. No tipo II (Fig. 1-70), há uma rotura do lábio superior que pode-se estender para a região anterior (tipo IIA) ou para a região posterior (tipo IIB) (Fig. 1-71), ou para as

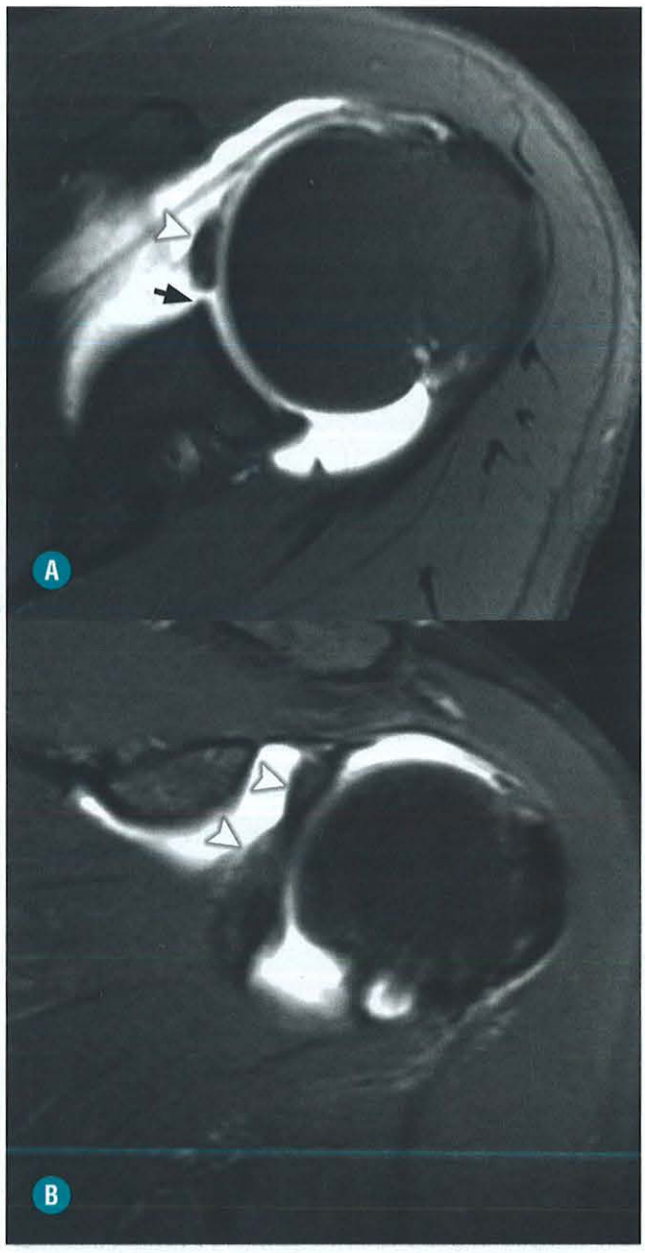

FIGURA 1-69. Complexo de Buford. Imagens de RM ponderada em T1 com saturação de gordura e contraste intra-articular nos planos axial (**A**) e coronal (**B**) mostrando o ligamento glenoumeral médio espessado (*pontas de seta*) e a ausência do lábio glenoidal anterossuperior (*seta*).

regiões anterior e posterior (tipo IIC). A lesão tipo II é a mais comum, representando cerca de 41 a 55%, estando associado a microtrauma repetitivo com a mão acima do nível da cabeça, fazendo diagnóstico diferencial com o recesso sublabral. A lesão tipo III, em "alça de balde", ocorre com a porção central do lábio deslocada para o interior da articulação, sem extensão para o interior da cabeça longa do bíceps (Fig. 1-72). Por sua vez, a lesão tipo IV é uma variação da lesão tipo III, com extensão da rotura para o interior do tendão da cabeça longa do bíceps (Fig. 1-73).

Após essa descrição inicial das lesões dos tipos I a IV, mais conhecida entre os ortopedistas, outras roturas foram descritas e classificadas. A lesão tipo V é o somatório de uma lesão de



FIGURA 1-70. SLAP II. Imagens de RM ponderadas em T1 com saturação de gordura e contraste intra-articular no plano coronal (**A** e **B**) mostrando a passagem de contraste para o interior do lábio glenoidal superior (*setas*) em diferentes pacientes. Note que, diferentemente do recesso sublabral, a rotura do lábio apresenta direção superolateral.

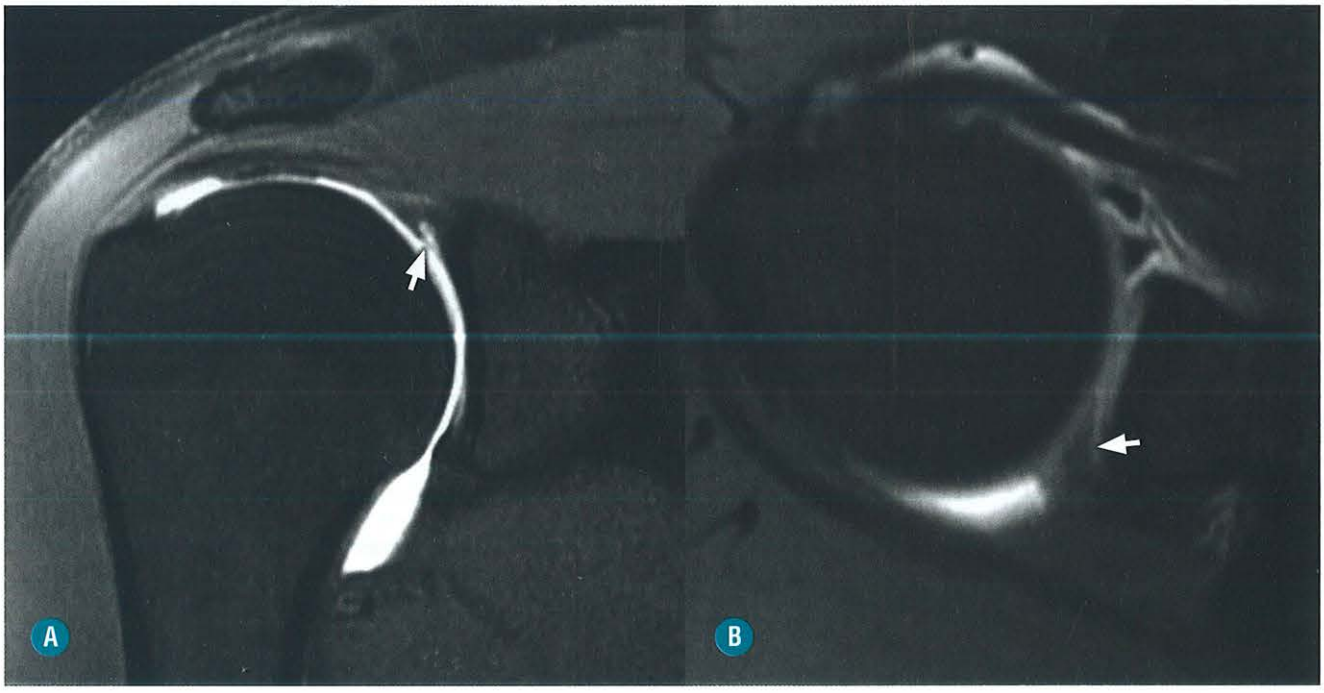

FIGURA 1-71. SLAP IIB. Imagens de RM ponderadas em T1 com saturação de gordura e contraste intra-articular nos planos coronal (**A**) e axial (**B**) mostrando rotura do lábio glenoidal superior estendendo-se para a região posterossuperior (*setas*).

Bankart (do lábio anteroinferior) com a extensão para o lábio superior (Fig. 1-74). A lesão tipo VI caracteriza-se por um fragmento do lábio glenoidal roto para o interior do espaço articular. Na lesão tipo VII, existe uma extensão da lesão para o ligamento glenoumeral médio, enquanto, na lesão tipo VIII, existe extensão da lesão para o lábio posterior, mais evidente do que na lesão tipo IIB (Fig. 1-75). Na lesão tipo IX, existe a extensão da lesão por todo o lábio anterior e posterior, resultando em uma lesão global (Fig. 1-76). A lesão tipo X caracteriza-se por extensão para o intervalo dos rotadores, incluindo o ligamento glenoumeral superior. Como observado anteriormente, existem diversos tipos de lesões SLAP, contudo o mais importante é uma correta descrição da lesão para o médico requisitante, que poderá classificá-lo.

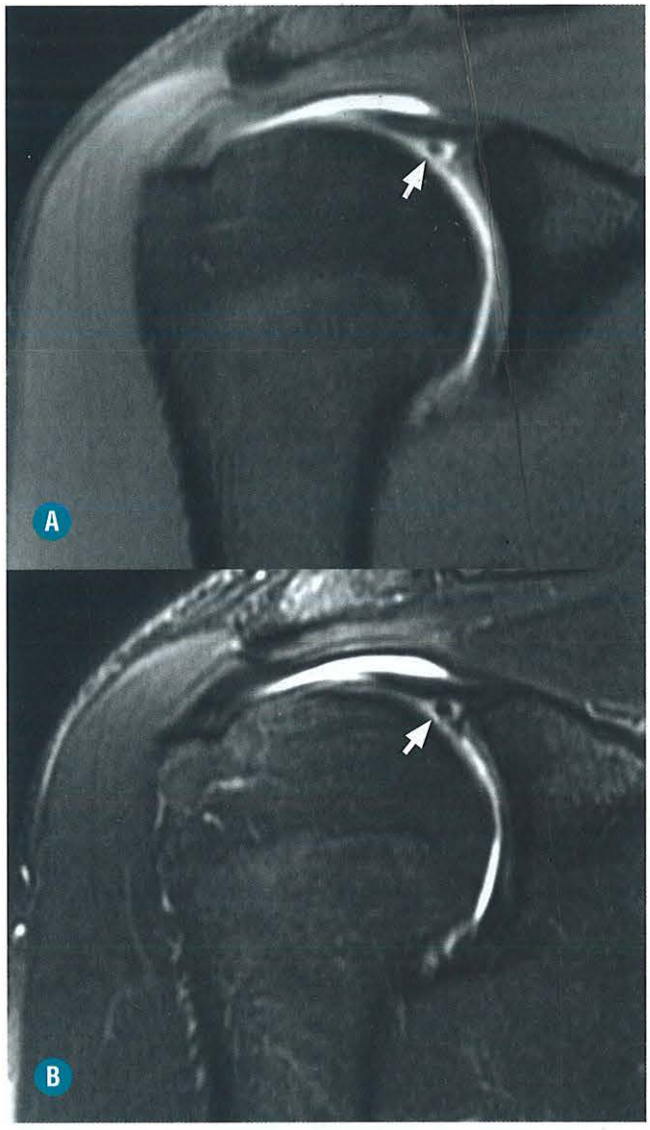

FIGURA 1-72. SLAP III. Imagens de RM ponderadas em T1 com saturação de gordura e contraste intra-articular no plano coronal (**A** e **B**) mostrando rotura em "alça de balde" do lábio glenoidal superior (*setas*), próximo à área de origem do tendão da cabeça longa do bíceps.

Em alguns casos, existem achados secundários que podem ajudar na avaliação e identificação de rotura do lábio superior. Entre eles destaca-se a formação do cisto perilabial, com fisiopatologia similar à que ocorre na formação do cisto parameniscal. Não raramente, esse cisto só é identificado nas sequências sensíveis ao líquido na RM, sendo importante fazê-las também nos casos de artro-RM. Os locais mais comuns de aparecimento do cisto perilabial são as regiões superior e posterossuperior (Fig. 1-77), insinuando-se para a região da incisura supraescapular ou espinoglenoidal, respectivamente, podendo comprimir o nervo supraescapular e causar denervação dos ventres musculares do supraespinal e do infraespinal (compressão alta na região da incisura supraespinal) (Fig. 1-78) ou somente do infraespinal (compressão mais baixa, na região da incisura espinoglenoidal). O diagnóstico diferencial é feito principalmente com estruturas vasculares ectasiadas que podem ocupar essa região. O cisto apresenta baixo sinal

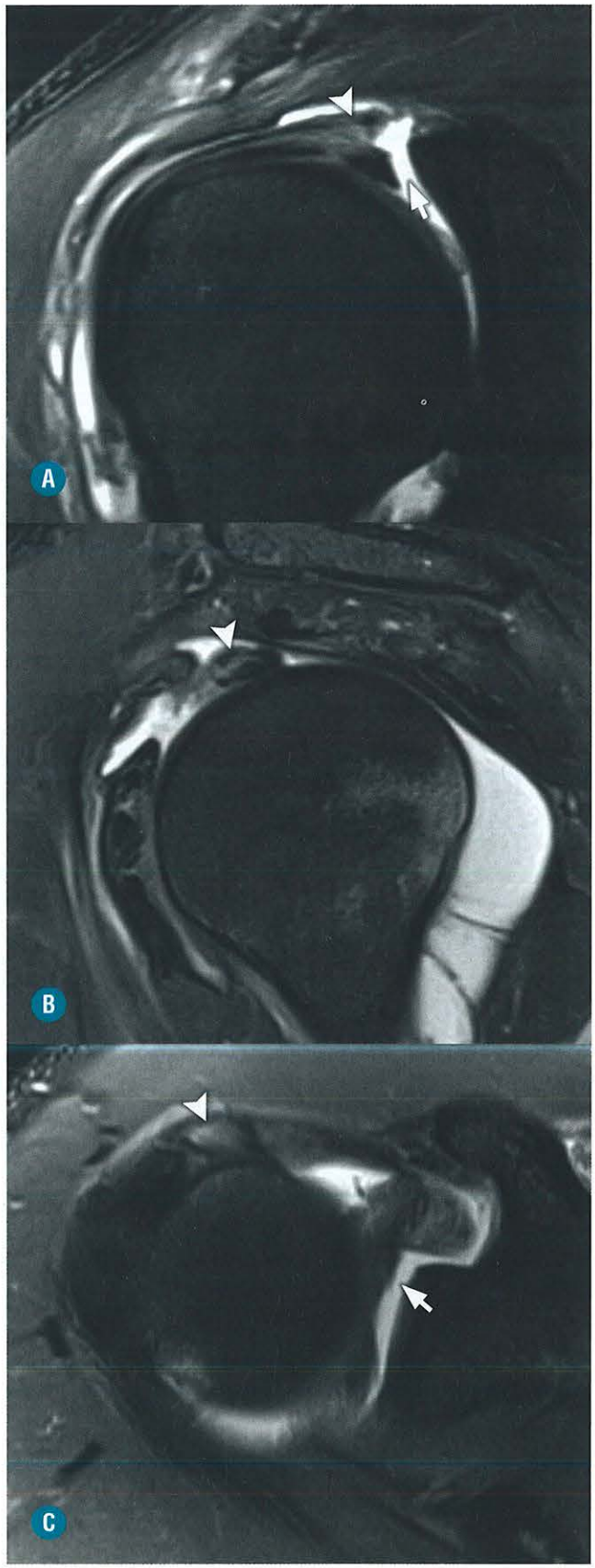

FIGURA 1-73. SLAP IV. Imagens de RM ponderadas em T1 com saturação de gordura e contraste intra-articular nos planos coronal (**A**), sagital (**B**) e axial (**C**) mostrando rotura do lábio glenoidal superior (*setas*) com extensão para o tendão da cabeça longa do bíceps (*pontas de seta*).

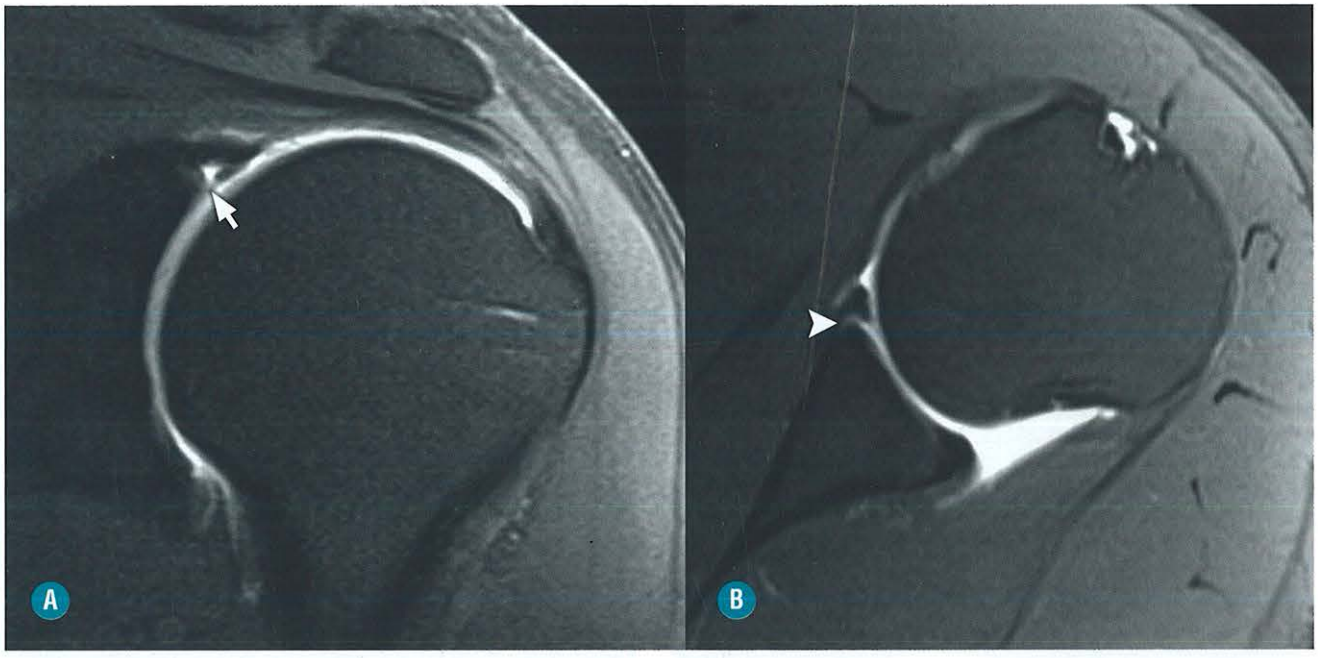

FIGURA 1-74. SLAP V. Imagens de RM ponderadas em T1 com saturação de gordura e contraste intra-articular nos planos coronal (**A**) e axial (**B**) mostrando rotura do lábio glenoidal superior (*seta*) estendendo-se para a região anterior (*ponta de seta*).

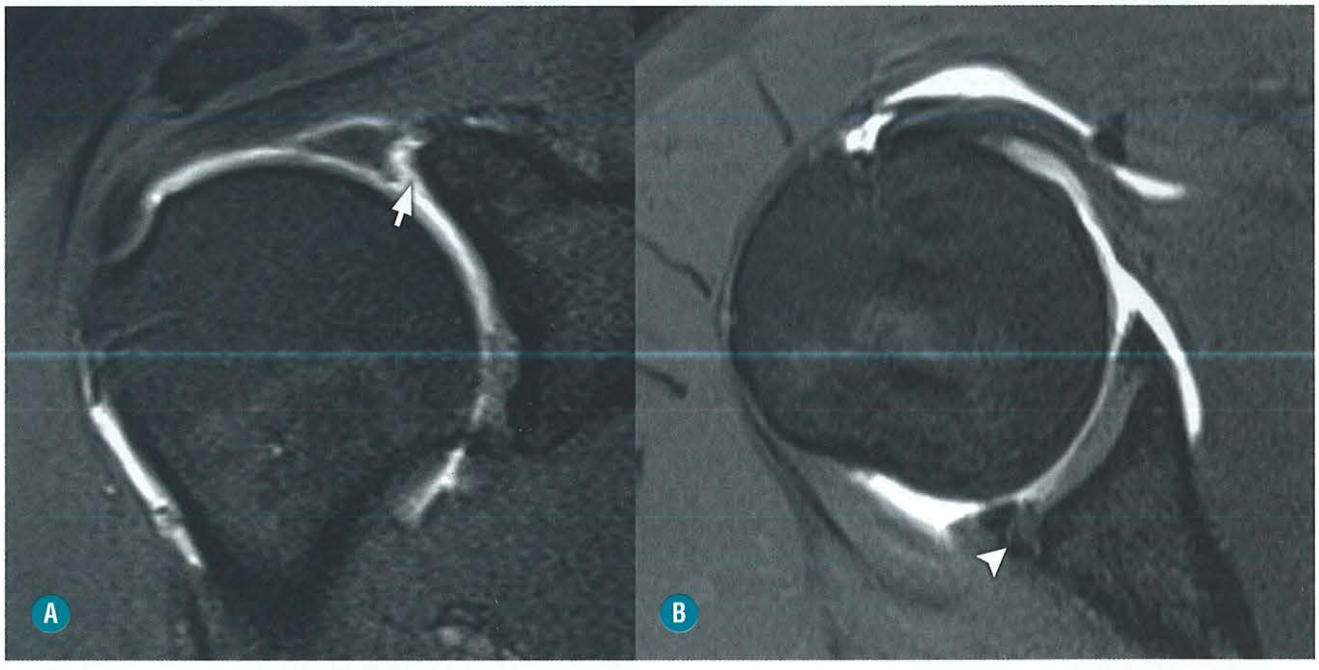

FIGURA 1-75. SLAP VIII. Imagens de RM ponderadas em T1 com saturação de gordura e contraste intra-articular nos planos coronal (**A**) e axial (**B**) mostrando rotura do lábio superior (*seta*) estendendo-se para a região posterior (*ponta de seta*).

em T1 e alto sinal em T2, sendo comumente identificada uma comunicação com a região lesada do lábio, enquanto estruturas vasculares mostram continuidade com vasos da região. Os achados de imagem da denervação muscular vão depender da fase em que ela se encontra. Na fase subaguda, há aumento de sinal do ventre muscular nas sequências sensíveis ao líquido, sem evidências de lipossubstituição. Na fase crônica, nota-se redução volumétrica e lipossubstituição do ventre muscular identificada nas sequências T1 ou DP sem saturação de gordura e desaparecimento do alto sinal em T2. Cistos também podem ocorrer junto ao lábio inferior e comprimir o nervo axilar na região do espaço quadrilateral, localizado entre os músculos redondo menor superiormente; redondo maior inferiormente; cabeça longa do tríceps medialmente e colo anatômico do úmero lateralmente, podendo causar dor e atrofia dos músculos redondo menor e deltoide (Fig. 1-79). Outras

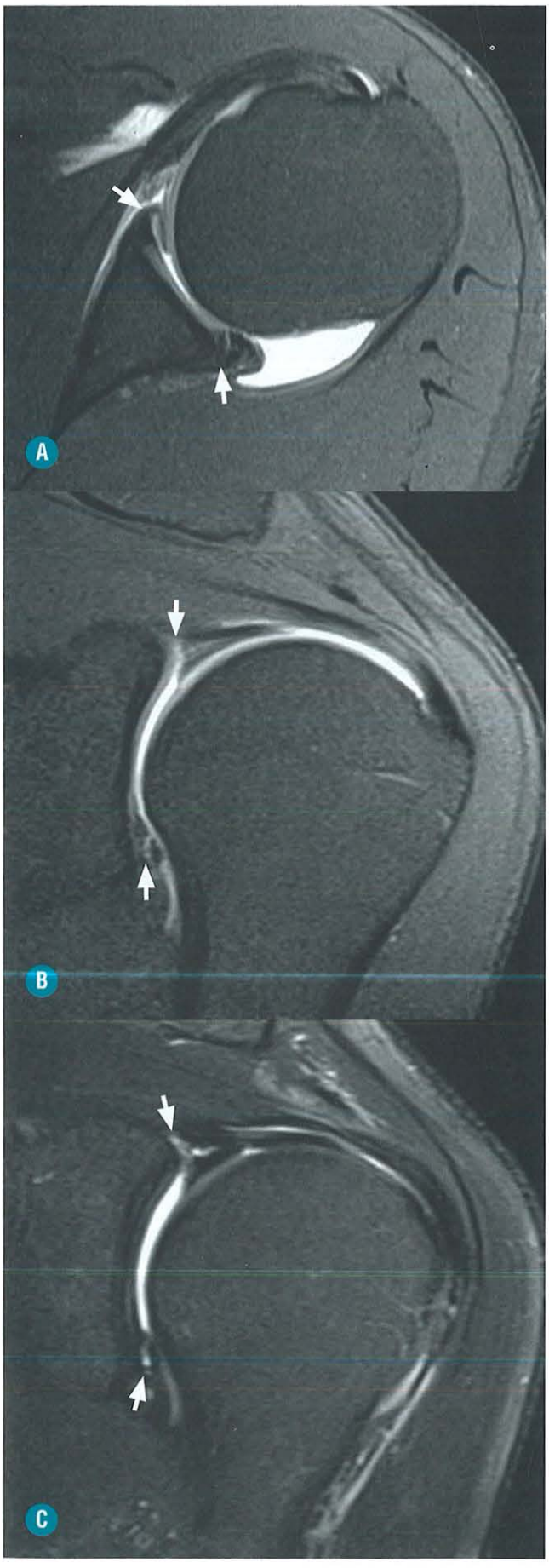

FIGURA 1-76. SLAP IX. Imagens de RM ponderadas em T1 com saturação de gordura e contraste intra-articular nos planos axial (**A**) e coronal (**B**) e ponderada em T2 com saturação de gordura no plano coronal (**C**) mostrando rotura de toda a circunferência do lábio glenoidal (*setas*).

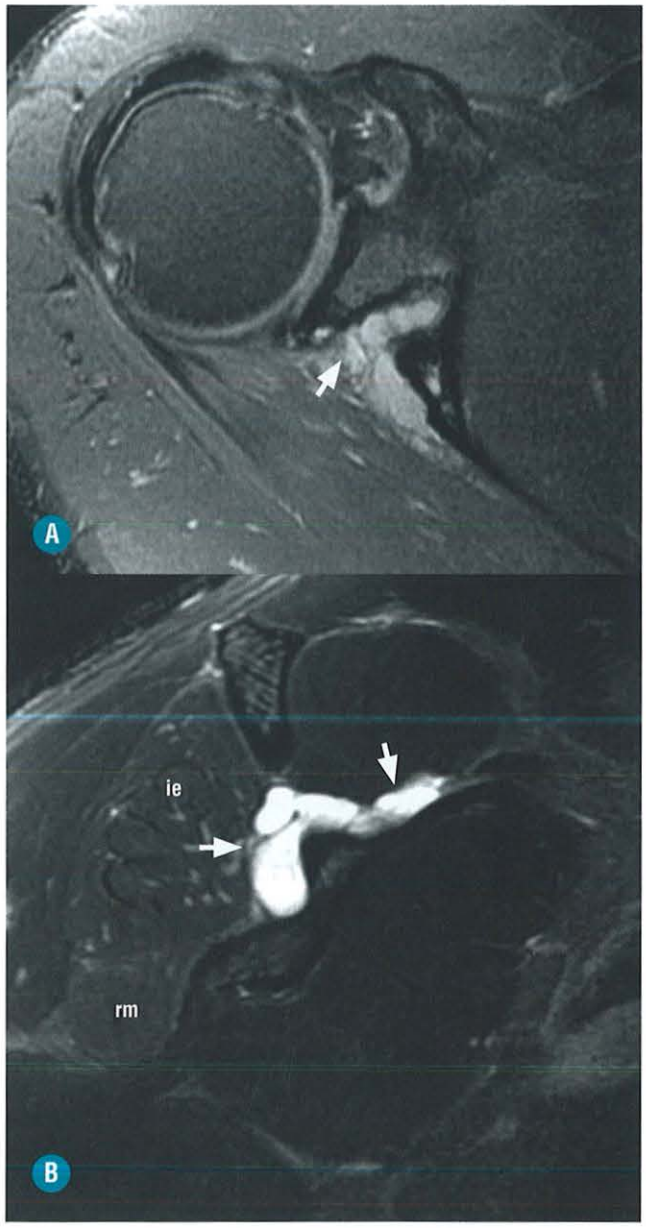

FIGURA 1-77. Rotura do lábio glenoidal posterior com a formação de cisto perilabial estendendo-se para a incisura espinoglenoidal. Imagens de RM ponderadas em DP com saturação de gordura nos planos axial (**A**) e sagital (**B**) mostrando extensão do cisto perilabial para a região da incisura espinoglenoidal (*setas*) com sinais de denervação subaguda dos ventres musculares do infraespinal (ie) e redondo menor (rm).

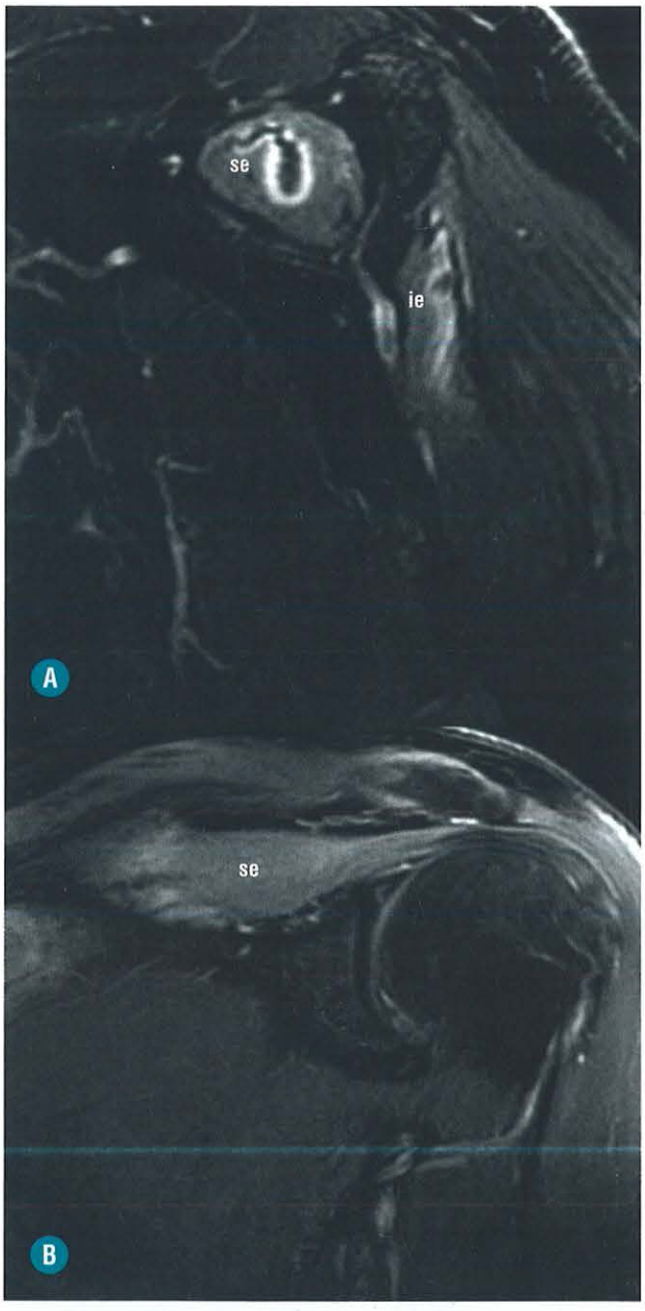

FIGURA 1-78. Neuropatia do supraescapular. Imagens de RM ponderadas em DP com saturação de gordura nos planos sagital (**A**) e coronal (**B**) mostrando aumento de sinal dos ventres musculares do supraespinal (se) e infraespinal (ie) compatível com denervação subaguda na área de inervação do nervo supraescapular.



FIGURA 1-79. Neuropatia do supraescapular e do axilar (espaço quadrilateral). Imagens de RM ponderadas em DP com saturação de gordura no plano sagital (**A** e **B**) e ponderada em T1 no plano sagital (**C**) mostrando cistos perilabiais na região da incisura espinoglenoidal (*seta*) e no espaço quadrilateral (*ponta de seta*) com denervação muscular na região do nervo supraescapular e do nervo axilar. Em T1, note a lipossubstituição associada, compatível com denervação crônica. ie: infraespinal; rm: redondo menor; del: deltoide.

lesões expansivas ou bandas fibrosas no espaço quadrilateral podem causar compressão do nervo axilar e também compressão vascular relacionada com os vasos circunflexos umerais posteriores que também transitam na região. Medial a essa área existe o espaço triangular, formado pelos ventres musculares do redondo menor, redondo maior e cabeça longa do tríceps, lateralmente, por onde passa a artéria escapular circunflexa.

Ainda em relação ao diagnóstico diferencial de denervação da musculatura do manguito rotador, também existe a síndrome de Parsonage-Turner, conhecida como neurite braquial aguda, que afeta os neurônios motores inferiores do plexo braquial ou os ramos terminais. Essa doença é mais comum em homens e pode ser bilateral em 30% dos casos. Os ventres musculares do supraespinal e do infraespinal são os mais comumente afetados, mas outros músculos, como o redondo menor, o deltoide e o subescapular também podem estar comprometidos. A principal pista diagnóstica é o comprometimento simultâneo de grupamentos musculares supridos por nervos diferentes.

■ ALTERAÇÕES PÓS-CIRÚRGICAS DAS LESÕES LABRAIS

As lesões labrais geralmente são tratadas com debridamento cirúrgico e reinserção com âncoras metálicas ou bioabsorvíveis. O material metálico pode causar artefatos magnéticos que dificultam a avaliação por RM, contudo as âncoras bioabsorvíveis causam mínimos artefatos, sendo, às vezes, difícil ter certeza se foi realizado algum procedimento cirúrgico no paciente. O lábio "normal" operado geralmente tem aspecto mais arredondado/irregular, podendo haver alteração do sinal; a passagem de líquido ou contraste intra-articular para o interior do lábio é sinal de rerrotura (Fig. 1-80). As roturas que se estendem ao lábio posterior também podem ter uma fixação, pois esse tipo de lesão pode estar relacionado com instabilidade.

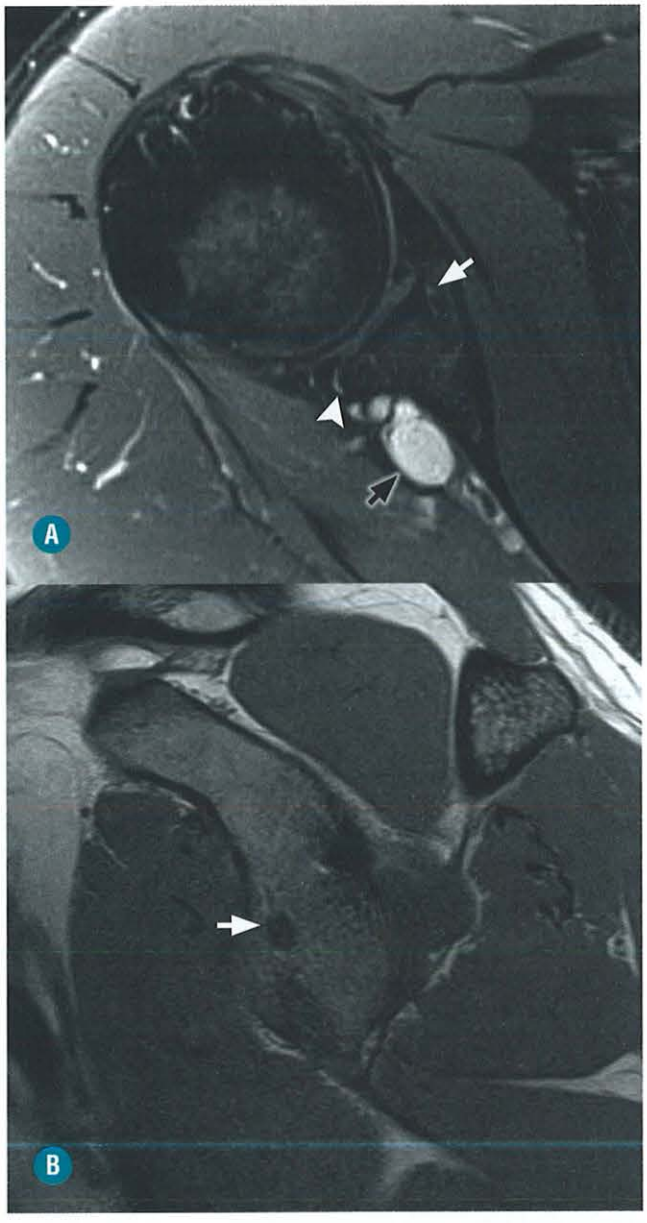

FIGURA 1-80. Alteração pós-cirúrgica do lábio glenoidal. Imagens de RM ponderadas em DP com saturação de gordura no plano axial (**A**) e em T1 no plano sagital (**B**) mostrando as áreas das âncoras de fixação (*setas brancas*) e um foco de rerrotura do lábio glenoidal na região posterior (*ponta de seta*), com cisto perilabial associado (*seta preta*).

■ Cabeça Longa do Bíceps e Intervalo dos Rotadores

ANATOMIA DIRIGIDA E BIOMECÂNICA

O intervalo dos rotadores (IR) é definido como uma área de descontinuidade do manguito rotador devido à passagem do processo coracoide, localizado entre a borda superior do subescapular e anterior do supraespinal. O espaço tem configuração triangular, com a base situada no processo coracoide e o ápice na região do sulco bicipital. No plano sagital, o espaço tem aspecto quadrangular, com a margem superior formada pela cápsula do manguito rotador, anteroinferiormente pelo tendão subescapular, medialmente pela cabeça umeral e posterossuperiormente pelo tendão do supraespinal. Os ligamentos coracoumeral e glenoumeral superior transitam por esse espaço desde a sua base, enquanto o tendão do cabo longo do bíceps penetra nesse espaço mais próximo ao ápice, encontrando-se com esses ligamentos de uma forma bem particular, formando a polia bicipital, que mantém a estabilidade da cabeça longa do bíceps na região. O ligamento coracoumeral se origina na base do processo coracoide, inserindo-se nos tubérculos menor e maior do úmero, sendo definidas como porções medial e lateral, respectivamente. O ligamento glenoumeral superior, já descrito no tópico que trata da instabilidade glenoumeral, origina-se da margem superior da glenoide e do lábio glenoidal e insere-se próximo ao tubérculo menor do úmero, fusionando-se com as fibras mediais do ligamento coracoumeral (Fig. 1-81).

O tendão da cabeça longa do bíceps origina-se junto ao tubérculo supraglenoide e principalmente do lábio glenoidal superior, contudo diversas variações anatômicas são descritas. O tendão é dividido em uma porção horizontal proximal,

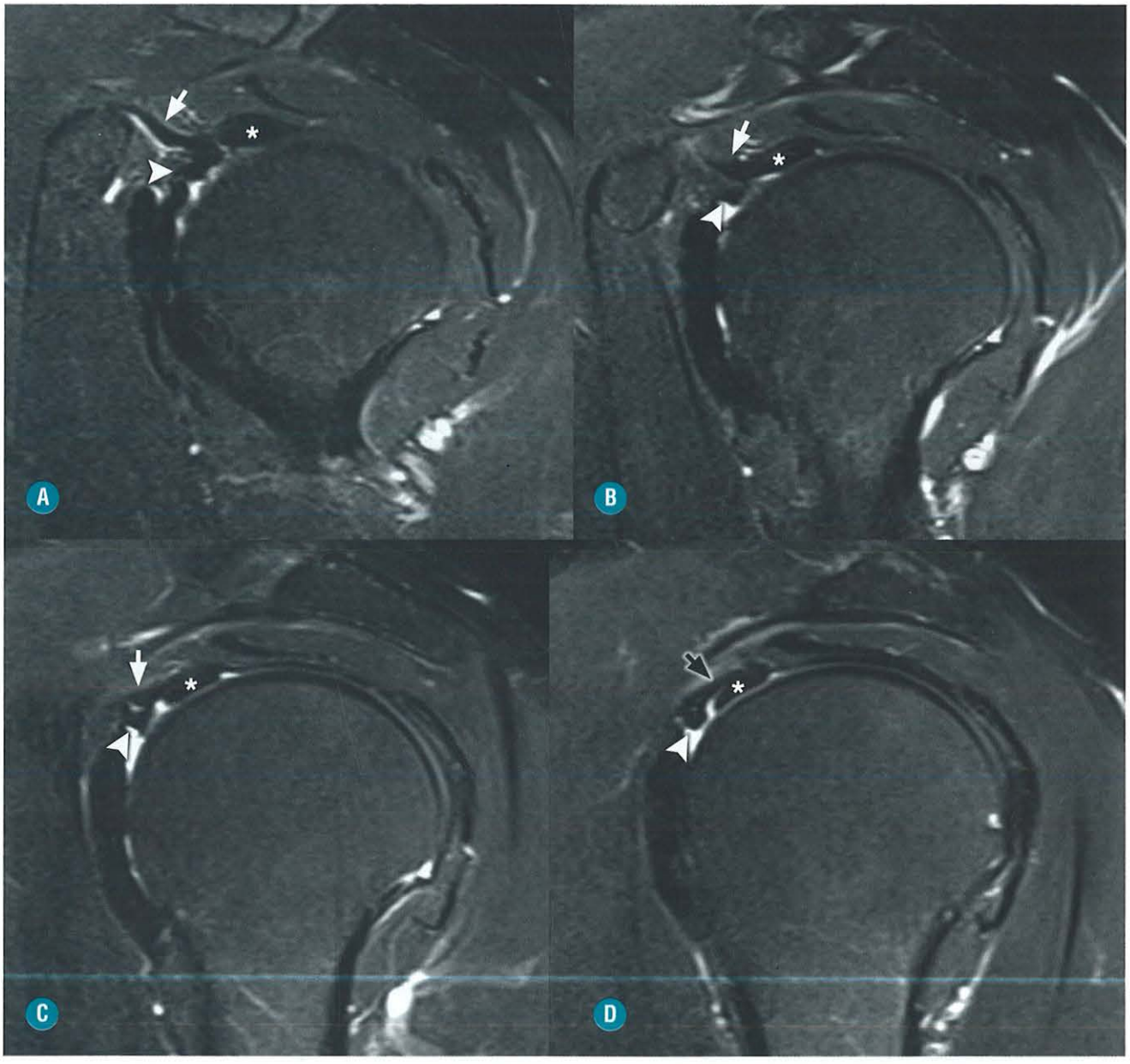

FIGURA 1-81. Anatomia normal do intervalo dos rotadores e área da polia bicipital. Imagens de RM ponderadas em DP com saturação de gordura no plano sagital (**A-D**) mostrando o tendão da cabeça longa do bíceps (*asteriscos*), o ligamento coracoumeral (*setas brancas*) e o ligamento glenoumeral superior (*pontas de seta*). Observe como os ligamentos vão unindo-se ao se aproximarem do sulco bicipital para formar a polia. O ligamento coracoumeral apresenta uma porção lateral que vai passar sobre o tendão da cabeça longa do bíceps e se inserir no tubérculo maior do úmero e fibras anteriores do supraespinal (*seta preta*).

intra-articular e extrassinovial e uma porção vertical, extra-articular, revestida por uma bainha tendínea na região do sulco bicipital, formado entre os tubérculos maior e menor do úmero. Entre essas duas regiões existe a porção tendínea deflexional, onde ocorre a mudança da direção horizontal/vertical do tendão, em que se localiza a polia bicipital (Fig. 1-82). A principal função motora do bíceps braquial é atuar como flexor e supinador do antebraço, enquanto a cabeça longa do bíceps também funciona como um estabilizador dinâmico da articulação glenoumeral, evitando a migração anterossuperior da cabeça umeral. O tendão da cabeça longa do bíceps pode ser bífido na região do sulco bicipital, não devendo ser confundido com rotura. Na região proximal do sulco bicipital, há um fino feixe de fibras que forma o teto do sulco, chamado de ligamento transverso umeral, que pode ser constituído de fibras bursais do tendão subescapular.

A polia bicipital é uma estrutura formada pela confluência dos ligamentos coracoumeral e glenoumeral superior, que envolve o tendão da cabeça longa do bíceps na região deflexional, estabilizando-o. Pesquisas mostram que a polia é o estabilizador primário do tendão na região. O teto da polia é formado pelo ligamento coracoumeral, tanto a sua porção lateral, que se insere no tubérculo maior/fibras anteriores do tendão supraespinal, quanto a porção medial, que se insere no tubérculo



FIGURA 1-82. Cabeça longa do bíceps, ligamentos glenoumeral superior e coracoumeral. Imagens de RM ponderadas em T1 com saturação de gordura nos planos coronal (**A**) e sagital (**B**) mostrando as três porções do tendão da cabeça longa do bíceps (*seta branca*) e os ligamentos coracoumeral (*seta preta*) e glenoumeral superior (*ponta de seta*).

menor/fibras superiores do tendão subescapular, em conjunto com o ligamento glenoumeral superior. Esse ligamento, por sua vez, forma o assoalho da polia. O melhor plano de identificação do intervalo dos rotadores e da polia bicipital é o sagital, principalmente nos casos em que exista contraste intra-articular, que pode corresponder a gadolínio nos casos de artro-RM (Fig. 1-83), ou líquido sinovial em pacientes com derrame articular. A porção intra-articular da cabeça longa do bíceps pode ser identificada nos três planos, sendo mais bem avaliada no sagital, no menor eixo do tendão. A porção extra-articular ou vertical é mais bem avaliada no plano axial, mas também pode ser identificada nos demais planos.

■ Lesões da Cabeça Longa do Bíceps/Polia Bicipital

A tendinopatia da cabeça longa do bíceps pode ocorrer devido a microtraumatismo repetitivo, como nos casos de impacto ou trauma agudo, e em todas as faixas etárias. O paciente relata dor na região anterior do ombro, que pode ser localizada no sulco intertubercular. A tendinopatia do bíceps pode estar relacionada com lesões da polia bicipital, impacto anterossuperior, lesões do lábio em atletas e SLAP. A RM pode demonstrar espessamento e aumento de sinal do tendão e, em alguns casos, até edema ósseo na região do sulco intertubercular. Geralmente, a gravidade da tendinopatia está relacionada com o tempo de sintomatologia e ao aumento da idade do paciente. O radiologista deve estar atento ao artefato de ângulo mágico que pode ocorrer na região deflexional da cabeça longa do bíceps, que pode simular lesão. A confirmação de lesão é realizada quando se observa aumento do sinal na sequência T2. Como já descrito, a sequência no plano sagital é muito útil para a avaliação da porção intra-articular, uma das principais regiões comprometidas. Um tipo particular de tendinopatia é chamado de "bíceps em ampulheta", quando existe uma tendinopatia hipertrófica da porção intra-articular próximal à polia, causando dor e evitando a elevação ativa ou passiva do ombro devido ao encarceramento do tendão da região da polia/início do sulco bicipital.

Uma grande quantidade de líquido na bainha tendínea da cabeça longa do bíceps, desproporcional à quantidade de derrame articular, é sinal de tenossinovite (Fig. 1-84), podendo ocorrer isoladamente ou em conjunto com lesões do manguito rotador ou doenças sistêmicas, como artrite reumatoide, osteoartrose, artropatia por hemodiálise e doença por cristais. O líquido deve circundar totalmente o tendão da cabeça longa do bíceps para se fazer o diagnóstico. Em alguns casos, pode ser observada tenossinovite estenosante, com grande quantidade de sinóvia hipertrófica inflamada e pouco líquido na bainha.

A rotura parcial da cabeça longa do bíceps pode estar relacionada com uma progressão da tendinopatia (Fig. 1-85) relacionada com as causas já descritas, principalmente em casos de impacto subacromial, quando existe rotura da porção anterior do supraespinal e migração superior da cabeça umeral, reduzindo o espaço para o tendão do cabo longo, causando tendinopatia e, consequentemente, rotura parcial (Fig. 1-86). A rotura aparece como uma área de afilamento e irregularidade tendínea associada a foco de alto sinal em T2, similar ao líquido. Outra forma de rotura tendínea está relacionada com lesões do tipo SLAP, particularmente a do tipo IV, quando a lesão do lábio se estende para o tendão. Pacientes com instabilidade da polia bicipital também podem evoluir para rotura.

O principal local de rotura completa do tendão da cabeça longa do bíceps é a porção proximal do sulco bicipital, geralmente em pacientes acima de 40 anos, também relacionada com casos de impacto (Fig. 1-87). Rotura na junção miotendínea proximal é rara e geralmente está associada a traumatismo grave. Com menos frequência, a rotura completa pode localizar-se na junção bicipitolabral. Em alguns casos, pode haver retração proximal e distal dos cotos tendíneos, não sendo observado o tendão na sua topografia habitual.

Além da lesão da substância do tendão propriamente dito, pode haver instabilidade tendínea, ocasionada por lesão da po-

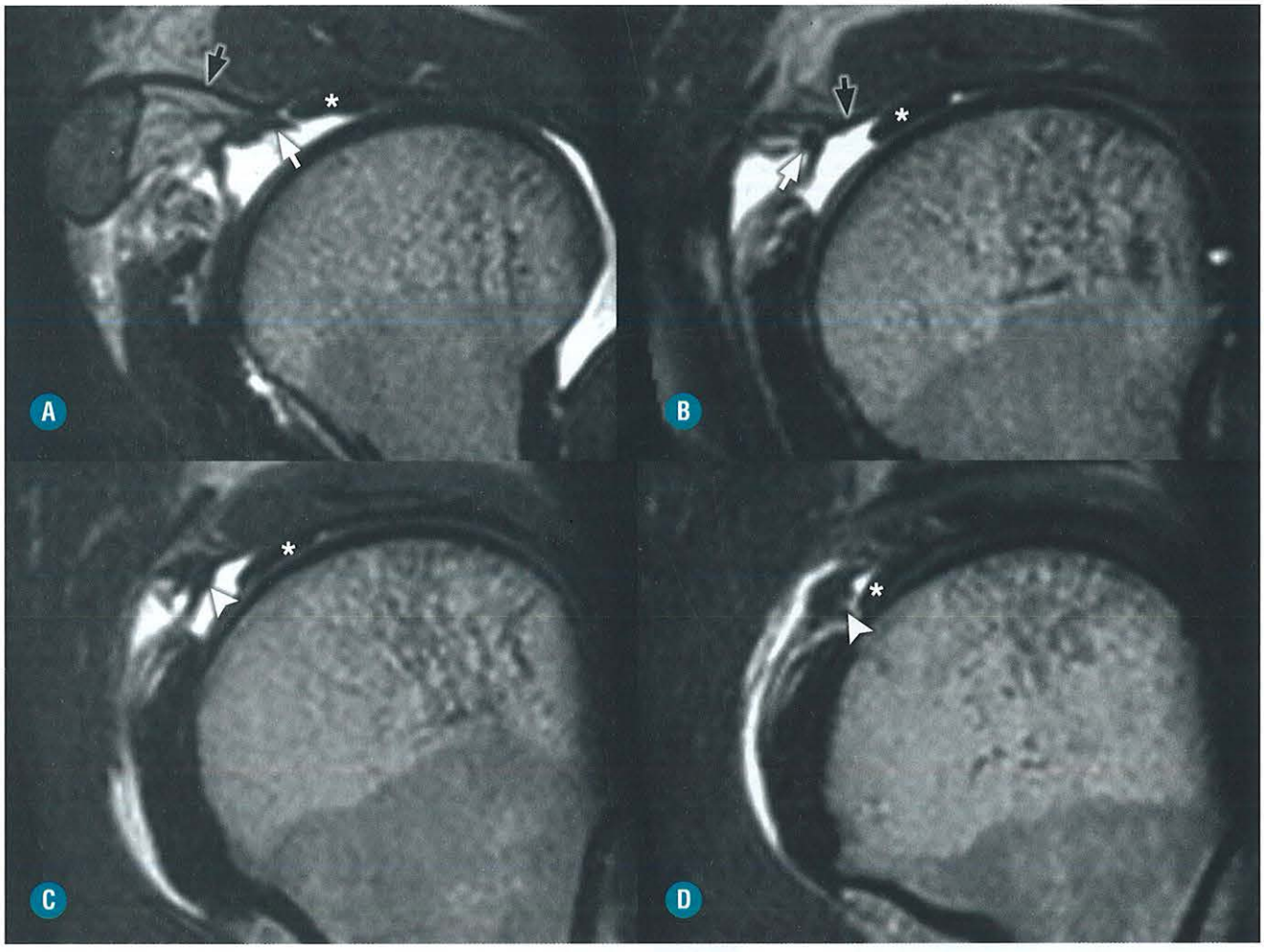

FIGURA 1-83. Anatomia normal do intervalo dos rotadores e área da polia bicipital. Imagens de RM no plano sagital (**A-D**) mostrando a cabeça longa do bíceps (*asteriscos*), o ligamento coracoumeral (*setas pretas*) e o ligamento glenoumeral superior (*setas brancas*). Observe como os ligamentos vão unindo-se ao se aproximarem do sulco bicipital para formar a polia (*pontas de seta*).

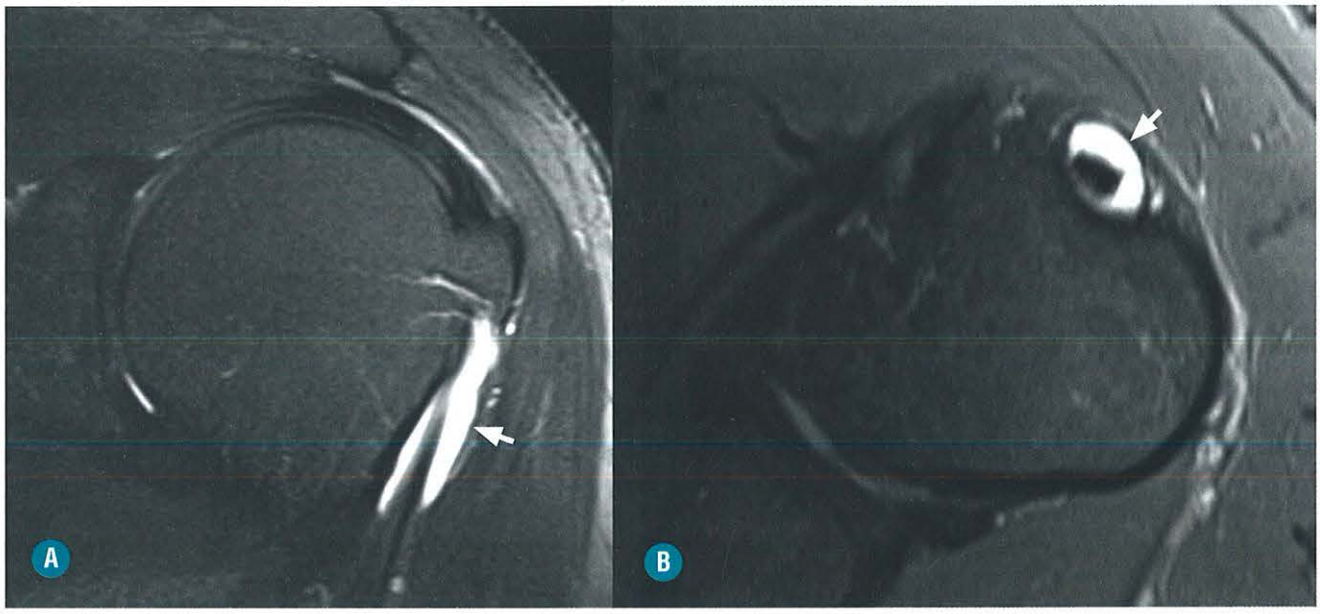

FIGURA 1-84. Tenossinovite da cabeça longa do bíceps. Imagens de RM ponderadas em T2 (**A**) e DP (**B**) com saturação de gordura nos planos coronal e axial, respectivamente, mostrando desproporcional quantidade de líquido na bainha tendínea do tendão da cabeça longa do bíceps (*setas*).



FIGURA 1-85. Tendinopatia da porção intra-articular da cabeça longa do bíceps. Imagens de RM ponderadas em T1 (**A**) e DP com saturação de gordura (**B**) no plano sagital e no plano axial (**C**) mostrando espessamento e aumento do sinal da porção intra-articular da cabeça longa do bíceps (*setas*). Note também a tendinopatia do supraespinal (se), com aumento do sinal e espessamento tendíneo, além de edema da gordura subacromial.

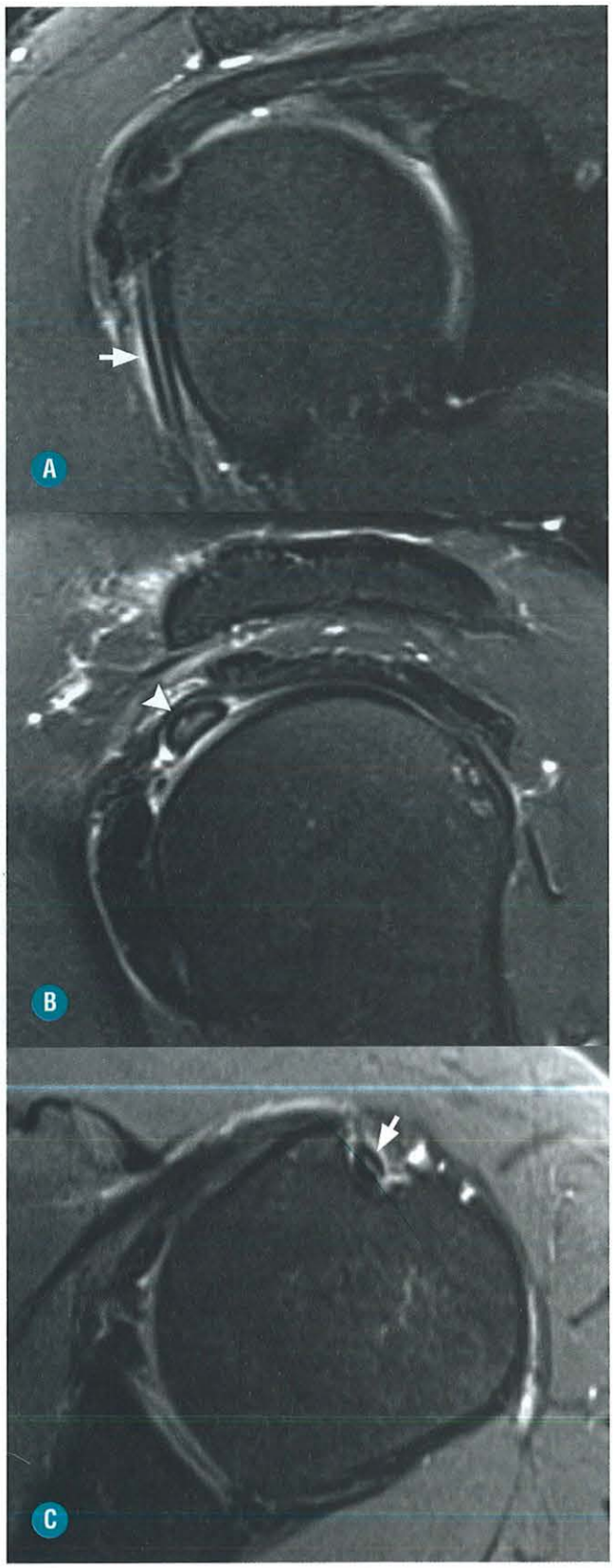

FIGURA 1-86. Rotura longitudinal da cabeça longa do bíceps. Imagens de RM ponderadas em DP com saturação de gordura nos planos coronal (**A**), sagital (**B**) e axial (**C**), demonstrando rotura longitudinal da cabeça longa do bíceps na região deflexional e vertical (*setas brancas*). Como há acentuada tendinopatia, não é possível excluir uma fissura de permeio da porção intra-articular do tendão (*ponta de seta*).

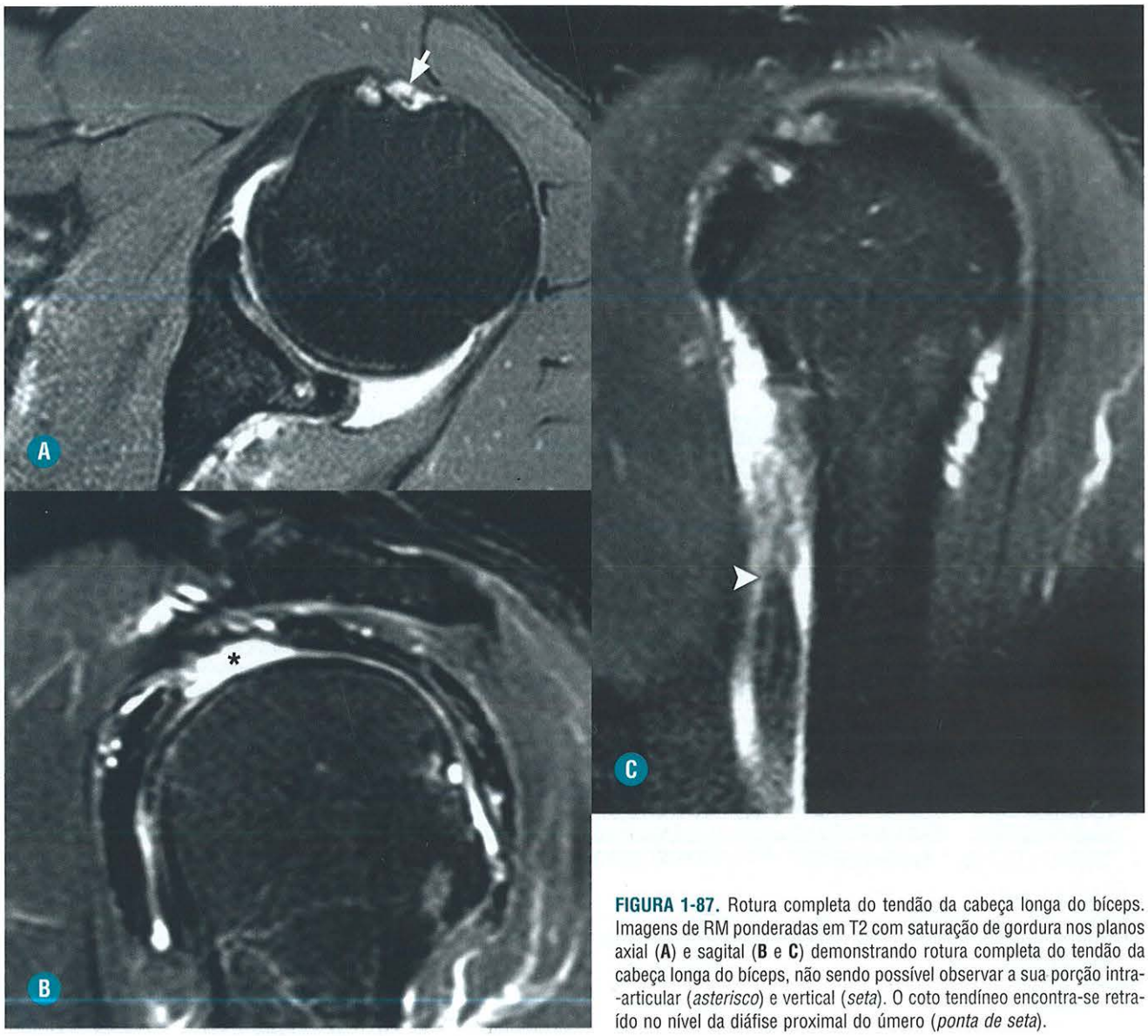

FIGURA 1-87. Rotura completa do tendão da cabeça longa do bíceps. Imagens de RM ponderadas em T2 com saturação de gordura nos planos axial (**A**) e sagital (**B** e **C**) demonstrando rotura completa do tendão da cabeça longa do bíceps, não sendo possível observar a sua porção intra-articular (*asterisco*) e vertical (*seta*). O coto tendíneo encontra-se retraído no nível da diáfise proximal do úmero (*ponta de seta*).

lia bicipital, levando à subluxação (perda parcial da relação) ou luxação (perda completa da relação) da cabeça longa do bíceps na goteira bicipital. A grande maioria dos casos de instabilidade é medial, e uma pequena parcela é lateral. Existem três tipos de deslocamento medial da cabeça longa do bíceps: intra-articular, intratendíneo e extra-articular, dependendo de quais estruturas estiverem lesadas. Como em boa parte dos casos não é possível a identificação fidedigna das lesões ligamentares, é importante uma descrição detalhada da posição da cabeça longa do bíceps, que pode corresponder a um determinado tipo de subluxação. Habermeyer classificou os tipos de lesões da polia em quatro:

- Tipo I: lesão isolada da polia, sem envolvimento dos tendões supraespinal ou subescapular.
- Tipo II: lesão da polia associada à rotura parcial articular do tendão supraespinal.
- Tipo III: lesão da polia associada à rotura parcial do tendão subescapular, com subluxação medial da cabeça longa do bíceps.
- Tipo IV: lesão dos tendões supraespinal e subescapular com luxação medial da cabeça longa do bíceps.

Essa classificação aborda apenas parte das lesões da polia e da instabilidade do tendão. Outra classificação divide a instabilidade em seis padrões de instabilidade e três categorias separadas, inclusive subluxação ou luxação tendínea, informando se a luxação é intra ou extra-articular:

- Tipo I: discreta subluxação tendínea medial devido a uma rotura parcial isolada do subescapular adjacente à polia.
- Tipo II: subluxação medial tendínea devido à rotura da porção medial da polia bicipital (ligamento glenoumeral superior e porção medial do ligamento coracoumeral), com tendão subescapular intacto (Fig. 1-88).
- Tipo III: subluxação extra-articular e intratendínea da cabeça longa do bíceps devido à rotura da porção medial da polia e rotura intrassubstancial do tendão subescapular adjacente (Fig. 1-89).
- Tipo IV: luxação extra-articular, anterior ao subescapular, com rotura da porção lateral/superior da polia bicipital (por-

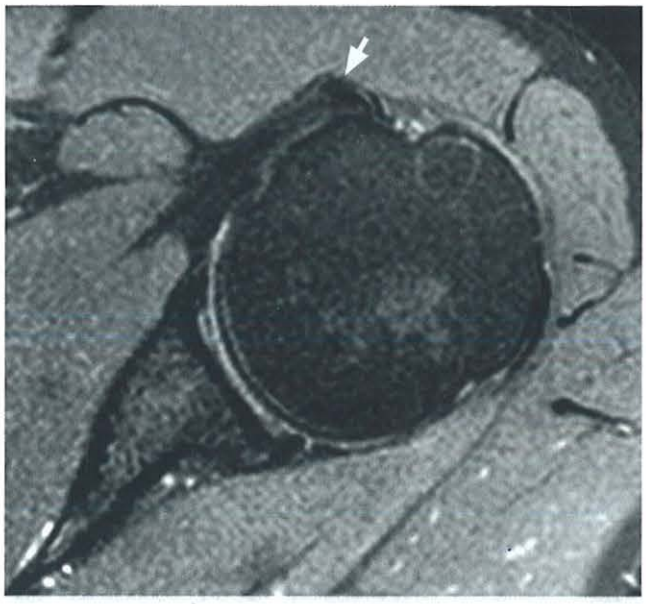

FIGURA 1-88. Rotura da polia da cabeça longa do bíceps. Imagem de RM ponderada em DP com saturação de gordura no plano axial demonstrando a subluxação medial do tendão da cabeça longa do bíceps (*seta*) no início do sulco bicipital, devido à insuficiência da polia.

ção lateral do ligamento coracoumeral) e tendão subescapular intacto, possibilitando luxação medial anterior. Para ocorrer esse tipo de luxação, as fibras mais anteriores do tendão supraespinal e do ligamento transverso umeral também devem ser insuficientes (Fig. 1-90).

- Tipo V: luxação medial intra-articular da cabeça longa do bíceps com rotura da porção medial da polia e rotura completa do tendão subescapular (Fig. 1-91).
- Tipo IV: luxação medial intra-articular da cabeça longa do bíceps com rotura da porção medial da polia e rotura parcial da superfície articular do subescapular, restando fino feixe de fibras na superfície bursal (Fig. 1-92).

Como já comentado na parte sobre impactos do ombro, acredita-se que o impacto anterossuperior ocorra em pacientes, na grande maioria atletas, que praticam atividades esportivas com o ombro em adução horizontal e rotação interna, por exemplo tenistas, levando a um impacto entre o tendão do subescapular e a região anterossuperior da glenoide. A lesão principal e inicial desses pacientes seria a lesão da polia bicipital, que pode evoluir para rotura da porção superior do tendão subescapular e anterior do tendão supraespinal e também com lesão do lábio glenoidal anterossuperior adjacente. A subluxação do tendão da cabeça longa do bíceps (devido à rotura da polia) e a descentralização da cabeça umeral são as primeiras alterações biomecânicas nesse tipo de impacto.

A rotura da cabeça longa do bíceps geralmente ocorre associada a impacto subacromial, principalmente nos casos de rotura dos tendões do supraespinal e da porção superior do tendão subescapular, e associada a lesões do tipo SLAP. Se sintomático, o tendão poderá ser seccionado junto à margem superior da glenoide, podendo ser fixado na região do sulco bicipital, e esses sintomas configuram tenodese. Nesses casos, no exame de RM, é observada a ausência da porção articular e deflexional da cabeça longa e um artefato pós-cirúrgico no sulco bicipital.

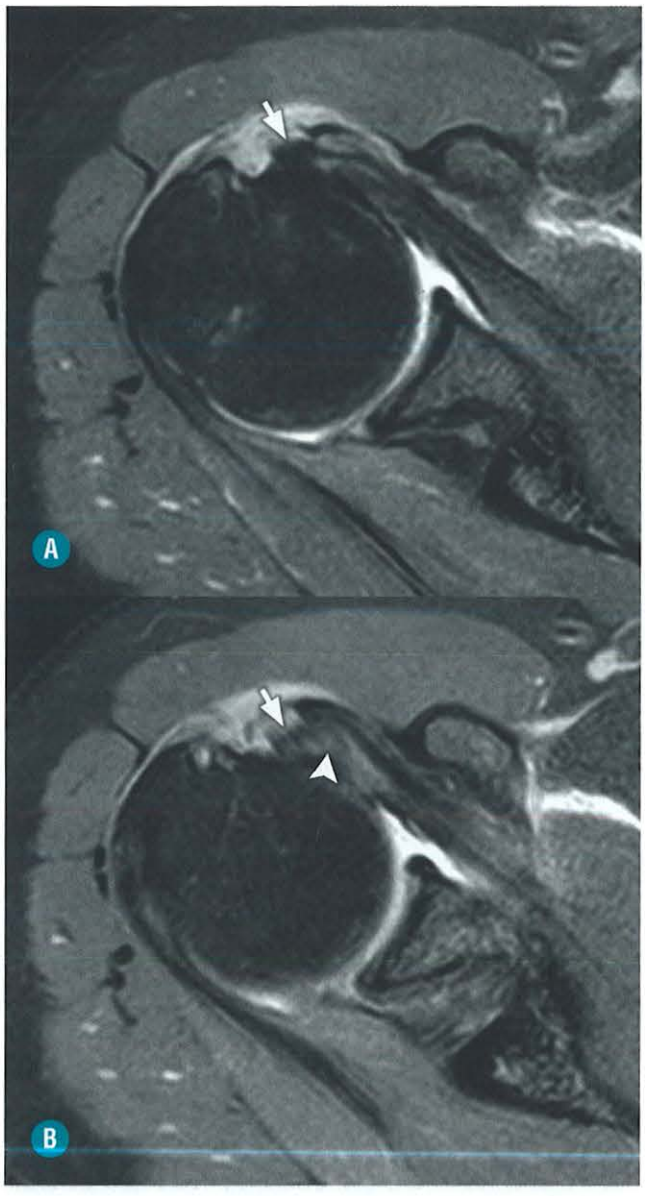

FIGURA 1-89. Luxação medial da cabeça longa do bíceps com rotura da polia bicipital e rotura parcial intrassubstancial do subescapular. Imagens de RM ponderadas em DP com saturação de gordura no plano axial (**A** e **B**) mostrando o tendão da cabeça longa do bíceps luxado medialmente (*setas brancas*) e a rotura intrassubstancial do tendão da cabeça longa do bíceps (*ponta de seta*).

■ Lesões do Intervalo dos Rotadores

Diversas doenças podem comprometer a região do intervalo dos rotadores, incluindo aquelas de natureza sinovial inflamatória, como capsulite adesiva e artropatia inflamatórias, processos infecciosos e lesões pós-traumáticas, assim como lesões expansivas.

A rotura do IR pode ocorrer devido a um evento traumático distinto (Fig. 1-93), como luxação glenoumeral, ou mais comumente sem causa definida, podendo ter natureza congênita ou surgir devido a traumatismo repetitivo crônico (Fig. 1-94). Clinicamente, a rotura do IR pode-se manifestar com dor e/ou instabilidade articular. Estudos mostram que o reparo da rotu-

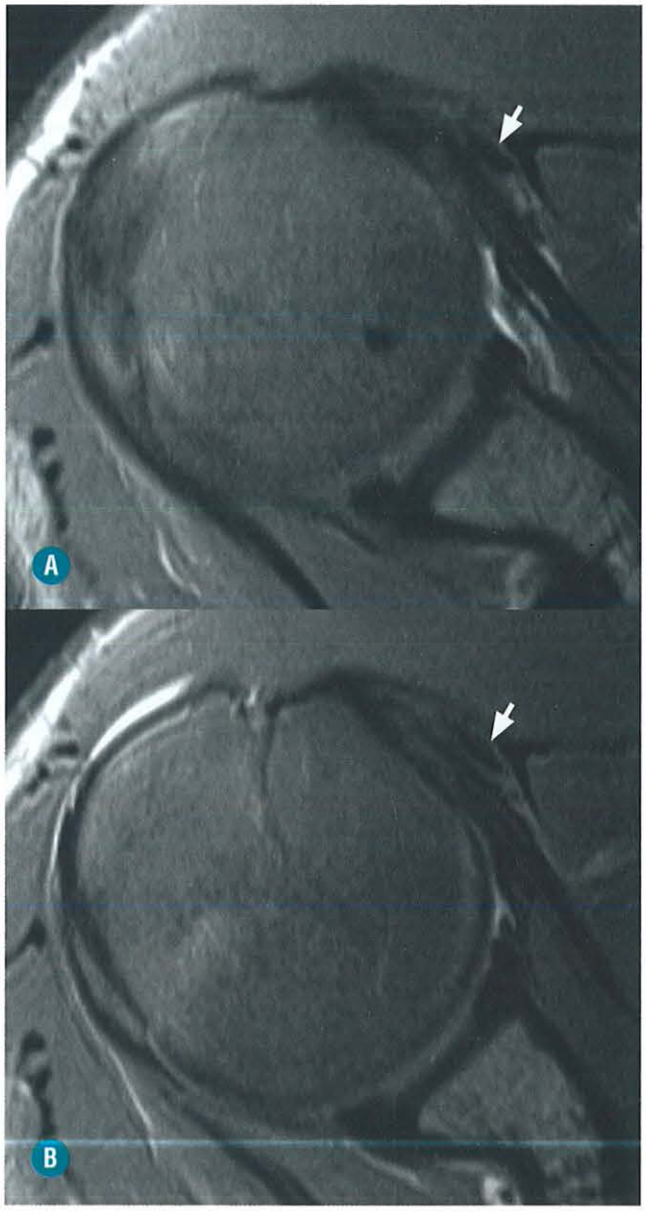

FIGURA 1-90. Luxação medial extra-articular do tendão da cabeça longa do bíceps relacionado com rotura da polia bicipital e do ligamento transverso do úmero. Imagens de RM ponderadas em DP com saturação de gordura no plano axial (**A** e **B**) mostrando a luxação da cabeça longa do bíceps anterior ao tendão do subescapular (*setas*).

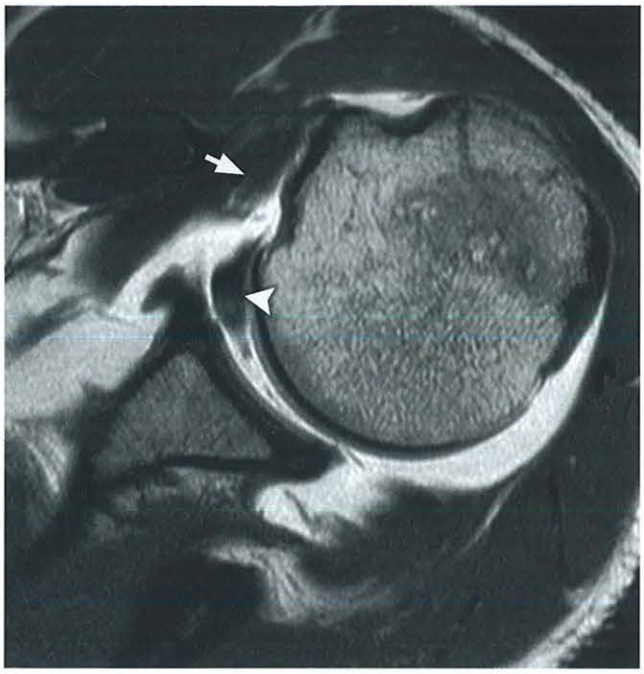

FIGURA 1-91. Luxação medial da cabeça longa do bíceps com rotura completa do tendão subescapular. Imagem de artro-RM ponderada em T1 com gadolínio intra-articular. Observe a luxação medial completa intra-articular do tendão da cabeça longa do bíceps (*ponta de seta*) e a rotura completa do tendão subescapular (*seta* – coto tendíneo distal do subescapular).



FIGURA 1-92. Luxação medial da cabeça longa do bíceps com rotura da polia bicipital e rotura parcial na superfície articular do subescapular. Imagem de RM ponderada em DP com saturação de gordura no plano axial mostrando a cabeça longa do bíceps (*ponta de seta*) e o fino feixe de fibras remanescentes do subescapular na superfície bursal (*seta*).

ra/frouxidão do IR pode resultar em importante melhora da sintomatologia e redução do grau de instabilidade articular. O reparo dessa região também pode ocorrer no caso de pacientes com instabilidade multidirecional que não obtiveram um benefício consistente por meio da fisioterapia. O "padrão-ouro" para esse tipo de lesão é a artroscopia, porém, devido à sua natureza mais agressiva, os métodos de imagem podem ser úteis para a avaliação dessa área, principalmente a artro-RM. Rotura do IR aparece na artro-RM como uma área de irregularidade, afilamento ou descontinuidade focal da cápsula articular da região. Nas sequências sensíveis ao líquido também é possível observar a passagem de líquido através da região. Outro sinal é a passagem de líquido da articulação glenoumeral para a bolsa subacromial-subdeltóidea, sem sinais de rotura dos tendões que compõem o manguito rotador. Roturas nessa região são de difícil identificação pela RM, mesmo nos casos de grande suspeita de lesão pelo examinador.

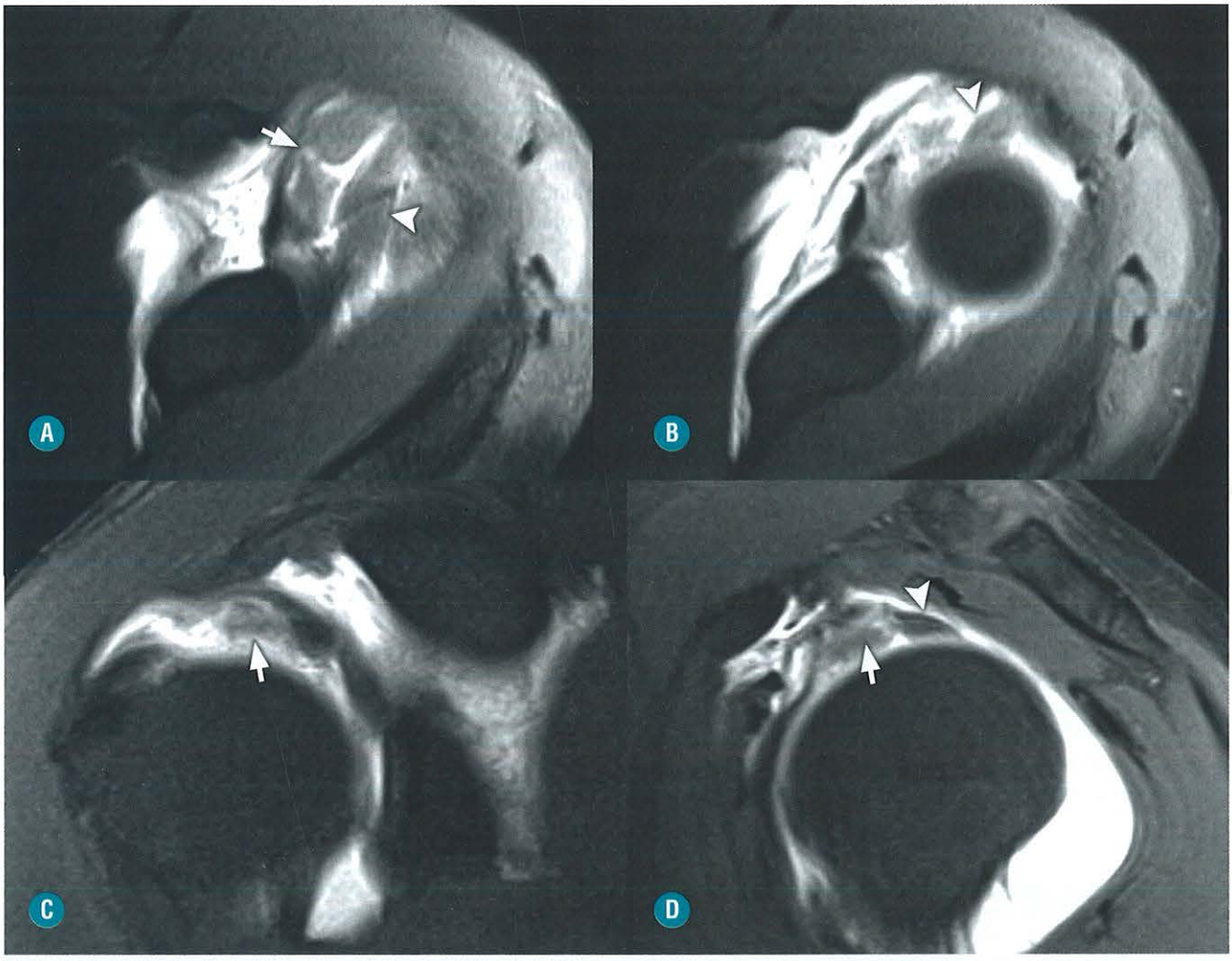

FIGURA 1-93. Rotura do ligamento glenoumeral superior no intervalo dos rotadores. Imagens de artro-RM ponderadas em T1 com saturação de gordura nos planos axial (**A** e **B**), coronal (**C**) e sagital (**D**) demonstrando rotura do ligamento glenoumeral superior (*setas*) em um paciente com história de traumatismo prévio. Observe o tendão da cabeça longa do bíceps adjacente (*pontas de seta*).

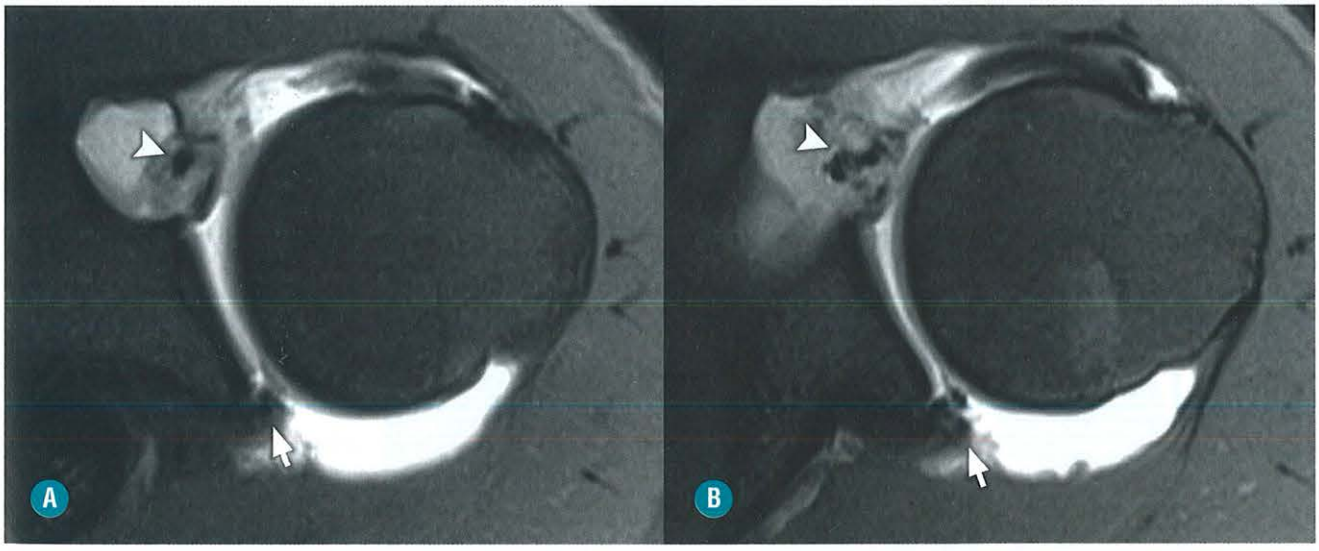

FIGURA 1-94. Paciente com instabilidade multidirecional apresentando lesão das estruturas do intervalo dos rotadores e do ligamento glenoumeral médio. Imagens de RM ponderadas em T1 com saturação de gordura no plano axial (**A** e **B**) demonstram rotura do lábio posterior (*setas*) e do lábio anterior e ligamentos glenoumerais médio e superior (*pontas de seta*).

Dentre outros tipos de lesão do IR destacam-se as relacionadas com polia bicipital (conforme já descrito) e roturas SLAP tipo X, quando há extensão para o intervalo dos rotadores, principalmente através do ligamento glenoumeral superior, descrito na seção de lesão labral.

INSTABILIDADE GLENOUMERAL

INTRODUÇÃO

O ombro é uma das articulações mais instáveis do corpo humano, respondendo por cerca de 50% de todos os casos de luxação do corpo. A articulação glenoumeral está envolvida em cerca de 85% dos casos de luxação do ombro. A discrepância entre o tamanho da cabeça umeral e da cavidade glenoide fornece uma grande amplitude de movimento, mas também reduz a estabilidade articular, deixando-a mais vulnerável a apresentar algum grau de instabilidade. Como era de se esperar, existe um grande aparato de estruturas que ajudam na estabilidade articular, que são divididas em estabilizadores estáticos e dinâmicos. Entre os estabilizadores estáticos, encontram-se os ligamentos glenoumerais, lábio glenoidal, cápsula articular e estruturas ósseas como o processo coracoide e o acrômio. Entre os estabilizadores dinâmicos estão os músculos e os tendões que compõem o manguito rotador e o tendão da cabeça longa do bíceps. A ligeira pressão negativa formada pela articulação glenoumeral e selada pelo lábio glenoidal também é uma forma estática de aumentar a estabilidade articular.

A instabilidade glenoumeral pode ter diversas etiologias, incluindo um único evento traumático prévio ou eventos recorrentes crônicos, alterações congênitas da anatomia normal dos estabilizadores articulares, além de hiperfrouxidão ligamentar. Clinicamente, o ombro instável pode ser classificado de acordo com a etiologia (traumático × atraumático) e direção da instabilidade (anterior × posterior × multidirecional). Os métodos de imagem, em particular a artro-RM, podem ser muito úteis na avaliação, pois auxiliam o ortopedista no estabelecimento do diagnóstico e na escolha do tratamento correto.

ANATOMIA DIRIGIDA E BIOMECÂNICA

A anatomia dirigida e biomecânica dos músculos e tendões que compõem o manguito rotador, lábio e da cabeça longa do bíceps são descritas nas seções do livro que tratam sobre a síndrome do impacto e lesões do lábio/SLAP, respectivamente. Nesta parte do livro, serão descritas as particularidades dos demais estabilizadores estáticos, incluindo ligamentos glenoumerais e cápsula articular.

Os ligamentos glenoumerais são áreas de espessamento/dobras da cápsula articular, estendendo-se da margem da glenoide e do lábio glenoidal para a região do colo anatômico umeral, sendo divididos em superior (LGUS), médio (LGUM) e inferior (LGUI), que apresenta uma porção anterior (LGUIant) e posterior (LGUIpost) (Fig. 1-95). O LGUS estende-se da margem superior da glenoide e da base do processo coracoide para se inserir em uma região superior, o tubérculo menor do

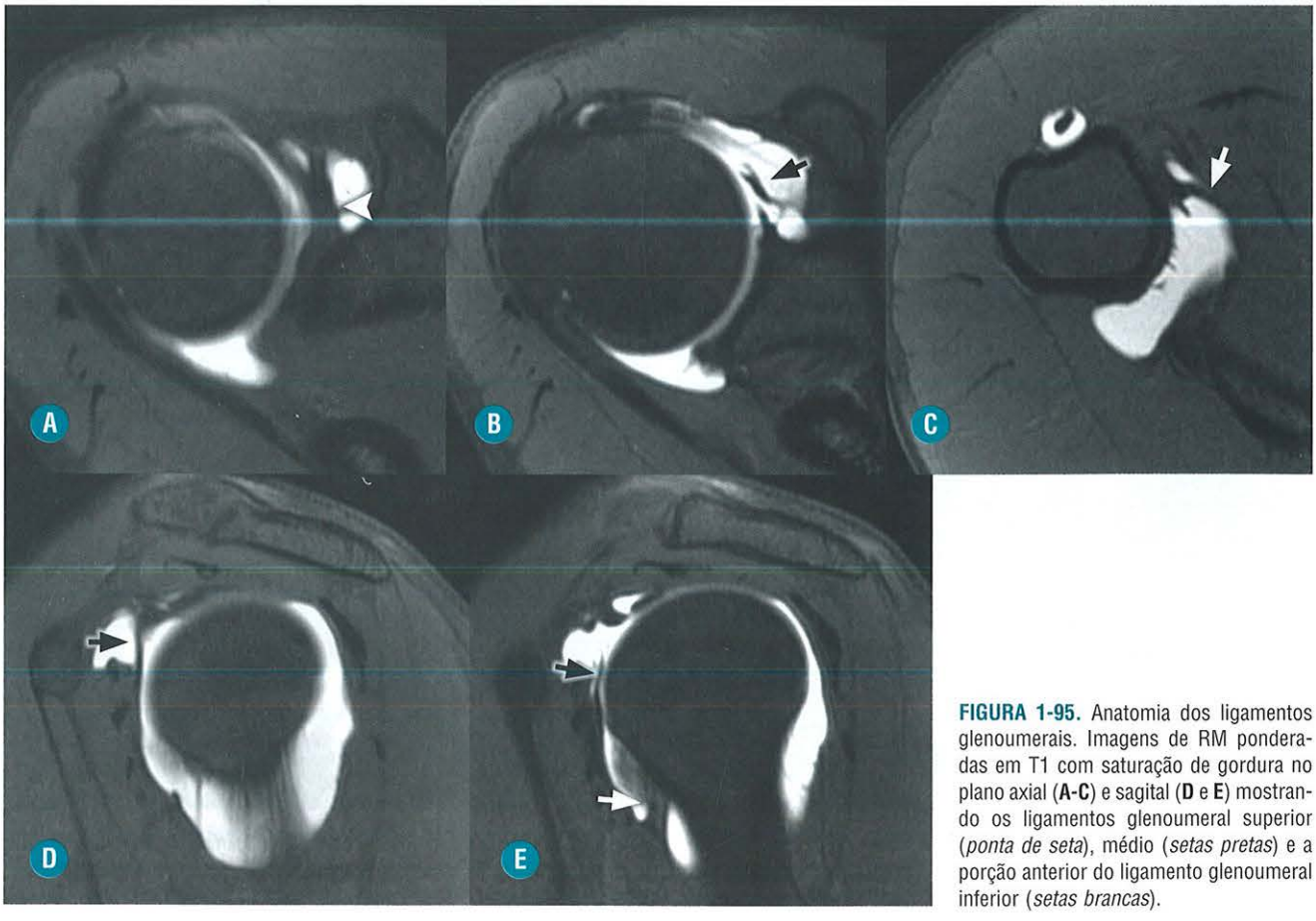

FIGURA 1-95. Anatomia dos ligamentos glenoumerais. Imagens de RM ponderadas em T1 com saturação de gordura no plano axial (**A-C**) e sagital (**D** e **E**) mostrando os ligamentos glenoumeral superior (*ponta de seta*), médio (*setas pretas*) e a porção anterior do ligamento glenoumeral inferior (*setas brancas*).

úmero, em conjunto com fibras do ligamento coracoumeral, constituindo o assoalho da polia bicipital. Um estudo artroscópico demonstrou esse ligamento em 97% dos pacientes e outro estudo por artro-RM demonstrou-o em 98%. Funcionalmente, esse ligamento restringe a rotação externa quando o ombro encontra-se com menos de 60° de abdução e limita a subluxação posterior. No estudo por RM, o LGUS pode ser identificado principalmente no plano axial, paralelo à margem lateral do processo coracoide.

O LGUM origina-se na margem anterossuperior da glenoide e do lábio e, em alguns casos, pode originar-se também do LGUS. Este ligamento descreve um trajeto inferolateral, posterior ao subescapular, inserindo-se na cabeça umeral, abaixo do LGUS. O LGUM apresenta grande variação em sua morfologia, podendo estar ausente em até 30% dos casos. Em outros casos, pode ser hipoplásico e até hipertrofiado, como nos pacientes com complexo de Buford. Funcionalmente, o ligamento limita a translação anterior da cabeça umeral quando o braço está abduzido entre 60° e 90°. No estudo por RM, o LGUM é identificado principalmente no plano axial, como uma estrutura puntiforme ou ovalada localizada anterior ao lábio anterior e posterior ao tendão do subescapular e no plano sagital, como uma imagem linear anterior à glenoide e posterior ao subescapular.

A anatomia do LGUI é mais complexa. A porção anterior do ligamento origina-se da margem anterior/anteroinferior da glenoide e do lábio glenoidal e insere-se na região anteromedial do colo umeral, enquanto a porção posterior origina-se da glenoide e do lábio posteroinferior e insere-se na região posteromedial do colo umeral. Entre esses ligamentos, existe um recesso inferior chamado de bolsa axilar, que é parte da cápsula articular, inserindo-se na porção medial do colo umeral. O LGUI é considerado o mais importante estabilizador da articulação glenoumeral, principalmente devido às propriedades funcionais da sua porção anterior, que estabiliza a articulação em abdução e rotação externa. Em rotação interna, essa estabilização é transferida para a porção ligamentar posterior. Os LGUI anterior e posterior podem ser identificados nos planos axial, sagital e coronal como imagens lineares com baixo sinal em todas as sequências, sendo o ligamento anterior em geral mais espesso do que o posterior. O LGUI anterior tem sua melhor avaliação quando é utilizada a sequência com o ombro em abdução e rotação externa (ABER), sendo identificado em toda a sua extensão. A bolsa axilar é mais bem avaliada no plano coronal.

A cápsula articular do ombro se insere no colo anatômico do úmero, junto com os ligamentos glenoumerais já descritos e se origina da glenoide, no complexo osteolabral ou mais medialmente, na região do colo da escápula. A cápsula posterior origina-se invariavelmente na junção osteolabral, e qualquer intervalo com alteração de sinal na região é evidência de lesão, enquanto a cápsula anterior tem uma origem mais variável, sendo classificada em tipo I, quanto se origina na base do lábio, tipo II, com origem em até 1 cm da base do lábio, e tipo III, quando a origem ocorre no colo da escápula (Fig. 1-96).

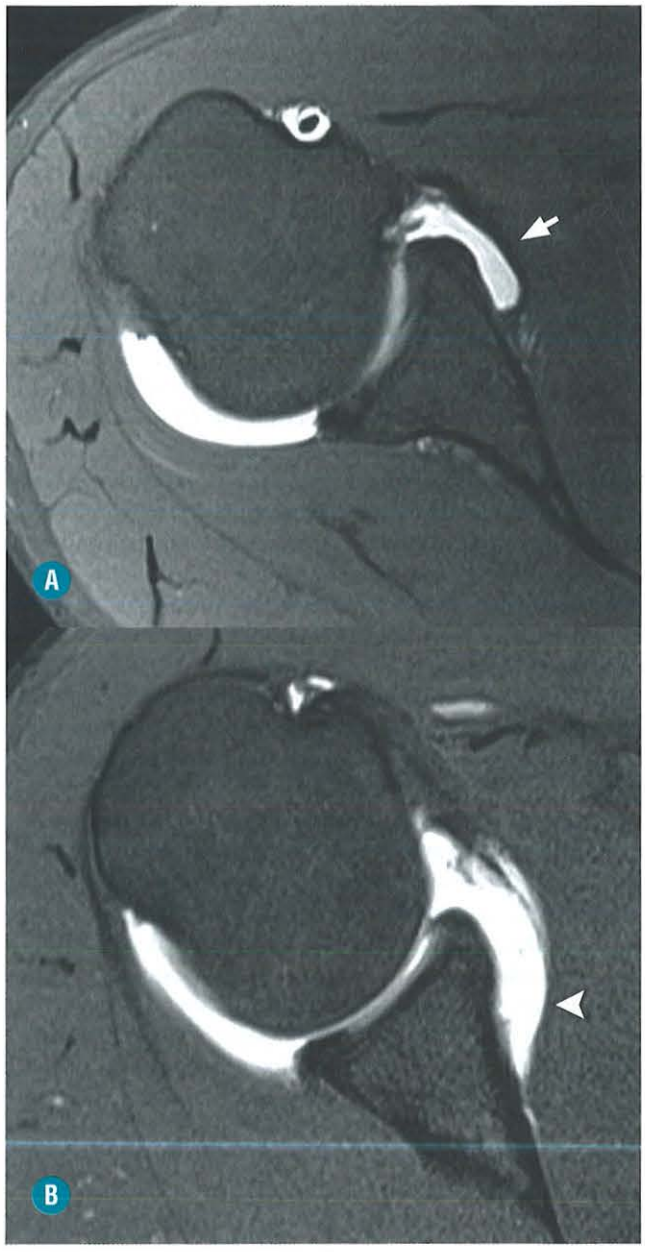

FIGURA 1-96. Tipos de cápsula articular do ombro. Imagens de RM ponderadas em T1 com saturação de gordura e injeção intra-articular de contraste paramagnético (**A** e **B**) no plano axial mostrando a inserção anterior da cápsula articular tipo II (*seta*) e tipo III (*ponta de seta*) na escápula.

■ Instabilidade Anterior

Existem grandes grupos de instabilidade classificados de acordo com a etiologia e o tratamento. Os casos traumáticos que resultam em luxação anteroinferior unidirecional, que podem ser acompanhados com uma lesão osteolabral associada (Bankart) e que melhoram com o tratamento cirúrgico são chamados de TUBS (do inglês *Traumatic/Unidirecional/Bankart/Surgery*). Por outro lado, as instabilidades sem história de trauma prévio (em geral causadas por hiperfrouxidão capsuloligamentar congênita ou hipoplasia da glenoide, que podem ser bilaterais e não ter indicação cirúrgica), que geralmente respondem à fisioterapia (e, quando não respondem, têm como indicação uma cirurgia para reduzir as dimensões da cápsula articular e redundância ligamentar), denominam-se AMBRII (do inglês Atraumatic/Multidirecional/Bilateral/Rehabilitation/Inferior capsular shift and rotator Interval clo-

sure). AIOS (do inglês *Acquired/Instability/Overstress/Surgery*) é outro termo relacionado com a instabilidade em atletas que participam de esportes de arremesso ou utilizam os membros superiores acima do nível da cabeça, resultando em microtrauma e instabilidade multidirecional. A instabilidade anterior constitui grande parte dos casos de luxação da articulação do ombro, contribuindo com cerca de 90 a 95% dos casos. O restante é relacionado com as luxações posterior e multidirecional, que serão abordadas em seguida.

A luxação traumática anterior pode ser subcoracoide (mais comum), quando a cabeça umeral desloca-se anteromedialmente, localizando-se inferiormente ao processo coracoide. Outros exemplos são as luxações anteriores subglenoidal, subclavicular, intratorácica e intraperitoneal. O principal mecanismo de trauma é a queda com o ombro abduzido, estendido e em rotação externa, com impacção entre as regiões posterossuperior e lateral da cabeça umeral com a margem glenoidal anteroinferior, geralmente resultando em impacção óssea da cabeça umeral, denominadas lesão de Hill-Sachs e lesão do lábio glenoidal anteroinferior (lesão de Bankart) na região de origem do LGUIant (Figs.1-97 e 1-98), que podem resultar em fratura da margem óssea da glenoide (Fig. 1-99). Em cerca de 15% das luxações anteriores, há fratura do tubérculo maior do úmero concomitante, principalmente em pacientes com mais de 40 anos (Fig. 1-100). A luxação torna-se crônica ou recorrente em cerca de 40% dos casos, sendo esse índice maior em pacientes mais jovens, chegando a 100% em pacientes com a primeira luxação antes dos 20 anos e reduzindo com o avanço da idade do evento inicial, principalmente em pacientes com mais de 40 anos. Em pacientes com fratura do tubérculo maior do úmero, a incidência de recorrência é quase nula. Em geral, a luxação recidivante ocorre em até dois anos após o primeiro episódio e é mais comum em pacientes com fratura da margem glenoidal anteroinferior associada (Bankart ósseo). Em geral, luxações em pacientes com mais de 45 anos são complicadas por lesões dos tendões que compõem o manguito rotador. Lesões neurovasculares também podem ocorrer nos casos de luxação anterior. As lesões arteriais são mais comuns em pacientes idosos com acentuada arteriosclerose, enquanto alguma forma de lesão neural, geralmente reversível, pode ocorrer em cerca de 5 a 10% das luxações, comprometendo o nervo axilar.

A impacção óssea nas regiões posterossuperior e lateral da cabeça umeral (Hill Sachs) ocorre em grande parte dos casos de luxação anterior, podendo chegar até a 82%. Geralmente, ela ocorre durante a primeira luxação e pode aumentar nas luxações recorrentes. Acredita-se que quanto maior a luxação, maior é a área de impacção e defeito ósseo na cabeça umeral. Essa lesão ocorre nos 2 cm superiores do úmero, até o nível do processo coracoide ou nos três primeiros cortes da RM no plano axial, não devendo ser confundida com uma irregularidade normal do colo anatômico da cabeça umeral,

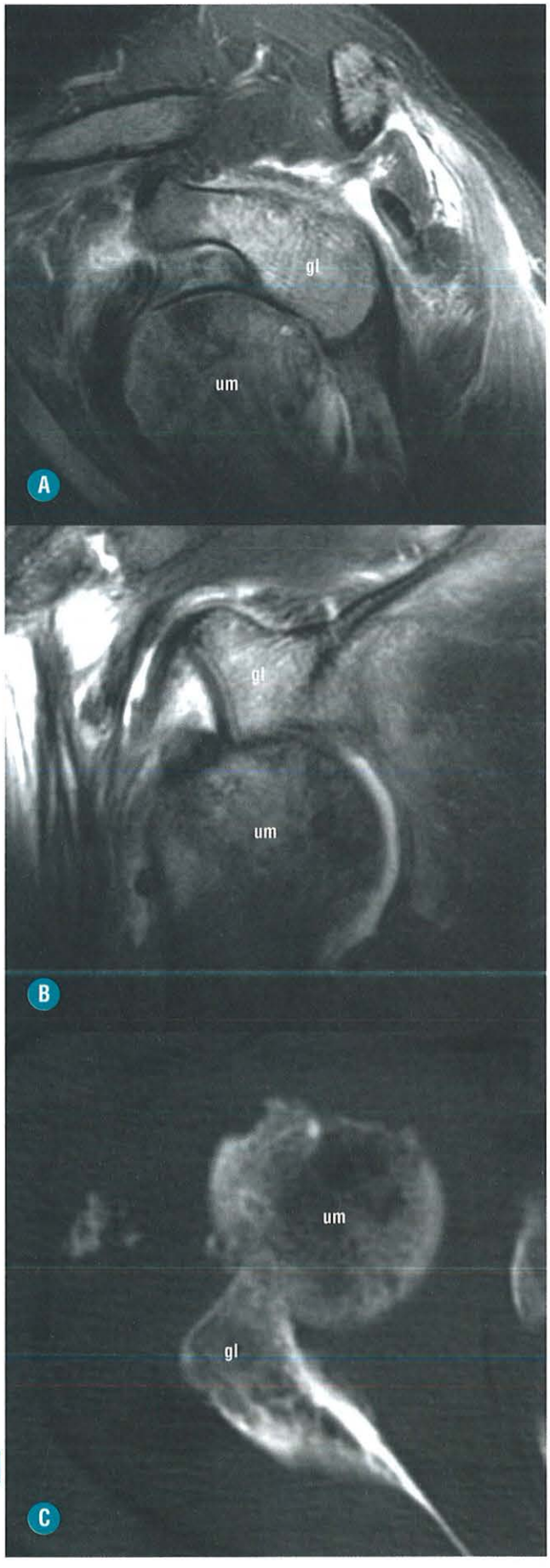

FIGURA 1-97. Luxação inveterada/fixa glenoumeral anterior. Imagens de RM ponderadas em DP com saturação de gordura no plano sagital (**A**) e coronal (**C**) e TC no plano axial (**B**) demonstrando luxação glenoumeral anterior fixa. Observe a localização anteroinferior da cabeça umeral (um) em relação à glenoide (gl).

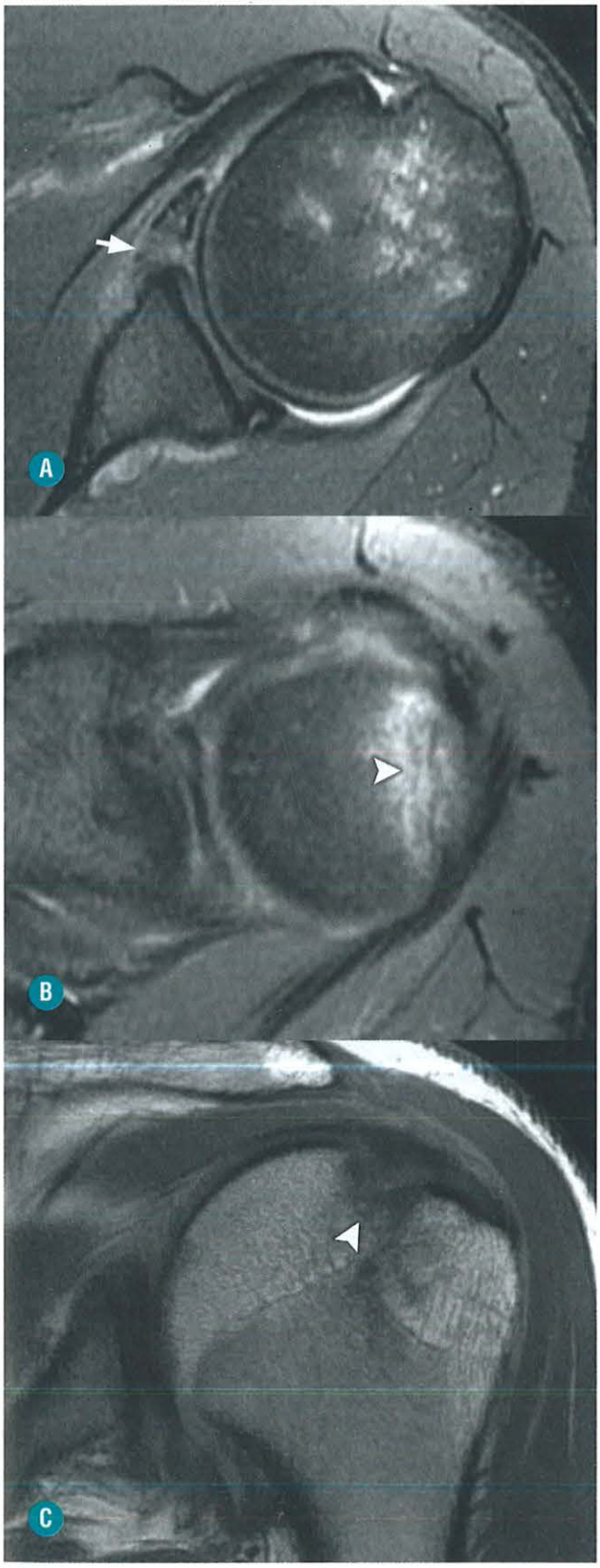

FIGURA 1-98. Luxação glenoumeral anterior. Imagens de RM ponderadas em DP com saturação de gordura no plano axial (**A** e **B**) e T1 coronal (**C**) mostrando rotura do lábio glenoumeral anterior (*seta*) e impacção óssea na região posterossuperior e lateral da glenoide (*pontas de seta*) com edema da medula óssea.

que se localiza mais inferiormente, ou com lesões fibrocísticas que com frequência são encontradas na região. A fratura por impacção de Hill Sachs pode ser identificada no estudo radiológico convencional como uma região pouco definida do tubérculo maior na incidência em rotação externa, um sulco/incisura na rotação interna e uma linha vertical de tecido ósseo impactado na rotação interna ou externa. As incidências apical-oblíqua e Stryker são muito úteis na avaliação desse achado. Na TC e na RM, os cortes axiais são os mais indicados para a identificação da lesão, podendo haver, nos casos agudos/recentes, edema da medula óssea demonstrado na RM.

A lesão do lábio glenoidal anteroinferior relacionada com luxação glenoumeral, conhecida como lesão de Bankart, caracteriza-se como uma rotura do lábio (associada ou não a fratura da glenoide), havendo uma rotura do periósteo relacionada com inserção labioligamentar na região. Em outros casos, pode haver descolamento do periósteo na região, sem sinais de descontinuidade/rotura, configurando a lesão denominada lesão do tipo ALPSA (do inglês *anterior labroligamentous periosteal sleeve avulsion*). Com o tempo, pode haver a formação de um tecido fibrocicatricial na região do descolamento do periósteo com retração e medialização do tecido labral, que é conhecida como ALPSA crônico (Fig. 1-101). Uma outra variação, de identificação mais difícil, é a lesão de Perthes (Fig. 1-102), que ocorre quando existe apenas uma avulsão do complexo labioligamentar anteroinferior com periósteo intacto. Geralmente, esse tipo de lesão se parece com um SLAP tipo II na topografia anteroinferior da glenoide e é mais bem identificado na sequência ABER, utilizada para tracionar as estruturas da região capsuloligamentar e do lábio nesta região. Raramente, pode haver rotura do LGUIant junto à origem no lábio, sem lesão dele, chamada de GAGL (do inglês *Glenoid Avulsion of the Glenoumeral Ligament*), causando instabilidade articular. Um dos diagnósticos diferenciais dessas lesões do lábio anteroinferior é a lesão tipo GLAD (do inglês *GlenoLabral Articular Disruption*), que está associada a uma lesão traumática do lábio glenoidal e da cartilagem adjacente devido a uma força de adução com o ombro em abdução e rotação externa, sem relato de luxação associada (Fig. 1-103). O paciente pode apresentar dor articular sem sinais de instabilidade, pois o complexo labioligamentar apresenta-se íntegro.

Além das lesões relacionadas com o lábio anteroinferior e com a origem do ramo anterior do ligamento glenoumeral inferior adjacente, outras lesões podem causar instabilidade articular anterior, relacionada com inserção ligamentar no úmero ou no interior de sua substância. A avulsão isolada do LGUIant no colo umeral é chamada de HAGL (do inglês *Humeral Avulsion of the Glenoumeral Ligament*), e é identificada nos casos de artro-RM ou sequência sensível ao líquido no plano coronal como uma deformidade dos contornos da cápsula articular inferior, que, em vez de apresentar aspecto em "U", apresenta em forma de "J" invertido, com a "perna" menor do "J" próximo ao colo umeral (Fig. 1-104). Existem algumas variações da lesão HAGL. A avulsão óssea associada do úmero é denominada BHAGL. Em outros casos, pode haver rotura na porção central do ligamento ou rotura tanto na origem quanto na inserção ligamentar, que é conhecida como LGUIant "flutuante".

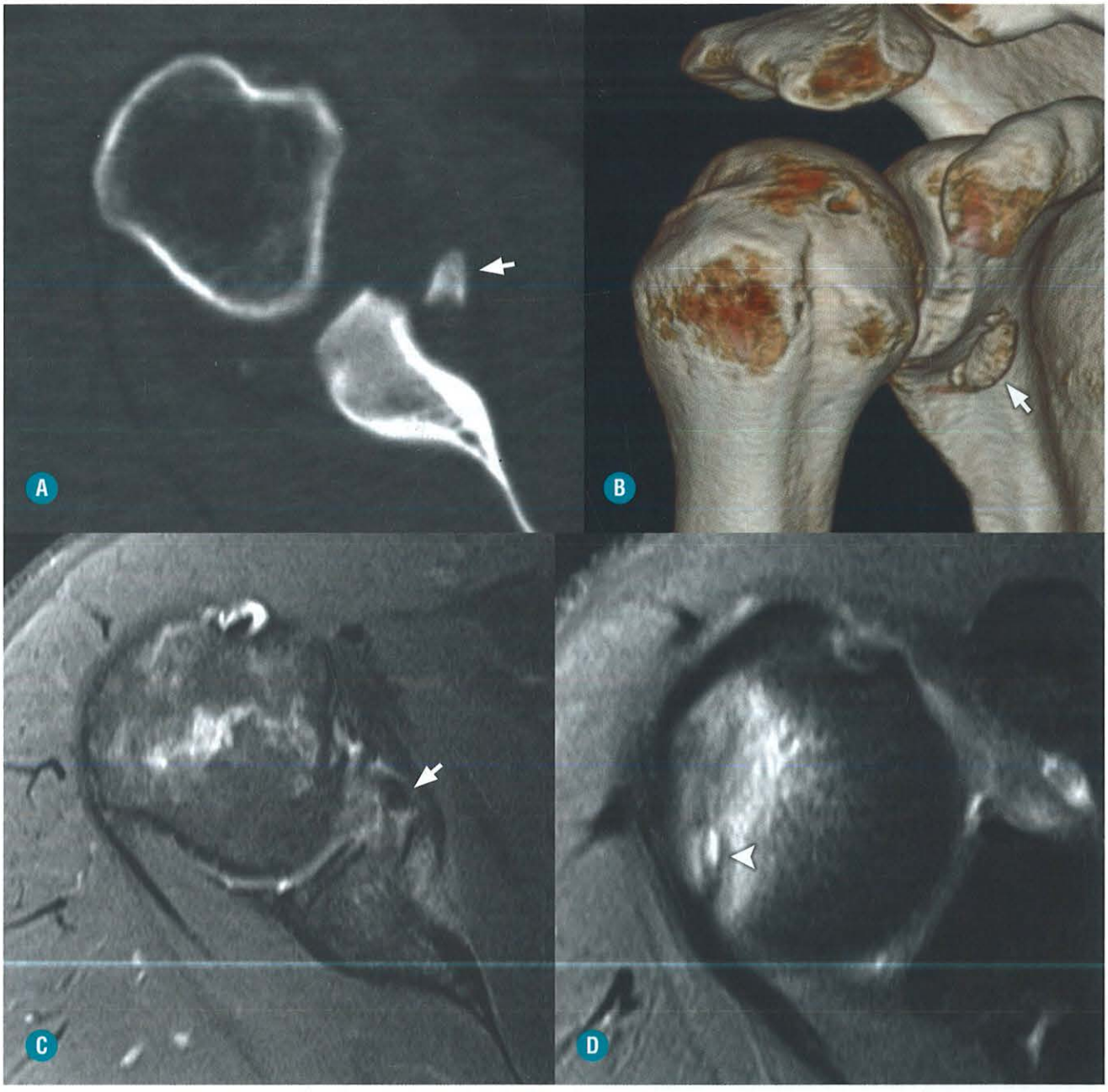

FIGURA 1-99. Luxação glenoumeral anterior com fratura da glenoide (Bankart ósseo). TC com multidetectores no plano axial (**A**) e reconstrução 3D (**B**) e RM com sequências ponderadas em DP com saturação de gordura no plano axial (**C** e **D**) mostrando fratura da margem anteroinferior da glenoide (*setas*) e fratura-impacção da porção posterossuperior e lateral da cabeça umeral (*ponta de seta*).

■ Instabilidade Posterior

A instabilidade posterior é menos comum do que a anterior, representando cerca de 5% dos casos, e, geralmente, é associada à lesão traumática em pacientes com história de choque elétrico e convulsões, podendo ser bilateral em alguns casos. O mecanismo de lesão envolve uma força aplicada na articulação glenoumeral com adução, flexão e rotação interna. Outra causa é a queda sobre a mão estendida e o ombro em abdução. Embora bem menos frequente do que a luxação anterior, esse tipo de luxação torna-se problemática porque seu diagnóstico clínico e radiográfico é mais difícil devido à ausência ou escassez de sintomas, que geralmente estão mais ligados à dor articular do que propriamente a sinais de instabilidade, e também devido à dificuldade de se realizar o diagnóstico radiológico. Cerca de 50 a 60% dos casos não são diagnosticados na avaliação inicial. A maioria das luxações posteriores é classificada como subacromial. Em raras ocasiões, a luxação pode ser subespinal (espinha da escápula), com deslocamento posterior e mais medial da cabeça umeral. Em outros casos, a instabilidade posterior está associada ao padrão de traumatismo repetitivo crônico ou instabilidade multidirecional.

O diagnóstico radiológico de luxação posterior glenoumeral pode não ser realizado no estudo radiológico convencio-

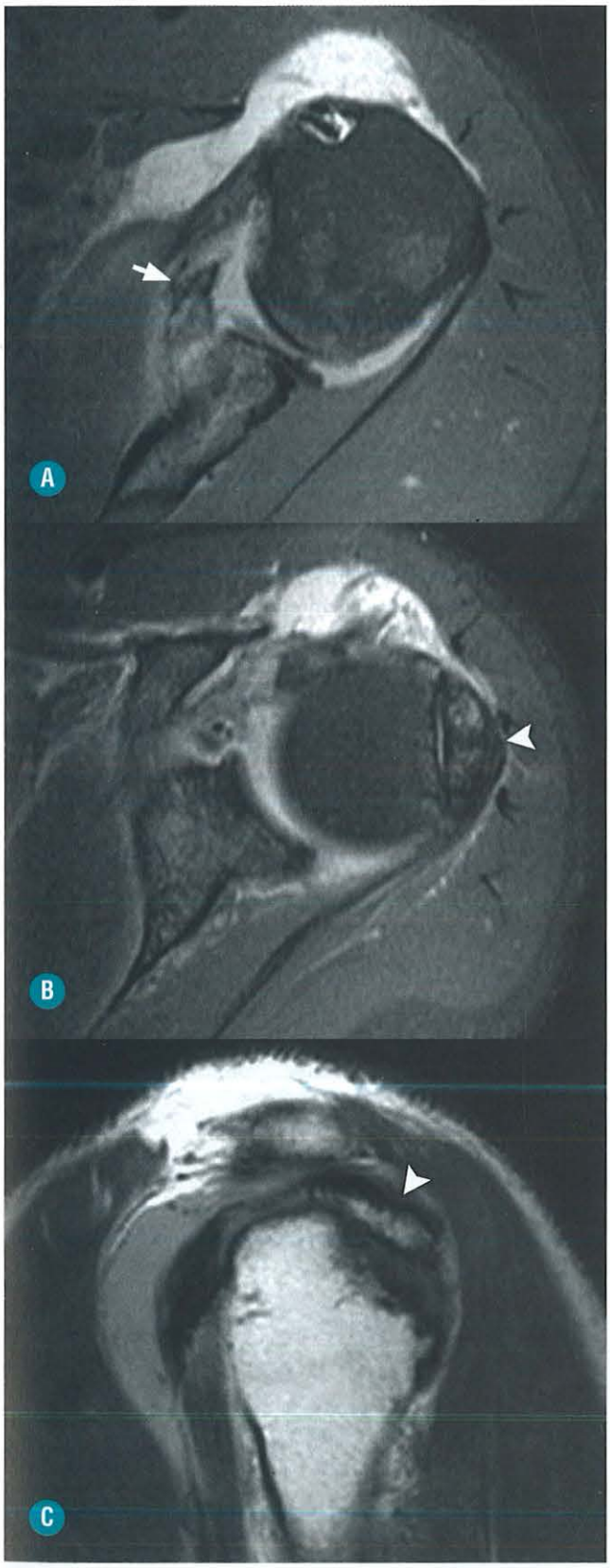

FIGURA 1-100. Luxação glenoumeral anterior com fratura do tubérculo maior do úmero. Imagens de RM ponderadas em DP com saturação de gordura no plano axial (**A** e **B**) e T1 sagital (**C**) mostrando fratura da glenoide anteroinferior (*seta*) e do tubérculo maior do úmero (*pontas de seta*). Associa-se importante derrame articular e líquido na bolsa subacromial-suldeltóidea-subcoracoide.



FIGURA 1-101. Lesão labral tipo ALPSA crônico. Imagens de RM ponderadas em DP com saturação de gordura no plano axial (**A**) e T1 sagital (**B** e **C**) mostrando rotura do lábio anteroinferior com retração e medialização (*setas*).



FIGURA 1-102. Lesão tipo Perthes. Imagem de RM ponderada em DP com saturação de gordura no plano axial mostrando fina rotura junto à base do lábio glenoidal (*seta*) sem sinais de rotura ou desinserção do periósteo.

nal devido à sobreposição das estruturas ósseas, que ocorre na radiografia frontal (AP). Uma forma de melhorar a técnica para identificar a lesão é a realização de uma incidência em AP verdadeira, pois, neste caso, não deve haver sobreposição entre a cabeça umeral e a glenoide. Outra incidência muito útil é a axilar, na qual é possível identificar a relação entre a cabeça umeral e a glenoide. A incidência em perfil da escápula também pode ser útil na apreciação da relação entre as estruturas ósseas, mas apresenta maior sobreposição de estruturas. Em alguns casos, pode haver uma fratura associada do tubérculo menor do úmero. No estudo radiográfico em AP, a cabeça umeral permanece fixa em rotação interna, o que pode ser erroneamente interpretado como um sinal de capsulite adesiva. Na radiografia AP também é possível observar um "alargamento" do espaço articular glenoumeral, devido à incongruência das superfícies articulares. Outro sinal que pode ser identificado é o de uma dupla linha vertical na região superior e interna da cabeça umeral (*trough line*), sendo uma linha que representa a superfície articular do úmero e outra linha que representa a fratura-impacção da região anterossuperior e medial da cabeça umeral.

A RM é o método de imagem de escolha para a avaliação nos casos suspeitos. Ao contrário do mecanismo de lesão da luxação glenoumeral anterior, nos casos de luxação posterior nota-se uma área de impacção óssea da região anterossuperior e medial da cabeça umeral que se choca contra a glenoide posterior, lesões que podem ser chamadas de Hill Sachs reversas e lesão de Bankart reversa ou invertida (Figs.1-105 e 1-106). Assim como ocorre na luxação anterior, também é possível identificar uma rotura labial com descolamento do periósteo, sem sinais de avulsão, chamada de POLPSA (ALPSA posterior). Também já foram descritas lesões "reversas" relacionados com o ramo posterior do ligamento glenoumeral inferior, conhecidas como PHAGL (HAGL posterior) e avulsão LGUIpost junto à origem do lábio da glenoide (GAGL reverso). Outra lesão reversa que pode ocorrer nessa região é a tipo GLAD, que envolve a porção posteroinferior da glenoide, com lesão condral associada à rotura do lábio. Acredita-se que a etiologia seja uma impacção com o úmero em rotação interna. Nos casos de instabilidade posterior, também é comum ocorrer frouxidão capsular posterior associada.

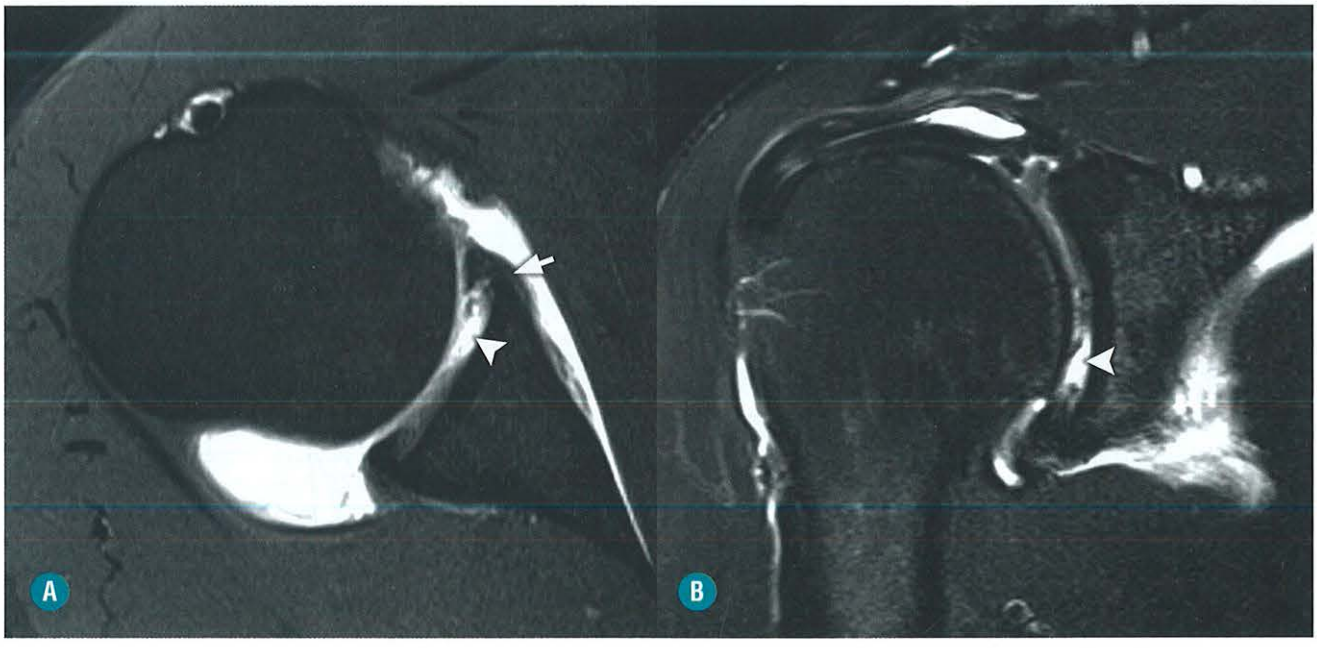

FIGURA 1-103. Lesão GLAD. Imagens de artro-RM ponderadas em T1 com saturação de gordura e contraste intra-articular no plano axial (**A**) e DP com saturação de gordura no plano coronal (**B**) demonstrando lesão do lábio glenoidal anterior (*seta*) associado à cartilagem de revestimento articular adjacente (*pontas de seta*).

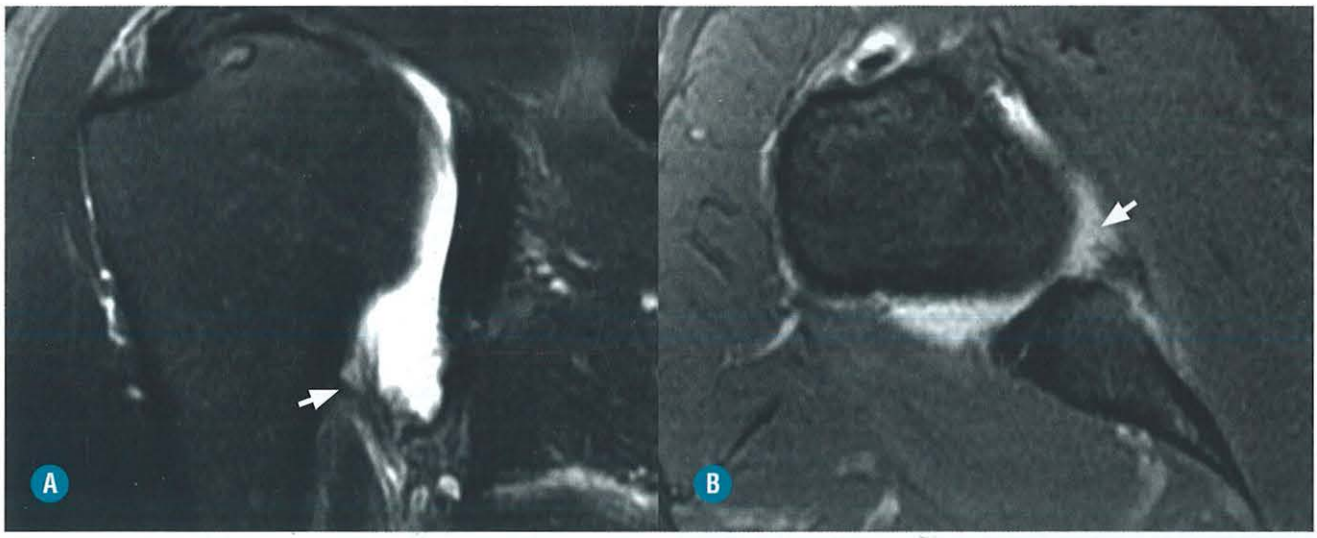

FIGURA 1-104. Lesão tipo HAGL. Imagens de RM ponderadas em DP com saturação de gordura nos planos coronal (**A**) e axial (**B**) mostrando descontinuidade das fibras distais da porção anterior do ligamento glenoumeral inferior (*setas*) adjacentes à inserção no colo cirúrgico umeral.

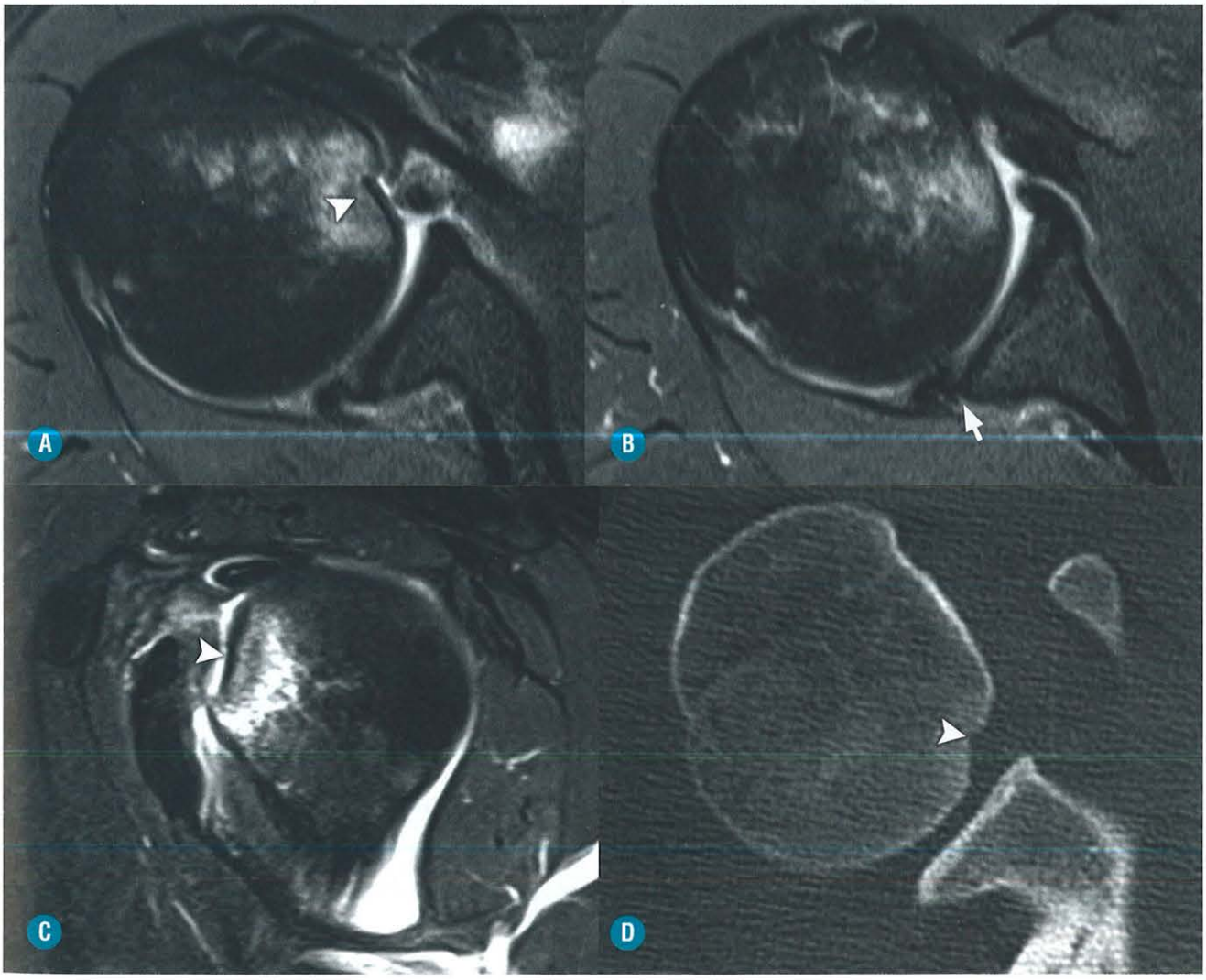

FIGURA 1-105. Luxação glenoumeral posterior. Imagens de RM ponderadas em DP com saturação de gordura nos planos axial (**A** e **B**) e sagital (**C**) e TC no plano axial (**D**) mostrando impacção óssea na região anteromedial da cabeça umeral (*pontas de seta*) com edema da medula associado e lesão do lábio glenoidal posterior (*seta*).

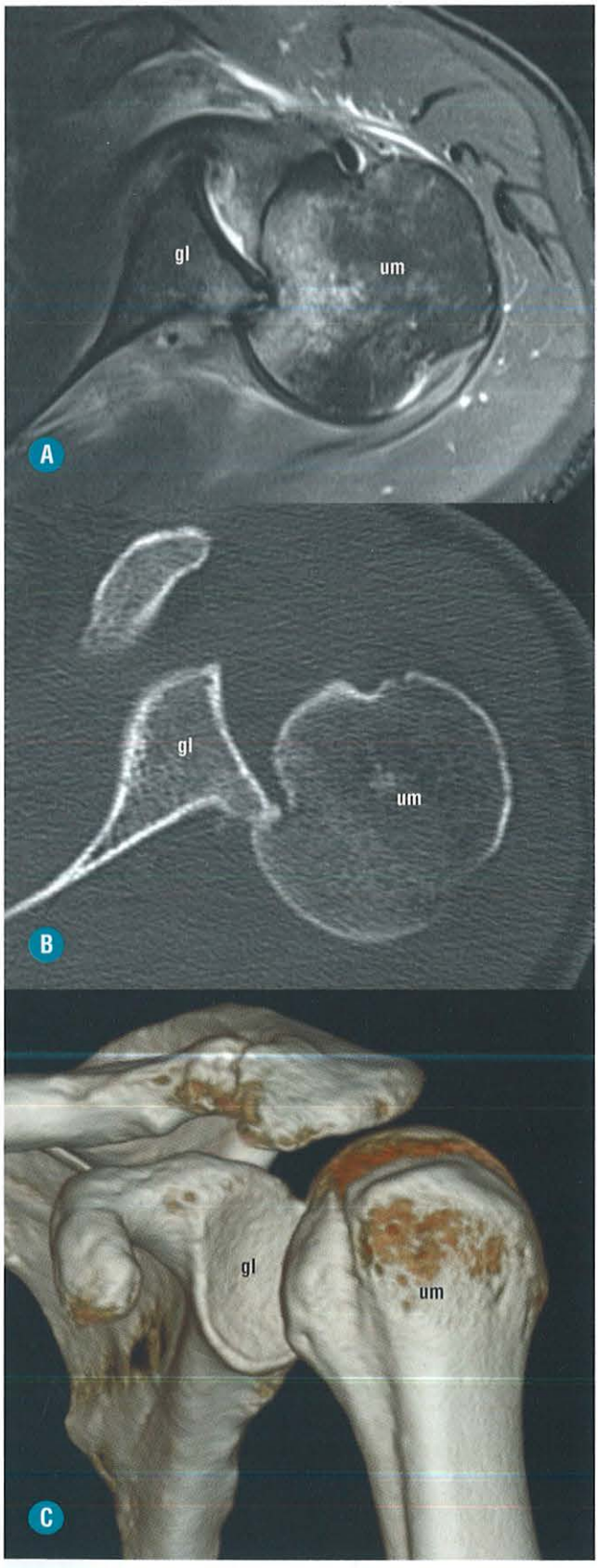

FIGURA 1-106. Luxação inveterada/fixa posterior da articulação glenoumeral. Imagens de RM ponderada em DP com saturação de gordura no plano axial (**A**) e TC no plano axial (**B**) e reconstrução em 3D (**C**) demonstrando luxação glenoumeral posterior fixa. Observe a localização posterior da cabeça umeral (um) em relação à glenoide (gl).

Outras lesões sem correspondente direto na região anterior também são descritas na região posterior. Entre elas, podemos encontrar uma lesão do lábio posteroinferior caracterizada por rotura parcial/incompleta associada a defeito na junção condrolabral, conhecida pelo epônimo "*Kim lesion*". Para completar a tríade de achados dessa lesão, nota-se também retroversão condrolabral. Essas lesões são produzidas por uma carga submáxima no lábio posterior, na região de origem do ramo posterior do ligamento glenoumeral inferior. A lesão de Bennet corresponde a uma rotura avulsiva extracapsular observada na margem posterior da glenoide em 25% dos atletas de arremesso, com a formação de uma ossificação heterotópica próximo à origem do ramo posterior do ligamento glenoumeral inferior. Em alguns casos, está associada à rotura do lábio posterior e rotura parcial na superfície articular dos tendões do manguito rotador. A ossificação pode ser observada no estudo radiológico convencional, porém é mais bem identificada pela TC. Eventualmente, a RM pode identificar a lesão, principalmente nos casos em que já exista medula óssea na ossificação.

■ Instabilidade Multidirecional

A instabilidade multidirecional costuma ser identificada principalmente em atletas, que apresentam excessiva frouxidão capsular, incluindo a região do intervalo dos rotadores, com maior incidência em mulheres. A etiologia é multifatorial, estendendo-se desde variações ou anomalias anatômicas até anormalidades neuromusculares ou bioquímicas. Diversas estruturas são suspeitas de ocasionar esse tipo de instabilidade, incluindo o complexo ligamentar glenoumeral inferior, o lábio glenoidal e a musculatura do manguito rotador. No atleta, esse tipo de lesão pode resultar de atividades repetitivas crônicas ou após um traumatismo pequeno.

A RM pode demonstrar uma cápsula articular com volume aumentado, tanto na região anterior quanto na posterior, e lesão de estruturas ligamentares associadas (Fig. 1-107). Em alguns casos, é possível identificar uma acentuada retroversão da glenoide na região posteroinferior, devido à aplasia/hipoplasia óssea com hipertrofia compensatória do complexo condrolabial na região (Fig. 1-108), o que pode causar rotura precoce do lábio em decorrência do estresse imposto na região, como ocorre nos pacientes com displasia do quadril do adulto. A RM também é útil para avaliar se existe algum grau de subluxação estática da cabeça umeral (Fig. 1-109). O tratamento é realizado com fisioterapia/reabilitação e somente em casos em que não haja resposta adequada é realizada uma cirurgia para ajustar e tensionar a cápsula articular e estruturas ligamentares.

■ Microinstabilidade e Outros Conceitos

Os padrões de microinstabilidade são estabelecidos por estresse repetitivo ou alteração pós-traumática pontual envolvendo a metade superior do ombro. Estudos apresentam dados conflitantes e várias terminologias em relação a esse assunto, criando confusão e controvérsia. Um dos tipos de microinstabilidade é o impacto anterossuperior, que já foi comentado nas seções que tratam sobre impacto do ombro, lesões do bíceps braquial e polia bicipital.

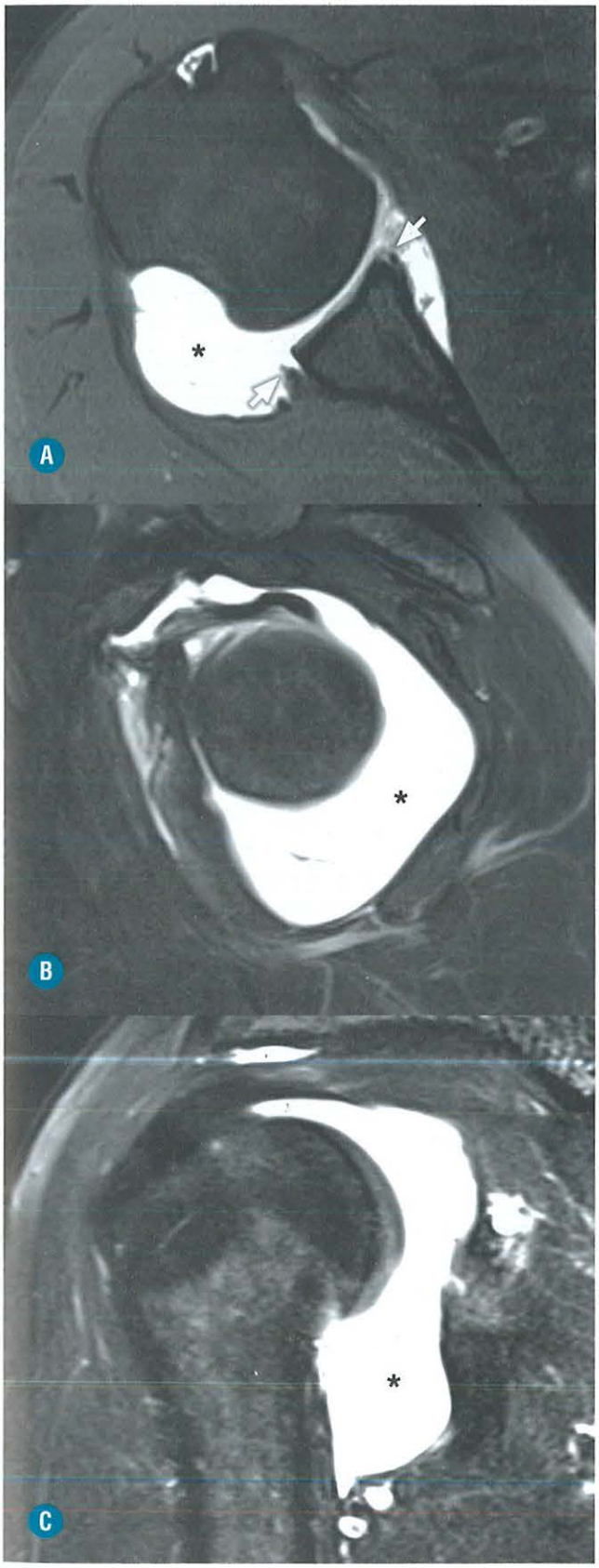

FIGURA 1-107. Instabilidade multidirecional glenoumeral. Imagens de artro-RM com sequências ponderadas em T1 com saturação de gordura e contraste intra-articular nos planos axial (**A**), sagital (**B**) e coronal (**C**) demonstrando lesão labral difusa (*setas*) associada a uma cápsula articular complacente (*asteriscos*), principalmente no recesso posterior.

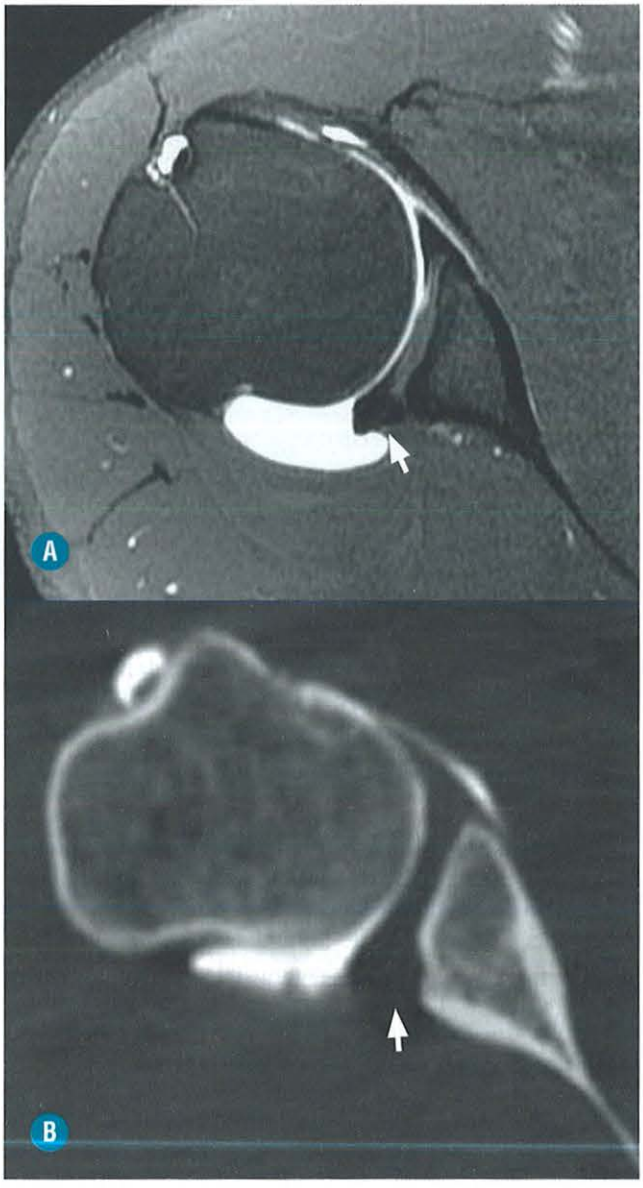

FIGURA 1-108. Hipoplasia da glenoide. Artro-RM ponderada em T1 com saturação de gordura e contraste intra-articular no plano axial (**A**) e TC no plano axial (**B**) demonstrando a retificação da margem posteroinferior da glenoide com hipertrofia do lábio posterior (*setas*).

Outro tipo de microinstabilidade está relacionado com pacientes com lesão da porção anterior e articular do supraespinal e rotura do lábio glenoidal adjacente, denominada *SLAC lesion* (do inglês *superior labrum anterior cuff*). Acredita-se que a fisiopatologia esteja relacionada com uma microinstabilidade causada por frouxidão das estruturas do intervalo dos rotadores, incluindo também o ligamento glenoumeral médio, que torna possível um contato anormal entre a cabeça umeral, a superfície articular do supraespinal e o lábio anterossuperior. Os sintomas são confundidos com impacto subacromial. O paciente também queixa-se de fadiga fácil do ombro. Na RM, nota-se lesão do lábio anterossuperior (SLAP IIa) e rotura parcial articular da porção anterior do supraespinal. Pode haver irregularidade das estruturas do intervalo dos rotadores e ligamento glenoumeral médio.

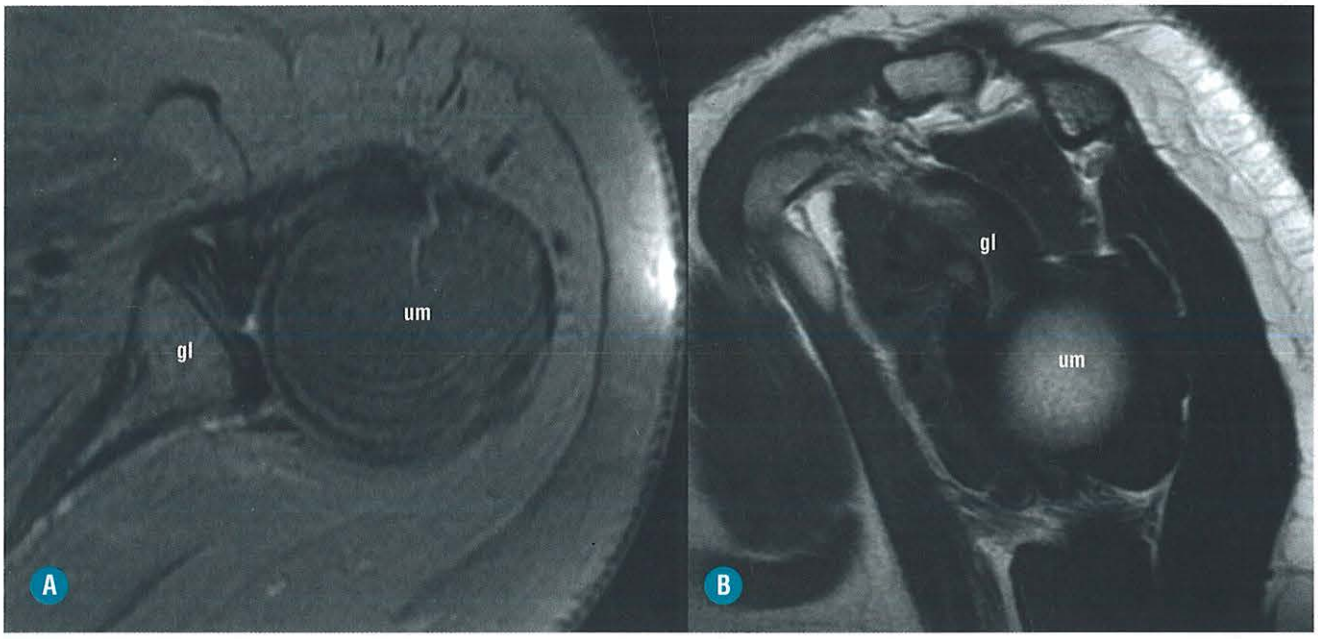

FIGURA 1-109. Instabilidade articular estática. Imagens de RM ponderadas em DP com saturação de gordura no plano axial (**A**) e T1 sagital (**B**) demonstrando subluxação posterior da cabeça umeral (um) em relação à glenoide (gl).

Outro conceito é o déficit rotacional glenoumeral interno, com a sigla em inglês GIRD, que é uma forma de microinstabilidade no ombro dominante de atletas que praticam esportes de arremesso. Nesse tipo de instabilidade, ocorre uma lesão relacionada com articulação glenoumeral em que o úmero assume a posição de abdução e rotação externa, causando fibrose da cápsula articular posterior, incluindo a porção posterior do ligamento glenoumeral inferior, podendo corresponder a uma fase inicial da lesão de Bennett. Essas alterações, aliadas à frouxidão da cápsula articular anterior, mudam o centro da cabeça umeral para a região posterossuperior, lesando o lábio glenoidal posterossuperior, superfícies articulares dos tendões supra e infraespinal e o tubérculo maior do úmero. Os achados de imagem são similares ao impacto intrínseco posterossuperior. A diferenciação dessas duas situações é feita parcialmente pelos achados clínicos do paciente, incluindo o déficit de rotação interna do úmero.

■ ALTERAÇÕES PÓS-CIRÚRGICAS PARA INSTABILIDADE GLENOUMERAL

Diversas técnicas cirúrgicas foram elaboradas para o tratamento da instabilidade glenoumeral, sendo descritos dois grupos principais de cirurgia. Em um deles é realizado um reparo anatômico das estruturas afetadas, e, no outro grupo, são incluídas as operações paliativas, extra-anatômicas, para prevenção de uma nova luxação.

No procedimento de Bankart, o lábio anterior e a cápsula articular, incluindo o ligamento glenoumeral inferior, são reinseridos na margem anteroinferior da glenoide. Na técnica aberta, o acesso ocorre através do tendão do subescapular, que é desinserido e reinserido no tubérculo menor. Também pode ser realizada uma osteossíntese com fixação da fratura da margem anterior da glenoide (Fig. 1-110). Nos casos de grande perda óssea, pode-se utilizar enxerto na região. A utilização de parte do processo coracoide para inserção junto à margem glenoidal anterior é um típico exemplo de cirurgia extra-anatômica (cirurgia de Bristow-Latarjet). Nos casos de luxação posterior, também podem ser realizadas cirurgias para a correção anatômica das estruturas articulares. Nos casos de instabilidade multidirecional ou posterior, pode-se utilizar procedimentos cirúrgicos relacionados com reconstrução e redução das dimensões da cápsula articular, incluindo a região da bolsa axilar e do intervalo dos rotadores. No exame de imagem, a cápsula articular pode aparecer espessada e com artefatos de suscetibilidade magnética.

Como regra geral, a artro-RM apresenta melhor definição das estruturas do que a RM convencional nos casos de instabilidade articular, inclusive nos pacientes operados. Nos procedimentos cirúrgicos anatômicos, o exame de imagem deve mostrar a restauração da anatomia normal. Âncoras metálicas ou bioabsorvíveis são colocadas junto ao lábio glenoidal anterior/inferior, fixadas na glenoide. O lábio pós-cirúrgico geralmente é mais arredondado e pode ter um sinal heterogêneo, mas não pode haver passagem de líquido ou contraste para seu interior. Em alguns casos, pode ocorrer soltura de uma âncora metálica ou, então, protrusão para o interior da cavidade articular, o que pode causar artropatia degenerativa secundária por atrito. Nos casos de procedimentos extra-articulares com reconstrução óssea associada, a artro-TC pode ser mais indicada para a avaliação da consolidação ou não união do enxerto ósseo. Em casos de grandes defeitos ósseos relacionados com a lesão de Hill-Sachs, também pode ser utilizado enxerto ósseo para preencher a lesão.



PRINCIPAIS FRATURAS DA CINTURA ESCAPULAR

FRATURAS DO ÚMERO PROXIMAL

A incidência de fraturas do úmero proximal é bifásica. Primeiro ocorre um pequeno pico na segunda década, resultado da separação da epífise proximal. Dos 20 aos 45 anos a fratura nessa região é rara, sendo resultado de forte traumatismo. Nessa idade é mais comum haver luxação glenoumeral em vez de fratura umeral propriamente dita. Acima dos 45 anos vai ocorrendo um aumento gradativo no número de fraturas do úmero proximal, quase paralelamente ao aumento que ocorre no rádio distal, colo femoral e coluna toracolombar, relacionado com os efeitos da osteoporose. Existe uma incidência 2 a 3 vezes maior de fratura no sexo feminino. Nos pacientes mais idosos, a maioria das fraturas ocorre devido à queda da mesma altura, com a mão estendida ao solo (Fig. 1-111), e menos comumente devido a traumatismo direto no ombro.

O úmero proximal pode ser dividido em quatro partes: cabeça umeral, tubérculo maior, tubérculo menor e diáfise proximal, e as fraturas geralmente envolvem áreas que delimitam essas regiões, podendo ou não haver fragmentos deslocados. Nos casos de fratura com deslocamento, os fragmentos encontram-se a mais de 1 cm do osso principal ou com rotação acima de 45°. A idade média do paciente com fratura do úmero proximal é de cerca de 54 anos, e em 80% dos casos não existe deslocamento significativo dos fragmentos. A maioria das fraturas dos tubérculos umerais é não deslocada, mantida em aposição pelo periósteo, cápsula articular e tendões do manguito rotador (Fig. 1-112). O local mais comum de fratura é o colo cirúrgico, que pode estar associado também à fratura não deslocada do tubérculo maior (Fig. 1-113). A diáfise proximal pode ser deslocada anteromedialmente pela tração do peitoral maior, podendo ocasionar uma lesão na artéria axilar. Fraturas isoladas do colo anatômico são muito raras, podendo ser encontradas em casos de trauma grave. Quando o colo anatômico é fraturado aumenta a chance de comprometimento da vascularização da cabeça umeral, principalmente quando fragmentos são deslocados, o que pode resultar em necrose avascular. Fraturas isoladas do tubérculo maior do úmero podem ocorrer em casos de luxação glenoumeral anterior, assim como fraturas no tubérculo menor podem estar associadas à luxação posterior.

Neer classificou as fraturas do úmero proximal em quatro principais componentes, como já explicado, e elas foram graduadas em fraturas de uma, duas, três ou quatro partes, dependendo do número de fragmentos que são deslocados. De acordo com a classificação de Neer, 80% das fraturas ocorrem

FIGURA 1-110. Alteração pós-cirúrgica relacionada com procedimento para estabilização da articulação glenoumeral. Imagens de RM em DP com saturação de gordura nos planos axial (**A**) e sagital (**B**) e TC mostrando diversos artefatos metálicos localizados junto à margem anteroinferior da glenoide (*setas brancas*) e junto à inserção da porção anterior do ligamento glenoumeral inferior no úmero (*ponta de seta*). Note o derrame articular associado a nível líquido no recesso articular posterior (*seta preta*), sugerindo hemartrose associada.

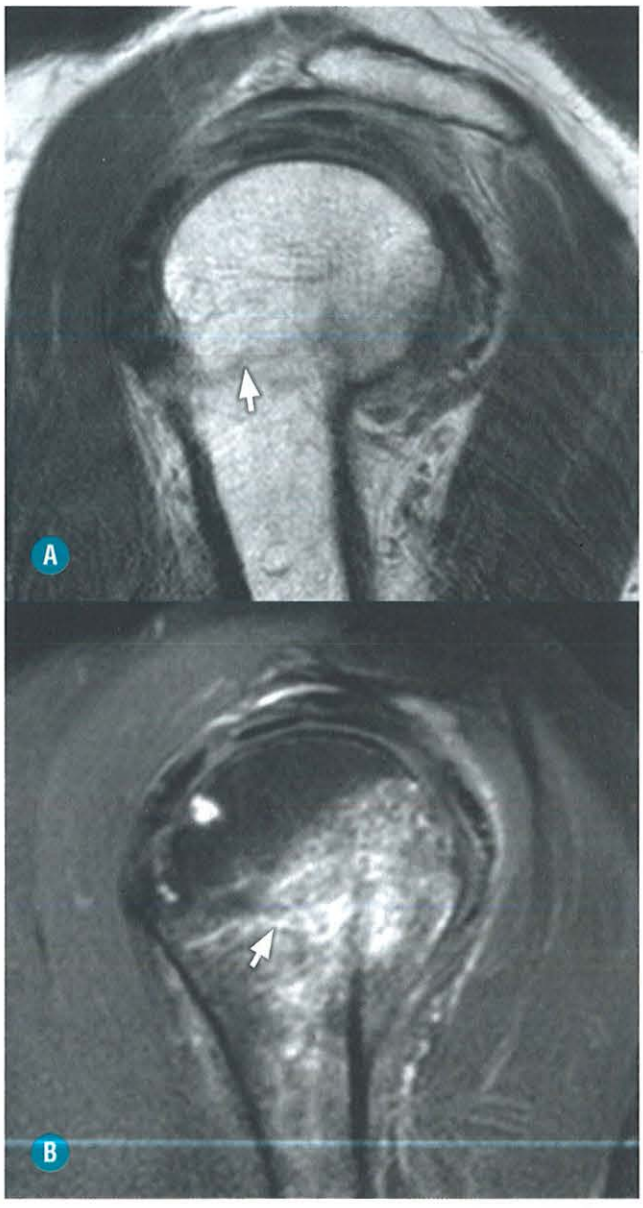

FIGURA 1-111. Fratura do colo cirúrgico umeral em uma paciente de 65 anos que relatou queda da mesma altura. RM com sequências ponderadas em T1 (**A**) e DP com saturação de gordura (**B**) no plano sagital mostrando a linha de fratura (*setas*) com extenso edema da medula óssea adjacente e discreto desvio com impacção óssea dos fragmentos.



FIGURA 1-112. Fratura-avulsão do tubérculo maior do úmero (*setas*) na área de inserção do tendão do supraespinal identificadas no estudo por RM. Imagens de RM ponderadas em DP com saturação de gordura (**A**) e T1 (**B**) no plano coronal e DP com saturação de gordura no plano axial (**C**).

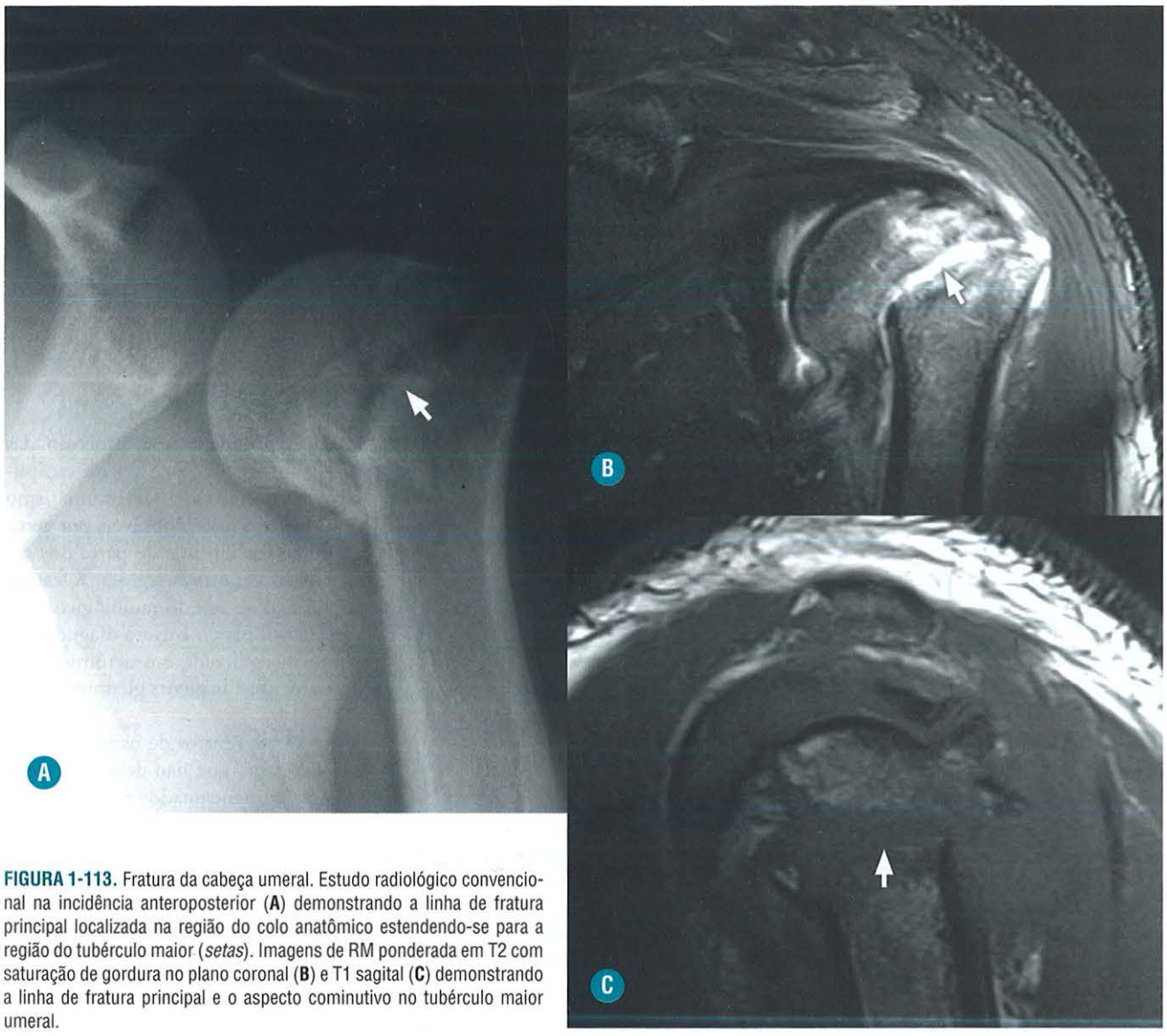

FIGURA 1-113. Fratura da cabeça umeral. Estudo radiológico convencional na incidência anteroposterior (**A**) demonstrando a linha de fratura principal localizada na região do colo anatômico estendendo-se para a região do tubérculo maior (*setas*). Imagens de RM ponderada em T2 com saturação de gordura no plano coronal (**B**) e T1 sagital (**C**) demonstrando a linha de fratura principal e o aspecto cominutivo no tubérculo maior umeral.

em uma parte e são estáveis, tratadas de maneira conservadora; 10% das fraturas ocorrem em duas partes, devido à fratura do colo cirúrgico associada à fratura não deslocada do tubérculo maior ou menor. Em 3% dos casos, temos fraturas em três partes, geralmente comprometendo o colo cirúrgico e os tubérculos maior ou menor do úmero, estando a cabeça umeral geralmente rodada devido à fratura completa dos tubérculos maior ou menor do úmero associada, causando perda do equilíbrio de forças. A fratura em quatro partes ocorre em 4% dos casos, comprometendo também o colo anatômico, e é alto o índice de necrose avascular da cabeça umeral.

Fratura cominutiva da cabeça umeral também pode acontecer com trauma lateral direto no úmero, que é comprimido contra a glenoide. Nesse caso, não existe fratura associada dos tubérculos ou desvio de fragmentos ósseos. Luxações anterior e posterior da cabeça umeral também podem ocasionar fraturas por impacção que já foram comentadas anteriormente.

O estudo radiológico convencional é muito útil na avaliação das fraturas umerais proximais, sendo geralmente o único exame necessário. Contudo, em casos mais complexos, com grande cominuição e fraturas de três ou quatro partes, a tomografia computadorizada torna-se muito útil na identificação de todos os fragmentos e planejamento cirúrgico. Em alguns casos, a RM também tem um papel importante, principalmente nos casos de lesões ocultas dos tubérculos maior ou menor, que não são identificadas no RX ou na TC.

Além das lesões traumáticas no úmero proximal do adulto, também existe lesões da epífise proximal em crianças e adolescentes. O centro de ossificação da cabeça umeral aparece de 4 a 6 meses de vida, do tubérculo maior aos 3 anos e do tubérculo menor aos 5 anos, que coalescem com cerca de 7 anos. Devido ao plano irregular da placa fisária proximal do úmero, o radiologista pode ficar em dúvida no diagnóstico de fratura da placa, devendo-se realizar estudo comparativo com o lado oposto. A separação da placa fisária proximal é rara, correspondendo a cerca de 3% de todas as lesões epifisárias. Em sua maioria, as lesões são do tipo Salter Harris I e II devido a forças de cisalhamento em quedas com a mão estendida ou um trauma direto no ombro. A maioria das lesões ocorre em pacientes de 10 a 15 anos, e, na lesão tipo II, o fragmento metafisário geralmen-

te está localizado na região medial e posterior. A placa fisária proximal do úmero é responsável por grande parte (80%) do crescimento longitudinal, apresentando acentuado poder de regeneração e remodelamento. A maioria das deformidades ocorre em pacientes mais velhos e naqueles com lesões mais graves. Ocasionalmente, fraturas crônicas por estresse podem ocorrer na placa fisária umeral proximal, sobretudo em adolescentes que praticam esportes de arremesso, como o beisebol, resultando em alargamento da placa fisária e esclerose óssea maldefinida das margens.

FRATURAS DA CLAVÍCULA

A clavícula é um osso em forma de "S", conectando o manúbrio do esterno até o acrômio, apresentando aspecto tubular nos dois terços mediais e achatado no terço distal. Vários músculos se originam ou se inserem na clavícula. Medial e inferiormente origina-se parte do peitoral maior e, lateral e inferiormente, o músculo deltoide. O músculo esternocleidomastóideo insere-se na região medial e superior, enquanto o trapézio está inserido na região lateral e superior. As inserções da região superior são separadas por uma fina faixa no terço médio, livre de inserções musculares. Na região proximal, existem os ligamentos esternoclaviculares e, na região distal, os ligamentos acromioclaviculares. Nas porções inferior proximal e distal também existem os ligamentos costoclaviculares e coracoclaviculares, respectivamente. Na região de origem dos ligamentos costoclaviculares, pode haver uma irregularidade óssea denominada fossa romboide, que, em alguns casos, é confundida com uma lesão osteolítica neoplásica.

A clavícula é um local muito comum de fratura, ocorrendo em aproximadamente 50% dos casos de fratura em crianças abaixo de 10 anos. Em 90% dos casos, a fratura de clavícula ocorre devido a trauma direto no ombro, enquanto uma pequena porcentagem é decorrente de um trauma direto na clavícula ou decorrente de uma queda com a mão estendida. O terço médio da clavícula está envolvido em cerca de 65 a 80% dos casos, sendo, na maioria das vezes, transversa e completa e, em alguns casos, cominuta. Nos casos de fratura completa, o terço proximal geralmente está elevado devido à tração do esternocleidomastóideo, enquanto o terço distal está rebaixado pelo peso do ombro e membro inferior (Fig. 1-114). Superposição de fragmentos não é incomum, com o fragmento distal localizado inferiormente ao proximal. Radiografias em AP verdadeiro com 15° de inclinação cranial são necessárias para retirar a sobreposição de estruturas ósseas. Essas fraturas podem consolidar com a formação de extenso calo ósseo, que pode inclusive causar sintomatologia relacionada com redução do espaço costoclavicular do desfiladeiro torácico.

O terço distal está envolvido em cerca de 20 a 30% das fraturas claviculares. O traço de fratura pode estar localizado entre os ligamentos coracoclaviculares conoide e trapezoide, sem deslocamento dos fragmentos, caso não haja rotura ligamentar. Nos casos de rotura do ligamento conoide ou da base do processo coracoide existe uma migração cranial do fragmento proximal devido à tração do esternocleidomastóideo, aumentando a distância entre a clavícula e o processo coracoide. Sempre que possível, uma incidência com carga bilateral e comparativa é útil para demonstrar a fratura e avaliar a integridade desses ligamentos. A RM também é útil na avaliação ligamentar, que será mais bem descrita na seção sobre luxação acromioclavicular. Em 5% dos casos, ocorre fratura do terço proximal da clavícula, que é de difícil identificação no estudo radiográfico convencional devido à sobreposição de outras estruturas ósseas e ausência de desvio de fragmentos. O estudo por TC é indicado nos casos de suspeita de lesão do terço proximal da clavícula e articulação esternoclavicular. Vale lembrar que parte das fraturas proximais da clavícula em pacientes com menos de 25 anos podem corresponder a uma avulsão da placa fisária proximal.

A grande maioria das fraturas de clavícula consolida sem complicações. Não união ou união retardada é rara, ocorrendo em 1 a 4 % dos casos (Fig. 1-115).

FRATURAS DA ESCÁPULA E DA GLENOIDE

Devido à sua localização profunda com a proteção das demais estruturas ósseas e musculares, o corpo da escápula raramente é fraturado, exceto em casos de traumatismo grave. Acidentes automobilísticos são responsáveis por cerca de 75% das fraturas escapulares e, em grande parte dos casos, é acompanhada por fraturas em outras regiões. A fratura escapular é de difícil diagnóstico ao estudo radiológico convencional, sendo a TC muito útil para o correto diagnóstico. Fraturas da glenoide, processo coracoide e o acrômio também podem ocorrer paralelamente a luxações glenoumerais e acromioclaviculares.

A escápula é formada por vários centros de ossificação que se fundem até os 20 anos de idade, que não devem ser confundidos com fratura. Como já mencionado, é difícil obter uma radiografia que demonstre todas as estruturas da escápula devido à sobreposição óssea. A radiografia AP é ótima para a visualização da glenoide, colo da escápula, acrômio e parte das margens medial e superior da escápula. A incidência lateral ou "Y" da escápula é útil na identificação do perfil escapular, com o processo coracoide projetado superior e anteriormente à glenoide, e o acrômio projeta-se posteriormente. A incidência axilar é útil na avaliação da glenoide, porção anterior do acrômio e o processo coracoide. O AP verdadeiro é útil na avaliação em perfil da glenoide. A TC é reservada para casos de fraturas complexas ou lesões com suspeita de extensão para a cavidade glenoide, podendo ser útil também para a identificação de fraturas ocultas do coracoide e do acrômio.

Cerca de 80% das fraturas da escápula envolvem o corpo ou colo, e as fraturas do corpo podem ser verticais, horizontais ou cominutivas. Fraturas avulsivas podem comprometer o processo coracoide e o acrômio, além da margem inferior da glenoide e margens da escápula (Fig. 1-116), devido à tração da musculatura inserida. As fraturas do acrômio são geralmente verticais, na junção com a espinha da escápula, e, na maioria das vezes, são causadas por traumas diretos no ombro. Fratura por estresse é relatada em pacientes com extensa artropatia degenerativa secundária à lesão do manguito. A fratura ocorre quando a cabeça umeral migrada superiormente remodela e afila o acrômio, tornando-o mais suscetível a lesões. Em alguns casos, a fratura pode ocorrer após acromioplastia. A fratura do acrômio não deve ser confundida com o centro de ossificação secundário (*os acromiale*), que se funde até os 23 anos.

A fratura do processo coracoide geralmente tem orientação transversa na base e resulta de um trauma direto (Fig. 1-117),

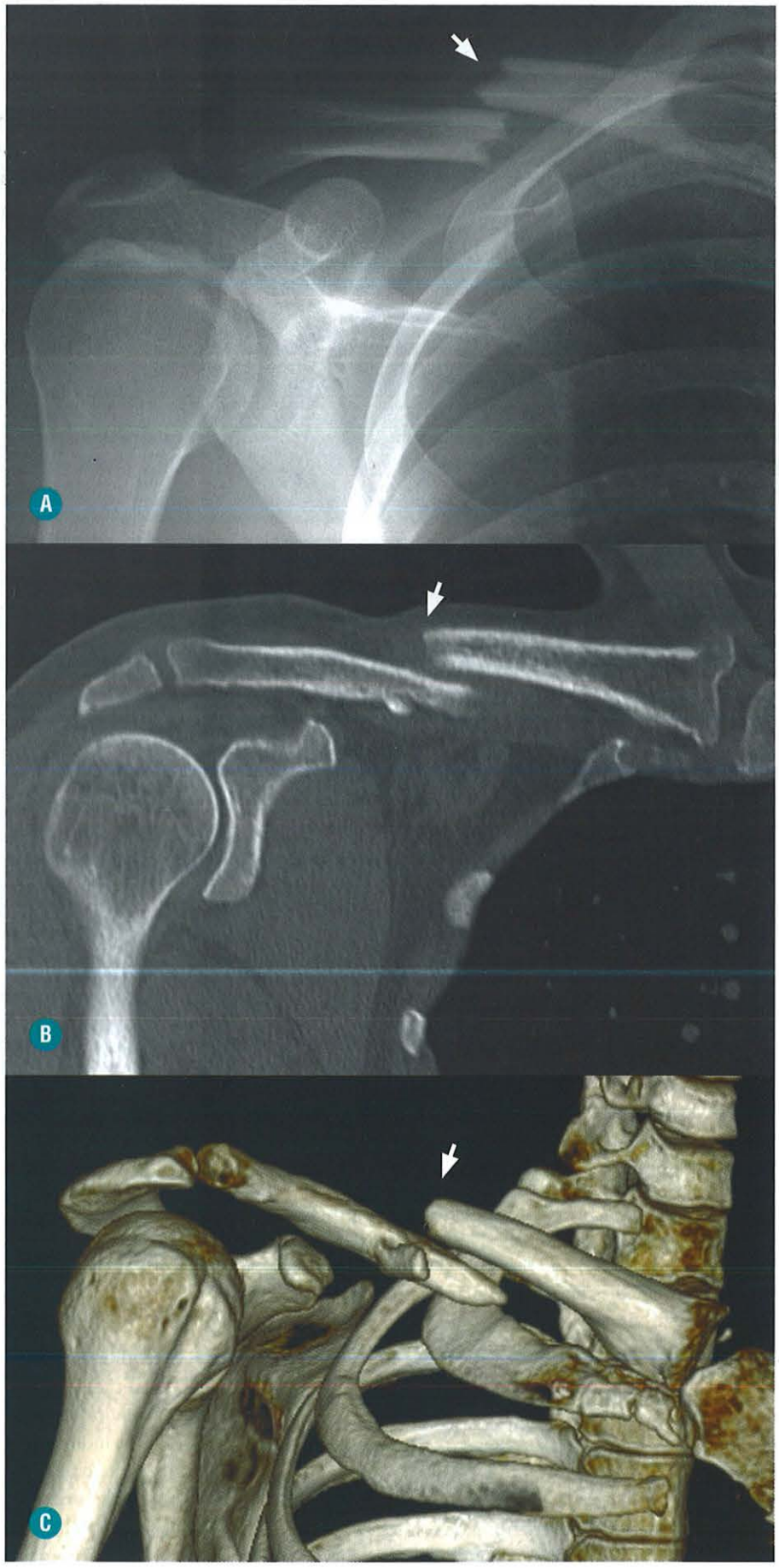

FIGURA 1-114. Fratura completa do terço médio da clavícula. Estudo radiológico convencional (**A**) e TC com reconstrução no plano coronal (**B**) e em 3D (**C**) mostrando fratura completa do terço médio da clavícula com superiorização do fragmento proximal (*setas*).

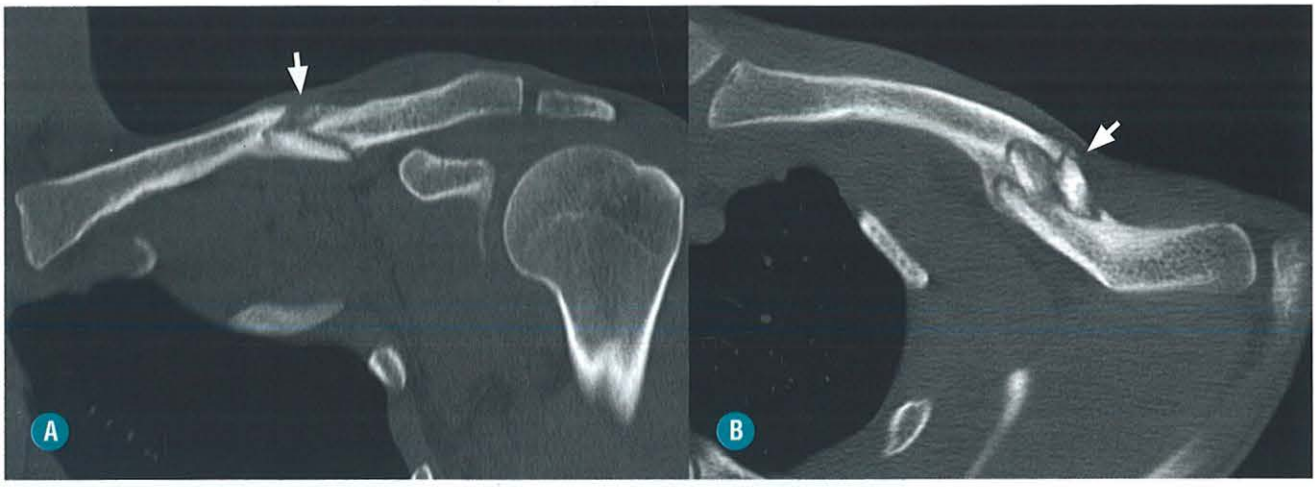

FIGURA 1-115. Fratura cominutiva do terço médio da clavícula com pseudoartrose associada. TC com reconstruções nos planos coronal (**A**) e axial (**B**) demonstrando fratura cominutiva do terço médio da clavícula com corticalização dos fragmentos ósseos sem evidências de consolidação (*setas*).

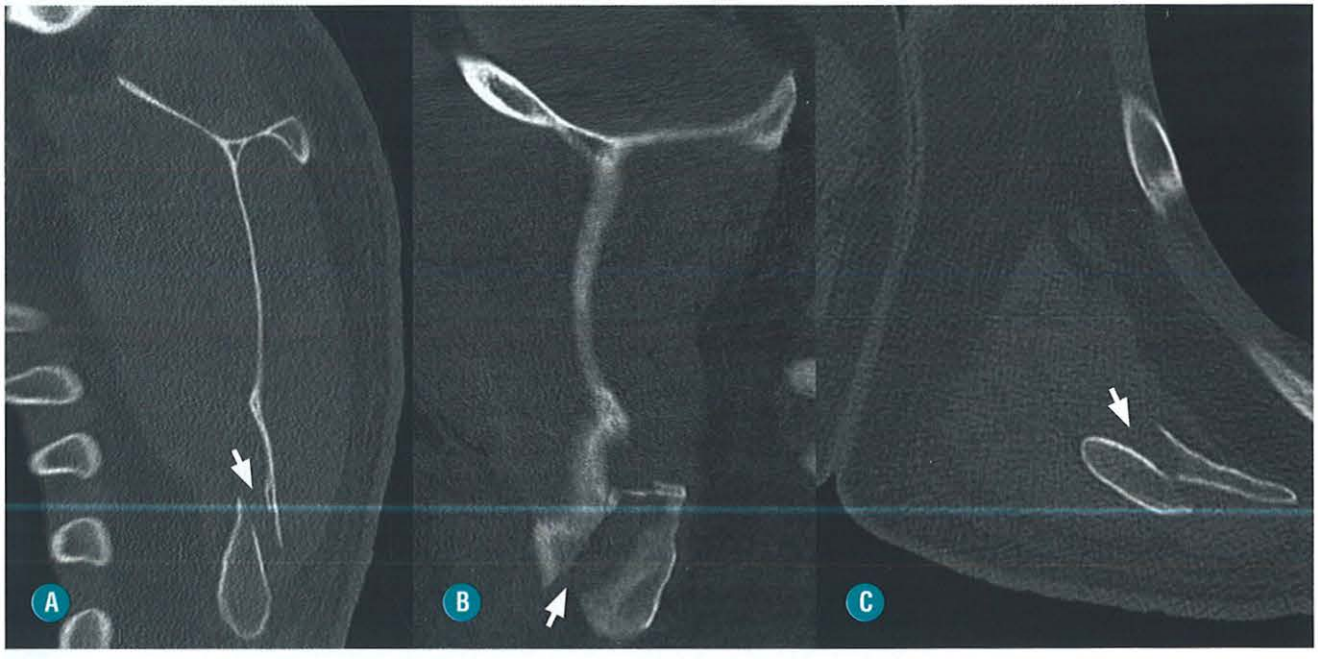

FIGURA 1-116. Fratura do ângulo inferior da escápula. TC com reconstruções nos planos sagital oblíquo (**A**), coronal oblíquo (**B**) e axial (**C**) mostrando fratura na região inferior da escápula (*setas*).

podendo também ocorrer em associação à luxação acromioclavicular. Fratura do coracoide também é relatada em associação à luxação glenoumeral anterior prévia. Lesões por estresse podem ocorrer em atiradores que apoiam a coronha e a soleira da arma na parte anterior do ombro.

A fratura da glenoide pode ser transversa, representando a extensão de uma fratura que envolve o corpo ou o colo da escápula (Fig. 1-118). Fratura da margem anterior ou posterior da glenoide pode ocorrer nos casos de luxação glenoumeral anterior ou posterior prévia, mais bem descrita na seção que trata sobre a instabilidade do ombro. As radiografias apical-oblíqua ou AP verdadeiro são melhores para visualizar essa fratura, contudo a TC é superior para avaliação óssea e a RM, para o estudo de partes moles adjacentes.

OUTRAS CONDIÇÕES PATOLÓGICAS DO OMBRO

TENDINOPATIA CALCÁRIA

A tendinopatia calcária caracteriza-se, a princípio, por focos de calcificação no interior dos tendões que compõem o manguito rotador, sendo causada, principalmente, por deposição de cristais de hidroxiapatita. Outras estruturas também podem ser comprometidas, como a bursa subacromial-subdeltóidea, cápsula articular, ventres musculares e também as estruturas ósseas. Em ordem decrescente de frequência, os principais tendões lesionados são o supraespinal, infraespinal, redondo menor e su-

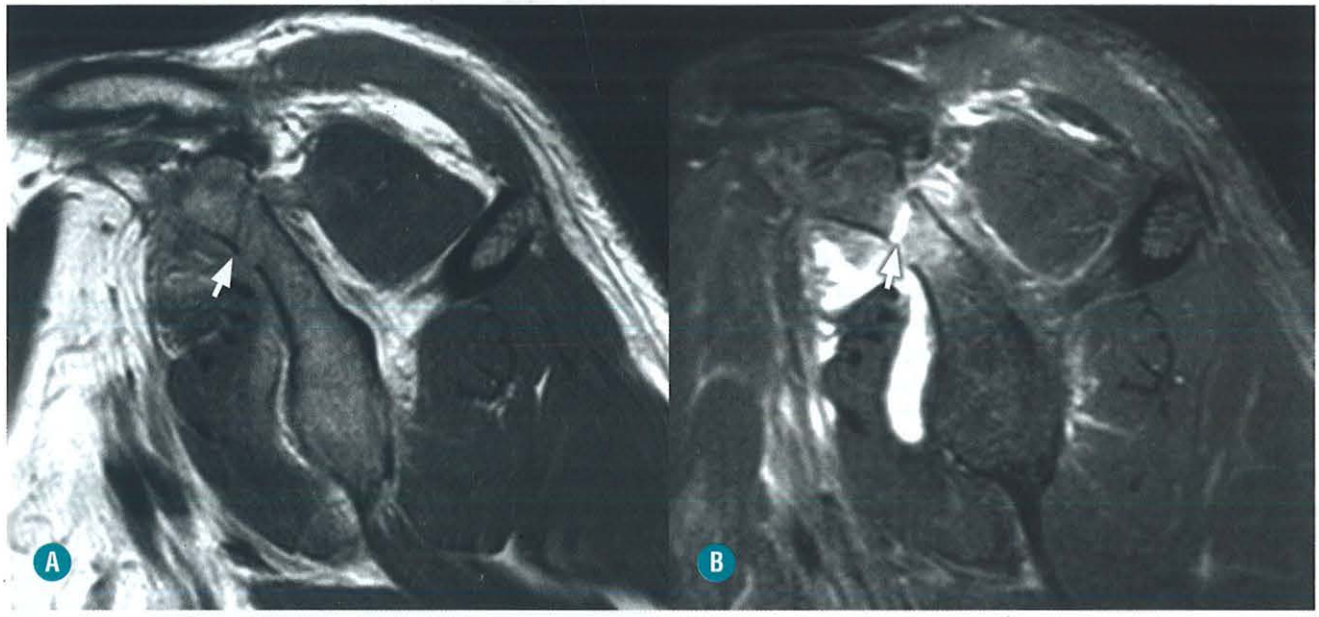

FIGURA 1-117. Fratura da base do processo coracoide da escápula. RM com sequências ponderadas em T1 (**A**) e T2 com saturação de gordura (**B**) no plano sagital demonstrando fratura da base do processo coracoide (*setas*) com extenso edema da medula óssea e partes moles adjacentes.

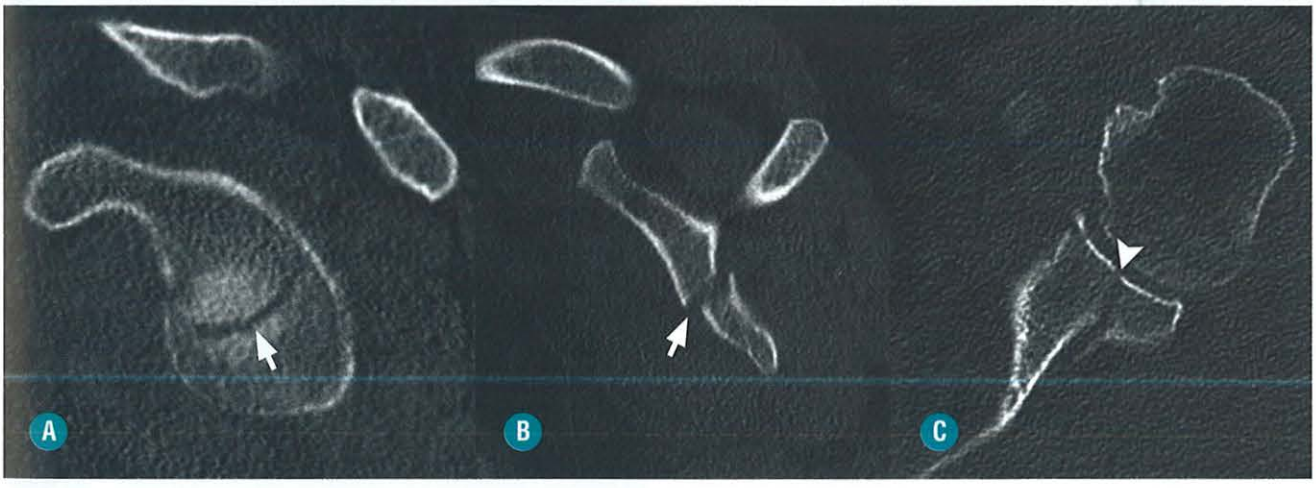

FIGURA 1-118. Imagens de TC nos planos sagital (**A** e **B**) e axial (**C**) revelando fratura da glenoide (*setas*) com extensão para a superfície articular (*ponta de seta*).

bescapular. Homens e mulheres são acometidos com frequência semelhante, com predomínio da 4ª à 6ª década. Clinicamente, podem-se apresentar assintomáticos, como um achado acidental, ou com importante sintomatologia dolorosa local.

A deposição de cristais de hidroxiapatita pode ser idiopática ou secundária a alguma doença de base, como doença renal crônica, doença do colágeno ou vascular e calcinose tumoral. A doença pode ser classificada em diversas fases:

- Fase assintomática ou silenciosa. Os depósitos de cálcio ficam acumulados no tendão, sem sintomas.
- Fase mecânica. O paciente é sintomático, com aumento do tamanho dos depósitos de cálcio intratendíneos que podem-se estender para a bolsa subacromial-subdeltóidea, causando bursite, ou para o interior do osso, causando osteíte.
- Fase crônica, também chamada de periartrite adesiva. Fibrose ocorre, com o paciente apresentando dor crônica e restrição de movimento.

Outra forma de classificação inclui as fases de formação da calcificação, fase silenciosa, fase de reabsorção da calcificação (quando ocorrem os sintomas mais intensos) e a fase pós-calcificação, com a reconstrução do tendão.

No estudo radiológico convencional e na TC, podem-se observar os focos de calcificação como áreas de alta densidade, algumas vezes confluentes. As incidências em rotação interna e externa são úteis na detecção do tendão comprometido. Em estudos sequenciais, é possível observar aumento ou reabsorção das calcificações. O estudo ultrassonográfico também é muito útil para avaliação e seguimento das calcificações, que são de-

monstradas como áreas hiperecogênicas com sombra acústica posterior, sendo possível também avaliar a alteração inflamatória na bolsa subacromial-subdeltóidea. A RM não apresenta a mesma resolução para a identificação da calcificação que os demais métodos, podendo variar de acordo com a fase da doença. Quando a calcificação é bem definida na radiografia, a RM demonstra focos de baixo sinal em todas as sequências (Fig. 1-119). Quando a calcificação encontra-se na fase de reabsorção, as sequências sensíveis ao líquido podem demonstrar focos de sinal intermediário da calcificação propriamente dita e extenso edema/alterações inflamatórias de partes moles adjacentes, sendo muito útil para o diagnóstico (Fig. 1-120). A bursite subacromial-subdeltóidea também é muito bem avaliada pela RM, podendo demonstrar desde edema da região até líquido heterogêneo com conteúdo calcificado em processo de reabsorção com extensa sinovite associada. Em alguns casos, pode haver migração intraóssea da calcificação, sendo observado um defeito na cortical, com foco de baixo sinal no interior e edema da medula óssea adjacente (Fig. 1-121). Outros locais comuns para a deposição de cristais de hidroxiapatita são a região de inserção do tendão do peitoral maior, o complexo bicipitolabral e o tubérculo infraglenoidal, na região de origem da cabeça longa do tríceps braquial. Em alguns casos, também é possível identificar a migração intramuscular do foco de calcificação. Recomenda-se muita cautela no relato de rotura tendínea nos casos de alteração do sinal da RM pela calcificação, porque não é rara a cicatrização do local da lesão tendínea com tratamento conservador.

CAPSULITE ADESIVA

A capsulite adesiva do ombro, também conhecida como "ombro congelado", é uma condição comum que deve ser considerada em pacientes com dor e limitação de movimento, principalmente relacionadas com abdução e rotação externa. Os critérios clínicos diagnósticos incluem dor, principalmente à noite, restrição do movimento por mais de um mês e ausência de outros achados para explicar os sintomas. É mais comum em mulheres dos 30 aos 60 anos. Em relação ao fator causal, a doença pode ser classificada em primária ou idiopática, cuja causa não é definida, e secundária, devido a trauma, cirurgia, osteoartrose, doenças do manguito rotador, doenças inflamatórias e metabólicas, incluindo diabetes. A doença pode ser dividida em três estágios:

- Fase inflamatória: fase inicial com duração de 4 a 8 meses, com início e aumento da dor, que piora com a movimentação do ombro, sendo a dor mais evidente do que a restrição de movimento
- Fase adesiva: fase que dura em média 8 a 12 meses, com aumento da restrição à movimentação do ombro e redução do quadro doloroso do paciente.
- Fase de resolução: a dor e a restrição de movimento diminuem geralmente nesta ordem, contudo alguma sintomatologia pode permanecer.

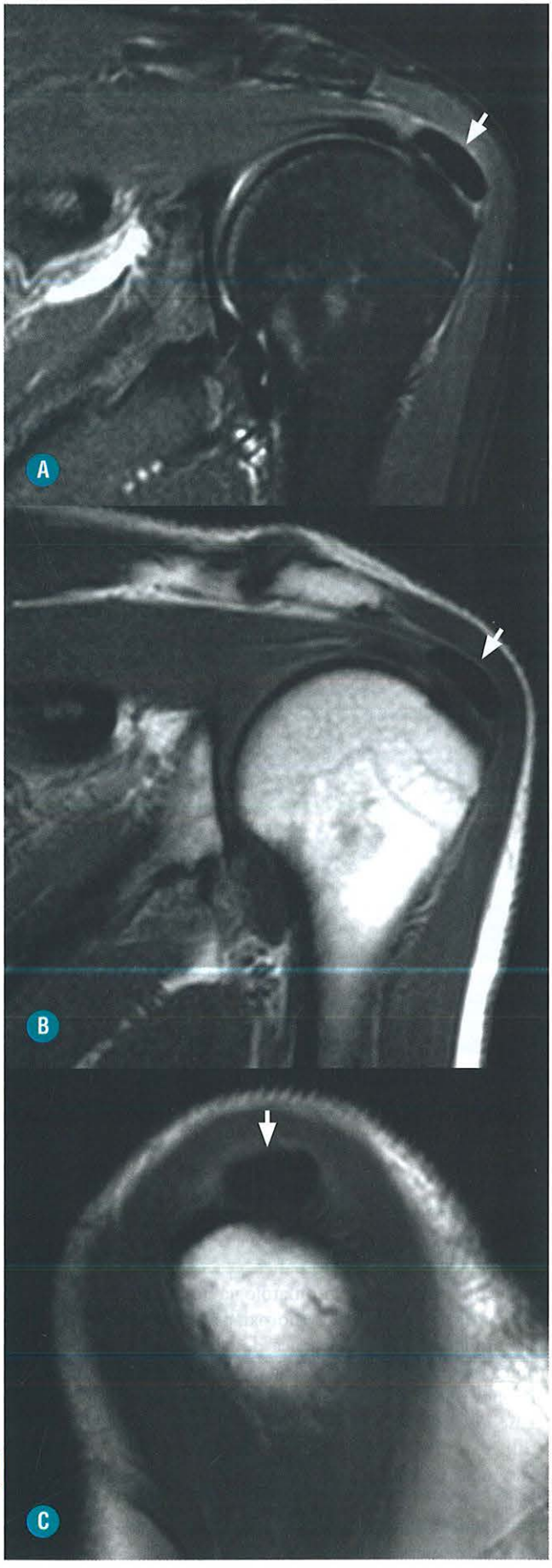

FIGURA 1-119. Tendinopatia calcária do supraespinal. Imagens de RM ponderadas em DP com saturação de gordura (**A**) e T1 (**B**) nos planos coronal e sagital (**C**) mostrando imagem ovalada com baixo sinal em todas as sequências no tendão do supraespinal (*setas*). Observe o edema de partes moles, incluindo a bolsa subacromial-subdeltóidea associada.

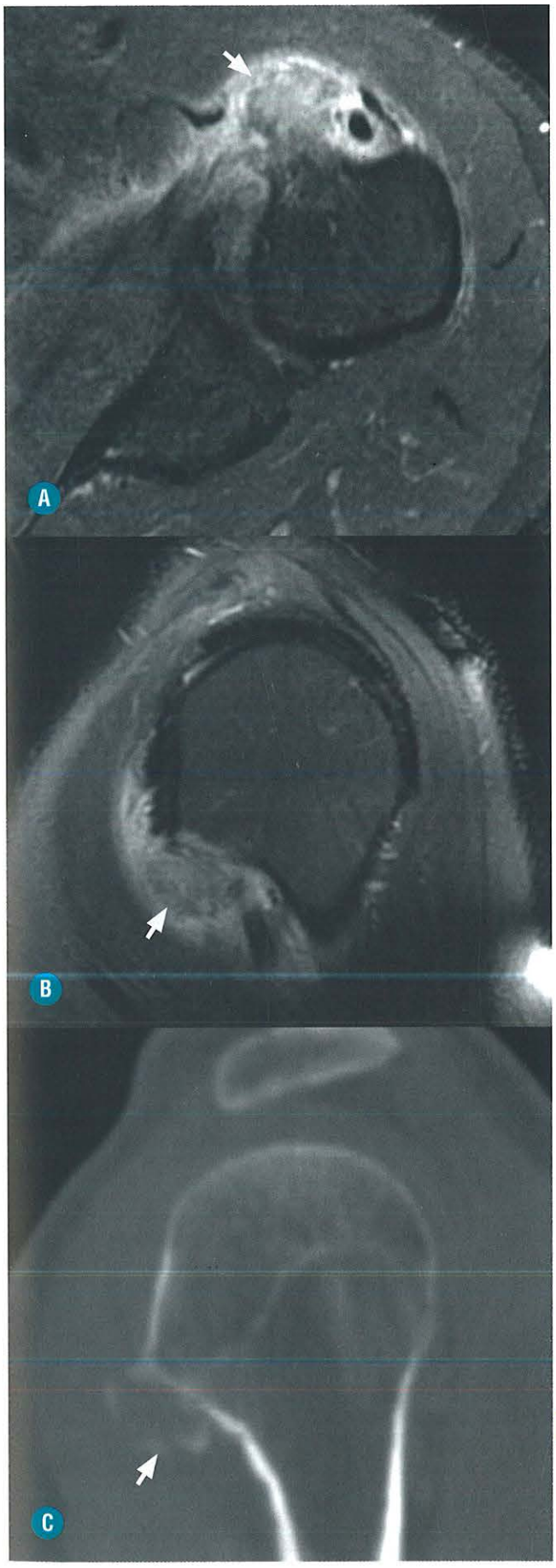

Uma das teorias da etiologia da capsulite adesiva seria a autoimune, pois há aumento do nível de proteína C reativa, além da presença de HLA-B27. Cerca de 10 a 20% dos pacientes com diabetes são afetados. No curso da doença, ocorre uma reação inflamatória junto à cápsula articular do ombro, com espessamento da sinóvia e contração capsular. O estudo radiológico convencional pode demonstrar rarefação do trabeculado ósseo à custa da alteração inflamatória e aumento da vascularização na região. Na artrografia ou na punção para artro-TC ou RM, há redução do volume articular e grande resistência para a injeção do contraste.

No estudo por RM, pode ser encontrado um pequeno derrame articular com espessamento capsular difuso, mais evidente na região do intervalo dos rotadores e da bolsa axilar, com aumento de sinal nas sequências sensíveis ao líquido, obliteração da gordura em T1 e realce pelo meio de contraste (Fig. 1-122). É postulado que uma espessura maior de 4 mm da bolsa axilar é um critério útil para o diagnóstico. Outros critérios incluem:

- Espessamento do ligamento coracoumeral maior do que 4 mm, identificado no plano sagital.
- Espessamento da cápsula articular do intervalo dos rotadores acima de 7 mm.
- Obliteração da gordura do intervalo dos rotadores.

Embora o diagnóstico de capsulite adesiva seja essencialmente clínico, existem casos em que o diagnóstico é confuso e o médico requisitante solicita a RM para afastar outros diagnósticos diferenciais.

ARTROSE E ALTERAÇÕES INFLAMATÓRIAS DA ARTICULAÇÃO GLENOUMERAL

A osteoartrose glenoumeral não é tão comum quanto em outras partes do corpo, como nas articulações do membro inferior e das mãos, podendo ser primária, sem causa definida, ou secundária, devido a uma série de doenças prévias, como trauma, infecção, deposição de cristais de cálcio e rotura dos tendões do manguito rotador. A doença aumenta de incidência com a idade, sendo mais comum em homens, quando secundária, e, em mulheres, quando idiopática. Tanto a radiografia simples quanto a TC demonstram redução do espaço articular, esclerose e cistos subcondrais, osteofitose marginal e, em casos mais avançados, é possível identificar corpos livres intra-articulares. Os osteófitos marginais estão localizados principalmente na região inferior e é possível observar discreta subluxação posterior da cabeça umeral em relação à glenoide. A RM também pode demonstrar esses achados associados a edema da medula óssea subcondral e derrame articular, além das outras alterações de partes moles adjacentes (Fig. 1-123). Osteocondromatose secundária à artrose também pode ocorrer nos estágios finais da doença, com múltiplos corpos livres

FIGURA 1-120. Tendinopatia calcária da porção inferior do subescapular com extensa reação inflamatória associada. Imagens de RM ponderadas em DP com saturação de gordura nos planos axial (**A**) e sagital (**B**) e TC no plano sagital (**C**) mostrando extensa alteração inflamatória maldefinida na porção inferior do tendão subescapular adjacente à inserção no tubérculo menor do úmero (*setas*), sendo a calcificação em processo de reabsorção mais bem demonstrada no estudo tomográfico.

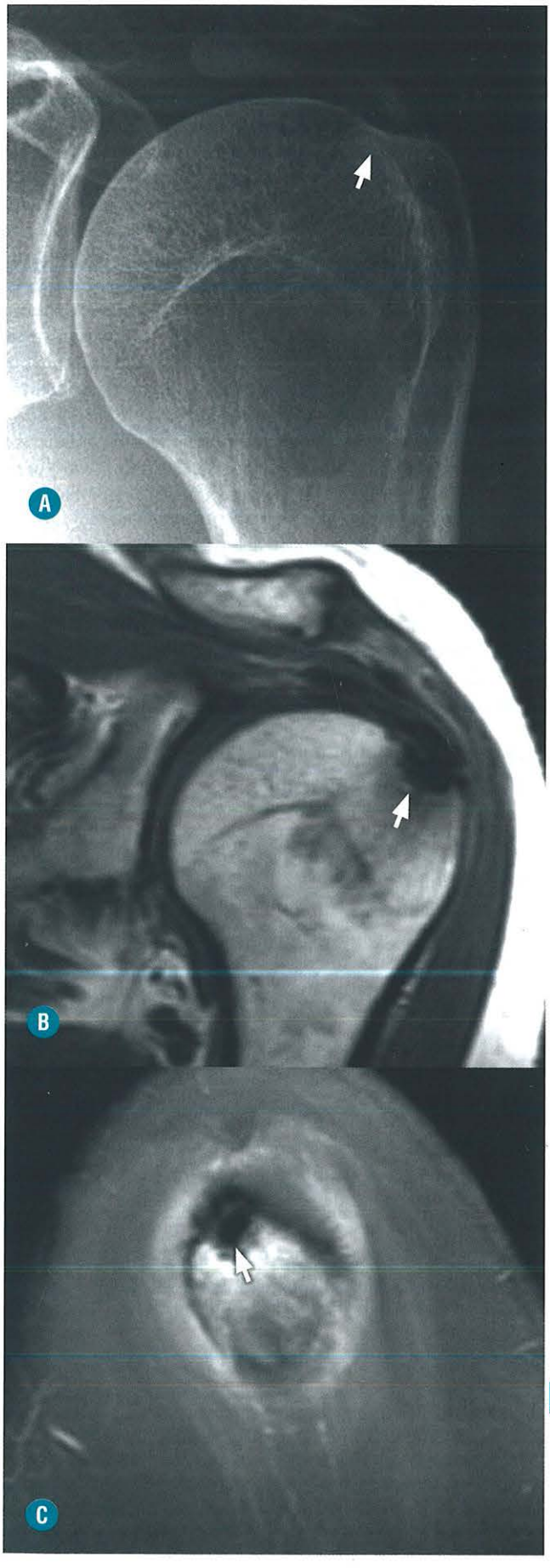

intra-articulares, de tamanhos variados, coletando-se principalmente nos recessos subescapular e axilar. Diversas medidas podem ser obtidas com o estudo radiográfico convencional e TC para a avaliação pré-operatória para a colocação de prótese nos pacientes com artrose avançada.

A artrite reumatoide caracteriza-se por um processo inflamatório crônico que compromete a membrana sinovial articular, com maior incidência em mulheres, com início entre os 30 e os 50 anos. Estudos mostram que, durante os dois anos iniciais de doença, o paciente refere sintomatologia no ombro em 50% dos casos e, durante os 14 anos iniciais, cerca de 83%. O envolvimento do ombro é subestimado na prática clínica. No diagnóstico inicial, ao menos um dos ombros está envolvido em 33% dos pacientes. Achados radiológicos anormais são evidenciados em mais de 50% após seis anos de doença e em 64% após 19 anos. As articulações glenoumeral, acromioclavicular e a bolsa subacromial podem estar envolvidas. Em alguns casos, pode haver alterações fibrocicatriciais da cápsula articular causando capsulite adesiva secundária. Com a limitação da mobilidade ocorre atrofia muscular e migração superior da cabeça umeral, que pode causar lesão secundária dos tendões do manguito rotador. Cerca de 20% dos pacientes com AR apresentam rotura completa de um dos tendões e 80% apresentam afilamento tendíneo. O estudo radiológico convencional demonstra osteopenia periarticular, redução simétrica do espaço articular, erosões periarticulares, extensos cistos subcondrais e aumento de partes moles ao redor da articulação com borramento de planos adiposos da gordura subacromial-subdeltóidea. A importância do estudo radiológico convencional reside em vários fatores, como a grande experiência no método, baixo custo, fácil acesso, fácil reprodução e, além disso, a classificação radiográfica faz parte dos critérios diagnósticos do Colégio Americano de Reumatologia. A RM é uma modalidade de exame mais recente que pode demonstrar, antes do estudo radiológico convencional, os achados de derrame articular com sinovite, sendo necessários a injeção de contraste paramagnético endovenoso e também sinais mais iniciais de bursite subacromial-subdeltóidea, além de focos de edema da medula óssea, de natureza inflamatória, em locais que eventualmente possam-se tornar áreas de erosão (Fig. 1-124). As alterações erosivas das artropatias inflamatórias e também da artrite séptica são mais evidentes na região posterolateral da cabeça umeral. Em alguns casos, podem-se identificar diversas imagens ovaladas com baixo sinal em todas as sequências no interior da articulação ou da bursa que podem corresponder a "corpúsculos de arroz", que representam o *pannus* de aspecto fibrótico, liberando algumas partes para o interior da cavidade sinovial. A RM também é útil para o acompanhamento evolutivo do paciente, principalmente nos casos em que é necessário avaliar o tratamento medicamen-

FIGURA 1-121. Tendinopatia calcária do supraespinal com extensão intraóssea. Estudo radiológico convencional (**A**) mostrando calcificação na topografia do tendão supraespinal com discreta esclerose óssea do tubérculo maior do úmero (*seta*). Imagens de RM ponderadas em T1 no plano coronal (**B**) e T2 com saturação de gordura no plano sagital (**C**) demonstrando irregularidade e baixo sinal na medula óssea adjacente à inserção do supraespinal revelando a extensão intraóssea (*setas*) com extenso edema da medula adjacente de natureza inflamatória.

toso. A US também é um ótimo método para a avaliação do derrame articular e sinovite glenoumeral e principalmente da bursite subacromial-subdeltóidea, podendo também ser usada para realização do controle evolutivo. Os achados de imagem das espondiloartropatias soronegativas são muito similares aos da AR, no entanto notam-se proliferações ósteo-hipertróficas pouco definidas nas regiões próximas às erosões e inserções tendíneas e ligamentares.

Artrite séptica do ombro não é comum, comprometendo principalmente pacientes acima de 60 anos, imunocomprometidos e após procedimentos invasivos como cirurgia e punção prévia. Estudos mostram incidência de 1:1000 após uma infiltração de corticoide. As artropatias também elevam o risco de infecção superposta, principalmente em pacientes em grau avançado da doença. O agente etiológico mais comum é o *Staphylococcus aureus*. Outros patógenos comuns são *Salmonella* sp., *Escherichia coli*, *Streptococcus pyogenes*, *Streptococcus pneumoniae* e *Gonococcus*. Pacientes com anemia falciforme têm maior chance de adquirir a doença pela *Salmonella* sp. Clinicamente, o paciente apresenta febre, dor e calor local, com dificuldade de movimento. Os pacientes com artrite séptica tuberculosa podem apresentar sintomas muito mais brandos,

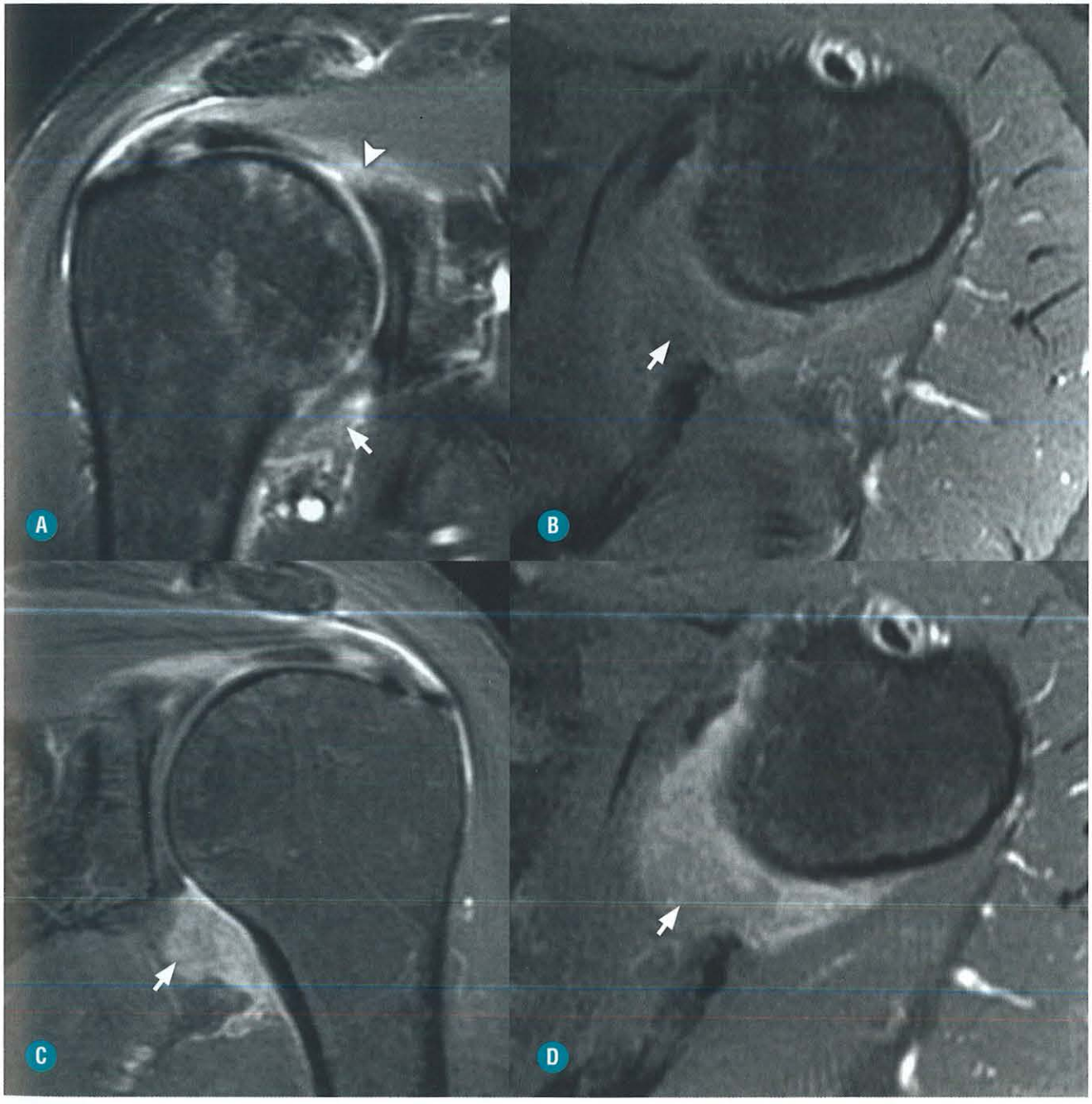

FIGURA 1-122. Capsulite adesiva. Imagens de RM ponderadas em T2 com saturação de gordura nos planos coronal (**A**) e axial (**B**) e T1 com saturação de gordura após injeção endovenosa de contraste paramagnético nos planos coronal (**C**) e axial (**D**) mostrando edema das partes moles com realce pelo meio de contraste ao redor da cápsula articular do ombro (*ponta de seta*), mas principalmente na região da bolsa axilar (*setas*).

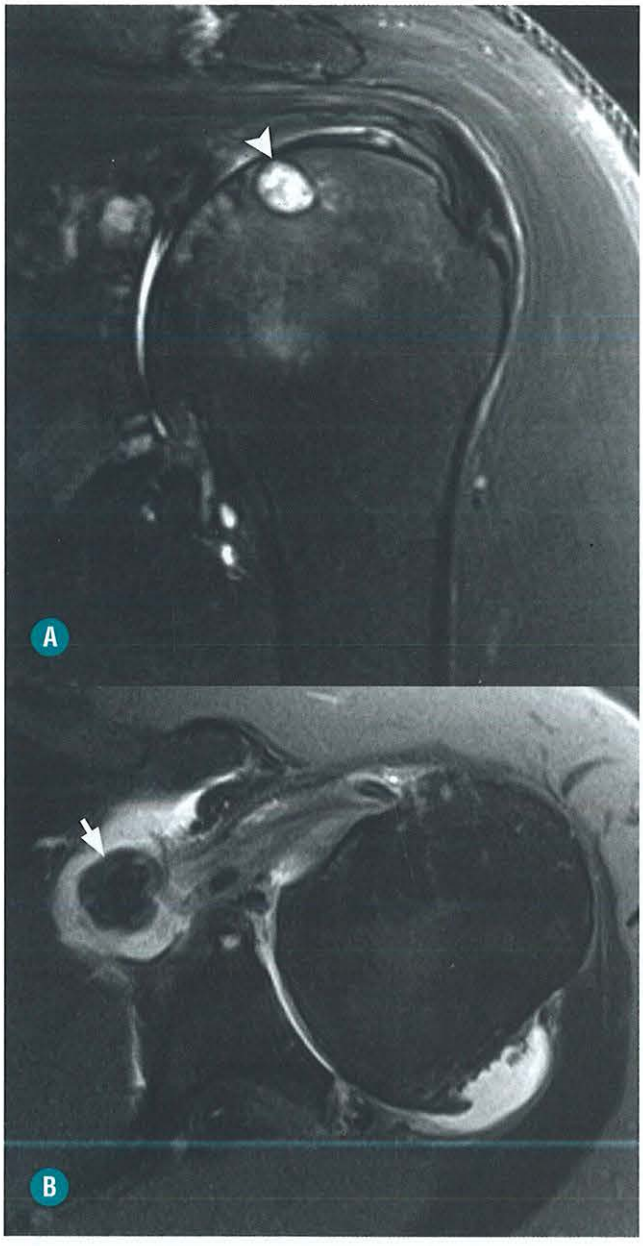

FIGURA 1-123. Artrose glenoumeral. Imagens de RM ponderadas em T2 com saturação de gordura nos planos coronal (**A**) e axial (**B**) mostrando acentuada redução do espaço articular, osteofitose marginal, cistos subcondrais (*ponta de seta*) e corpos livres intra-articulares (*seta*).

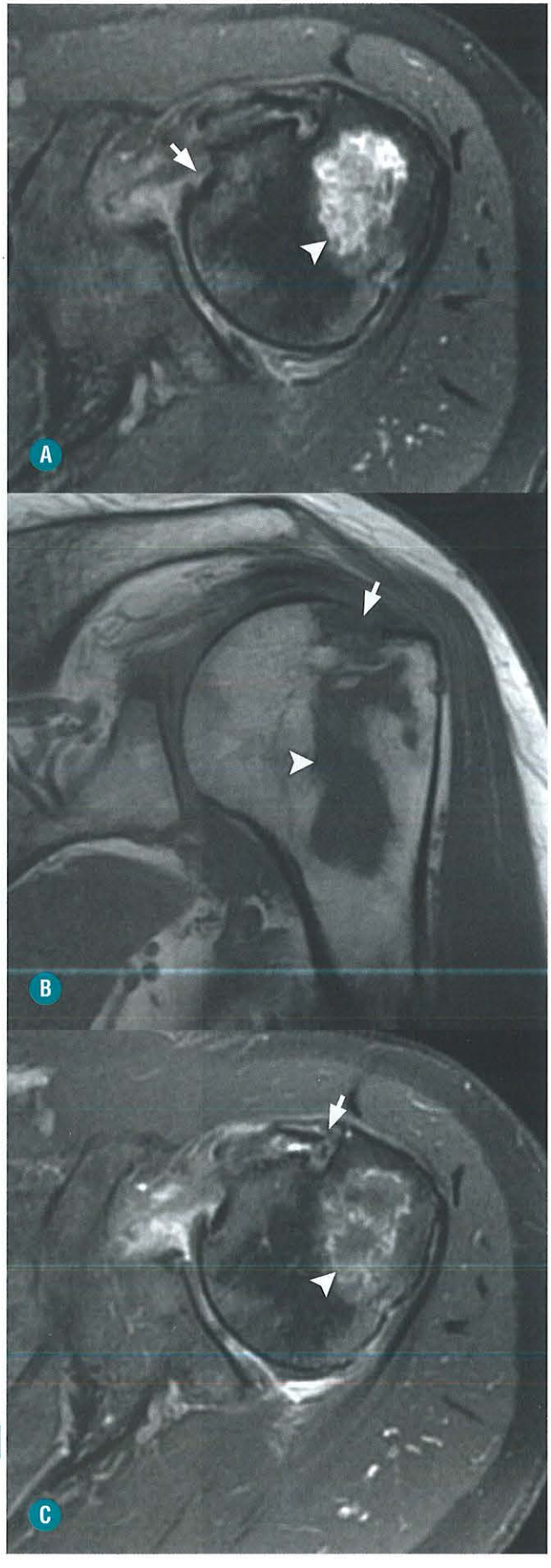

FIGURA 1-124. Artrite reumatoide. Imagens de RM ponderadas em DP com saturação de gordura no plano axial (**A**), T1 no plano coronal (**B**) e T1 com saturação de gordura e contraste endovenoso paramagnético no plano axial (**C**) mostrando derrame articular com sinovite, com realce pelo meio de contraste. Observe áreas de erosões ósseas periarticulares (*setas*) e focos de alteração de sinal da medula óssea (*pontas de seta*).

com evolução lenta e arrastada. O estudo radiológico convencional é pouco sensível no início da doença, sendo normal na maioria dos casos. Se a doença evoluir, a radiografia poderá mostrar aumento da densidade de partes moles e algum grau de osteopenia periarticular. No decorrer da doença, pode haver uma redução simétrica do espaço articular com focos de erosões peri e intra-articular, além de osteomielite associada. Cronicamente, pode haver artropatia degenerativa secundária. Na prática diária, o clínico tende a tratar a doença diagnosticada por meio da história, do exame físico e de exames laboratoriais, antes que ocorram alterações identificadas no estudo radiológico convencional. Nos casos em que é necessária uma detecção por imagem precoce da artrite séptica, os estudos de cintilografia e RM estão indicados. A RM apresenta melhor resolução espacial do ombro, sendo possível definir quais estruturas estão comprometidas e se existe alguma área com maior quantidade de líquido articular para realização de punção diagnóstica. A US também é um ótimo método para detectar derrame articular, servindo como guia da punção. O achado mais precoce da RM é a inflamação da sinóvia com derrame articular associado. Também pode ser evidente uma alteração do sinal da medula óssea que pode ser reacional/inflamatória ou relacionado com uma área de futura erosão óssea ou osteomielite secundária. O uso de contraste paramagnético está indicado nos casos de suspeita de artrite séptica para avaliação da inflamação da sinóvia e pesquisa de abcessos. Não é raro haver uma rotura tendínea secundária à infecção intra-articular.

PATOLOGIAS DA ARTICULAÇÃO ACROMIOCLAVICULAR

ANATOMIA DIRIGIDA E BIOMECÂNICA

A articulação acromioclavicular é uma diartrose formada entre a margem lateral da clavícula e medial do acrômio, e, em alguns casos, a articulação pode conter um menisco, que apresenta grande variação de morfologia e degenera-se rapidamente, não sendo funcional após a quarta década. A cápsula articular é fina e reforçada pelos ligamentos acromioclaviculares superior e inferior, responsáveis pela estabilidade horizontal articular. O espaço normal da articulação AC mede cerca de 3 a 5 mm, podendo chegar até 7 mm. Em caso de dúvida, pode-se comparar com o lado oposto, não podendo haver uma diferença maior do que 2 mm. O espaço da AC vai reduzindo com a idade e a associação de doenças degenerativas. Os ligamentos coracoclaviculares estendem-se entre o processo coracoide e a porção inferior do terço distal da clavícula, mantendo a estabilidade vertical da clavícula distal e da articulação AC (Fig. 1-125). Esses ligamentos são muito fortes, sendo divididos em uma porção mais medial, chamada de ligamento conoide, e outra porção mais lateral, chamada de trapezoide. O espaço normal entre o processo coracoide e a margem inferior da clavícula mede cerca de 11 a 13 mm. Três tipos de movimento ocorrem na articulação AC:

- Deslizamento anteroposterior entre a escápula e a clavícula.
- Movimento em dobradiça com abdução e adução da escápula sobre a clavícula.
- Rotação sobre o eixo da clavícula.

Esses movimentos apresentam angulação restrita de 5 a 8°.

LUXAÇÃO ACROMIOCLAVICULAR

A luxação acromioclavicular é uma lesão comum, ocorrendo em cerca de 10% de todas as luxações que envolvem o ombro, observada principalmente em pacientes de 16 a 40 anos do sexo masculino. A lesão pode resultar de uma força direta devido a uma queda sobre o ombro, quando o braço encontra-se aduzido junto ao corpo. Como exemplos estão quedas de bicicleta e em esportes de contato, que empurram o acrômio inferiormente. Outro mecanismo de lesão é um trauma direto no membro inferior que cause migração superior e vertical da cabeça umeral, deslocando o acrômio superiormente. A luxação é classificada em seis tipos relacionados com as estruturas lesadas:

- Tipo I: estiramento dos ligamentos AC, sem evidências de aumento da distância das estruturas ósseas, em que pode ser identificada apenas uma área de aumento de sinal pericapsular nas sequências sensíveis ao líquido e estudo radiográfico normal.
- Tipo II: estiramento com rotura dos ligamentos AC e rotura das áreas de inserção dos músculos deltoide e trapézio da clavícula distal. Os ligamentos coracoclaviculares podem estar estirados, mas estão intactos. Pode existir um deslocamento superior e posterior da clavícula distal (Fig. 1-126). No estudo radiográfico ,é possível identificar aumento da distância da AC e discreta elevação da clavícula (em até 25%).
- Tipo III: caracteriza-se por rotura dos ligamentos AC e coracoclaviculares e das estruturas musculares descritas anteriormente. No estudo radiográfico, nota-se um maior distanciamento do acrômio e da clavícula, elevação da clavícula (de 25 a 100%) e aumento da distância entre a clavícula e o processo coracoide (Fig. 1-127). Em alguns casos de lesão tipo III, os ligamentos scoracoclaviculares podem estar intactos, mas existe uma fratura de avulsão da base do processo coracoide.
- Tipo IV: achados da luxação tipo III com deslocamento posterior da clavícula, através do trapézio, que pode impossibilitar a redução da luxação.
- Tipo V: achados semelhantes à lesão tipo III, com a elevação superior da clavícula acima de 100%.
- Tipo VI: a clavícula é deslocada inferiormente ao acrômio e ao processo coracoide. Neste tipo de lesão, o mecanismo é diferente, resultando de um importante trauma em abdução do ombro.

O estudo radiográfico para a avaliação de luxação AC deve incluir incidência AP bilateral com carga, podendo haver uma inclinação cranial de 15° para diminuir a sobreposição de estruturas ósseas. Na lesão grau I, não há evidências de aumento do espaço articular, enquanto nos demais graus existe uma incongruência das estruturas ósseas, variando como o grau, conforme já descrito. No exame de RM, pode haver um discreto aumento de sinal pericapsular nas sequências sensíveis ao líquido no grau I e evidências de estiramento com descontinuidade de fibras e incongruência das estruturas ósseas nos demais graus. Nas lesões graduadas como III ou mais, existe um aumento de sinal e irregularidade dos ligamentos coracoclaviculares, demonstrando lesão. Na lesão tipo IV, é muito importante a avaliação da incidência axilar no estudo radiológico convencional e as sequências axiais na RM para averiguar o deslocamento posterior da clavícula. Alguns cuidados devem ser observados durante a avaliação de pacientes suspeitos de lesão traumática da

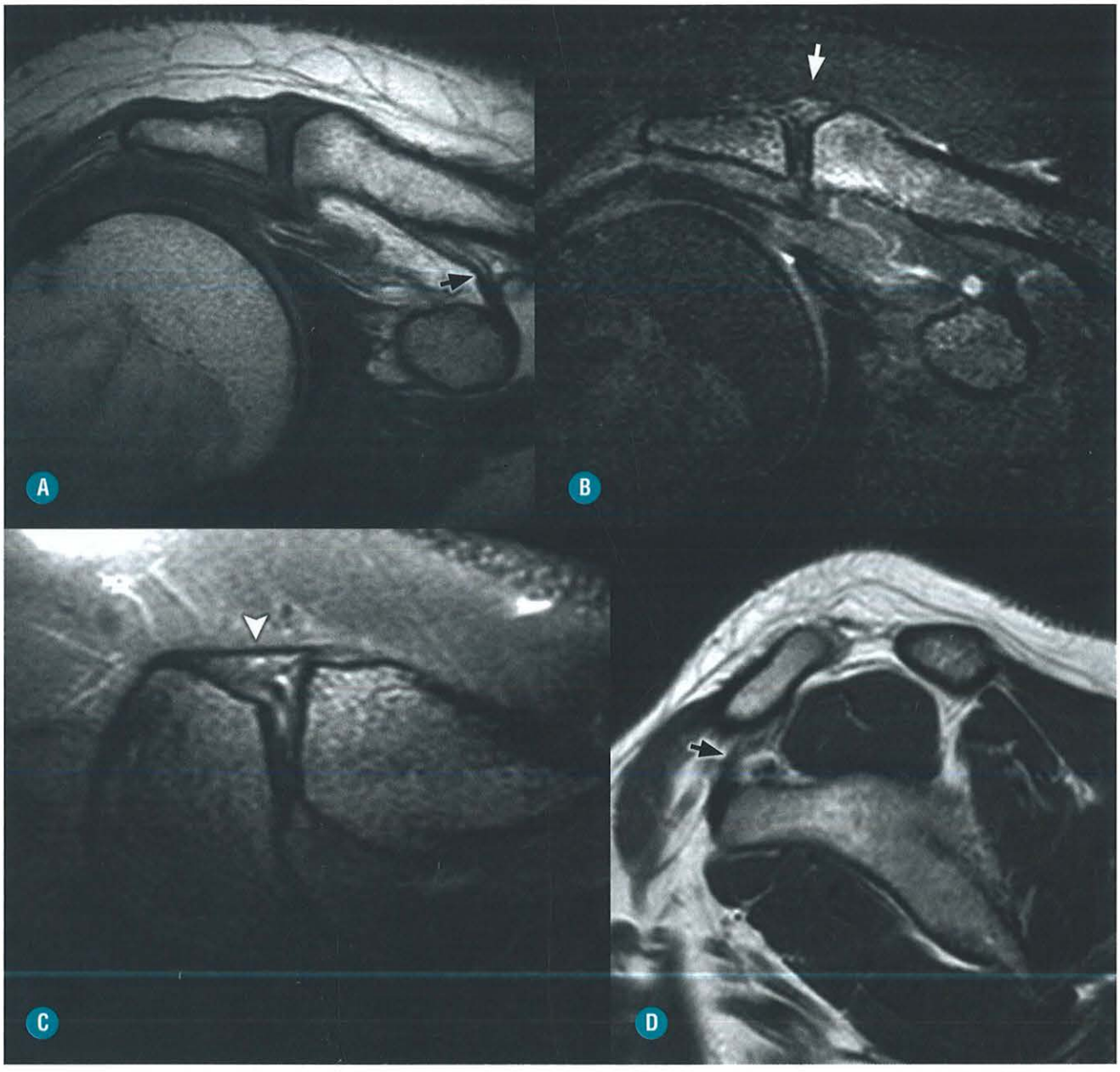

FIGURA 1-125. Anatomia normal da articulação acromioclavicular. Imagens de RM ponderadas em T1 e T2 com saturação de gordura no plano coronal (**A** e **B**), axial T2 com saturação de gordura (**C**) e sagital T1 (**D**) mostando a cápsula articular (*seta branca*), o ligamento acromioclavicular anterior (*ponta de seta*) e ligamentos coracoclaviculares (*setas pretas*).

AC. Vários achados de imagem podem-se sobrepor, relacionados com alterações degenerativas da AC em pacientes com mais idade, principalmente nas lesões graus I e II, e é importante conhecer a história do paciente. Durante o exame de RM, o paciente permanece em decúbito, perdendo a ajuda da força da gravidade para demonstrar o aumento da distância das estruturas ósseas da AC. Em decorrência disso, sempre que possível deve-se realizar também um estudo radiológico com carga para se chegar a uma melhor definição do tipo de lesão do paciente.

OSTEÓLISE DA CLAVÍCULA DISTAL

A osteólise distal da clavícula é caracterizada por uma reabsorção da porção mais lateral da clavícula, podendo estar associada a diversas causas. Os pacientes podem relatar o início dos sintomas após uma discreta lesão traumática ou relacioná-lo a algum esforço repetitivo crônico em atletas, como levantadores de peso e atletas que fazem uso de raquetes. Dentre as doenças sistêmicas, destacam-se hiperparatireoidismo, artrite reumatoide, doenças do colágeno, infecção e mieloma múltiplo. Clinicamente, o paciente apresenta dor local, redução da força e restrição de movimento. Esses achados se superpõem a outras doenças da região, sendo necessária a utilização dos métodos de imagem para o diagnóstico diferencial.

O achado radiológico inicial inclui aumento de partes moles, rarefação do trabeculado ósseo da clavícula distal e per-

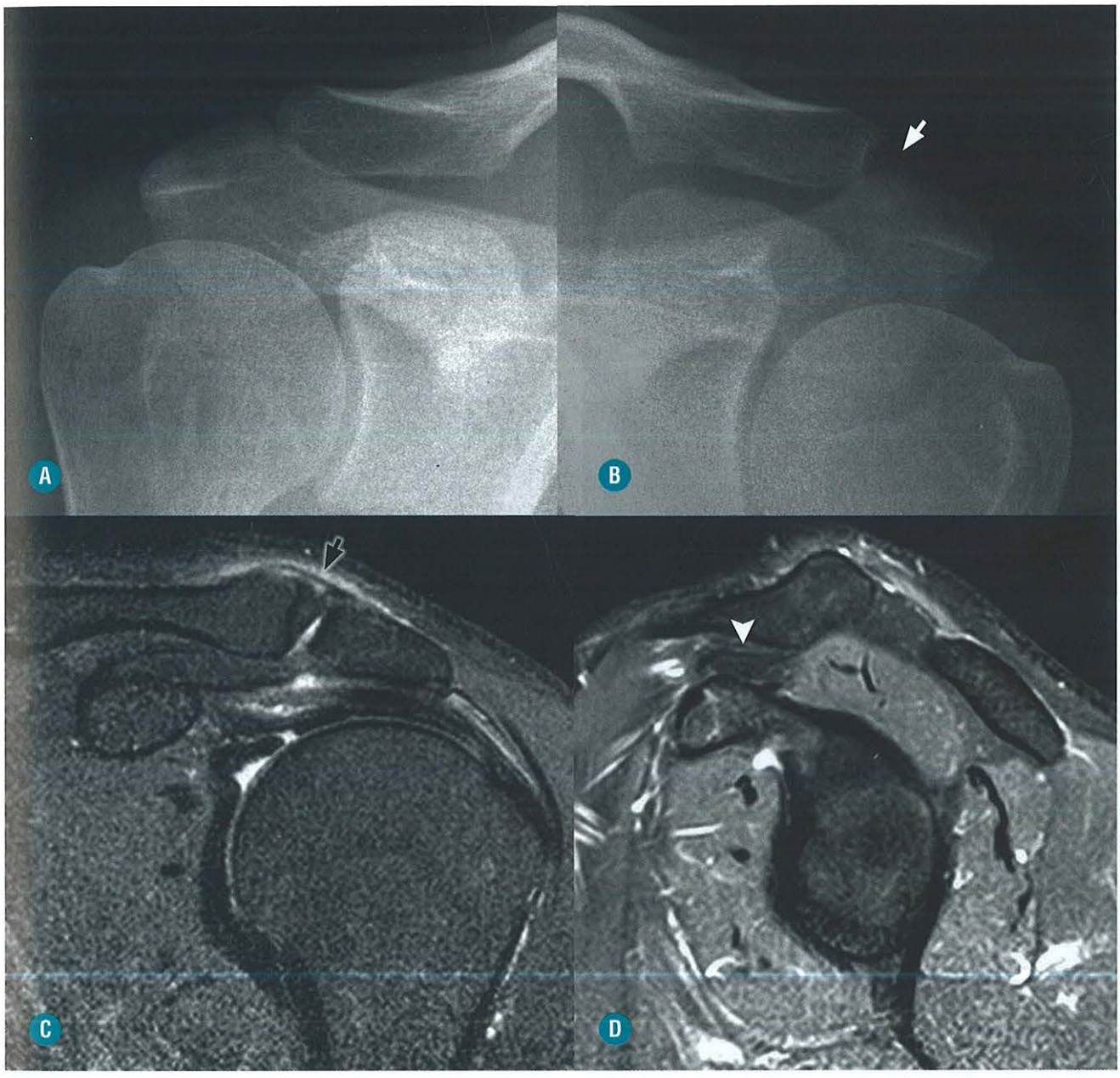

FIGURA 1-126. Luxação acromioclavicular grau II. Estudo radiológico convencional com carga e comparativo (**A** e **B**) mostrando a subluxação da acromioclavicular esquerda (*seta branca*). Imagens de RM ponderadas em T2 com saturação de gordura nos planos coronal (**C**) e sagital (**D**) mostando edema capsuloligamentar ao redor da articulação acromioclavicular (*seta preta*) sem sinais de alteração dos ligamentos coracoclaviculares (*ponta de seta*). Note que somente por meio de estudo radiológico com carga foi possível observar o desnível articular.

da da cortical subcondral. Subsequentemente, há reabsorção óssea com diversas erosões e osteólise com perda de substância óssea. Em alguns casos, pode haver regeneração completa da clavícula, enquanto em outros a reabsorção permanece. A RM pode ser bastante útil na avaliação da doença porque pode mostrar um edema desproporcional da medula óssea da clavícula distal em relação ao acrômio, mesmo em pacientes com alterações degenerativas associadas. A RM também pode demonstrar fragmentação e alterações fibrocísticas do córtex, além de uma linha de baixo sinal na medula óssea subcondral que pode corresponder a uma microfratura por sobrecarga mecânica/estresse (Fig. 1-128).

OSTEOARTROSE

A artrose da AC apresenta alta prevalência, principalmente em pacientes a partir da quarta década de vida, sendo constantemente avaliada por estudo radiológico convencional e RM, coexistindo com outras afecções que comprometem o ombro, como lesão do manguito rotador, bursite subacromial e artrose glenoumeral. A articulação AC tem apenas uma pequena área, suportando grande carga na região. As superfícies articulares são fibrocartilaginosas a partir da 2ª à 3ª década de vida, não tendo o mesmo suporte que a cartilagem hialina, e o disco intra-articular torna-se degenerado e sem função a partir da quarta década. Todos esses fatores colaboram para uma degeneração mais

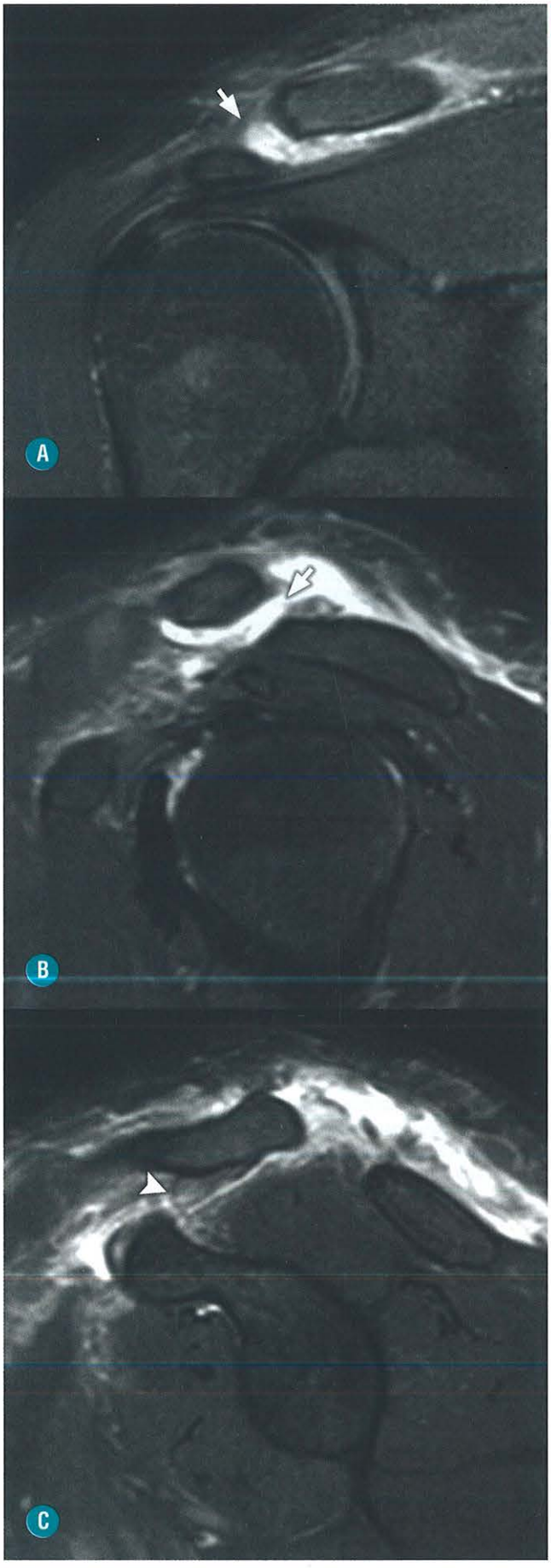

FIGURA 1-127. Luxação acromioclavicular grau III. Imagens de RM ponderadas em T2 com saturação de gordura nos planos coronal (**A**) e sagital (**B** e **C**) mostrando rotura completa capsuloligamentar (*setas*) associado a aumento da distância articular e extenso edema de partes moles adjacentes, incluindo estiramento/rotura dos ligamentos coracoclaviculares (*ponta de seta*).

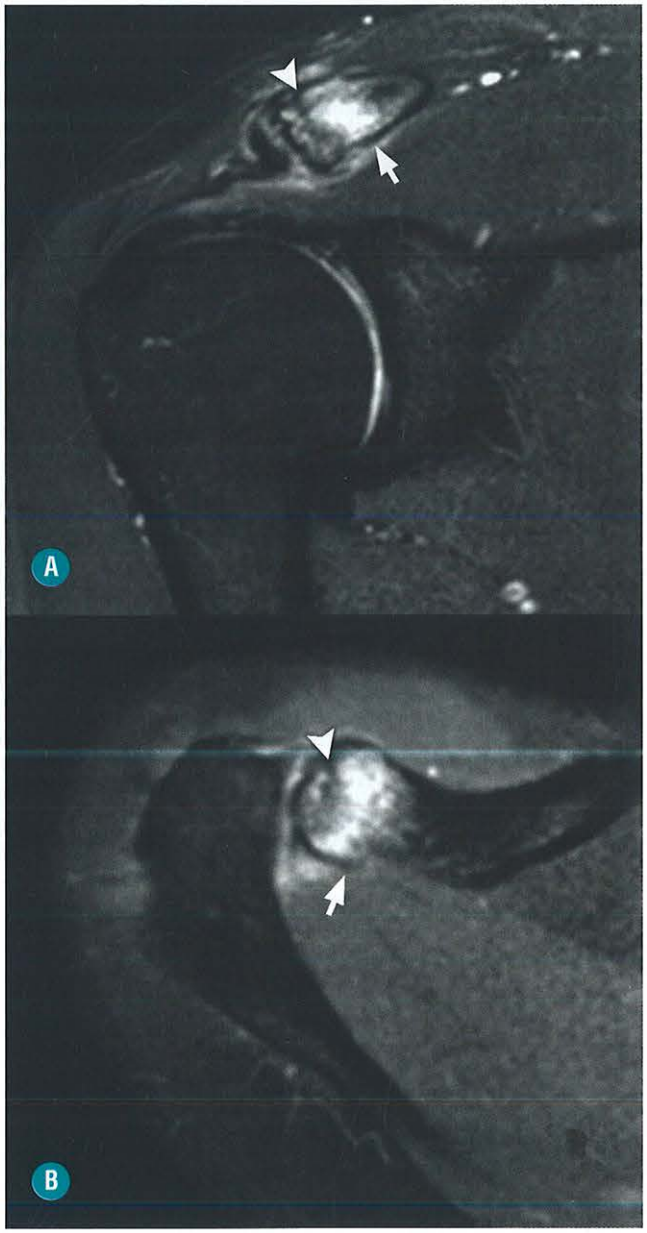

FIGURA 1-128. Osteólise distal da clavícula. Imagens de RM ponderadas em T2 com saturação de gordura no plano coronal (**A**) e axial T2 com saturação de gordura (**B**) mostrando irregularidade e alteração do sinal da clavícula distal com edema de partes moles adjacentes (*setas*). Note fina imagem linear com baixo sinal na medula óssea subcondral (*pontas de seta*) que pode corresponder a uma linha de fratura por sobrecarga mecânica.



FIGURA 1-129. Artropatia degenerativa acromioclavicular. Imagens de RM ponderadas em T2 com saturação de gordura e T1 no plano sagital (**A** e **B**) e DP com saturação de gordura no plano axial (**C**) mostrando alterações ósteo-hipertróficas e edema da medula óssea e partes moles adjacentes da região acromioclavicular (*setas*).

acentuada dessa articulação. A hipertrofia capsuloligamentar e os osteófitos inferiores podem reduzir o espaço da fossa supraespinal, comprimindo a junção miotendínea do supraespinal, em alguns casos contribuindo para o impacto subacromial. O estudo radiológico convencional demonstra redução do espaço articular, esclerose óssea e cistos subcondrais e osteofitose marginal. A incidência de Zanca é ótima para a avaliação devido à retirada da sobreposição de estruturas ósseas da articulação AC. No estudo por RM, geralmente nota-se espessamento capsuloligamentar, associado a alterações ósteo-hipertróficas das margens ósseas, como osteofitose marginal, além de edema e alterações fibrocísticas da medula óssea subcondral, sendo, na maioria dos casos, assintomático, correspondendo apenas a um achado de exame. Em casos sintomáticos geralmente existe também um edema de partes moles periarticular/capsular associado (Fig. 1-129). Estudos demonstram que pacientes com espessamento capsuloligamentar com edema de partes moles adjacentes são beneficiados com infiltração intra-articular.

PATOLOGIAS DA ARTICULAÇÃO ESTERNOCLAVICULAR

ANATOMIA DIRIGIDA E BIOMECÂNICA

A articulação esternoclavicular é a única articulação verdadeira a conectar o tronco com a cintura escapular. Embora tenha essa função, a articulação não apresenta uma estabilidade óssea intrínseca devido ao desproporcional tamanho das superfícies articulares da clavícula proximal, que apresenta uma grande superfície articular, e do esterno, que apresenta uma discreta concavidade articular. Menos da metade da clavícula proximal articula-se com o esterno, e, em 2,5% dos casos, a porção inferior da clavícula também se articula com a superfície superior e anterior da primeira costela. Além de uma espessa cápsula articular, os ligamentos esternoclaviculares anterior e posterior são importantes na estabilidade articular, assim como o ligamento interclavicular. Outra estrutura que auxilia na estabilização articular é um homólogo meniscal, que se insere superiormente na borda posterior da clavícula e inferiormente na cartilagem da primeira costela, evitando o deslocamento medial da clavícula. Próximo à articulação, o ligamento costoclavicular, entre a primeira costela e a clavícula proximal, age resistindo a forças que tentam deslocar a clavícula nas direções anterior, superior, posterior e lateral. A articulação apresenta grande mobilidade, com aproximadamente 30-35° de elevação, 35° de translação no plano anteroposterior e 50° de rotação ao redor do eixo longitudinal da clavícula.

LUXAÇÃO ESTERNOCLAVICULAR

A luxação esternoclavicular é rara, constituindo apenas 2 a 3% das luxações do ombro, sendo a luxação anterior mais

comum do que a posterior. A principal causa de luxação é o trauma, principalmente relacionado com acidentes automobilísticos e esportivos. A luxação anterior raramente ocorre devido a trauma direto, sendo mais frequente quando uma força anterolateral é aplicada no ombro, sendo a clavícula distal empurrada para trás enquanto a clavícula proximal é deslocada para a frente. Esse movimento ocorre devido à rotação da clavícula sobre um eixo formado pelo forte ligamento costoclavicular. A luxação posterior pode ocorrer com um trauma anterior direto na clavícula proximal ou em um traumatismo indireto, quando uma força desloca o ombro e a clavícula distal para a frente e, consequentemente, a clavícula proximal é rodada para trás (Fig. 1-130). A luxação posterior apresenta maior risco para o paciente, pois a clavícula proximal pode comprimir estruturas nobres do mediastino superior, como a traqueia, esôfago e grandes vasos e nervos da região, podendo causar tosse, dispneia, disfagia ou colapso vascular. Em relação à luxação anterior, a maior complicação relatada pelos pacientes é cosmética, com uma

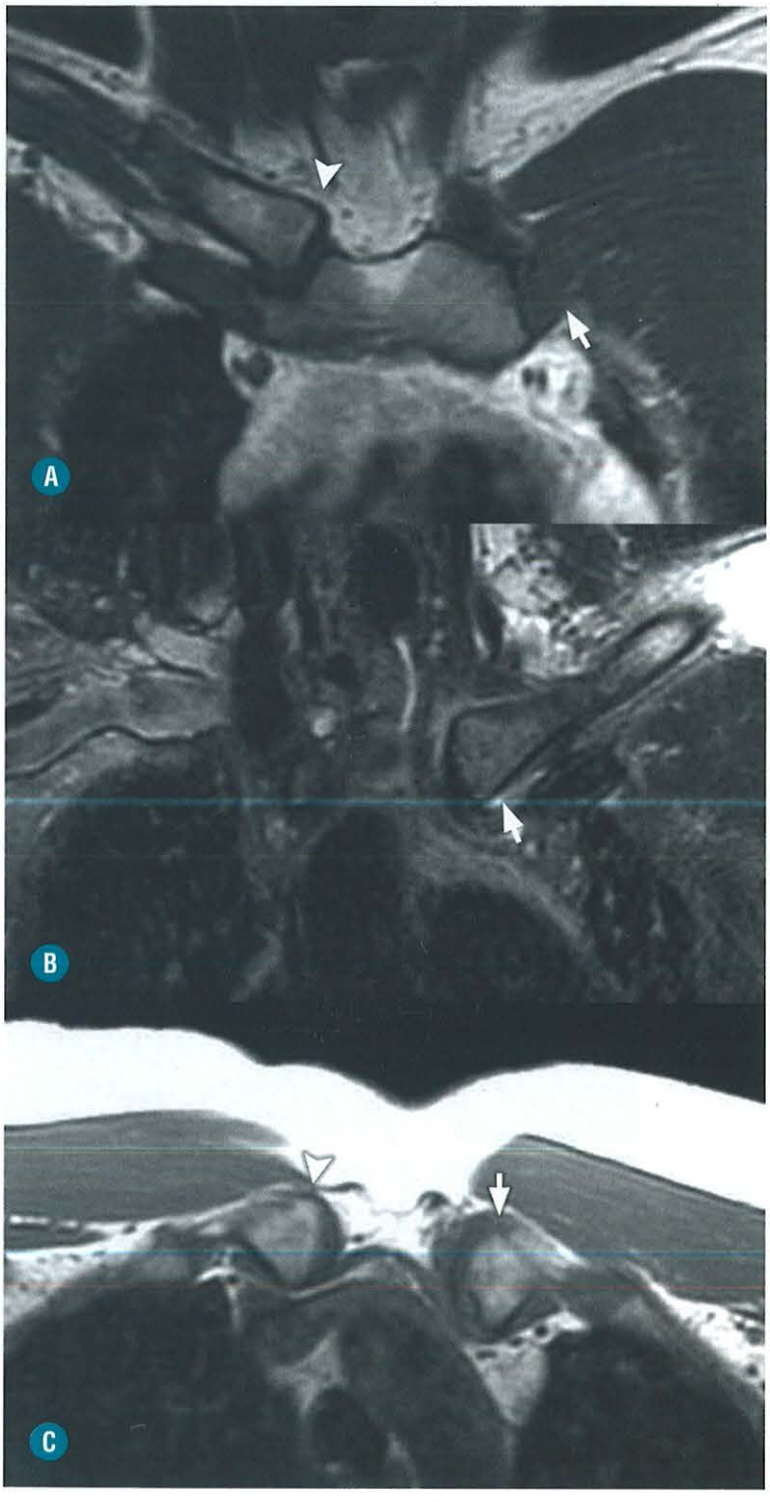

FIGURA 1-130. Luxação posterior da articulação esternoclavicular esquerda. Imagens de RM no plano coronal ponderadas em T1 (**A**) e T2 com saturação de gordura (**B**) e axial T1 no plano axial (**C**) mostrando luxação posterior da clavícula proximal direita (*setas*) em relação à esquerda (*pontas de seta*).

protuberância na área da clavícula deslocada. Felizmente, a luxação posterior é rara, constituindo 5% das lesões dessa articulação. A luxação pode ser classificada em tipo I, quando ocorre apenas um estiramento capsuloligamentar, sem sinais de rotura ou instabilidade articular; tipo II, quando existe algum grau de instabilidade que é evidente somente com manobras dinâmicas e a tipo III, quando existe uma instabilidade e deslocamento da clavícula mesmo sem o auxílio de nenhuma manobra.

O estudo radiológico convencional AP pode sugerir a lesão, mas não é o melhor plano para a identificação dos achados. Existem diversas técnicas descritas para melhorar a avaliação esternoclavicular, incluindo uma incidência AP com inclinação cranial de 40° do raio, com centro no esterno, melhorando o desempenho da radiografia. A TC é a melhor modalidade para avaliar a luxação esternoclavicular, principalmente nos aparelhos com multidetectores, sendo possível realizar reconstrução nos diversos planos. A RM também pode ser útil na avaliação das estruturas ósseas e também de partes moles associadas.

Vale lembrar que lesões na porção proximal da clavícula também podem indicar uma fratura epifisária. O centro de ossificação nesta região é o último a se fechar, somente após os 25 anos. Antes dos 18 anos, época que esse centro de ossificação torna-se visível ao estudo radiológico convencional, é extremamente difícil diferenciar entre luxação esternoclavicular ou fratura através da placa fisária, e a RM pode ser útil nesse contexto.

OUTRAS DOENÇAS

A osteoartrose é a principal doença que compromete a articulação esternoclavicular. Mulheres na pós-menopausa, histórico de dissecção radical cervical e trabalho manual são fatores de risco conhecidos. O estudo radiográfico convencional e a TC demonstram os achados clássicos de redução do espaço articular, esclerose óssea e cistos subcondrais e osteofitose marginal. A RM também pode demonstrar esses achados, incluindo também hipertrofia da cápsula articular, edema da medula óssea subcondral, derrame articular e lesão do disco articular.

Em relação às doenças inflamatórias, cerca de 30% dos pacientes com artrite reumatoide apresentam lesão nas articulações esternoclaviculares, geralmente resultados da forma poliarticular. Contudo, o estudo radiológico convencional geralmente é normal. As lesões incluem erosões peri e intra-articulares, edema da medula óssea subcondral e derrame articular com sinovite, sendo evidente um realce aumentado pelo meio de contraste. Erosões e anquilose parcial ou completa também pode comprometer a articulação nos casos de espondiloartrite soronegativa. Também é possível observar algum grau de hiperostose da esternoclavicular. Pacientes com síndrome SAPHO (do inglês *synovitis, acne, palmoplantar pustulosis, hyperostosis and osteitis*) podem apresentar lesões articulares, sendo a esternoclavicular a principal articulação afetada (65 a 90% dos casos). Hiperostose e osteoesclerose são características no estudo radiológico convencional e TC. Outros achados incluem erosões articulares e anquilose. As lesões ativas apresentam sinal aumentado nas sequências sensíveis ao líquido, com padrão de edema da medula óssea. Outras doenças que podem causar hiperostose e osteoesclerose da clavícula proximal são a hiperostose esternocostoclavicular, observada também nas costelas mais altas e coluna cervicotorácica, com predomínio em homens da 3ª à 5ª década de vida, que apresentam dor e sinais inflamatórios e osteíte condensante da clavícula, que compromete a clavícula proximal, geralmente relacionada com alteração por estresse em mulheres de meia-idade, podendo haver alterações degenerativas associadas (Fig. 1-131).



FIGURA 1-131. Osteíte condensante da clavícula direita. Imagens de TC com reconstruções coronal (**A**) e axial (**B**) mostrando esclerose óssea da clavícula proximal direita (*setas*) associadas a alterações degenerativas, havendo osteofitose marginal e cistos subcondrais (*pontas de seta*).

Artrite séptica da articulação esternoclavicular é incomum, sendo geralmente monoarticular e de início insidioso. Os agentes mais comuns são o *S. aureus* e a *P. aeruginosa*. Osteomielite do esterno pode ocorrer em 50% dos casos e formação de abscesso em 20%. Fatores de risco incluem usuários de drogas, diabetes e artrite reumatoide. A TC e a RM podem mostrar destruição das superfícies articulares com alargamento dos espaços articulares e presença de gás e líquido ao redor da articulação.

LITERATURA RECOMENDADA

1. Bergin D. Imaging Shoulder Instability in the Athlete. Magn Reson Imaging Clin N Am. 2009;17:595-615.
2. Bontrager K. Tratado de Técnica Radiológica e Base Anatômica. 4ª ed. Rio de Janeiro: Guanabara Koogan; 1999.
3. Chung CB, Steinbach LS. MRI of the Upper Extremity. Philadelphia: Lippincott Williams & Wilkins; 2010.
4. Cowderoy GA, Lisle DA, O'Connell PT. Overuse and Impingement Syndromes of the Shoulder in the Athlete. Magn Reson Imaging Clin N Am. 2009;17:577-693.
5. Doneux PS, Checchia SL, Miyazaki AN. Padronização do estudo radiográfico da cintura escapular. Rev Bras Ortop. 1998;33: 883-888.
6. Fitzpatrick D, Walz DM. Shoulder MR Imaging Normal Variants and Imaging Artifacts. Magn Reson Imaging Clin N Am. 2010;18:615-632.
7. Homsi C, Bordalo-Rodrigues M, da Silva JJ, Stump X. Ultrasound in adhesive capsulitis of the shoulder: is assessment of the coracohumeral ligament a valuable diagnostic tool? Skeletal Radiology. 2006;35:673-678.
8. Magee T, Williams D, Mani S. Shoulder MR Artrhography: Which Patient Group Benefits Most? AJR. 2004; 183: 969-974.
9. Mohana-Borges AV, Chung CB, Resnick D. MR Imaging and MR Arthrography of the Postoperative Shoulder: Spectrum of Normal and Abnormal Findings. Radiographics 2004;24:60-85.
10. Morag Y, Jacobson JA, Miller B. MR Imaging of Rotator Cuff Injury: What the Clinician Needs to Know. Radiographics. 2006; 26:1045-1065.
11. Morag Y, Jacobson JA, Shlelds G. MR arthrography of Rotator Interval, Long Head of the Biceps Brachii, and Biceps Pulley of the Shoulder. Radiology. 2005;235:21-30.
12. Nakata W, Katou S, Fujita A, et al. Biceps Pulley: Normal Anatomy and Associated Lesions at MR arthrography. Radiographics. 2011;31:791-810.
13. Polster JM, Schickendantz MS. Shoulder MRI: What Do We Miss? AJR. 2010;195:557-584.
14. Resnick D, Kang HS, Pretterklieber ML. Shoulder. In: Internal Derangements of Joints, 2nd ed. Philadelphia: Saunders Elsevier; 2007. P. 713-1122.
15. Restrepo CS, Martinez S, Lemos DF at al. Imaging Appearances of the Sternum and Sternoclavicular Joints. Radiographics. 2009;29:839-859.
16. Rogers L, Lenchik L. The shoulder and humeral shaft. In: Radiology of Skeletal Trauma, 3rd ed. Philadelphia: Churchill Livingstone; 2002. p. 593-682.
17. Saupe N, White LM, Bleakney R. Acute Traumatic Posterior Shoulder Dislocation: MR Findings. Radiology. 2008; 248:185-193.
18. Sernik R. Ombro. In: Ultrassonografia do Sistema Musculoesquelético. Rio de Janeiro: Revinter; 2009:5-112.
19. Souza PM. ArtroRM do Ombro & Correlação Artroscópica. Rio de Janeiro: Revinter; 2009.
20. Stoller DW, Wolf EM, Li AE, et al. The Shoulder. In: Magnetic Resonance Imaging in Orthopaedics and Sports Medicine. 3rd ed. Philadelphia: Lippincott Williams & Wilkins; 2007. p. 1131-1461.
21. Zanetti M, Hodler Juerg. MR imaging of the shoulder. In: Magnetic Ressonance Imaging Clinics. Philadelphia: Elsevier Saunders; 2004.

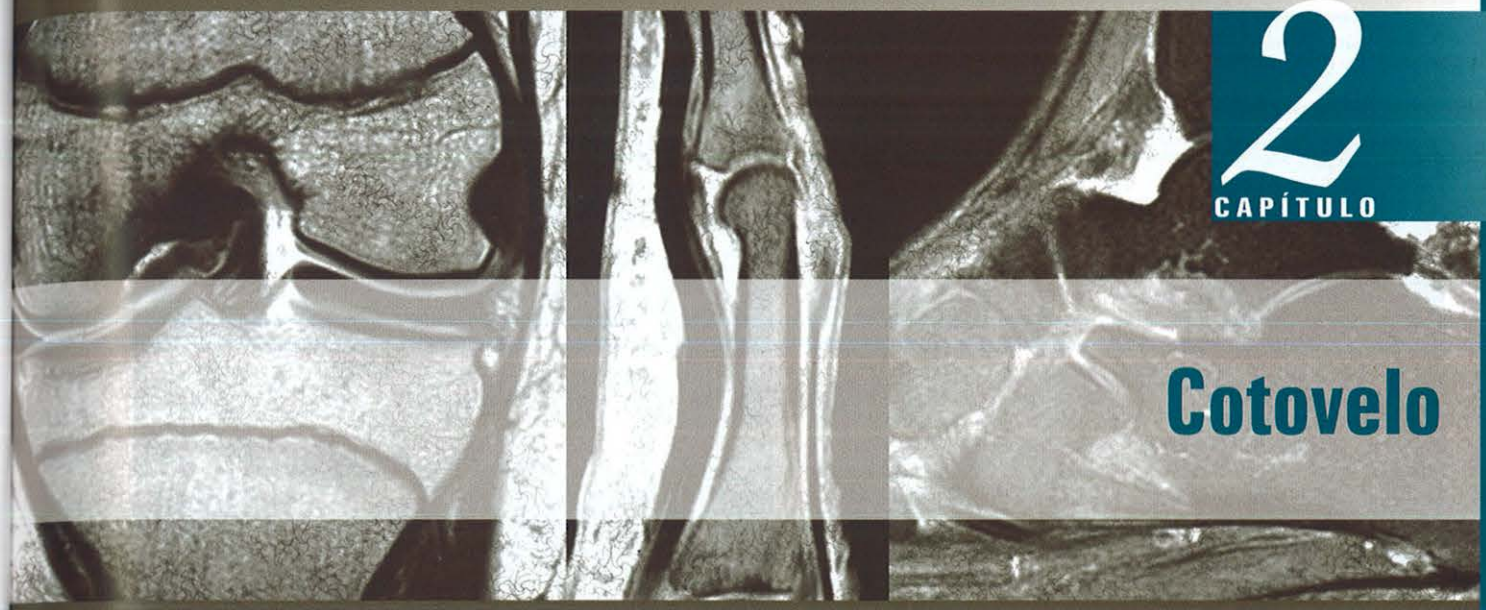

2 CAPÍTULO

Cotovelo

Marcelo Novelino Simão
Mário Muller Lorenzato

ANATOMIA ÓSSEA APLICADA À IMAGEM

A superfície articular distal do úmero é constituída, no seu terço medial, pela tróclea, que apresenta uma faceta articular lateral e uma medial, maior e mais distal, com uma cobertura condral que forma um arco de cerca de 330° e um sulco entre ambas. A porção articular lateral do úmero distal é denominada capítulo e apresenta forma esferoide, com uma cobertura condral de aproximadamente 2 mm, que recobre praticamente toda a sua extensão (Fig. 2-1). Uma mudança abrupta no contorno ósseo na porção posterolateral do capítulo, na junção com o epicôndilo lateral, forma uma pequena indentação com um contorno irregular, causando um conhecido pseudodefeito articular do capítulo (Fig. 2-2A), que varia de tamanho conforme o indivíduo. Esse defeito pode ser praticamente imperceptível ou até bem proeminente, sendo identificado em imagens dos planos coronal ou sagital na ressonância magnética (RM), como uma interrupção abrupta da cartilagem e que não deve ser confundido com lesão osteocondral ou osteocondrite dissecante. Entre a tróclea e o capítulo, existe um pequeno sulco que se articula com a margem da cabeça do rádio. Na face posterior do úmero distal, há uma depressão rasa denominada fossa olecraniana, e, na face anterior do úmero, existe outra depressão menor, denominada fossa coronoide, acima da tróclea, e uma fossa radial adjacente, acima do capítulo.

O epicôndilo medial é uma proeminência óssea localizada na extremidade medial do úmero distal. O nervo ulnar cruza sua margem posterior, e, em sua margem anterior, está a origem dos tendões extensores superficiais do antebraço. O epicôndilo lateral é uma proeminência correspondente na face lateral e, na sua porção anterior, há a inserção proximal dos músculos extensores superficiais do antebraço.

A porção proximal da ulna contém uma grande depressão, denominada fossa sigmoide ou troclear (Fig. 2-3), formada por dois componentes com superfícies articulares: um anterior, chamado processo coronoide, e um posterior, denominado olécrano, ambos recobertos por cartilagem hialina. Há um pequeno recorte cortical medial e outro lateral entre as duas facetas articulares, que se continua com uma espícula óssea transversal sem cobertura condral, formando o chamado pseudodefeito condral da fossa troclear, que pode ser identificado em imagens do plano sagital na RM, simulando um pequeno osteófito ou defeito condral (Fig. 2-2B). A incisura semilunar ou radial é uma pequena depressão na ulna proximal, recoberta por cartilagem, na face lateral do processo coronoide, que se articula com a porção medial da cabeça do rádio.

A porção proximal do rádio é formada pela cabeça radial, pelo colo e pela tuberosidade. A cabeça apresenta morfologia em disco com uma concavidade proximal e é recoberta por cartilagem, exceto em sua porção anterolateral, sendo esta porção da cabeça radial desprovida de osso subcondral, mais fraca e mais suscetível a fraturas. O colo é um estreitamento ósseo logo abaixo da cabeça, e a tuberosidade está localizada distal e medial em relação ao colo (Fig. 2-4).

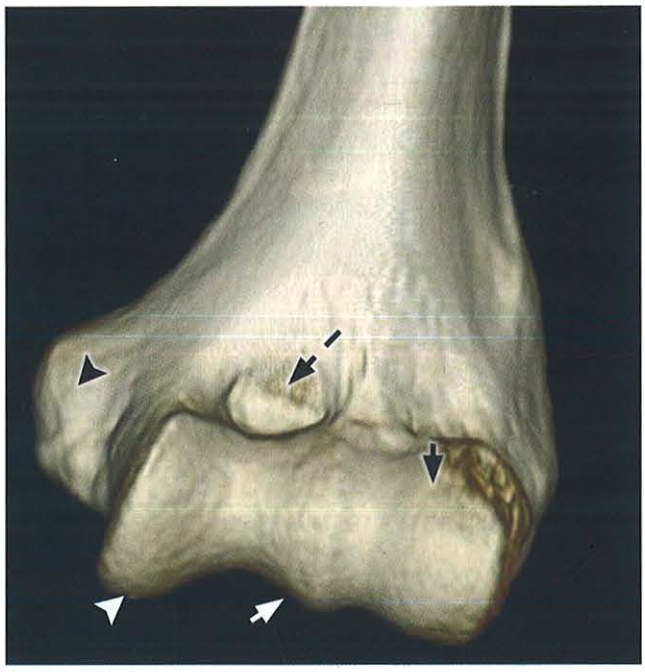

FIGURA 2-1. Imagem de TC com reconstrução em 3D do úmero distal, vista anterior. Tróclea com as superfícies medial (*ponta de seta branca*) e lateral (*seta branca*). Capítulo (*seta preta*), epicôndilo medial (*ponta de seta preta*) e fossa coronoide (*seta preta pontilhada*).

ANATOMIA ARTICULAR

O cotovelo é uma articulação muito congruente, formada por três diferentes articulações, a umeroulnar, a umerorradial e a radioulnar proximal, contidas por uma única cápsula articular (Fig. 2-5). A umeroulnar é formada pela tróclea e pela ulna proximal; a umerorradial é formada pelo capítulo e pela cabeça do rádio; e a radioulnar proximal é formada pela cabeça do rádio e a incisura semilunar. Apresenta dois tipos de movimentos, o de flexão-extensão, com cerca de 150° de amplitude, e os movimentos rotacionais de supinação e pronação, com amplitudes de 85° e 75°, respectivamente.

A cápsula articular reveste completamente a articulação. A inserção anterior proximal ocorre acima das fossas coronoide e radial no úmero, enquanto a inserção distal ocorre na face anterior do processo coronoide na ulna e após o ligamento anular no rádio. A inserção posterossuperior no úmero tem lugar acima da fossa olecraniana e dos epicôndilos, e a inserção distal posterior ocorre na margem superior do olécrano e ao longo de suas margens medial e lateral. A face articular anterior está frouxa na flexão e tensa na extensão. O volume articular máximo encontra-se entre 24 mL e 30 mL.

Durante a fase embrionária, o cotovelo é formado por três cavidades distintas, separadas por septos mesenquimais, que regridem para a formação de uma cavidade única. A involução incompleta desses septos dá origem às chamadas pregas sinoviais (plicas). Pode haver uma prega ou dobra sinovial posterolateral na face umerorradial da articulação em até 86% dos indivíduos, sendo a prega sinovial mais frequente do cotovelo, de tamanho e posição variáveis, normalmente com menos de 3 mm em indivíduos assintomáticos, revestida por membranas sinoviais,

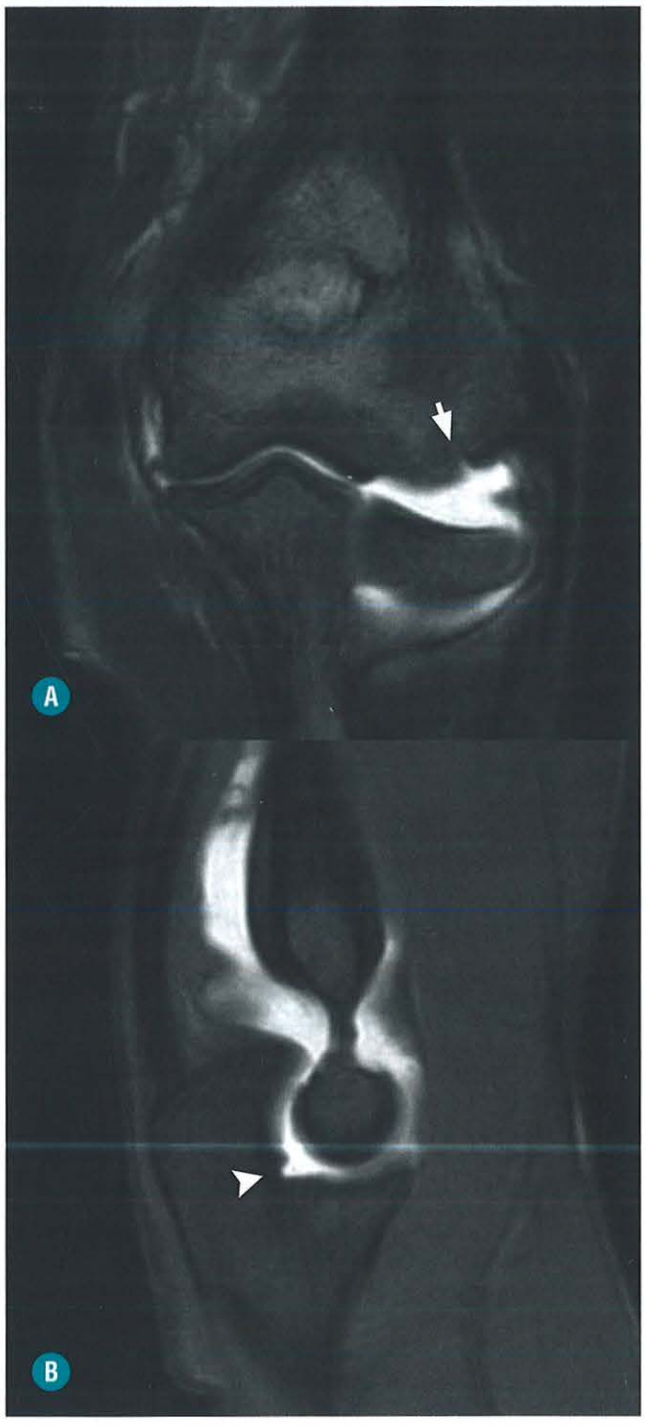

FIGURA 2-2. A, Artro-RM no plano coronal mostrando pseudodefeito do capítulo (*seta*). **B,** Artro-RM no plano sagital mostrando pseudodefeito da fossa troclear (*ponta de seta*).

sem ou com componente fibroso no interior e com fibras nervosas (Fig. 2-6A). Acredita-se que pode estar relacionada com algumas síndromes dolorosas laterais, que simulam, inclusive clinicamente, epicondilite. Outra prega sinovial descrita é a posterior, localizada na porção superior do recesso olecraniano lateral, vista em cerca de 50% dos indivíduos (Fig. 2-6B).

Os coxins gordurosos são estruturas intra-articulares, porém extrassinoviais, localizadas, portando, entre a cápsula fibrosa e



FIGURA 2-3. Imagem de TC com reconstrução 3D da fossa sigmoide na ulna proximal, formada pelo olécrano (*seta branca*) e processo coronoide (*ponta de seta branca*). Na face lateral do processo coronoide, há uma pequena depressão articular denominada fossa semilunar (*ponta de seta preta*).



FIGURA 2-5. Imagem de TC com reconstrução 3D do cotovelo, que é formada pelos componentes umeroulnar (*seta branca*), umerorradial (*ponta de seta preta*) e radioulnar proximal (*ponta de seta branca*).

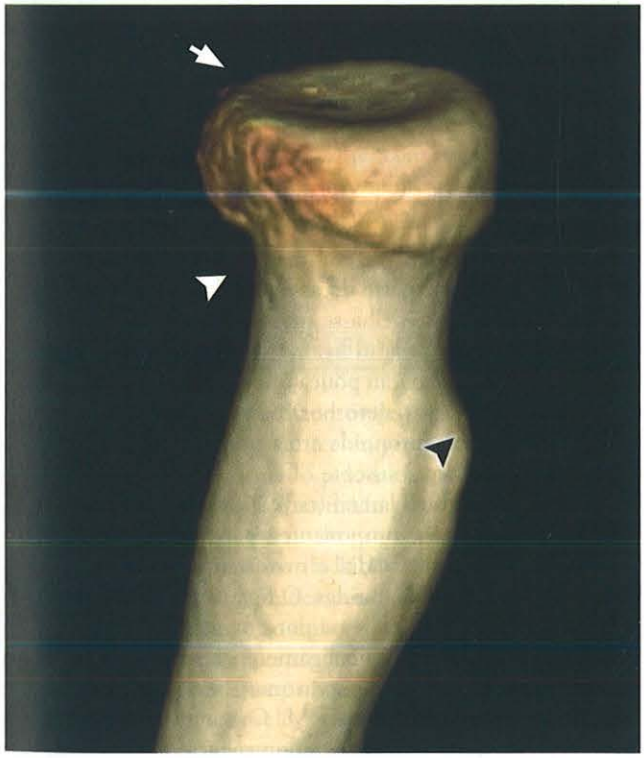

FIGURA 2-4. Imagem de TC com reconstrução 3D do rádio proximal mostrando a cabeça com uma superfície articular côncava (*seta branca*), o estreitamento ósseo do colo (*ponta de seta branca*) e a tuberosidade em posição anteromedial (*ponta de seta preta*).

a membrana sinovial. Existem vários coxins no cotovelo, que podem estar localizados entre o rádio e a ulna, sobre o olécrano, o processo coronoide e a fossa radial. Os coxins gordurosos anterior e posterior (Fig. 2-7) podem ser bem vistos nas radiografias em perfil do cotovelo como áreas radioluminescentes, sendo o anterior mais bem visto em grafias em flexão e o posterior em grafias em extensão. Em imagens seccionais de tomografia computadorizada (TC) e de RM, são facilmente identificadas. O deslocamento desses coxins em relação à borda óssea identificado em radiografias sugere alterações no conteúdo intra-articular, como derrames ou mesmo massas.

ANATOMIA LIGAMENTAR

Os ligamentos do cotovelo são formados pelos complexos ligamentares colaterais medial e lateral. O ligamento colateral medial (ulnar) é formado por três porções: a anterior, a posterior e a intermediária ou transversa. A anterior é a maior e mais importante, fornecendo estabilidade contra o estresse em valgo e em rotação interna, origina-se na porção anteroinferior do epicôndilo medial e insere-se na face medial da base do processo coronoide, ficando sob tensão entre 0° e 60° de flexão, sendo vista no plano coronal em RM em imagens anteriores ao plano que cruza os epicôndilos (Fig. 2-8A). A banda posterior tem origem na margem inferior do epicôndilo e insere-se na porção média da fossa semilunar no olécrano. Está sob tensão entre 60° e 120° de flexão do cotovelo, é um estabilizador secundário contra o estresse em valgo e a rotação externa,



FIGURA 2-6. Imagens de RM no plano sagital. **A,** Imagem em DP com supressão de gordura. A *seta branca* indica a dobra sinovial posterolateral no componente umerorradial. **B,** Imagem de artro-RM. A *seta preta* indica a prega sinovial posterior na porção superior do recesso olecraniano.

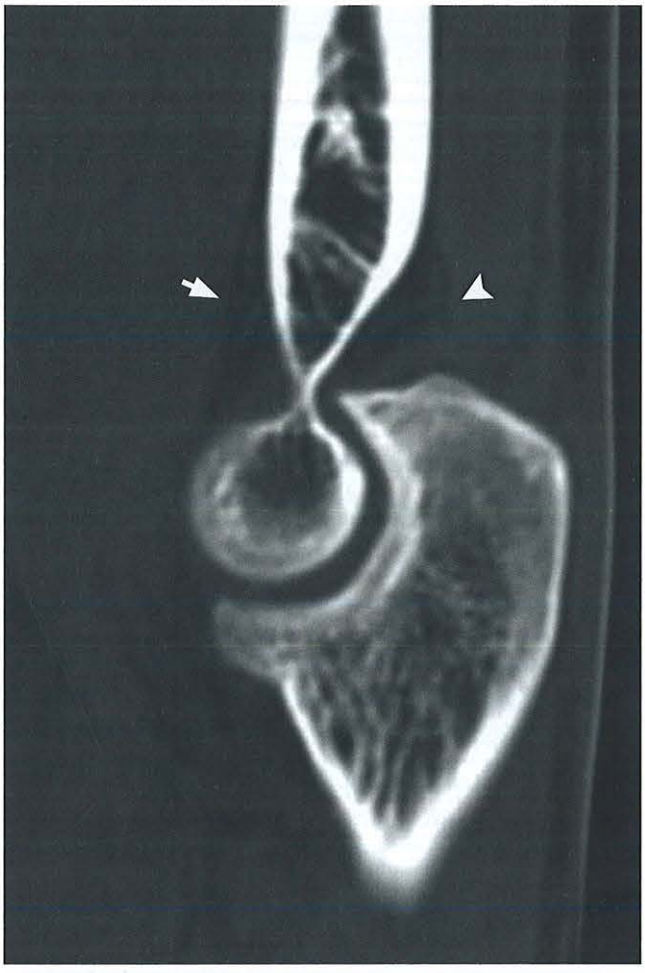

FIGURA 2-7. Reconstrução no plano sagital de TC mostrando áreas hipodensas dos coxins gordurosos anterior (*seta*) e posterior (*ponta de seta branca*).

quando está sob tensão, podendo ser identificada no plano coronal em RM em imagens posteriores ao plano que cruza os epicôndilos (Fig. 2-8B) e em imagens do plano axial como estrutura que compõe parte do assoalho da fossa do nervo ulnar, e seu aspecto assemelha-se mais a um espessamento em leque da cápsula do que um ligamento propriamente dito. O componente transverso tem pouca importância na estabilidade do cotovelo, com um trajeto horizontal ao longo da cápsula medial, do processo coronoide até a ponta do olécrano, e, às vezes, está praticamente ausente.

O ligamento colateral lateral (radial) é mais fraco que o medial e formado por três componentes, porém seu padrão é menos consistente que no medial e nem sempre todas as bandas podem ser bem individualizadas. O ligamento colateral radial propriamente dito origina-se na porção anteroinferior do epicôndilo lateral e insere-se no ligamento anular e na incisura radial da ulna (Fig. 2-9A), sendo mais bem identificado em imagens do plano coronal na RM. O componente colateral ulnar lateral origina-se mais posteriormente, é superficial ao ligamento anular e insere-se na crista supinadora da ulna, imediatamente após a inserção do ligamento anular (Fig. 2-9B), sendo o maior responsável pela resistência ao estresse em varo e rotação externa, proporcionando estabilidade posterolateral.

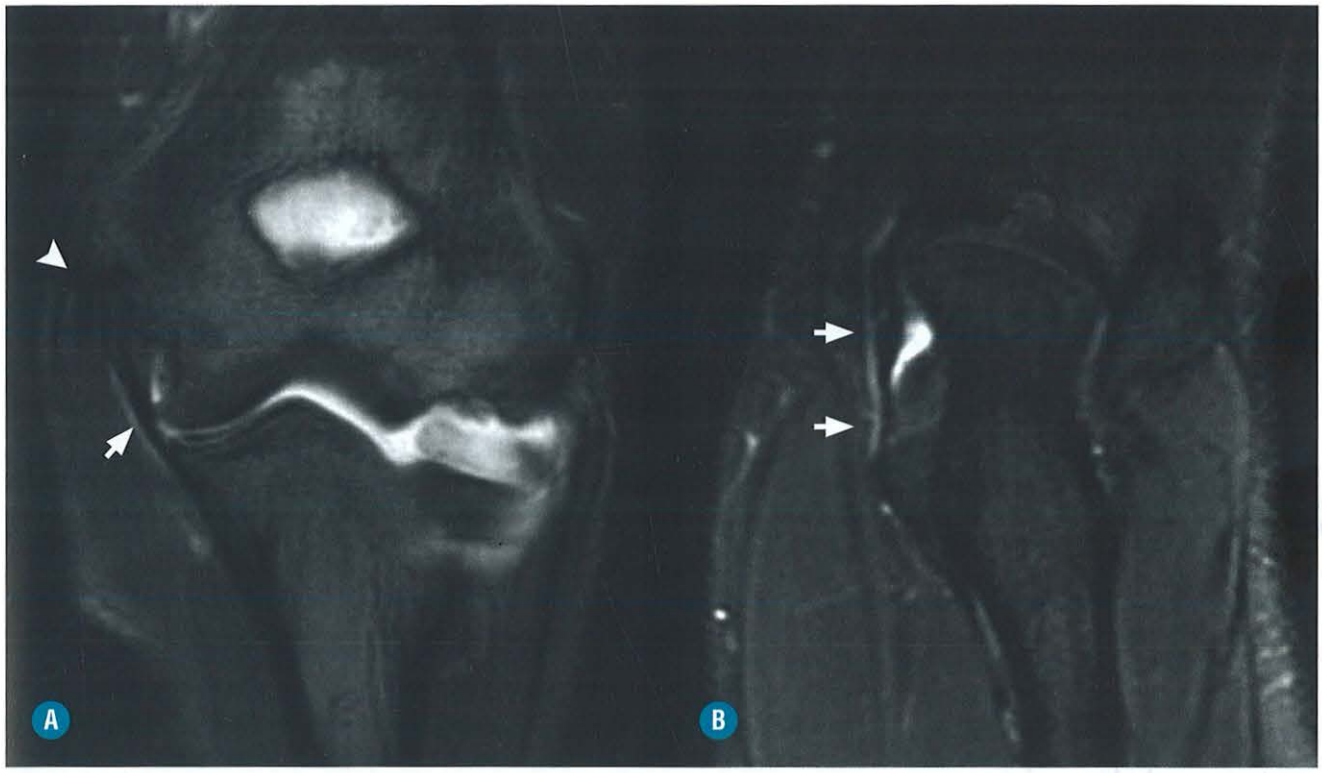

FIGURA 2-8. Artro-RM no plano coronal em T2 com supressão de gordura. **A,** Imagem anterior ao plano dos epicôndilos mostrando a banda anterior do ligamento colateral medial (*seta*) e o tendão comum dos flexores (*ponta de seta*). **B,** Imagem posterior ao plano dos epicôndilos mostrando toda a extensão da banda posterior do ligamento colateral medial (*setas*).

O ligamento anular é o estabilizador primário da articulação radioulnar e recebe toda a cabeça do rádio, com inserção nas porções anterior e posterior da incisura semilunar ou radial, que é visto com mais perfeição nas imagens de RM no plano axial (Fig. 2-9C). Um quarto componente, o ligamento colateral acessório, pode estar presente, com origem no ligamento anular e inserção na ulna. Os ligamentos radial e ulnar lateral são mais bem vistos no plano coronal, as porções proximais dos ligamentos são indistinguíveis, e o anular é mais bem visto no plano axial.

ANATOMIA MUSCULOTENDÍNEA

Os músculos e tendões do cotovelo podem ser divididos em quatro grupos diferentes: anterior, posterior, medial e lateral. O grupo anterior é formado pelo bíceps braquial e pelo braquial. O bíceps braquial é formado por dois componentes, o curto originando-se a partir do processo coracoide e o longo a partir da borda superior do lábio da glenoide. Os ventres musculares das duas porções podem continuar ao longo de toda a sua extensão como dois ventres separados ou apresentar graus variados de interdigitação entre suas fibras. O tendão distal do bíceps é desprovido de bainha, é formado cerca de 7 cm acima do cotovelo, sofre uma rotação em seu eixo de 90° entre a junção miotendínea e a inserção e tem um trajeto oblíquo de medial para lateral.O padrão do tendão distal do bíceps é semelhante ao dos ventres, de modo que cada ventre se continua com um tendão próprio e nos indivíduos, nos quais não há interdigitação de fibras entres os ventres, existe a capacidade dos tendões de deslizarem independentemente, enquanto nos indivíduos com interdigitação, os tendões não têm essa capacidade. Em alguns casos, pode haver uma conexão mais intensa entre as fibras, dificultando o isolamento de cada componente tendíneo na porção distal. A inserção ocorre na porção proximal do rádio, na chamada tuberosidade bicipital, cerca de 2 a 3 cm distal à face articular da cabeça, em uma área entre 1 cm^2 e 3 cm^2, e a porção correspondente ao cabo longa torna-se mais profunda e vai se inserir mais proximal, enquanto a porção correspondente ao cabo curto assume um aspecto em leque e insere-se na porção distal da tuberosidade. A aponeurose do bíceps, também chamada de *lacertus fibrosus*, origina-se no nível da junção miotendínea distal, principalmente da porção anterolateral do ventre da cabeça longa, continua no antebraço superficialmente aos músculos flexores, apresentando adesões profundas na musculatura e nas faces ulnar e radial da ulna proximal e tem uma inserção distal na fáscia profunda do antebraço. A inserção do tendão distal do bíceps é completamente envolta por uma bursa, que está aderida junto à margem profunda da porção tendínea da cabeça longa, apresentando um aspecto em lágrima e ocupando o espaço entre o músculo braquial e o tendão distal, com o cotovelo em extensão e supinação, e entre o rádio proximal e o tendão distal com a pronação do antebraço. O braquial origina-se na superfície anterior do úmero distal, seu ventre é profundo ao bíceps e a inserção, na base do processo coronoide e na tuberosidade da ulna. Nos exames de RM, o plano axial é considerado o melhor para a avaliação tendínea (Fig. 2-10), já que o trajeto oblíquo

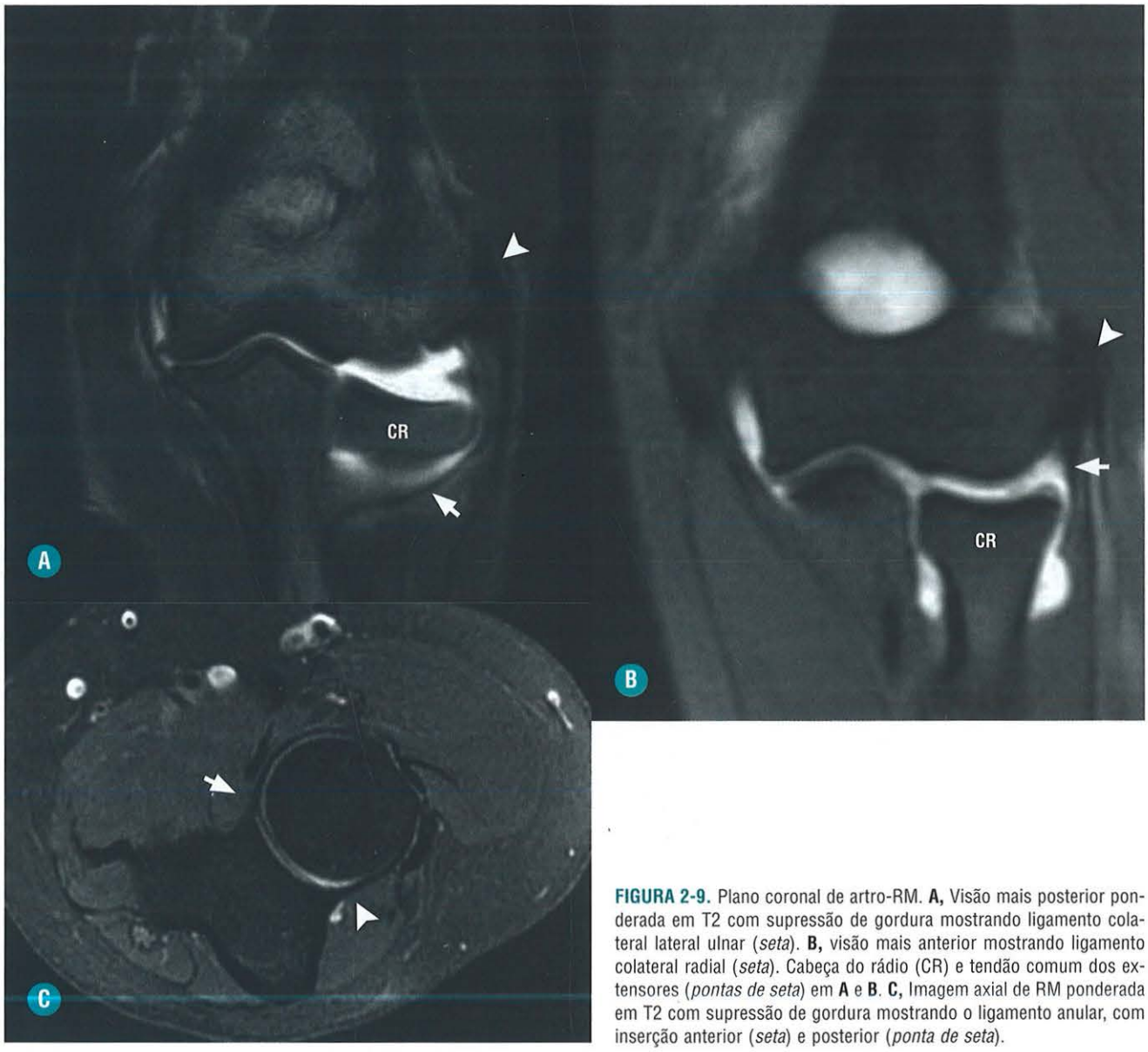

FIGURA 2-9. Plano coronal de artro-RM. **A,** Visão mais posterior ponderada em T2 com supressão de gordura mostrando ligamento colateral lateral ulnar (*seta*). **B,** visão mais anterior mostrando ligamento colateral radial (*seta*). Cabeça do rádio (CR) e tendão comum dos extensores (*pontas de seta*) em **A** e **B**. **C,** Imagem axial de RM ponderada em T2 com supressão de gordura mostrando o ligamento anular, com inserção anterior (*seta*) e posterior (*ponta de seta*).

do tendão dificulta a avaliação de toda a sua extensão nos planos coronal e sagital. Uma posição alternativa, que pode ser feita de maneira adicional nos casos de interesse, é com o paciente em decúbito ventral, com o ombro abduzido, o cotovelo fletido e o antebraço supinado, conhecida pela sigla da abreviatura em inglês (FABS), de modo que, nesta posição, toda a extensão tendínea pode ser vista em apenas uma imagem (Fig. 2-11).

O grupo posterior é formado pelo tríceps e por um pequeno músculo chamado ancôneo. O tríceps é composto por três cabeças: a longa, que se origina no tubérculo infraglenóideo, a lateral, que se origina das margens posterior e lateral do úmero e do septo intermuscular, e a cabeça medial, que se origina na margem posterior do úmero, abaixo do nível da fossa radial e da porção inferior do septo intermuscular. Os três ventres musculares se fundem para formar um tendão distal único que se insere na margem superior do olécrano. O aspecto macroscópico e na RM do tendão distal do tríceps é o de um tendão bipartido, com a cabeça medial sendo responsável pela porção mais profunda e as demais cabeças formando o restante, porém a avaliação histológica mostra que o tendão apresenta uma inserção única, demonstrando que deve ocorrer uma união completa das cabeças, imediatamente antes da inserção. O tendão do tríceps pode ser bem avaliado nas imagens de RM nos planos axial e sagital (Fig. 2-12). O ancôneo é um pequeno músculo que tem origem na margem posterior do epicôndilo lateral e insere-se na face lateral do olécrano e da ulna proximal, possuindo um aspecto em leque.

O grupo medial é formado pelo pronador redondo, flexor radial do carpo, palmar longo flexor ulnar do carpo e flexor superficial dos dedos (Fig. 2-13). O pronador redondo e o flexor radial do carpo têm origem na porção mais anterior e superior do epicôndilo medial, e o pronador redondo também apresenta origem a partir do processo coronoide, sendo os dois tendões mais comumente lesados nos casos de epicondilite medial. O nervo mediano entra no antebraço por entre os dois

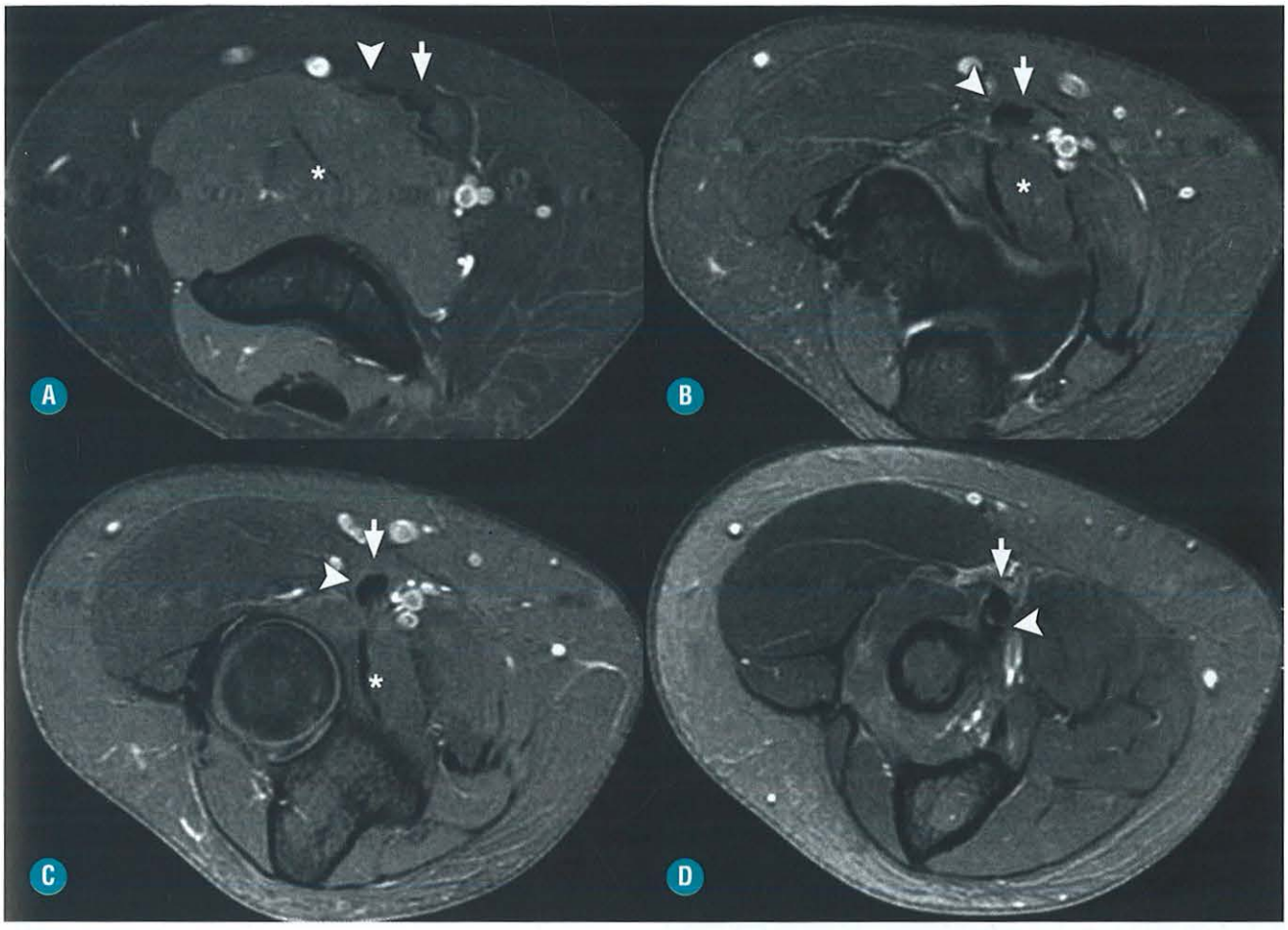

FIGURA 2-10. A-D, Imagens axiais de RM em DP com supressão de gordura. Tendão distal do bíceps bífido, com as porções correspondentes às cabeças longa (*pontas de seta*) e curta (*setas*). Note a rotação de 90 graus de seu eixo da porção proximal para a distal. *Asterisco*: músculo e tendão braquial.

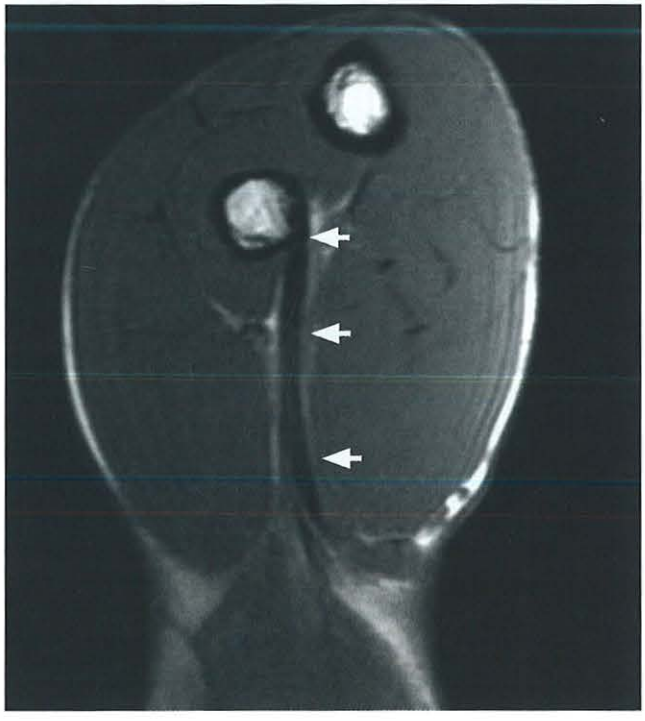

FIGURA 2-11. Imagem de RM em T1 na posição de FABS, com paciente em decúbito ventral, ombro abduzido, cotovelo fletido e antebraço supinado, para melhor avaliação de toda a extensão do tendão distal do bíceps (*setas brancas*) em apenas uma imagem, desde a junção miotendínea até a inserção.



FIGURA 2-12. A, Imagem de RM no plano axial em T1, mostrando aspecto laminar do tendão do tríceps, com porção profunda (*seta*) formada pela cabeça medial e a porção superficial (*ponta de seta*). **B,** Imagem de RM no plano sagital em DP com supressão de gordura, mostrando tendão do tríceps com aspecto mais uniforme (*setas*).



FIGURA 2-13. Imagem de RM no plano coronal em T2 com supressão de gordura. Tendão comum dos flexores (*seta branca*) e dos extensores (*seta preta*) são bem identificados, assim como os ligamentos colaterais, profundamente aos tendões (*pontas de seta*).

componentes do pronador e está separado da artéria ulnar pela cabeça ulnar do músculo. Os demais músculos têm origem no epicôndilo medial, como um tendão conjunto. São considerados estabilizadores secundários contra o estresse em valgo. Esses músculos costumam ter origens acessórias na fáscia do antebraço, no rádio ou na ulna.

O grupo lateral é formado pelo braquiorradial, extensor radial longo do carpo, extensor radial curto do carpo, extensor comum dos dedos, extensor ulnar do carpo, extensor do dedo mínimo e o supinador (Fig. 2-13). O braquiorradial e o extensor radial longo do carpo originam-se na superfície anterolateral do úmero distal, sendo o braquiorradial o mais anterior. O extensor radial curto do carpo origina-se na porção mais profunda e anterior do tendão conjunto, de modo que apresenta íntimo contato com o capítulo, deslizando sobre ele durante os movimentos de flexão e extensão, o que pode estar relacionado com o mecanismo de lesão na epicondilite.

MÚSCULOS ACESSÓRIOS

Músculos acessórios podem acontecer no cotovelo, assim como em qualquer outra parte do corpo, comumente são assintomáticos e passam despercebidos em exames de imagem, mas, ocasionalmente, são causa de sintomas ou de pseudomassas e seu reconhecimento se torna importante.

Como já foi relatado, o tendão distal do bíceps pode estar presente como dois tendões separados, o que pode simular lesão parcial ou mesmo estar associado à rotura completa isolada de um desses tendões. O músculo braquial acessório

origina-se na face medial da diáfise umeral e no septo intermuscular e se insere no tendão comum dos flexores do antebraço, com um trajeto medial e que cruza a nervo mediano e a artéria braquial. O músculo ancôneo epitroclear origina-se no córtex medial do olécrano e insere-se na superfície inferior do epicôndilo medial, em um curso semelhante ao do túnel ulnar. A prevalência em cadáveres está relatada em 11%. Postulou-se que o retináculo do nervo ulnar possa ser um remanescente do músculo e sua presença está associada à maior incidência de neuropatias. O músculo flexor longo do polegar tem origem na superfície anterior do rádio proximal e na membrana interóssea. Uma cabeça acessória do flexor longo do polegar ou músculo de Gantzer tem uma prevalência, em cadáveres, relatada entre 45 e 66%, com origem variável, que pode ser, na maioria dos casos, no epicôndilo medial ou no processo coronoide. A relação anatômica da cabeça acessória com o nervo mediano e com o nervo interósseo anterior é importante como potencial causa de sintomas neurológicos, particularmente quando o nervo interósseo corre profundamente ao músculo.

BURSAS

Várias bursas já foram descritas na região do cotovelo, algumas mais consistentes e outras esporádicas. A bursa olecraniana é uma bursa posterior superficial que se encontra entre o olécrano e o tecido subcutâneo. Bursas tricipitais podem ser superficiais ou profundas ao tendão, e as profundas encontram-se junto à inserção na margem superior do olécrano. Uma bursa profunda ao ancôneo pode estar presente em até 12% dos indivíduos. Nas margens medial e lateral da articulação, também podem existir bursas superficiais ou profundas, que se encontram entre os tendões e a cápsula. Na face anterior, a bursa mais consistente é a bicipitorradial, já descrita anteriormente, enquanto a bursa interóssea profunda é menos frequente, podendo estar presente em cerca de 20% dos indivíduos e localizada entre a margem lateral do tendão do bíceps e a ulna e o braquial.

PATOLOGIAS TENDÍNEAS

INTRODUÇÃO

Epicondilites são processos degenerativos nos tendões comuns dos extensores ou flexores, decorrentes de estresses repetidos, com microtraumas que podem progredir para roturas parciais ou mesmo completas. O diagnóstico é geralmente clínico, feito por história e exame físico. Os exames de imagem podem ser feitos para confirmação do diagnóstico, avaliação de diagnósticos diferenciais, extensão do grau de lesão tendínea e verificação de lesões associadas, principalmente em casos de sintomas persistentes após o tratamento clínico, colaborando no planejamento terapêutico, inclusive em casos onde há possibilidade de cirurgia. A RM e a ultrassonografia (US) podem ser utilizadas, e a sensibilidade dos exames de US varia de 64 a 82% e a da RM, de 90 a 100%, segundo dados da literatura. A radiografia convencional normalmente não demonstra alterações, mas pode mostrar doença de depósito de cristais ou alguma outra patologia associada.

■ Epicondilite Lateral

Conhecida como "cotovelo de tenista" desde o final do século 19, embora atualmente seja considerada mais frequente em indivíduos não atletas que em atletas, predomina entre a 4ª e a 5ª décadas de vida e não apresenta predileção por sexo, sendo cerca de 7 a 10 vezes mais comum que a epicondilite medial. É o termo clínico usado para pacientes com dor lateral no cotovelo, que piora com a atividade, principalmente ao agarrar objetos com a mão, perda de força contra resistência e durante supinação e extensão do punho.

A patogênese do processo envolve o deslizamento e a abrasão da porção profunda do tendão comum dos extensores, formada pelo extensor radial curto do carpo contra a margem lateral do capítulo durante a extensão e flexão do cotovelo. Na evolução do processos pode ocorrer comprometimento do extensor comum dos dedos, e em menor grau dos demais componentes. A avaliação histológica demonstra uma desorganização da arquitetura colágena habitual, com áreas de degeneração hialina e invasão de fibroblastos associada a uma resposta vascular reparadora imatura, não sendo observada uma resposta de padrão inflamatório no tendão lesado.

Os achados de imagem em RM podem ser mais bem identificados nos planos coronal e axial e incluem espessamento tendíneo, sinal intermediário em T1 e T2 (sem ou com supressão de gordura) no interior do tendão, mais evidente em sua porção profunda, junto à inserção, na região do extensor radial curto do carpo. Áreas de redução da espessura tendínea ou com alto sinal em T2, semelhante a líquido, sugerem uma rotura parcial e um intervalo completo entre as fibras, e, no interior do tendão ou na inserção, é um indicador de rotura completa. Focos de alto sinal em T2 também podem ser observados na medula óssea do epicôndilo lateral ou no músculo ancôneo em alguns casos. É sempre importante a avaliação do ligamento colateral, dos músculos extensores, da sinóvia, cartilagem e osso subcondral para estimação de alterações que possam coexistir com o processo e mudar o planejamento terapêutico. A rotura completa do ligamento colateral lateral é incomum, entretanto, espessamento e heterogeneidade costumam ser identificados com mais frequência, podendo corresponder à degeneração ou lesão parcial (Fig. 2-14).

O diagnóstico diferencial clínico é amplo e inclui fraturas ocultas, osteocondrite do capítulo, osteoartrose umerorradial, instabilidade posterolateral ou lesão do ligamento colateral lateral, síndrome da prega sinovial posterolateral, sinovites focais na articulação umerorradial e neuropatias como as síndromes do túnel radial do interósseo posterior. Na avaliação por imagem, é preciso cuidado, porque pequenos focos de alteração do sinal em T1 foram descritos em indivíduos assintomáticos, e tendões com áreas de alto sinal em T1 e T2 podem ser observados em atletas de alto desempenho assintomáticos e até um mês após injeção de corticoide para tratamento da epicondilite.

A avaliação por US pode ser feita utilizando-se transdutores lineares, geralmente empregando-se frequências de 5 a 12 MHz e o paciente com o cotovelo em flexão ou em posição anatômica, com rastreamento nos planos coronal e transverso. Tendinopatias aparecem como alterações na ecotextura, com áreas hipoecoicas e perda do padrão fibrilar habitual e na espessura tendínea. As roturas aparecem como áreas mais



FIGURA 2-14. Paciente de 50 anos, do sexo feminino. Imagem de RM no plano coronal em T2 com supressão de gordura mostrando alteração de sinal no tendão extensor (*setas*), com porção profunda com alto sinal semelhante a líquido, sugerindo rotura parcial.

hipoecoicas ou com definição de descontinuidades parciais, com afilamento ou completas, embora, muitas vezes, seja difícil diferenciar alterações focais na ecotextura como sendo focos de tendinopatia ou pequenas roturas. Também podem ser encontradas, embora não sejam muito comuns, calcificações intratendíneas, irregularidade na superfície óssea e pequenas coleções em partes moles. A identificação e a avaliação de fibras do ligamento colateral, profundamente ao tendão, devem ser feitas durante o exame. A anisotropia é um artefato comum que pode gerar dúvidas, principalmente para os menos experientes, sendo aconselhável, em casos duvidosos, mudar a inclinação do transdutor, incluir a avaliação do cotovelo na posição em flexão se estiver sendo estudado em extensão, o que produz uma maior angulação do tendão junto à inserção, e comparar com o lado contralateral.

■ Epicondilite Medial

A epicondilite medial, também conhecida como "cotovelo de golfista", é o termo clínico usado para os pacientes que apresentam dor medial no cotovelo, geralmente sem história de trauma, mas com história de atividade física, que, com frequência, inclui o estresse em valgo e flexão forçada, como golfe ou esportes de arremesso, com perda de força, que piora com a flexão e pronação, e durante a palpação na inserção dos flexores.

A patogênese do processo envolve um estresse em valgo durante a pronação do cotovelo que excede a capacidade muscular tendínea e dos ligamentos. O estresse repetido causa um processo degenerativo que envolve principalmente o pronador redondo e o flexor radial do carpo. O processo patológico é semelhante ao da epicondilite lateral, com degeneração, resposta vascular reparadora imatura, ausência de processo inflamatório e que pode evoluir para roturas parciais ou completas.

A avaliação por imagem em RM deve incluir os planos coronal e axial com sequências ponderadas em T1 e densidade de prótons ou T2 (sem ou com supressão de gordura), para melhor identificação da porção anteromedial do epicôndilo, local de origem do tendão comum dos flexores. Os achados são semelhantes aos descritos na epicondilite lateral, podendo ser decorrentes de tendinopatia com alteração do sinal e espessura tendínea, rotura parcial com sinal de líquido e intervalo entre as fibras tendíneas, na inserção ou na junção miotendíena, ou a rotura completa do tendão. Em casos graves ou crônicos, pode haver comprometimento do ligamento colateral, com estiramento ou lesão parcial do nervo ulnar, com sinais de neurite após o túnel ósseo, manifestada por espessamento e aumento do sinal em densidade de prótons ou T2 (Fig. 2-15).

O diagnóstico diferencial clínico obedece ao mesmo raciocínio da epicondilite lateral e inclui fratura oculta, osteocondrite da tróclea, osteoartrose umeroulnar, lesão do ligamento colateral medial, lesão da junção miotendínea dos flexores e neuropatia ulnar.

A avaliação por US é semelhante à utilizada para o rastreamento do epicôndilo lateral, empregando-se transdutores lineares de alta resolução, os planos coronal e transverso, com o paciente em posição anatômica e avaliando-se a inserção tendínea, a junção miotendínea e a porção proximal dos ventres musculares. Os critérios de tendinopatia também incluem alterações na ecotextura e espessura do tendão, podendo ser identificadas calcificações, irregularidades ósseas insercionais e pequenas coleções em partes moles. Roturas podem aparecer como pequenas áreas hipoecoicas intratendíneas, afilamento ou descontinuidade completa.

O tratamento das epicondilites é conservador em uma fase inicial, incluindo repouso, analgésicos, uso de anti-inflamatórios não esteroidais, injeções de corticoides e fisioterapia, entre outros. Na falha do tratamento conservador após um tempo, que pode ser variável, geralmente maior que seis meses, o tratamento cirúrgico passa a ser uma opção. Embora a epicondilite medial seja menos frequente que a lateral, a taxa de sucesso do tratamento clínico é menor, o que faz com que, proporcionalmente, a avaliação por imagem seja mais frequente na medial.

BÍCEPS DISTAL

As desordens do tendão distal do bíceps são incomuns, porém causam grandes transtornos em decorrência de sua importante ação na flexão e supinação do antebraço. As roturas podem ser completas ou parciais, sendo mais comuns junto à inserção, podendo ser intrassubstanciais ou envolverem a junção miotendínea, porém com uma frequência muito menor. A maior parte acomete homens entre 40 e 60 anos, após evento traumático único com componente de extensão forçada em cotovelo fletido. Clinicamente, é comum ser observado um hematoma local, perda aguda de função, sensação de um estalido no momento da lesão, podendo haver um defeito na fossa antecubital nos casos de rotura completa.

As lesões completas têm relação com eventos traumáticos intensos e cursam com descontinuidade do tendão, podendo ou não estar acompanhada de retração do coto tendíneo proximal.

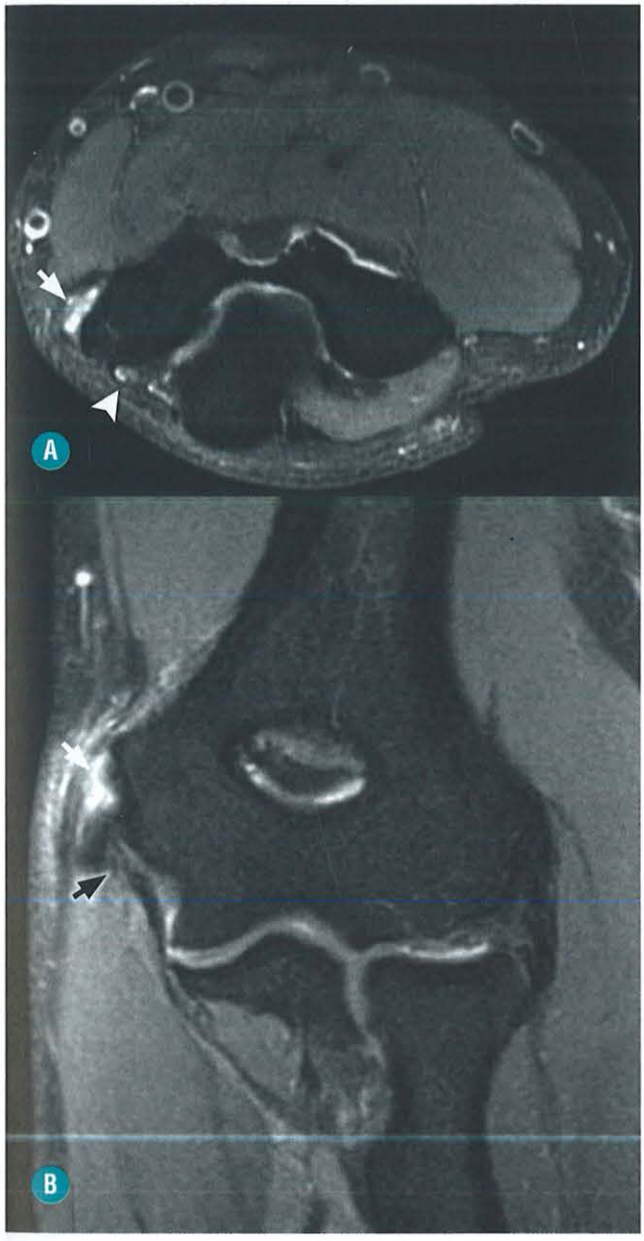

FIGURA 2-15. Paciente de 44 anos, do sexo masculino. Imagens de RM em T2 com supressão de gordura. Plano axial (**A**) e plano coronal (**B**) mostrando alteração de sinal no tendão flexor, com sinal semelhante a líquido na porção profunda sugerindo rotura parcial (*setas brancas*). Achados adicionais de heterogeneidade da inserção umeral do ligamento colateral (*seta preta*) e hipersinal no nervo ulnar (*ponta de seta*).

As lesões parciais podem ser decorrentes de eventos traumáticos ou ser secundárias a atividades com atrito repetitivo. Em casos de roturas parciais, a porção do tendão correspondente à cabeça curta costuma romper com mais frequência que a porção da cabeça longa. A diferenciação entre as roturas parciais e completas é importante para a definição terapêutica, mas o achado clássico de retração do tendão distal nas roturas completas só acontece quando existe lesão associada da aponeurose bicipital. Portanto, o achado de defeito focal do músculo associado a uma retração evidente, principalmente durante a contração, é um achado clínico específico, porém nem sempre presente, e, nestes casos, a avaliação por imagem torna-se definitiva para a diferenciação entre roturas parciais e completas. Roturas da junção miotendínea distal do bíceps são incomuns e pouco abordadas na literatura médica, embora esse tipo de lesão seja muito comum em outros músculos. Os sintomas são semelhantes aos das roturas próximas à inserção óssea e, com frequência, também estão associadas a eventos traumáticos.

Os exames de imagem podem ser usados na avaliação das lesões do bíceps distal, sendo úteis na diferenciação de roturas parciais ou completas, na localização do coto e de seu aspecto.

Os achados de imagem na RM são mais bem avaliados no plano axial ou na posição adicional, com cotovelo em flexão, ombro em abdução e antebraço em supinação (FABS). Incluem a descontinuidade total do tendão nos casos de rotura completa, com o coto espessado, ondulado e heterogêneo, com graus variáveis de retração, dependendo da integridade ou não da aponeurose. Nos casos de rotura parcial existe uma alteração de sinal, normalmente aumentado, em um tendão que pode estar espessado ou afilado, sendo às vezes difícil o diagnóstico diferencial com tendinopatias. Achados associados incluem bursite, com distensão líquida da bursa do bíceps, irregularidade de contornos e edema ósseo na tuberosidade do rádio. Nos casos de lesão de junção miotendínea, a RM deve evidenciar um tendão de aspecto preservado até a inserção óssea e uma junção miotendínea amorfa e heterogênea, com intenso edema na fase aguda (Figs. 2-16 a 2-18).

A bursa do bíceps distal fica localizada entre o tendão e a porção anterior da tuberosidade radial. Os movimentos de supinação e pronação promovem uma rotação de medial para posterior da tuberosidade, de modo a restringir o espaço para a bursa, provocando atrito entre ela e as estruturas vizinhas. Normalmente é uma estrutura virtual, não sendo identificada em exames de imagem. Nos casos de inflamação, ela está aumentada e preenchida por líquido, assumindo aspecto característico, semelhante a uma gota (Fig. 2-19). A associação da bursite com roturas parciais do bíceps distal pode ser encontrada de 50% dos casos. As manifestações clínicas mais comuns observadas nos pacientes com bursite são dor e aumento de volume na fossa antecubital, mas também podem ser observadas alterações motoras ou sensitivas decorrentes de compressão nervosa. Entre as causas mais frequentes estão microtraumas repetitivos, infecção, artropatias inflamatórias, sinovites químicas, condromatose sinovial e outras.

O tratamento depende muito da definição do diagnóstico, sendo, na maioria das vezes, conservador em casos de rotura parcial, e as cirurgias são mais indicadas nos casos de roturas parciais que não responderam ao tratamento clínico e nas roturas completas.

TRÍCEPS

Roturas do tríceps distal são muito incomuns e não apresentam predileção por sexo ou idade. Fatores de risco incluem doenças como a insuficiência renal, hiperparatireoidismo, síndrome de Marfan, uso de corticoide local ou sistêmico e de anabolizantes esteroidais. A lesão geralmente resulta de evento traumático, com queda sobre a mão estendida, trauma direto ou contração excêntrica forçada com o cotovelo fletido. As roturas ocorrem, na maioria das vezes, junto à inserção, sendo menos frequentes as lesões intrassubstanciais ou na junção miotendínea.



FIGURA 2-16. Paciente de 36 anos, do sexo masculino. **A,** Imagem de RM no plano axial em T2 FS com leito distal do bíceps vazio (*seta*) por rotura da porção distal do tendão. **B,** Imagem de RM no plano sagital em T2 FS mostrando tendão distal do bíceps retraído por rotura completa (*setas*).



FIGURA 2-17. Paciente de 32 anos, do sexo masculino. Imagem de RM no plano axial em T2 FS. Rotura parcial da porção distal do tendão do bíceps, que apresenta sinal heterogêneo e contornos irregulares (*seta*).

Os achados de imagem nas radiografias convencionais podem estar ausentes, mas com frequência incluem uma pequena avulsão óssea do olécrano, que pode estar presente em até 80% dos casos. Os exames de RM e US são úteis para diferenciar lesões parciais de completas e estimar o grau de retração dos cotos. Nas roturas completas, é possível definir uma descontinuidade total do tendão, com líquido ocupando o espaço entre o tendão e o olécrano, com o coto heterogêneo, de contornos irregulares e com algum grau de retração, enquanto, nas roturas parciais, os defeitos são menores, sendo possível a identificação de fibras remanescentes. Os planos sagital e axial são os melhores para avaliação na RM, sendo mais fácil a diferenciação entre fibras tendíneas e o líquido nas sequências ponderadas em T2 (Fig. 2-20).

O tratamento pode ser conservador ou cirúrgico nas roturas parciais, e, nas roturas totais, o tratamento costuma ser com intervenção cirúrgica precoce, com reinserção tendínea no olécrano.

A síndrome do ressalto medial no cotovelo pode ser provocada pela luxação do nervo ulnar e/ ou da cabeça medial do tríceps, causando uma sensação de deslocamento e estalido durante a flexão, que podem ser percebidos inclusive na palpação, sendo, porém, clinicamente difícil definir qual ou quais estruturas estão se deslocando. O ressalto do tríceps é causado pelo deslocamento da cabeça medial sobre o epicôndilo medial durante a flexão do cotovelo, e a do nervo ulnar, pelo movimento anormal do nervo para fora do túnel fibro-ósseo ulnar e sobre o epicôndilo medial, que retornam à posição habitual na extensão. Como as imagens de RM são normalmente estáticas e adquiridas com o cotovelo em extensão, esse diagnóstico torna-se difícil, embora possa ser possível em casos de deslocamento persistente do nervo (Fig. 2-21). A ultrassonografia dinâmica com o transdutor posicionado de maneira transversal no túnel ulnar e com o paciente realizando manobras de flexão e extensão é o melhor método para definir que estruturas estão causando o ressalto (Fig. 2-22).

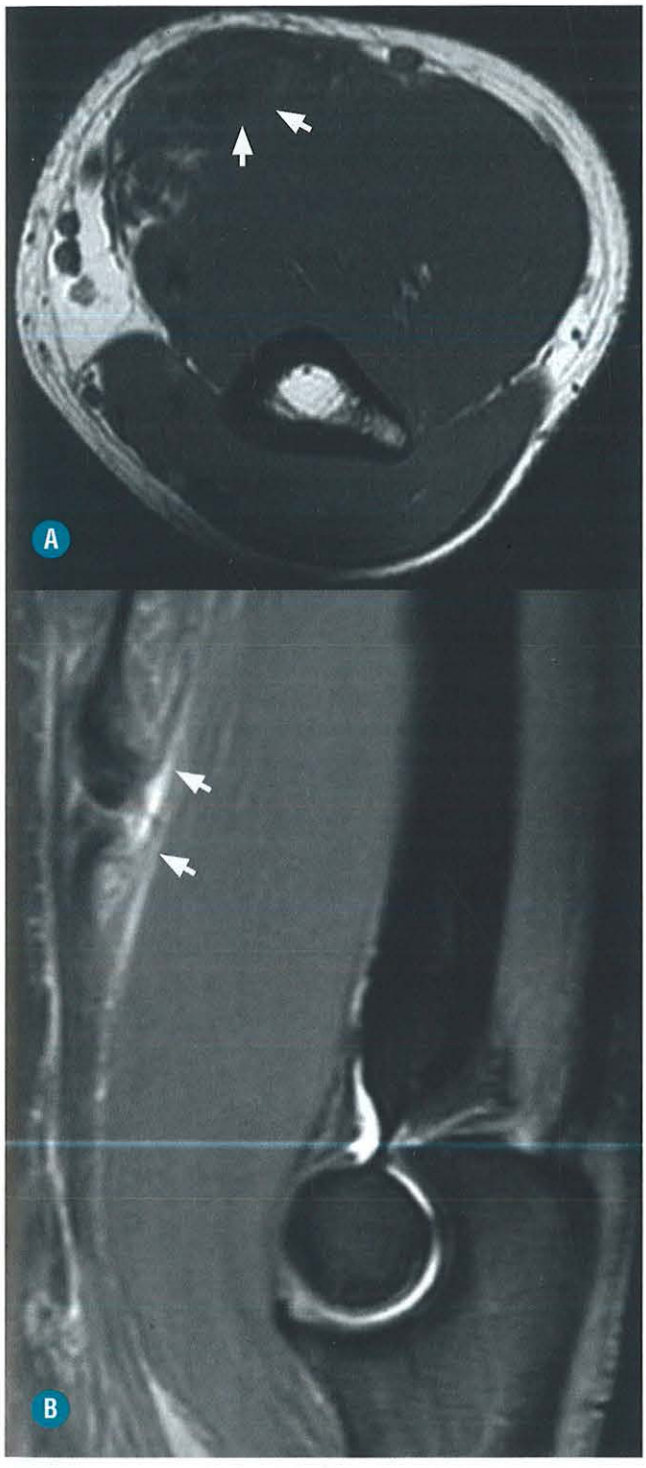

FIGURA 2-18. A, Imagem de RM no plano axial em T1. **B,** Imagem de RM no plano sagital em T2 com supressão de gordura evidenciando irregularidades de contornos com descontinuidade parcial na junção miotendínea distal do bíceps (*setas brancas*), com interposição parcial de líquido no interior.

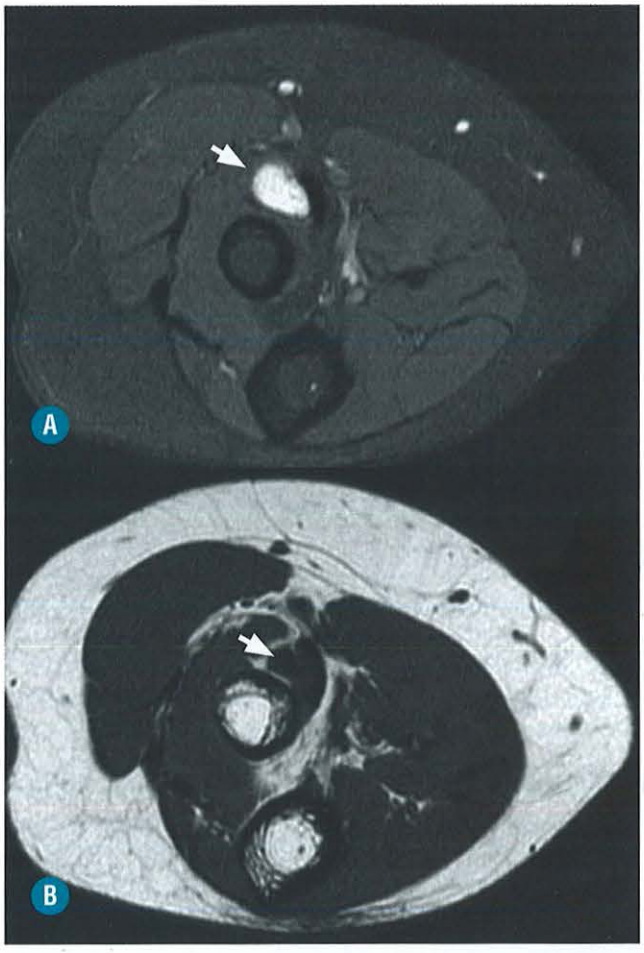

FIGURA 2-19. Paciente de 54 anos, do sexo feminino. Imagens de RM no plano axial em T2 FS (**A**) e T1 (**B**). Ocorrência de bursite bicipital (*setas brancas*), mostrando coleção com hipossinal em T1 e hipersinal em T2, interposta entre o tendão distal do bíceps e o rádio.

INSTABILIDADE E LESÕES LIGAMENTARES

INTRODUÇÃO

As luxações de cotovelo são os deslocamentos articulares mais frequentes em crianças ou indivíduos com o esqueleto imaturo. Em adultos, as luxações de cotovelo só são menos comuns que as de ombro e das interfalangianas, sendo responsáveis por cerca de 20% das luxações articulares. O mecanismo mais comum é o de hiperextensão, como em quedas com a mão espalmada, ou casos de sobrecarga axial compressiva sobre cotovelos discretamente fletidos. A maioria das luxações, cerca de 80 a 90% dos casos, tem uma direção posterolateral, ou seja, o rádio e a ulna são deslocados posteriormente em relação ao úmero distal, de modo que o ligamento colateral lateral e a inserção do tendão comum dos extensores são geralmente lesados, enquanto o ligamento colateral medial costuma estar preservado. Nas luxações traumáticas posterolaterais, o conceito de lesão em partes moles costuma ocorrer de uma maneira circular, de lateral para medial, com um padrão conhecido como círculo de Horii, que pode ser classificado em três estágios. No grau I, ocorre lesão do ligamento colateral lateral; no grau II, a cápsula anterior e posterior também está lesada; e no grau III, existe uma extensão da lesão para o ligamento colateral medial. Podem ser classificadas também como simples ou complexas, dependendo da presença de fraturas associadas, principalmente no processo coronoide, olécrano e cabeça do rádio, que serão discutidas com mais detalhes no tópico específico dedicado a fraturas.



FIGURA 2-20. Paciente de 47 anos, do sexo masculino. Imagem de RM no plano sagital em T2 com supressão de gordura. Rotura completa do tendão do tríceps na inserção no olécrano (*setas brancas*) e retração do coto.

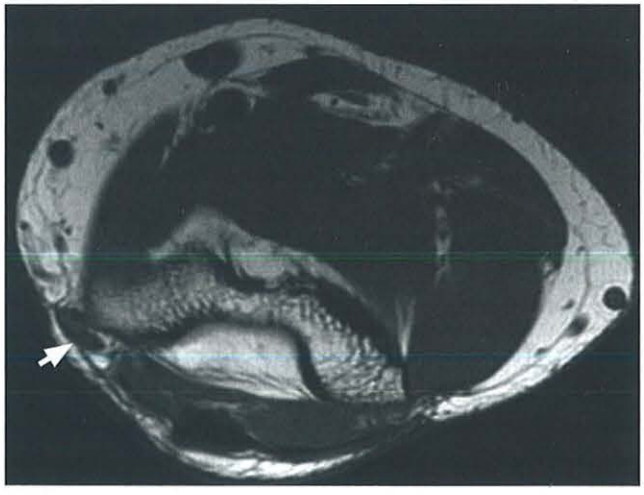

FIGURA 2-21. Imagem de RM no plano axial ponderada em T1, com o cotovelo em extensão, mostrando nervo ulnar (*seta branca*) subluxado, parcialmente deslocado sobre o epicôndilo medial.

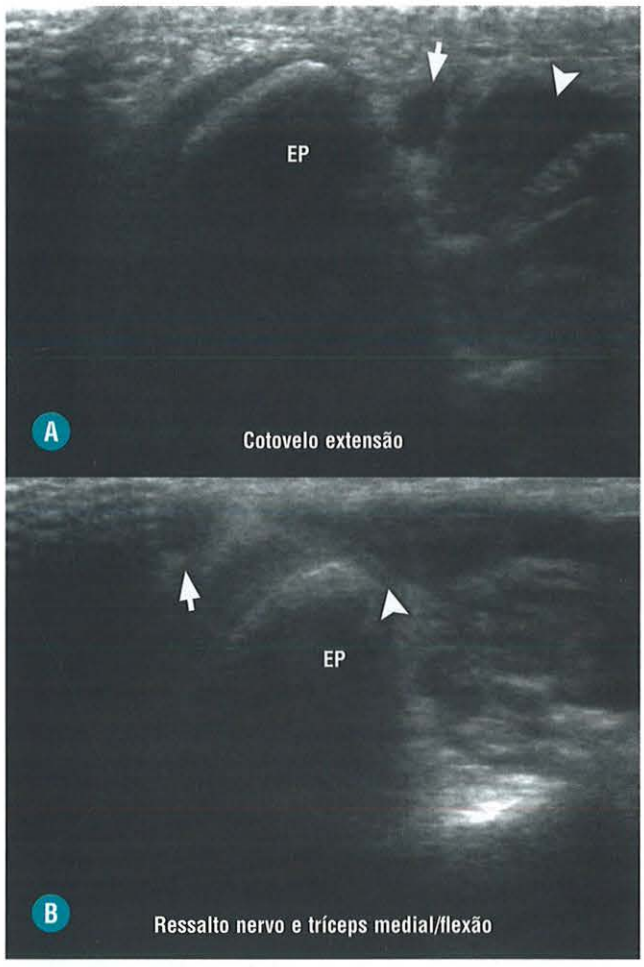

FIGURA 2-22. A imagem ressalta o nervo ulnar e a cabeça medial do tríceps no US. **A,** Cotovelo em extensão. Note o posicionamento habitual do nervo ulnar (*seta*) e da cabeça medial do tríceps (*ponta de seta*). **B,** Cotovelo em flexão de 90°. Note luxação medial dessas estruturas, posicionadas sobre o epicôndilo medial (EP).

O diagnóstico clínico das luxações de cotovelo geralmente é fácil, e a condição do feixe neurovascular é essencial para determinar o tempo de redução, e, em casos em que há evidências de comprometimento neurovascular, a redução deve ser realizada o mais brevemente possível. A avaliação radiográfica ou mesmo por tomografia computadorizada é importante na avaliação de possíveis fraturas associadas.

As imagens por RM são capazes de demonstrar as alterações ósseas, ligamentares e tendíneas associadas às instabilidades ou aos deslocamentos do cotovelo. As roturas ligamentares completas são muito bem avaliadas nas imagens convencionais por RM, porém a literatura demonstra menor sensibilidade na avaliação de roturas parciais, enquanto as imagens obtidas por artrorressonância demonstram uma alta sensibilidade para o diagnóstico das roturas completas e parciais (Figs. 2-23 e 2-24).

■ Lesões do Ligamento Colateral Medial (Ulnar)

É o ligamento responsável pela resistência contra o desvio ou estresse em valgo do cotovelo, sendo a banda ligamentar

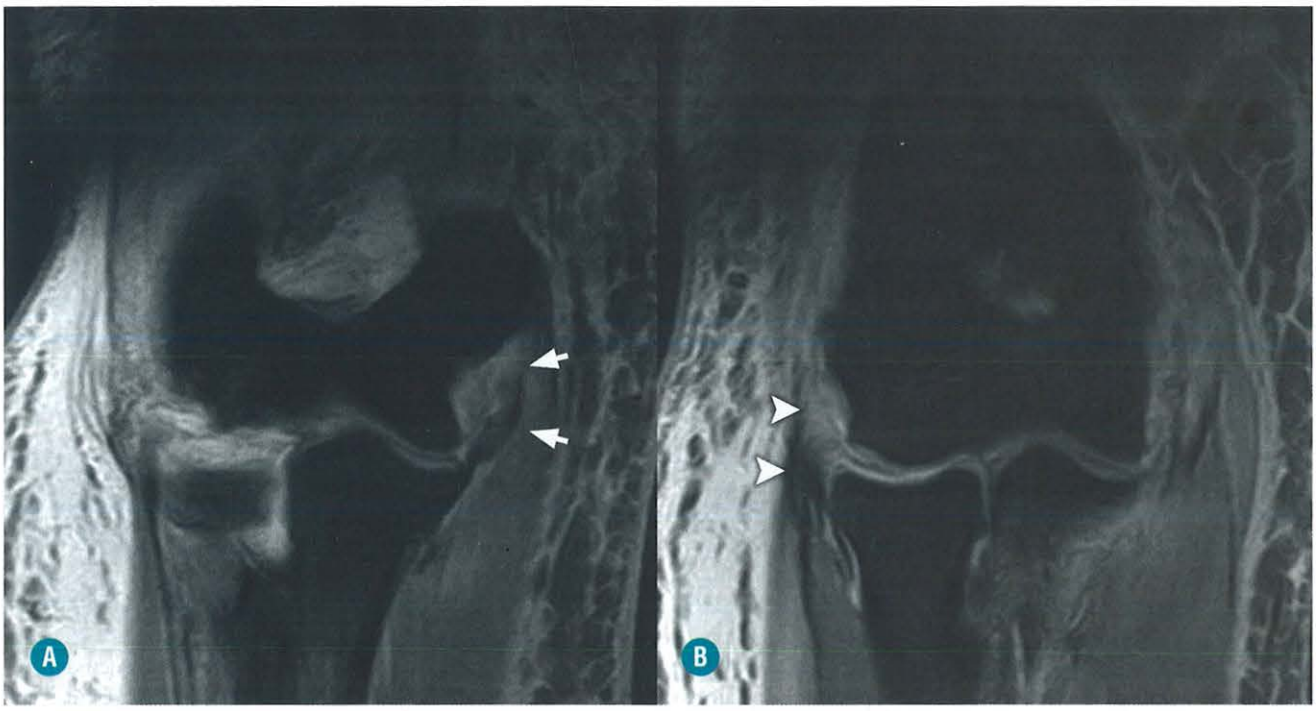

FIGURA 2-23. Paciente de 44 anos, do sexo masculino, apresentando pós-luxação do cotovelo. Imagens de RM no plano coronal em T2 FS mostrando rotura completa dos ligamentos colaterais na inserção umeral, com retração distal dos cotos. **A,** Ligamento colateral medial (*setas*). **B,** Ligamento colateral (*pontas de seta*). Note o intenso edema de partes moles ao redor.

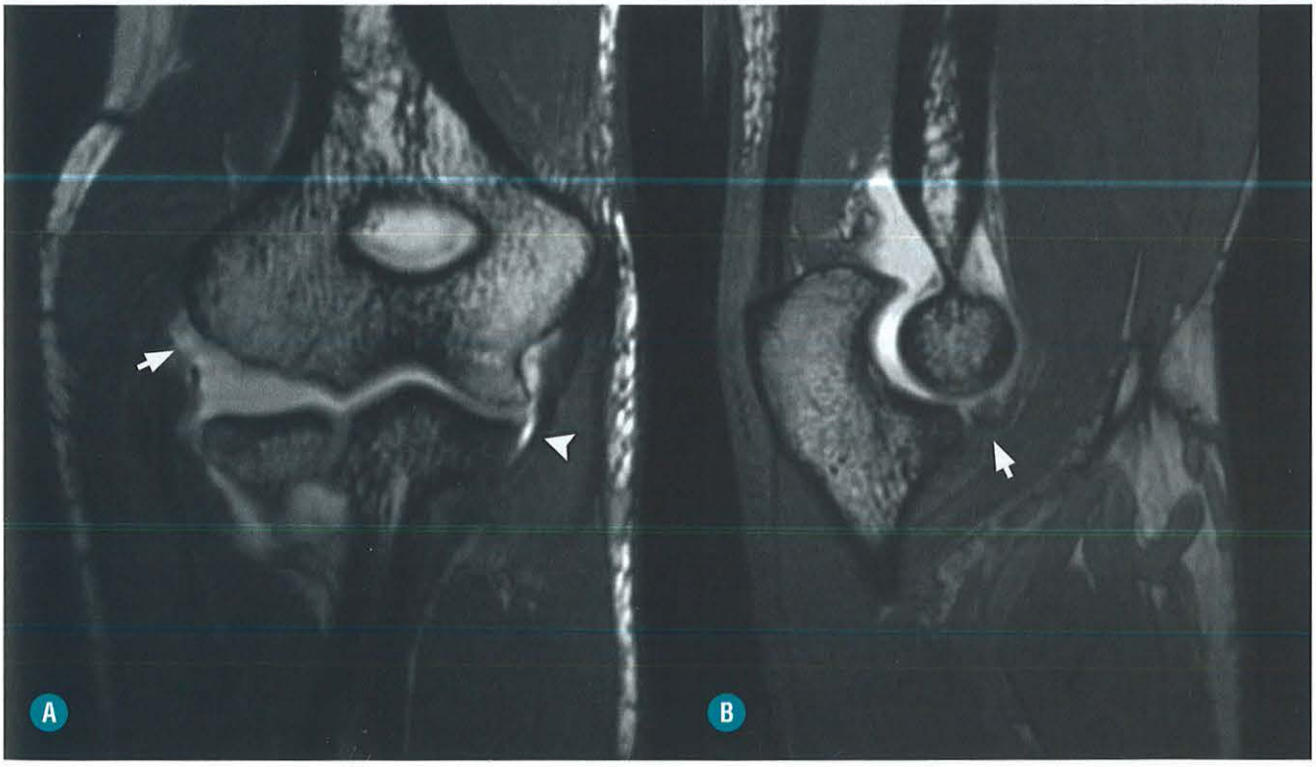

FIGURA 2-24. Paciente de 37 anos com história de luxação prévia do cotovelo. Artrorressonância com imagens coronal (**A**) e sagital (**B**) de sequência volumétrica eco de gradiente. **A,** Rotura completa da porção proximal do ligamento colateral lateral (*seta*) e lesão parcial da porção distal do ligamento colateral medial (*ponta de seta*). **B,** Avulsão de pequeno fragmento ósseo do topo do processo coronoide (*seta*).

anterior considerada a mais importante. Suas lesões podem acontecer em casos de luxação do cotovelo ou, mais frequentemente, decorrentes de estresse repetitivo crônico, principalmente em atividades esportivas que envolvam arremesso, porque, nas fases finais de preparo do movimento e inicial da aceleração do cotovelo, existe uma grande sobrecarga em valgo que, ultrapassando repetidamente a capacidade elástica do ligamento, acaba por levar a um processo inflamatório e de microrroturas, que podem evoluir para a insuficiência e rotura parcial ou completa.

Na síndrome da sobrecarga por extensão em valgo, geralmente observada em atletas, a banda anterior do ligamento colateral medial está insuficiente, decorrente dos microtraumas de repetição. Nessa condição, a frouxidão ligamentar permite que exista um impacto entre a extremidade medial do olécrano e a porção medial da fossa olecraniana, lesando a cartilagem posteromedial da tróclea ou do capítulo, resultando em formação de osteófito no olécrano, lesão condral ou osteocondral, corpos livres e doença degenerativa articular lateral. Outras alterações associadas são neurite ulnar, tendinopatia medial e apofisite ou avulsão do epicôndilo medial (Fig. 2-25).

As roturas completas intrassubstanciais da banda anterior são as mais comuns, mas avulsões nas inserções ulnar ou umeral também podem acontecer. As roturas parciais acometendo a porção profunda intracapsular da banda anterior também já foram relatadas.

A avaliação radiográfica eventualmente é útil na avaliação da lesão ligamentar medial, podendo identificar calcificações heterotópicas junto ao epicôndilo, fraturas e osteófitos ou utilizando radiografias com estresse em valgo e comparando com o lado contralateral, e uma diferença acima de 0,5 cm deve ser considerada suspeita. A avaliação por imagem de RM colabora não apenas no estadiamento do grau das lesões ligamentares, mas também no diagnóstico diferencial de outras causas de dor medial, o que, muitas vezes, é difícil de ser feito clinicamente, e deve incluir a identificação do ligamento nos planos coronal e axial. A imagem da banda anterior do ligamento, a mais fácil de ser identificada, aparece como uma fina linha de hipossinal ao longo da margem medial da articulação e profundamente ao tendão flexor. Os achados em casos de roturas incluem uma descontinuidade, com definição de um intervalo do ligamento ou um ligamento heterogêneo e mal definido, de aspecto redundante, irregular e, às vezes, retraído. A RM apresenta uma excelente capacidade para detecção das roturas completas, com trabalhos apresentando sensibilidade entre 90 e 100%, porém a detecção de roturas parciais é mais complicada, com uma sensibilidade bem menor. A utilização de artrorressonância ou de sequências volumétricas na avaliação melhora a acurácia. O extravasamento de líquido ou de contraste além da inserção distal do ligamento na margem do processo coronoide é um indicador conhecido de rotura distal, sendo denominado sinal do "T" (Fig. 2-26).



FIGURA 2-25. A, Adolescente de 13 anos, jogador de beisebol. Imagem de RM em T2 com supressão de gordura. A *seta* mostra alteração de sinal do tipo edema no epicôndilo medial, compatível com apofisite. **B,** adolescente de 14 anos, jogador de beisebol. A *ponta de seta* indica a avulsão da apófise do epicôndilo medial.



FIGURA 2-26. Paciente de 43 anos, do sexo masculino. Imagem de artrorressonância no plano coronal em T1 FS. Rotura parcial na porção distal do ligamento colateral medial, com líquido estendendo-se além do local da inserção distal no processo coronoide (*seta*), conhecido como sinal do "T". Este achado também é visto na Figura 2-24A (*ponta de seta*).



FIGURA 2-27. Paciente de 28 anos, do sexo masculino. Imagem de artro-RM em T2 FS. Rotura parcial do ligamento colateral medial, com porção proximal acentuadamente afilada (*seta*) e porção distal espessada (*ponta de seta*).

■ Lesões do Ligamento Colateral Lateral (Radial)

As roturas do ligamento colateral lateral em jovens normalmente decorrem de luxações, e, em adultos, são decorrentes de estresse em varo não associado à luxação. A lesão do complexo ligamentar ou isolada da banda ulnar do ligamento colateral lateral pode causar a chamada instabilidade rotatória posterolateral, uma lesão incomum que deve ser diferenciada das luxações recorrentes da cabeça do rádio ou do cotovelo. Na instabilidade rotatória posterolateral, geralmente causada por estresses repetidos em extensão em varo, existe uma longa história de dor ou ressaltos laterais, com subluxação ou luxação da cabeça do rádio e subluxação secundária da articulação umeroulnar. Nesses casos, o ligamento anular está preservado, o que normalmente não acontece nos casos de luxações repetidas do cotovelo.

As lesões ligamentares laterais são, na maioria, completas e com mais frequência ocorrem na inserção proximal no epicôndilo lateral. Os achados de imagem são geralmente negativos nas radiografias simples, e os achados de imagem na RM incluem alterações no ligamento colateral lateral, mais especificamente na sua banda ulnar, porém nem sempre esta é facilmente identificada. Os melhores planos para avaliação são o coronal e o axial, o ligamento normal aparece como um feixe de hipossinal a partir do epicôndilo, que cruza a linha articular, passando a banda ulnar atrás da cabeça do rádio para se inserir na ulna proximal. As lesões ligamentares são identificadas a partir de um ligamento heterogêneo, irregular, de limites mal definidos, e, em casos de roturas completas, uma descontinuidade pode ser identificada, com ou sem retração do restante das fibras (Fig. 2- 27).

■ Lesões Osteocondrais do Cotovelo

O primeiro relato da osteocondrite dissecante foi realizado em 1889 por Franz König, que identificou inicialmente a patologia em joelhos de adolescentes e posteriormente na região do capítulo umeral do cotovelo. A osteocondrite define-se como um processo inflamatório tanto do osso subcondral como da cartilagem articular adjacente, ainda imatura e na fase final de ossificação osteocondral.

A faixa etária mais frequentemente acometida é dos 13 aos 16 anos, com uma incidência maior no lado dominante de adolescentes que praticam esportes que exigem movimentos de repetição do cotovelo como o beisebol (arremessadores). Os locais anatômicos comumente envolvidos são o capítulo umeral, a cabeça do rádio e o olécrano; dentre eles, o capítulo umeral é o mais afetado.

A causa exata do surgimento da osteocondrite não está totalmente elucidada, e vários fatores podem estar envolvidos, dos quais podemos citar: fatores anatômicos, como a vascularização do osso subcondral, faixa etária relacionada com a imaturidade da cartilagem articular, fatores mecânicos associados a microtraumas de repetição e fatores genéticos.

O fator mecânico pode ser mais bem explicado em algumas atividades, como, por exemplo, o beisebol, em que as solicitações mecânicas do cotovelo são grandes. Durante a fase de armação do arremesso, ocorre aumento do valgismo do cotovelo, que provoca impacto de repetição da cabeça do rádio contra o capítulo umeral, muitas vezes agravado quando associado à pronossupinação exagerada do antebraço.

A fisiopatologia poderia estar relacionada com o conjunto desses fatores, contribuindo para o desenvolvimento de isque-

mia local, necrose do osso subcondral e consequente fratura focal do osso envolvido e da cartilagem articular correspondente.

A apresentação clínica, em geral, é insidiosa e manifesta-se pela dor e edema locais associados à limitação de movimentos (principalmente da extensão). Crepitação e bloqueio articulares também podem ocorrer.

Na investigação pelos métodos de imagem, a radiografia simples pode identificar alguns sinais como áreas de rarefação ou esclerose óssea no capítulo umeral, fusão precoce das placas epifisárias e alterações morfológicas, como o alargamento da cabeça do rádio e presença de corpos livres articulares.

A tomografia computadorizada e a ressonância magnética podem ser empregadas nos casos de dúvidas ou mesmo para o estadiamento mais preciso das lesões.

A ressonância magnética é importante na confirmação e localização precisa da patologia e principalmente na avaliação da estabilidade da lesão osteocondral. As lesões estáveis (Fig. 2-28A,B,C) têm como característica fundamental a integridade da cartilagem articular adjacente à lesão óssea. Por outro lado, as lesões instáveis (Fig. 2-29A,B) apresentam envolvimento da cartilagem articular, e a região óssea acometida encontra-se circundada por líquido com alto sinal nas sequências ponderadas em T2. Nesses casos, os fragmentos osteocondrais podem estar parcial ou totalmente destacados do sítio de origem, ou até mesmo completamente deslocados e livres no interior da articulação.

Na literatura, há vários tipos de classificações propostas para as lesões osteocondrais, algumas levando em conta parâmetros de imagens e outras seguindo critérios artroscópicos, entretanto, o mais importante para o radiologista é tentar definir a estabilidade das lesões. Em uma das classificações existentes, as lesões osteocondrais são divididas em tipo I (lesões sem fragmentos osteocondrais livres), tipo II (fragmento osteocondral parcialmente destacado) e tipo III (fragmento osteocondral totalmente destacado, deslocado e livre).

O tratamento dependerá do tipo da lesão, do quadro clínico, do diagnóstico por imagem ou mesmo das características das lesões observadas diretamente na avaliação artroscópica. As lesões estáveis apresentam melhor prognóstico e são tratadas de forma conservadora, com repouso e imobilização. Nos outros tipos (instáveis), o prognóstico é pior, e as lesões geralmente são tratadas de forma cirúrgica, por meio de fixação com material de síntese ou requerem excisão e debridamento.

Um dos diagnósticos diferenciais mais importantes da osteocondrite dissecante é a doença de Panner, que é uma osteocondrose que ocorre na região do capítulo umeral na faixa etária de 5 a 10 anos. Os achados de imagem pela ressonância magnética dessa osteocondrose caracterizam-se por uma alteração difusa da intensidade de sinal e irregularidade de contornos do capítulo umeral, predominando alto sinal nas sequências ponderadas em T2 e baixo sinal nas sequências ponderadas em T1. Em geral, o prognóstico dessa patologia é melhor e os exames de controle demonstram, na maioria dos casos, resolução da alteração de sinal e ausência de deformidade residual significativa da superfície articular. Outro aspecto que difere as duas condições relatadas é a capacidade da osteocondrite dissecante de produzir corpos livres intra-articulares, o que não ocorre na doença de Panner. Os corpos livres são oriundos da fragmentação de lesões osteocondrais instáveis e, quando apresentam maiores dimensões, podem manifestar-se com sintomas mecânicos de bloqueio e redução da mobilidade articular e também derrame e processo inflamatório sinovial da articulação. Os corpos livres podem ser identificados nos diversos recessos articulares do cotovelo, e a região posterior é o local

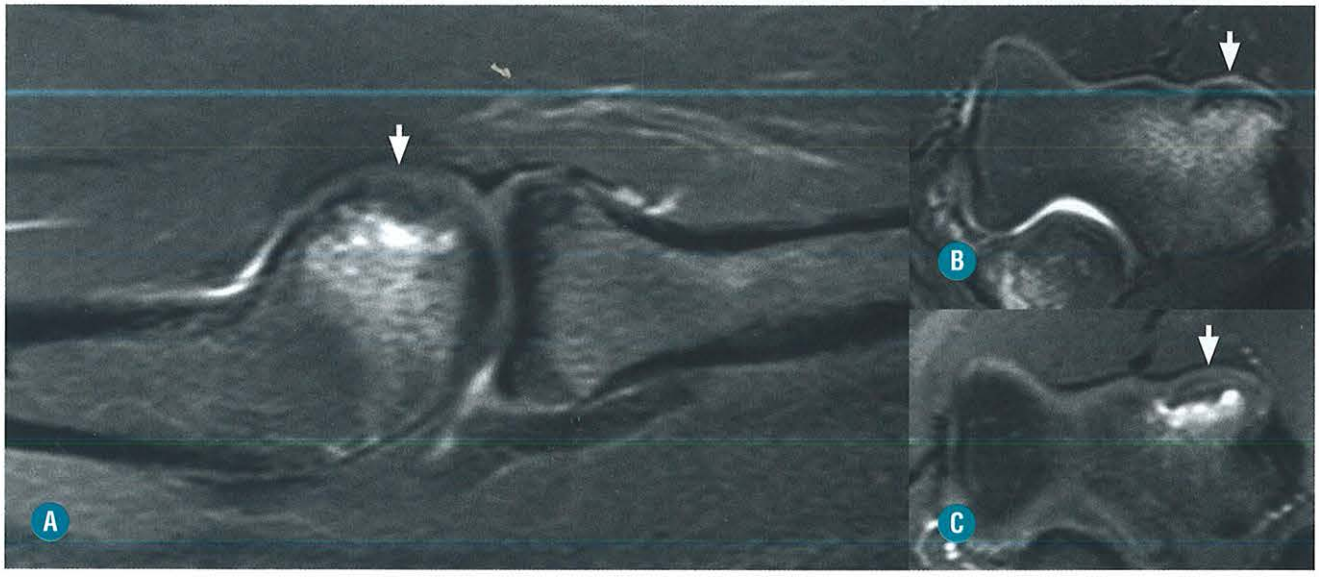

FIGURA 2-28. Paciente de 14 anos, do sexo masculino, com quadro clínico de dor no cotovelo de instalação lenta e progressiva, sem antecedente trauma. **A,** Imagem de ressonância magnética no plano sagital ponderada em T1 com supressão de gordura após a administração de contraste paramagnético endovenoso. **B,** Ressonância magnética no plano axial ponderada em DP com supressão de gordura. **C,** Ressonância magnética no plano axial ponderada em T1 com supressão de gordura após a administração de contraste paramagnético endovenoso. As *setas* indicam alteração de sinal e irregularidade de contornos do osso subcondral na região do capítulo do úmero, com padrão de edema da medular óssea adjacente, sem sinais de envolvimento condral, compatível com lesão osteocondral (osteocondrite dissecante) estável. Caso de osteocondrite dissecante estável. (*Cortesia do Dr. Mauro José Brandão da Costa, de Ribeirão Preto – SP.*)

mais frequentemente envolvido. Nos exames de ressonância magnética, os corpos livres geralmente apresentam baixo sinal em todas as sequências, mas, em alguns casos, eles podem demonstrar componente de medula amarela (gordurosa) normal, com alto sinal nas sequências ponderadas em T1.

O pseudodefeito do capítulo umeral (Fig. 2-30) é uma das principais armadilhas no diagnóstico por imagem por ressonância magnética e não deve ser confundido com a osteocondrite dissecante. Enquanto o pseudodefeito (variante anatômica) caracteriza-se por uma irregularidade de contornos localizada na região mais posterior do capítulo (local que exibe uma angulação abrupta) sem associação ao padrão de edema da medular óssea adjacente, a osteocondrite dissecante apresenta localização mais anterior, junto à região convexa do capítulo umeral.



FIGURA 2-29. Paciente de 19 anos, do sexo masculino, com quadro clínico de dor crônica no cotovelo. **A,** Radiografia na incidência anteroposterior do cotovelo. **B,** Reconstrução no plano sagital de artrotomografia do cotovelo. As *setas* mostram área de maior transparência na região do capítulo umeral, identificada na radiografia, representando lesão osteocondral focal visibilizada no exame de artrotomografia, notando-se que ocorreu destacamento de fragmento osteocondral, caracterizando osteocondrite dissecante instável. Caso de osteocondrite dissecante instável. (*Cortesia do Dr. Mauro José Brandão da Costa, de Ribeirão Preto – SP.*)

■ Fraturas Ocultas do Cotovelo

As fraturas que não são identificadas nos exames radiográficos convencionais são denominadas ocultas e podem ser investigadas por meio da ressonância magnética. As sequências de ressonância sensíveis a líquido como T2 com supressão de gordura e STIR podem demonstrar facilmente áreas com padrão de edema da medular óssea relacionadas com fraturas ocultas.

Assim, por exemplo, fraturas de estresse do terço médio do olécrano podem ser detectadas na investigação por ressonância magnética. Essas fraturas são mais frequentes em arremessadores, devido ao mecanismo de sobrecarga biomecânica originada do tríceps braquial. As fraturas que acometem a placa fisária do olécrano em crianças ou de outras regiões das cartilagens de crescimento do cotovelo (fraturas de Salter-Harris) também podem ser diagnosticadas e avaliadas pela ressonância magnética.

■ Fraturas do Úmero Distal

Para avaliação das fraturas do úmero distal, primeiramente devemos conhecer e diferenciar as regiões anatômicas que



FIGURA 2-30. Imagem de ressonância magnética do cotovelo no plano sagital ponderada em T2 com supressão de gordura. A *seta* indica irregularidade de contornos da região posterior do capítulo umeral correspondendo a pseudodefeito do capítulo. Essa alteração não deve ser confundida com lesões osteocondrais verdadeiras dessa região. Caso de pseudodefeito do capítulo. (*Cortesia da Dra. Claudia Yamaguchi Kazue, de São Paulo – SP.*)

são consideradas articulares e extra-articulares, pois o envolvimento de cada uma delas implicará tratamento e prognóstico distintos.

A classificação de Müller das fraturas do úmero distal define, segundo o local anatômico envolvido, os seguintes tipos: 1) fratura extra-articular epicondilar ou supracondilar (nesses casos não há envolvimento da superfície articular); 2) fratura intra-articular transcondilar (acometimento do epicôndilo medial + tróclea ou acometimento do epicôndilo lateral + capitelo); fratura intra-articular bicondilar e intercondilar (essas fraturas envolvem a superfície articular do úmero distal e apresentam graus variados de cominuição).

A avaliação pelos métodos de imagem das fraturas do úmero distal em geral necessitam apenas de radiografias simples nas incidências anteroposterior e perfil. Pode ser realizada grafia complementar oblíqua externa nos casos de suspeita de fratura do epicôndilo lateral e oblíqua interna para fratura do epicôndilo medial.

A tomografia computadorizada em geral é utilizada nos casos de fraturas complexas e cominutivas do úmero distal, principalmente na identificação do posicionamento de fragmentos ósseos deslocados e de corpos/fragmentos ósseos intra-articulares. As reconstruções multiplanares e volumétrica tridimensional têm particular importância na avaliação e no planejamento pré-operatório.

Entre as fraturas do úmero distal, podemos destacar as fraturas supracondilianas umerais (Fig. 2-31A,B) ,que são mais comuns em crianças, ocorrendo raramente em adultos. Esse tipo de fratura é a mais importante da infância, constituindo de 50 a 70% das fraturas do cotovelo nessa faixa etária e ocorrendo mais comumente em meninos, principalmente entre 3 e 10 anos de idade.

As fraturas supracondilianas podem ser divididas em fraturas em extensão ou em flexão, de acordo com o posicionamento do cotovelo no momento do trauma. O tipo em extensão acontece após queda para frente e apoio da mão, seguida de hiperextensão do cotovelo e representam até 90 a 95% dos casos. Fraturas em flexão ocorrem em cerca 5 a 10% das ocasiões, em geral relacionadas com quedas ao solo com o cotovelo fletido.

Existe um potencial risco de lesões vasculares neurais e de outras estruturas de partes moles relacionado com o deslocamento de fragmentos ósseos.

O estudo radiográfico do cotovelo nas incidências anteroposterior e perfil é obrigatório para confirmação da fratura, avaliação do grau de deslocamento, rotação e desvios dos fragmentos ósseos.

A classificação de Gartland divide as fraturas supracondilianas em três tipos e implica diretamente a forma de tratamento. Tanto fraturas em extensão como em flexão podem ser classificadas quanto aos critérios de Gartland:

- Tipo 1: fratura supracondilar caracterizada por deslocamento inexistente ou mínimo. Em geral, esse tipo de fratura pode ser visualizada em radiografias oblíquas.
- Tipo 2: fratura com deslocamento posterior, associada à cortical óssea posterior preservada. Muitas vezes, é necessário comparar com radiografias contralaterais.
- Tipo 3: fratura com deslocamento e interrupção da cortical óssea posterior e perda do contato entre os fragmentos. O fragmento distal apresenta deslocamento posterior e proximal pela contração do tríceps nas fraturas em extensão (Fig. 2-32A,B). Já nas fraturas em flexão, o deslocamento do fragmentodistal ocorre para frente. Nas radiografias em anteroposterior, o deslocamento pode ser posterolateral ou

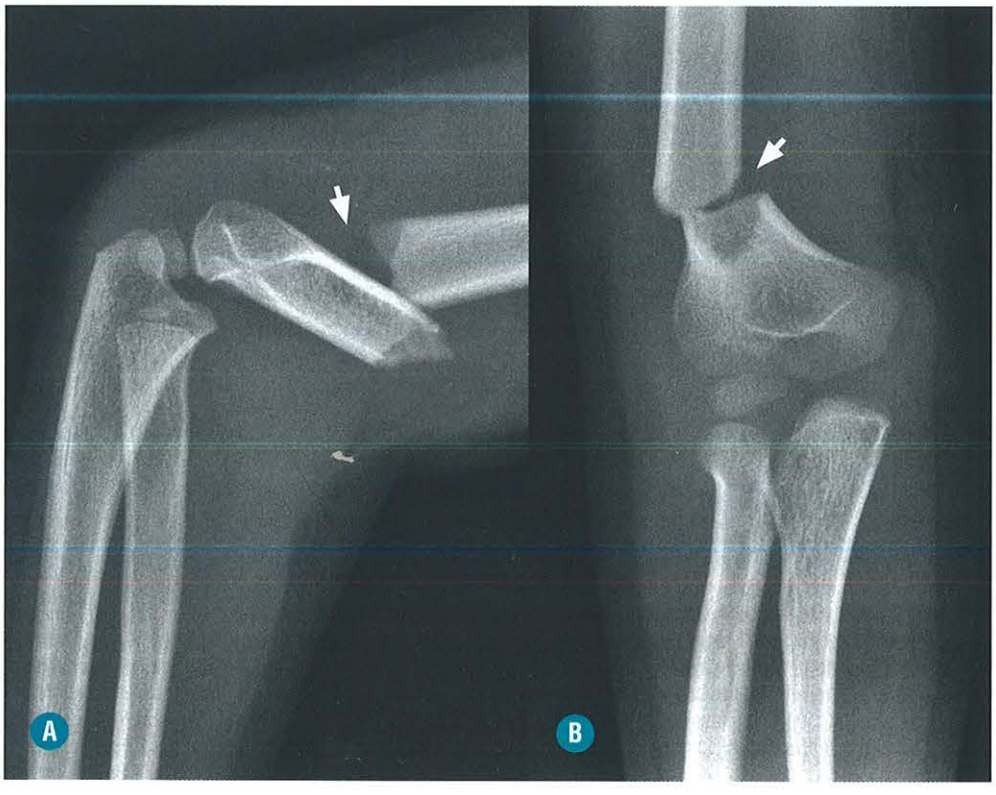

FIGURA 2-31. Paciente de 4 anos, do sexo feminino, com história de trauma do cotovelo. **A,** Radiografia em perfil do cotovelo. **B,** Radiografia de incidência anteroposterior do cotovelo. As *setas* mostram fratura completa supracondiliana da diáfise distal do úmero, com deslocamento anterior do fragmento distal, sem sinais de envolvimento articular.

posteromedial. A identificação da rotação do fragmento distal também deve ser considerada, embora, muitas vezes, seja difícil defini-la nas incidências radiográficas de rotina, e, nesses casos, a tomografia computadorizada pode ser utilizada para melhor definição do posicionamento e deslocamento dos fragmentos ósseos.

■ Fraturas da Cabeça do Rádio

A fratura da cabeça do rádio é o tipo de fratura do cotovelo mais comum em adultos, e cerca de 85% dos casos ocorrem na faixa etária entre 20 e 60 anos de idade. Na criança, é o segundo tipo mais frequente de fratura do cotovelo, perdendo apenas para as fraturas supracondilianas do úmero. A incidência no sexo feminino é cerca de duas vezes maior do que no masculino.

Em cerca de 30% dos casos, pode haver lesões de partes moles ou outras lesões ósseas associadas, como luxações do cotovelo, fraturas proximais da ulna e do olécrano, fraturas da apófise coronoide, fraturas do capítulo do úmero, lesão ligamentar do complexo medial e a fratura/lesão de Essex-Lopresti.

A fratura/lesão de Essex-Lopresti caracteriza-se por fratura cominutiva da cabeça radial associada a encurtamento da diáfise radial, instabilidade/subluxação/luxação da articulação radioulnar distal e rotura da membrana interóssea.

O mecanismo de trauma envolve mais frequentemente queda sobre mão espalmada, cotovelo em discreta flexão, antebraço pronado e estresse em valgo.

A apresentação clínica mais típica inclui dor à palpação do rádio proximal, edema/ hematoma regional e limitação da pronação e supinação.

Classificação de Mason (Fig. 2-33):

- Tipo 1: fratura não deslocada da superfície articular ou do colo do rádio (Fig. 2-34A,B).
- Tipo 2: fratura deslocada com impactação ou angulação, envolvendo mais de 30% da cabeça do rádio (Fig. 2-35A,B).
- Tipo 3: fratura cominutiva (Fig. 2-36A,B).
- Tipo 4: fratura com luxação da cabeça do rádio.

■ Fraturas do Olécrano

O principal mecanismo das fraturas do olécrano é uma queda com trauma direto sobre o cotovelo fletido, em geral causando cominuição e diástase de fragmentos ósseos. O mecanismo indireto que pode ser representado por uma queda sobre o braço estendido, na maioria das vezes, resulta em fratura transversa ou oblíqua sem deslocamentos importantes dos fragmentos ósseos envolvidos.

A maioria das fraturas do olécrano é bem identificada e avaliada nas grafias em perfil e, em geral, as classificações existentes baseiam-se na localização do traço de fratura presente nesta incidência.

A classificação proposta por Horne e Tanzer (Fig. 2-37) também leva em conta a localização da fratura nas grafias em perfil e é dividida da seguinte forma: 1A) fratura oblíqua da extremidade do olécrano, extra-articular; 1B) fratura transversal, intra-articular, localizada junto ao terço proximal da superfície articular da fossa olecraniana; 2A) fratura intra-articular, envolvendo o terço médio da fossa olecraniana, transversa ou oblíqua, com apenas uma linha de fratura (Fig. 2-38); 2B) fratura intra-articular, envolvendo o terço médio da fossa olecraniana, transversa ou oblíqua, apresentando duas linhas de fratura; 3) fratura intra-articular, acomentendo o terço distal da fossa olecraniana, transversa ou oblíqua.

O tratamento das fraturas do olécrano pode ser conservador, nos casos em que não existe deslocamento significativo dos fragmentos ósseos, e, nas fraturas com deslocamento de fragmentos, o tratamento de escolha em geral é cirúrgico com osteossíntese.

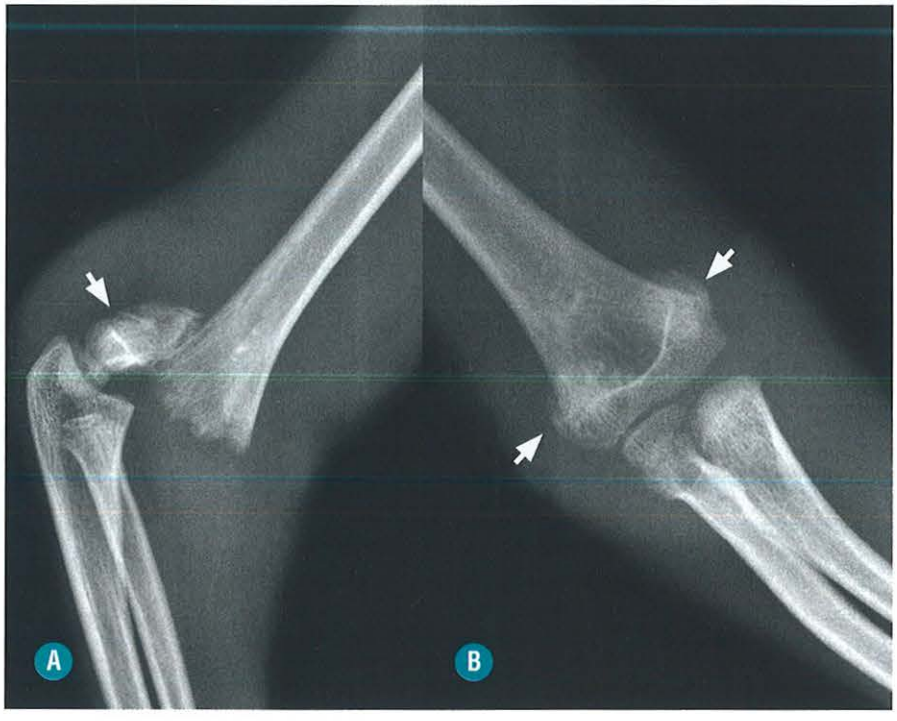

FIGURA 2-32. Paciente de 5 anos, do sexo masculino, com história de queda e trauma do cotovelo. **A,** Radiografia em perfil do cotovelo. **B,** Radiografia de incidência anteroposterior do cotovelo. As *setas* mostram fratura completa da metáfise distal do úmero com deslocamento posterior do fragmento distal, classificada como tipo 3 de Gartland.

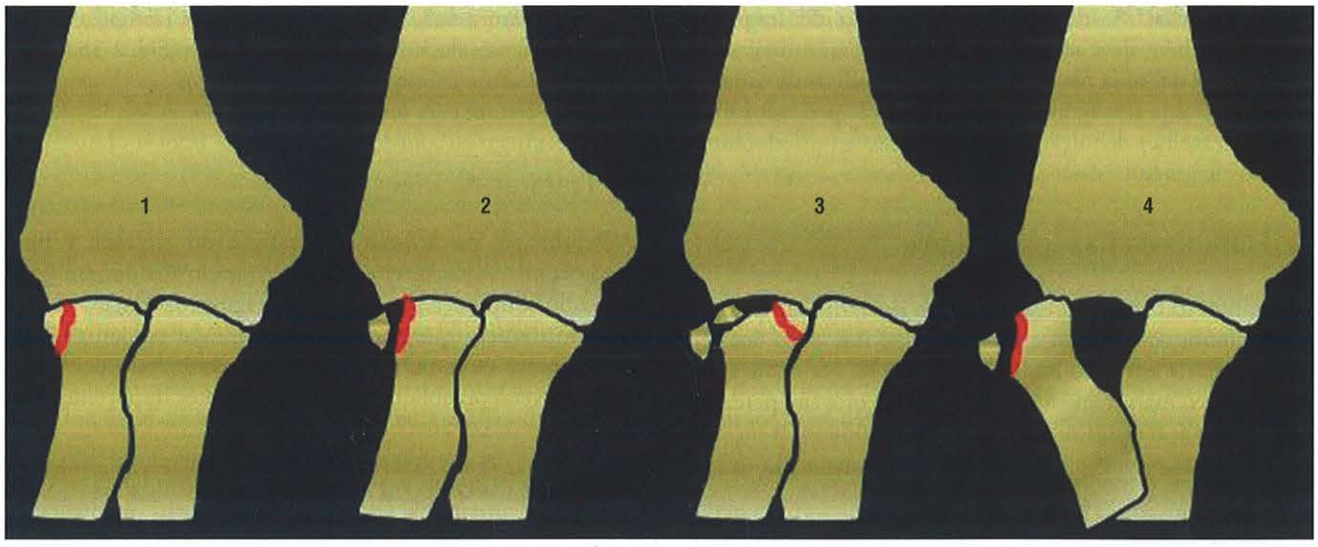

FIGURA 2-33. Desenho ilustrativo do cotovelo no plano frontal demonstrando a classificação de Mason de fraturas do rádio proximal. 1. fratura não deslocada da superfície articular ou do colo do rádio; 2. fratura deslocada com impactação ou angulação, envolvendo mais de 30% da cabeça do rádio; 3. fratura cominutiva; 4. fratura com luxação da cabeça do rádio.

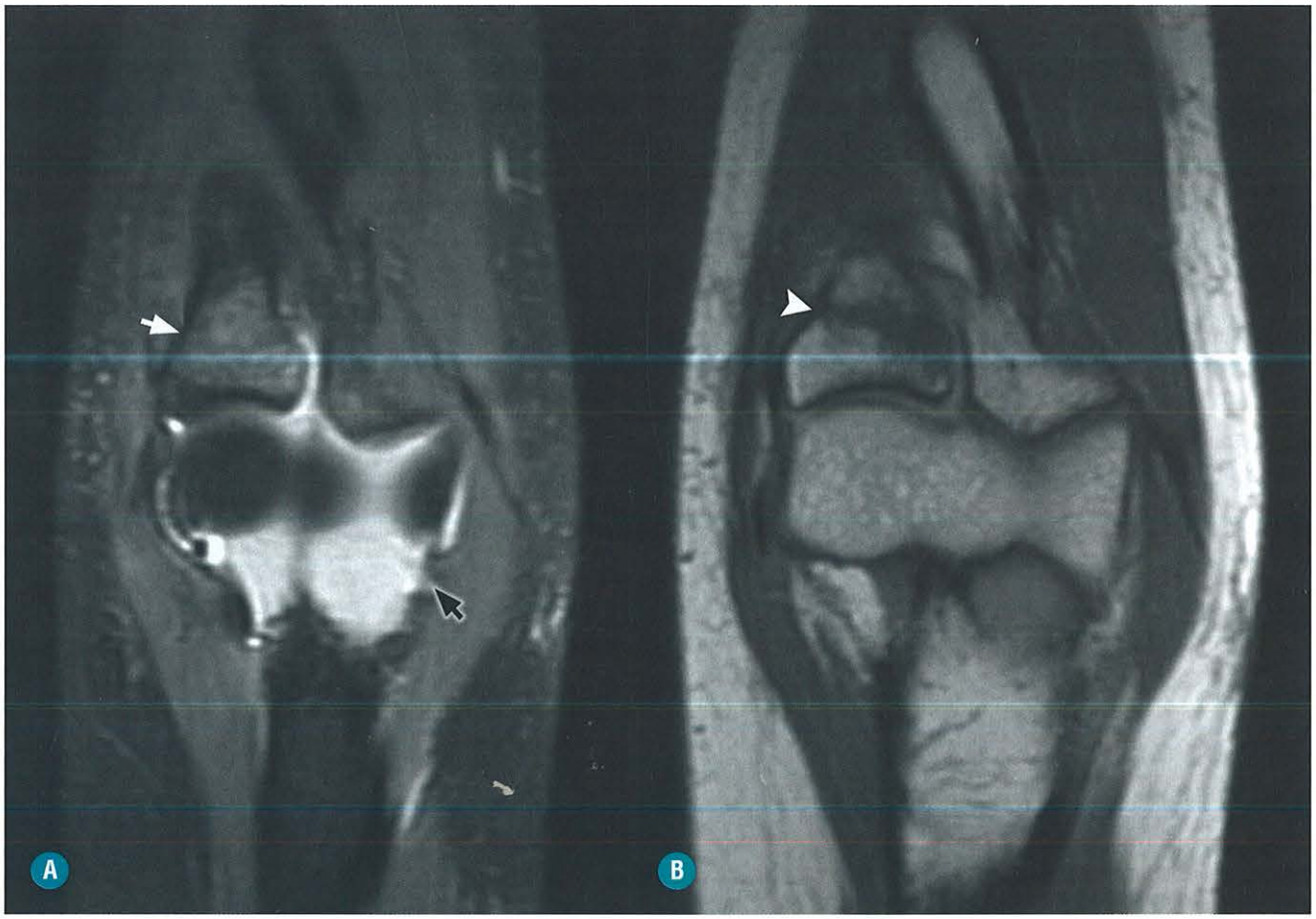

FIGURA 2-34. Paciente de 32 anos, do sexo masculino, com história de trauma no cotovelo. **A,** Ressonância magnética no plano coronal T2 com supressão de gordura. **B,** Ressonância magnética no plano coronal T1. A *seta branca* evidencia padrão de edema/contusão da medular óssea do rádio proximal. A *ponta de seta* mostra a linha de fratura na região do colo umeral sem sinais de desalinhamento ósseo significativo (*seta preta*), indicando derrame articular no cotovelo. Essa fratura pode ser classificada como tipo 1 de Mason.

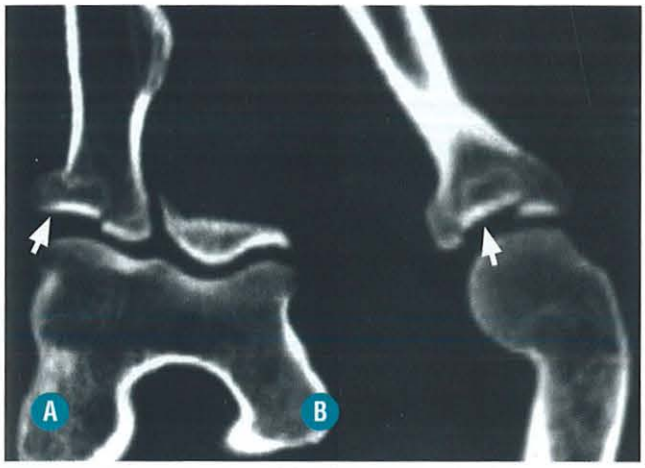

FIGURA 2-35. Paciente de 32 anos, do sexo masculino, com história de queda da própria altura e trauma no antebraço e no cotovelo. **A,** Reconstrução de tomografia computadorizada no plano sagital. **B,** Reconstrução de tomografia computadorizada no plano coronal. As *setas* indicam fratura da cabeça do rádio apresentando envolvimento da superfície articular e com discreta impactação óssea, classificada como tipo 2 de Mason.

■ Fraturas do Processo Coronoide

Frequentemente, as fraturas do processo coronoide não ocorrem de forma isolada, mas sim em associação a luxações posteriores do cotovelo. O diagnóstico desse tipo de fratura é importante, pois se não tratado pode levar à instabilidade crônica da articulação e subluxações de repetição.

A identificação das fraturas do processo coronoide, muitas vezes, não é realizada com facilidade nas radiografias padrão (incidências anteroposterior e perfil) devido à sobreposição com as outras estruturas ósseas, sendo necessário realizar estudo complementar com a incidência da cabeça do rádio capitelo ou incidência oblíqua interna. Nos casos em que persiste a dúvida sobre o diagnóstico preciso, também pode ser utilizada a tomografia computadorizada com reconstruções multiplanares, principalmente no plano sagital.

Uma das classificações mais utilizadas para fraturas do processo coronoide é a proposta por Regan e Morrey (Fig. 2-39A,B), que apresenta três tipos: 1) fratura de pequeno fragmento do topo do processo coronoide; 2) fratura com fragmento ósseo representando cerca de 50% do coronoide, sem acometimento da base (Figs. 2-40A,B e 2-41A,B); 3) fratura da base do processo coronoide (Fig. 2-42), muitas vezes incluindo a região de inserção do músculo braquial e da banda anterior do ligamento colateral medial.

■ Luxações do Cotovelo

A luxação do cotovelo é comum em crianças e nos adultos. O cotovelo é a terceira articulação mais frequentemente luxada. Na maioria das vezes, ocorre após uma queda sobre a mão espalmada, com o cotovelo fletido ou semifletido. Podem estar associadas fraturas, lesões de neurais e de partes moles.

As luxações do cotovelo podem ser classificadas em simples ou complexas, dependendo da presença de fraturas.

A direção da maioria das luxações é posterolateral (Fig. 2-43A,B), resultando frequentemente em lesão do ligamento colateral lateral.

O diagnóstico por imagem das luxações por meio de radiografias simples não oferece maiores dificuldades e deve ser realizado de rotina antes do procedimento de redução da luxação. O estudo tomográfico pode ser útil após a redução das luxações com a finalidade de detectar fraturas ocultas e corpos livres intra-articulares.

As fraturas do processo coronoide ocorrem em grande parte das vezes em associação à luxação posterior do cotovelo. Cerca de 10% das luxações do cotovelo resultam em fratura do processo coronoide. O processo coronoide é um importante estabilizador das forças em varo que atuam no cotovelo, principalmente em extensão e, portanto, a detecção e o tratamento das fraturas do coronoide são fundamentais para prevenir quadros de instabilidade crônica e luxações recidivantes.

As fraturas da cabeça do rádio são comuns nos episódios de luxação do cotovelo, ocorrendo em cerca de 14% dos casos. Nas situações em que o cotovelo apresenta-se instável, as fra-

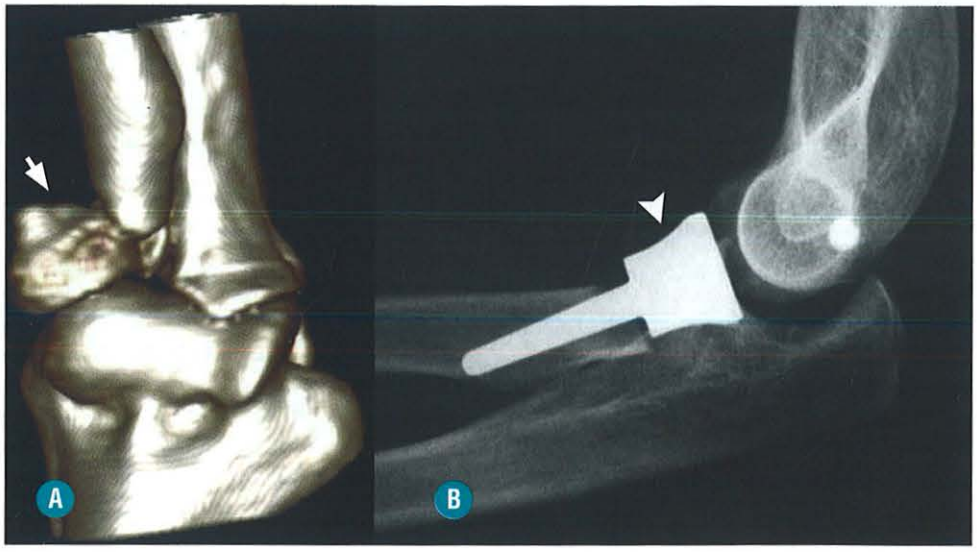

FIGURA 2-36. Paciente de 56 anos, do sexo feminino, com história de trauma na região do cotovelo. **A,** Reconstrução tridimensional de tomografia computadorizada do cotovelo. **B,** Radiografia incidência perfil do cotovelo. A *seta* indica fratura cominutiva com destacamento e deslocamento da cabeça do rádio, classificada como tipo 3 de Mason (exame pré-operatório). A *ponta de seta* evidencia prótese metálica da cabeça do rádio (exame pós-operatório).

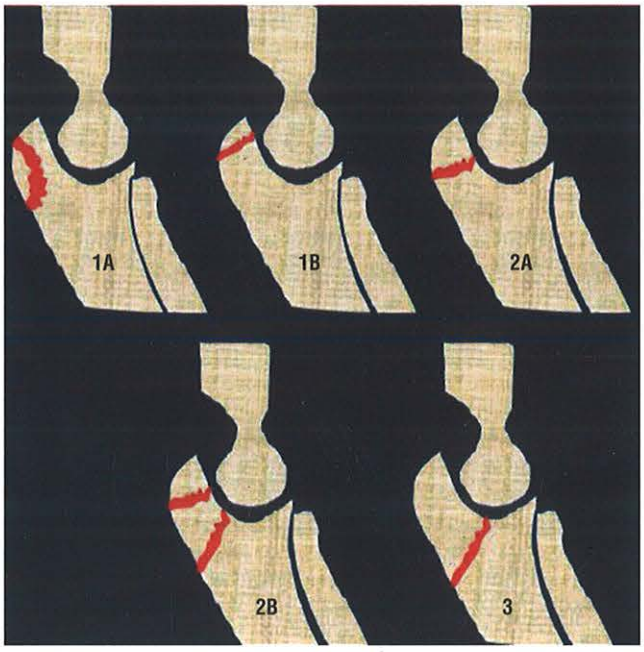

FIGURA 2-37. Desenho ilustrativo do cotovelo no plano sagital mostrando a classificação de Horne e Tanzer de fraturas do olécrano. 1A. fratura oblíqua da extremidade do olécrano, extra-articular; 1B. fratura transversal, intra-articular localizada junto ao terço proximal da superfície articular da fossa olecraniana. 2A. fratura intra-articular envolvendo o terço médio da fossa olecraniana, transversa ou oblíqua, com apenas uma linha de fratura; 2B. fratura intra-articular envolvendo o terço médio da fossa olecraniana, transversa ou oblíqua, apresentando duas linhas de fratura; 3. fratura intra-articular acometendo o terço distal da fossa olecraniana, transversa ou oblíqua.



FIGURA 2-38. Paciente de 52 anos, do sexo masculino, com história de trauma direto sobre a região posterior do cotovelo. Reconstrução tridimensional de tomografia computadorizada. As *setas* indicam fratura do olécrano com envolvimento da superfície articular, classificada como tipo 2A de Horne e Tanzer.

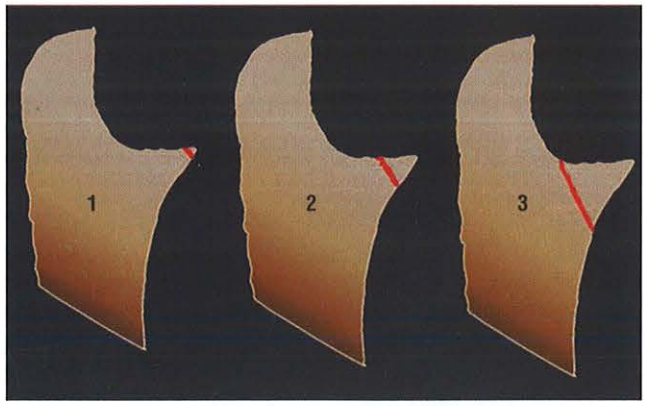

FIGURA 2-39. Desenho ilustrativo da ulna proximal no plano sagital evidenciando a classificação de Regan e Morrey de fraturas do processo coronoide. 1. fratura de pequeno fragmento do topo do processo coronoide; 2. fratura com fragmento ósseo representando cerca de 50% do coronoide, sem acometimento da base; 3. fratura da base do processo coronoide, muitas vezes incluindo a região de inserção do músculo braquial e da banda anterior do ligamento colateral medial.

turas do rádio devem ser tratadas de forma a evitar ao máximo a ressecção da cabeça radial. Entretanto, em casos de fraturas cominutivas, a ressecção, por vezes, é inevitável e deve-se optar por colocação de prótese da cabeça do rádio, para garantir melhor estabilidade.

A fratura-luxação de Monteggia caracteriza-se por fratura proximal da ulna e luxação da cabeça do rádio. Um dos mecanismos de lesão seria resultante do antebraço em pronação forçada associado à queda ou trauma direto na face posterior da ulna.

A classificação de Bado (Fig. 2-44) da fratura-luxação de Monteggia inclui quatro tipos: tipo 1) fratura da transição terço médio/proximal da ulna com angulação de vértice anterior dos fragmentos ósseos associado à luxação anterior da cabeça do rádio (Fig. 2-45A,B). Esse é o tipo mais comum de fratura-luxação de Monteggia, ocorrendo em cerca de 60 a 70% dos casos; tipo 2) fratura da região proximal da ulna com angulação posterior dos fragmentos ósseos e luxação posterior ou posterolateral da cabeça do rádio (Fig. 2-46A,B); tipo 3) fratura da região proximal da ulna e luxação lateral ou anterolateral da cabeça do rádio; tipo 4) fraturas proximais do rádio e da ulna com luxação anterior da cabeça do rádio.

■ Fraturas do Cotovelo em Crianças

As fraturas do cotovelo são as mais comuns em crianças, portanto o conhecimento da anatomia, dos mecanismos de trauma e das formas de avaliação pelos métodos de imagem é extremamente importante. A anatomia óssea em constante modificação, em especial dos centros de ossificação, representa uma dificuldade adicional no diagnóstico das fraturas do cotovelo em crianças.

Os mecanismos de fratura em geral resultam de queda sobre o braço esticado em hiperextensão ou com estresse em valgo. Na maior parte dos casos, o mecanismo de hiperextensão ocasiona fraturas supracondilianas do úmero distal (Fig. 2-47A,B).

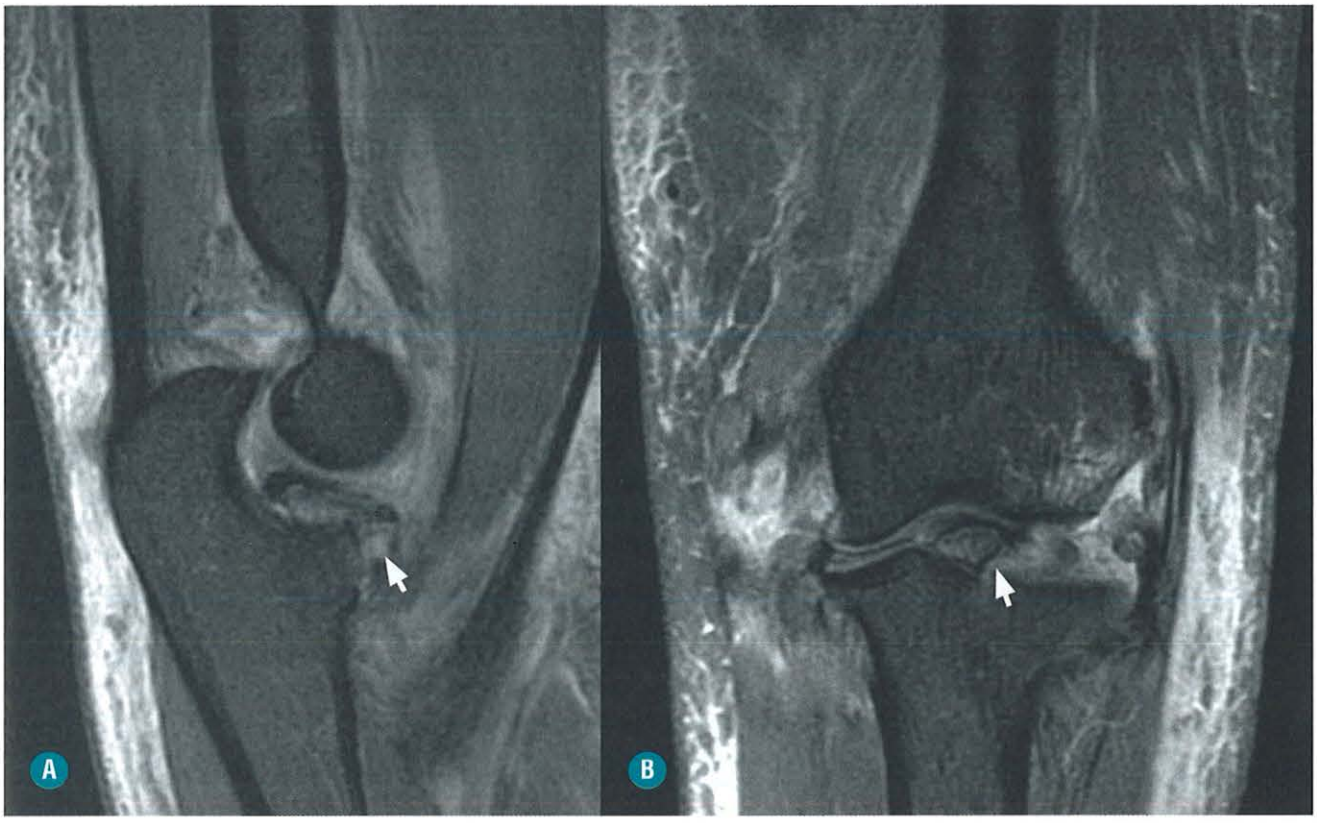

FIGURA 2-40. Paciente de 41 anos, do sexo masculino, com história de trauma com queda sobre o antebraço. **A,** Ressonância magnética no plano sagital T2 com supressão de gordura. **B,** Ressonância magnética no plano coronal T2 com supressão de gordura. Há lesão de partes moles (ligamentares e tendíneas) mediais e laterais. As *setas* evidenciam fratura com destacamento de fragmento ósseo do processo coronoide, classificada como tipo 2 de Regan e Morrey.

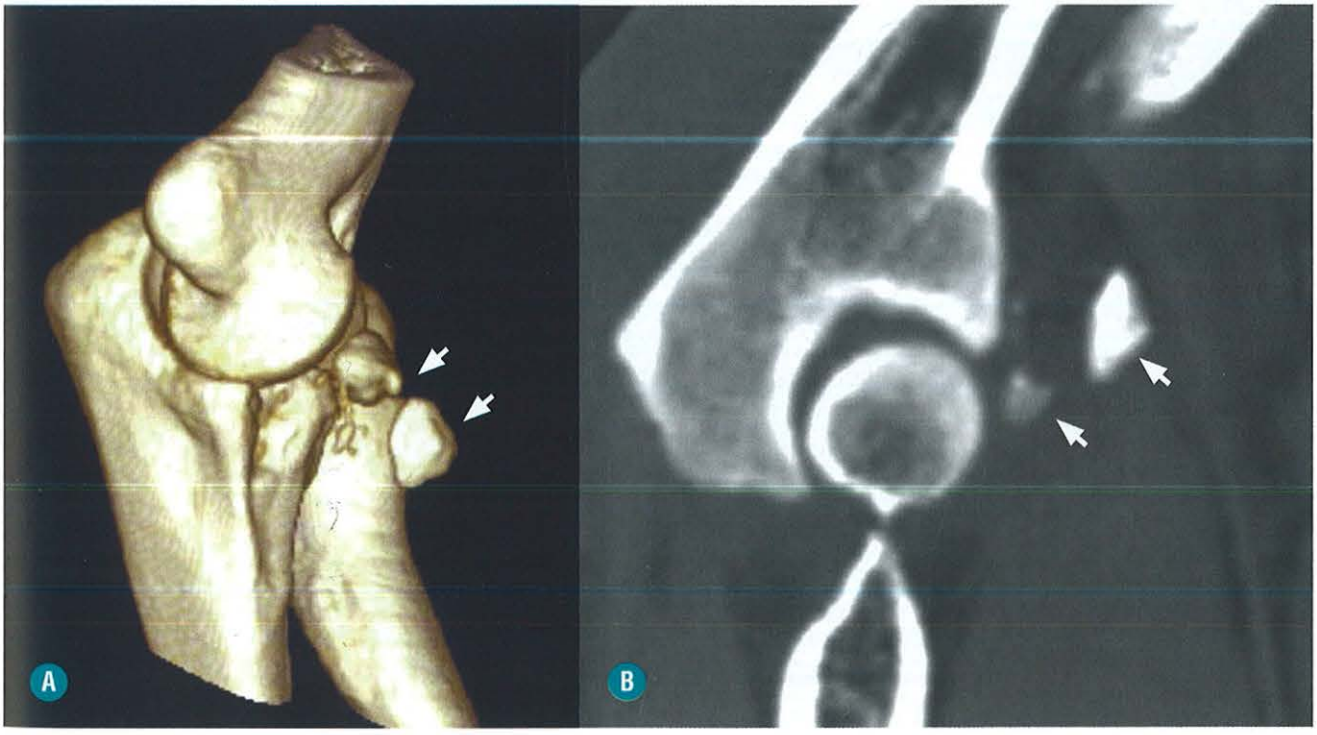

FIGURA 2-41. Paciente de 34 anos, do sexo feminino, com história de trauma no cotovelo. **A,** Reconstrução tridimensional de tomografia computadorizada. **B,** Reconstrução de tomografia computadorizada no plano sagital. As *setas* indicam fratura com destacamento de fragmentos ósseos do processo coronoide, classificada como tipo 2 de Regan e Morrey.

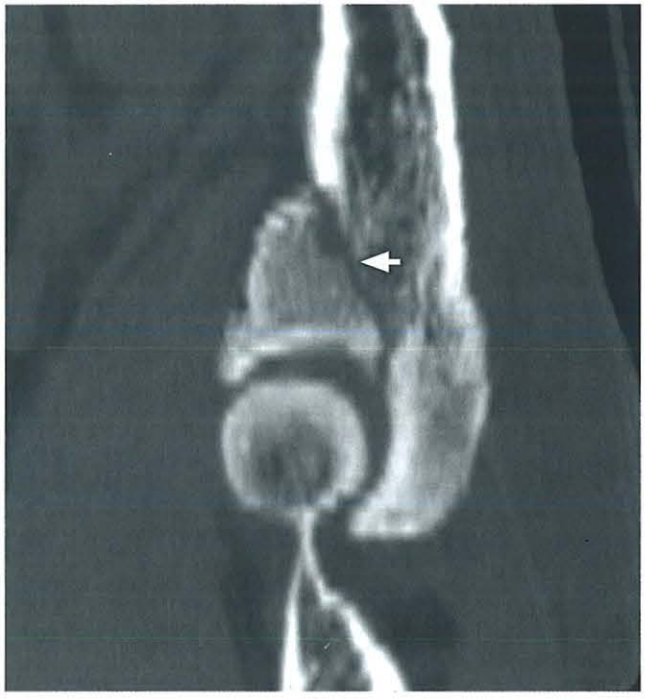

FIGURA 2-42. Paciente de 28 anos, do sexo feminino, com história de trauma no cotovelo. Reconstrução de tomografia computadorizada no plano sagital. A *seta* mostra fratura da base do processo coronoide, classificada como tipo 3 de Regan e Morrey.

O mecanismo de estresse em valgo pode resultar em várias alterações: 1) na região lateral pode ocorrer deslocamento e/ou fratura do rádio com ou sem envolvimento do olécrano. Quando a força aplicada predomina no úmero, o estresse em valgo pode causar fratura do côndilo lateral; 2) na região medial, o mecanismo de estresse em valgo ocasiona avulsões do epicôndilo medial (Fig. 2-48A,B,C).

A avaliação radiográfica inicial do trauma e fraturas do cotovelo pediátrico deve incluir as incidências básicas em anteroposterior e perfil e devemos nos atentar para alguns itens importantes:

- Sinais de derrame articular e hemartrose, que podem ocorrer em fraturas visíveis ou ocultas. Nas grafias normais em perfil, podemos identificar uma imagem hiperlucente anteriormente à cortical distal do úmero referente ao coxim adiposo anterior. O coxim adiposo posterior não é identificado em exames radiográficos normais. Nos casos de derrame articular e hemartrose, o sinal do coxim adiposo positivo pode ser visibilizado (Figs. 2-49 e 2-50A,B). Esse sinal é caracterizado pela presença de imagem hiperlucente posterior ao úmero distal (coxim adiposo posterior) e pelo deslocamento superior do coxim adiposo anterior.
- Alinhamento ósseo. Muitas vezes, as fraturas do cotovelo da criança são sutis, e o estudo do alinhamento ósseo pode fornecer parâmetros e sinais indiretos da presença de fraturas. A linha rádio–capítulo (Fig. 2-51A,B) é traçada através do colo



FIGURA 2-43. Paciente de 43 anos, do sexo masculino, com história de acidente automobilístico e trauma na região do cotovelo. **A,** Radiografia em perfil do cotovelo. **B,** Radiografia incidência anteroposterior do cotovelo. As *setas* indicam luxação posterolateral do rádio e da ulna proximais em relação ao úmero distal. Esse tipo de luxação é o que ocorre com maior frequência e, muitas vezes, associa-se à lesão ligamentar lateral do cotovelo.

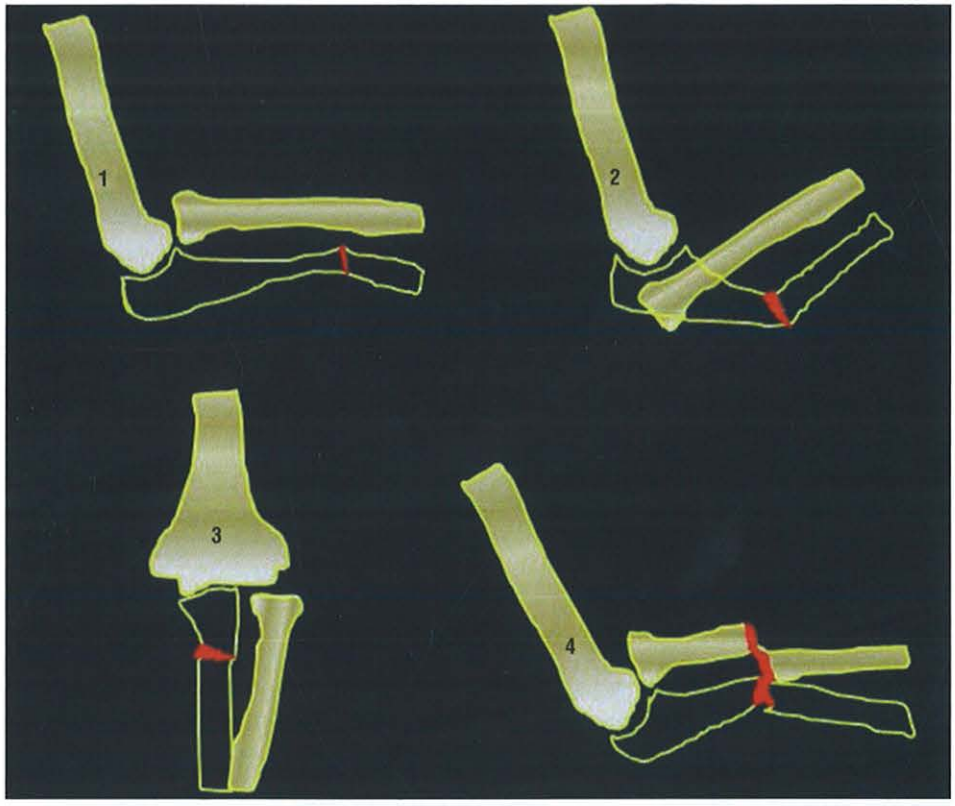

FIGURA 2-44. Desenho ilustrativo do cotovelo no plano sagital mostrando a classificação de Bado da fratura-luxação de Monteggia. 1. fratura da transição terço médio/proximal da ulna com angulação de vértice anterior dos fragmentos e luxação anterior da cabeça do rádio; 2. fratura proximal da ulna com angulação posterior dos fragmentos e luxação posterior ou posterolateral da cabeça do rádio; 3. fratura proximal da ulna e luxação lateral ou anterolateral da cabeça do rádio; 4. fraturas proximais do rádio e da ulna com luxação anterior da cabeça do rádio.

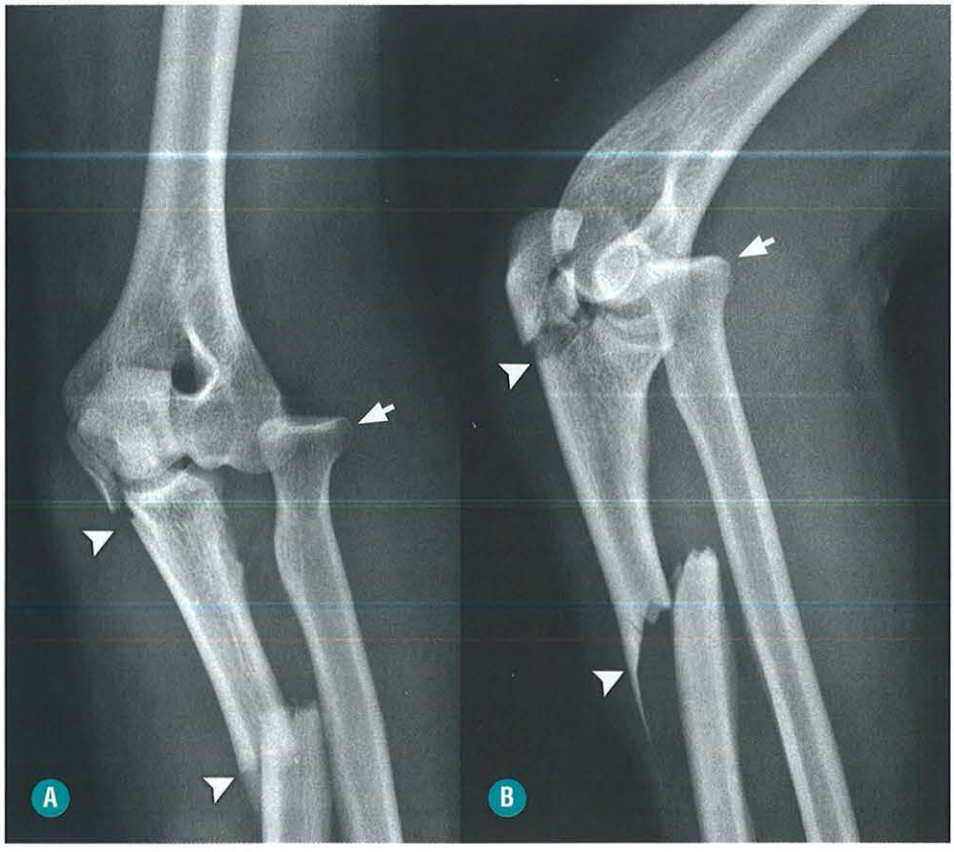

FIGURA 2-45. Paciente de 25 anos, do sexo masculino, em avaliação de trauma no antebraço e no cotovelo. **A,** Radiografia na incidência anteroposterior do cotovelo. **B,** Radiografia na incidência em perfil. As *pontas de setas* indicam fratura segmentar da ulna proximal e as *setas* mostram a luxação anterior do rádio proximal. Os achados de imagem são compatíveis com fratura-luxação de Monteggia, classificada como tipo 1 de Bado (tipo mais frequente das fraturas-luxações de Monteggia).

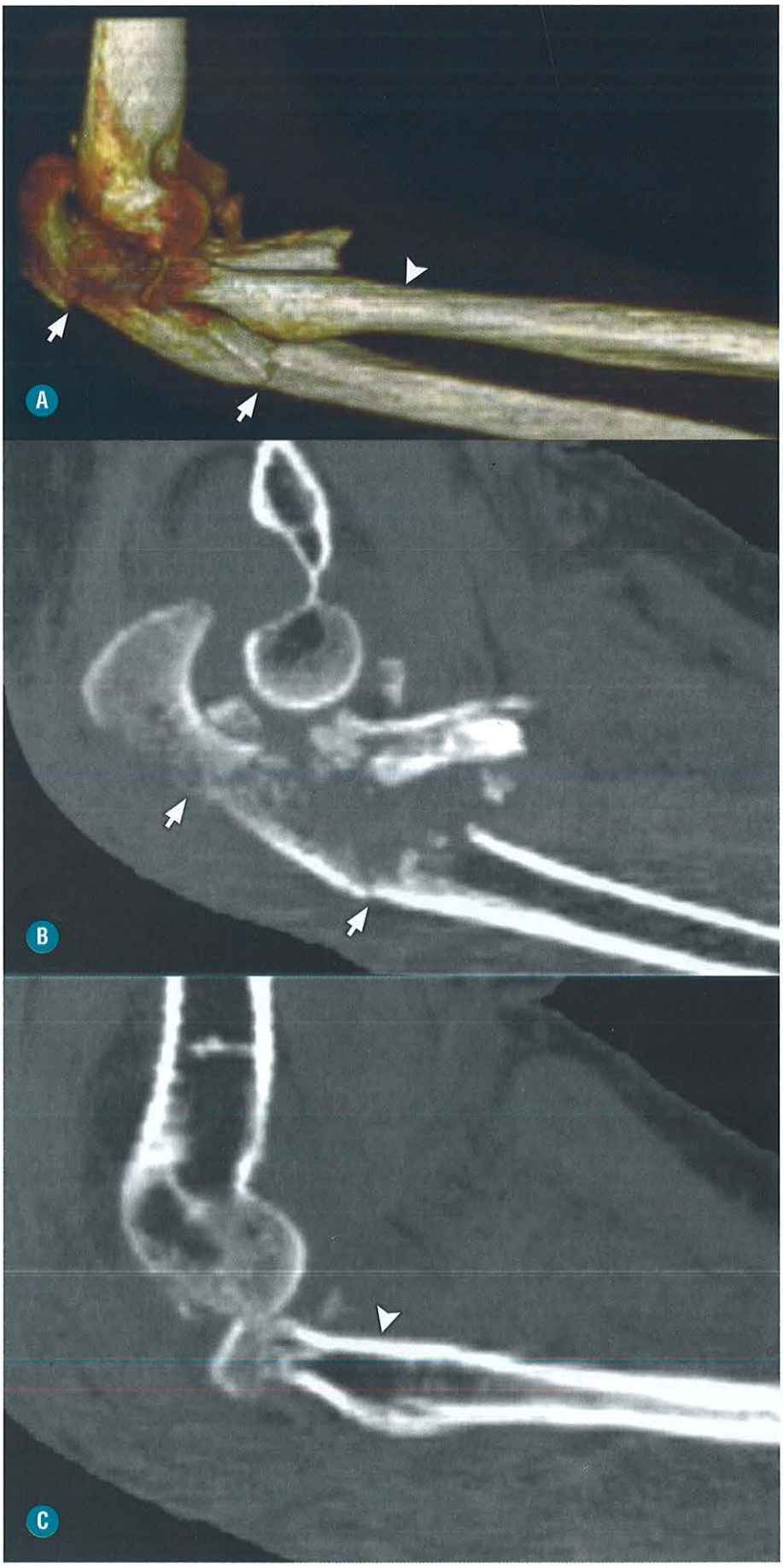

FIGURA 2-46. Paciente de 27 anos, do sexo masculino, com antecedente trauma no antebraço e cotovelo. **A,** Reconstrução tridimensional de tomografia computadorizada. **B** e **C,** Reconstrução de tomografia computadorizada no plano sagital. As *setas* indicam fratura da ulna proximal com angulação posterior dos fragmentos ósseos principais, e as *pontas de seta* mostram a luxação posterior do rádio proximal. O conjunto dos achados caracteriza fratura-luxação de Monteggia, classificada como tipo 2 de Bado.

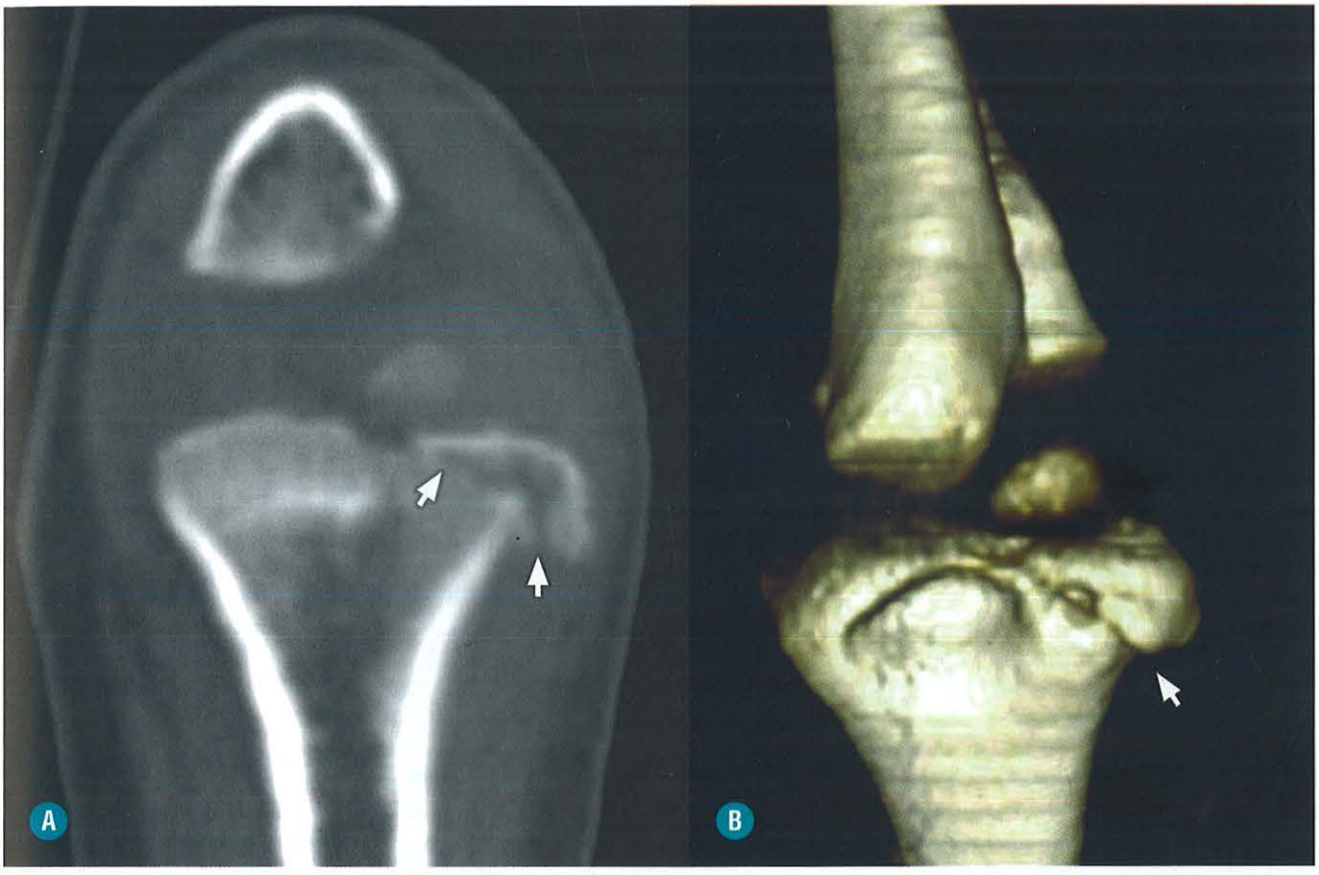

FIGURA 2-47. Paciente de 3 anos, do sexo masculino, com história de trauma no cotovelo. **A,** Reconstrução de tomografia computadorizada do cotovelo no plano coronal. **B,** Reconstrução tridimensional. As *setas* mostram fratura metafisária da região lateral do úmero, com discreto deslocamento lateral do fragmento distal.

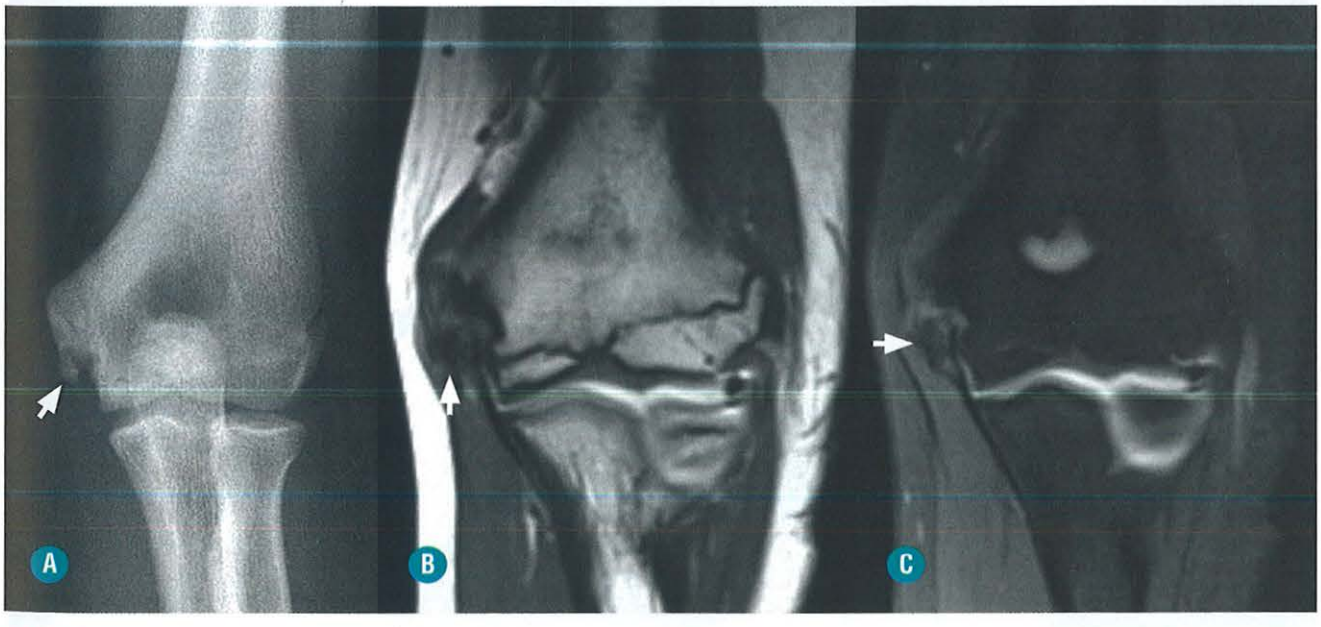

FIGURA 2-48. Paciente de 14 anos, do sexo masculino, jogador de beisebol (*pitcher*), com história de dor no cotovelo. **A,** Radiografia anteroposterior do cotovelo. **B,** Ressonância magnética no plano coronal ponderada em T1. **C,** Ressonância magnética no plano coronal T2 com supressão de gordura. As *setas* evidenciam avulsão óssea junto ao epicôndilo medial do úmero, notando-se padrão de edema/contusão da medular óssea do fragmento ósseo destacado nas imagens de ressonância magnética.



FIGURA 2-49. Paciente de 7 anos, do sexo feminino, com antecedente de trauma. Radiografia em perfil do cotovelo evidenciando fraturas da região proximal do rádio e da ulna. As *setas* mostram o sinal do coxim adiposo positivo, notando-se o aparecimento do coxim adiposo posterior e a elevação do coxim adiposo anterior, relacionado com a distenção da cápsula articular. Os coxins adiposos são identificados da radiografia como áreas de maior radiotransparência.

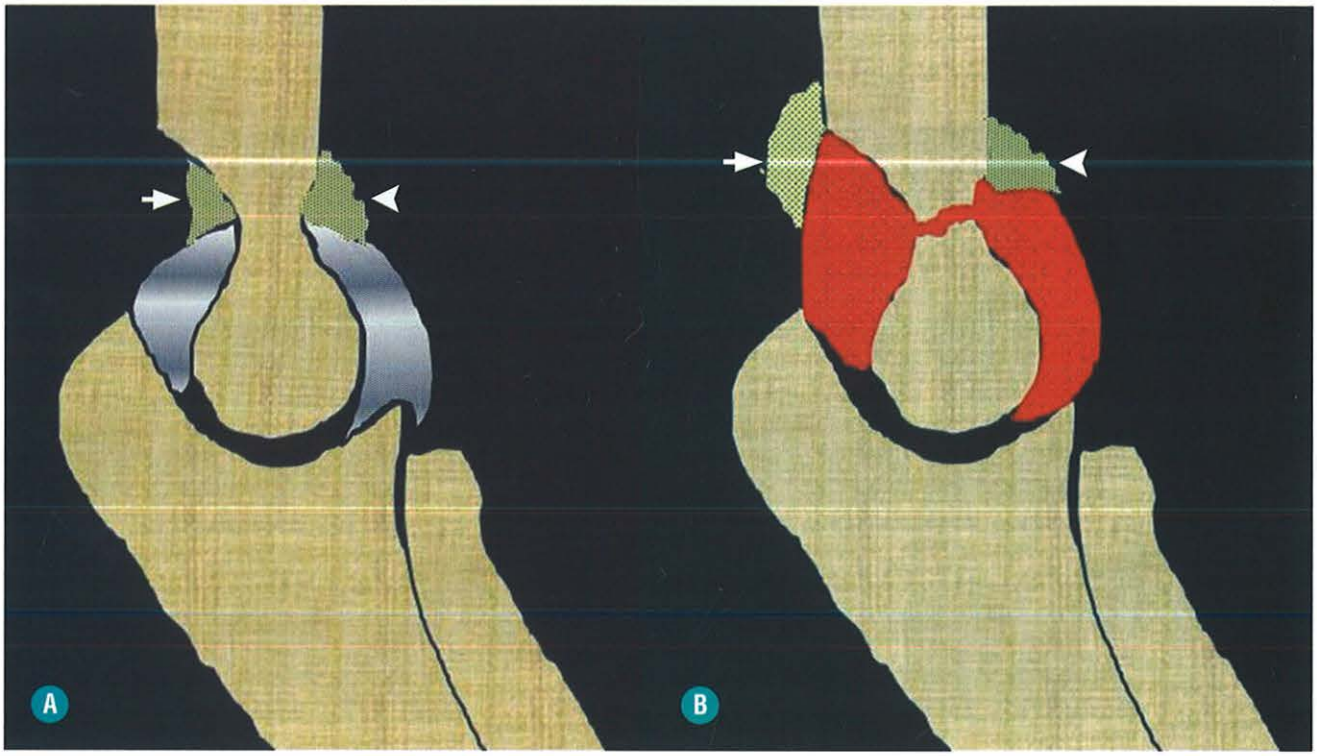

FIGURA 2-50. Representação esquemática do cotovelo no plano sagital. **A,** Posicionamento normal do coxim adiposo anterior (*pontas de seta*). **B,** Deslocamento superior do mesmo coxim nos casos de derrame articular (hemartrose). A *seta branca* indica o coxim adiposo posterior normal em **A** e seu deslocamento posterior em **B**, relacionado com a hemartrose.



FIGURA 2-51. Paciente de 8 anos, do sexo masculino. **A,** Radiografia na incidência anteroposterior do cotovelo. **B,** Radiografia em perfil. A linha rádio–capítulo (*em verde*) é traçada através do colo radial, passando pelo centro de ossificação do capítulo independentemente do posicionamento do paciente. Quando essa linha não passa pelo capítulo, há deslocamento anormal da região proximal do rádio.



FIGURA 2-52. Paciente de 8 anos, do sexo feminino. Radiografia em perfil do cotovelo. A linha umeral anterior (*em verde*) passa junto à cortical anterior do úmero distal e coincide com o terço médio do capítulo. Nos casos de fratura do úmero distal, a linha umeral anterior pode projetar-se no terço anterior do capítulo ou mesmo posicionar-se totalmente anterior em relação ao capítulo.

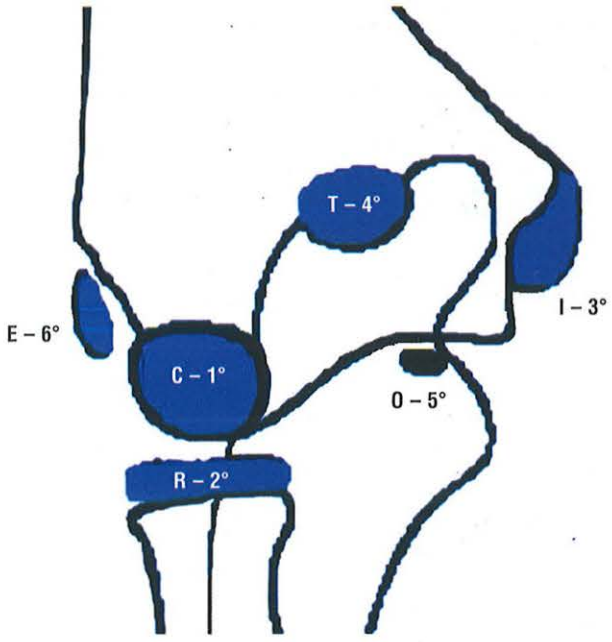

FIGURA 2-53. Desenho ilustrativo do cotovelo no plano frontal demonstrando a localização dos centros de ossificação. O método mnemônico "CRITOE" pode ser utilizado para facilitar a memorização da ordem de surgimento dos centros de ossificação: 1°C – *capitellum* (capítulo); 2°R, *radial head* (cabeça do rádio); 3°I, *internal epicondyle* (epicôndilo medial); 4°T, *trochlea* (tróclea), 5°O, *olecranon* (olécrano); 6°E, *external epicondyle* (epicôndilo lateral).

radial, passando pelo centro de ossificação do capítulo independentemente do posicionamento do paciente. Quando essa linha não passa pelo capítulo, indica um deslocamento anormal da região proximal do rádio. Outra medida de alinhamento ósseo a ser considerada é a linha umeral anterior (Fig. 2-52) que é traçada na radiografia em perfil passando junto à cortical anterior do úmero distal e coincidindo com o terço médio do capítulo. Nos casos de fratura do úmero distal, a linha umeral anterior pode projetar-se no terço anterior do capítulo ou mesmo posicionar-se totalmente anterior em relação ao capítulo.

- Centros de ossificação. Existem seis centros de ossificação no cotovelo, e devemos conhecer o posicionamento normal e a sequência de surgimento deles relacionados com a idade da criança, pois, em alguns casos de trauma, esses centros podem ser confundidos com fragmentos ósseos destacados ou avulsionados. O método mnemônico "CRITOE" (Fig. 2-53) pode ser utilizado para facilitar a memorização da ordem de surgimento dos centros de ossificação: 1°C – *capitellum* (capítulo), 2°R – *radial head* (cabeça do rádio), 3°I – *internal epicondyle* (epicôndilo medial), 4°T – *trochlea* (tróclea), 5°O – *olecranon* (olécrano), 6°E – *external epicondyle* (epicôndilo lateral).

LITERATURA RECOMENDADA

1. Awaya H, Schweitzer ME, Feng SA et al. Elbow synovial fold syndrome: MR Imaging findings. Am J Roentgenol. 2001; 177:1377-1381.
2. Belentani C, Pastore D, Wangwinyuvirat M et al.Triceps brachii tendon: anatomic-MR imaging study in cadavers with histologic correlation. Skeletal Radiol. 2009; 38(2):171-175.
3. Beltran J, Rosenberg ZS, Kawelblum M, Montes L, Bergman AG and Strongwater A. Pediatric elbow fractures: MRI evaluation. Skeletal Radiology. 1994; 23:277-281.
4. Chew ML, Giuffre BM. Disorders of the distal Bíceps Brachii tendon. Radiographics. 2005; 25:1227-1237.
5. Connell D, Burke F, Coombes P et al. Sonographic examination of lateral epicondylitis. Am J Roentgenol 2001; 176:777- 782.
6. Doornberg JN, Ring D. Coronoid Fracture Patterns. The Journal of Hand Surgery. 2006; 31A:45-52.
7. Duparc F, Putz R, Michot C et al. The synovial fold of the humeroradial joint: anatomical and histological features, and clinical. Surg Radiol Anat. 2002; 24:302-307.
8. Husarik DB, Saupe N, Pfirmann CWA et al. Ligaments and Plicae of the Elbow: Normal MR Imaging Variability in 60 Asymptomatic Subjects. Radiology. 2010; 257:185-194.
9. Kijowski R, De Smet AA. MRI Findings of Osteochondritis Dissecans of the Capitellum with Surgical Correlation. AJR. 2005; 185:1453-1459.
10. Kijowski R, Tuite M, Sanford M. Magnetic resonance imaging of the elbow.Part I: Normal anatomy, imaging technique,and osseous abnormalities. Skeletal Radiol. 2004; 33:685-697.
11. Kijowski R, Tuite M, Sanford M. Magnetic resonance imaging of the elbow.Part II: Abnormalities of the ligaments, tendons, and nerves. Skeletal Radiol. 2005; 34:1-18.
12. Konrad GG, Kundel K, MD, Kreuz PC, Oberst M, Sudkamp NP. Monteggia fractures in adults. Journal of Bone and Joint Surgery. 2007; 89-B:354-360.
13. Malisee TA, Boynton MD, Erickson SJ, Daniels DL. Normal MR Imaging anatomy of the elbow. MRI Clinics of North America. 1997; 5(3):451-480.
14. Michael RC, Hill HMF, Neal J, Graham D, Court-Brown, Charles M. Adult Distal Humeral Metaphyseal Fractures: Epidemiology and Results of Treatment. Journal of Orthopaedic Trauma. 2003; 17:38-47.
15. Morrey BF. Anatomy of the elbow. In: The elbow and its disorders. Philadelphia: WB Saunders; 1993. p. 16-52.
16. Resnick D, Kang HS. Elbow. In: Internal Derangements of Joints. Philadelphia. WB Saunders; 1997: 334-386.
17. Rosemberg ZS, Bencardino J, Beltran, J. MR Imaging of normal variants and interpretation pitfalls of the elbow. MRI Clinics of North America. 1997; 5(3):481-499.
18. Simão MN, Trad HS, Secaf PA, Simão GN, Muglia VF, Trad CS. Anais da Jornada Paulista de Radiologia 2008. Revisão da anatomia e das desordens relacionadas ao tendão distal do bíceps. São Paulo: Sociedade Paulista de Radiologia; 2009.
19. Sookur PA, Naraghi AM, Bleakney RR et al. Accessory muscles: Anatomy, symptoms, and radiologic evaluation. Radiographics. 2008; 28:481-499.
20. Van Riet RP. Elbow dislocations. Current Orthopaedic Practice. 2008; 19:616-620.
21. Wals DM, Newman JS, Konin GP, Ross G. Epicondylitis: Pathogenesis, Imaging, and Tretament. Radiographics. 2010; 30: 167-184.



3 CAPÍTULO

Punho e Mão

Jader José da Silva
Higor Grando
Bruna Olivotti Lahan Martins

CONSIDERAÇÕES ANATÔMICAS

■ Anatomia Óssea

O punho é a conexão entre o antebraço e a mão e envolve articulações entre 14 ossos e o pisiforme, que é um sesamoide do tendão flexor ulnar do carpo e por isso apresenta suas próprias patologias. Apresenta duas fileiras carpais, sendo a proximal representada (de lateral para medial) pelo escafoide, semilunar e piramidal e a distal pelo trapézio, trapezoide, capitato e hamato (Fig. 3-1). Ossículos acessórios existem em menos de 2% da população.

■ Anatomia Articular

No punho, encontramos os seguintes compartimentos articulares (Fig. 3-2):

- Radiocarpal
- Radioulnar distal
- Mediocarpal
- Pisopiramidal
- Carpometacarpal
- Trapeziometacarpal ou primeiro compartimento carpometacarpal
- Intermetacarpal

LIGAMENTOS

Os ligamentos do punho são intracapsulares (contidos no tecido conectivo frouxo capsulossinovial) ou intra-articulares (as únicas exceções são o ligamento transverso do carpo e os ligamentos provenientes do pisiforme, que são extracapsulares) e se dividem em:

- Extrínsecos: conectam os ossos do antebraço ao carpo. Geralmente apresentam roturas intrassubstanciais.
- Intrínsecos: originam-se e inserem-se dentro do carpo. Geralmente apresentam avulsões.

Ligamentos Extrínsecos do Carpo

São divididos em três grupos (Fig. 3-3):

- Radiocarpais volares
- Ulnocarpais volares
- Radiocarpais dorsais

Ligamentos Radiocarpais Volares

Quatro ligamentos volares conectam o rádio ao carpo:

1. *Radioescafoide*: origem no terço lateral e volar do rádio distal, apresentando uma orientação oblíqua, inserindo-se na tuberosidade do escafoide. Faz parte do segmento proximal do ligamento colateral radial.
2. *Radioescafocapitato*: origem no terço lateral e volar do rádio distal, apresentando uma orientação oblíqua, inserindo-se no capitato. Cursa junto à concavidade volar do escafoide fun-



FIGURA 3-1. Estruturas ósseas do carpo. (1) rádio, (2) ulna, (3) escafoide, (4) semilunar, (5) piramidal, (6) trapézio, (7) trapezoide, (8) capitato, (9) hamato, (10 a 14) 1º ao 5º metacarpos, (15) pisiforme – sesamoide do tendão flexor ulnar do carpo.

cionando como ponto de apoio à rotação do escafoide no plano sagital.

3. *Radiossemilunar longo*: origem no terço lateral e volar do rádio distal, com orientação oblíqua, inserindo-se no semilunar. Este ligamento, por vezes, parece ter continuidade com o ligamento semilunarpiramidal, sendo por isso denominado ligamento radiossemilunarpiramidal, por alguns autores.
4. *Radiossemilunar curto*: origem na margem volar medial do rádio distal, apresentando orientação vertical, inserindo-se na face volar do semilunar.

O espaço entre os ligamentos radioescafocapitato e radiossemilunar longo é denominado sulco interligamentar ou espaço de Poirier e representa uma zona de fraqueza onde ocorrem os deslocamentos perilunares.

O "ligamento" radioescafossemilunar não é mais considerado um ligamento verdadeiro e sim uma faixa de tecido conjuntivo que contém vasos que suprem o ligamento interósseo escafossemilunar e as estruturas ósseas adjacentes.

Ligamentos Ulnocarpais Volares

- *Ligamento ulnocapitato*: origina-se junto à base do processo estiloide ulnar e se insere no colo do capitato. Este ligamento junto ao ligamento radioescafocapitato forma o "V" invertido distal do ligamento arcuado.
- *Ligamentos ulnossemilunar e ulnopiramidal*: são mais profundos e se originam na fibrocartilagem triangular. Estes ligamentos em conjunto com os ligamentos radiossemilunares formam o "V" invertido proximal do complexo ligamentar volar.

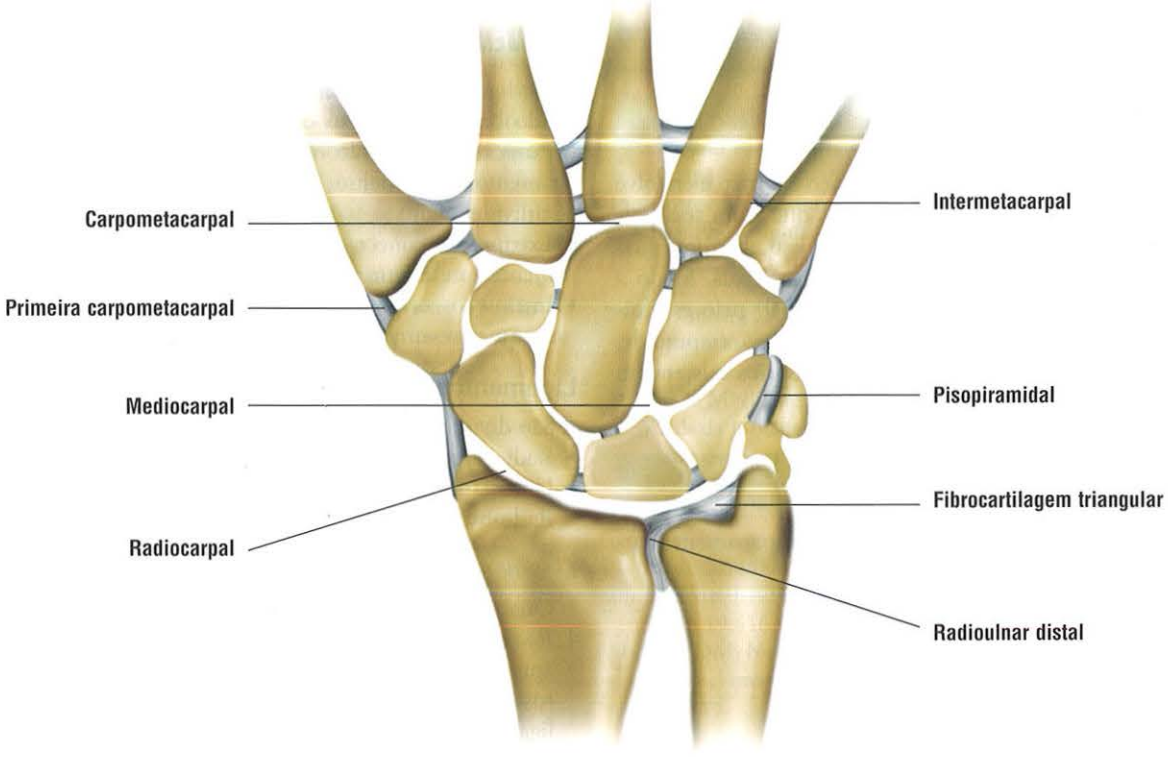

FIGURA 3-2. Compartimentos do punho.

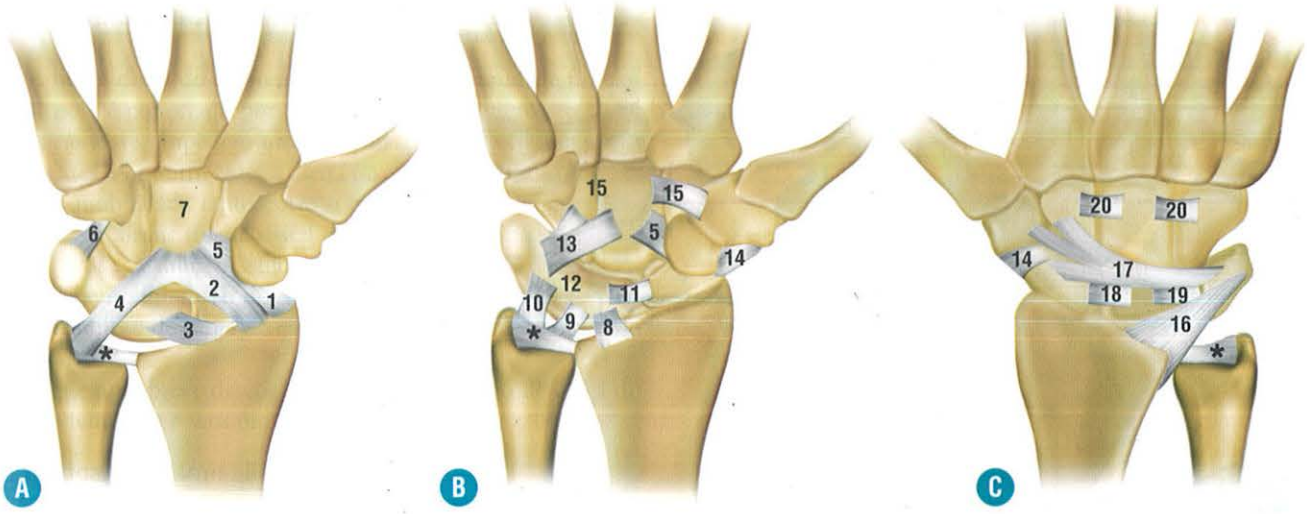

FIGURA 3-3. Representação esquemática dos principais ligamentos do punho. **A,** Ligamentos superficiais volares: (1) radioescafoide; (2) radioescafocapitato; (3) radiossemilunar longo; (4) ulnocapitato; (5) escafocapitato; (6) piso-hamato; (7) retináculo flexor ou ligamento transverso do carpo. **B,** Ligamentos volares profundos: (8) radiossemilunar curto; (9) ulnolunato; (10) ulnopiramidal; (11) componente volar do escafossemilunar; (12) componente volar do semilunarpiramidal; (13) piramidal-hamato-capitato ou segmento ulnar do ligamento arqueado; (14) escafotrapeziotrapezoidal dorsolateral; (15) componentes volares dos ligamentos interósseos da fileira distal. **C,** Ligamentos dorsais: (16) radiopiramidal ou radiocarpal dorsal; (17) intercarpal dorsal ou piramidal-escafoide-trapeziotrapezoide; (18) componente dorsal do escafossemilunar; (19) componente dorsal do semilunarpiramidal; (20) componentes dorsais dos ligamentos interósseos da fileira distal. *Asterisco*: fibrocartilagem triangular.

Ligamentos Radiocarpais Dorsais

- *Ligamento radiopiramidal dorsal*: é o único ligamento extrínseco dorsal do carpo e por isso também é conhecido como ligamento radiocarpal dorsal. É um ligamento largo que conecta a face dorsal do rádio distal à face posterior do piramidal, com fibras que se inserem no semilunar e em menor proporção no escafoide.

Ligamentos Intrínsecos do Carpo

São ligamentos volares e dorsais relativamente curtos que conectam ossos do carpo de uma mesma fileira carpal (interósseos) ou entre as fileiras.

Ligamentos Interósseos da Fileira Proximal

- *Ligamento escafossemilunar:* formado por três estruturas distintas: dois ligamentos escafossemilunares (volar e dorsal) e uma membrana fibrocartilaginosa proximal. Esta última segue o arco da margem proximal do semilunar e do escafoide, separando os espaços radiocarpal e mediocarpal. Ela é a porção mais fraca, geralmente apresentando-se perfurada em pacientes idosos, sem indicar instabilidade. O componente ligamentar dorsal é formado por fibras espessas e de orientação levemente oblíqua, sendo o mais forte e o principal estabilizador escafossemilunar. O componente volar é mais longo e mais oblíquo, permitindo uma rotação do escafoide em relação ao semilunar (Fig. 3-4).
- *Ligamento semilunarpiramidal:* apresenta dois componentes ligamentares curtos (volar e dorsal) e uma membrana fibrocartilaginosa proximal mais fraca. O componente ligamentar volar é mais espesso e forte.

O ligamento escafossemilunar se rompe mais facilmente do que o semilunarpiramidal. Esses ligamentos alongam-se mais do que 50 a 100% do seu comprimento antes de romperem, porém, quando estiram não apresentam a mesma suficiência de antes.

Ligamentos Mediocarpais

- *Face dorsal:* O único ligamento dorsal mediocarpal é o *ligamento intercarpal dorsal*, que se origina da face dorsal do piramidal, cursando transversalmente junto à margem distal do semilunar e se inserindo no escafoide, trapézio e trapezoide. Esse ligamento é um importante estabilizador da articulação semilunopiramidal.
- *Face volar:* É formado por numerosos ligamentos. Medialmente um grupo de fibras conectam o piramidal ao hamato e ao capitato, o chamado *complexo ligamentar piramidal-hamato-capitato*, que compõe o braço ulnar do ligamento arcuado. Lateralmente, o escafoide se une à fileira distal pelos ligamentos *escafoidecapitato* e *escafotrapeziotrapezoide*, que são importantes estabilizadores do escafoide.

Não existem ligamentos entre o semilunar e o capitato, seja volar ou dorsal, e também não existem verdadeiros ligamentos colaterais ulnar ou radial, pois iriam constringir o amplo arco de movimento do punho. Sua ausência é substituída parcialmente pela ação do tendão extensor ulnar do carpo medialmente, e pelo tendão abdutor longo do polegar lateralmente.

Ligamentos Interósseos da Fileira Distal

A fileira distal do carpo apresenta numerosos e firmes ligamentos (dorsais, volares e profundos), quase não havendo mobilidade entre os ossos. Eles são importantes protetores do conteúdo do túnel do carpo, mantendo o arco carpal transverso durante a compressão dorsal-volar.

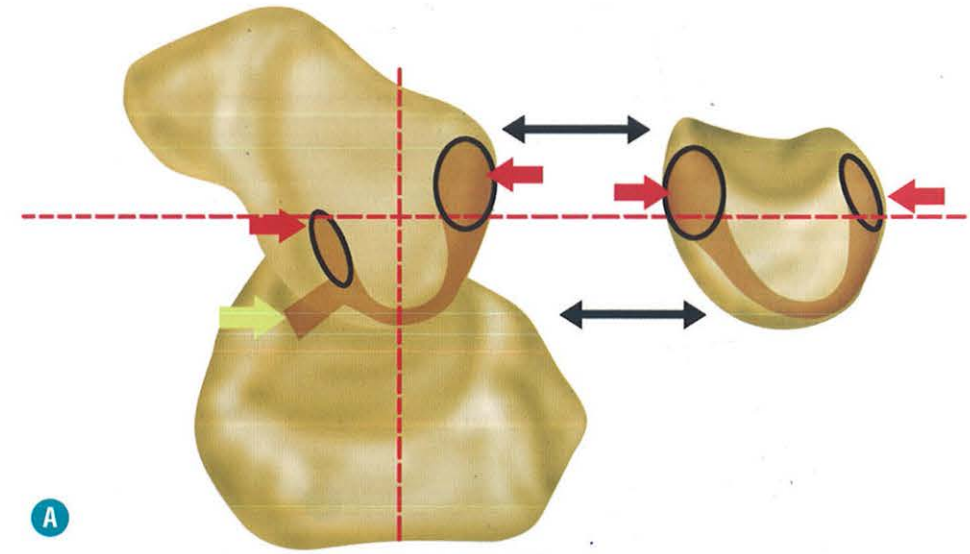

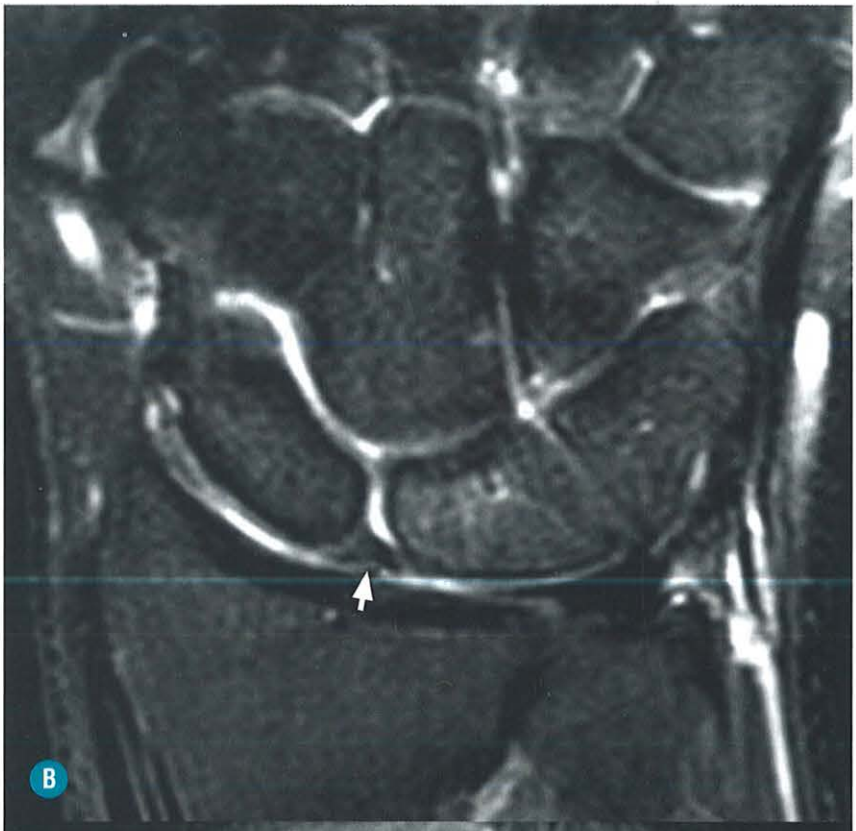

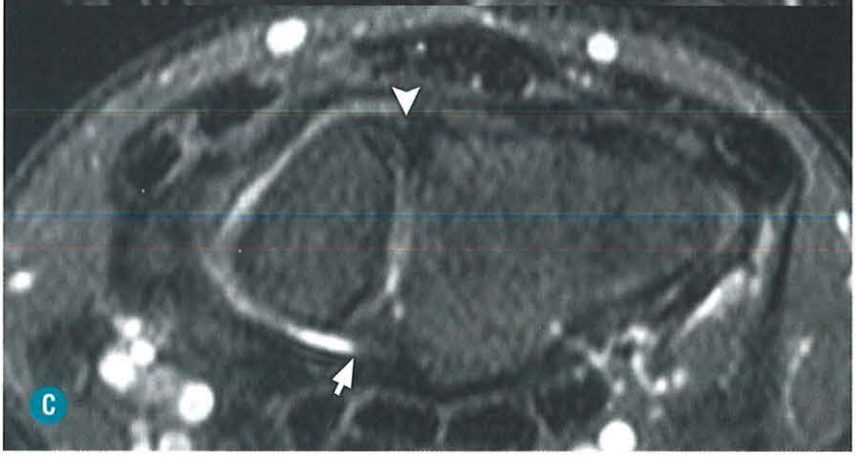

FIGURA 3-4. Aspecto anatômico do ligamento escafossemilunar. **A,** O ligamento escafossemilunar apresenta aspecto em "U" e consiste em três estruturas distintas: dois ligamentos escafossemilunares (volar e dorsal) (*setas*) e uma membrana fibrocartilaginosa proximal (*setas finas*). As linhas pontilhadas vertical e horizontal representam, respectivamente, os planos de corte coronal (**B**) e axial (**C**). **B,** O plano coronal mostra melhor a membrana fibrocartilaginosa proximal (*seta*), de menor importância para a estabilidade escafossemilunar. **C,** O plano axial mostra melhor os componentes volar (*seta*) e dorsal (*ponta de seta*), que são os mais importantes para a avaliação da estabilidade escafossemilunar, além de melhor definir a relação articular entre o escafoide e o semilunar. (Imagem adaptada de Eur Radiol. 2006 Oct;16(10):2161-78. Carpal instability. Schmitt R1, Froehner S, Coblenz G, Christopoulos G.)

■ Biomecânica Carpal

A fileira distal do carpo é considerada uma unidade funcional, pois é conectada por fortes ligamentos interósseos que, praticamente, impedem uma mobilização entre os seus componentes. Por outro lado, a fileira proximal do carpo apresenta maior mobilidade tanto entre si quanto entre os componentes ósseos distais (fileira distal do carpo) e proximais (rádio e ulna). Por esse motivo, a fileira proximal do carpo é denominada segmento intercalar do carpo, sendo importante tanto para a distribuição de carga do carpo quanto para a mobilidade do punho.

Segue uma breve descrição sobre a distribuição de carga do carpo (cinética) e seus movimentos (cinemática).

Cinética (Transmissão da Força)

O punho sustenta cargas não somente de forças externas mas também de forças internas, resultantes da contração muscular, dado que os músculos do antebraço inserem-se distalmente ao carpo (não há inserções tendíneas nos ossos do carpo, lembrando que o pisiforme é um osso sesamoide, não sendo considerado na biomecânica do carpo).

A primeira fileira do carpo distribui cerca de 60% da carga para o compartimento que compreende o capitato-escafoide-semilunar. A partir daí cerca de 80 a 90% dessa força é sustentada pelo compartimento radiocarpal (de 50 a 56% na radioescafoide e de 29 a 35% na radiossemilunar) e de 10 a 21% pelo compartimento ulnocarpal (Fig. 3-5).

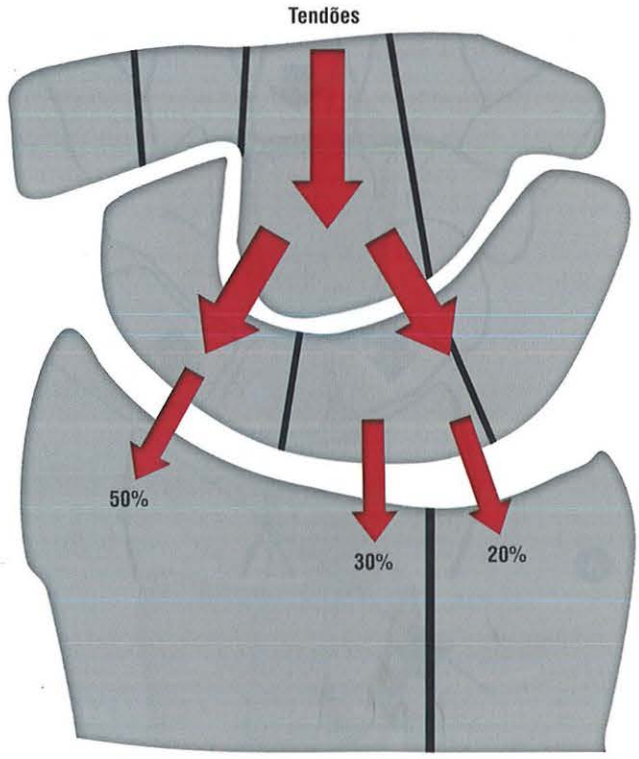

FIGURA 3-5. Distribuição de carga no punho (cinética), com valores médios percentuais de distribuição nos compartimentos radiocarpal e ulnocarpal.

Cinemática (Movimentos)

Descreveremos aqui os movimentos da fileira proximal do carpo, por ser ela a mais importante na cinemática do carpo.

Os ossos da fileira proximal do carpo são menos fortemente vinculados entre si do que os ossos da fileira distal do carpo. Embora se movendo em sinergia, há diferenças consideráveis na quantidade de rotação existente entre o escafoide, o semilunar e o piramidal.

Sob carga axial, a tendência natural normal do escafoide é flexionar (rodar volarmente), enquanto o semilunar e o piramidal tendem a estender (rodar dorsalmente). Esse movimento é harmonioso enquanto os ligamentos intrínsecos da fileira proximal e os ligamentos extrínsecos do carpo estão íntegros (Fig. 3-6).

O semilunar (intercalado entre elementos estáveis como o rádio e o capitato) é extremamente instável devido às pequenas inserções ligamentares. Sua posição funcional na fileira proximal é determinada principalmente pelo contato com o rádio e o capitato proximal e, distalmente, pela tensão dos ligamentos escafossemilunar e semilunarpiramidal lateral e medialmente, e pela força de contração dos músculos flexores e extensores.

Dessa forma, fica fácil compreendermos que, na ausência do ligamento escafossemilunar, o escafoide move-se livremente na sua tendência natural (que é a flexão) e o semilunar, agora ligado apenas ao piramidal pelo ligamento semilunarpiramidal, acompanha o movimento de extensão do piramidal.

Já na ausência do ligamento semilunarpiramidal, o semilunar permanece fixo apenas ao escafoide pelo ligamento escafossemilunar, acompanhando o movimento de flexão do escafoide.

Durante o desvio radioulnar do punho, os três ossos proximais do carpo movem-se sinergicamente a partir de uma posição de flexão em desvio radial para uma posição levemente estendida em desvio ulnar. A magnitude de tal movimento varia substancialmente entre os indivíduos. Da posição neutra para desvio radial do punho, o trapézio e o trapezoide empurram o escafoide proximalmente, resultando em flexão e desvio ulnar de toda a fileira proximal. Durante o desvio ulnar, o hamato exerce compressão sobre o piramidal, induzindo extensão, desvio radial e pronação leve de toda a fileira proximal, consequentemente, o escafoide adota uma postura estendida.

Durante a flexão do punho, a fileira distal sincronizadamente gira em flexão e com leve desvio ulnar. Em contraste, durante a extensão do punho, a tendência dos ossos distais do carpo é girar em extensão e em ligeiro desvio radial.

AVALIAÇÃO POR IMAGEM

Radiografia Convencional (RX)

O exame radiográfico do punho é fundamental no estudo da instabilidade. O exame convencional básico é composto por duas incidências:

Posteroanterior (PA)

Nesta incidência, deve-se observar:

- *Espaços radiocárpico, intercárpico e carpometacárpico harmoniosos*: normalmente, estes espaços medem em média 2 mm de largura e devem ser simétricos. Quando o espaço é maior do que 4 mm, existe algum tipo de lesão associada. A articulação pode estar alargada em virtude de uma lesão ligamentar intercarpal, radiocarpal ou ambas. Um estreita-

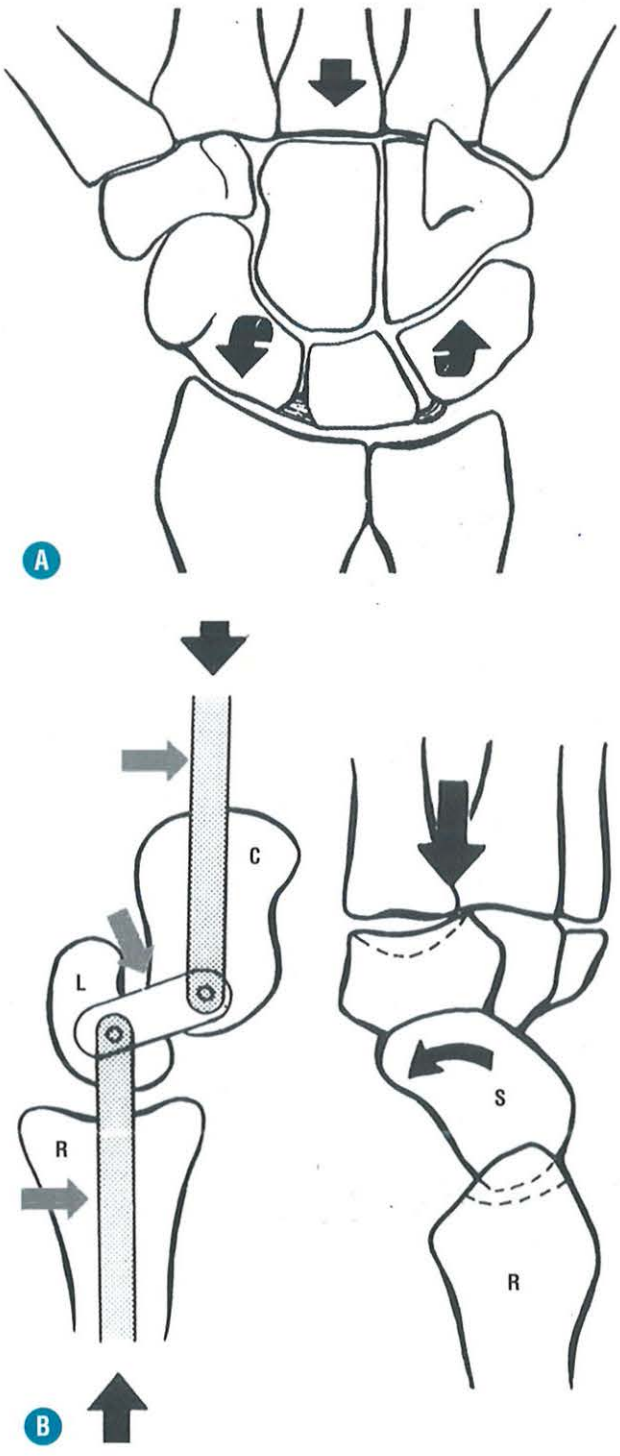

FIGURA 3-6. Cinemática do carpo, de frente (**A**) e perfil (**B**). Durante a carga axial, o escafoide apresenta rotação volar (flexão), e o semilunar e o piramidal tendem a rodar dorsalmente (extensão). Esses movimentos são harmônicos se o punho é estável.

mento articular pode sugerir uma coalizão carpal ou resultar de uma anquilose óssea ou doença degenerativa como artrite reumatoide. Para uma boa análise desses espaços é necessário um bom posicionamento do paciente, evitando-se falsos-positivos devido a obliquidades incorretas. Utilizar uma angulação do tubo em 10º orientado da ulna em direção ao rádio melhora a avaliação do espaço escafossemilunar.



FIGURA 3-7. Arcos de Gilula.

- *O paralelismo articular entre as corticais de ossos adjacentes:* de um modo geral, existe um paralelismo entre o escafoide e o semilunar e entre estes e o rádio. Na prática, deve-se observar o paralelismo harmônico entre os ossos da fileira proximal do carpo e entre estes e os ossos da fileira distal do carpo, devendo-se utilizar para isso os três arcos de Gilula (Fig. 3-7) formados por:
  - Arco I: superfície articular proximal da primeira fileira do carpo.
  - Arco II: superfície articular distal da primeira fileira do carpo.
  - Arco III: superfície proximal da segunda fileira do carpo.

  Esses arcos são paralelos entre si e contínuos. A perda do paralelismo entre qualquer um deles ou a quebra de sua continuidade significa alguma anormalidade como lesão ligamentar ou fratura.
- *A altura do carpo:* pode-se utilizar o índice de McMurtry. Esse índice corresponde à razão entre a altura do carpo (distância da superfície proximal do semilunar até a superfície distal do capitato) e a altura do terceiro metacarpo (comprimento total deste osso). Para tal medida é necessário um exame radiográfico em que esteja incluído todo o terceiro metacarpo. O valor normal é de 0,54 +/- 0,03.

Perfil (P)

Essa incidência, que deve ser realizada com o punho em posição neutra, serve para a determinação do alinhamento carpal a partir dos eixos do escafoide, semilunar e capitato. É necessário atenção com relação ao posicionamento e à técnica radiográfica para que erros na obtenção das radiografias não resultem em diagnósticos equivocados.

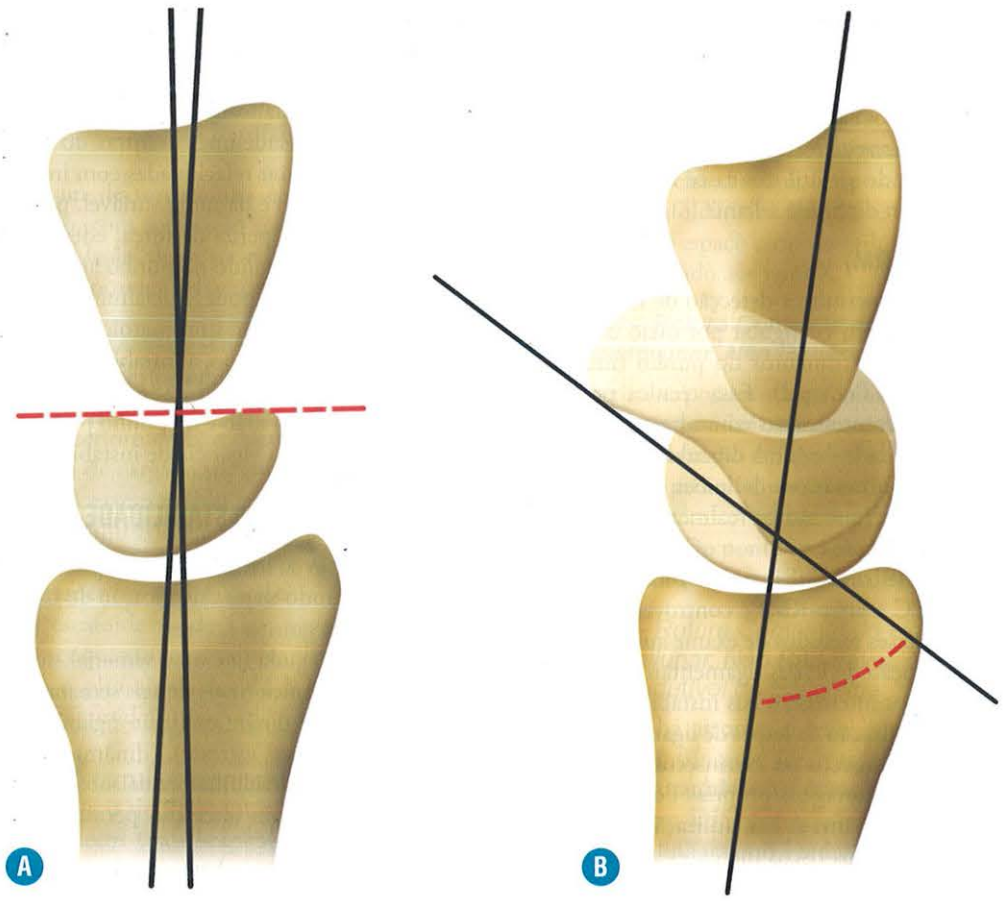

FIGURA 3-8. Demonstração dos ângulos semilunarcapitato (**A**) e escafoide-semilunar (**B**). O eixo do semilunar corresponde a uma perpendicular à linha formada pelas margens distais do semilunar (*linha pontilhada* em **A**). (Imagem adaptada de Radiographics. 1995 May;15(3):575-87. MR imaging of the major carpal stabilizing ligaments: normal anatomy and clinical examples. Timins ME1, Jahnke JP, Krah SF, Erickson SJ, Carrera GF.)

O escafoide ocupa uma posição oblíqua no plano sagital. Sua porção proximal sobrepõe-se ao semilunar, e a sua porção distal articula-se com o trapézio. No punho normal, os eixos longos do rádio, semilunar, capitato e terceiro metacarpo são colineares.

A intersecção dos eixos do escafoide e do semilunar forma o ângulo escafossemilunar que apresenta uma variação normal de 30° a 60°, com uma média de 47° (Fig. 3-8).

A intersecção dos eixos do semilunar e do capitato forma o ângulo semilunarcapitato que varia de 0° a 30°.

Radiografias Dinâmicas

Na presença de uma instabilidade dinâmica, as radiografias convencionais podem ser normais, por isso são utilizadas incidências dinâmicas ou em estresse. Habitualmente, quatro incidências em estresse podem ser utilizadas: radiografias posteroanteriores com desvios ulnar e radial do punho e perfil em flexão e extensão. O estudo com o punho cerrado também pode ser utilizado.

O estudo com desvio ulnar sobrecarrega o ligamento escafossemilunar e exacerba lesões preexistentes; o desvio radial máximo sobrecarrega o ligamento semilunarpiramidal e facilita a detecção de lesões; o punho cerrado aumenta a carga no capitato pela ação dos tendões, forçando o intervalo escafossemilunar. Pode ser necessária a avaliação do punho contralateral para comparação, nos casos de dúvida diagnóstica.

Radioscopia

Outro exame que pode ser útil é a radioscopia, na qual o paciente pode simular o movimento que gera a instabilidade enquanto o médico radiologista avalia em tempo real, por meio da fluoroscopia, a perda da congruência articular durante esses movimentos. Ela é útil nos casos de estalo durante a movimentação (mais comuns nas instabilidades mediocarpais) em que a radiografia em estresse não consegue demonstrar alteração.

Ultrassonografia (US)

A US de alta resolução ainda é usada como método adjunto a outras modalidades diagnósticas na avaliação de lesões ligamentares do carpo, devido à sua limitação na detecção dessas estruturas.

Tomografia Computadorizada (TC)

Com o advento dos novos aparelhos com multidetectores, é possível detectar fraturas ou lesões articulares como esclerose subcondral e cistos. Pode ser útil na avaliação de osteoartrite carpal inicial para o tratamento de instabilidade carpal ou definição de fragmentos ósseos avulsionados.

Ressonância Magnética (RM)

A RM é o único método capaz de visualizar diretamente os ligamentos carpais. A utilização do contraste endovenoso demonstra sua captação nos casos de lesão parcial ou completa do ligamento, devido à sinovite reacional e ao tecido fibrocicatricial presente, o que pode ser útil nos casos de instabilidade oculta, que será mais bem discutida adiante.

Artrografia (RX, TC e RM)

A artrografia do punho permite a detecção de defeitos ligamentares e da fibrocartilagem triangular por meio da injeção de contraste nos três compartimentos do punho (mediocarpal, radioulnar distal e radiocarpal). Essa técnica permite a detecção de defeitos de comunicação com alta sensibilidade, porém há baixa especificidade devido à dificuldade de diferenciar defeitos centrais assintomáticos de lesões dos segmentos periféricos dos ligamentos (que são os realmente importantes na manutençao da estabilidade).

A utilização de meio de contraste intra-articular nos estudos por TC e RM (artro-TC e artro-RM) é controversa na literatura. A sua utilização nesses métodos de exame aumenta a sensibilidade na demonstração de lesões ligamentares parciais ou completas dos ligamentos interósseos nas instabilidades dissociativas e melhora a visualização de lesões de ligamentos estabilizadores secundários, intrínsecos ou extrínsecos, ou de lesões osteocondrais, unindo as vantagens próprias dos estudos por TC ou por RM e da artrografia. A sua utilização, entretanto, deve ser ponderada devido aos riscos inerentes a um processo invasivo, devendo-se sempre pesar o seu custo-benefício.

INSTABILIDADE DO CARPO

O punho é uma estrutura extremamente complexa, composta principalmente por ossos e ligamentos. As várias pequenas articulações permitem uma ampla variedade de movimentos nos planos coronal e sagital, além de movimentos rotatórios tridimensionais ao logo do eixo longitudinal do antebraço com o auxílio da articulação radioulnar. Em virtude de seu posicionamento e de seu arco de movimento, o punho é susceptível a constantes forças axiais e vetores de deformação.

A instabilidade carpal é definida como qualquer distúrbio do balanço estático ou dinâmico entre as suas articulações, relacionado com lesões ósseas e/ou ligamentares.

De forma geral, existem dois tipos básicos de instabilidade:

- *Instabilidade dinâmica:* refere-se à deformidade que ocorre apenas durante o movimento. Nesses casos, o rompimento ligamentar geralmente é incompleto, e os ossos podem manter o seu alinhamento normal em repouso. Como as radiografias de rotina podem ser normais, há necessidade de exame radiográfico sob estresse ou em posições especiais para a avaliação da instabilidade.
- *Instabilidade estática:* já é observada com o punho em repouso. Nesses casos, o rompimento ligamentar geralmente é total, e a perda do alinhamento ósseo pode ser facilmente identificada nas radiografias de rotina.

A maioria dos padrões de instabilidade é causada por lesões agudas traumáticas ou por microtraumas repetitivos (*overuse*) do punho. A instabilidade pode ainda ser causada por outras condições que acometem o punho como a osteonecrose, doenças inflamatórias crônicas (artrite reumatoide), artropatias por microcristais (doença por depósito de pirofosfato de cálcio), doenças neurológicas (siringo-hidromielia), doenças neoplásicas, além de malformações congênitas específicas como a deformidade de Madelung. Fraturas do rádio e do escafoide também podem estar relacionadas com instabilidade.

O quadro clínico é bastante variável, porém as queixas mais frequentes são dor, perda de força, edema e, ocasionalmente, a presença de um estalido no punho aos movimentos. Ocasionalmente, o paciente pode, inicialmente, apresentar alterações radiológicas, porém sem sintomatologia clínica. Habitualmente, com o passar do tempo, a instabilidade progride, culminando com a degeneração articular e perda da função articular do punho. A função da mão e do punho pode tornar-se seriamente comprometida na vigência de instabilidade cárpica.

CLASSIFICAÇÃO DA INSTABILIDADE DO PUNHO

A classificação da instabilidade do punho é controversa na literatura. Baseando-se na classificação de Larsen *et al.*, devemos considerar os seguintes fatores:

- *Cronicidade:* aguda (até uma semana), subaguda (uma a seis semanas) e crônica (mais de seis semanas).
- *Gravidade:* pré-dinâmica (lesão ligamentar parcial sem desalinhamento ao estresse), dinâmica (rotura ligamentar completa com desalinhamento sob estresse) e estática (rotura completa com alteração permanente do alinhamento carpal).
- *Etiologia:* traumática, inflamatória etc.
- *Localização:* radiocarpal, intercarpal proximal, mediocarpal, intercarpal distal, carpometacarpal ou ossos específicos.
- *Direção:*
  - Rotação em DISI (*Dorsiflexed Intercalated Segment Instability*): quando o semilunar apresenta-se em extensão (rotação dorsal) relativamente ao rádio e ao capitato.
  - Rotação em VISI (*Volarflexed Intercalated Segment Instability*): semilunar com flexão anormal (rotação volar).
  - Translocação ulnar: deslocamento ulnar de uma porção ou de toda a fileira proximal do carpo.
  - Translocação radial: deslocamento radial da fileira proximal do carpo.
  - Translocação dorsal: deslocamento dorsal de parte ou de todo o carpo.
- *Padrão:* instabilidades dissociativa, não dissociativa, complexa e adaptativa.

Utilizaremos a classificação baseada no padrão de instabilidade, que, habitualmente, associa-se a alterações de direção, como discutiremos a seguir.

■ Instabilidade Carpal Dissociativa

É definida como um desarranjo dos ossos da mesma fileira do carpo que pode ser decorrente de fratura dos ossos do carpo ou mais comumente de lesões dos ligamentos intrínsecos do carpo. A instabilidade carpal dissociativa da fileira proximal é a mais frequente e está relacionada com dissociação escafossemilunar, dissociação semilunarpiramidal, fraturas instáveis do escafoide não consolidadas ou mal consolidadas, artrites inflamatórias e doença de Kienbock nos seus estágios avançados.

DISSOCIAÇÃO ESCAFOSSEMILUNAR

É uma das causas mais frequentes de instabilidade carpal dissociativa. Pode ocorrer como um evento isolado ou associada a outras anormalidades como fratura do rádio distal ou do escafoide.

Geralmente, resultam de um trauma em hiperextensão e desvio ulnar do punho, com supinação mediocarpal. Corresponde a um espectro de lesão, desde estiramento do ligamento escafossemilunar até deslocamentos perissemilunares.

Fisiopatologia

A rotura do ligamento escafossemilunar leva a uma dissociação na cinemática entre o escafoide e o semilunarpiramidal. Como descrito anteriormente, o escafoide tende a fletir durante a transferência de carga axial, enquanto o semilunar e o piramidal tendem à extensão. No entanto, essas rotações são atenuadas devido à integridade dos ligamentos interósseos da primeira fileira do carpo e de ligamentos extrínsecos carpais. Consequentemente, na insuficiência do ligamento escafossemilunar, o escafoide tenderá a ampliar o seu movimento de flexão, enquanto o semilunar irá extender-se conjuntamente com o piramidal, devido à manutenção do ligamento semilunarpiramidal, caracterizando a dissociação escafossemilunar.

Um mau alinhamento carpal permanente (estático) ocorrerá quando associado à falência de ligamentos extrínsecos (radioescafocapitato) e intrínsecos (escafocapitato e escafotrapeziotrapezoide) estabilizadores do escafoide, seja resultado da lesão aguda ou secundário a uma insuficiência crônica. Consequentemente, nesta situação, haverá uma rotação em DISI, que é caracterizada pela extensão (rotação dorsal) do semilunar, componente da fileira proximal do carpo ou segmento intercalar (DISI – *Dorsiflexed Intercalated Segment Instability*). Nas instabilidades rotacionais (DISI ou VISI), o osso de referência será sempre o semilunar.

Na evolução do quadro, o polo proximal do escafoide se torna dorsalmente subluxado. Isso provoca uma sobrecarga na porção dorsal e lateral da fossa escafoide do rádio que levará a alterações degenerativas no compartimento radioescafoide. A progressão desse processo levará ao quadro de colapso escafossemilunar avançado (SLAC – *scapholunate advanced collapse*) que é caracterizado por quatro estágios:

- Estágio I: impacto entre o escafoide e o processo estiloide do rádio.
- Estágio II: osteoartrite completa do compartimento radioescafoide.
- Estágio III: osteoartrite mediocarpal.
- Estágio IV: osteoartrite pancarpal.

Descrevemos a seguir uma classificação clínica proposta por Garcia-Elias, relacionada com a progressão da dissociação escafossemilunar:

Estágio I – Lesão Ligamentar Parcial Escafossemilunar

Nesse estágio, os raios X do punho não demonstram sinais de mau alinhamento ou abertura do espaço escafossemilunar, mesmo no estudo dinâmico. A sintomatologia é dada por uma sinovite reacional devido à mobilidade anormal neste compartimento. Alguns autores denominam essa fase pré-dinâmica ou de instabilidade oculta.

Estágio II – Rotura Completa do Ligamento Escafossemilunar

Apesar de haver rotura completa do ligamento escafossemilunar, há potencial cicatrização do segmento dorsal do ligamento e uma preservação dos ligamentos intrínsecos entre o escafoide e a fileira distal do carpo. Não há instabilidade rotatória do escafoide, observando-se manutenção do ângulo radioescafoide e espaço escafossemilunar preservado ou discretamente aumentado aos raios X.

Estágio III – Rotura Completa do Ligamento Escafossemilunar, Não Reparável

Caracteriza-se por rotura completa do ligamento escafossemilunar, sem capacidade de cicatrização do seu componente dorsal. Há preservação de ligamentos extrínsecos e intrínsecos intercarpais, impedindo um mau alinhamento estático da fileira proximal, porém com aumento do espaço escafossemilunar dinamicamente. Do ponto de vista radiológico, os estágios II e III são considerados instabilidades dinâmicas.

Estágio IV – Rotura Completa do Ligamento Escafossemilunar, Não Reparável, com Instabilidade Rotatória Redutível do Escafoide

Nessa fase, há associação com insuficiência de ligamentos extrínsecos e intrínsecos intercarpais. O escafoide apresenta instabilidade rotatória em flexão, e o semilunar assume uma instabilidade em DISI com discreta translação ulnar. No entanto, o mau alinhamento é redutível e não há lesão condral. É considerada uma instabilidade estática.

Estágio V – Rotura Completa do Ligamento Escafossemilunar com Mau Alinhamento Irredutível e Cartilagem Normal

Lesão crônica dos ligamentos escafossemilunar e de outros ligamentos estabilizadores do escafoide resultam em fibrose e, consequentemente, a uma irredutibilidade do mau alinhamento. Leva a uma instabilidade estática fixa.

Estágio VI – Rotura Completa do Ligamento Escafossemilunar com Mau Alinhamento Irredutível e Degeneração Condral

A subluxação e flexão volar irredutíveis do escafoide induzem a uma degeneração que levará ao quadro de SLAC. O tratamento consiste em uma combinação de excisão e fusão intercarpal.

DIAGNÓSTICO

Raios X

Radiografia Simples (PA)

Aumento do Espaço Escafossemilunar (Sinal de Terry-Thomas)

Qualquer aumento assimétrico de mais de 5 mm do espaço entre o escafoide e o semilunar é diagnóstico de dissociação escafossemilunar. Caso seja feito estudo comparativo contralateral, a dissociação escafossemilunar é sugerida quando a distância entre o escafoide e o semilunar é maior do que 2 mm, sendo conclusivo quando essa distância é maior do que 4 mm. O aumento do espaço escafossemilunar é tradicionalmente conhecido como sinal de Terry-Thomas, relacionado com um

comediante norte-americano do século passado que apresentava o espaço entre os dentes superiores centrais aumentado, semelhante ao aumento do espaço entre os ossos escafoide e semilunar (Fig. 3-9).

Perda do Paralelismo da Interlinha Escafossemilunar

Na incidência em PA correta do punho normal, há um paralelismo entre as superfícies articulares do escafoide e do semilunar, que é perdida na dissociação escafossemilunar (Fig. 3-9).

Quebra dos Arcos de Gilula

Devido à perda da relação articular entre o escafoide e o semilunar, há uma quebra dos arcos de Gilula, relacionado com as superfícies proximal e distal da fileira proximal do carpo (Fig. 3-9).

Sinal do Anel

Outro sinal radiográfico de dissociação escafossemilunar na incidência posteroanterior é o sinal do anel, dado pela sobreposição do polo distal do escafoide devido à sua hiperflexão. Esse sinal se associa a uma redução do diâmetro longitudinal do escafoide devido à flexão deste. Caso haja extensão (rotação dorsal) do semilunar, este apresentará um formato triangular (Fig. 3-10).

Radiografia em Perfil

Aumento dos Ângulos Escafossemilunar e Escafocapitato

Nos casos em que há instabilidade em DISI, a radiografia em perfil evidencia aumento dos ângulos escafossemilunar (> 60°) e semilunarcapitato (> 30°) (Fig. 3-11).

Sinal do "V" Volar

Na radiografia em perfil, a continuidade da linha que margeia a face volar do escafoide e a face volar do rádio forma um "C" aberto. Quando há uma hiperflexão volar do escafoide, esta linha forma um "V" agudo com abertura volar.

Estudo Dinâmico

A radiografia posteroanterior em desvio radial pode acentuar o espaço entre o escafoide e o semilunar quando houver lesão ligamentar. Um cuidado a ser tomado é não confundir a flexão normal do escafoide nesta posição com lesão (sinal do anel falso positivo).

Mesmo quando há uma evidente dissociação escafossemilunar no estudo estático, o estudo dinâmico é recomendado, pois, além de mostrar a mobilidade anormal do escafoide e do semilunar, ele pode mostrar alterações de mobilização do compartimento mediocarpal, particularmente da relação entre o hamato e o piramidal, que apresenta um movimento normal do piramidal que se caracteriza por uma completa correlação articular em desvio ulnar e por uma perda desta correlação no desvio radial (Fig. 3-12). Na dissociação escafossemilunar com DISI, essa correlação permanece contínua independentemente desse desvio.

Estudo Radiográfico com Estresse

Para maximizar o diagnóstico podem ser utilizados estudos com carga do punho. Esse estudo em estresse é feito com o punho fechado, onde o paciente pode fazer força apertando uma bola de tênis ou um lápis. Com isso a carga distribuída

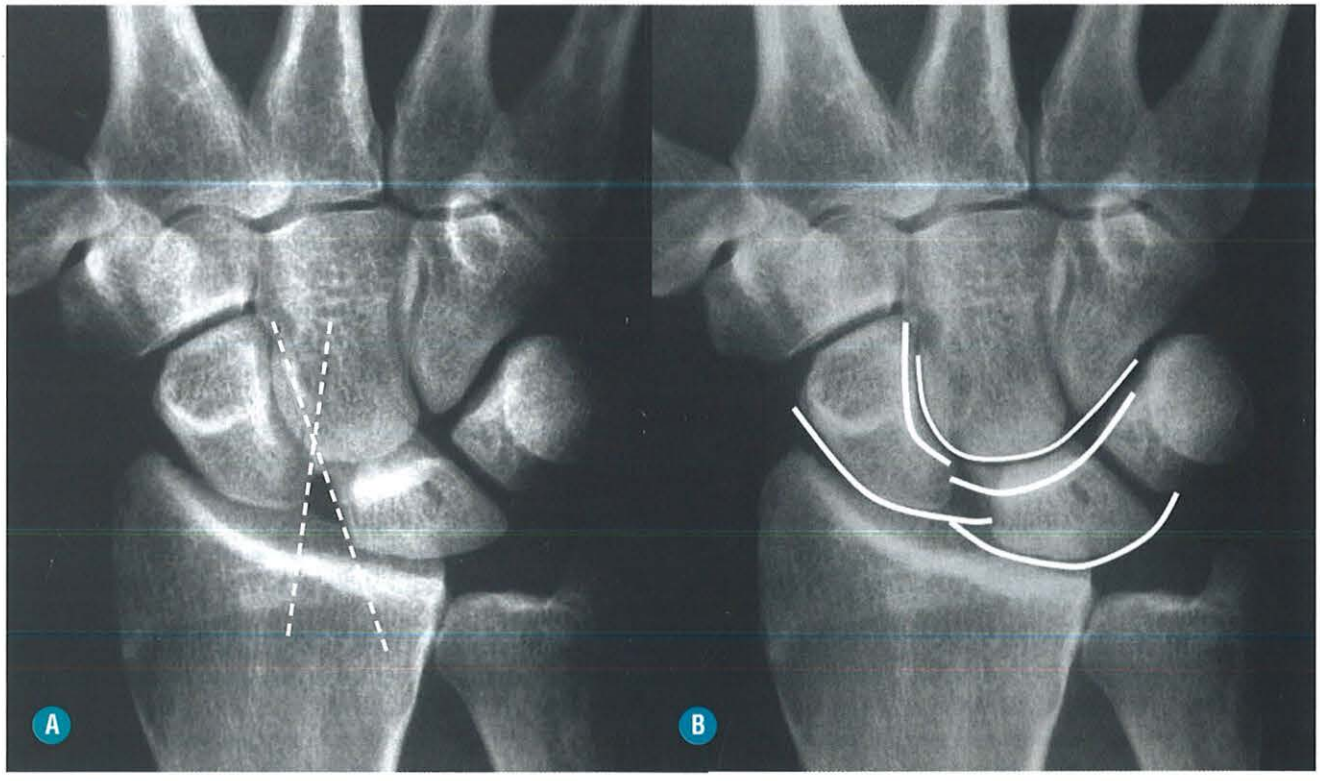

FIGURA 3-9. **A**, Note o alargamento do espaço entre o escafoide e o semilunar (sinal de Terry-Thomas) e a perda do paralelismo entre suas superfícies articulares, indicando dissociação escafossemilunar estática. **B**, A mesma radiografia demonstrando a quebra dos arcos de Gilula. Observe a quebra dos arcos I e II de Gilula e a perda da relação normal de paralelismo entre os arcos II e III.



FIGURA 3-10. Radiografia com sinais de dissociação escafossemilunar mostrados pelo sinal do anel (*setas*), redução do diâmetro longitudinal do escafoide (comparar com a Fig. 3-7) e semilunar com a forma triangular (o que também configura instabilidade em DISI).

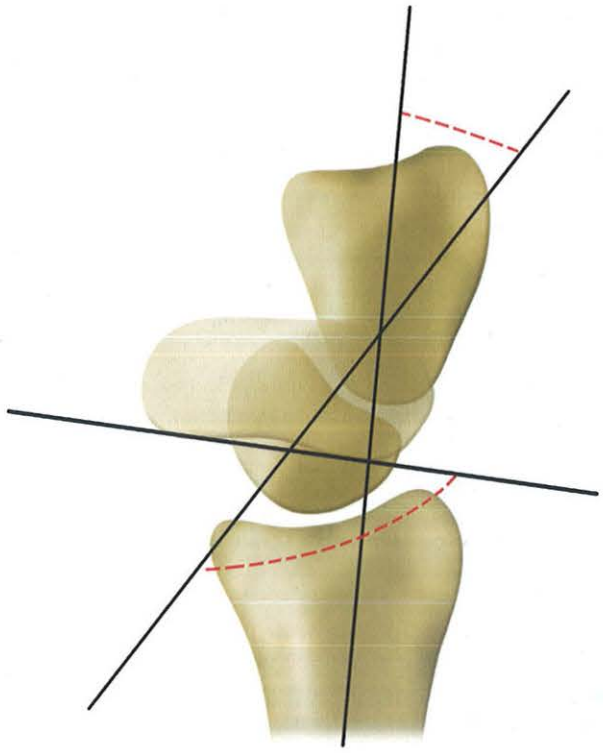

FIGURA 3-11. Radiografia em perfil do punho com instabilidade em DISI, caracterizado pelo aumento dos ângulos escafossemilunar (> 60°) e escafocapitato (> 30°). (Imagem adaptada de Radiographics. 1995 May; 15(3): 575-87. MR imaging of the major carpal stabilizing ligaments: normal anatomy and clinical examples. Timins ME1, Jahnke JP, Krah SF, Erickson SJ, Carrera GF.)



FIGURA 3-12. Estudo radiográfico com desvios ulnar (**A**) e radial (**B**). Observe as relações articulares, que permanecem harmônicas durante a mobilização, o aspecto de pseudoanel do escafoide no desvio radial e a mobilidade normal do piramidal em relação ao hamato.

(cinética) fará com que haja abertura do espaço escafossemilunar. Nos casos de dúvida, o estudo comparativo dos punhos é indicado.

Ressonância Magnética

A RM permite a visualização de sinais das instabilidades escafossemilunares silenciosas (estágios I e II). Pode haver insuficiência ligamentar quando as fibras dorsais do segmento escafossemilunar apresentam descontinuidade. Um defeito focal no segmento médio ou volar do ligamento escafossemilunar não é significativo para instabilidade (Fig. 3-13).

Nas sequências ponderadas em T2, a descontinuidade do ligamento é caracterizada por líquido interposto entre os fragmentos ou mesmo a ausência do ligamento. Imagens axiais e coronais são obrigatórias na caracterização desse tipo de lesão (Fig. 3-14).

Na rotura de qualquer ligamento, há também realce pelo meio de contraste endovenoso (gadolínio), causado pela intensa hiperemia da sinóvia e tecido fibrovascular. Esse processo de regeneração inicia-se logo após a lesão e esse padrão de realce persiste por aproximadamente nove meses. Dessa forma, a administração de contraste endovenoso aumenta a acurácia do diagnóstico pela RM, devendo-se, porém, pesar o seu custo-benefício.

Com relação à análise da RM, o plano coronal permite avaliar os arcos de Gilula e predizer se há uma instabilidade dissociativa ou não dissociativa. Nesse plano, também podemos visualizar parcialmente os ligamentos interósseos, principalmente o escafossemilunar. No plano sagital (Fig. 3-15), podemos observar o alinhamento do rádio, semilunar, capitato e terceiro metacarpal, assim como possíveis desvios volares/dorsais do semilunar, devendo-se ter o cuidado de observar se o estudo foi realizado em posição neutra. O plano axial é o que realmente permite a avaliação direta do ligamento, principalmente dos seus componentes volar e dorsal nos seus maiores eixos. Um sinal secundário, embora pouco específico, de lesão ligamentar é a presença de líquido nas porções adjacentes à articulação mediocarpal e no espaço escafossemilunar.

O estudo por RM também é útil em demonstrar o colapso escafossemilunar avançado (SLAC) (Fig. 3-16).

Artrografia (RX, TC e RM)

A artrografia convencional é um mau preditor de dissociação escafossemilunar, pois o segmento médio (proximal) do ligamento escafossemilunar pode apresentar defeitos fisiológicos em indivíduos assintomáticos. Para se ter um melhor detalhe anatômico e uma boa visualização das superfícies articulares, sugere-se o uso da artrotomografia computadorizada ou artrorressonância magnética, observando-se os comentários feitos anteriormente sobre esses exames.

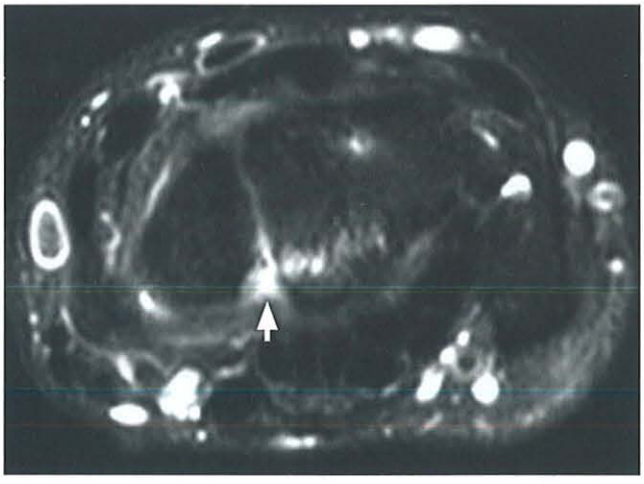

FIGURA 3-13. Lesão parcial do componente volar do ligamento escafossemilunar (*seta*) – estágio I. Se apenas as porções volar e central do ligamento forem lesionadas, as consequências clínicas serão menos dramáticas, e os achados poderão se resumir à sinovite isolada. Note a preservação da relação articular entre o escafoide e o semilunar.

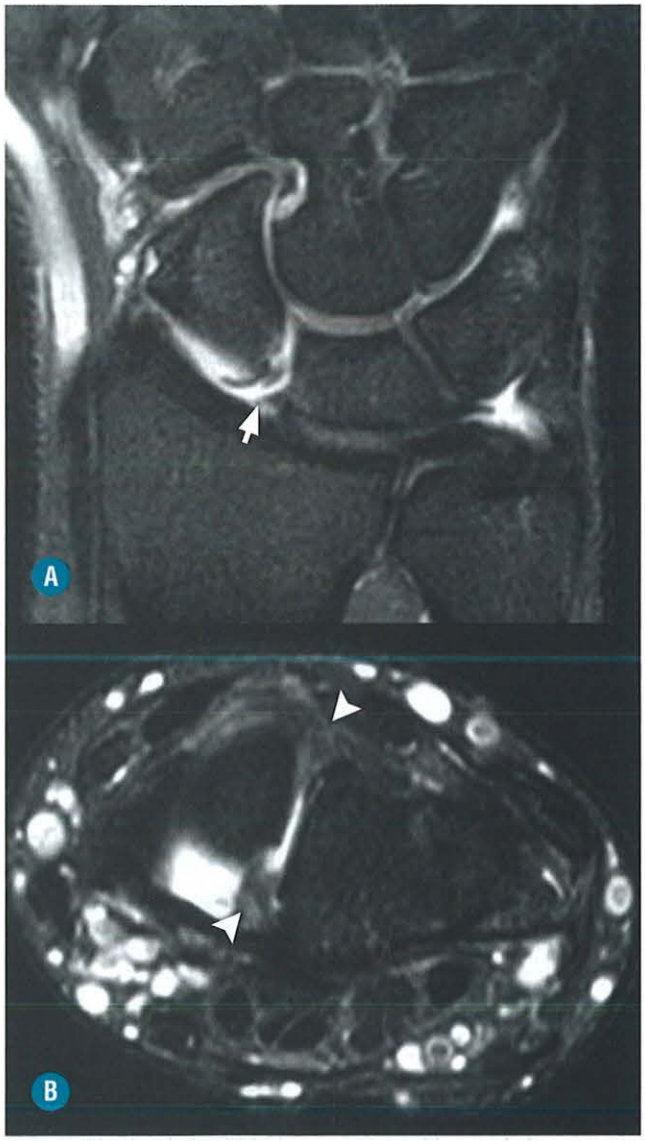

FIGURA 3-14. Rotura do ligamento escafossemilunar. O plano coronal (**A**) mostra líquido interposto no espaço entre o escafoide e o semilunar (*seta*). O plano axial (**B**) exibe perda da relação articular habitual entre o escafoide e o semilunar e aspecto irregular, com alteração de sinal alongado dos componentes volar e dorsal do ligamento, associado à presença de tecido cicatricial de permeio (*pontas de seta*). Compare com o aspecto normal (Fig. 3-4).

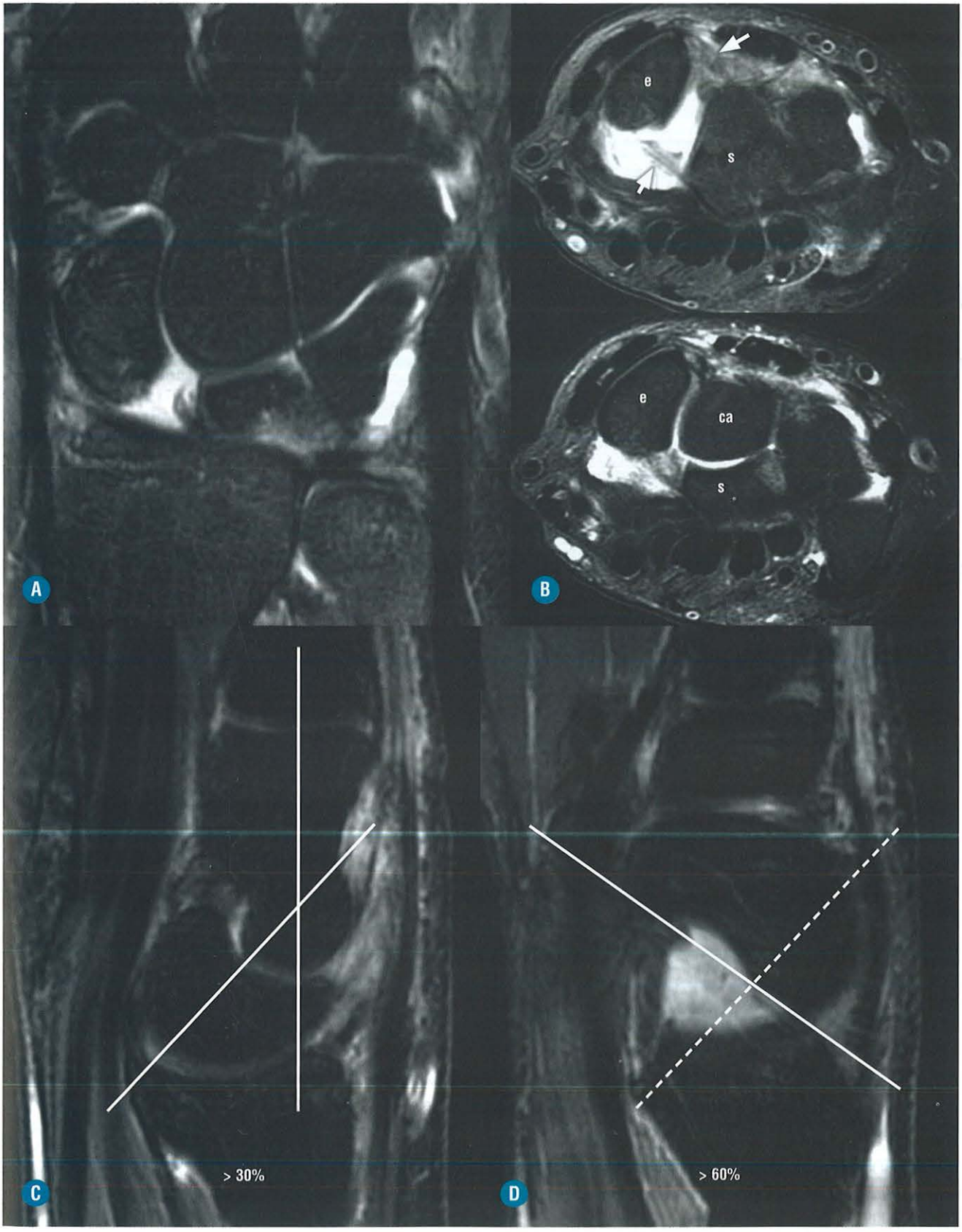

FIGURA 3-15. Rotura do ligamento escafossemilunar com instabilidade dissociativa e DISI. O plano coronal (**A**) caracteriza a quebra dos arcos de Gilula e o aumento do espaço entre o escafoide e o semilunar. O plano axial mostra a perda da relação entre o escafoide (e) e o semilunar (s) e sinais de insuficiência do ligamento escafossemilunar (*setas*) (**B**). A instabilidade em DISI pode ser suspeitada nesse plano quando se observa, em um mesmo corte, a margem volar do semilunar e o capitato (ca) (**C**). O plano sagital pode ser usado para medidas dos ângulos semilunarcapitato (**D**) e escafossemilunar (**E**). Essas medidas só podem ser realizadas se o punho estiver em posição neutra, evitando falsos positivos.



FIGURA 3-16. Colapso escafossemilunar avançado (SLAC). Note, nas imagens sagitais, uma acentuação da flexão do escafoide (**A**) e da extensão do semilunar (**B**), configurando DISI. O plano coronal (**C**) mostra osteoartrite dos compartimentos radioescafoide e mediocarpal (SLAC no estágio III).

DISSOCIAÇÃO SEMILUNARPIRAMIDAL

Fisiopatologia

A lesão isolada do ligamento semilunarpiramidal geralmente ocorre devido à queda para trás, com a mão estendida, o braço externamente rodado, o antebraço supinado e o punho estendido e com desvio radial. Nestas circunstâncias, o impacto se concentra na região hipotenar, particularmente no pisiforme, que empurra o piramidal que se encontra estendido, induzindo sua translação dorsal. O semilunar não acompanha esse movimento, pois se encontra fixado dorsalmente pelo rádio e volarmente pelo ligamento radiossemilunar longo. Isso leva a um estresse do componente volar do ligamento semilunarpiramidal. Associadamente ocorre uma rotação da fileira distal do carpo em pronação, levando à lesão do ligamento intrínseco volar piramidal-hamato-capitato.

Lesões do ligamento semilunarpiramidal geralmente se associam a roturas periféricas no complexo da fibrocartilagem triangular e à rotura distal do ligamento extrínseco ulnopiramidal. Portanto, qualquer avulsão ligamentar volar junto ao

piramidal deve ser interpretada como uma lesão ligamentar combinada ulnocarpal e semilunarpiramidal.

Na dissociação semilunarpiramidal, há aumento da flexão do semilunar com uma leve translação dorsal, causada pela tendência de flexão do escafoide que se mantém unido ao semilunar pelo ligamento escafossemilunar íntegro. Essa deformidade é chamada instabilidade volar do segmento intercalar (VISI – *Volarflexed Intercalated Segment Instability*). O piramidal permanence ligado ao hamato.

O impacto ulnocarpal crônico pode levar a uma rotura progressiva do ligamento semilunarpiramidal, particularmente degenerando o componente membranoso proximal, onde esse tipo de lesão deve ser reconhecida e tratada de forma diferente das lesões traumáticas.

Aspectos Clínicos

A dissociação semilunarpiramidal é mais rara que a escafossemilunar.

Instabilidade oculta ou dinâmica geralmente ocorre devido a uma lesão isolada do ligamento semilunarpiramidal, podendo variar de um estiramento a uma rotura completa, com preservação do alinhamento articular estático devido à competência dos ligamentos extrínsecos. Essa condição pode ser dolorosa devido ao aumento da mobilidade articular, com sinovite local.

A associação com estiramento ou rotura de ligamentos extrínsecos leva à dissociação semilunarpiramidal com colapso carpal, ocasionando uma instabilidade de padrão VISI.

A instabilidade semilunarpiramidal é considerada crônica quando há degeneração dos cotos ligamentares, impedindo o reparo. O tipo de mau alinhamento carpal varia com a associação ou não de lesão de ligamentos extrínsecos.

Também pode haver associação com instabilidade perissemilunar, que será discutida posteriormente.

Estudo Radiográfico

Radiografia Simples (PA)

O estudo radiográfico pode ser normal quando há lesões parciais do ligamento semilunarpiramidal. Nos casos de instabilidade dinâmica crônica, alterações degenerativas como redução do espaço semilunarpiramidal e cistos subcondrais, podem estar presentes.

Quando há rotura completa e ligamentos extrínsecos insuficientes, os achados radiográficos são mais evidentes, resultando do padrão de instabilidade em VISI. Nesse caso, pode-se demonstrar uma quebra das linhas de Gilula no compartimento ulnocarpal (Fig. 3-17). Um aumento significativo do espaço semilunarpiramidal é raro, não devendo ser o aspecto inicial a ser pesquisado.

Erroneamente, pode-se diagnosticar uma dissociação escafossemilunar nos quadros de VISI. Isso acontece devido à presença do sinal do anel do escafoide, que vai estar fletido, e a uma falsa caracterização de aumento de espaço escafossemilunar, que ocorre não devido a uma rotura do ligamento escafossemilunar, mas sim como resultado de uma maior carga axial aplicada no componente volar do ligamento, que é mais longo e obliquamente orientado, causando um aspecto de aumento de espaço articular, porém sem instabilidade no local. Algumas dicas para não cair nessa armadilha são a definição do aspecto em meia-lua do semilunar, devido à sua flexão volar, e à identificação das porções volar e dorsal do compartimento escafossemilunar com relação articular simétrica, que ocorre devido à flexão conjunta desses ossos que são vistos como em uma projeção oblíqua superoinferior ao feixe de raios X.

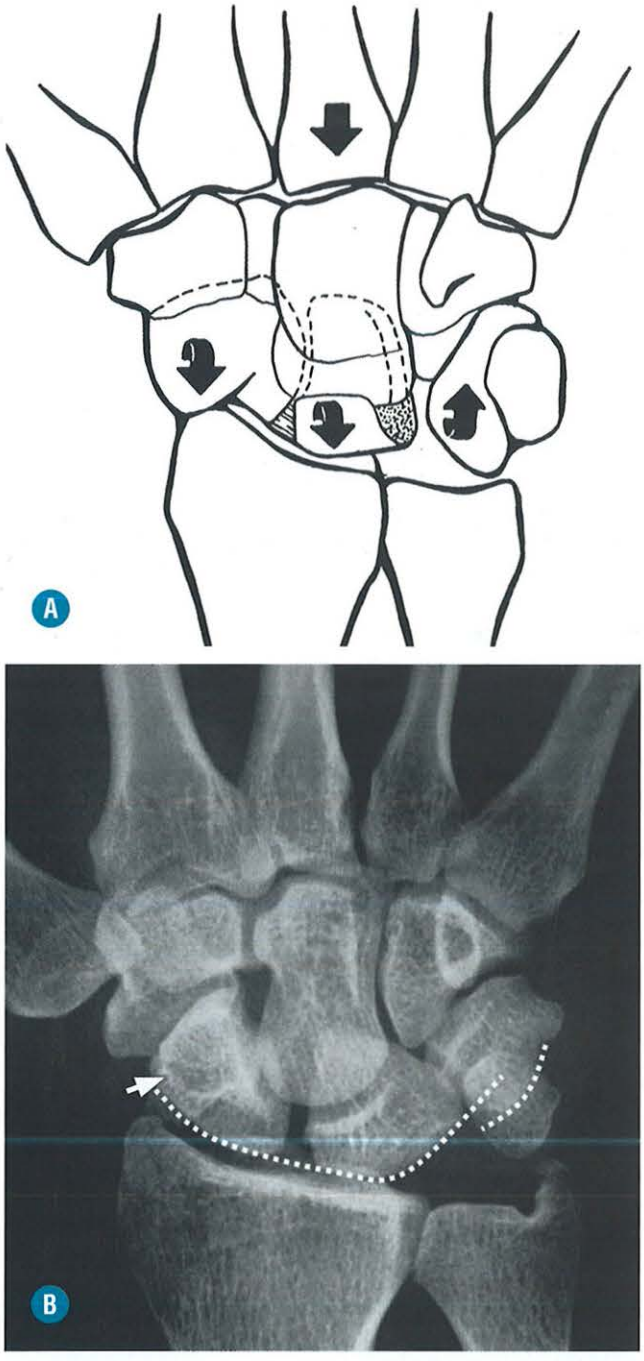

FIGURA 3-17. Esquema (**A**) mostra dissociação semilunarpiramidal que leva a uma rotação dorsal (extensão) do piramidal e a uma flexão do semilunar, que se encontra fixo ao escafoide pelo ligamento escafossemilunar íntegro, configurando a instabilidade em VISI. Note a insinuação proximal do piramidal e o aspecto em "meia-lua" do semilunar. Rotura do ligamento semilunarpiramidal. A radiografia de frente (**B**) mostra a quebra dos arcos de Gilula no nível do compartimento semilunarpiramidal (*linhas tracejadas*). Note a presença do falso sinal do anel do escafoide (*seta*), devido à flexão do escafoide e do semilunar e o aspecto em "meia-lua" do semilunar.

Radiografia em Perfil

Na radiografia em perfil há flexão volar do escafoide e do semilunar, portanto o ângulo escafossemilunar fica reduzido (< 30°) e o ângulo semilunarcapitato aumentado (> 30°) (Fig. 3-18).

Ressonância Magnética

Devido ao pequeno tamanho do ligamento semilunarpiramidal, a visualização direta através da ressonância magnética é desafiadora. Além disso, são comuns variações fisiológicas de sinal e da morfologia (aspecto linear ou triangular, parcialmente ausente etc.), que podem mimetizar lesão. Lesões centrais no ligamento não têm importância biomecânica, porém podem gerar quadro de sinovite focal e dor. Sua utilização é útil nos casos de suspeita de lesão do ligamento semilunarpiramidal com radiografias normais ou duvidosos, pois demonstram, diretamente, a rotura ligamentar e, indiretamente, o aumento de líquido articular interposto no compartimento semilunarpiramidal ou a perda da relação articular deste compartimento (Fig. 3-19). Também é um exame importante por demonstrar alterações associadas, como: lesões das estruturas ósseas e superfícies condrais, do complexo da fibrocartilagem triangular ou dos ligamentos ulnocarpais.

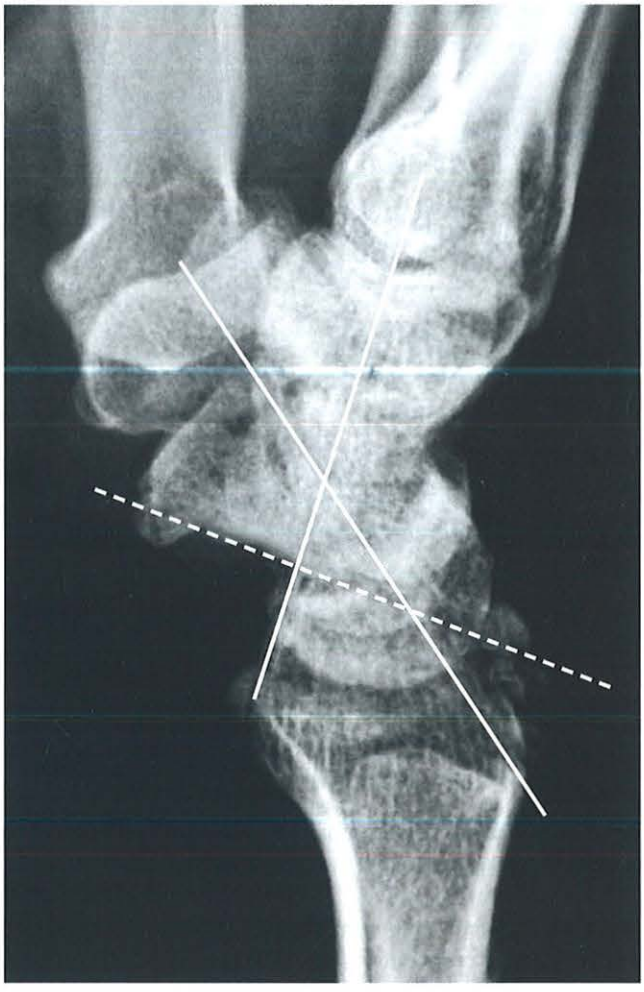

FIGURA 3-18. Na dissociação semilunarpiramidal com VISI, a radiografia em perfil mostra o ângulo escafossemilunar reduzido (< 30°).

Artro-TC e Artro-RM

De forma semelhante ao descrito na instabilidade escafossemilunar, esses métodos demonstram melhor as lesões do ligamento semilunarpiramidal e dos ligamentos estabilizadores acessórios, bem como lesões associadas osteocondrais e do complexo da fibrocartilagem triangular, devendo-se, porém, pesar o seu custo-benefício.

LESÕES NÃO LIGAMENTARES ASSOCIADAS À INSTABILIDADE DISSOCIATIVA

Fraturas do escafoide também podem estar associadas à instabilidade carpal dissociativa. Quando a fratura do escafoide evolui para pseudoartrose, pode resultar em dois fragmentos instáveis que, na presença do ligamento escafossemilunar íntegro, provoca extensão (rotação dorsal) do semilunar e do fragmento proximal do escafoide, enquanto o fragmento distal do escafoide vai flexionar durante a distribuição de carga axial para a primeira fileira do carpo, resultando em um padrão de instabilidade DISI. Com a progressão do processo ocorre artropatia degenerativa entre o fragmento distal do escafoide e o rádio, podendo evoluir para degeneração junto ao compartimento mediocarpal, apresentando aspecto semelhante ao SLAC, sendo este padrão denominado SNAC (*scaphoid nonunion advanced collapse*) (Fig. 3-20).

Nos casos avançados de doença de Kienböck, fragmentação e colapso do osso semilunar podem levar à rotura do escafossemilunar e do semilunarpiramidal. Nesses casos, o semilunar

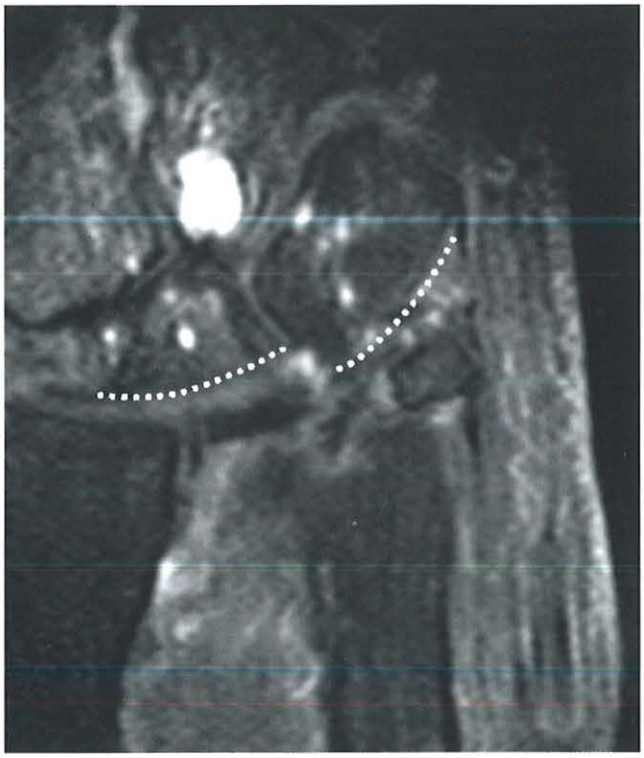

FIGURA 3-19. Estudo por RM no plano coronal mostrando rotura do ligamento semilunarpiramidal com instabilidade dissociativa caracterizado ao exame pela perda da relação articular e consequente quebra do arco de Gilula (*linhas pontilhadas*), e aumento de líquido articular no espaço semilunarpiramidal.

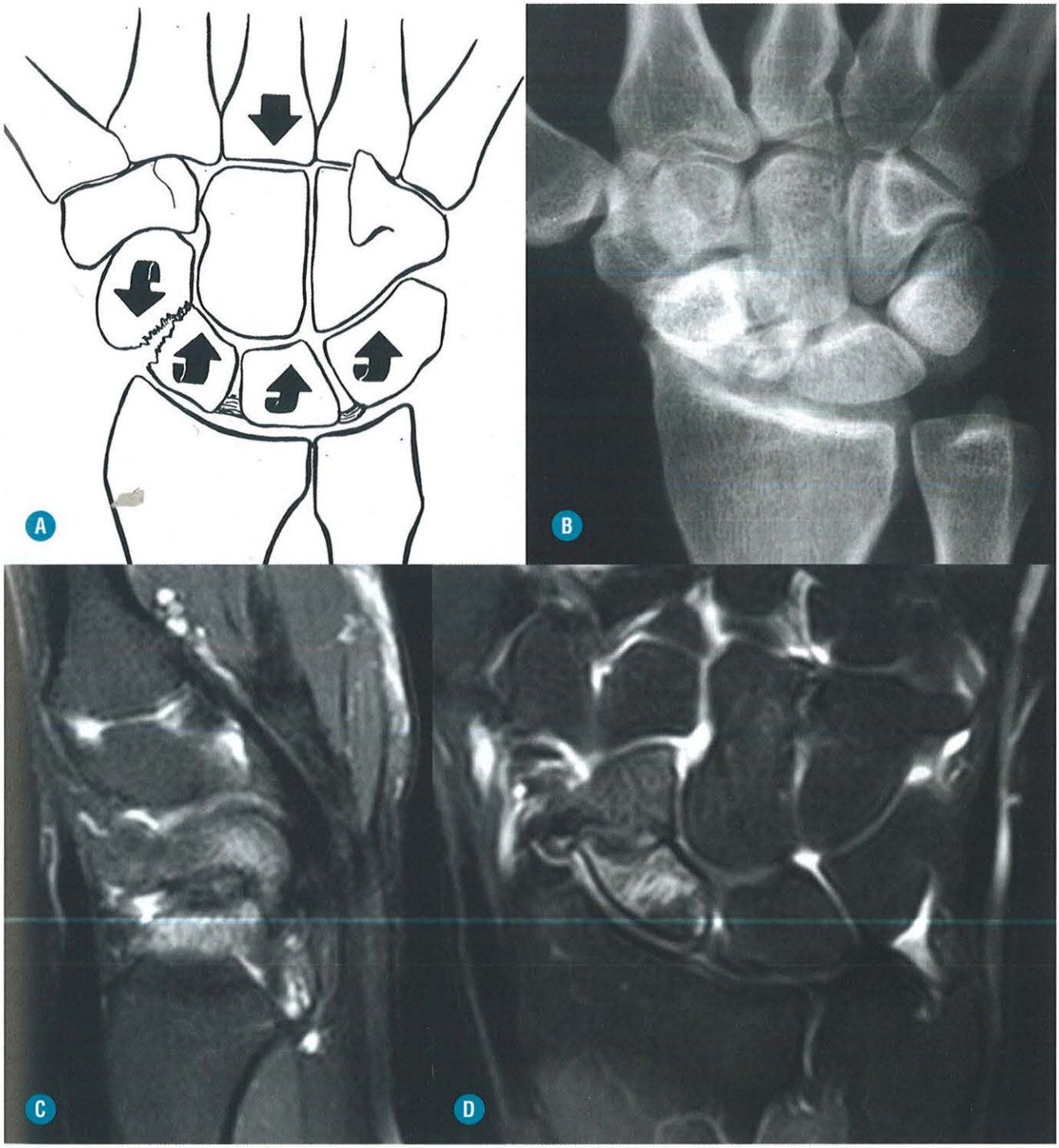

FIGURA 3-20. Pseudoartrose do escafoide com instabilidade em DISI e evolução para SNAC (*scaphoid nonunion advanced collapse*). **A,** Esquema mostrando pseudoartrose do escafoide com rotação dorsal do fragmento proximal do escafoide e do semilunar (devido à preservação do ligamento escafossemilunar) e rotação volar do fragmento distal do escafoide, levando à instabilidade em DISI. **B,** Estudo radiográfico evidenciando pseudoartrose do escafoide com degeneração entre o fragmento distal do escafoide (rodado volarmente) e o processo estiloide do rádio, caracterizando SNAC. **C,** RM no plano sagital de outro paciente, mostrando não união da fratura do escafoide. **D,** RM no plano coronal do mesmo paciente de **C** exibe a pseudoartrose do escafoide com degeneração do fragmento distal do escafoide e o processo estiloide do rádio, que se apresenta remodelado, caracterizando SNAC.

frequentemente colapsa em flexão, com migração proximal do piramidal. Ambos os padrões VISI ou DISI podem-se instalar.

■ Instabilidade Carpal Não Dissociativa

É uma disfunção que ocorre entre o antebraço e a primeira fileira do carpo (radiocarpal), ou entre as fileiras proximal e distal do carpo (mediocarpal).

Na instabilidade não dissociativa, a relação entre os elementos de uma mesma fileira (proximal ou distal) está preservada. Nesses casos, toda a fileira proximal migra ulnarmente ou radialmente em relaçao ao antebraço (instabilidade radiocarpal) ou subluxa volarmente ou dorsalmente em relação à fileira distal (instabilidade mediocarpal).

INSTABILIDADE RADIOCARPAL

Ocorre em pacientes com frouxidão, insuficiência ou rotura dos ligamentos extrínsecos (radiocarpais). Essa condição pode estar presente na artrite reumatoide (mais comum), na deformidade de Madelung (por insuficiência ligamentar crônica) e, mais raramente, por deslocamento radiocarpal traumático. Há, ainda, a origem iatrogênica nos casos de ressecção excessiva do processo estiloide do rádio ou da cabeça da ulna. As três formas mais comuns são as translocações ulnar e radial e o deslocamento radiocarpal puro, descritos a seguir.

Translocação Ulnar

A translocação ulnar do punho pode ter duas apresentações diferentes, que têm implicações no tratamento. Uma delas trata-se de uma instabilidade não dissociativa verdadeira, na qual todo o carpo desloca no sentido ulnar (Taleisnik tipo I), devido à lesão maciça dos ligamentos extrínsecos radiocarpais, o escafoide apresenta desalinhamento maior do que 2 mm em relação ao processo estiloide do rádio e o semilunar apresenta menos do que 50% de contato com a superfície articular do rádio. A outra apresentação da translocação ulnar do punho refere-se a uma instabilidade complexa (combina as categorias dissociativa e não dissociativa), em que os ligamentos radioescafocapitato e radioescafoide permanecem intactos, permitindo que o escafoide permaneça na sua topografia habitual, enquanto o bloco semilunarpiramidal se desloca no sentido ulnar, com consequente alargamento do espaço escafossemilunar (Taleisnik tipo II) (Figs. 3-21 e 3-22). Neste último, caso o tratamento seja feito somente para a estabilização escafossemilunar, a instabilidade radiocarpal permanecerá.

Nesses casos, osteoartrite e neoarticulação ulnocarpal são complicações que acontecem precocemente.

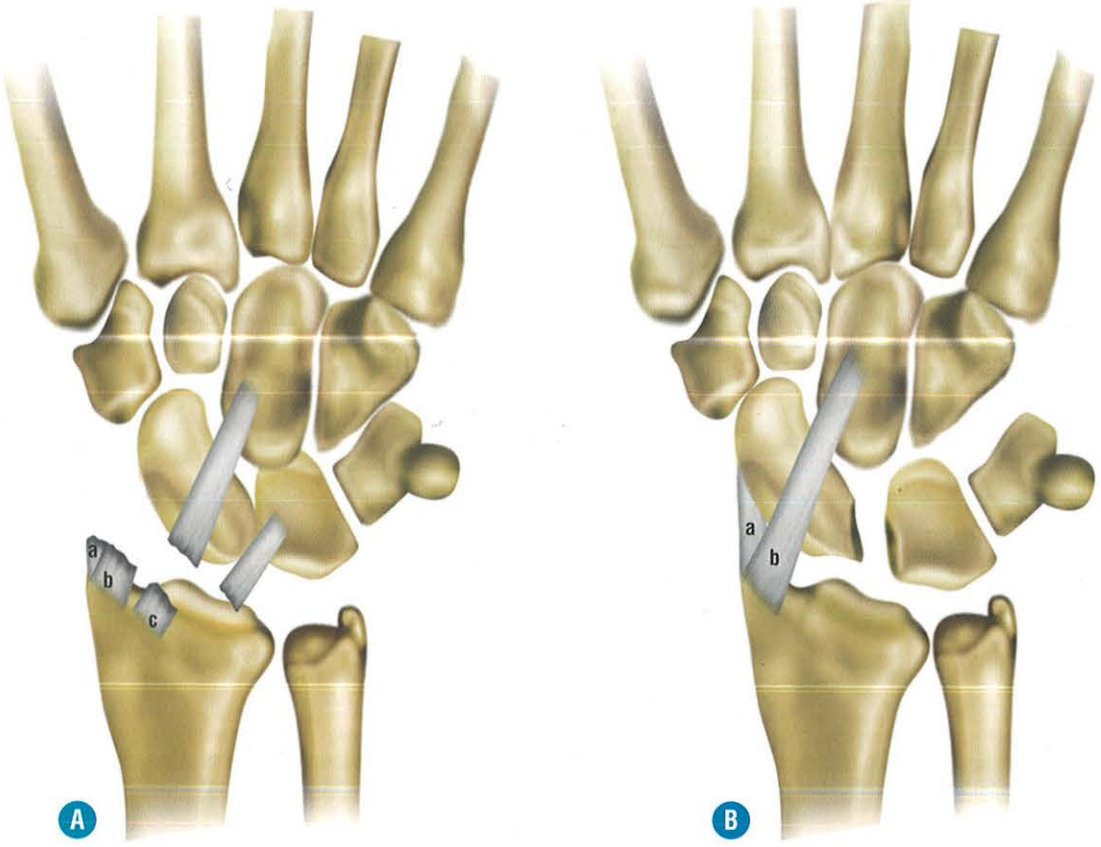

FIGURA 3-21. Padrões de translocação ulnar. No padrão tipo I de Taleisnik (**A**), ocorre rotura dos ligamentos radioescafoide (a), radioescafocapitato (b) e radiossemilunar longo (c), e todo o carpo apresenta translocação ulnar. No tipo II (**B**), ocorre rotura do ligamento escafossemilunar e consequente instabilidade dissociativa escafossemilunar, com preservação dos ligamentos radioescafoide e radioescafocapitato (que mantém o escafoide na sua posição), porém com insuficiência do ligamento radiossemilunar longo, o que provoca um deslocamento do semilunar e piramidal no sentido ulnar, configurando uma instabilidade complexa. (Imagem adaptada de Marc Garcia-Elias. Carpal instability. In: Wolfe SW, Hotchkiss RN, Pederson WC, Kozin SH. Green's Operative Hand Surgery. Churchill Livingstone; 2010, 6th Ed: 465-522.)

Translocação Radial

Geralmente é causada por sequela de fratura ou estiloidectomia excessiva radial em que haja perda do ângulo de inclinação ulnar no plano coronal (N= 20° a 30°, média de 23°). Se os ligamentos ulnocarpais estiverem insuficientes, o carpo tende a subluxar radialmente.

Menos comumente, a rotura completa de ligamentos ulnocarpais pode gerar uma instabilidade radial dinâmica, vista somente nos estudos com estresse.

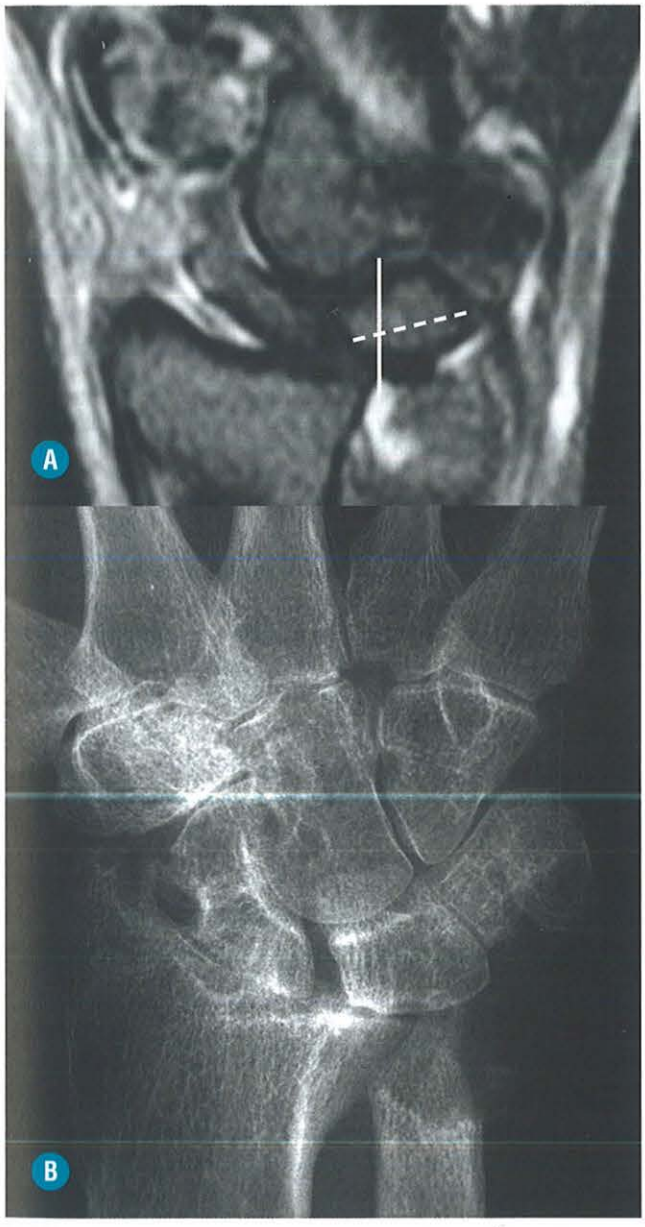

FIGURA 3-22. Exemplos de translocação ulnar tipo I. RM no plano coronal (**A**) evidencia deslocamento de todo o carpo no sentido ulnar, que é caracterizado quando mais da metade do diâmetro do semilunar (*linha pontilhada*) se situa ulnarmente em relação à margem interna do rádio distal (*linha contínua*). Em outro exemplo (**B**), a radiografia evidencia translocação ulnar tipo I em paciente com artrite reumatoide. (Imagem adaptada de Marc Garcia-Elias. Carpal instability. In: Wolfe SW, Hotchkiss RN, Pederson WC, Kozin SH. Green's Operative Hand Surgery. Churchill Livingstone; 2010, 6th Ed: 465-522.)

Deslocamento Radiocarpal Puro

Existem 2 tipos de deslocamento radiocarpal (por Dumontier e cols):

- *Tipo I:* deslocamento radiocarpal puro com ou sem fratura distal do rádio (raro). A redução é facilmente obtida, porém a manutenção da redução é difícil devido à insuficiência dos ligamentos radiocarpais.
- *Tipo II:* deslocamento radiocarpal com fratura avulsão do proceso estiloide radial, contendo os ligamentos volares radioescafocapitato e radioescafoide. Tem melhor prognóstico após redução e fixação.

INSTABILIDADE MEDIOCARPAL

Como descrito anteriormente, durante a compressão axial, a primeira fileira do carpo tende a rodar em flexão e pronação, sendo estabilizado pelos ligamentos mediocarpais volares. Lesões de ligamentos intrínsecos mediocarpais levam à perda da rotação progressiva e suave da flexoextensão da primeira fileira do carpo, que se torna súbita e dolorosa. Durante o desvio radial, a fileira proximal salta abruptamente em posição de flexão, enquanto, no desvio ulnar, a fileira proximal move-se abruptamente para a posição em extensão.

Classificação Clínica

Existem dois tipos principais: uma secundária à alteração óssea fora do carpo (instabilidade mediocarpal extrínseca) e outra derivada de lesões de ligamentos que cruzam o mediocarpo (instabilidade mediocarpal intrínseca), sendo esta última classificada em: instabilidade mediocarpal anterior, instabilidade mediocarpal posterior e instabilidade combinada radiocarpal-mediocarpal (Fig. 3-23).

Instabilidade Mediocarpal Volar

Pode estar presente em pacientes com insuficiência ou rotura dos ligamentos piramidal-hamato-capitato, escafotrapeziotrapezoidal e escafocapitato, associado à insuficiência do ligamento radiocarpal dorsal. Nesses casos, a fileira proximal se mantém fletida até próximo ao fim do desvio ulnar, quando subitamente roda em extensão, geralmente com um estalido palpável.

Instabilidade Mediocarpal Dorsal

A fileira proximal está normalmente alinhada ou discretamente estendida. Quando há o desvio ulnar, o capitato subluxa posteriormente. Se houver contração reativa dos tendões extensores, a fileira distal retornará abruptamente ao alinhamento normal, geralmente com um estalido audível. Nesse grupo, inclui-se a instabilidade capitatossemilunar (*CLIP wrist – capitate-lunate instability pattern*). Esse padrão está geralmente associado a pacientes com hipermobilidade do punho, com insuficiência do ligamento volar radioescafocapitato e insuficiência ou agenesia do ligamento intercarpal dorsal.

Instabilidade Radiocarpal-Mediocarpal Combinada

É mais comum em pacientes jovens com frouxidão articular global onde há uma acentuação da inclinação volar do rádio e variante ulnar negativa. O padrão é similar à instabilidade mediocarpal anterior associado à hipermobilidade da radiocarpal, levando a uma fileira proximal anormalmente fletida e com translocação ulnar durante o desvio radial. Quando ocorre o

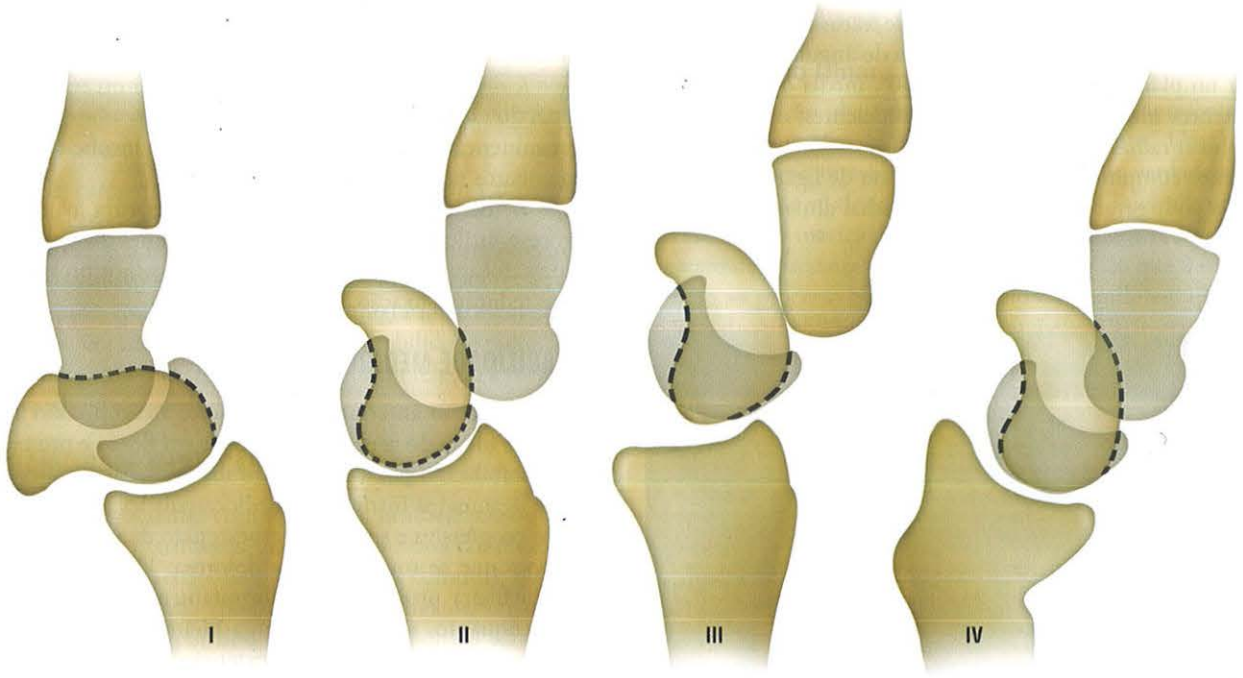

FIGURA 3-23. Classificação das instabilidades mediocarpais (ver texto): I. instabilidade mediocarpal anterior. II. instabilidade mediocarpal posterior. III. instabilidade radiocarpal-mediocarpal combinada. IV. instabilidade mediocarpal extrínseca (ou instabilidade carpal adaptativa). (Imagem adaptada de Marc Garcia-Elias. Carpal instability. In: Wolfe SW, Hotchkiss RN, Pederson WC, Kozin SH. Green's Operative Hand Surgery. Churchill Livingstone; 2010, 6th Ed: 465-522.)

desvio ulnar, nota-se uma extensão anormal do capitato com subluxação dorsal.

Instabilidade Mediocarpal Extrínseca (ou Instabilidade Carpal Adaptativa)

Nesse padrão, a origem da instabilidade é proximal ou distal ao punho, não sendo, portanto, relacionada com lesões intrínsecas do carpo. O exemplo mais típico desse grupo relaciona-se com a má união de fratura distal do rádio, com consequente adaptação postural da primeira fileira do carpo e flexão da articulação mediocarpal levando à frouxidão e insuficiência dos ligamentos mediocarpais volares com quadro clínico de dor progressiva, sensibilidade à palpação da articulação mediocarpal e, ocasionalmente, a um estalido audível e doloroso. Por não ser secundária à lesão ligamentar primária, esse padrão é denominado instabilidade carpal adaptativa por alguns autores.

■ Instabilidade Carpal Complexa

Combina características das instabilidades dissociativas e não dissociativas. Nessa categoria, cinco padrões de deslocamentos carpais são identificados, em que o termo lesão do arco menor se refere a deslocamentos perilunares puros, enquanto a lesão do arco maior indica que há fratura de um ou mais ossos junto ao semilunar (Fig. 3-24):

1. Luxação perilunar dorsal (lesão do arco menor)
2. Fratura-luxação perilunar dorsal (lesão do arco maior)
3. Luxação perilunar volar (lesão do arco menor ou maior)
4. Fraturas-luxações axiais
5. Luxação isolada de osso carpal

Os dois primeiros grupos têm em comum lesões que ocorrem ao redor do semilunar; o terceiro grupo, apesar de perilunar, resulta de um mecanismo diferente, produzindo um deslocamento volar da fileira distal em relação ao semilunar. O quarto e quinto grupos representam luxações não perilunares, geralmente relacionados com traumatismos de alta energia.

Luxação Perilunar Dorsal

Representa cerca de 85% das luxações do carpo e está relacionado com traumatismo com o punho em hiperextensão e inclinação ulnar. Apesar de alguns autores classificarem a luxação volar do semilunar (não confundir com luxação perissemilunar volar) como uma entidade separada, esta, na verdade, faz parte do espectro de alterações na fisiopatologia da luxação perissemilunar dorsal, que se divide em quatro estágios descritos a seguir (Fig. 3-25).

Fratura-Luxação Perissemilunar Dorsal

É rara e se associa a fraturas de ossos do carpo perilunares. Na maioria dos casos, há combinação de roturas ligamentares, avulsões ósseas e fraturas. O mais frequente é a luxação perissemilunar dorsal transescafoide.

Luxação Perissemilunar Volar

É extremamente rara, representando menos de 3% das luxações do carpo. A luxação pode ocorrer com a fratura da face volar do semilunar (Fig. 3-26) ou ser resultado de uma instabilidade perissemilunar progressiva induzida por hiperflexão e supinação do punho em relação ao rádio. No primeiro caso, a subluxação do capitato é leve e é consequente a uma subluxação dorsal do semilunar. No segundo caso, ocorrerá sempre

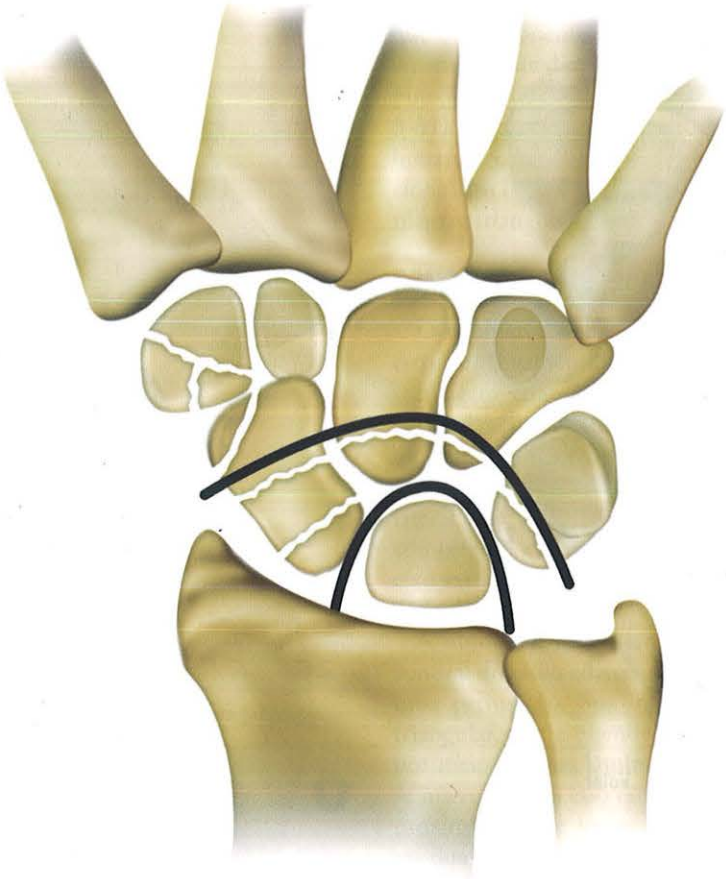

FIGURA 3-24. Instabilidade carpal complexa. Lesões dos arcos maior (1) e menor (2) (ver texto). (Imagem adaptada de Marc Garcia-Elias. Carpal instability. In: Wolfe SW, Hotchkiss RN, Pederson WC, Kozin SH. Green's Operative Hand Surgery. Churchill Livingstone; 2010, 6th Ed: 465-522.)

uma associação com dissociação escafossemilunar ou fratura do escafoide, sendo este último difícil de ser visto à radiografia de frente devido à orientação vertical do traço de fratura.

Fraturas-Luxações Axiais

Ocorre em traumatismos de alta energia com compressão dorsal-volar. O punho se divide em duas colunas axiais, uma permanecendo alinhada ao rádio e outra deslocada nas direções ulnar ou radial. Os metacarpos geralmente se deslocam em conjunto com os ossos do carpo luxados (Fig. 3-27).

Luxação Isolada de Osso Carpal

Resulta de força direta ou indireta concentrada em um único osso do carpo, levando a uma fratura-luxação. Apesar de rara, já foram descritas luxações isoladas para cada um dos ossos do carpo. As luxações isoladas de ossos do carpo, exceto do semilunar e do escafoide, não implicam insuficiência carpal global.

COMPARTIMENTOS RADIOULNAR DISTAL E ULNOCARPAL

ANATOMIA FUNCIONAL

Uma boa congruência articular radioulnar distal garante uma função adequada dessa articulação. A variação ulnar é a relação entre as dimensões longitudinais entre a ulna e o rádio demonstrada à radiografia de frente em posição neutra. A variante ulnar negativa representa uma extremidade distal da ulna mais curta em relação à margem distal medial do rádio, e a variante ulnar positiva representa uma ulna relativamente mais longa (Fig. 3-28). É importante salientar que a variação ulnar varia de acordo com a posição do punho, sendo fisiologicamente positiva durante a pronação e preensão forçada da mão e negativa em supinação. Isso deve ser considerado na avaliação do estudo por ressonância magnética, devido à "posição de super- homem", habitualmente utilizada nesse exame, em que o punho permanece em pronação (Fig. 3-29).

As variações negativa ou positiva alteram a distribuição de carga do punho e facilitam o aparecimento de lesões e alterações degenerativas precoces, sendo conhecida a relação entre a variante ulnar positiva e o impacto ulnocarpal e a variante ulnar negativa e a doença de Kienbock, que serão detalhadas adiante. Além disso, a sua modificação durante a posição do punho explica os casos em que há impacto ulnocarpal mesmo com radiografias demonstrando ulna neutra, naqueles pacientes com atitude repetitiva de preensão e pronação do punho.

Relações Articulares

As regiões revestidas por cartilagem na articulação radioulnar são a faceta articular ulnar do rádio e a faceta articular da

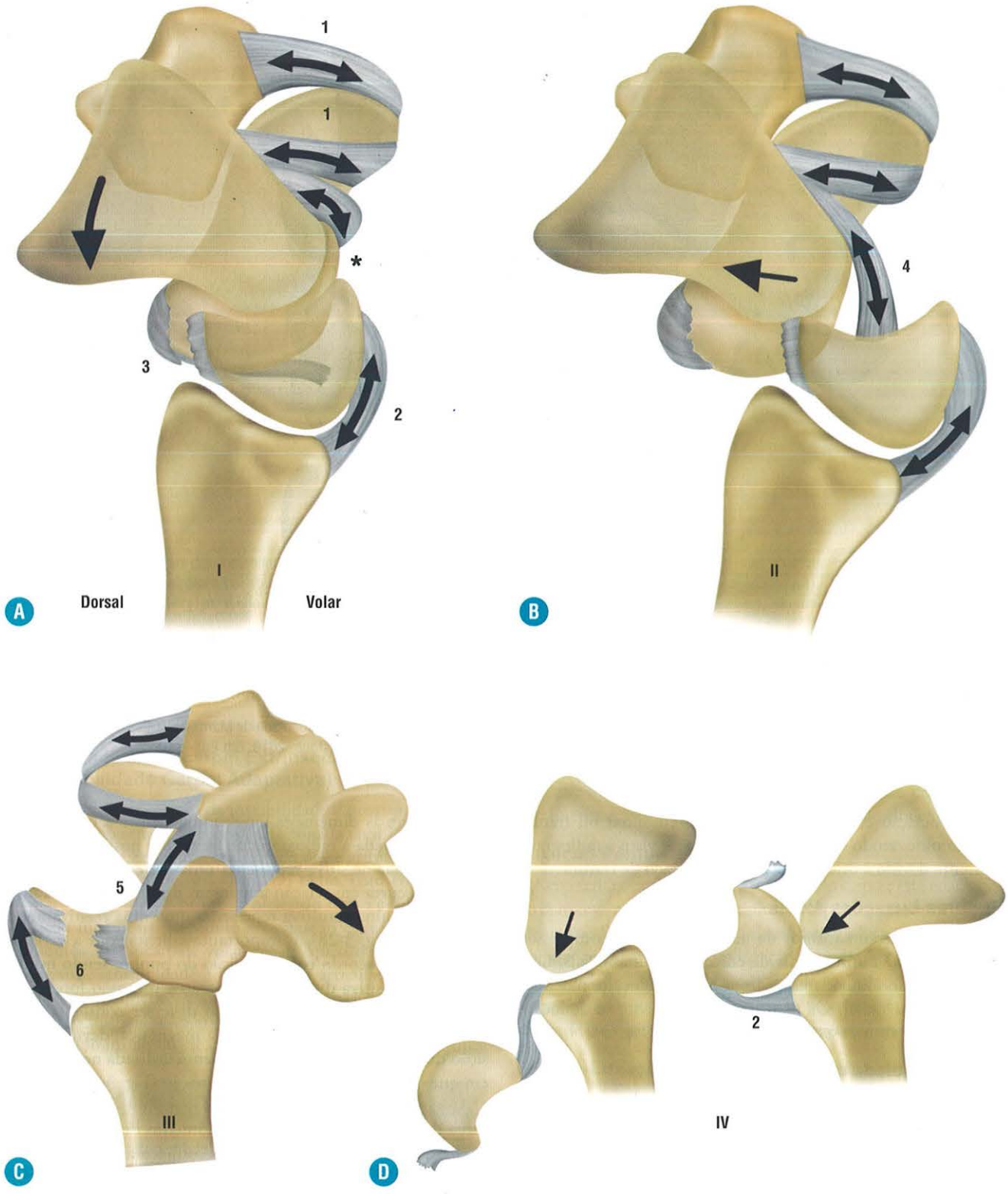

FIGURA 3-25. Estágios da instabilidade perinular dorsal. *Estágio I:* A fileira distal é forçada em extensão, levando a uma extensão do escafoide pela tração de ligamentos do escafotrapezoidecapitato, abrindo o espaço de Poirer (*asterisco*). O semilunar não se estende devido à contenção do ligamento radios-semilunar. *Estágio II:* Ocorre o deslocamento dorsal da fileira distal e do escafoide. Pode haver associação de rotura do componente dorsal do ligamento escafossemilunar e/ou fratura do polo proximal do escafoide. *Estágio III:* O ligamento arqueado pode tracionar o piramidal em extensão, causando falência do ligamento semilunarpiramidal. *Estágio IV:* O ligamento radiocapitato intacto traciona proximalmente o capitato, empurrando o semilunar volarmente que, consequentemente, pode luxar e rodar invadindo o túnel do carpo. (Imagem adaptada de Marc Garcia-Elias. Carpal instability. In: Wolfe SW, Hotchkiss RN, Pederson WC, Kozin SH. Green's Operative Hand Surgery. Churchill Livingstone; 2010, 6th Ed: 465-522.)

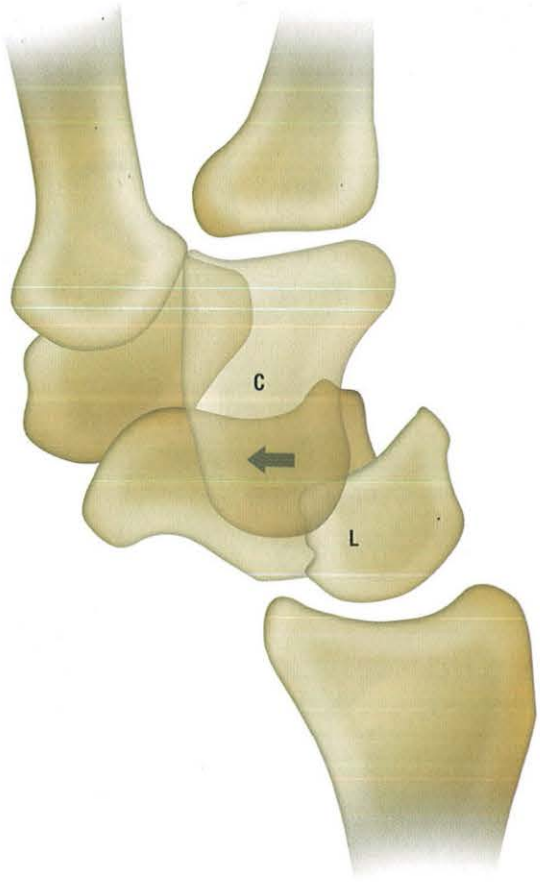

FIGURA 3-26. Representação esquemática da luxação perissemilunar volar no plano sagital, demonstrando o capitato (C) subluxado volarmente em relação ao semilunar, que apresenta fratura da sua margem volar. Nesse caso, geralmente a subluxação volar do capitato é discreta. (Imagem adaptada de Marc Garcia-Elias. Carpal instability. In: Wolfe SW, Hotchkiss RN, Pederson WC, Kozin SH. Green's Operative Hand Surgery. Churchill Livingstone; 2010, 6th Ed: 465-522.)

ulna. As porções mais volar e dorsal da faceta ulnar apresentam uma superfície condral mais fina, próximo à inserção da cápsula articular, favorecendo o acometido em doenças inflamatórias, como na artrite reumatoide.

A cabeça da ulna tem duas superfícies: uma que se articula com a fibrocartilagem triangular e outra com a concavidade radial. Devido ao raio da curvatura da superfície côncava do rádio ser maior do que o raio da curvatura da superfície convexa da cabeça da ulna, existe uma associação de movimentos de translação e rotação da radioulnar, com uma mobilidade de até 150º da cabeça da ulna durante os movimentos de pronação e supinação, com a cabeça da ulna se dirigindo à superfície volar na supinação e para a superfície dorsal na pronação (Fig. 3-30).

Ligamentos Radioulnares Distais

Os ligamentos radioulnares distais volar e dorsal fazem parte do complexo da fibrocartilagem triangular e ajudam a estabilizar a articulação radioulnar distal. Durante a pronação, há uma rotação e translação dorsal da cabeça ulnar, fazendo com que o componente volar do ligamento fique tenso, enquanto o componente dorsal fique frouxo, o contrário acontece na supinação. Na posição neutra, os ligamentos estão frouxos (Fig. 3-31). Apesar desse conceito ser tradicionalmente aceito na literatura ortopédica, outras teorias relativas à anatomia funcional dos ligamentos radioulnares e do complexo da fibrocartilagem triangular são descritas.

COMPLEXO DA FIBROCARTILAGEM TRIANGULAR

O complexo da fibrocartilagem triangular (CFCT) é uma estrutura ligamentar-fibrocartilaginosa composta pela fibrocartilagem triangular (disco propriamente dito), ligamento triangular, ligamentos radioulnares dorsal e volar, homólogo ulnomeniscal (menisco homólogo), ligamentos extrínsecos ulnocarpais (ulnossemilunar e ulnopiramidal), ligamento colateral ulnar e bainha do tendão extensor ulnar do carpo. Esse complexo é essencial na absorção e transmissão de carga do eixo axial entre o carpo e a articulação radioulnar e na estabilidade dos compartimentos ulnocarpal e radioulnar distal.

A fibrocartilagem triangular (FCT) se insere na superfície condral do rádio adjacente, que não pode ser confundido com uma perfuração. Sua inserção ulnar é feita pelo ligamento triangular, que se estende do disco articular e se conecta à ulna por meio de duas lâminas: uma mais horizontal e distal, que se insere no processo estiloide da ulna, e outra mais vertical e proximal, que se insere na fóvea ulnar. O intervalo entre essas duas lâminas é conhecido como *ligamentum subcruentum*, sendo composto por fibras de colágeno com tecido vascular e conectivo, o que leva a aumento de sinal focal, que não deve ser confundido com uma rotura ligamentar parcial (Fig. 3-32).

O menisco homólogo é uma estrutura fibroligamentar localizada centralmente no compartimento ulnocarpal. Alterações nessa estrutura podem ser causa de dor na face ulnar do carpo. Para um maior detalhamento de sua complexa anatomia, sugerimos a leitura do artigo de Buck *et al.*

A irrigação da fibrocartilagem triangular é feita por ramos da artéria ulnar que se distribuem de uma forma radial e periférica, deixando a região central avascular. Dessa maneira, semelhante aos meniscos do joelho, lesões na periferia têm melhor prognóstico que lesões centrais.

Classificação das Lesões do Complexo da Fibrocartilagem Triangular

De acordo com Palmer, as patologias da fibrocartilagem triangular são classificadas em traumáticas e degenerativas (Fig. 3-33).

Traumáticas (Classe I)

São subdivididas de acordo com a localização anatômica:

- IA: Perfuração da porção central da FCT.
- IB: Avulsão ulnar do CFCT, com ou sem fratura associada da base do processo estiloide ulnar, que leva a uma instabilidade radioulnar distal (Fig. 3-34).
- IC: Avulsão da porção distal do CFCT, junto à inserção semilunar do ligamento ulnossemilunar ou na inserção piramidal do ligamento (Fig. 3-35).
- ID: Avulsão do CFCT junto à sua inserção no rádio, podendo estar associado à fratura por avulsão (Fig. 3-36).

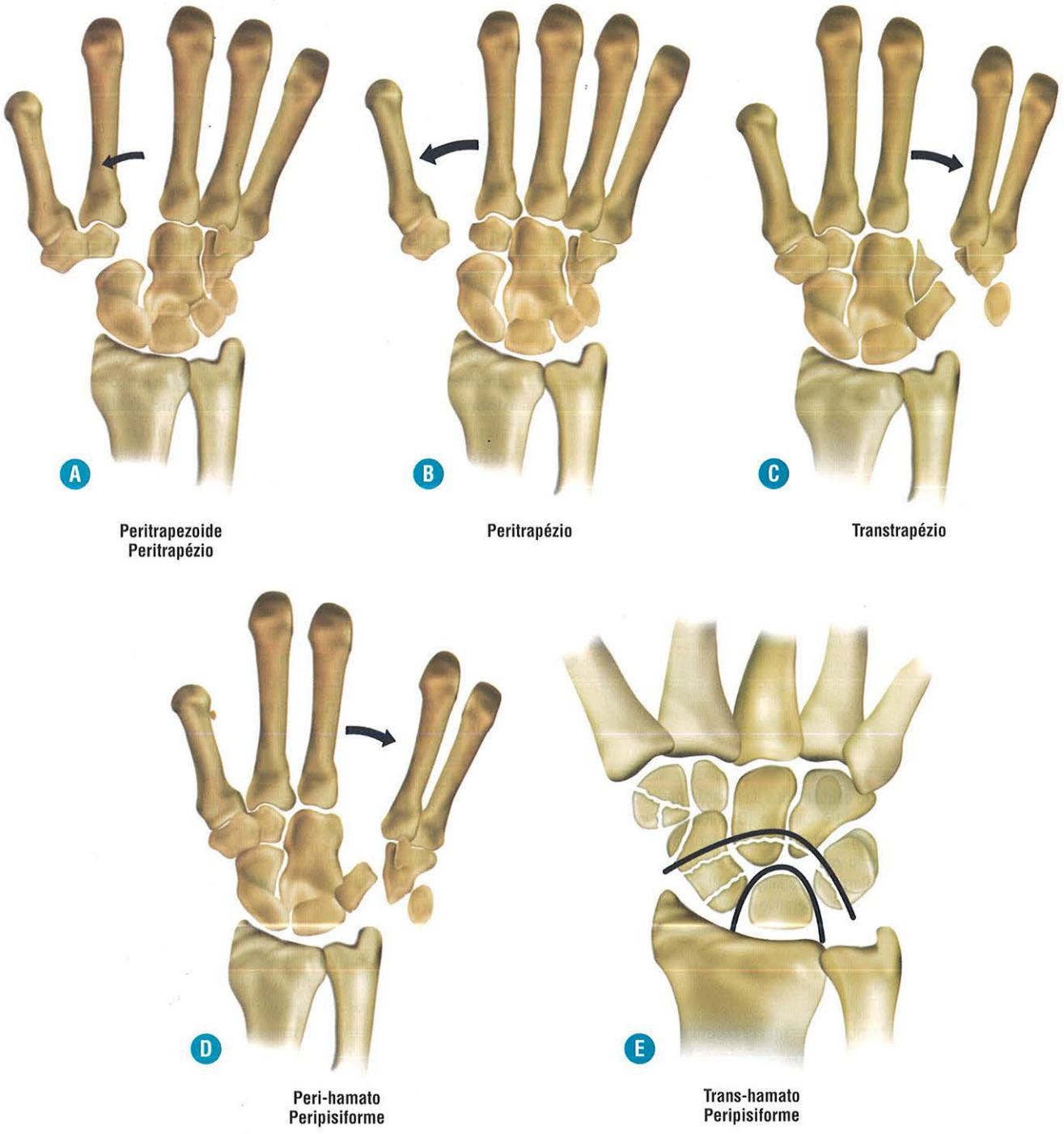

FIGURA 3-27. Representação das fraturas-luxações axiais mais frequentes. **A** a **C,** Fraturas-luxações axiais radiais, com fragmentos instáveis deslocados na direção radial. **D** e **E,** Fraturas-luxações axiais ulnares, com deslocamento ulnar dos fragmentos instáveis. (Imagem adaptada de Marc Garcia-Elias. Carpal instability. In: Wolfe SW, Hotchkiss RN, Pederson WC, Kozin SH. Green's Operative Hand Surgery. Churchill Livingstone; 2010, 6th Ed: 465-522.)

Degenerativas (Classe II)

São subdivididas de acordo com sua extensão e localização.

- IIA: Degeneração da porção central do CFCT, sem perfuração.
- IIB: IIA + condromalacia do semilunar e/ou da ulna.
- IIC: Perfuração da porção central do CFCT (geralmente em uma localização mais ulnar do que a perfuração traumática), associada à condromalacia do semilunar e/ou da ulna.
- IID: IIC + rotura do ligamento interósseo semilunopiramidal.
- IIE: IID + osteoartrite ulnocarpal (Fig. 3-37).

Ressonância Magnética e Artrorressonância Magnética

Diferentes técnicas e indicações da necessidade da utilização de contraste intra-articular são questionadas para o diagnóstico das lesões devido ao avanço dos aparelhos e bobinas. Consideramos o estudo por RM simples como o primeiro a ser

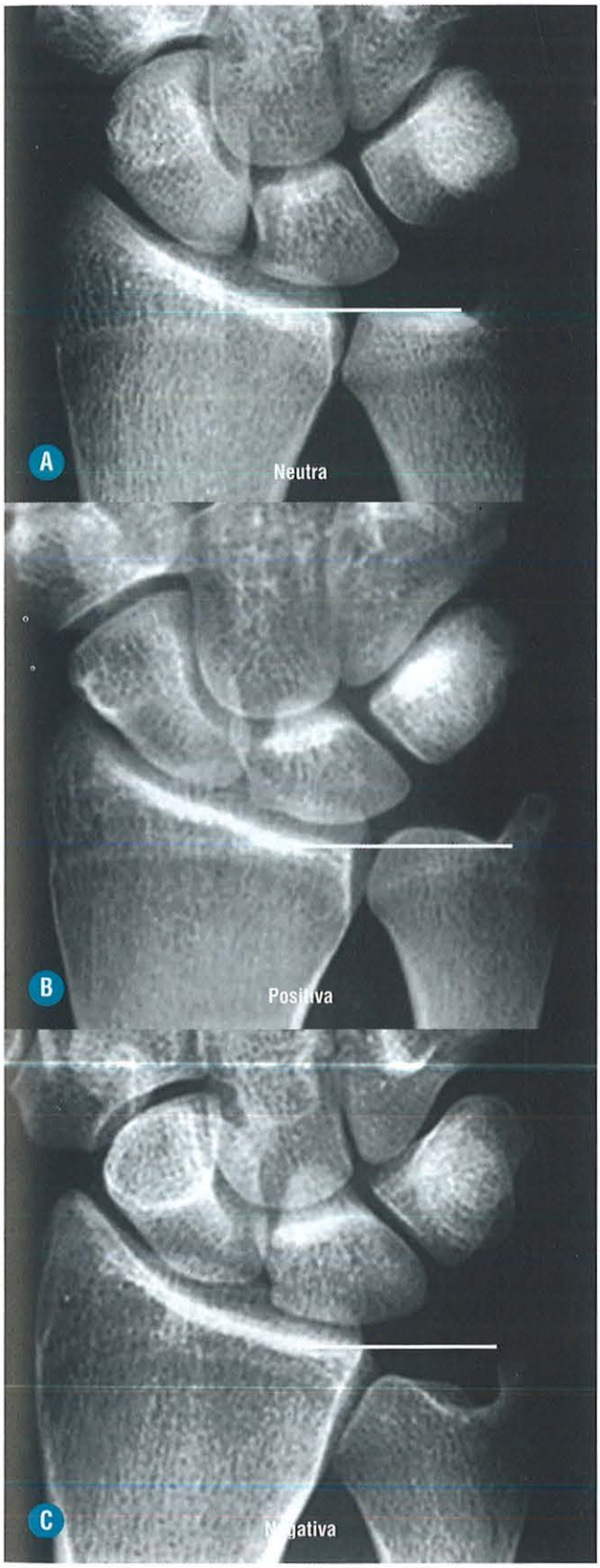

FIGURA 3-28. A variante ulnar é a relação entre a extremidade distal da ulna e uma linha paralela à superfície da margem ulnar do rádio distal, sendo neutra (**A**) quando essa relação é congruente, positiva (**B**) quando a ulna a ultrapassa e negativa (**C**) quando a ulna não a atinge. Essa avaliação deve ser feita no estudo radiográfico de frente do punho em posição neutra.

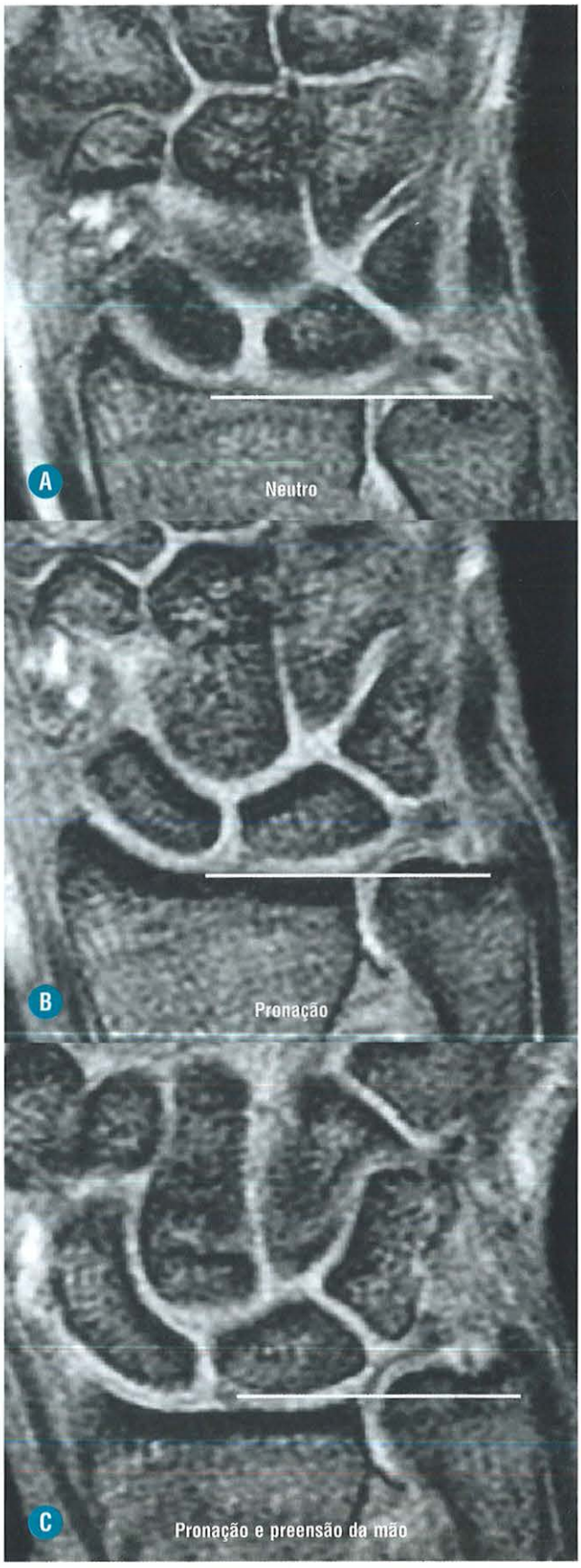

FIGURA 3-29. Exame de RM exibindo a modificação da variante ulnar, dependendo da posição do punho, sendo neutra (**A**) em repouso e positiva durante pronação (**B**) e pronação com preensão da mão (**C**).

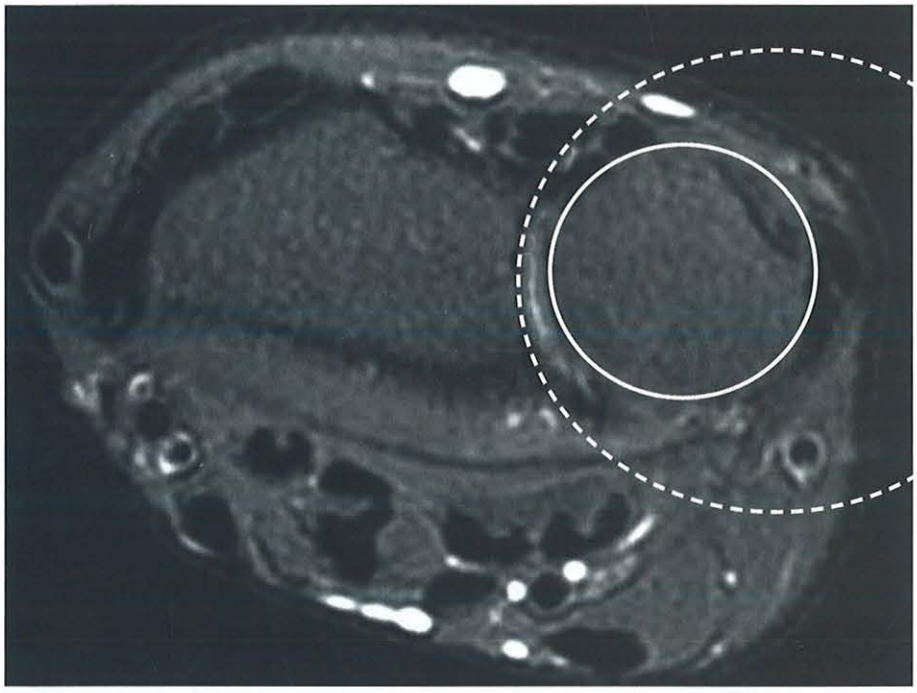

FIGURA 3-30. Na imagem axial da articulação radioulnar, observa-se que o raio da superfície articular do rádio é maior do que a da cabeça da ulna. Isso favorece movimentos de translação anteroposterior e maior rotação da cabeça da ulna em relação ao rádio.

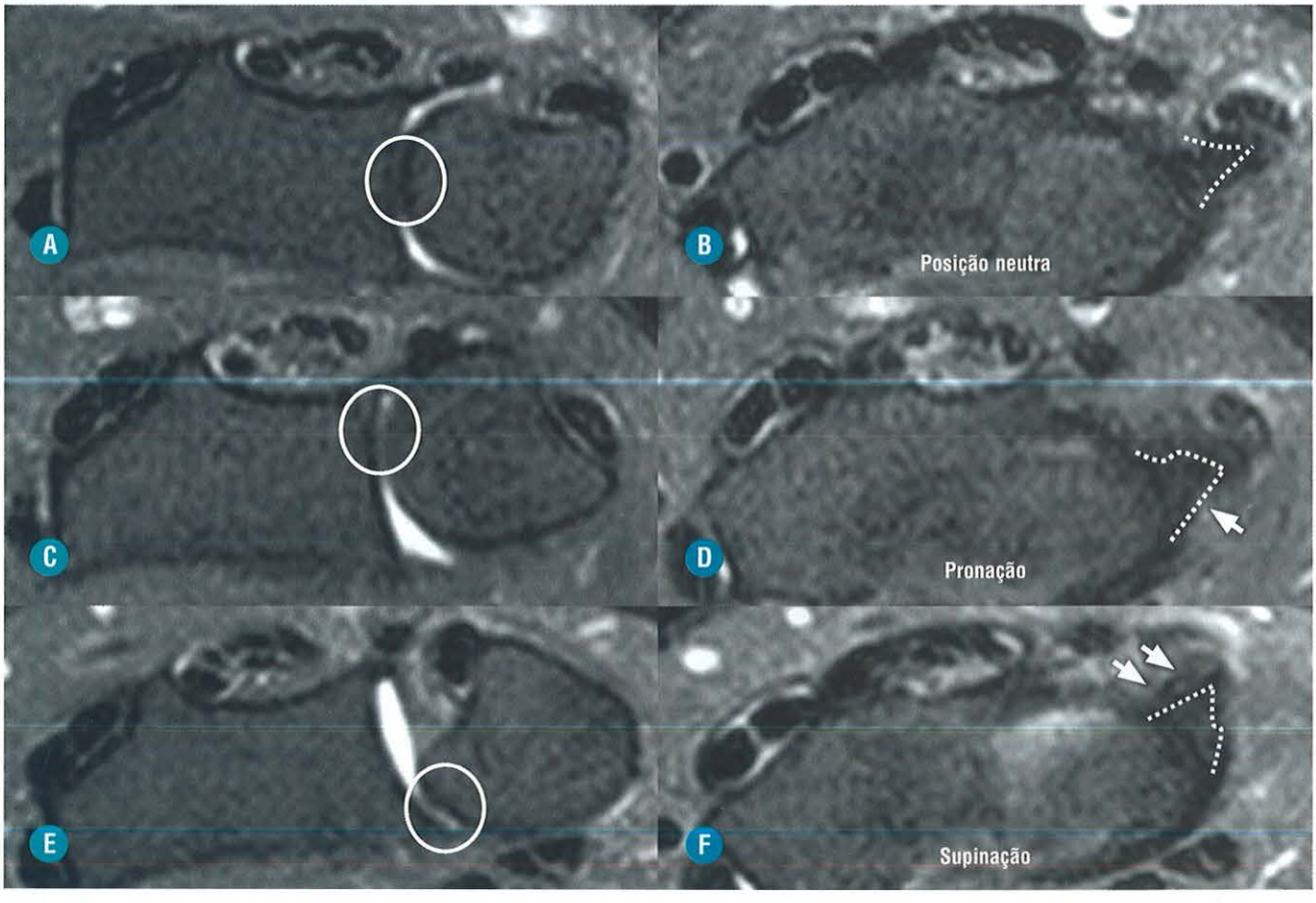

FIGURA 3-31. Na imagem axial da articulação radioulnar distal, com o punho em posição neutra, nota-se que o contato articular se dá na porção central da articulação (**A**) (*círculos*), onde os ligamentos radioulnares estão ligeiramente frouxos (**B**) (*linhas pontilhadas*). Em pronação, o contato articular acontece no compartimento posterior (*círculo*) devido à translação e rotação da cabeça ulnar (**C**); consequentemente, o componente volar do ligamento radioulnar encontra-se tenso e o componente dorsal frouxo (**D**). Isso explica por que ocorre luxação dorsal nos traumas em hiperpronação. Em supinação, o contato articular ocorre no compartimento volar (**E**), estando o ligamento volar radioulnar frouxo e o dorsal tensos (**F**). Há luxação volar nos traumas em supinação.

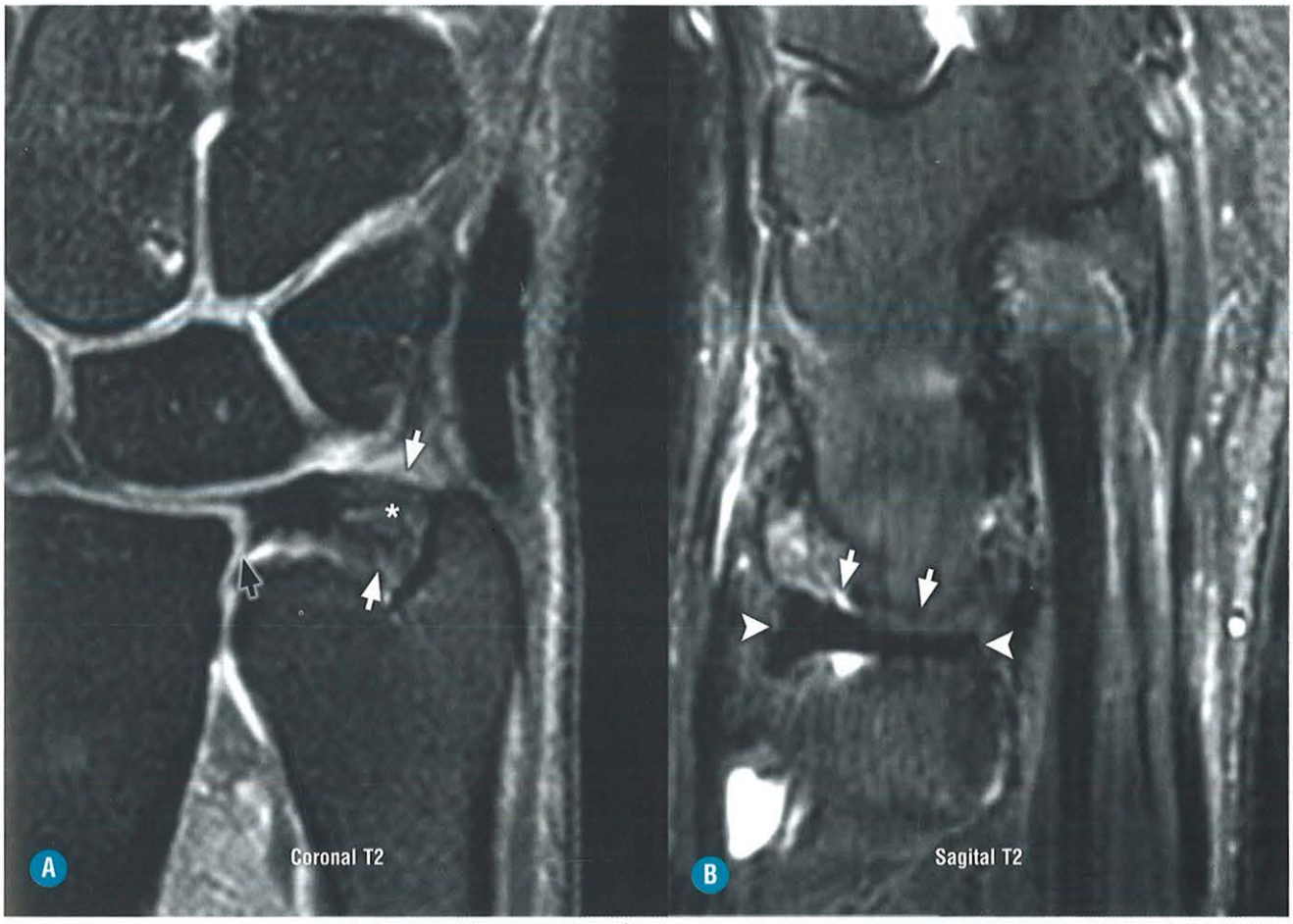

FIGURA 3-32. No plano coronal (**A**), observa-se a inserção radial do disco da fibrocartilagem triangular (*seta preta*), que não deve ser confundida com rotura. O ligamento triangular é composto pelas lâminas distal e proximal (*setas brancas*), que se inserem respectivamente no processo estiloide e na fóvea da ulna. Nota-se uma porção linear de hipersinal central nesse ligamento que corresponde ao *ligamentum subcruentum* (*asterisco*). Não deve ser confundido com rotura longitudinal. No plano sagital (**B**), a fibrocartilagem triangular apresenta um aspecto em "gravata-borboleta" (*setas brancas*), sendo este plano muito útil na pesquisa de perfurações centrais. Suas margens são compostas pelos ligamentos radioulnares distais volar e dorsal (*pontas de seta*).

realizado na avaliação do punho e articulação radioulnar e que a indicação da artrorressonância magnética, por ser um exame invasivo, seria reservada para os casos em que há dúvida ou incoerência clínica em relação às alterações demonstradas no estudo por RM ou quando há necessidade de melhor demonstração das estruturas ligamentares ou condrais, para possível intervenção cirúrgica. Na nossa experiência, a artrorressonância é útil na demonstração de lesões do ligamento triangular na inserção ulnar e de ligamentos ulnocarpais, que podem passar despercebidos na RM convencional.

SÍNDROME DO IMPACTO ULNOCARPAL

Pode ser assintomática ou ser caracterizada por uma dor mecânica na porção ulnar do punho, mais evidente nos movimentos de pronossupinação ou de desvio ulnar do punho. Outras alterações associadas são inchaço, estalido doloroso e perda de força à preensão. Ocorre devido a uma impacção crônica da cabeça da ulna contra o CFCT e a porção ulnar dos ossos do carpo, resultando em progressiva degeneração do CFCT. Pode haver, ainda, lesão condral do semilunar e da cabeça da ulna, além de sinovite e lesão do ligamento semilunarpiramidal. Na maioria das vezes, está associada a uma variante ulnar positiva, seja de causa constitucional ou por complicação de fratura (Fig. 3-38).

SÍNDROME DO IMPACTO DO PROCESSO ESTILOIDE ULNAR

Apesar de menos comum, também é uma importante causa de dor na região ulnar. Ocorre devido à impacção entre o processo estiloide e a face proximal do piramidal e, diferentemente do impacto ulnocarpal, ocorre mais frequentemente na variante ulnar negativa.

Sua origem pode ser devido a:

- Alterações do processo estiloide ulnar:
  - Processo estiloide ulnar longo (> 0,6 cm).
  - Processo estiloide grosso: deformação pós-traumática, fragmento livre hipertrófico (por ossificação endocondral).
  - Defeito de fusão do processo estiloide (*os triangularis*).
- Alterações do carpo (piramidal de situação mais distal):
  - Artrodese do punho.
  - Doença de Kienböck.
  - Translação ulnar do carpo (pós-traumático ou por artropatia inflamatória).
  - Fratura do rádio distal.
  - Síndrome de Essex-Lopresti.

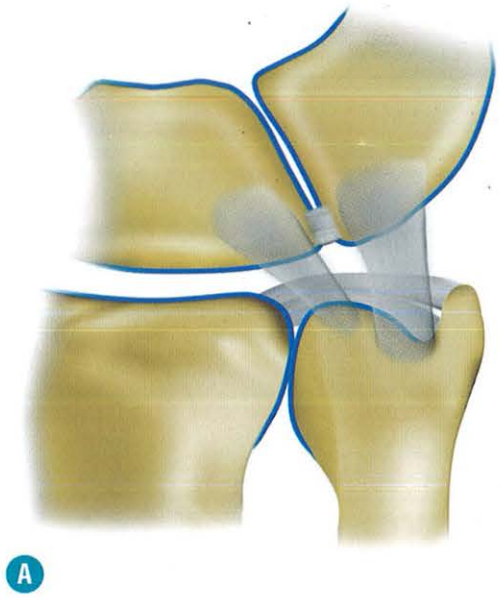

A

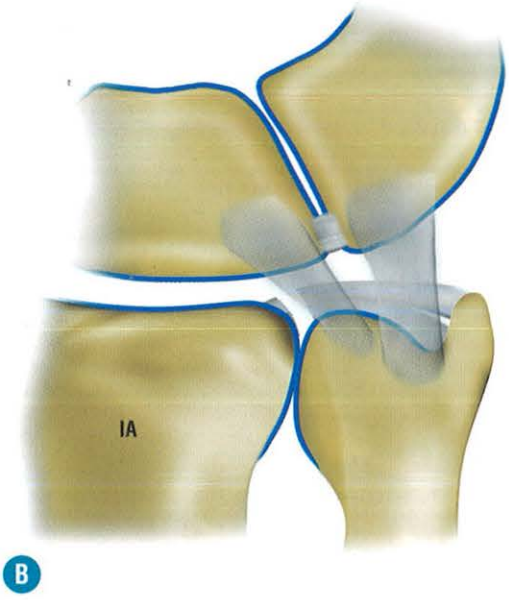

B

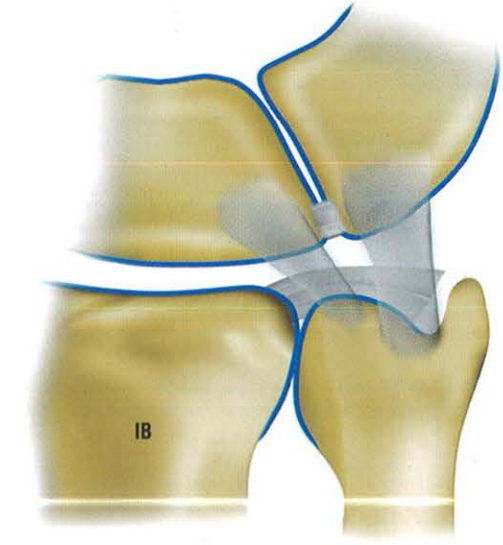

C

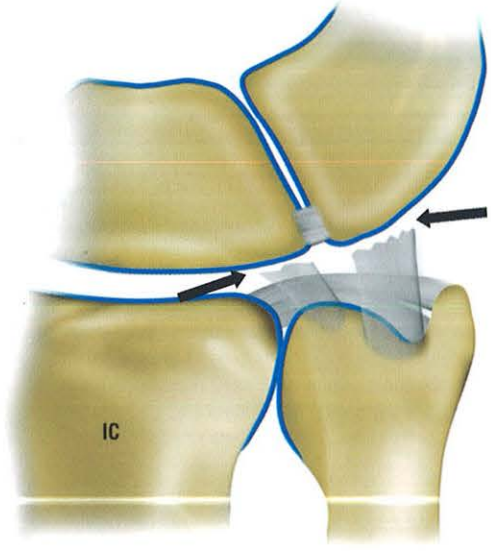

D

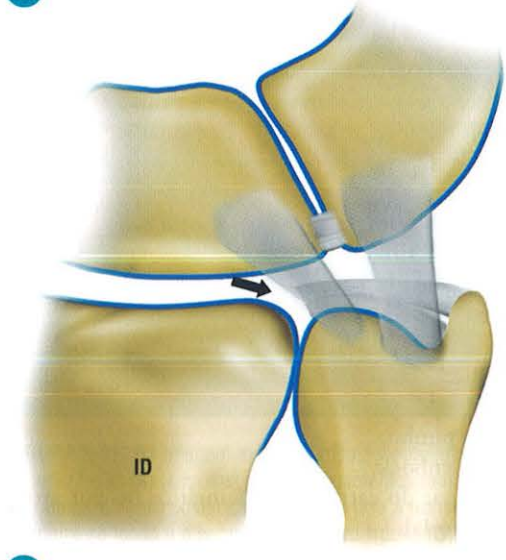

E

FIGURA 3-33. A, Complexo da fibrocartilagem normal; **B,** Lesão traumática (classe I) do tipo IA. **C,** Lesão traumática (classe I) do tipo IB. **D,** Lesão traumática (classe I) do tipo IC. **E,** Lesão traumática (classe I) do tipo ID.

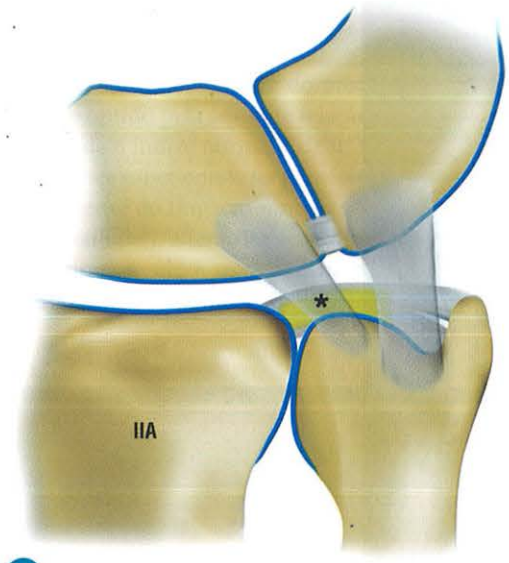

F

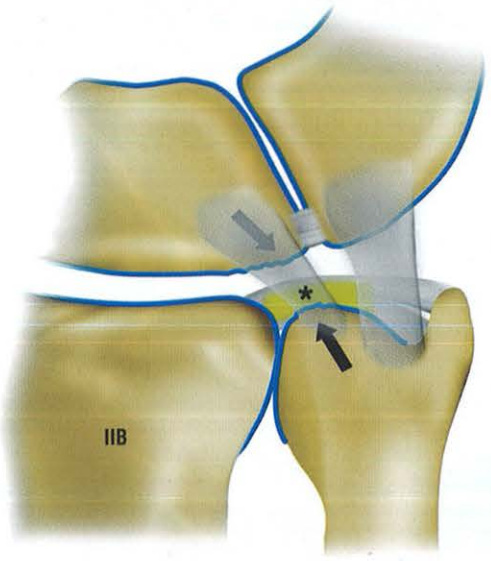

G

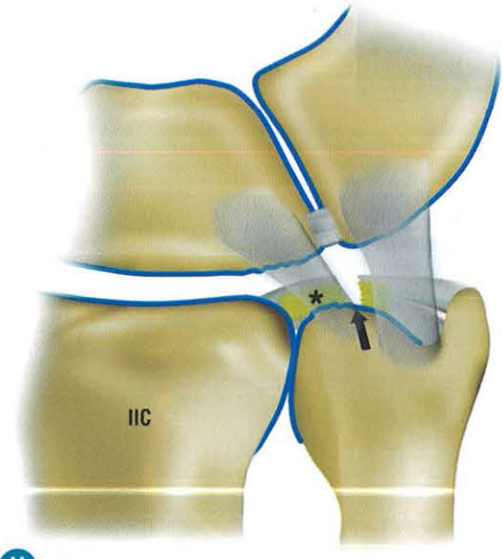

H

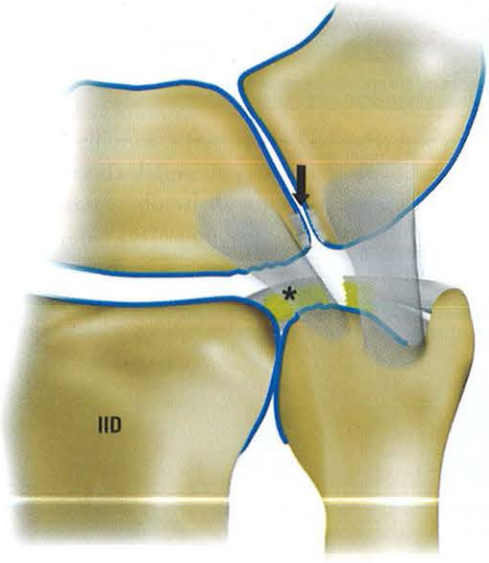

I

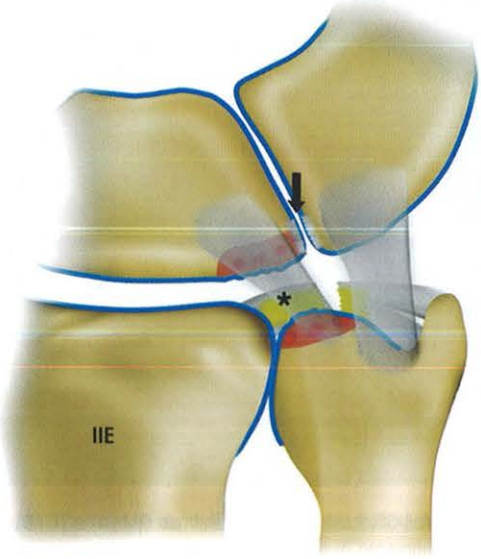

J

FIGURA 3-33. (CONT.) **F,** Lesão traumática (classe I) do tipo IIA. **G,** Lesão degenerativa (classe II) do tipo IIB. **H,** Lesão degenerativa (classe II) do tipo IIC. **I,** Lesão degenerativa (classe II) do tipo IID. **J,** Lesão degenerativa (classe II) do tipo IIE.

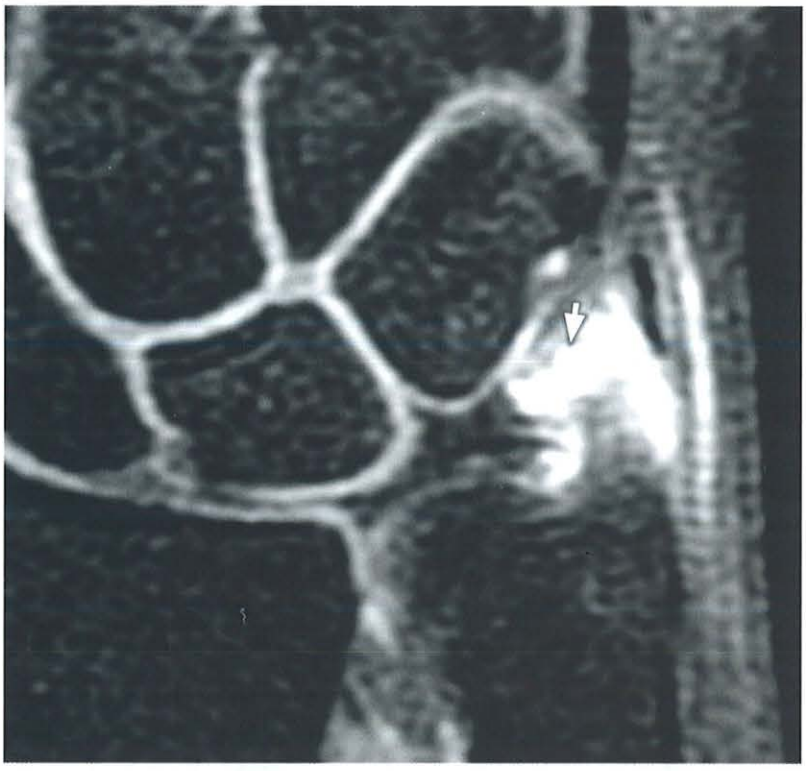

FIGURA 3-34. Lesão tipo IB de Palmer. Rotura da inserção ulnar do CFCT (*seta*).



FIGURA 3-35. Lesão tipo IC de Palmer. RM (**A**) e TC (**B**) no plano sagital mostram avulsão do ligamento ulnossemilunar junto à sua inserção no semilunar, com fragmento ósseo (*setas*).

- Combinação de alterações do carpo e do processo estiloide ulnar.
- Conflito dinâmico por frouxidão ligamentar.

Garcia-Elias propõe a medida do índice do processo estiloide ulnar (USPI), que é obtido pela seguinte relação: USPI = C – B / A (Fig. 3-39), onde o índice normal é de 0,21 +/– 0,07.

Edema ósseo, alterações subcondrais na porção proximal ulnar do piramidal (diferente do impacto ulnocarpal que ocorre na porção radial do piramidal), alterações do processo estiloide e sinovite no compartimento ulnocarpal podem ser vistas precocemente nos estudos por RM (Fig. 3-40).

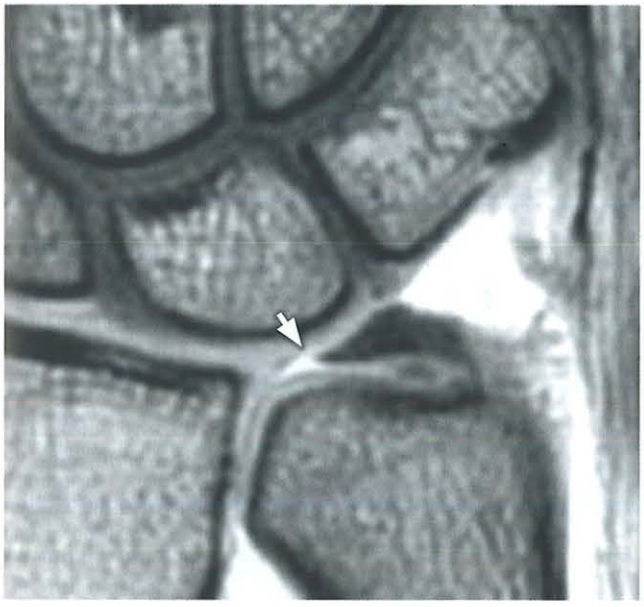

FIGURA 3-36. Lesão tipo ID de Palmer. RM demonstra avulsão da inserção radial do CFCT (*seta*).

SÍNDROME DO IMPACTO RADIOULNAR DISTAL

Consiste no impacto da cabeça da ulna com o rádio devido a uma ulna mais curta e com convergência radial, que não se articula com a porção central da faceta ulnar do rádio, levando à degeneração e remodelação do rádio (Fig. 3-41). Entre as causas inclui-se: ressecção distal ou sequelas traumáticas da ulna e anormalidades do desenvolvimento (p. ex. exostose hereditária múltipla). A clínica pode ser semelhante ao impacto ulnocarpal, porém esses pacientes sentem maior desconforto durante movimentos de supinação e pronação.

INSTABILIDADE RADIOULNAR DISTAL

A instabilidade radioulnar distal (IRUD) se caracteriza pela subluxação ou luxação da radioulnar distal, podendo ser aguda ou crônica e definida pela posição da ulna em relação ao rádio como: dorsal (mais frequente), volar ou multidirecional.

A instabilidade pode ocorrer devido a qualquer lesão que afete as estruturas estabilizadoras da articulação radioulnar distal, entre elas: o CFCT (sendo os ligamentos radioulnares volar e dorsal e a fibrocartilagem triangular as mais importantes), a membrana interóssea radioulnar, o músculo pronador quadrado, a cápsula articular radioulnar distal e os contatos articulares radioulnares proximal e distal.

Entre algumas causas citamos:

- Fraturas do rádio: citamos a fratura de Galeazzi, que consiste em uma fratura da diáfise do rádio com deslocamento do fragmento e luxação dorsal da ulna e a fratura luxação de Essex-Lopresti, que corresponde à fratura cominutiva da cabeça e do colo do rádio, com laceração da membrana interóssea e luxação da articulação radioulnar distal.
- Fratura da base do processo estiloide: se acompanha de uma avulsão ulnar do CFCT.
- Artropatia inflamatória ou por microcristal acometendo a radioulnar distal.

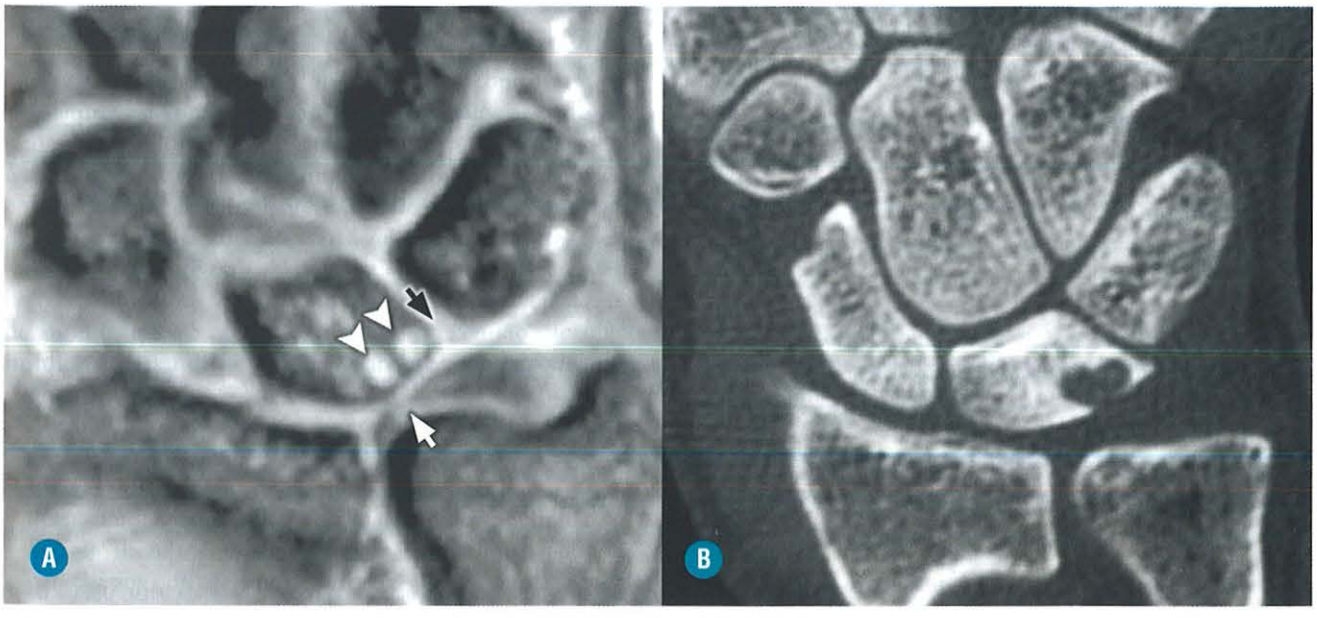

FIGURA 3-37. Lesão tipo IIE de Palmer. A RM (**A**) mostra degeneração e rotura da FCT (*seta branca*), perfuração do ligamento semilunarpiramidal (*seta preta*) e osteoartrite ulnocarpal (*pontas de seta*), também evidenciada na TC (**B**).

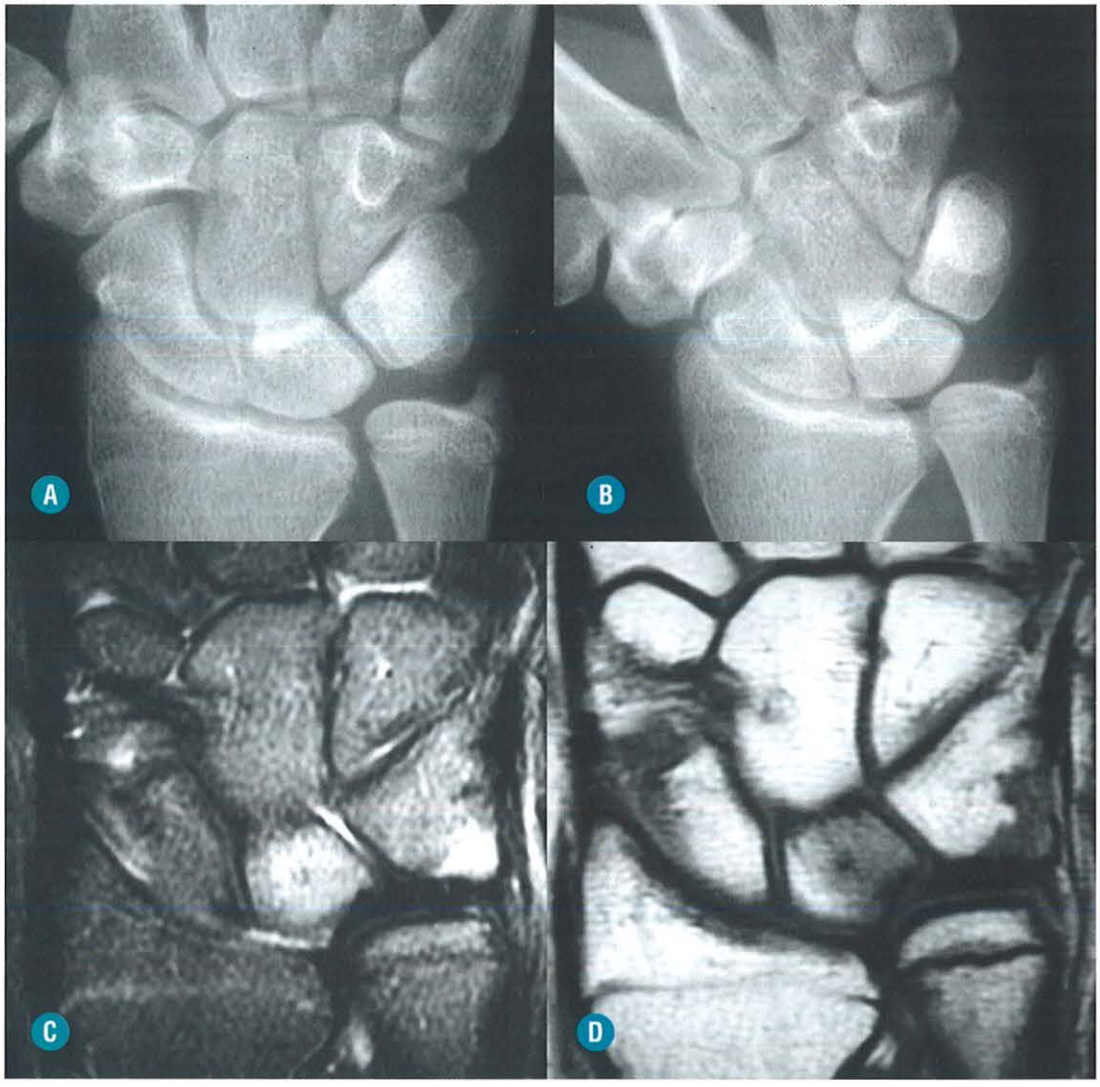

FIGURA 3-38. Impacto ulnocarpal em tenista juvenil. O estudo radiográfico de frente demonstra variante ulnar positiva (**A**) e significativa redução do espaço ulnocarpal, mais evidente no desvio radial do punho (**B**). A RM (**C-D**) exibe degeneração da FCT e edema ósseo subcondral do semilunar, piramidal e cabeça da ulna.

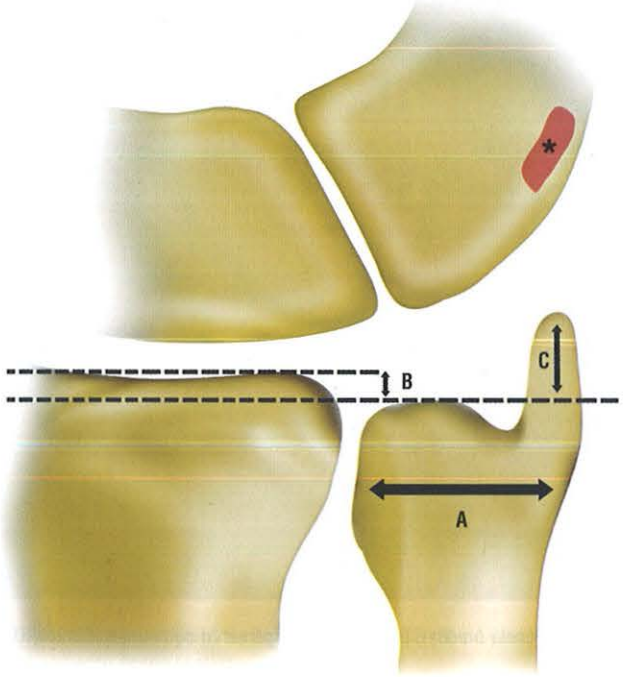

FIGURA 3-39. Medida do índice do processo estiloide ulnar: USPI = C – B / A. C = altura do processo estiloide. B: variante ulnar. A: diâmetro transversal da cabeça ulnar. *Asterisco*: lesão osteocondral no piramidal, geralmente mais ulnar do que na impacção ulnar.



FIGURA 3-40. RM coronal pós-gadolínio mostra sinais de impacção do processo estiloide ulnar, com edema da face ulnar proximal do piramidal e proeminência do processo estiloide ulnar, com esclerose no seu ápice (*seta*).

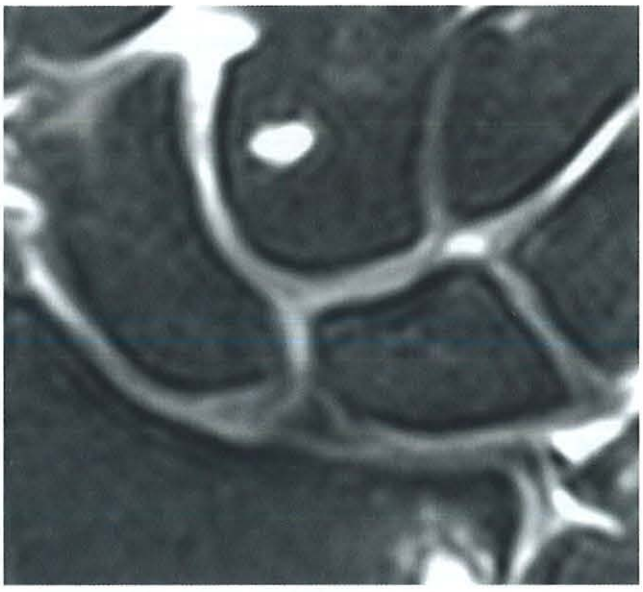

FIGURA 3-41. Síndrome do impacto radioulnar distal. Note ulna curta e com convergência radial, articulando-se com a porção proximal da faceta ulnar do rádio (que apresenta cartilagem mais fina), causando degeneração articular e alterações ósseas no rádio.

- Avulsão distal dos ligamentos ulnocarpais.
- Luxação do cotovelo, associado à fratura do colo do rádio e à luxação radioulnar distal.

Devido à dificuldade técnica na realização da radiografia adequada, sugere-se o estudo por TC ou por RM, sendo esse último o mais difundido, uma vez que demonstra as estruturas ligamentares e a fibrocartilagem. Diversas medidas têm sido descritas na avaliação da IRUD, e consideramos suficiente para a avaliação da congruência os seguintes métodos descritos na Fig. 3-42, com exemplo de avaliação prática demonstrada na Fig. 3-43.

DOENÇA DE KIENBÖCK

A fisiopatologia da doença de Kienböck é controversa. Vários fatores estão relacionados com esta patologia, entre eles: fatores congênitos (variância ulnar negativa, deformidade de Madelung etc.), vasculares e traumáticos/microtraumáticos.

Essa doença, classicamente, acomete o punho dominante de adultos jovens (20 a 40 anos), do sexo masculino, sendo mais comum entre trabalhadores manuais em relação aos sedentários. Geralmente se manifesta por dores na face dorsal do punho, que se acentuam durante a extensão, de início insidioso, passando a ficar permanente, e perda de força progressiva.

A evolução da doença é representada radiograficamente na classificação de Lichtman:

- Estágio I: Radiografia de punho normal (podendo haver pequena fratura do semilunar proximal, linear ou por impacção).
- Estágio II: Aumento da densidade do semilunar em comparação aos outros ossos da primeira fileira do carpo, geralmente associado à retificação da superfície proximal radial.
- Estágio IIIa: Achatamento do semilunar sem rotação volar fixa do escafoide.
- Estágio IIIb: Achatamento do semilunar com rotação volar fixa do escafoide.
  - Migração proximal do capitato
  - Diminuição da altura do carpo
- Estágio IV: Estágio III + artrose (intracarpal, radiocarpal ou os dois).

O estudo radiográfico também é útil em demonstrar fatores predisponentes, como:

- Variante ulnar negativa.
- Acentuação do ângulo radioescafoide no perfil (normal de 140°).
- Índice da altura do carpo de McMurtry (já descrito na avaliação da instabilidade do carpo).
- Ângulo de inclinação do rádio na imagem de radiografia de frente (normal de 25°).

A RM é o método de escolha no diagnóstico precoce, sendo mais específico que a cintilografia. Os achados dependem do estágio da doença:

- Estágio I: A medula óssea do semilunar apresenta alteração de sinal difusa ou focal caracterizada por hipossinal em T1 e hipersinal em T2, com saturação da gordura. Geralmente há captação do contraste. Pode-se associar à sinovite focal, fratura subcondral ou mais raramente fratura transversa.
- Estágio II: O sinal da medula óssea do semilunar é extremamemnte variável, refletindo suas alterações histológicas (edema, tecido de granulação, necrose, tecido ósseo neoformado, fibrose, vasos). A radiografia é mais útil na diferenciação com o estágio I. Fratura subcondral também pode estar associada.
- Estágio III: A medula óssea apresenta hipossinal em T1 e T2. Há redução da altura do semilunar com aumento do seu diâmetro no sentido anteroposterior visto no corte sagital. A presença de dissociação escafossemilunar diferencia o estágio IIIb do IIIa (Fig. 3-44).

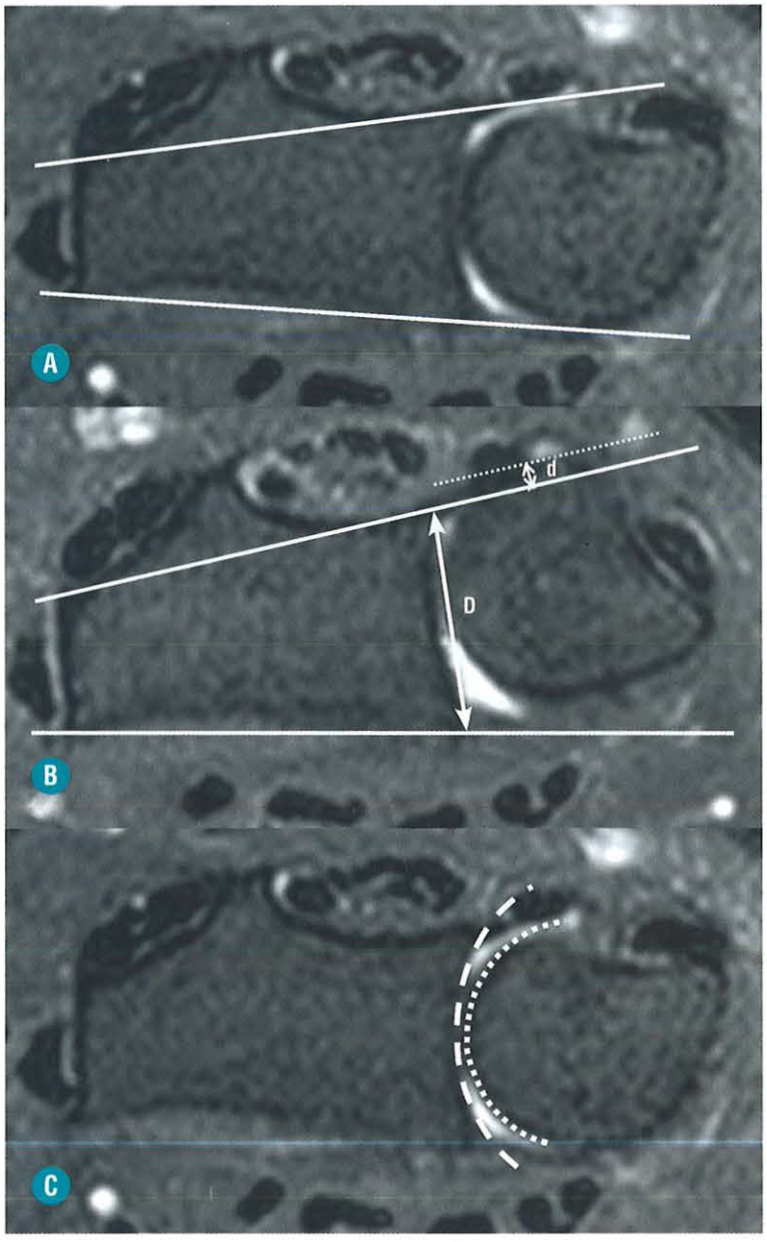

FIGURA 3-42. A, Método das linhas radioulnares: traça-se uma linha passando pelas margens medial e lateral da superfície dorsal do rádio e outra linha semelhante passando na face volar do rádio. A cabeça ulnar deve estar situada completamente entre essas linhas. Deve ser considerado nos exames em posição neutra. **B,** Método das linhas radioulnares modificado: com as duas linhas utilizadas no método anterior, caso a cabeça da ulna ultrapasse uma das linhas, mede-se a distância entre a superfície da ulna e a referida linha, que deve ter menos de um quarto do diâmetro da incisura ulnar do rádio. O paciente é o mesmo da figura **A**, realizando pronação do punho. **C,** Método da congruência articular: traça-se um arco tangenciando a superfície articular do rádio (*linha tracejada*) e outro tangenciando a superfície articular da cabeça da ulna (*linha pontilhada*), que devem ser nitidamente congruentes.

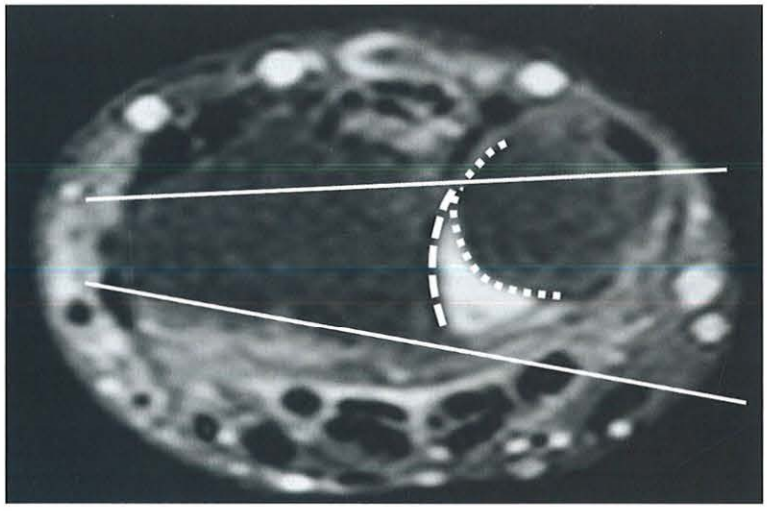

FIGURA 3-43. Instabilidade radioulnar distal, caracterizada por anormalidades nos métodos das linhas radioulnares e da congruência articular.

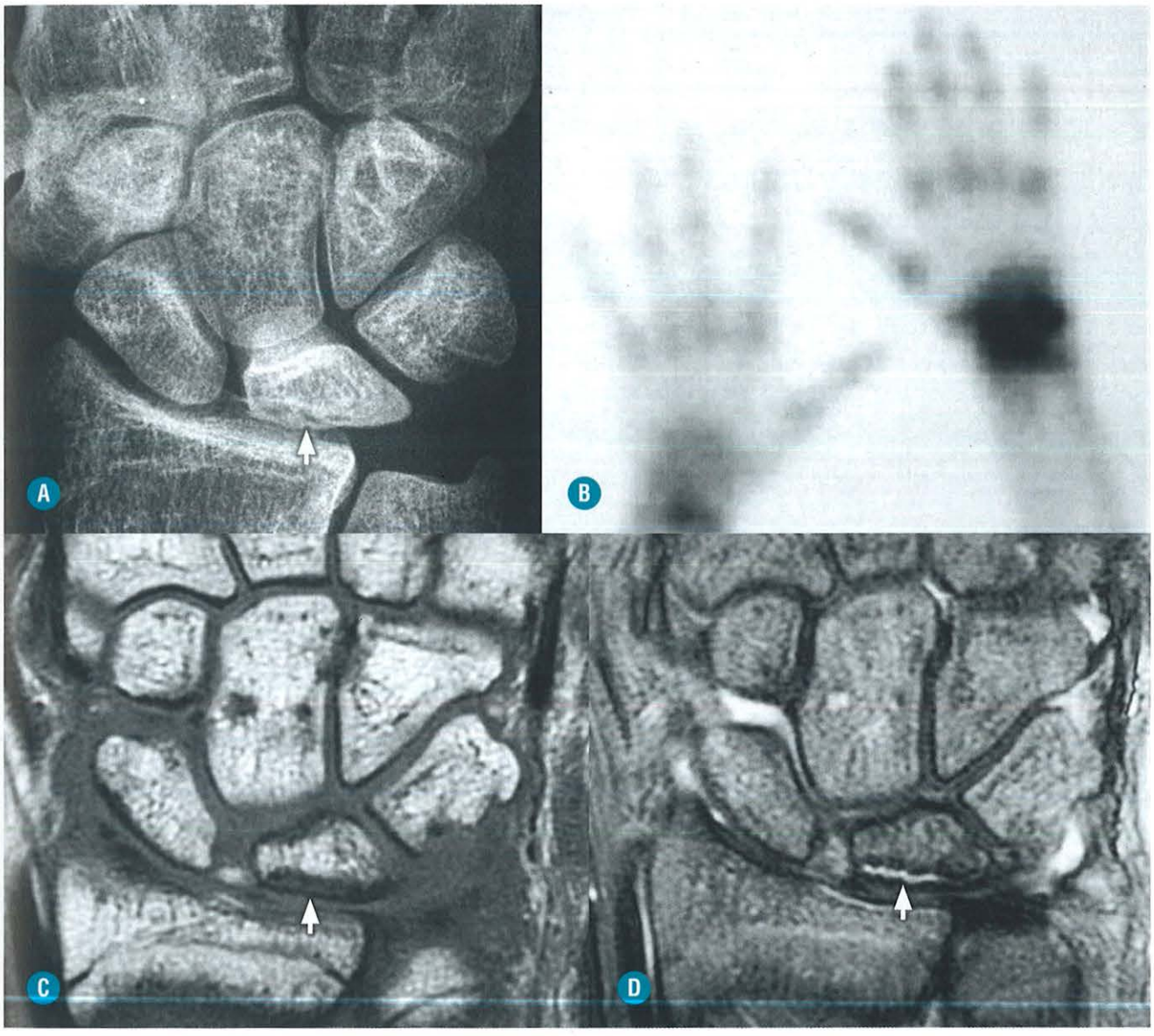

FIGURA 3-44. Doença de Kienböck estágio IIIa. No estudo radiográfico (**A**), observa-se redução da altura e densificação do semilunar, com zona hiperluminescente subcondral proximal característica de fratura subcondral (*seta*). A cintilografia (**B**) mostra hipercaptação difusa do punho, inespecífica. O estudo por RM evidencia a fratura subcondral (*setas*) nas ponderações T1 (**C**) e T2 (**D**), com retificação da superfície subcondral radial proximal e consequente redução da altura do semilunar. Note o trabeculado ósseo medular mais grosseiro quando comparado aos demais ossos do carpo. Não há sinais de dissociação escafossemilunar.

- Estágio IV: Além dos achados descritos no estágio III, há alterações degenerativas radiocarpais e/ou intercarpais. O semilunar pode-se apresentar fragmentado (mais bem demonstrado na TC). Derrame articular e sinovite são achados frequentemente associados (Fig. 3-45).

FRATURA DO ESCAFOIDE

A fratura do escafoide é a mais comum das fraturas dos ossos do carpo. A fratura é classificada de acordo com a sua localização (polo proximal, colo, corpo distal, da tuberosidade e da superfície articular distal), sendo a mais comum situada no colo do escafoide. Geralmente, o prognóstico das fraturas distais é melhor do que as proximais, por apresentar um processo de consolidação mais rápido e menor injúria vascular. A irrigação do escafoide é feita por ramos arteriais que penetram no escafoide ao nível do colo e no seu terço distal. Por isso, fraturas proximais favorecem a evolução para osteonecrose.

Para um bom diagnóstico dessa fratura, o estudo radiográfico do escafoide deve ser feito com boa qualidade técnica e incidências específicas. Nos casos de dúvida, a presença de obliteração da gordura pericapsular radial do carpo indica a utilização de exames complementares.

A TC é útil para demonstrar o traço de fratura, deslocamento de fragmentos ósseos e definição de lesões em outras estruturas ósseas.

A RM demonstra o edema ósseo associado à fratura e, por isso, pode caracterizar fraturas ocultas à radiografia ou mesmo à TC (Fig. 3-46).



FIGURA 3-45. Doença de Kienböck estágio IV. RM nos planos sagital T2 (**A** e **B**) e coronal T1 (**C** e **D**) caracteriza fragmentação do semilunar (**A**), com sinais de dissociação escafossemilunar e consequente acentuação da rotação volar do escafoide (**B**) e artrose radiocarpal e intercarpal (**C**). Note variante ulnar negativa (**D**).

Complicações

Retardo de Consolidação

É definido por uma não consolidação da fratura após oito semanas. A presença de esclerose e cistos nas margens da fratura sinalizam a possibilidade de evolução para pseudoartrose.

Pseudoartrose e Lesão SNAC

A pseudoartrose é caracterizada após evolução de seis meses sem consolidação. Ela pode-se associar a uma necrose do polo proximal. Como descrito na instabilidade do carpo, a sua presença pode levar a uma instabilidade em DISI devido à dissociação entre os fragmentos distal e proximal. Com a evolução do quadro, há uma degeneração entre o fragmento distal e o rádio, progredindo para uma degeneração mediocarpal, aspecto definido como lesão SNAC (*scaphoid nonunion advanced collapse*).

Osteonecrose

Ocorre mais frequentemente em fraturas do polo proximal, devido às características da irrigação do escafoide já descritas. Radiograficamente, caracteriza-se por uma densificação óssea do fragmento acometido que, habitualmente, ocorre entre a 4ª e a 8ª semanas (Fig. 3-47). Não confundir este sinal com a pseudodensificação, que pode ocorrer nas primeiras semanas, secundária ao efeito comparativo com a rarefação dos ossos adjacentes ou por rotação do fragmento. A RM se caracteriza pelo hipossinal em T1 e T2 do fragmento acometido, com ausência de captação do contraste.

Calo Vicioso

Geralmente em flexão ou em rotação, provocam redução da altura do escafoide, podendo levar a uma instabilidade em DISI.

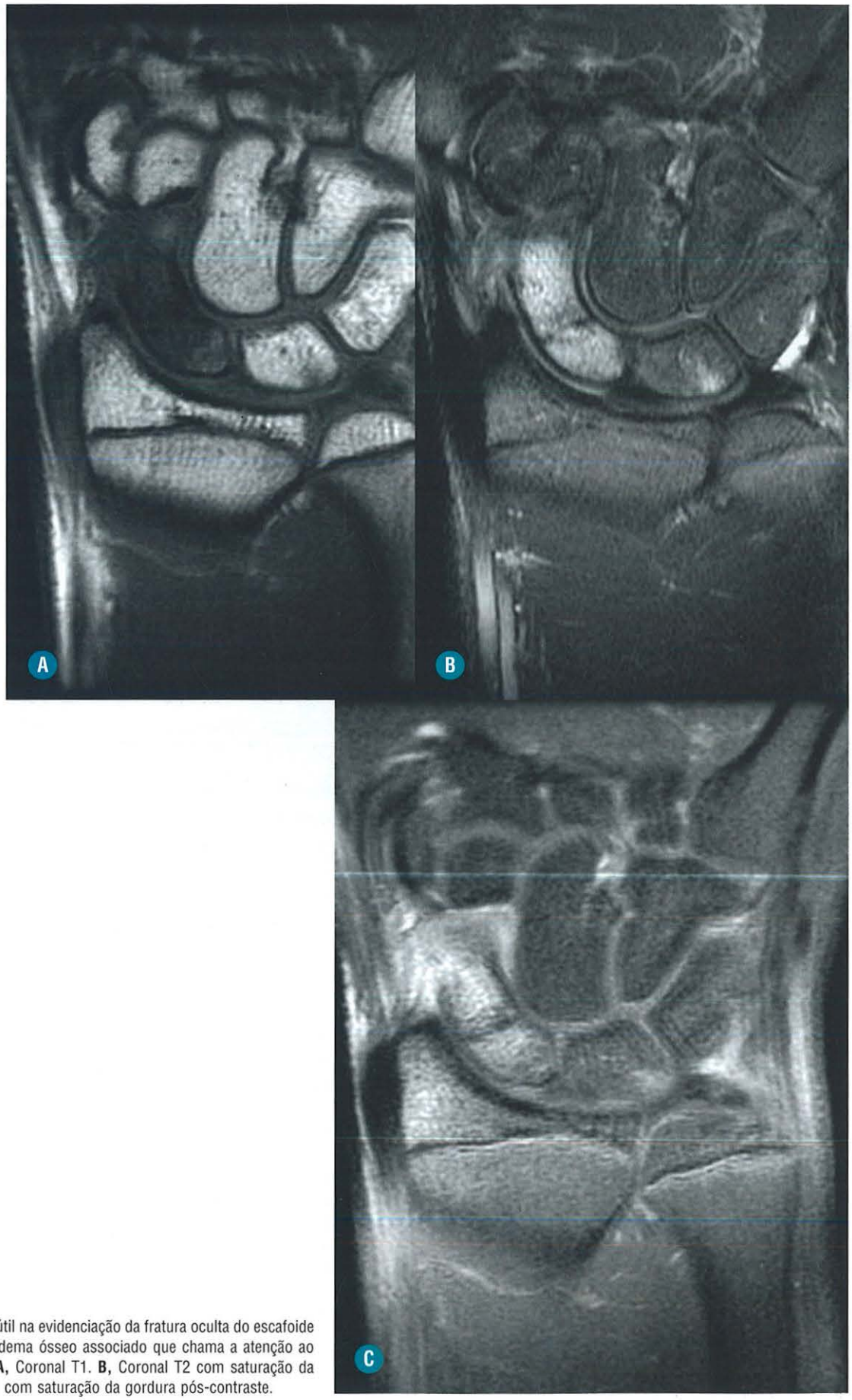

FIGURA 3-46. A RM é útil na evidenciação da fratura oculta do escafoide à radiografia. Note o edema ósseo associado que chama a atenção ao acometimento ósseo. **A,** Coronal T1. **B,** Coronal T2 com saturação da gordura. **C,** Coronal T1 com saturação da gordura pós-contraste.



FIGURA 3-47. A esclerose do polo proximal na fratura do escafoide, evidenciada no exame de TC, sugere evolução para osteonecrose.

FRATURAS DISTAIS DO RÁDIO

Descreveremos sucintamente as principais fraturas.

As fraturas da porção distal do rádio são frequentes e variam em localização de acordo com a faixa etária. O mecanismo geralmente está relacionado com uma compressão axial sobre a articulação radioulnar por uma queda com o punho em dorsoflexão ou em flexão volar, levando a fraturas ósseas com ou sem desvio e luxação. As fraturas "consagradas" possuem diversos epônimos: Fratura de Colles (fratura da porção distal do rádio com desvio dorsal), Smiths (fratura da porção distal do rádio com desvio volar), Bartons (margem dorsal da porção distal do rádio, com extensão intra-articular), e Hutchinson's (margem lateral, incluindo o processo estiloide do rádio, com extensão intra-articular).

SÍNDROME DO TÚNEL DO CARPO

Paciente do sexo feminino, entre 40 e 60 anos, com parestesia na face palmar da mão e nos três primeiros dedos, fraqueza e atrofia da musculatura tenar, geralmente unilateral (na mão dominante), mas podendo ser bilateral em até 40% das vezes, representa o quadro clínico clássico da síndrome do túnel do carpo. Ao exame físico, a percussão do túnel do carpo (sinal de Tinel) e a flexão forçada do punho (sinal de Phalen) iniciam ou acentuam a parestesia.

O túnel do carpo é composto basicamente pelos tendões dos flexores, nervo mediano, vasos e gordura, salientando-se a presença das bolsas ulnar e radial no seu interior.

O túnel do carpo pode ser dividido em segmentos proximal e distal, com as seguintes delimitações (Fig. 3-48):

- Proximal:
  - *lateral:* tuberosidade do escafoide;
  - *medial:* pisiforme;
  - *profundo:* ossos da fileira proximal do carpo;
  - *superficial:* retináculo dos flexores, sendo discretamente convexo na face volar.
- Distal:
  - *lateral:* tubérculo do trapézio;
  - *medial:* hâmulo do hamato;
  - *profundo:* ossos da fileira distal do carpo;
  - *superficial:* retináculo dos flexores, onde é mais retificado e espesso.

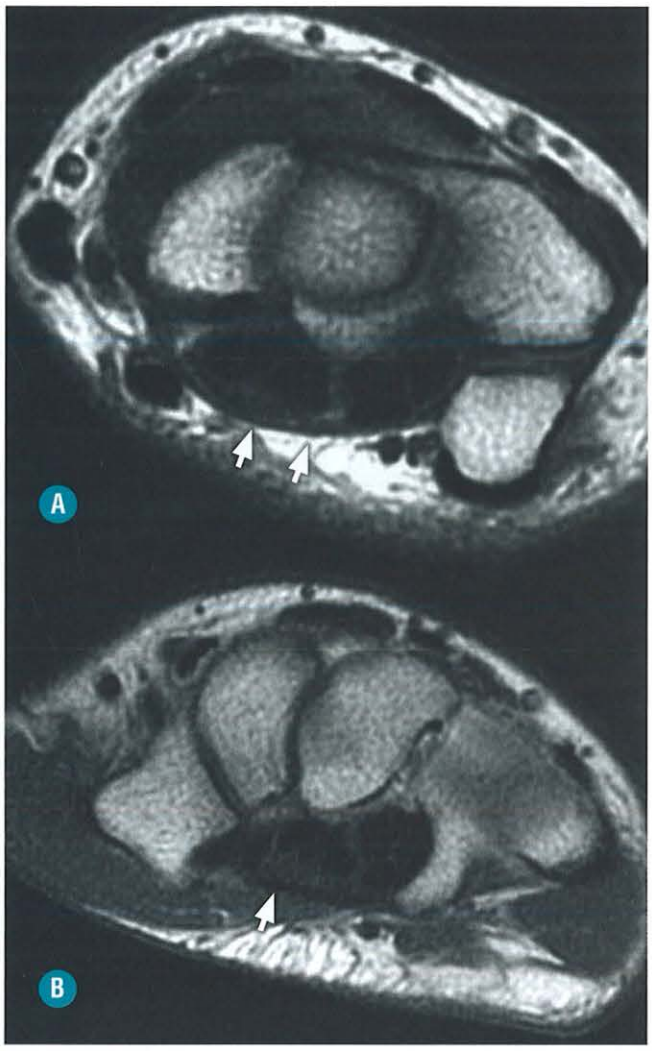

FIGURA 3-48. Túnel do carpo nos segmentos proximal (**A**) e distal (**B**). Note o retináculo dos flexores normalmente abaulado no segmento proximal e retificado no segmento distal (*setas*).

Devido à rigidez de suas margens, qualquer processo que aumente o conteúdo do túnel ou reduza seu tamanho (continente) poderá gerar sintomas devido à elevação da pressão no seu interior. A causa mais comum dessa síndrome é a tenossinovite dos tendões dos flexores por lesão por esforço repetitivo (LER), como nos digitadores. Trata-se de uma neuropatia compressiva que afeta o nervo mediano no túnel do carpo, podendo ser de causa idiopática ou relacionada com doenças sistêmicas (diabetes, hemofilia, patologias da tireoide, entre outras), processos expansivos (Fig. 3-49), anomalias anatômicas (p. ex., persistência da artéria mediana), ocupacional, traumas e processo inflamatório.

Os principais achados à RM são (Fig. 3-50):

- Espessamento do nervo mediano na porção proximal do túnel;
- Achatamento do nervo na porção distal do túnel;

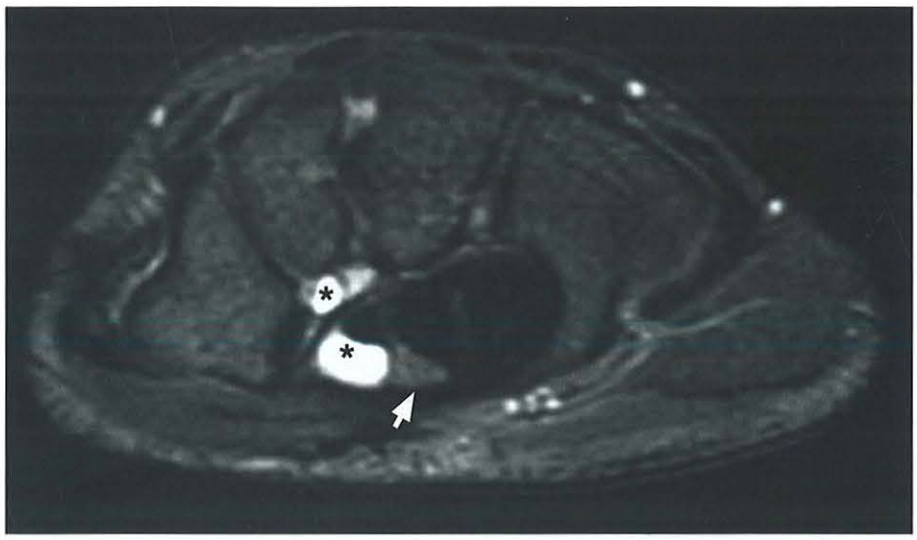

FIGURA 3-49. Síndrome do túnel do carpo. RM demonstra cisto artrossinovial volar do carpo se insinuando para o interior do túnel do carpo (*asteriscos*) e comprimindo o nervo mediano (*seta*).

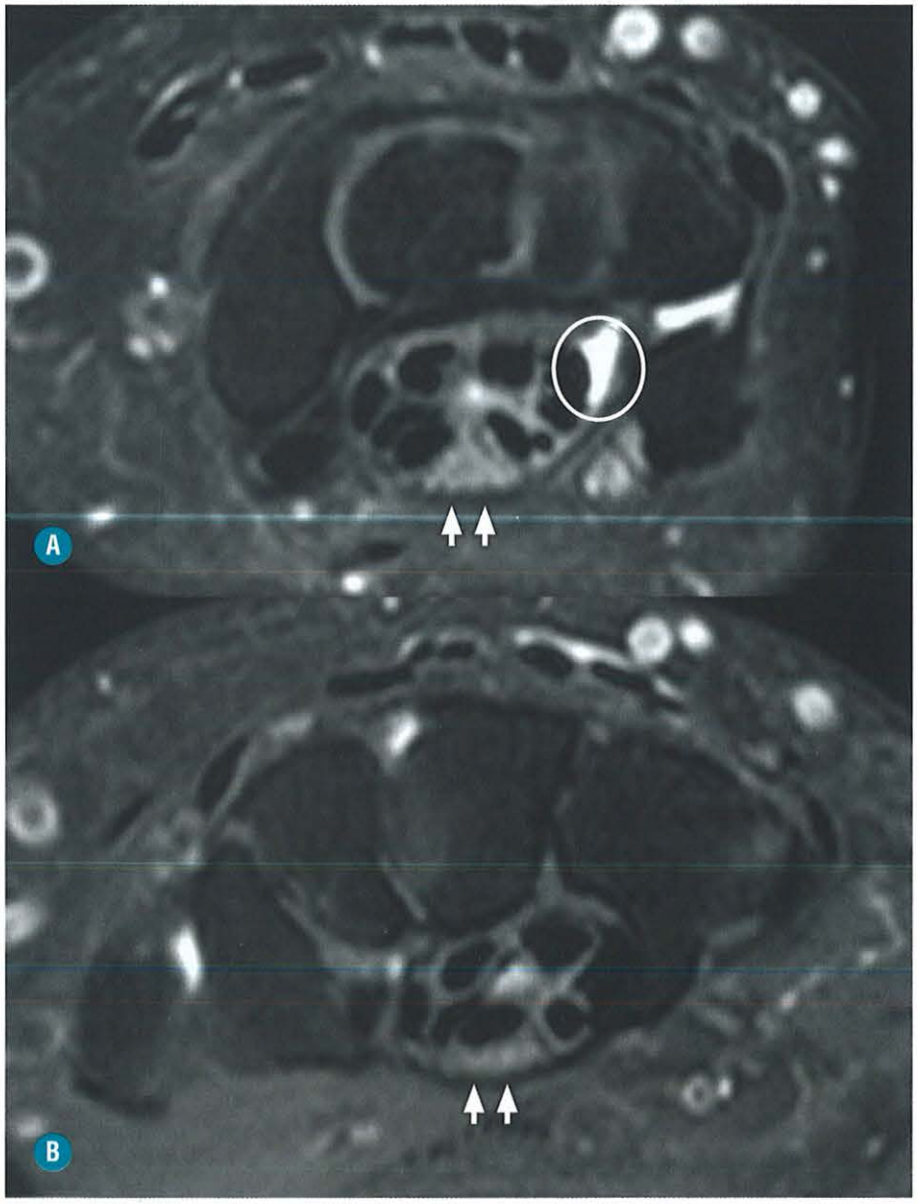

FIGURA 3-50. Síndrome do túnel do carpo (RM). **A,** Túnel proximal. Note o espessamento do nervo mediano (*setas*), tenossinovite dos flexores e distensão da bolsa ulnar no interior do túnel (*círculo*). **B,** Túnel distal. Note achatamento do nervo mediano e abaulamento do retináculo (*setas*).

- Abaulamento do retináculo dos flexores na porção distal do túnel;
- Aumento de sinal do nervo nas sequências ponderadas em T2.

Alguns autores sugerem a utilização da razão da área do nervo mediano ao nível do pisiforme em relação à área do nervo ao nível do rádio distal, que teria um valor médio normal de 1,1 (0,9 a 1,7) em relação a uma média de 2,4 (1,6 a 3,5) nos casos de síndrome do túnel do carpo.

Pode-se utilizar a medida do abaulamento do retináculo:

- Traça-se uma linha do trapézio ao hâmulo do hamato (TH).
- Mede-se a distância entre TH e o retináculo dos flexores, que deve ser menor que 2 a 4 mm (não há consenso entre os autores).

A RM, na avaliação de recorrência pós-cirúrgica do túnel do carpo, deve ser interpretada com cautela. É esperado que as estruturas do túnel estejam deslocadas volarmente devido à transecção do retináculo. Indícios de recorrência são a visualização de transecção incompleta do retináculo dos flexores, fibrose, efeito de massa no túnel do carpo (bursite radial ou ulnar, tenossinovite dos flexores), translação volar acentuada do nervo mediano e aumento de sinal e realce do nervo mediano.

SÍNDROME DO TÚNEL DA ULNA (SÍNDROME DO CANAL DE GUYON)

O canal de Guyon é um túnel osteofibroso situado na face anteromedial do punho, por onde passam o nervo, a artéria e a veia ulnar. O canal de Guyon se divide em três porções (Fig. 3-51). O nervo ulnar se divide em dois ramos terminais: um ramo superficial sensitivo e outro ramo profundo motor.

A síndrome do túnel da ulna é a compressão do nervo ulnar em sua passagem através do canal de Guyon. Massas (cistos, tumores), trombose, aneurisma, variação anatômica, hipertrofia muscular, fraturas e hipertrofia do ligamento carpal estão entre as principais causas. Os achados da RM se assemelham à síndrome do túnel do carpo.

SÍNDROME DO MARTELO

A síndrome do martelo é causada por uma compressão repetitiva da artéria ulnar entre o hâmulo do hamato e uma compressão externa (Fig. 3-52). Está relacionada com trabalhadores que têm em sua ocupação movimentos traumáticos na mão (britadeira, pedreiros), atletas (handebol, tênis), dançarinos (*street dance*), dentre outros. Esse trauma repetitivo pode lesionar a parede dos vasos, levando a uma hiperplasia intimal com consequente trombose, formação de aneurisma e até mesmo compressão do nervo ulnar (Fig. 3-53).

Mais raramente pode ocorrer a compressão do ramo superficial da artéria radial pelo músculo flexor curto do polegar contra o tubérculo do trapézio, sendo denominada síndrome do martelo tenar. Nesse caso, a compressão da artéria ulnar seria denominada síndrome do martelo hipotenar.

SÍNDROME DA MÃO E PUNHO RELACIONADO COM VIBRAÇÃO

Esta síndrome agrupa várias patologias relacionadas com processos vibratórios crônicos. Os trabalhadores manuais que utilizam máquinas com vibração (setor da construção, dentistas etc.) são mais expostos. A aparição dos primeiros sintomas é tardia e se associa a: sinais vasculares (fenômeno de Raynaud), neurológicos (parestesias nos territórios dos nervos digitais, mediano e mais raramente ulnar), musculotendíneos (tenossinovite, fraqueza muscular) e/ou osteoarticulares (doença de Kienböck, cistos etc.).

CISTO GANGLIÔNICO

Representa 70% das massas de partes moles da mão e punho. Mais frequente entre a 2ª e a 4ª década, é mais comum em mulheres. As manifestações clínicas são dor e fraqueza. A maioria acomete a região dorsal do punho. A relação com lesão tecidual e inflamação local deve ser considerada.

No estudo por RM, o cisto gangliônico habitual se apresenta com sinal baixo/intermediário em T1 e alto sinal em T2, podendo ser preenchido por contraste em estudos por artrografia, demonstrando a sua comunicação com a articulação. A semelhança na sensibilidade e caracterização dos cistos no US na RM faz com que o US, pela sua capacidade dinâmica e baixo custo, seja a ferramenta inicial na avaliação dessas lesões.

VARIAÇÕES ANATÔMICAS

Bossa Cárpica

Protuberância óssea no dorso do punho na base do II e III metacarpos, adjacente ao capitato e trapezoide. Está relacionado com um osteófito, a um ossículo acessório denominado *styloideum* (que pode estar fundido a uma das estruturas ósseas adjacentes ou ser isolado) ou mesmo a fusão entre o metacarpo e o capitato. Na maioria dos casos, é um achado de exame, mas, eventualmente, pode causar dor e limitação dos movimentos secundários à formação gangliônica, bursite, osteoartrite ou atrito com o tendão extensor adjacente. Pode ser facilmente visualizado por meio de RM (Fig. 3-54), TC ou mesmo radiografia, utilizando o perfil com supinação de 30° e desvio ulnar.

Outros Ossos Acessórios

- *Lúnula*: é uma ossificaçao adjacente ao processo estiloide ulnar.
- *Os triangulare*: localizado junto à fóvea ulnar, simulando uma avulsão da inserção da lâmina ulnar proximal do CFCT.
- *Os hamuli proprium*: localizado adjacente ao hâmulo do hamato, habitualmente hipoplásico, simulando uma fratura (pode provocar compressão do nervo ulnar).
- *Os centrale*: situado entre o escafoide e o capitato, podendo causar estalido.

Coalizão Carpal

Fusão carpal ou coalisão carpal é uma anormalidade relativamente comum envolvendo ossos da mesma linha carpal, quando isolada, ou de diferentes fileiras, quando sindrômico.

O local de fusão isolada mais comum é entre o piramidal e semilunar (Fig. 3-55), comum em homens da raça negra, podendo ser bilateral em ate 60% dos casos. Um aumento do espaço entre o semilunar e o escafoide pode estar presente, apesar da preservação do ligamento escafossemilunar.

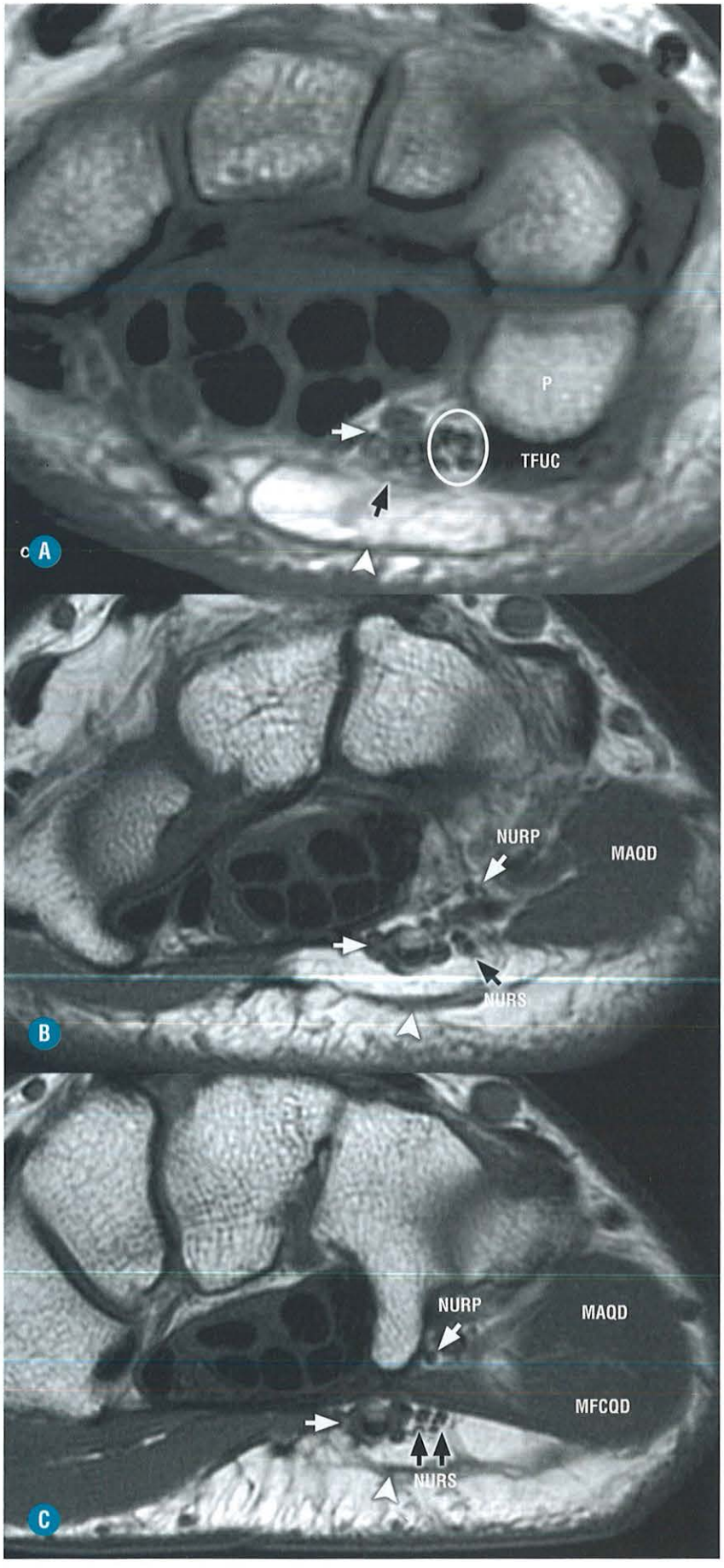

FIGURA 3-51. Anatomia do túnel ulnar (canal de Guyon). **A,** Porção proximal. **B,** Porção média. **C,** Porção distal. P: pisiforme; TFUC: tendão do flexor ulnar do carpo; NURP: ramo profundo do nervo ulnar; NURS: ramos superficiais do nervo ulnar; MAQD: músculo abdutor do quinto dedo; MFCQD: músculo flexor curto do quinto dedo. *Seta branca*: veia e artéria ulnar. *Seta preta*: teto do túnel formado por fibras provenientes do retináculo dos flexores e do TFUC. *Ponta de seta*: aponeurose palmar. *Círculo*: nervo ulnar e seus ramos.

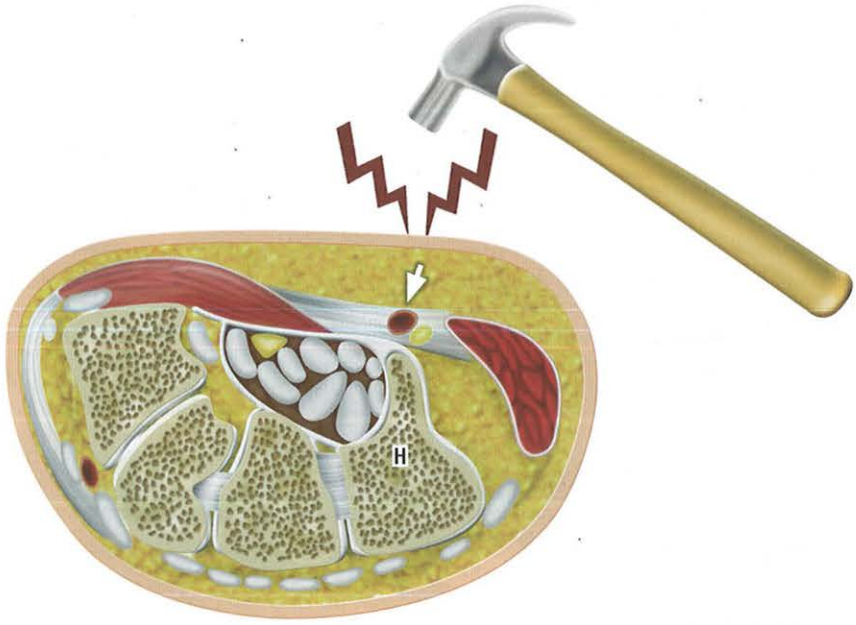

FIGURA 3-52. Síndrome do martelo. A artéria ulnar (*seta*) é comprimida entre o fator traumatizante (martelo) e o hâmulo do hamato (H).

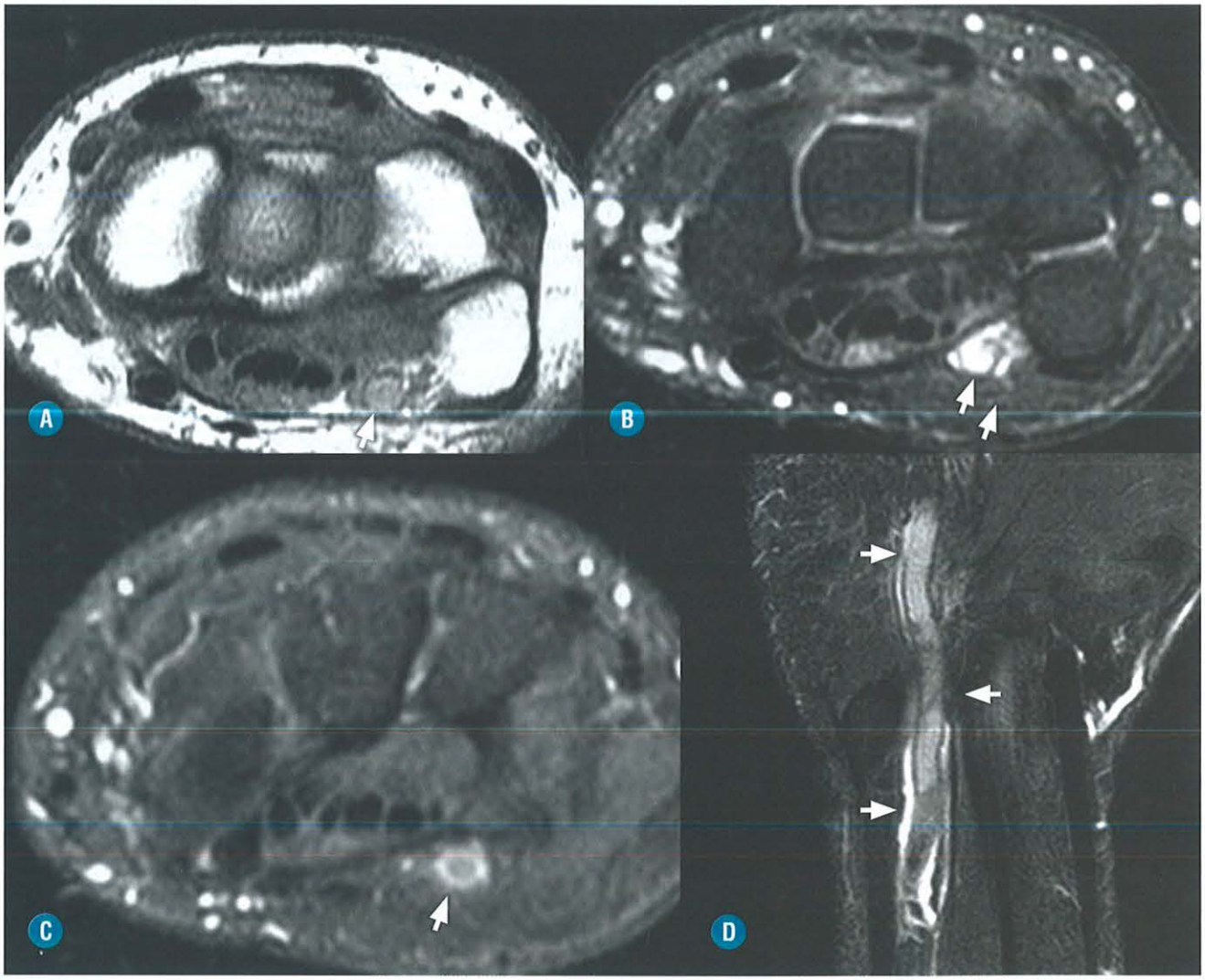

FIGURA 3-53. Síndrome do martelo hipotenar. Trombose da artéria ulnar (*setas*) mostrada nos planos axiais T1 (**A**), T2 (**B**) e T1 pós-contraste (**C**) e no plano sagital (**D**). O paciente apresentava atividade profissional que favorecia a compressão da artéria ulnar pelo hâmulo do hamato.

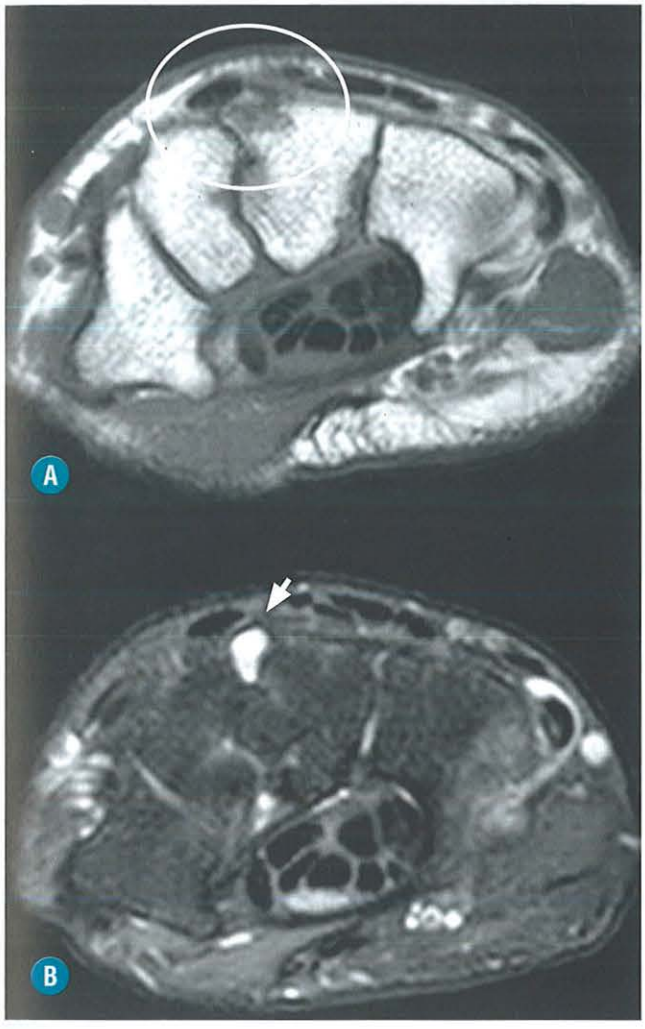

FIGURA 3-54. Bossa cárpica. RM axial T1 (**A**) caracteriza a presença de *styloideum* fusionado ao capitato (*círculo*) e mantendo contato com tendão extensor adjacente. A sequência axial T2 (**B**) evidencia associação com cisto gangliônico (*seta*).

Faceta Hamatolunar

É uma variação anatômica caracterizada por uma segunda faceta na margem distal do osso semilunar (chamado de semilunar tipo II), que articula com o hamato. É uma variação anatômica comum, podendo estar presente em até 50% dos punhos, levando a um maior risco no desenvolvimento de condromalacia da faceta acessória e do hamato.

Deformidade de Madelung

É caracterizada por encurtamento e angulação excessiva do rádio, associada a uma disposição triangular dos ossos do carpo (Fig. 3-56). É causada por uma falha do fechamento ou no desenvolvimento da porção ulnar da face volar da placa epifisária do rádio distal, levando a um encurtamento do rádio e um relativo crescimento maior da ulna. Apesar de menos comum, as alterações da face dorsal em vez da volar também podem ocorrer. Pode ser displásico, genético (associado à síndrome de Turner), pós-traumático ou idiopático. As alterações clínicas são evidentes, sendo observada deformidade, dor, fadiga e limitação dos movimentos, especialmente da extensão dorsal.

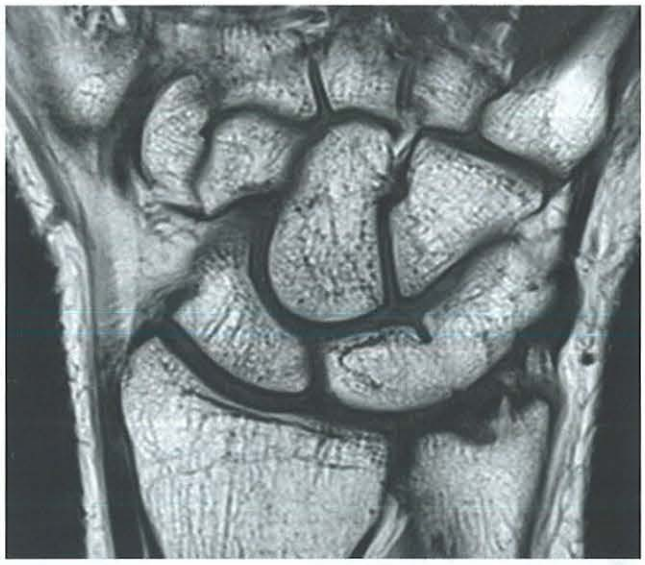

FIGURA 3-55. Fusão semilunarpiramidal. RM coronal T1.



FIGURA 3-56. Deformidade de Madelung.

TENDINOSE E TENOSSINOVITE

Os tendões do carpo são divididos em flexores e extensores.

Os tendões extensores estão na face dorsal e são divididos em seis compartimentos numerados da porção radial para a ulnar e que caminham junto a sulcos ósseos da face dorsal do rádio e da ulna, sendo recobertos por retináculos, criando túneis osteofibrosos (Fig. 3-57). O primeiro e o segundo compartimentos são os mais acometidos em lesões traumáticas, seguido do sexto compartimento.

Os tendões flexores são volares e se situam no interior do túnel do carpo (tendões superficiais e profundos dos dedos e flexor longo do polegar) ou adjacentes ao túnel (tendões dos flexores radial e ulnar do carpo e palmar longo).

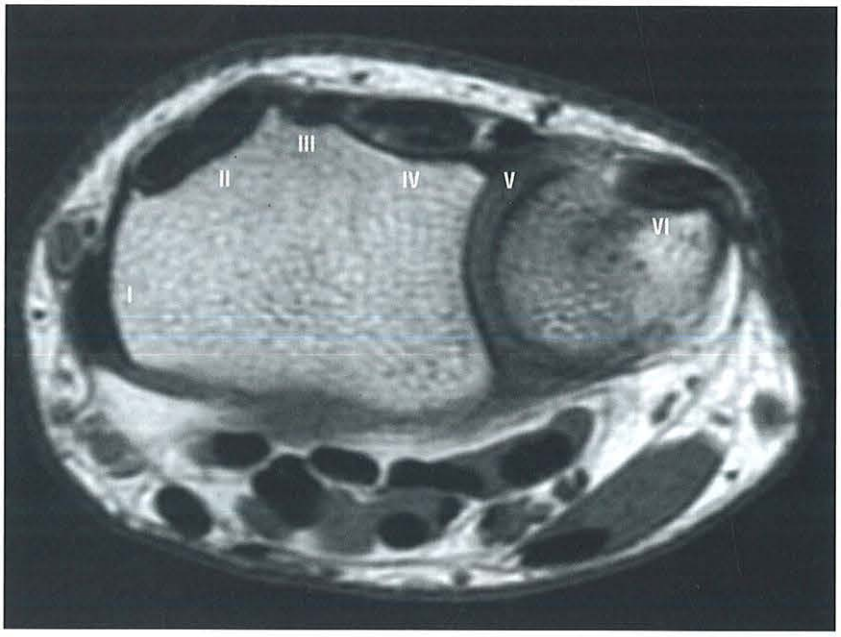

FIGURA 3-57. Compartimentos tendíneos extensores (tendões descritos de radial para ulnar).
I – Abdutor longo do polegar
Extensor curto do polegar
II – Extensor radial longo do carpo
Extensor radial curto do carpo
III – Extensor longo do polegar
IV – Extensores dos dedos
Extensor do indicador
V – Extensor do dedo mínimo
VI – Extensor ulnar do carpo.

Os termos tenossinovite e tendinose, apesar de serem aplicados de maneira semelhante, representam diferentes compartimentos. A tenossinovite se refere à inflamação da bainha do tendão, e tendinose ou tendinopatia é a degeneraçao do próprio tendão. Na prática, utilizamos o termo peritendinite quando há inflamação ao redor do tendão e de sua bainha (Resnick considera peritendinite a inflamação do peritenon e paratendinite a inflamação ao redor do tendão).

Tenossinovite pode ser devido a uma série de patologias como a artrite reumatoide, espondiloartropatias soronegativas, amiloidose, por microcristais (gota, hidroxiapatita, pirofosfato de cálcio) e por infecção.

Fazemos um adendo às tenossinovites do sexto compartimento extensor que são frequentes e estão associadas à dor e inchaço local e, muitas vezes, ocorrem após torção do punho. Outra situação que pode ocorrer é a luxação/subluxação do extensor ulnar do carpo após roturas da bainha fibrosa, podendo estar relacionado também com lesões do CFCT.

Síndrome de De Quervain

De Quervain é uma tenossinovite estenosante afetando as estruturas do primeiro compartimento extensor. O local anatômico do aprisionamento é na região do túnel osteofibroso, formado pelo sulco ósseo junto ao processo estiloide do rádio e o retináculo dos extensores. O quadro clínico de dor é pouco específico, podendo ser confundido até mesmo com fraturas do escafoide. Os principais diagnósticos diferenciais são osteoartrose da articulação carpometacarpal e a síndrome da intersecção. Dessa maneira, o estudo por meio de exames de imagem é importante. Os achados na RM são variados, podendo ser observada obliteração da gordura subcutânea, tenossinovite com tendões de calibre normal ou espessado, com ou sem alteração de sinal intratendíneo (Fig. 3-58). Os principais afetados são aqueles que praticam esporte ou atividades ocupacionais que necessitam de desvio ulnar do punho e abdução do primeiro dedo. Variações anatômicas no túnel são comuns, como tendões acessórios, facilitando a ocorrência da patologia.

Síndrome da Intersecção

Como o próprio nome diz, trata-se de uma intersecção entre os tendões do segundo e do primeiro compartimentos em torno de 4 a 6 cm proximal ao tubérculo de Lister. Ocorre pela repetição excessiva dos movimentos como a dorsoflexão e desvio radial do punho, visto em atletas como remadores, levantadores de peso e esquiadores de montanhas.

MÃO

■ Compartimento Tendíneo Flexor

ANATOMIA

Tendões dos Flexores Superficial e Profundo dos Dedos

Após a passagem pelo túnel do carpo, os tendões flexores situam-se profundamente à aponeurose palmar e depois penetram em um "túnel osteofibroso" digital. Nesse nível, os tendões flexores estão envoltos por uma bainha tendínea sendo estabilizado por polias anulares e cruciformes que se fixam às placas volares ao nível das articulações e às falanges proximal e média.

Ao nível da base da falange proximal, os tendões flexores superficiais se dividem em duas bandas, deixando o tendão flexor profundo interposto entre essas bandas. As bandas do tendão flexor superficial se inserem nas faces radial e ulnar da superfície volar da falange média. O tendão flexor profundo irá inserir-se na face volar da base da falange distal (Fig. 3-59). Devido a essa anatomia, a flexão da interfalangiana distal (IFD) é feita somente pelo tendão flexor profundo.

Na maioria dos casos, os tendões flexores dos três dedos medianos possuem uma bainha própria que se estende da IFD até aproximadamente 15 mm proximal à cabeça do metacarpo. Existe uma maior variação em relação à bainha do 5º dedo, que geralmente se continua com a bainha comum ao nível do túnel do carpo, mas pode apresentar uma bainha digital independente.

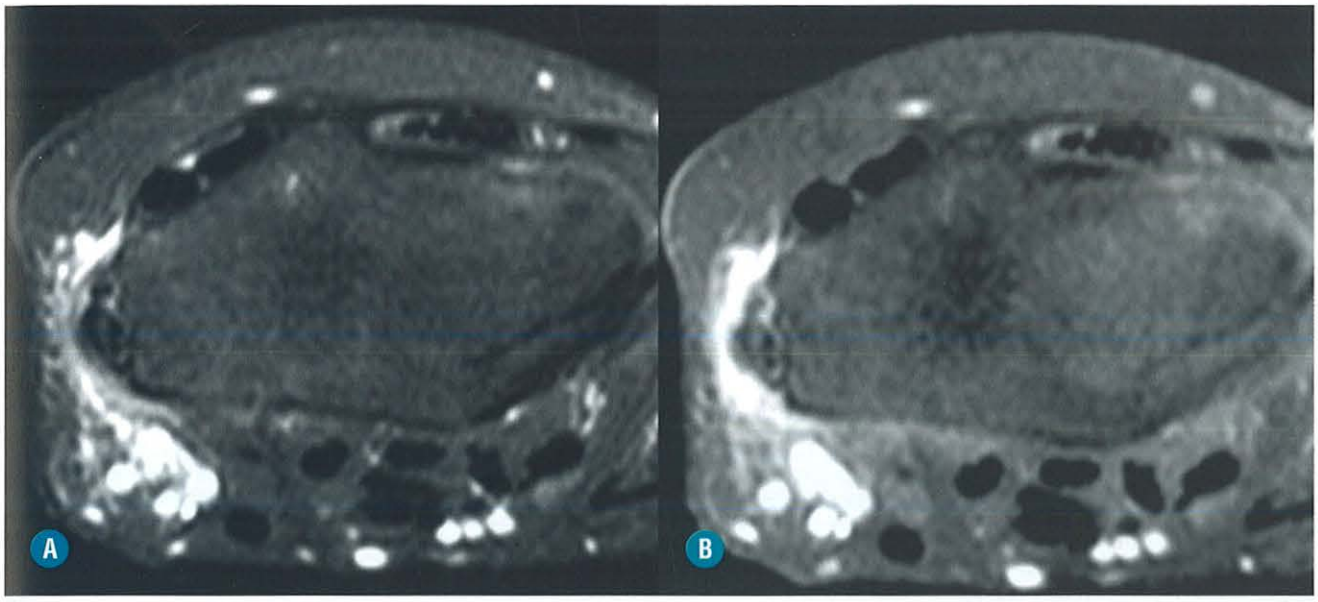

FIGURA 3-58. Tenossinovite de De Quervain. RM axial T2 (**A**) e T1 pós-contraste (**B**), caracterizando tendinopatia com tenossinovite e peritendinite do compartimento I extensor, no nível do seu túnel osteofibroso.

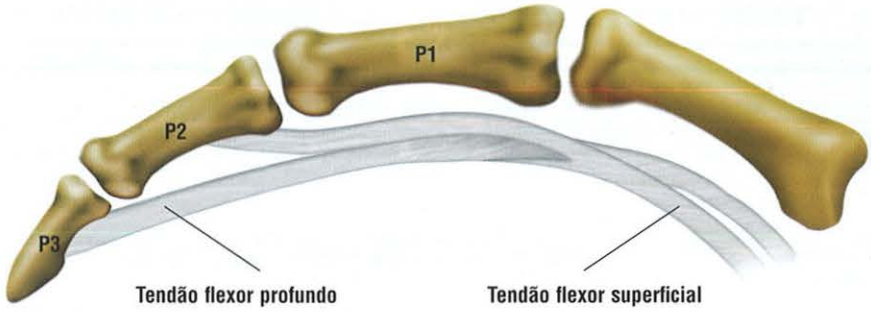

FIGURA 3-59. Esquema dos tendões flexores superficial e profundo do dedo. FP: falange proximal; FM: falange média; FD: falange distal. (Imagem adaptada de Boutry N, Fontaine Ch, Demondion X et al. Main et poignet. Pathologies ligamentaires. In: Cotten A. Imagerie Musculosquelettique. Pathologies locorégionales. Elsevier Masson; 2008: 203-241.)

Tendão do Músculo Flexor Longo do Polegar

Este tendão atravessa a eminência tenar entre os dois fascículos do músculo flexor curto do polegar e passa entre os sesamoides do polegar. Após isso, o tendão penetra no "túnel osteofibroso" do polegar e se insere na base da falange distal, sendo recoberto por uma bainha própria desde o túnel do carpo.

O tendão flexor curto do polegar se insere no sesamoide lateral da primeira metacarpofalangeana (MCF), onde se insere também o tendão do abdutor curto do polegar. No sesamoide medial, insere-se o músculo adutor do polegar.

PATOLOGIA

Tenossinovite

Como no punho, as tenossinovites do flexores dos dedos podem ter origem inflamatória (AR e espondiloartropatias), por microcristal, infecciosas e microtraumáticas. Clinicamente se manifestam por dor à mobilização e inchaço em alguns casos. O aspecto por imagem é semelhante ao descrito em outros locais.

Roturas Tendíneas Completas

Podem ser secundárias a trauma (penetrante ou não) ou à tenossinovite crônica. Caracteriza-se, clinicamente, por um déficit de flexão do dedo de instalação abrupta ou progressiva.

A rotura isolada do tendão flexor profundo se traduz por uma perda da flexão ativa da IFD, enquanto o examinador mantém a interfalangiana proximal (IFP) em extensão. No entanto, o exame físico pode ser difícil devido ao quadro doloroso na fase aguda.

No estudo por imagem, a evidência do sinal da "bainha tendínea vazia" na região de rotura é característica tanto no exame por US quanto na RM (Fig. 3-60).

A avulsão distal do tendão flexor profundo constitui uma entidade particular, sendo a mais frequente das lesões fechadas do tendão flexor. Ela é secundária a uma extensão forçada sobre um dedo fletido ("jersey finger"). Essa lesão é classificada em três tipos:

- Tipo I: Essa lesão rara é caracterizada por uma retração do tendão à região palmar e à presença de lesão vascular. A intervenção cirúrgica precoce é indicada nesses casos.
- Tipo II: A retração tendínea proximal atinge até o nível da IFP e, geralmente, não está associada à lesão vascular. Uma pequena avulsão óssea pode estar associada.
- Tipo III: Avulsão com grande fragmento ósseo que não permite a retração do tendão proximal à polia A4. Não há lesão vascular associada. Raramente, o tendão se dessolidariza do fragmento ósseo, com consequente retração proximal (alguns autores classificam esta lesão em tipo IV).



FIGURA 3-60. Rotura completa do tendão flexor longo do polegar. Note o sinal da bainha vazia na RM axial T2 (**A**). O plano coronal na ponderação T2 mostra os cotos proximal (**B**) e distal (**C**) do tendão (*setas finas*), bem como a bainha vazia (*ponta de seta em* **B**).

A rotura isolada do tendão flexor superficial nos dedos médio e anelar se traduz pela incapacidade de fletir de maneira ativa a IFP, enquanto o examinador mantém os outros dedos em extensão (o que neutraliza o músculo flexor profundo dos dedos). Nos dedos indicador e mínimo, o exame físico é mais complexo devido às possíveis variações anatômicas. Na pesquisa dessa lesão no dedo indicador, pode-se pedir ao paciente para segurar uma folha de papel com o indicador e o polegar, enquanto o examinador puxa essa folha. No caso de rotura do tendão flexor superficial, o dedo apresenta uma flexão isolada da IFD (pseudomartelo) ao contrário do aspecto normal de flexão da IFP e extensão da IFD (pseudobotoeira). No dedo mínimo, é mais comum a ausência anatômica ou funcional do músculo flexor superficial e, portanto, esse teste não é aplicável.

Uma deformidade em colo de cisne pode ocorrer em uma lesão crônica do flexor superficial ao nível da IFP, sendo caracterizada por uma hiperextensão da IFP devido a uma tração anormal do aparelho extensor sobre a base da falange média em reação à perda da tração do tendão flexor superficial e de uma flexão da IFD devido ao encurtamento do flexor profundo.

A rotura combinada dos tendões flexores superficial e profundo é responsável por uma perda da flexão ativa da IFP e da IFD e pode-se acompanhar de lesão do feixe vasculonervoso digital próprio volar.

A rotura do tendão flexor longo do polegar impede a flexão ativa da interfalangiana (IF).

Roturas Tendíneas Parciais

São, geralmente, secundárias a traumatismos abertos, a microtraumas de repetição, a lesões ósseas contíguas e a doenças inflamatórias.

CLASSIFICAÇÃO TOPOGRÁFICA DAS ROTURAS DO APARELHO FLEXOR

Compreende cinco zonas anatômicas (Fig. 3-61):

- Zona I: Situa-se na inserção terminal do tendão flexor superficial e engloba a inserção do tendão flexor profundo na falange distal (referência no polegar).
- Zona II: Inicia-se na "pli" palmar distal (ou início do "túnel osteofibroso" dos dedos e do polegar) e termina na porção média da falange média, englobando a inserção do tendão flexor superficial. A região adjacente à polia A2 apresenta maior atenção devido à maior frequência de lesões por aderência ou rotura.
- Zona III: Inicia-se no final do túnel do carpo e termina na entrada do "túnel osteofibroso". É nessa região que se inserem os músculos lumbricais sobre os tendões flexores profundos.
- Zona IV: Corresponde ao túnel do carpo.
- Zona V: Estende-se da junção miotendínea dos flexores ao início do túnel do carpo.

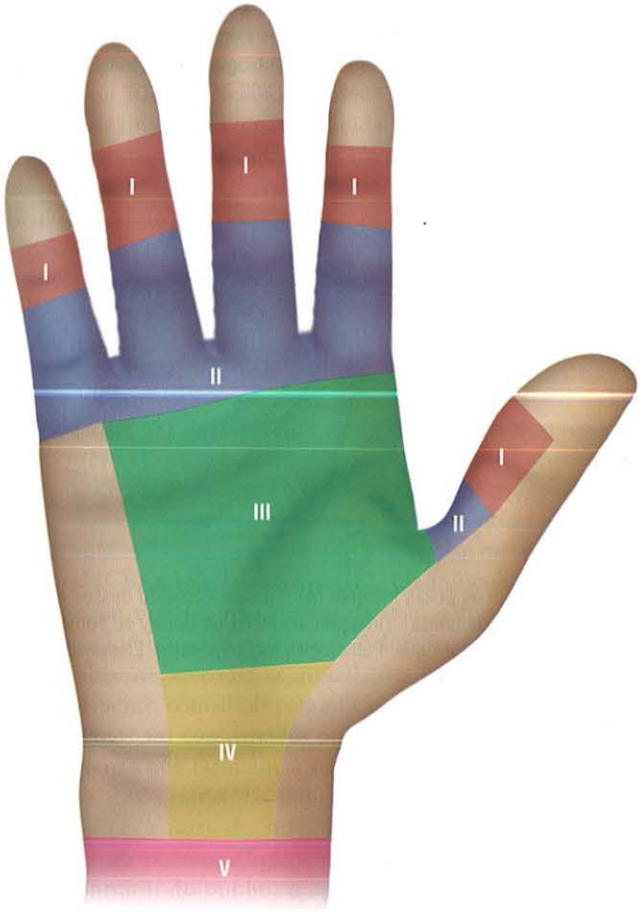

FIGURA 3-61. Classificação topográfica das rupturas do aparelho flexor: as 5 zonas anatômicas. (Imagem adaptada de Boutry N, Fontaine Ch, Demondion X et al. Main et poignet. Pathologies ligamentaires. In: Cotten A. Imagerie Musculosquelettique. Pathologies locorégionales. Elsevier Masson; 2008: 203-241.)

POLIAS DIGITAIS

Anatomia

As polias são faixas de tecido conjuntivo fibroso que reforçam o folheto parietal da bainha tendínea. A sua função é manter os tendões flexores próximos às estruturas ósseas durante a flexão para a correta movimentação do dedo. Nos dedos longos, há cinco polias anelares semicirculares (A1 a A5) e três polias cruciformes (C1 a C3) (Fig. 3-62).

Polias Anelares

São constituídas por forte tecido fibroso inextensível, onde sua margem proximal possui tecido fibrocartilaginoso para melhor suportar o atrito com os tendões. As polias ímpares (A1, A3 e A5) são fixadas às placas volares respectivamente da MCF, IFP e IFD. As polias A2 e A4 são mais espessas e se fixam ao periósteo, respectivamente, das falanges proximal e média.

A polia A1 pode apresentar variações na forma, podendo existir de uma a três faixas. A polia A2 é a mais espessa e longa, e a A5 é a mais fina e, em alguns casos, ausente. As polias mais importantes funcionalmente são respectivamente as polias A2, A4 e A3.

Polias Cruciformes

As polias cruciformes são variáveis na presença e no tamanho. Não há polia cruciforme entre A1 e A2. É no cruzamento de suas fibras que penetram lateralmente os vasos que nutrem os tendões flexores, denominados vínculas. Essas polias são menos espessas e mais frouxas que as polias anelares.

Polias do Polegar

O polegar possui duas polias anelares que se fixam respectivamente nas placas volares da MCF e IF. Entre essas polias existe uma polia oblíqua, recoberta por fibras do adutor do polegar. Também é descrita a presença da polia variável (Av) entre A1 e a polia oblíqua.

Rotura das Polias

Geralmente acometem de forma progressiva as polias A2, A3 e A4 e raramente A1. Podem-se ter roturas completas ou parciais. Essa última, mais frequente na porção distal da polia A2. Acometem principalmente o terceiro e o quarto dedos nos escaladores.

O estudo por RM ou por US pode demonstrar sinais diretos ou indiretos de rotura, sendo o sinal do "arco de corda" um sinal indireto caracterizado pelo distanciamento dos tendões flexores em relação às falanges (Figs. 3-63 e 3-64).

DEDO EM GATILHO

É caracterizada por uma deficiência no deslizamento dos tendões flexores ao nível da polia A1, podendo ser primária, decorrente de uma metaplasia fibrocartilaginosa da polia de causa desconhecida, com consequente restrição da passagem do tendão (Fig. 3-65); ou secundária, onde o espessamento pode ser do tendão ou de sua bainha, dificultando a sua passagem ao nível da polia A1. Diversas patologias podem estar associadas, como: microtrauma, artrite reumatoide, diabetes, doença de Dupuytren e lesão tendínea.

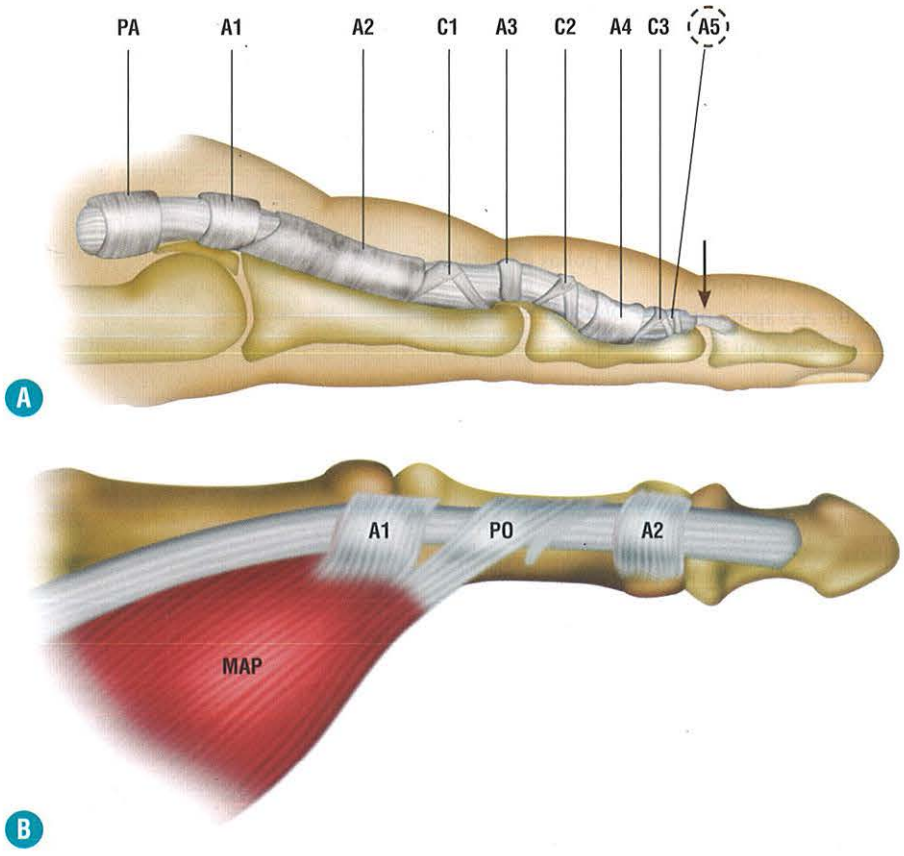

FIGURA 3-62. Esquema das polias digitais dos dedos longos (**A**) e do polegar (**B**). PO: polia oblíqua; MAP: músculo adutor do polegar. (Imagem adaptada de Boutry N, Fontaine Ch, Demondion X et al. Main et poignet. Pathologies ligamentaires. In: Cotten A. Imagerie Musculosquelettique. Pathologies locorégionales. Elsevier Masson; 2008: 203-241.)

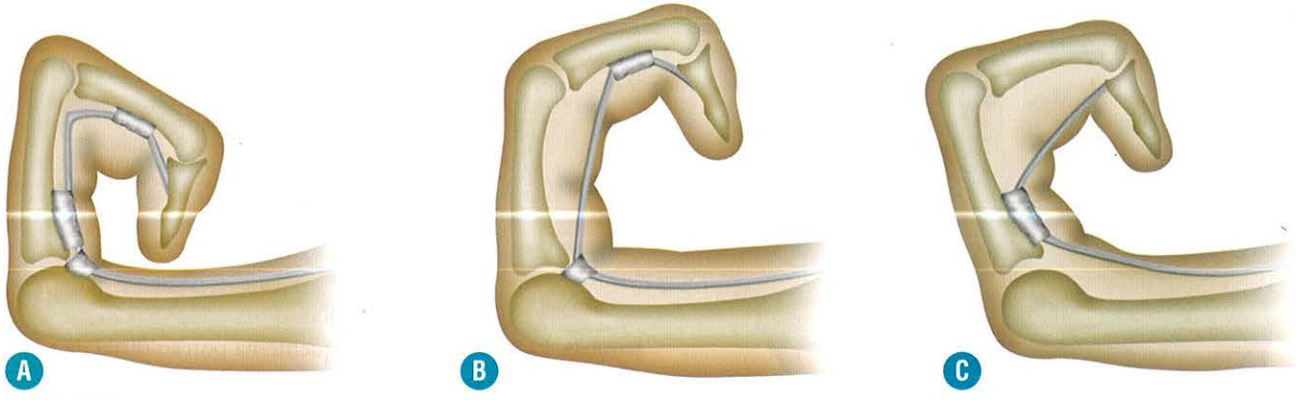

FIGURA 3-63. Esquema da topografia normal dos tendões flexores em relação às falanges com as polias íntegras (**A**) e o deslocamento desses tendões secundário à rotura das polias A2 e A3 (**B**) e A2, A3 e A4 (**C**), caracterizando o "sinal do arco de corda". (Imagem adaptada de Boutry N, Fontaine Ch, Demondion X et al. Main et poignet. Pathologies ligamentaires. In: Cotten A. Imagerie Musculosquelettique. Pathologies locorégionales. Elsevier Masson; 2008: 203-241.)



FIGURA 3-64. RM plano sagital T1 do IV dedo exibindo o "sinal do arco de corda" com afastamento dos tendões flexores em relação às falanges proximal e média, secundária à rotura das polias A2 e A3.

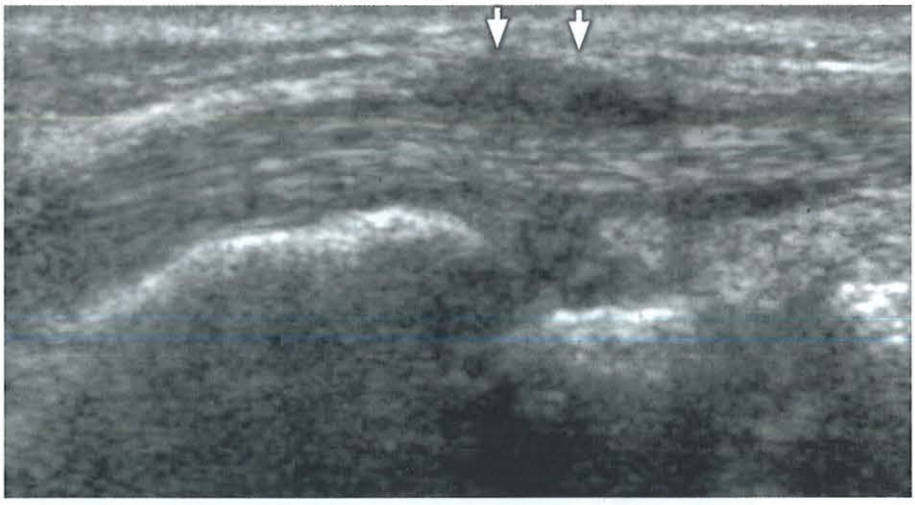

FIGURA 3-65. Estudo do polegar por US com evidência de importante espessamento da polia A1 (*setas*), resultando em deficiência de deslizamento do tendão flexor longo do polegar em paciente com clínica de dedo em gatilho. (Cortesia do Dr. Carlos Homsi.)

Na criança, a frequência de casos semelhantes dentro da família sugere um fator congênito. A presença de sesamoides acessórios ou largos, ainda cartilaginosos, podem estar implicados na sua patogenia.

DOENÇA DE DUPUYTREN

É uma fibrose retrátil das fáscias palmar e digital. Sua incidência aumenta com a idade, sendo mais comum em homens após 40 ou 50 anos, mas com diferença de prevalência entre os sexos, reduzindo com o passar da idade.

A apresentação por imagem ao US é de nódulo bem delimitado, hipoecoico sem fluxo significativo ao Doppler. À RM, o sinal do nódulo varia de acordo com a sua celularidade, sendo hipointenso em T1 e T2 e sem captação ao contraste nos paucicelulares (que apresentam menor recidiva).

COMPARTIMENTO TENDÍNEO EXTENSOR

Anatomia

A extensão do dedo envolve ações simultâneas de músculos extensores extrínsecos e intrínsecos. Os músculos extrínsecos têm origem no cotovelo e no antebraço e incluem os extensores dos dedos, do indicador e do dedo mínimo. A principal função desses músculos é a extensão da articulação metacarpofalangeana (MCF) e interfalangiana (IF). Os músculos intrínsecos se originam e se inserem dentro da mão e correspondem aos músculos lumbricais e interósseos. A função desses músculos é, principalmente, estender as articulações interfalangianas e, secundariamente, contribuir para a flexão da articulação MCF. Esses músculos são coordenados por uma série de estabilizadores retinaculares, que facilitam a transmissão equilibrada da força muscular. Essas estruturas são encontradas no dorso do carpo (retináculo extensor), das mãos (conexões intertendíneas) e dos dedos (capuz extensor e ligamentos triangulares e retinaculares).

Ao contrário do punho, o aparelho extensor da mão e dos dedos não é envolto por bainha sinovial, não existindo, portanto, tenossinovite nesse nível.

Tendões Extensores ao Nível da Mão

Existe uma grande variabilidade nessa região, devido à multiplicidade de tendões e de conexões intertendíneas. Na maioria dos casos, existe mais de um tendão extensor para cada dedo nessa região, sendo isso mais comum na região ulnar.

A configuração mais comum é a seguinte:

- Dedo indicador: tendão proveniente do IV compartimento e tendão extensor do indicador.
- Dedo médio: tendão proveniente do IV compartimento extensor.
- Dedo anelar: tendão duplo proveniente do IV compartimento extensor.
- Dedo mínimo: nenhum tendão proveniente do IV compartimento extensor e tendão duplo do extensor do dedo mínimo.

Apesar de a RM demonstrar essa multiplicidade, é extremamente difícil de identificar a qual grupo muscular corresponde cada tendão.

Próximo às MCF, os tendões extensores são interconectados pelas conexões intertendíneas, que servem para criar espaço entre os tendões, redistribuir a força, coordenar a extensão e estabilizar as MCF. Elas também previnem extensões interdependentes dos dedos.

Tendões Extensores ao Nível do Dedo

Ao nível da MCF, o tendão extensor está fixado às bandas sagitais, que consistem em um tecido fibroso que circunda a MCF de cada lado e insere-se volarmente junto à placa volar e ligamento intermetacarpiano (Fig. 3-66). Suas funções são: estender a MCF pela tração proveniente do tendão extensor, estabilizar o tendão e limitar a sua excursão proximal (Fig. 3-67). Não há inserção óssea do tendão extensor ao nível da MCF.

Ao nível da metade proximal da falange proximal, o tendão extensor se divide em três bandas (Fig. 3-68):

- *Banda mediana ou central*: recebe fibras das bandas interósseas mediais e se insere na face dorsal da base da falange média.
- *Bandas laterais ou colaterais*: recebem fibras das bandas interósseas laterais e se reúnem ao nível da porção distal da falange média e formam o *tendão extensor terminal*, que se insere na face dorsal da base da falange distal.

Os tendões extensores conjuntos laterais são mantidos em posição dorsolateral pelos ligamentos retinaculares dorsal e lateral:

- *Ligamento retinacular dorsal:* é composto pelo ligamento triangular distalmente e por fibras arciformes proximais. Ele impede a translação volar do tendão conjunto lateral.

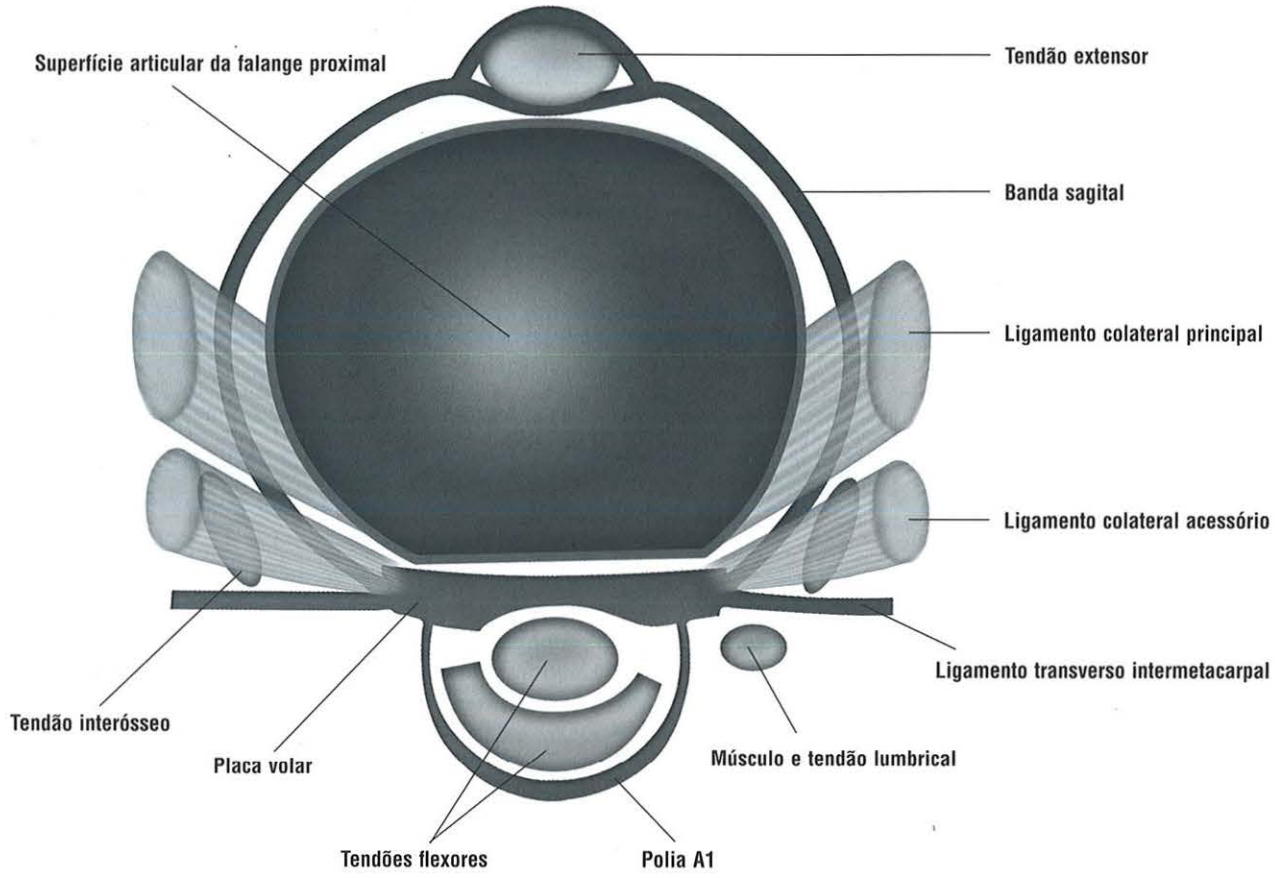

FIGURA 3-66. Esquema da banda sagital vista no plano axial e relação com estruturas adjacentes. (Imagem adaptada de Juan A. Clavero et al. MR Imaging of Ligament and Tendon Injuries of the Fingers, RadioGraphics 2002; 22:237–256)

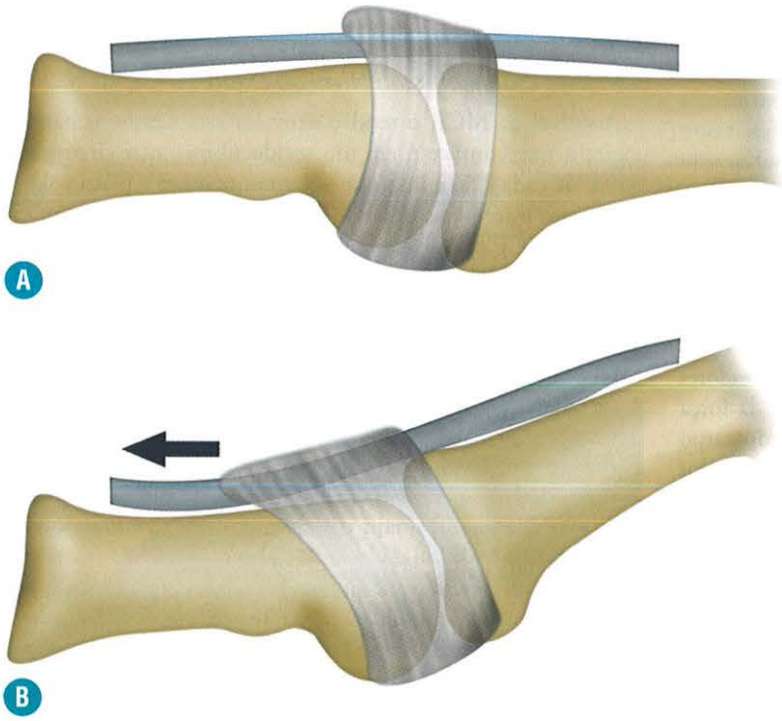

FIGURA 3-67. Esquema da extensão da MF. Na posição neutra, a banda sagital permanece relaxada (**A**). Na extensão, o tendão extensor traciona a banda sagital, que, por sua vez, restringe uma maior excursão proximal do tendão extensor (**B**). (Imagem adaptada de Clavero JA, Golanó P, Fariñas O et al. Extensor mechanism of the fingers: MR imaging-anatomic correlation. Radiographics. 2003, 23(3): 593-611.)

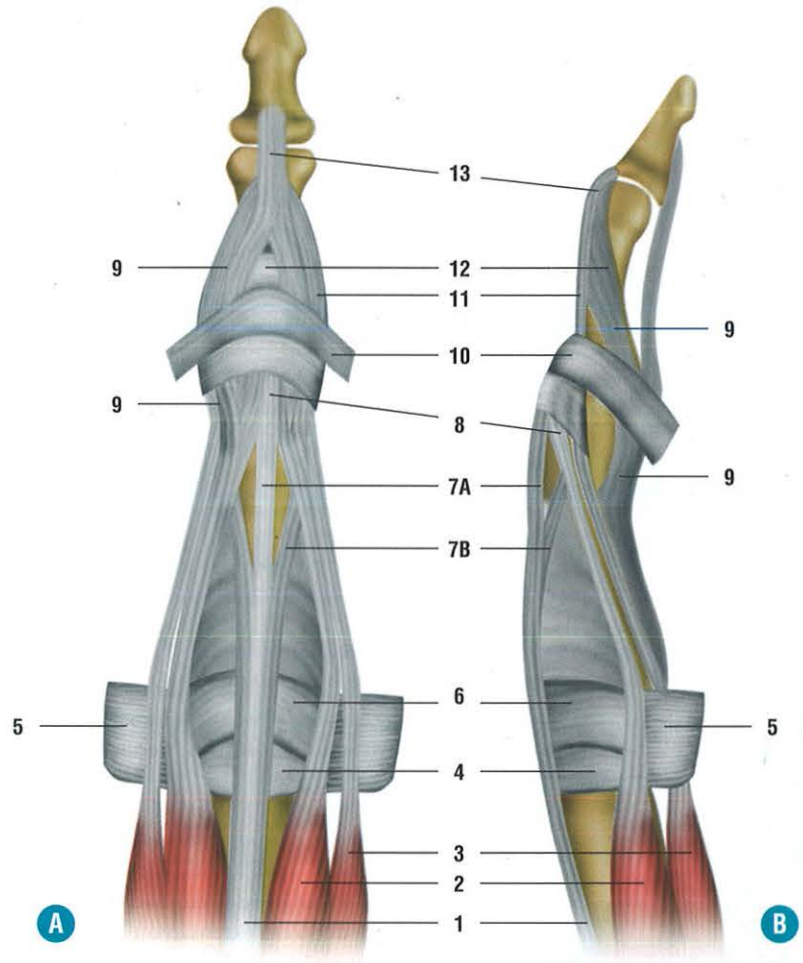

FIGURA 3-68. Anatomia do aparelho extensor dos dedos longos. **A,** Desenho de frente. **B,** Desenho de perfil. Tendão extensor comum (1). Músculo interósseo (2). Músculo lumbrical (3). Banda sagital (4). Ligamento intermetacarpal (5). Capuz extensor da articulação MF (6). Cinta central do tendão extensor (7A). Cinta lateral do tendão extensor(7B). Tendão extensor central – banda central (8). Ligamento retinacular oblíquo espiral (9). Ligamento retinacular transverso (10). Bandas laterais (11). Ligamento triangular (12).Tendão extensor terminal (13). (Imagem adaptada de Clavero JA, Golanó P, Fariñas O et al. Extensor mechanism of the fingers: MR imaging-anatomic correlation. Radiographics. 2003, 23(3): 593-611.)

- *Ligamento retinacular lateral:* é composto pelos ligamentos retinaculares transverso e oblíquo. Eles impedem a translação dorsal do tendão conjunto lateral.

O tendão extensor comum e suas bandas tendíneas são recobertos pelo capuz extensor proveniente de fibras dos músculos interósseos, ao nível da MCF e dos 2/3 proximais da falange proximal.

Músculos Intrínsecos

Lumbricais

Existem quatro músculos lumbricais, que se originam dos músculos flexores profundos dos dedos ao nível da metade volar da mão. Esses músculos se situam na face radial da MCF, sendo volar ao ligamento intermetacarpal, agindo como flexores da MCF e como extensores das IFs, devido à inserção distal no compartimento tendíneo extensor. São, portanto, os únicos músculos com origem e inserção tendínea.

Interósseos

Existem sete músculos interósseos, sendo três volares e quatro dorsais. Os volares têm sua origem no 2º, 4º e 5º metacarpais. O primeiro deles se localiza na face ulnar do metacarpo e os demais, na face radial. Eles agem como adutores dos dedos, flexores da MCF e extensores das IFs.

Os interósseos dorsais se originam adjacentes aos metacarpos. O 1º e 2º músculos se originam respectivamente na face radial do 2º e 3º metacarpos, enquanto o 3º e o 4º músculos se originam na face ulnar do 3º e 4º metacarpos. Eles são abdutores dos dedos, flexores da MCF e extensores das IFs. A abdução do 5º dedo é feita pelo músculo abdutor do 5º dedo.

No nível da MCF, os interósseos estão localizados dorsalmente ao ligamento intermetacarpal, porém volarmente ao eixo transverso da articulação. Suas inserções ocorrem em três locais: (a) inserção profunda no tubérculo lateral da falange proximal; (b) inserção superficial proximal, formando as fibras transversa e oblíqua do capuz extensor; e (c) inserção distal, que contribui com as fibras oblíquas do aparelho extensor.

Polegar

O polegar tem uma anatomia específica do aparelho extensor. O tendão extensor curto se insere na face dorsal da base da falange proximal do polegar, enquanto o tendão do extensor

longo se insere na face dorsal da falange distal. O tendão do extensor longo recebe expansões dos músculos intrínsecos do abdutor curto do polegar e do adutor do polegar.

LESÕES DO APARELHO EXTENSOR

Classificação Anatômica

Consideraremos as lesões pelas zonas anatômicas, classificadas em (Fig. 3-69):

- Zona I – Interfalangiana distal (IFD) e IF do polegar.
- Zona II – Falanges médias e falange proximal do polegar
- Zona III – Interfalangiana proximal (IFP) e MCF do polegar
- Zona IV – Falanges proximais do 2º ao 5º dedos.
- Zona VI – Metacarpais (dorso da mão)
- Zona VII – Carpo
- Zona VIII a X – Músculos extensores extrínsecos (antebraço).

Descreveremos, nesta sessão, as lesões compreendidas entre as zonas I e VI.

Zona VI

As lesões nessa zona são, geralmente, secundárias a traumatismos diretos devido à superficialização dos tendões. As conexões intertendíneas podem mascarar essas lesões por não haver déficit de extensão do dedo.

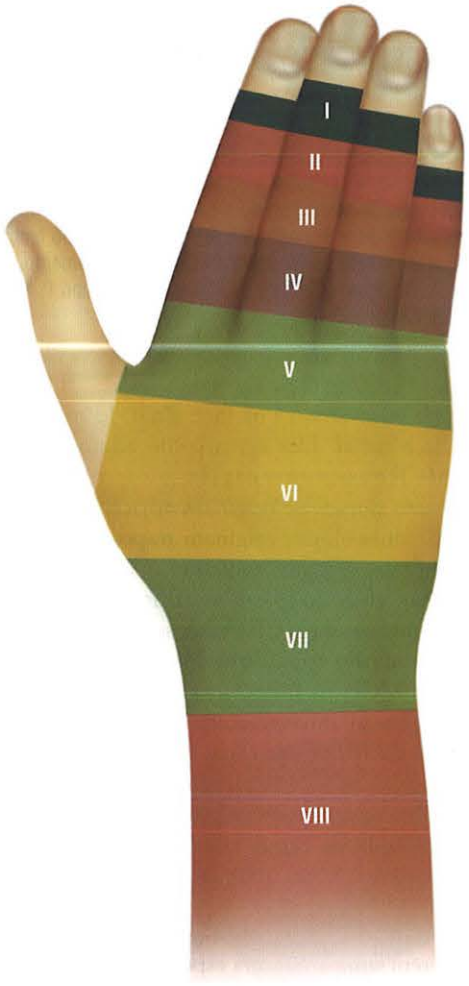

FIGURA 3-69. Classificação topográfica das lesões dos tendões extensores.

Zona V (MCF)

As lesões são geralmente secundárias a traumatismos durante flexão da MCF. Pode também ser secundária à sinovite da MCF, em um quadro de artrite reumatoide. Os pacientes apresentam déficit moderado da extensão da MCF.

Lesão das Bandas Sagitais

A sua insuficiência ocorre mais frequentemente secundária à artrite reumatoide na MCF, mas também pode ser devido a lesões perfurocortantes, frouxidão congênita, artropatia degenerativa da MCF, traumatismo e microtraumas, este último mais comum nos esportes de luta. A banda sagital radial é mais frequentemente acometida, levando à luxação ulnar do tendão extensor comum.

Os pacientes apresentam déficit ativo de extensão, associado à luxação do tendão extensor, que pode ser percebido por um discreto desvio do dedo, geralmente no sentido ulnar. Nos casos crônicos, pode haver episódios de repetição de dor e inchaço, algumas vezes com sensação de estalido. Geralmente, o tratamento é cirúrgico.

Zona IV

Devido à presença de ligamentos retinaculares e de interconexões tendinosas, as lesões nesse nível são, geralmente, parciais, sem significativa retração tendínea.

Zona III

É o segundo local mais comum de rotura do compartimento extensor, após a zona I. As lesões agudas são, habitualmente, pós-traumáticas (traumatismo direto, flexão violenta da IFP com dedo em extensão ou luxação volar da IFP). As lesões crônicas estão associadas geralmente à artrite reumatoide, doença de Dupuytren, queimaduras etc.

A lesão da banda mediana (central) do tendão extensor é frequente, o que pode levar a uma deformidade em botoeira, caracterizada por uma flexão progressiva da IFP que se torna fixa pelo desvio lateral das bandas tendíneas laterais, fazendo com que haja uma migração dorsal da cabeça da falange proximal entre essas bandas. Paralelamente, a tração dos músculos interósseos e, consequentemente, das bandas laterais levam à hiperextensão da IFD.

Zona II

Geralmente são lesões por laceração do tendão terminal, que nessa topografia é largo e fino, sendo mais frequente lesões parciais. Se a lesão acomete menos de 50% do tendão, o tratamento é conservador, caso contrário, opta-se pela correção cirúrgica.

Zona I

É o local mais frequente de lesão dos extensores e pode ser devido a uma flexão forçada da IFD em extensão durante a prática esportiva (mais frequente no vôlei, rúgbi e handebol) ou em acidentes domésticos. Além das causas traumáticas, citamos também os microtraumatismos e a artropatia degenerativa ou inflamatória da IFD, que fragilizam o tendão.

A lesão comum é o dedo em martelo, onde há uma flexão da IFD devido à rotura ou avulsão do tendão conjunto terminal extensor ou avulsão óssea dorsal da falange proximal (Fig. 3-70). Uma variante dessa lesão ocorre em traumatismos torcionais onde há lesão de uma das bandas laterais próximo à IFD.



FIGURA 3-70. Rotura completa distal do tendão extensor longo do polegar. Notar a retração do tendão (*seta*) na imagem de RM sagital T2 (**A**) e avulsão óssea da margem dorsal da base da falange distal na sequência sagital T1 (*seta*) (**B**). Associa-se fratura transversa na base da falange distal.

A ausência de tratamento de um dedo em martelo pode levar a uma deformidade em colo de cisne, por uma associação com hiperextensão da IFP secundária à atuação do mecanismo extensor concentrado no tendão conjunto medial que se insere na falange média. Geralmente se associa à degeneração da placa volar e fragilização dos ligamentos retinaculares. O processo segue um ciclo vicioso, pois quanto maior for a hiperextensão da IFP, mais o tendão conjunto lateral se dorsaliza, aumentando a ação do tendão flexor profundo na falange distal que se flete.

LESÕES LIGAMENTARES E DAS PLACAS VOLARES

Ligamentos Colaterais

Os ligamentos colaterais são situados nas faces ulnar e radial de cada articulação metacarpofalangiana, assim como das interfalangianas. Cada ligamento possui duas bandas distintas denominadas principal e acessória (Fig. 3-71).

Na MCF, a banda principal se origina nas faces ulnar e radial da cabeça do metacarpo, inserindo-se na face lateral da falange proximal. Esse componente se torna mais tenso durante a flexão.

A banda acessória se origina em uma situação um pouco mais volar em comparação à banda principal e se estende distalmente no sentido volar, onde se insere na placa volar. Esse componente se apresenta tenso na extensão e levemente frouxo na flexão.

Lesão do Ligamento Colateral Ulnar do Polegar

É mais comum do que as lesões do ligamento colateral radial do polegar. Elas podem ser agudas ou crônicas, sendo denominadas, na literatura inglesa, "gamekeeper's thumb". A lesão é secundária a uma hiperabdução forçada com flexão do polegar, sendo observada, frequentemente, nos esquiadores.

A rotura completa geralmente ocorre na sua extremidade distal. Como consequência, pode haver retração proximal do ligamento roto, formando um nódulo palpável cronicamente. A complicação principal nesse caso é a interposição da aponeurose do músculo adutor do polegar entre o ligamento roto e a articulação MCF, resultando em uma lesão instável devido à impossibilidade de cicatrização do ligamento, sendo denominada lesão de Stener. Apesar do US poder diagnosticar essas alterações, o estudo por RM a demonstra mais facilmente (Fig. 3-72).

Placa Volar

A placa volar é uma estrutura fibrocartilaginosa espessa situada na face volar das MCFs e das IFs, sendo firmemente fixada na face volar da base da falange proximal, afilando-se proximalmente onde se insere na face volar da falange proximal ou do metacarpo (Fig. 3-73). A placa volar, juntamente com as bandas acessórias dos ligamentos colaterais, aumenta a cavidade articular, prevenindo a hiperextensão e a subluxação dorsal da MCF. A lesão da placa volar geralmente ocorre durante a hiperextensão articular ou por mecanismo rotacional longitudinal.



FIGURA 3-71. Esquema do ligamento colateral da MCF. Observe que a banda acessória fica tensa na extensão (**A**), enquanto a banda principal se torna tensa na flexão (**B**).



FIGURA 3-72. Lesão de Stener. Observe a rotura completa distal do ligamento colateral ulnar da I MCF com retração proximal de suas fibras (*ponta de seta*) e interposição da aponeurose do adutor (*seta*).

■ Tumores Subungueais

Os métodos de imagem desempenham um importante papel na detecção e diferenciação dos tumores subungueais devido às suas pequenas dimensões e manifestações clínicas inespecíficas.

Vários tipos de tumores podem acometer o espaço subungueal, incluindo tumores sólidos benignos (tumor glômico, exostose subungueal, condroma de partes moles, ceratoacantoma, hemangioma), lesões císticas benignas (cistos mucoso e epidermoide) e tumores malignos (carcinoma de células escamosas, melanoma maligno).

TUMORES SÓLIDOS BENIGNOS

Tumor Glômico

O corpo glômico é uma estrutura altamente especializada nas anastomoses arteriovenosas, que são responsáveis pela termorregulação. Os tumores glômicos podem ocorrer em qualquer região do corpo, porém mais de 75% ocorrem na mão e, aproximadamente, 65% destes ocorrem nos dedos, particularmente no espaço subungueal.

Nos quadros sintomáticos, a dor subungueal é a queixa mais comum, ocorrendo em mais de 80% dos casos, sendo espontânea ou induzida por pequenos traumatismos e exposição ao frio. Em cerca de metade dos casos, a lesão pode-se manifestar como uma pequena mácula arroxeada, vista através da lâmina ungueal. Quando ocorre no leito da unha, pode ocorrer elevação da placa e, quando na matriz, pode levar à formação de sulco longitudinal na lâmina.

As características de imagem do tumor glômico são similares às dos hemangiomas (discutidos adiante). No US, o tumor glômico geralmente é um nódulo inespecífico abaixo da unha, sólido, hipoecogênico, que pode estar associado à erosão óssea da falange subjacente. Fluxo de alta velocidade ao estudo Doppler é um achado específico. As características de imagem na RM são consideradas diagnósticas, com sinal baixo/intermediário em T1, marcado hipersinal em T2 e intenso realce pelo meio de contraste (Fig. 3-74).

Exostose Subungueal

É uma lesão óssea benigna originada dorsal ou dorsomedialmente na falange distal, abaixo da unha. Ocorre predominantemente em adolescentes e adultos jovens, com as mulheres sendo acometidas duas vezes mais do que os homens.

O sintoma mais comum é massa de crescimento rápido e doloroso.

O aspecto radiográfico caracteriza-se por crescimento ósseo, com ou sem cortical definida, que se projeta do aspecto dorsal ou dorsomedial da falange distal.

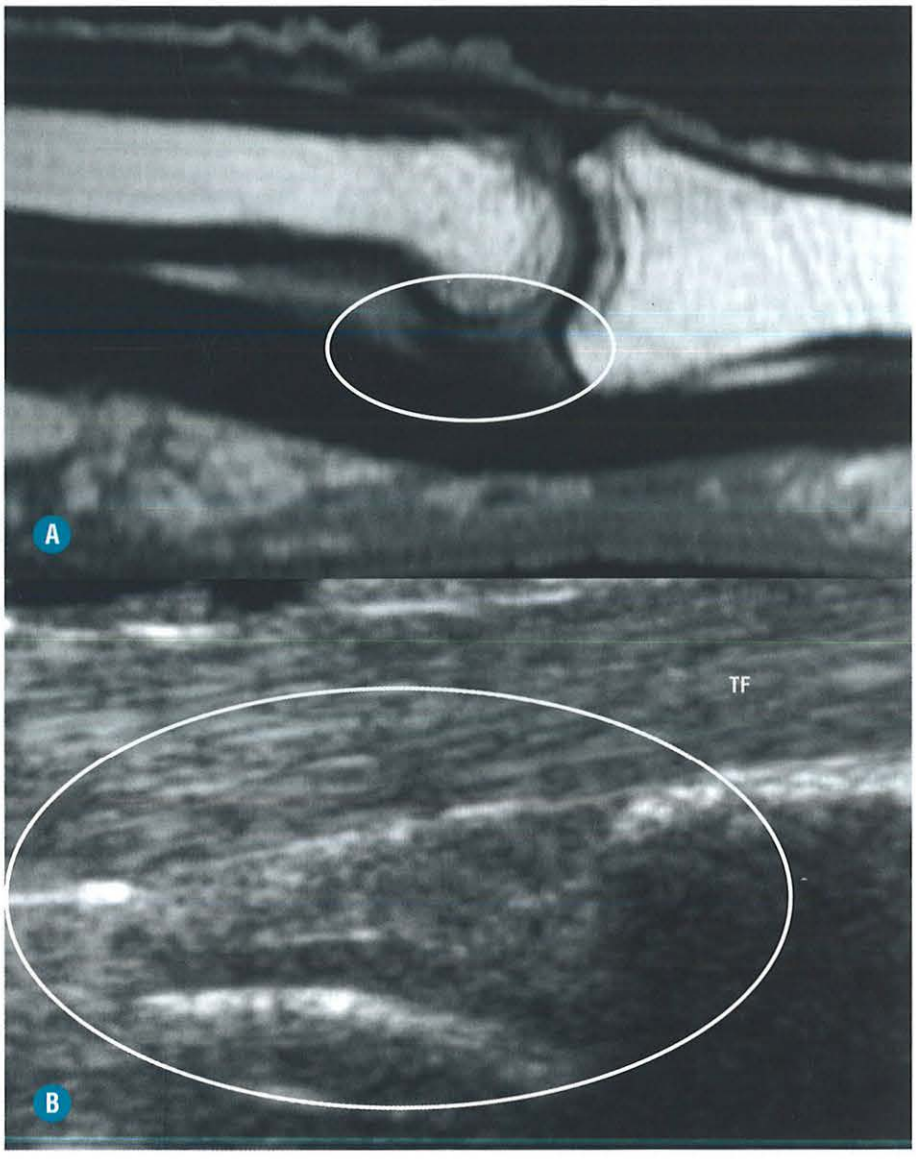

FIGURA 3-73. Aspecto normal da placa volar (*círculo*). Notar seu aspecto triangular com base voltada para a sua inserção distal evidenciado ao estudo por RM no plano sagital T1 *in vivo* (**A**) e ao estudo por US no cadáver (**B**). TF: tendões flexores do dedo.

A RM é a melhor modalidade para o diagnóstico diferencial entre exostose subungueal e osteocondroma. Os osteocondromas são recobertos por uma cartilagem hialina com alto sinal em T2, já as exostoses subungueais apresentam uma capa fibrocartilaginosa com hipossinal em todas as sequências e não há continuidade entre a medula óssea da falange e a lesão.

Condroma de Partes Moles

Tumor raro, benigno, que consiste em pequeno nódulo de cartilagem sem qualquer conexão com o osso subjacente.

Esses tumores podem ser encontrados em pacientes de qualquer idade, mas é mais comum em pacientes de 30 a 60 anos de idade. Acometem predominantemente as mãos e os pés, com mais de 80% ocorrendo nos dedos.

Clinicamente, manifesta-se como massa de crescimento lento que pode causar dor ou sensibilidade. À palpação, são geralmente discretos, com pequenas dimensões e, frequentemente, móveis.

Condroma de partes moles deve ser incluído no diagnóstico diferencial dos tumores subungueais, especialmente se calcificações focais ou ossificações são observadas dentro de massa extraóssea bem-definida, representando áreas de formação de cartilagem hialina dentro da massa.

Ceratoacantoma

Neoplasia benigna rara que consiste em proliferação localizada de epitélio escamoso. Tem predileção pelo sexo masculino, com pico na 5ª década de vida. Pode ser localmente destrutivo e, algumas vezes, associado à transformação maligna para carcinoma de células escamosas. Diferentemente dos outros tipos de ceratoacantoma, a regressão espontânea é incomum nos ceratoacantomas subungueais.

Na radiografia, os ceratoacantomas manifestam-se como massa de partes moles em crescente, com defeito osteolítico do osso subjacente, sem esclerose ou reação periosteal. Essa lesão lítica provavelmente resulta de erosão por pressão e não invasão tumoral.

Na RM, o ceratoacantoma apresenta sinal intermediário em T1 e sinal misto em T2, com realce periférico pelo meio de contraste, sugerindo reação inflamatória dos tecidos adjacentes.

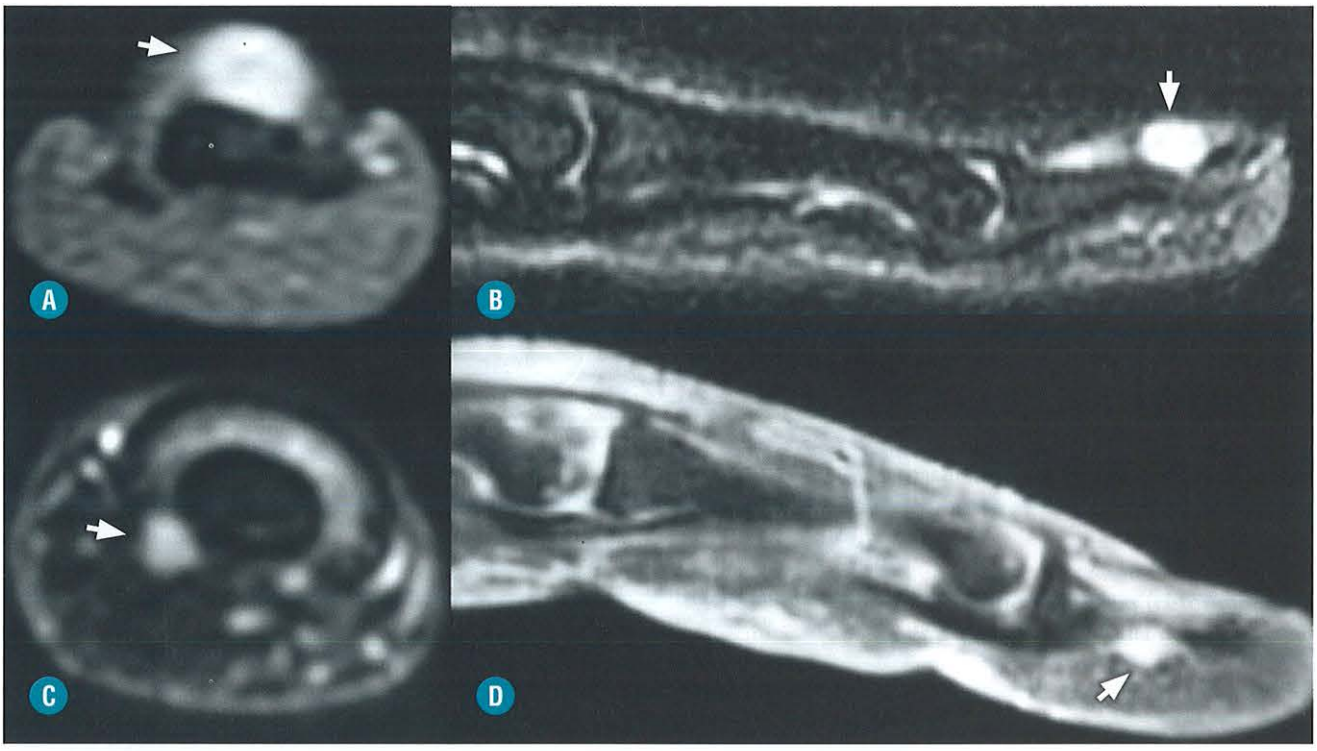

FIGURA 3-74. Dois exemplos de tumor glômico à RM (*seta*). No primeiro caso, o estudo por RM nas sequências axial T1 pós-contraste (**A**) e sagital T2 (**B**) mostra lesão sólida hiperintensa em T2 e com importante captação do contraste, situada no leito ungueal e remodelando a cortical da face dorsal da falange distal (*setas*). No segundo caso, as imagens de RM no plano axial T2 (**C**) e sagital T1 pós-contraste (**D**) evidenciam a lesão com aspecto característico de sinal, porém de situação mais rara, localizada na face volar do dedo junto à margem do leito ósseo (*setas*).

Hemangioma

Os hemangiomas estão localizados na derme superficial e são limitados à camada epitelial. Geralmente contêm tecido adiposo associado e flebólitos de dimensões variadas.

Embora o aspecto de imagem seja similar ao dos tumores glômicos, os hemangiomas estão localizados mais superficialmente na derme papilar e epiderme.

LESÕES CÍSTICAS BENIGNAS

Cistos Epidermoides

Massas intradérmicas ou subcutâneas que podem ocorrer em qualquer local no corpo, com a localização subungueal sendo a mais comum.

Os sintomas mais comuns são edema com vermelhidão, dor e sensação de calor.

São lesões císticas bem-definidas que se comportam tipicamente como cistos nos diversos métodos de imagem, podendo apresentar debris no seu interior ou ainda calcificações.

Cisto Mucoide

Cistos mucosos originam-se da degeneração mucoide do tecido conectivo. O tipo mais comum (80% dos casos) ocorre na interfalangiana distal; é relacionado com osteoartrite e é caracterizado por um pedículo entre o cisto e a articulação interfalangiana distal.

O diagnóstico ultrassonográfico pode ser difícil, já que se manifesta como massa focal hipoecogênica, assim como os outros tumores subungueais. Na RM, tem sinal homogeneamente baixo em T1 e hipersinal em T2, com margens bem-definidas. O centro da lesão tipicamente não realça, mas sua borda ou os tecidos moles adjacentes podem apresentar discreto realce.

NEOPLASIAS MALIGNAS

Tumor de Células Escamosas

Os tumores de células escamosas são raros e acometem mais frequentemente o polegar e o dedo indicador. O diagnóstico geralmente é tardio por ser frequentemente confundido, nas suas fases iniciais, com infecções fúngicas e outras dermatoses.

As características de imagem são inespecíficas, com massa focal irregular, geralmente heterogênea, que pode erodir o osso subjacente se a lesão for infiltrativa.

Melanoma

A localização subungueal dos melanomas é rara e ocorre mais frequentemente no polegar. Na US, comporta-se como nódulo sólido hipoecogênico. Nas imagens de RM, a quantidade de melanina e o estágio de hemorragia é que vai determinar as características de sinal da lesão.

LITERATURA RECOMENDADA

1. Angelini LC, Oliveira MT. Lesões da articulação radioulnar distal. In: Pardini A, Freitas A. Traumatismos da mão. 4ª ed. Rio de Janeiro: MedBook; 2008. p. 469-486.
2. Baek HJ, Lee SJ, Cho KH et al. Subungual tumors: clinicopathologic correlation with US and MR imaging findings. Radiographics. 2010; 30(6):1621-36.

3. Boutry N, Fontaine Ch, Demondion X et al. Main et poignet. Pathologies ligamentaires. In: Cotten A. Imagerie Musculosquelettique. Pathologies locorégionales. Elsevier Masson; 2008. p. 203-241.
4. Buck FM, Gheno R, Nico MA et al. Ulnomeniscal homologue of the wrist: correlation of anatomic and MR imaging findings. Radiology. 2009; 253(3):771-9.
5. Buck FM, Nico MA, Gheno R et al. Morphology of the distal radioulnar joint: cadaveric study with MRI and MR Arthrography with the forearm in neutral position, pronation, and supination. AJR. 2010: 194(2):202-7.
6. Chung CB, Aguiar A. MRI of finger ligaments. In: Chung CB, Steinbach LS. MRI of the Upper Extremity: Shoulder, Elbow, Wrist and Hand. Philadelphia: Lippincott Williams & Wilkins; 2010. p. 611-638.
7. Clavero JA, Golanó P, Fariñas O et al. Extensor mechanism of the fingers: MR imaging-anatomic correlation. Radiographics. 2003; 23(3):593-611.
8. Clavero JA, Alomar X, Monill JM et al. MR imaging of ligament and tendon injuries of the fingers. Radiographics. 2002; 22(2):237-56.
9. Cotten A, Fontaine Ch, Demondion X et al. Pathologies tendineuses et dégénératives de la main et dês doigts. In: Cotten A. Imagerie Musculosquelettique. Pathologies locorégionales. Elsevier Masson; 2008: 302-324.
10. Hauger O, Chung C, Lektrakul N et al. Pulley system in the fingers: normal anatomy and simulated lesions in cadavers at MR imaging, CT, and US with and without contrast material distention of the tendon sheath. Radiology. 2000; 217(1): 201-212.
11. Marc Garcia-Elias. Carpal instability. In: Wolfe SW, Hotchkiss RN, Pederson WC, Kozin SH. Green's Operative Hand Surgery. 6th ed. Churchill Livingstone; 2010. p. 465-522.
12. Resnick D. Wrist and hand. In: Resnick D, Kang HS, Pretterklieber ML. Internal Derangements of Joints. 2nd ed. Philadelphia: WB Saunders; 2007. p. 1218-1418.
13. Schmitt R, Froehner S, Coblenz G. Carpal instability. Eur Radiol. 2006; 16(10):2161-78.
14. Yoshioka H, Ueno T, Tanaka T et al. High-resolution MR imaging of triangular fibrocartilage complex (TFCC): comparison of microscopy coils and a conventional small surface coil. Skeletal Radiol. 2003; 32:575-581.
15. Zlatkin MB, Rosner. MR imaging of ligaments and triangular fibrocartilage complex of the wrist. Magn Reson Imaging Clin N Am. 2004; 12:301-331.





4
CAPÍTULO

Quadril e Bacia

Denise Tokechi do Amaral
Pedro Toniolo de Carvalho
Renato Tavares Daher

ANATOMIA APLICADA À IMAGEM

ANATOMIA ÓSSEA

O estudo radiográfico é o método de avaliação morfológica inicial da bacia e dos quadris. O conhecimento adequado do posicionamento nas diferentes incidências, a análise dos principais ângulos e a interpretação dos sinais em cada incidência são fundamentais para a condução do raciocínio diagnóstico.

A seguir, serão apresentadas as principais incidências e parâmetros morfológicos na radiografia convencional.

- Radiografia de frente da bacia em decúbito dorsal (Fig. 4-1) ou ortostática, com os membros inferiores estendidos, em rotação interna para evitar a sobreposição do trocanter maior no colo femoral. Raio centrado na sínfise púbica.

  O que avaliar nesta incidência:

  Se o posicionamento foi correto, os trocanteres maiores não ficam sobrepostos aos colos femorais, e os forames obturatórios são simétricos.

  – Ângulo colo-diafisário (Fig. 4-1): formado pela intersecção das linhas traçadas ao longo do maior eixo do colo femoral (passando pelo centro da cabeça femoral) e da diáfise, considerando-se como normal entre 125-140° (coxa valga >140° e coxa vara < 125°).
  – Ângulo de cobertura acetabular (Fig. 4-1C): formado entre a perpendicular, passando pelo centro das cabeças femorais e a linha entre o centro da cabeça à parte mais lateral da linha densa do teto acetabular, sendo normal > 25° (entre 20 e 25° = déficit de cobertura acetabular, < 20° = displasia e > 40° = excesso de cobertura acetabular).
  – Ângulo de obliquidade do teto acetabular (Tonnis) (Fig. 4-2): formado pela linha traçada entre as extremidades medial e lateral da porção densa do teto acetabular e uma linha horizontal, sendo normal de 0 a 10° (instabilidade ou inclinação aumentada > 10° e excesso de cobertura se < 0°).
  – Anteversão acetabular (Fig. 4-2): a parede anterior projeta-se medialmente à parede posterior. Se houver inversão dessa relação, tem-se uma retroversão acetabular. Habitualmente, a parede posterior se projeta no centro da cabeça femoral. Se projetar-se medialmente ao centro da cabeça, tem-se uma parede posterior deficiente e, se lateralmente, caracteriza-se uma parede posterior proeminente.
  – Relação do fundo acetabular com a linha ilioisquiática (Fig. 4-2C): se o fundo projetar-se medialmente à linha ilioisquiática, tem-se coxa profunda, e se a cabeça femoral se projetar medialmente, caracteriza-se coxa protrusa.
  – Se há cistos subcorticais no colo femoral ou calcificações labrais.
  – O espaço articular é um dos parâmetros para se caracterizar a osteoartrose.

  Classificação de Tonnis para osteoartrose:

  0. Sem sinais de osteoartrose.
  1. Aumento da esclerose acetabular e da cabeça femoral, com leve diminuição do espaço articular.

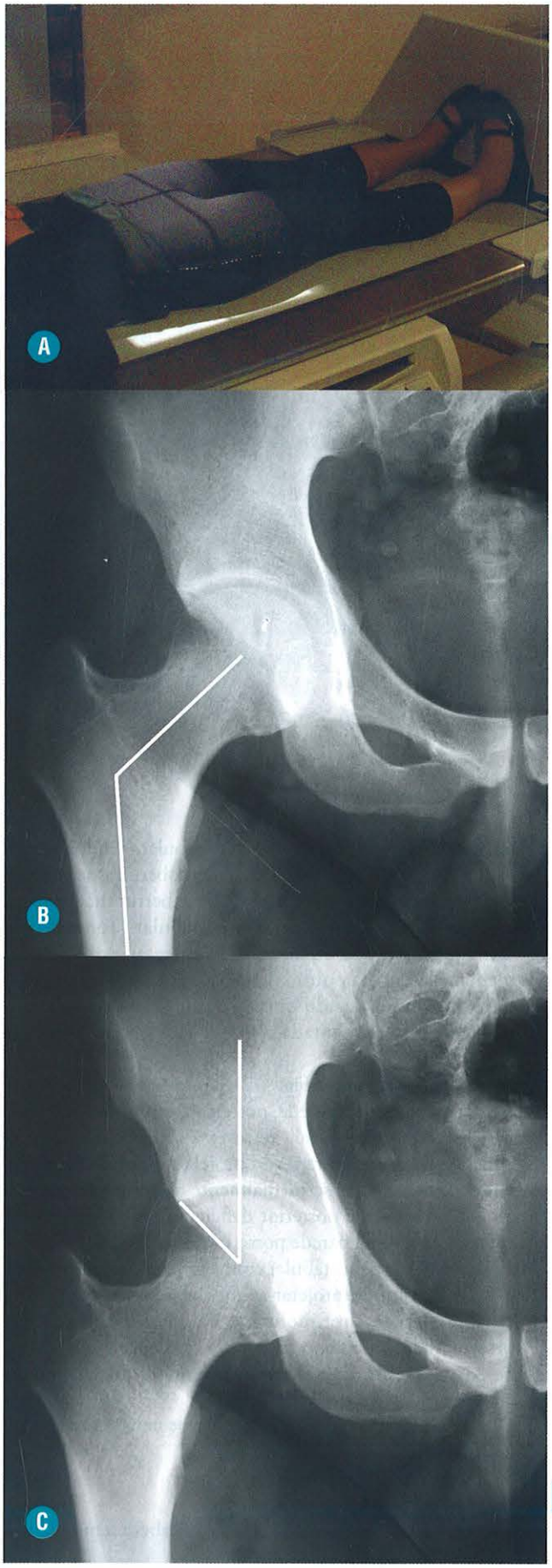

2. Pequeno cisto na cabeça femoral ou acetábulo, maior diminuição do espaço articular, moderada perda da esfericidade da cabeça femoral.
3. Grande cisto na cabeça femoral ou acetábulo, com acentuada diminuição do espaço articular, deformidade da cabeça e/ou necrose.

- Radiografia na posição de Rã ou Lauenstein (Fig. 4-3): paciente em decúbito dorsal, flexão e rotação externa máxima dos quadris, com as plantas dos pés justapostas. Essa incidência é fundamental na avaliação da porção anterossuperior das cabeças femorais, nos casos de suspeita de fratura subcondral ou osteonecrose (Legg Perthes).
- Incidência de Ducroquet (Fig. 4-3C,D): paciente em decúbito dorsal, com o quadril fletido a 90° e abduzido a 45°, e o raio central deve ser perpendicular à raiz da coxa. Nessa incidência, é possível avaliar a perda da concavidade da porção anterior da transição cabeça/colo femoral.
- Incidência *cross table* ou perfil cirúrgico de Arcelin (Fig. 4-4): paciente em decúbito dorsal, com o membro inferior de interesse estendido, associado à flexão máxima do contralateral, distância foco-filme de 1,2 m com o raio horizontal, angulado 45° cefálico, centrado na raiz da coxa. Nessa incidência, é possível avaliar a porção anterior da transição cabeça/colo femoral com a mensuração do ângulo alfa.
- Falso perfil de Lequesne (Fig. 4-5): paciente em posição ortostática, com o quadril de interesse junto ao chassi. O paciente é posicionado em uma angulação a 65° em relação ao chassi, e o pé do lado a ser estudado deve estar paralelo ao chassi. Um parâmetro para indicar bom posicionamento: a distância entre as duas cabeças femorais deve ser do tamanho da cabeça menor. Por meio dessa incidência, pode-se avaliar o espaço articular nos compartimentos anterior e posterior, assim como a cobertura acetabular anterior (ângulo centro-vertical anterior). Esse ângulo é formado pela intersecção de uma linha que toca a margem anterior do acetábulo com outra linha vertical, originada no centro da cabeça femoral. Se < 25° há um déficit de cobertura acetabular anterior.
- Incidência de Dunn: paciente em posição ortostática ou decúbito dorsal, com o quadril fletido a 45° e abduzido a 20°, e o raio central é perpendicular à raiz da coxa. É também utilizado na avaliação do ângulo alfa, ou seja, se há perda da porção anterossuperior da transição cabeça/colo femoral.
- Incidência alar e obturatriz (Fig. 4-6) ou oblíquas da bacia (Judet): o paciente, em decúbito dorsal, é obliquado a 45°, e, de um lado, tem-se a abertura da asa do ilíaco (alar), demonstrando a linha ilioisquiática que representa a coluna posterior do acetábulo. Do outro lado, tem-se a abertura do forame obturatório (obturatriz), caracterizando a linha iliopectínea ou iliopúbica, que representa a coluna anterior do acetábulo. Essas incidências são fundamentais nos casos de fratura do anel pélvico, definindo a integridade das colunas anterior e posterior do acetábulo.
- Incidências em *inlet* e *outlet* (Fig. 4-7).

FIGURA 4-1. A, Posicionamento da incidência de frente em decúbito dorsal. **B,** Ângulo do colo diafisário (normal entre 125° e 140°); **C,** Ângulo CE (*center edge*) de cobertura acetabular (normal > 25° entre 20° e 25° – déficit de cobertura acima de 40° – excesso de cobertura acetabular).

  - Na incidência inlet ou projeção caudal, o paciente é posicionado em decúbito dorsal e o raio central é angulado caudal em 60°. Demonstra a configuração do anel pélvico, se há aumento ou redução do seu diâmetro. Avalia se há deslocamento posterior do anel pélvico ou abertura da sínfise púbica.
  - Na incidência outlet ou projeção cefálica, o paciente em decúbito dorsal, com o raio central angulado 45° cefálico. Permite avaliação de possível deslocamento proximal ou distal do anel pélvico.
- Incidência de Ferguson (Fig. 4-8) para avaliação das articulações sacroilíacas: paciente em decúbito dorsal, com os membros inferiores em extensão, com rotação interna. O raio central é orientado com angulação cefálica de 30 a 35°, a 5 cm acima da sínfise púbica.
- Incidências oblíquas das sacroilíacas: paciente em decúbito dorsal, obliquando-se 45° à bacia. O raio central perpendicular ao filme é orientado para a articulação sacroilíaca elevada.
- Região sacrococcígea: o paciente deve ser encaminhado à sala de exame após ter permanecido em pé por 10 minutos, com o intuito de retornar o cóccix para a posição neutra.
  - Radiografia em anteroposterior com o raio inclinado na direção cranial para evitar a sobreposição do sacro sobre a sínfise púbica.
  - Radiografia em perfil com o raio central focado no sacrocóccix – paciente em pé (Fig. 4-9).
  - Radiografia em perfil com raio central focado no sacrocóccix – paciente sentado, na posição que mais lhe causa desconforto/dor (Fig. 4-9).

Nas incidências em perfil, pode-se fazer o cálculo do ângulo de mobilidade do cóccix, formado pela linha no maior eixo da primeira peça coccígea em relação ao maior eixo das demais peças. Seus valores normais, determinados em voluntários assintomáticos, variam entre 0° e 25°. Valores superiores a 30° em mulheres e 25° em homens caracterizam hipermobilidade do cóccix.

ANATOMIA MUSCULOTENDÍNEA

O conhecimento da origem, inserção e função dos tendões do quadril é fundamental para a correta avaliação dessa articulação pelos diferentes métodos de imagem, principalmente pela ultrassonografia (US) e pela ressonância magnética (RM).

Esses tendões podem ser didaticamente divididos em quatro quadrantes com relação à sua localização e função: quadrante anterior, flexores do quadril; quadrante lateral, abdutores e rotadores internos; quadrante medial, adutores; quadrante posterior, extensores e rotadores externos.

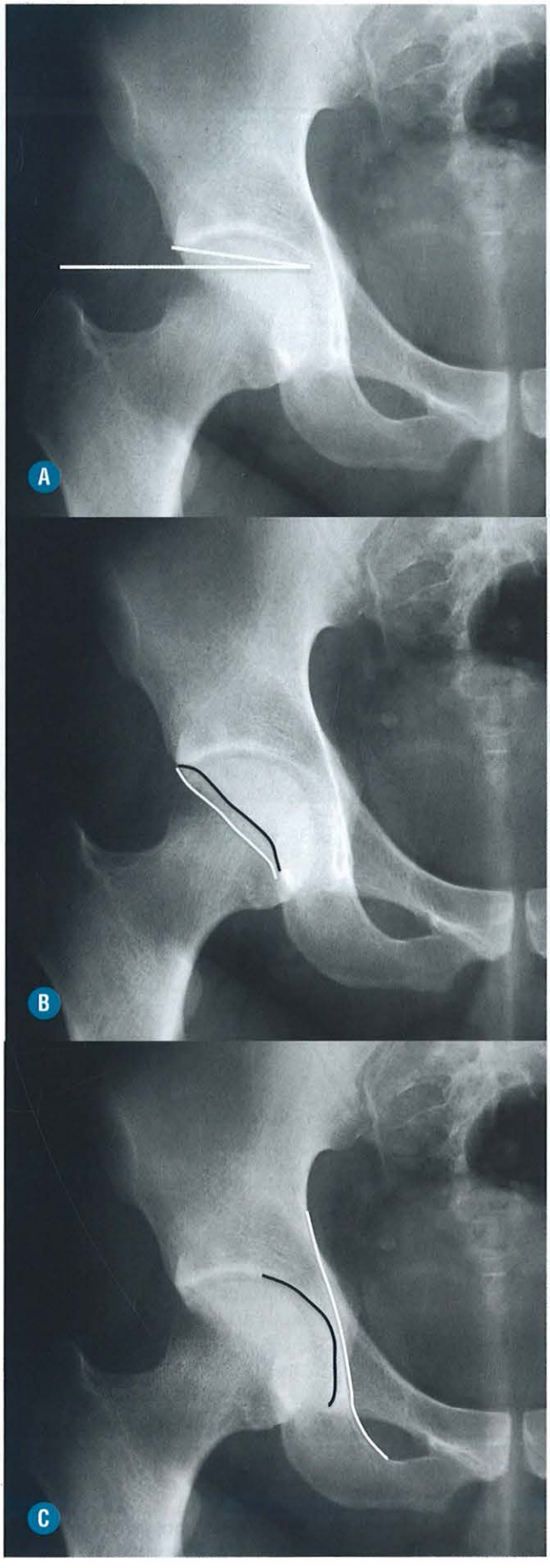

FIGURA 4-2. A, Ângulo de obliquidade do teto acetabular (< 10°). **B,** Anteversão acetabular – a parede posterior (*linha branca*) habitualmente se projeta lateralmente à parede anterior (*linha preta*); se houver inversão desta relação, ocorre retroversão acetabular. **C,** O fundo acetabular (*linha preta*) projeta-se sempre lateralmente à linha ilioisquiática (*linha branca*), se estiver medial, caracteriza-se coxa profunda.

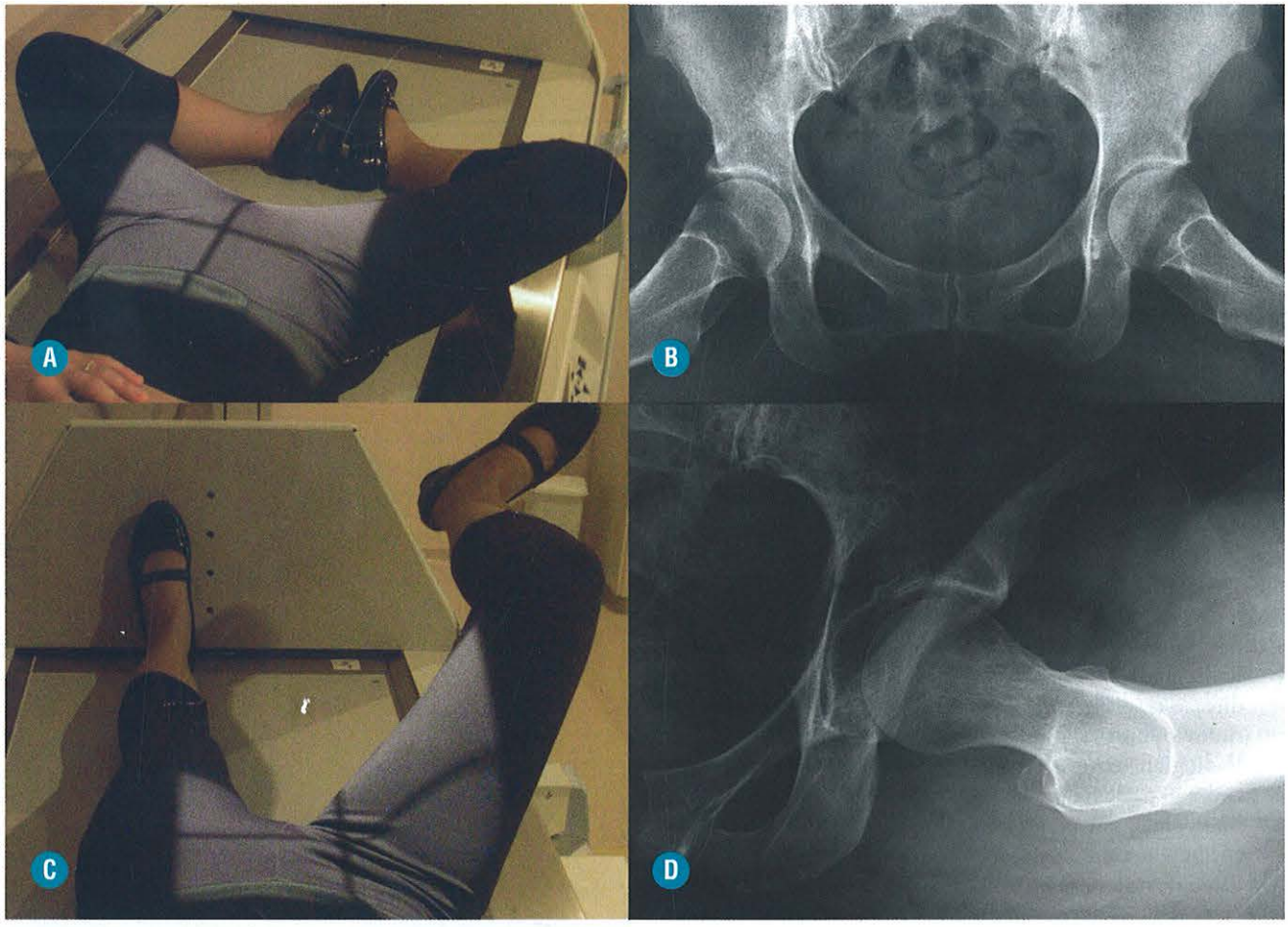

FIGURA 4-3. Incidência Lauenstein ou rã: posicionamento e radiografia (**A-B**). Incidência de Ducroquet (**C-D**): posicionamento e radiografia.

Quadrante Anterior: Flexores do Quadril (Fig. 4-10)

Iliopsoas

Ilíaco

- Origem: crista e fossa ilíaca, asa do sacro e ligamentos sacroilíacos anteriores.
- Inserção: trocanter menor do fêmur através do tendão do iliopsoas.
- Função: flexão e rotação externa do quadril.

Psoas

- Origem: face lateral dos processos transversos, corpos vertebrais e discos intervertebrais de T12 a L5.
- Inserção: o trocanter menor do fêmur, através do tendão do iliopsoas. Sua porção lateral se insere diretamente na face anterior da diáfise femoral proximal através de um delgado tendão intramuscular, distinto do tendão do iliopsoas. Há uma fáscia de gordura que separa esses tendões, responsável pelo hipersinal em T1 observado nos estudos de RM.
- Função: flexão e rotação externa do quadril e flexão lateral da coluna lombar.

Quadríceps Femoral

Reto Femoral (Fig. 4-11)

- Origem: tem duas origens distintas: a cabeça direta (ou reta), na espinha ilíaca anteroinferior, e a cabeça indireta (ou reflexa), com origem discretamente mais posterior e distal na borda superior do acetábulo. As duas cabeças se unem cerca de 1 cm abaixo das suas origens, formando um tendão comum. A cabeça direta, responsável pela maior parte do componente superficial do tendão comum, se funde distalmente com a fáscia anterior do músculo reto femoral. A cabeça indireta, que compõe a maior parte do componente posterior do tendão conjunto, apresenta trajeto intramuscular e forma uma junção musculotendínea profunda, com extensão por aproximadamente dois terços do comprimento deste ventre muscular.
  As duas origens e a junção miotendínea profunda são claramente identificáveis em exames de RM nos planos axial e coronal, como estruturas com baixo sinal em todas as sequências. A cabeça direta é relativamente espessa e tem formato grosseiramente retangular. A indireta apresenta íntimo contato com a cápsula articular, é mais delgada e é circundada por tecido adiposo.
- Inserção: polo superior da patela.
- Função: flexão do quadril e extensão da perna.

Vasto Lateral

- Origem: trocanter maior, linha intertrocantérica e linha áspera do fêmur.



FIGURA 4-4. Posicionamento. **A,** Radiografia na incidência *cross-table* ou perfil cirúrgico de Arcelin (**B**) e mensuração do ângulo alfa (**C**). Para o cálculo desse ângulo, traça-se um círculo tangente à cortical da cabeça femoral. A partir do centro desse círculo, traçam-se duas linhas, uma no sentido do eixo do colo femoral e outra até o ponto em que a cortical da porção anterior da transição cabeça/colo femoral perde o contato com o círculo (valor normal < 55°).

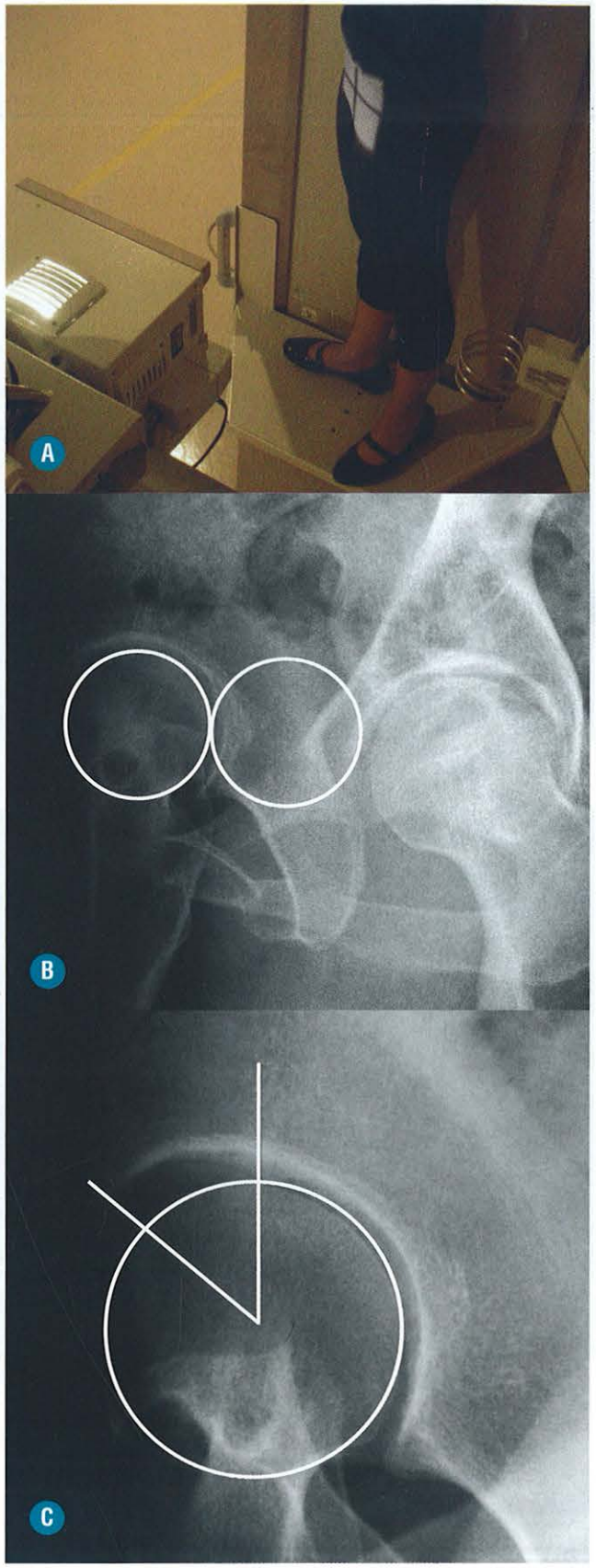

FIGURA 4-5. Posicionamento da incidência de Lequesne (**A**). No posicionamento adequado (**B**), a distância entre as duas cabeças femorais deve ser do tamanho da cabeça menor (*círculos*). Nesta incidência avalia-se o espaço articular anteroposterior e o ângulo centrovertical anterior (**C**).

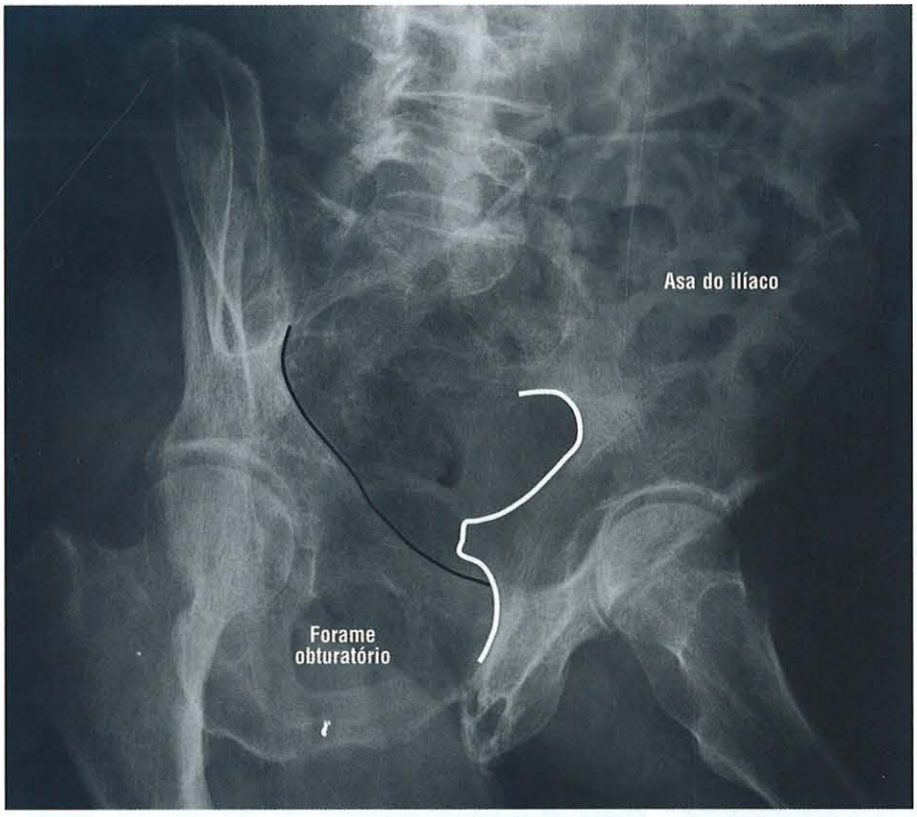

FIGURA 4-6. Incidência alar (*lado esquerdo*) e obturatriz (*lado direito*). A *linha branca* representa a linha ilioisquiática ou coluna posterior do acetábulo, e a *linha preta* representa a linha iliopectínea ou iliopúbica, que corresponde à coluna anterior do acetábulo.



FIGURA 4-7. **A,** Incidência *inlet*. O rádio central é angulado caudalmente a 60° para avaliar se há deslocamento posterior do anel pélvico ou abertura da sínfise púbica. **B,** Incidência *outlet*. O rádio central é angulado a 45° cefálicos e define se há deslocamento cranial ou caudal do anel pélvico.

- Inserção: polo superior da patela.
- Função: flexão do quadril e extensão da perna.

Vasto Intermédio

- Origem: linha áspera e face anterolateral da diáfise do fêmur.
- Inserção: polo superior da patela.
- Função: extensão da perna.

Vasto Medial

- Origem: linhas intertrocantérica e áspera do fêmur.
- Inserção: polo superior da patela.
- Função: extensão da perna.

Sartório (Fig. 4-12)

- Origem: espinha ilíaca anterossuperior.



FIGURA 4-8. Incidência de Ferguson para avaliação das articulações sacroilíacas. O raio central é angulado a 30° a 35° cefálicos.

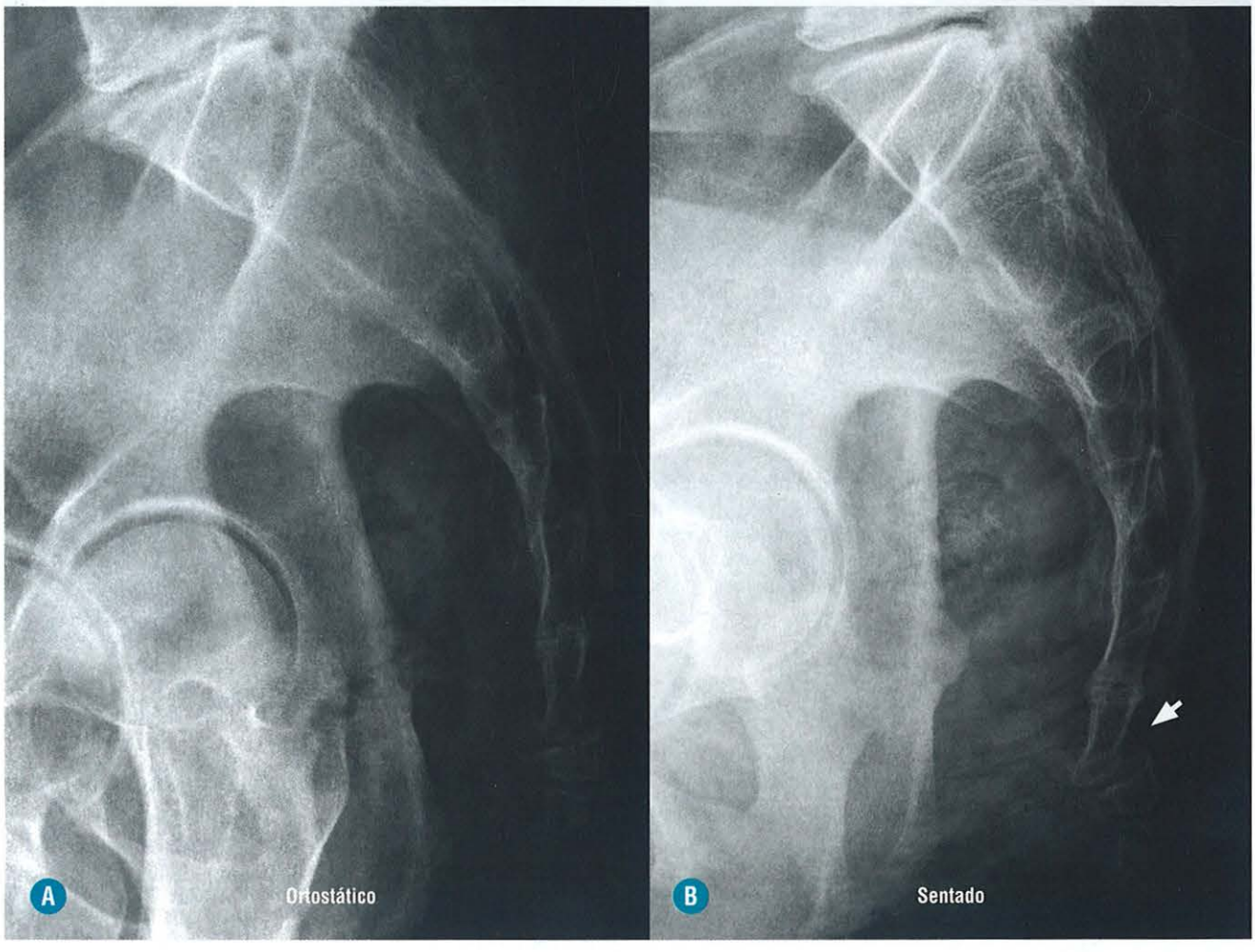

FIGURA 4-9. Radiografia em perfil do cóccix na posição em pé (**A**) e sentado na posição que mais lhe causa dor ou desconforto (**B**). É possível avaliar a hipermobilidade do cóccix, com deslocamento posterior da II peça coccígea em relação a I, mais bem observada na posição sentada (*seta*).

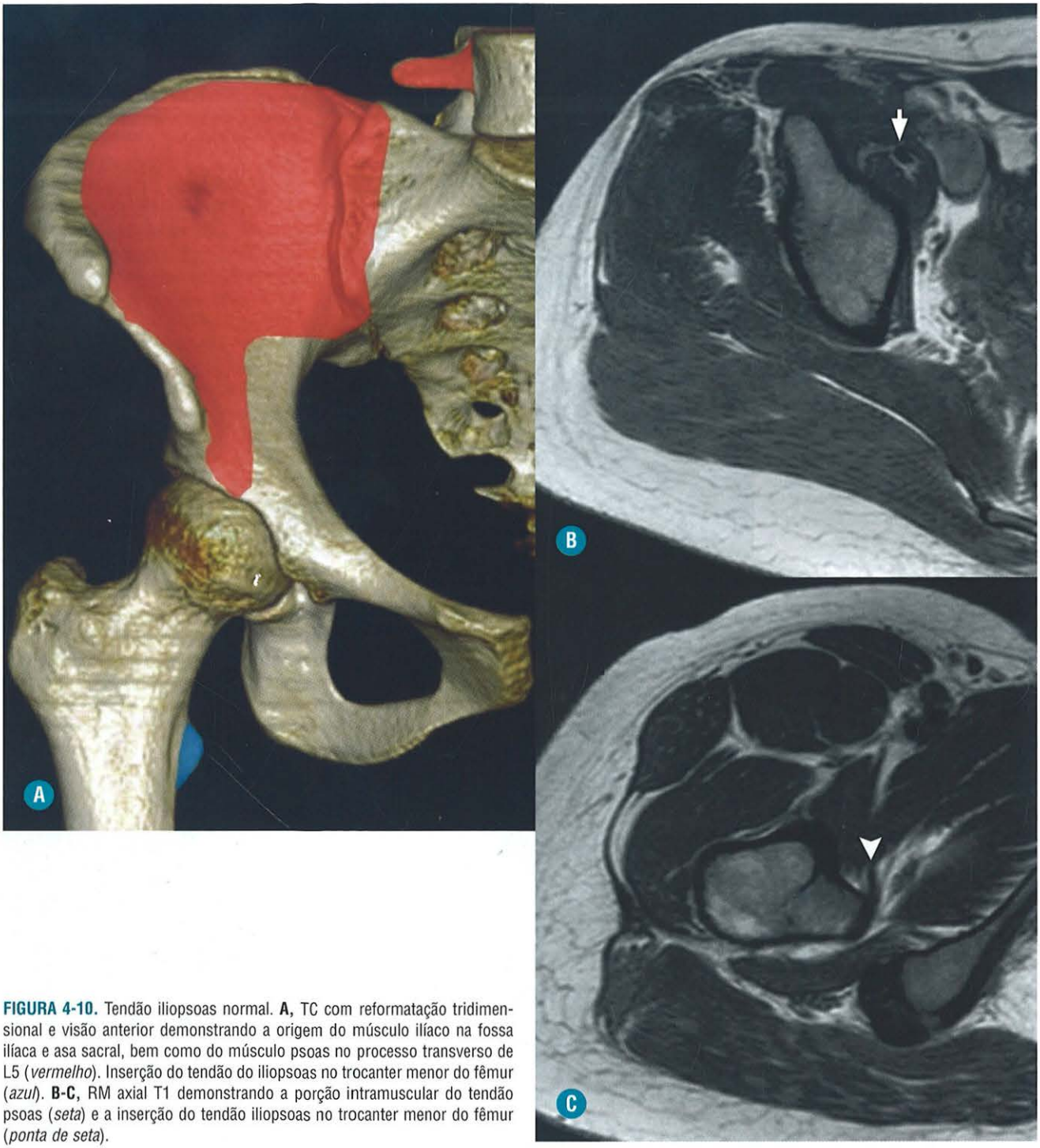

FIGURA 4-10. Tendão iliopsoas normal. **A,** TC com reformatação tridimensional e visão anterior demonstrando a origem do músculo ilíaco na fossa ilíaca e asa sacral, bem como do músculo psoas no processo transverso de L5 (*vermelho*). Inserção do tendão do iliopsoas no trocanter menor do fêmur (*azul*). **B-C,** RM axial T1 demonstrando a porção intramuscular do tendão psoas (*seta*) e a inserção do tendão iliopsoas no trocanter menor do fêmur (*ponta de seta*).

- Inserção: tíbia medial proximal (pata anserina).
- Função: flexão, abdução e rotação externa do quadril.

Tensor da Fáscia Lata (Fig. 4-12)

- Origem: face lateral da crista ilíaca anterior e espinha ilíaca anterossuperior.
- Inserção: trato iliotibial.
- Função: abdução e rotação interna do quadril.

Quadrante Lateral: Abdutores e Rotadores Internos do Quadril (Fig. 4-13)

Glúteo Máximo

- Origem: face externa do ilíaco, posteriormente a linha glútea posterior; face posterior do sacro, cóccix e ligamento sacrotuberal.
- Inserção: trato iliotibial e tuberosidade glútea do fêmur.
- Função: abdução, extensão e rotação externa do quadril.

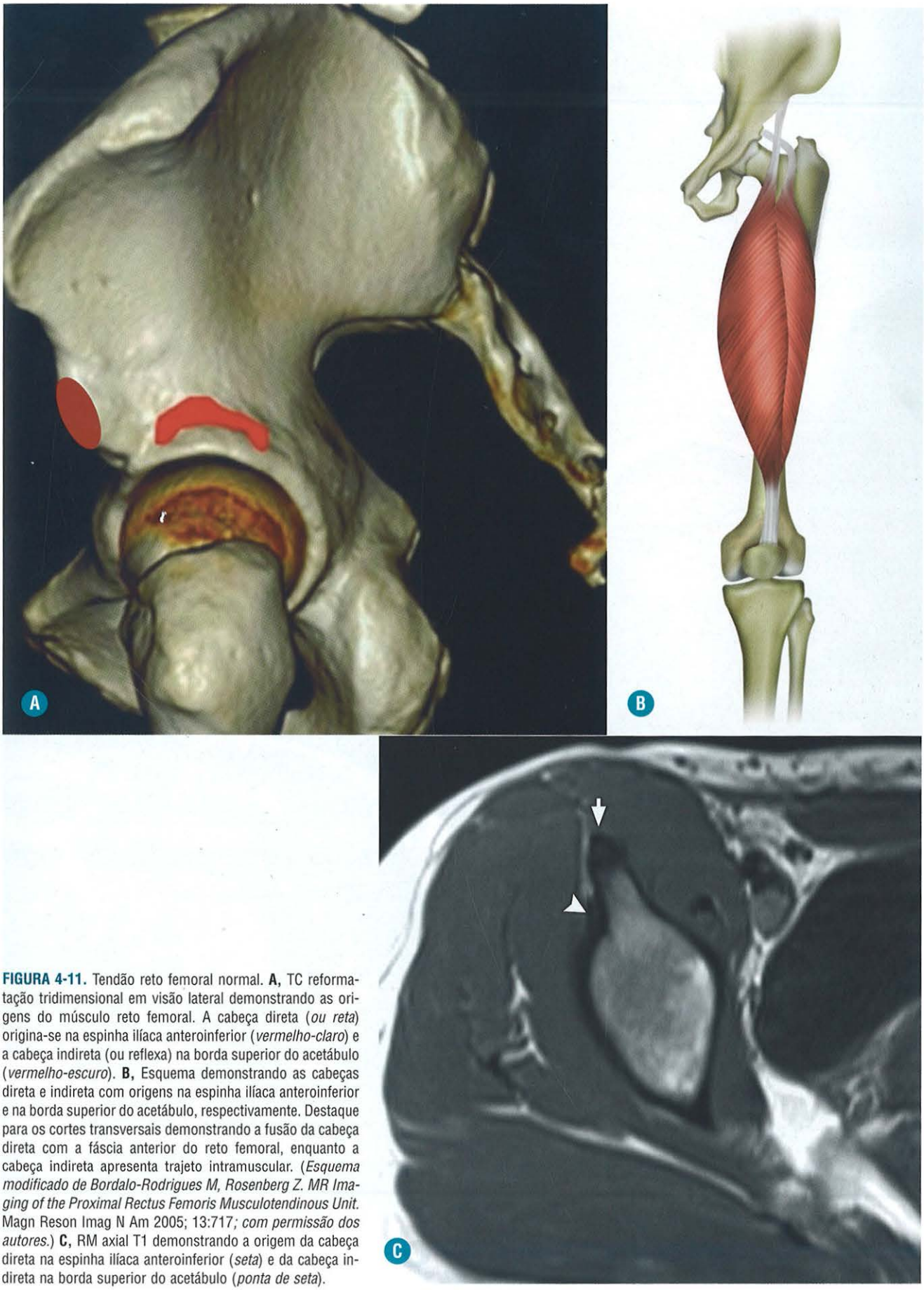

FIGURA 4-11. Tendão reto femoral normal. **A,** TC reformatação tridimensional em visão lateral demonstrando as origens do músculo reto femoral. A cabeça direta (*ou reta*) origina-se na espinha ilíaca anteroinferior (*vermelho-claro*) e a cabeça indireta (ou reflexa) na borda superior do acetábulo (*vermelho-escuro*). **B,** Esquema demonstrando as cabeças direta e indireta com origens na espinha ilíaca anteroinferior e na borda superior do acetábulo, respectivamente. Destaque para os cortes transversais demonstrando a fusão da cabeça direta com a fáscia anterior do reto femoral, enquanto a cabeça indireta apresenta trajeto intramuscular. (*Esquema modificado de Bordalo-Rodrigues M, Rosenberg Z. MR Imaging of the Proximal Rectus Femoris Musculotendinous Unit.* Magn Reson Imag N Am 2005; 13:717*; com permissão dos autores.*) **C,** RM axial T1 demonstrando a origem da cabeça direta na espinha ilíaca anteroinferior (*seta*) e da cabeça indireta na borda superior do acetábulo (*ponta de seta*).

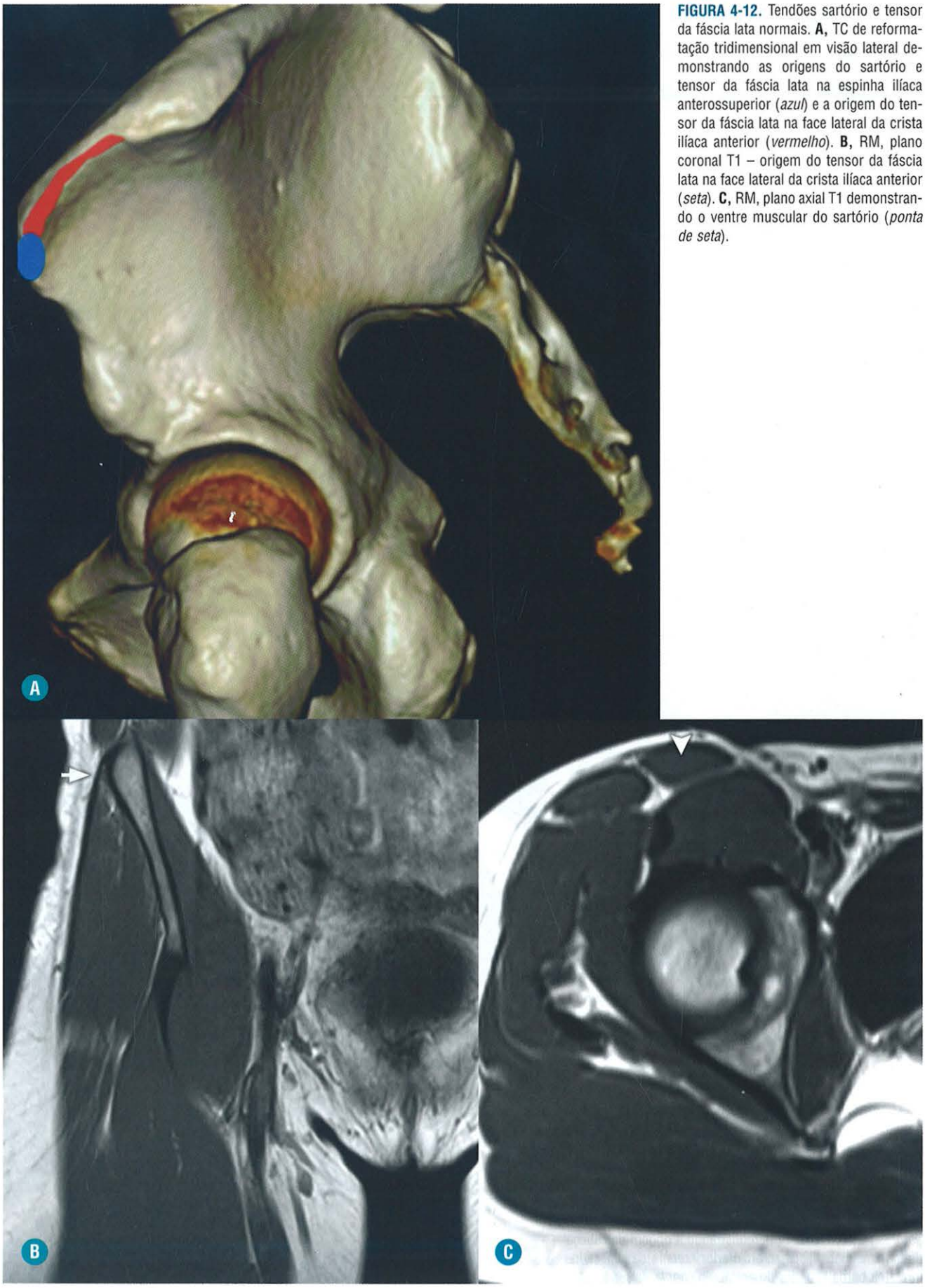

FIGURA 4-12. Tendões sartório e tensor da fáscia lata normais. **A,** TC de reformatação tridimensional em visão lateral demonstrando as origens do sartório e tensor da fáscia lata na espinha ilíaca anterossuperior (*azul*) e a origem do tensor da fáscia lata na face lateral da crista ilíaca anterior (*vermelho*). **B,** RM, plano coronal T1 – origem do tensor da fáscia lata na face lateral da crista ilíaca anterior (*seta*). **C,** RM, plano axial T1 demonstrando o ventre muscular do sartório (*ponta de seta*).

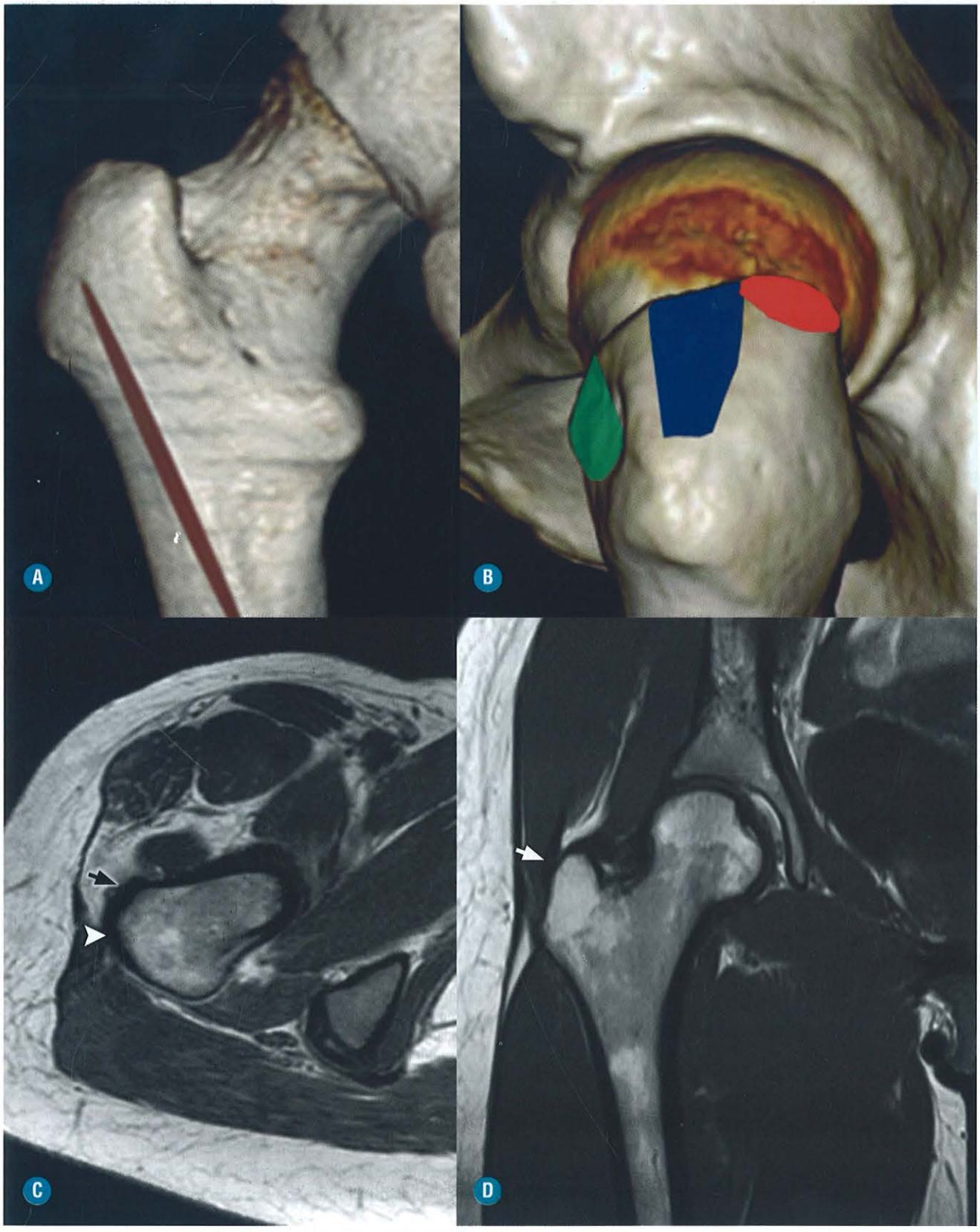

FIGURA 4-13. Tendões glúteos máximo, médio e mínimo normais. **A,** TC de reformatação tridimensional em visão posterior demonstrando a inserção do tendão glúteo máximo na linha áspera do fêmur (*vinho*). **B,** TC de reformatação tridimensional em visão lateral demonstrando a inserção do tendão glúteo mínimo na faceta anterior (*verde*). O tendão glúteo médio apresenta duas inserções distintas: a mais delgada se insere na faceta lateral (*azul*) e a mais espessa, na faceta posterossuperior (*vermelho*) do trocanter maior do fêmur. **C,** RM axial T1 demonstrando a inserção do tendão glúteo mínimo na faceta anterior (*seta preta*) e a inserção do tendão glúteo médio na faceta lateral (*ponta de seta*) do trocanter maior do fêmur. **D,** RM coronal T1 demonstrando a inserção do tendão glúteo médio na faceta posterossuperior (*seta branca*) do trocanter maior do fêmur.

Glúteo Mínimo

- Origem: face externa do ilíaco entre as linhas glúteas anterior e inferior.
- Inserção: na porção inferior e lateral da faceta anterior do trocanter maior do fêmur. Essa faceta tem formato ovalado e está localizada na porção anterolateral do trocanter maior. Nos estudos por RM, a faceta anterior é mais bem visualizada no plano axial.
- Função: abdução e rotação interna do quadril.

Glúteo Médio

- Origem: crista ilíaca e face externa do ílio entre as linhas glúteas anterior e posterior.
- Inserção: a inserção do glúteo médio pode ser dividida em duas partes:
  - A porção lateral do tendão do glúteo médio é mais delgada e se insere com orientação oblíqua de posterior para anterior na faceta lateral do trocanter. Nos estudos de RM, essa faceta é mais bem identificada no plano sagital e tem formato triangular invertido, e o ápice do triângulo corresponde à porção palpável do grande trocanter, identificada ao exame físico.
  - A porção central e posterior desse ventre muscular insere-se na faceta posterossuperior do trocanter maior do fêmur. Essa faceta forma a parte mais cranial do trocanter maior e tem orientação oblíqua transversa.
- Função: abdução e rotação interna do quadril.

Quadrante Medial: Adutores do Quadril (Fig. 4-14)

Adutor Longo

- Origem: corpo do púbis, inferior à crista púbica.
- Inserção: terço médio da linha áspera do fêmur.
- Função: adução e flexão do quadril.

Adutor Curto

- Origem: corpo e ramo púbico inferior.
- Inserção: dois terços distais da linha pectínea e metade proximal da linha áspera do fêmur.
- Função: adução e flexão do quadril.

Adutor Magno

- Origem: ramo inferior do púbis, túber e ramo isquiático.
- Inserção: tubérculo dos adutores, linhas supracondilar medial e áspera do fêmur.
- Função: adução, flexão e extensão do quadril.

Grácil

- Origem: corpo e ramo púbico inferior.
- Inserção: face medial da tíbia proximal.
- Função: adução do quadril, flexão e rotação interna da perna.

Obturador Externo

- Origem: face externa do forame e membrana obturatória.
- Inserção: fossa trocantérica do fêmur.
- Função: adução e rotação externa do quadril.

Pectíneo

- Origem: ramo púbico superior.
- Inserção: trocanter menor e linha áspera do fêmur.
- Função: adução, flexão e rotação interna do quadril.

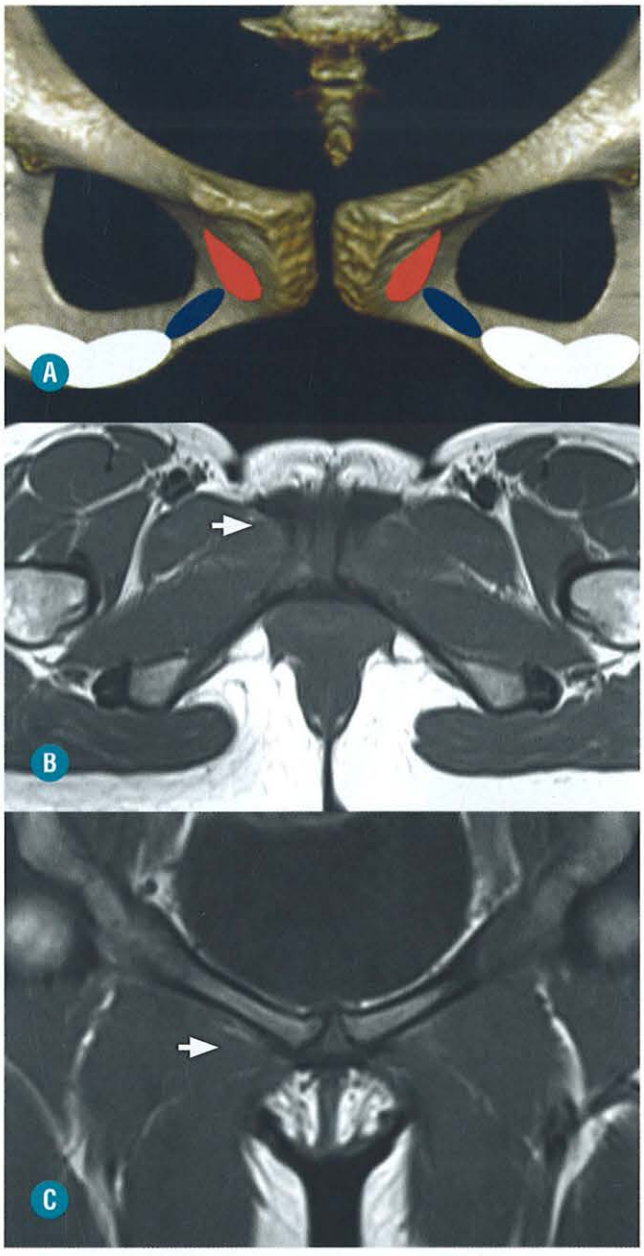

FIGURA 4-14. Tendões adutores longo, curto e magno normais. **A,** TC de reformatação tridimensional em visão anterior demonstrando as origens dos adutores longos no corpo do púbis (*vermelho*), dos adutores curtos no corpo e ramos inferiores do púbis (*azul*) e dos adutores magnos na tuberosidade e nos ramos isquiáticos (*branco*). **B,** RM, plano axial T1 – origem do adutor longo no corpo do púbis (*seta*). **C,** RM, plano coronal T1 – origem do adutor longo no corpo do púbis, inferior à crista púbica (*seta*).

Quadrante Posterior: Extensores

Isquiotibiais (Fig. 4-15)

Semimembranáceo

- Origem: o tendão proximal do semimembranáceo é alongado e se origina na faceta superolateral ou oblíqua da tuberosidade isquiática.

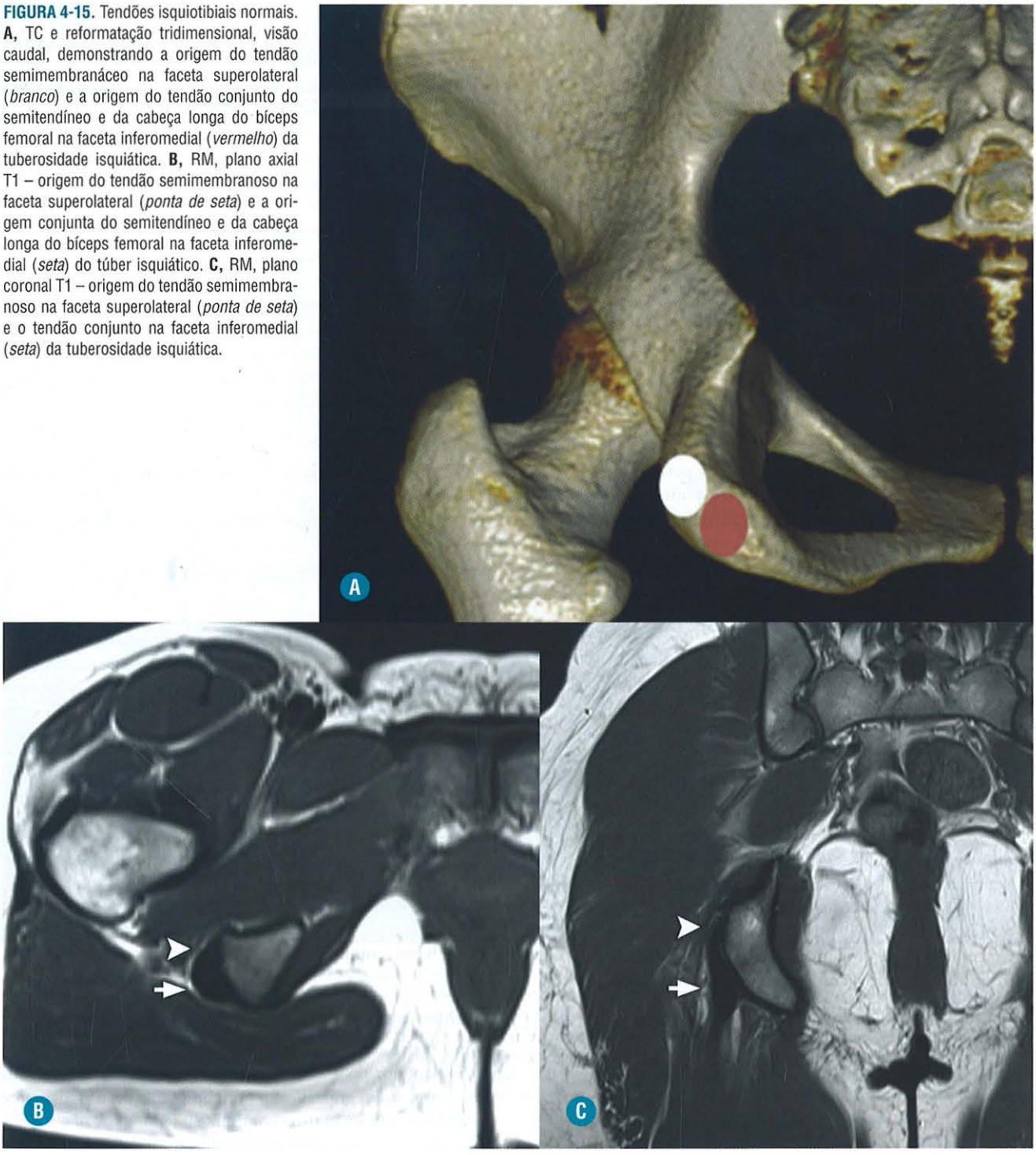

FIGURA 4-15. Tendões isquiotibiais normais. **A,** TC e reformatação tridimensional, visão caudal, demonstrando a origem do tendão semimembranáceo na faceta superolateral (*branco*) e a origem do tendão conjunto do semitendíneo e da cabeça longa do bíceps femoral na faceta inferomedial (*vermelho*) da tuberosidade isquiática. **B,** RM, plano axial T1 – origem do tendão semimembranoso na faceta superolateral (*ponta de seta*) e a origem conjunta do semitendíneo e da cabeça longa do bíceps femoral na faceta inferomedial (*seta*) do túber isquiático. **C,** RM, plano coronal T1 – origem do tendão semimembranoso na faceta superolateral (*ponta de seta*) e o tendão conjunto na faceta inferomedial (*seta*) da tuberosidade isquiática.

- Inserção: o ventre muscular do semimembranáceo tem trajeto medial e anterior em relação aos demais componentes dos isquiotibiais e se insere na face posterior do côndilo tibial medial.
- Função: extensão do quadril e flexão da perna.

Bíceps Femoral

- Origem: cabeça longa – faceta inferomedial ou horizontal do túber isquiático, juntamente com o semitendíneo, formam o tendão conjunto; cabeça curta – septo intermuscular, linhas áspera e supracondilar lateral do fêmur. A cabeça curta é o único componente dos isquiotibiais que não atravessa duas articulações, ocasionalmente pode estar ausente e possui trajeto profundo em relação à cabeça longa. Os dois componentes apresentam inervações distintas, e a cabeça longa é inervada pelo ramo tibial do nervo ciático, enquanto a cabeça curta pelo ramo fibular. Essa inervação dupla pode acarretar contrações musculares incoordenadas, gerando atrito entre os mesmos e justificando os altos índices de lesões nessa interface miofascial.

- Inserção: as cabeças curta e longa se fundem para formar o tendão distal do bíceps femoral, que se insere na face lateral da cabeça da fíbula, côndilo lateral da tíbia e fáscia da perna. Acredita-se que a inserção extensa do bíceps femoral seja fator predisponente para lesões.
- Função: extensão do quadril e flexão da perna.

Semitendíneo

- Origem: o semitendíneo é um músculo único, mas fisiologicamente é considerado um músculo digástrico, que se origina da faceta inferomedial ou horizontal da tuberosidade isquiática, juntamente com a cabeça longa do bíceps femoral, formando o tendão conjunto. Em alguns casos, o tendão proximal do semitendíneo não é individualizado.
- Inserção: o ventre muscular do semitendíneo, em grande parte de sua extensão, tem aspecto fino e delgado. Mais distalmente forma um tendão longo, que se insere na face medial da tíbia proximal. O aspecto alongado desse tendão é fator predisponente para roturas.
- Função: extensão do quadril e flexão da perna.

Variações anatômicas dos isquiotibiais podem alterar a relação entre eles, causando fricção e predispondo-os a lesões. As variações mais frequentes são: cabeça curta do bíceps femoral originada em conjunto com a longa, aumento volumétrico do músculo semimembranáceo e a duplicidade deste.

Quadrante Posterior: Rotadores Externos do Quadril (Fig. 4-16)

Piriforme

- Origem: face anterior do sacro e ligamento sacrotuberal
- Inserção: face superior do trocanter maior do fêmur
- Função: rotação externa e abdução do quadril

Obturador Interno

- Origem: face interna do forame e membrana obturatória
- Inserção: face interna do trocanter maior do fêmur
- Função: rotação externa e abdução do quadril

Gêmeo Superior

- Origem: espinha isquiática
- Inserção: face interna do trocanter maior do fêmur
- Função: rotação externa e abdução do quadril

Gêmeo Inferior

- Origem: túber isquiático
- Inserção: face interna do trocanter maior do fêmur
- Função: rotação externa e abdução do quadril

Quadrado Femoral

- Origem: face lateral do túber isquiático
- Inserção: tubérculo quadrado e crista intertrocantérica do fêmur
- Função: rotação externa do quadril

ANATOMIA ARTICULAR

Lábio Acetabular

Estrutura fibrocartilaginosa em formato de ferradura ao longo da porção anterior/superior/posterior do acetábulo, que continua inferiormente com o ligamento transverso (Fig. 4-17).

Sua função é manter uma pressão negativa para homogeneizar a distribuição do líquido intra-articular, evitar o contato direto da cartilagem hialina da cabeça femoral e do acetábulo, reduzindo a força aplicada particularmente na área de carga no compartimento superior (Fig. 4-17).

O lábio apresenta vascularização apenas na superfície capsular e, portanto, tem pouco potencial reparativo. Como tem fibras proprioceptivas e nociceptivas, pode causar dor, se houver degeneração ou rotura.

Caracteriza-se por baixo sinal em todas as sequências na RM e formato triangular (Fig. 4-18), mais delgado na porção anterior e anterossuperior.

Pode apresentar sulcos sublabrais na interface com o ligamento transverso ou na porção posterossuperior (Fig. 4-19). Esses sulcos têm contornos regulares bem definidos, não transfixam a base do lábio, e o lábio e a cartilagem adjacente preservam seus contornos regulares.

Ligamento Redondo

Estrutura fibrovascular que se insere na fóvea femoral e no ligamento transverso (Fig. 4-18).

Estabiliza o quadril no movimento de adução, flexão e rotação externa, além de melhorar a propriocepção.

Nos pacientes displásicos, pode estar ausente.

Cápsula Articular

Insere-se superiormente a 5-6 mm acima do lábio acetabular (formando um recesso capsulolabral), envolve o colo femoral, insere-se anteriormente na linha intertrocantérica e posteriormente na crista intertrocantérica.

Apresenta fibras circulares na altura do colo e formam a zona orbicular (Fig. 4-18).

As fibras longitudinais na porção anterior são reforçadas pelo ligamento iliofemoral/pubofemoral e na porção posterior pelo ligamento isquiofemoral (Fig. 4-20).

Bolsa do Iliopsoas

Localiza-se subjacente à junção miotendínea do iliopsoas, anterior à cápsula articular e lateral aos vasos femorais.

Pode haver comunicação com a articulação em 15% dos casos.

Variantes da Normalidade

Fossa supra-acetabular (Fig. 4-21): depressão subcortical na porção superior do acetábulo, preenchida por tecido fibroso, com contornos regulares e bem-definidos, que não deve ser confundido com lesão osteocondral.

Área nua/estrelada com afilamento condral focal, medial à fossa supra-acetabular.

Retináculos/pregas sinoviais (Fig. 4-22) localizados junto à porção medial do colo femoral e na fossa acetabular.

AFECÇÕES MUSCULOTENDÍNEAS

INTRODUÇÃO

Lesões musculotendíneas são relativamente frequentes na cintura pélvica e no quadril, por serem locais de origem e inserção de diversos grupos musculares, especialmente em atletas. As lesões podem ser classificadas de acordo com a gravidade

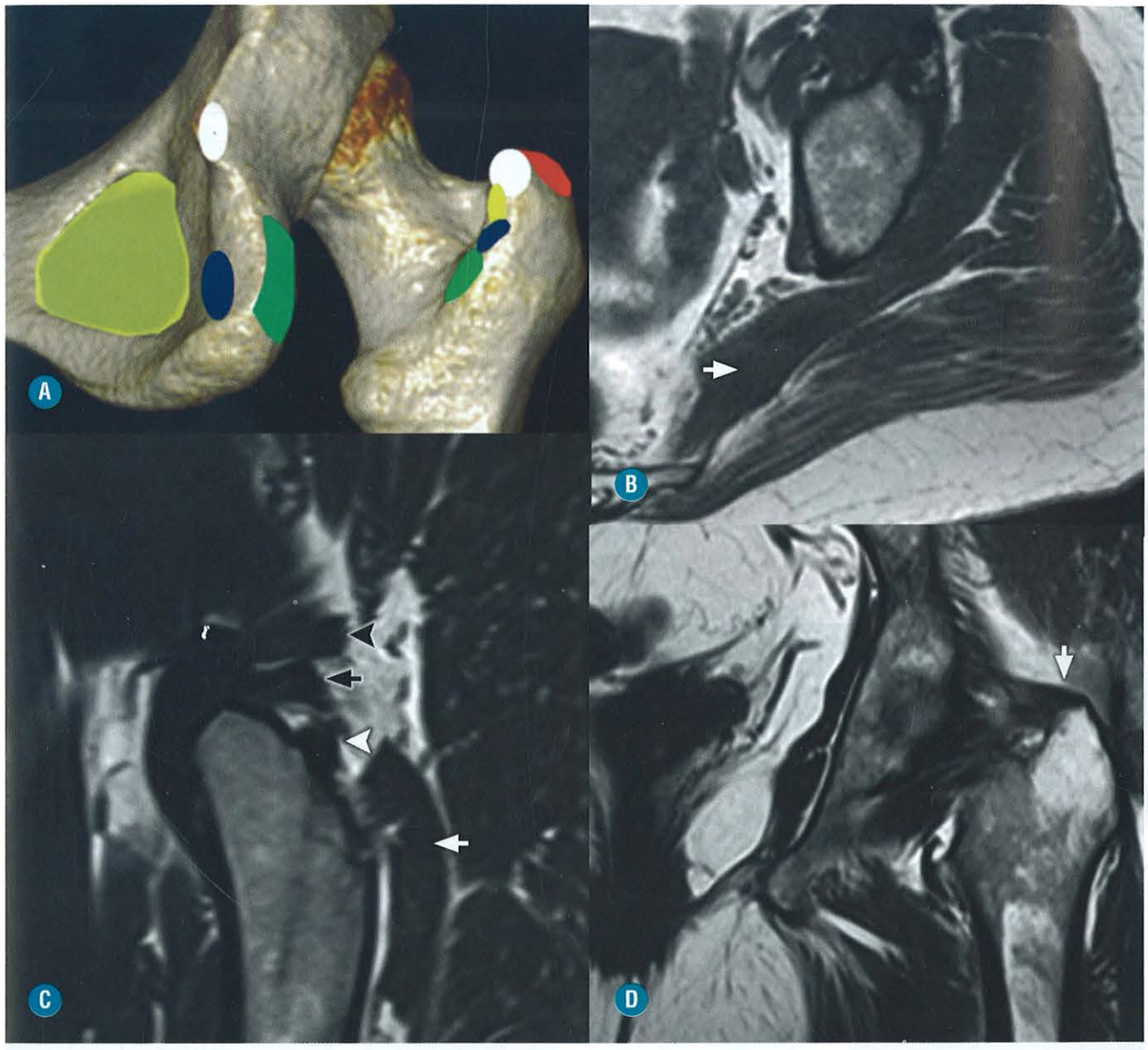

FIGURA 4-16. Tendões do tríceps femoral, piriforme e quadrado femoral normais. **A,** TC de reformatação tridimensional em visão posterior, demonstrando a origem do gêmeo superior na espinha isquiática (*branco*), do obturador interno no forame e membrana obturatórias (*amarelo*), do gêmeo inferior na espinha isquiática (*azul*) e do quadrado femoral na face lateral do túber isquiático (*verde*). São demonstradas também a inserção do piriforme na face superior do trocanter maior (*vermelho*), do gêmeo superior (*branco*), do obturador interno (*amarelo*) e do gêmeo inferior (*azul*) na face interna do trocanter maior. O quadrado femoral se insere no tubérculo quadrado e na crista intertrocantérica do fêmur (*verde*). **B,** RM, plano axial T1 – ventre muscular do piriforme (*seta branca*). **C,** RM, plano sagital T1 – tendões do gêmeo superior (*ponta de seta preta*), do obturador interno (*seta preta*) e do gêmeo inferior (*ponta de seta branca*). Destaque para o ventre muscular do quadrado femoral (*seta branca*). **D,** RM, plano coronal T1 – inserção do piriforme na face superior do trocanter maior (*seta branca*).

(parcial ou completa), quanto ao tipo de lesão, de acordo com o local envolvido e o mecanismo de trauma (avulsão tendínea, lesão da junção miotendínea, contusão muscular).

Nas crianças e nos adolescentes, a avulsão óssea é mais frequente devido à fraqueza relativa da placa de crescimento da apófise.

Nos adultos, as lesões por estiramento geralmente ocorrem na junção miotendínea, que é o ponto de maior fragilidade. Essas roturas geralmente ocorrem na contração excêntrica, que é o alongamento passivo do ventre muscular associado à contração muscular concomitante. É mais comum nos músculos que cruzam duas articulações (isquiotibiais, reto femoral, sartório e grácil). Tendinopatia, alterações degenerativas e lesões crônicas predispõem a novas lesões.

Achados Clínicos, Histológicos e Tratamento

Clinicamente, as lesões podem ser classificadas em três graus (leve, moderada e grave), de acordo com a perda de força do grupo muscular, e, no exame de imagem, a graduação é representada por edema/estiramento, rotura parcial e rotura completa respectivamente.

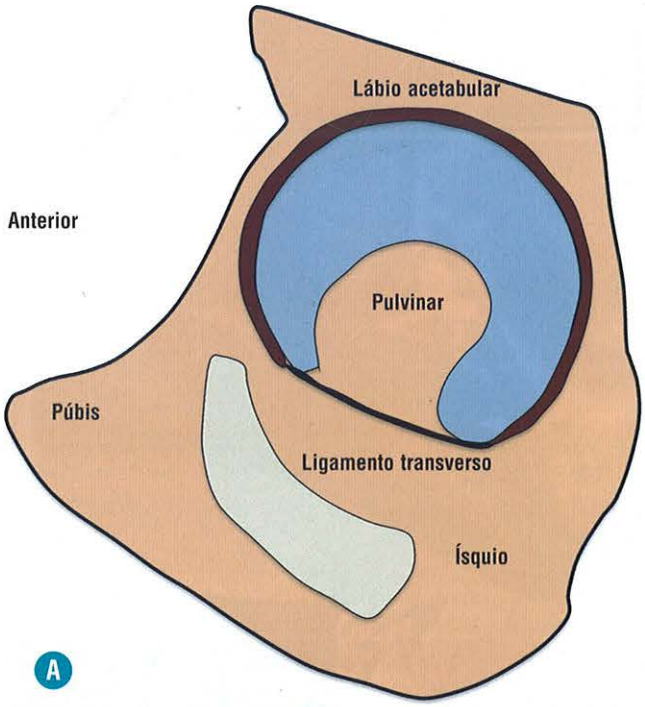

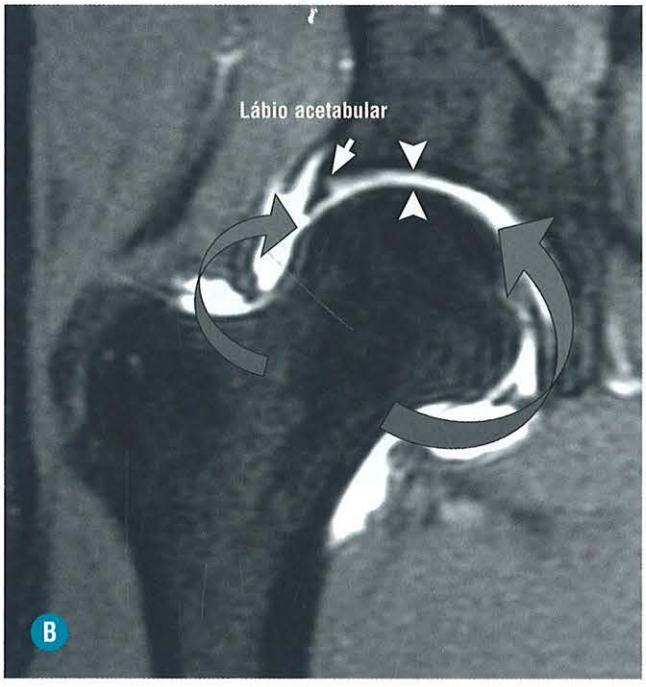

FIGURA 4-17. Esquema da morfologia do lábio e sua relação com a cavidade acetabular e o ligamento transverso (**A**). A função do lábio acetabular (*seta*) é manter pressão negativa para homogeneizar a distribuição do líquido em toda a articulação (*setas curvas*) (**B**). Isso reduz a pressão na área de carga e evita erosões condrais (*pontas de setas*).

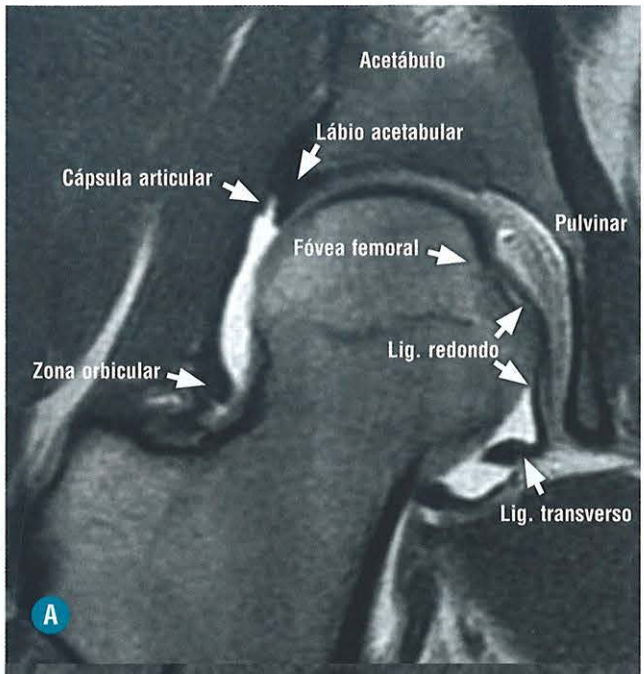

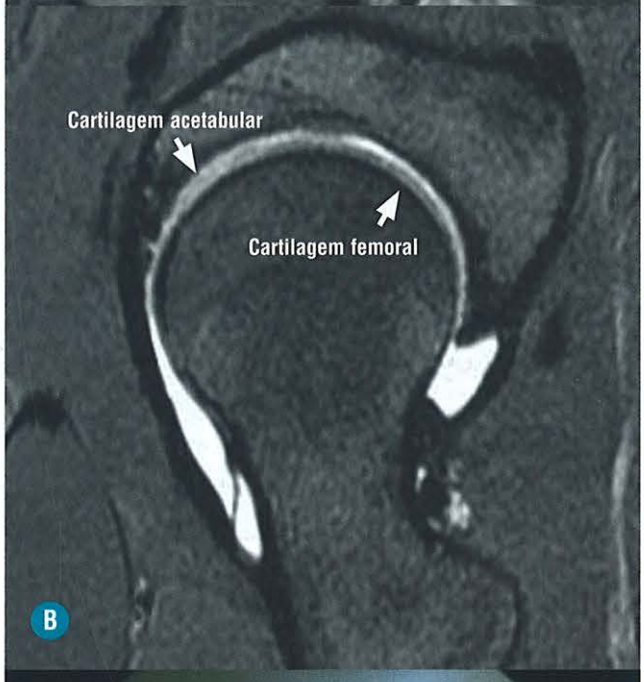



FIGURA 4-18. Artro-RM no plano coronal (**A**): individualização do lábio acetabular em relação à cápsula articular e cartilagem acetabular (**B**), correlacionada com a artroscopia (**C**).

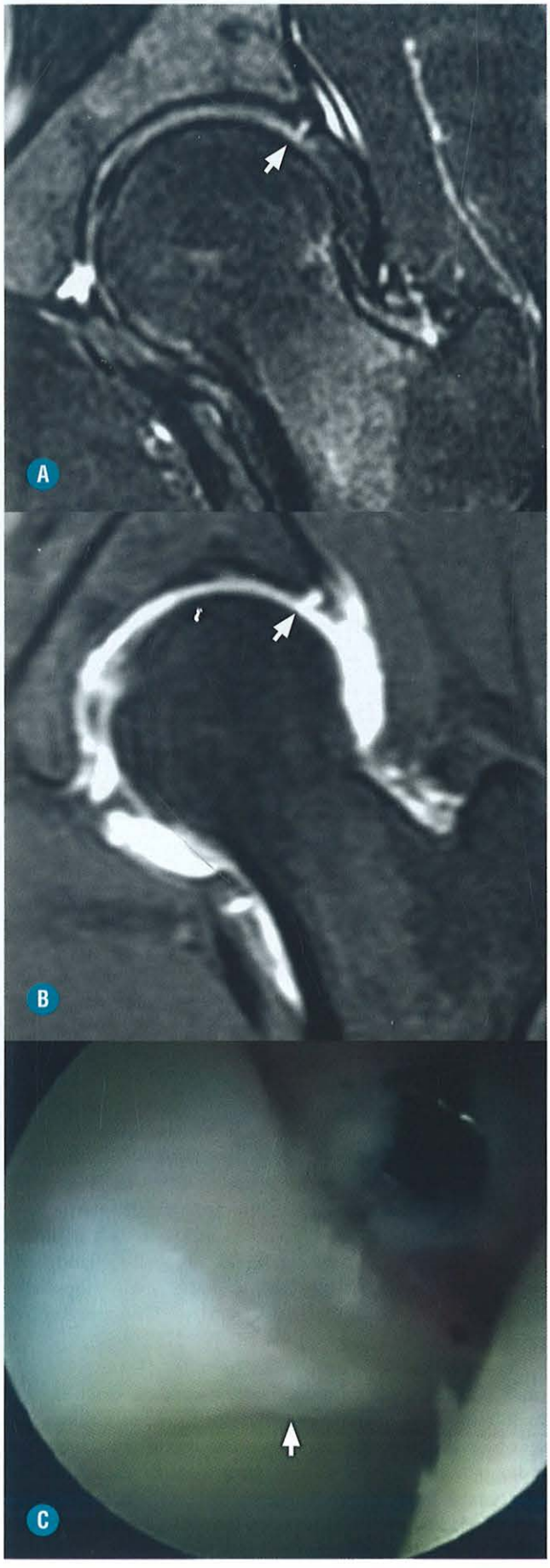

FIGURA 4-19. Sulco sublabral (*seta*) na porção posterossuperior do lábio acetabular, observado na RM convencional no plano coronal, FSE T2 com saturação de gordura (**A**). Seus contornos são regulares e bem-definidos junto à base do lábio e se preenchem pelo meio de contraste, na artro-RM (**B**) no plano coronal FSE T1 com saturação de gordura. Sulco sublabral (*seta*) ratificado na artroscopia (**C**).

Histologicamente, a lesão muscular na fase aguda (< 24 horas) é caracterizada por hemorragia, seguida de reação inflamatória (geralmente após dois dias) e início da formação de tecido fibrocicatricial em sete dias.

A extensão da lesão está diretamente relacionada com o tempo de recuperação e o prognóstico funcional, e lesões extensas acometendo mais de 50% da área transversa do tendão estão relacionadas com um maior tempo de recuperação e pior prognóstico funcional. O tratamento é, geralmente, realizado de forma conservadora.

Lesões crônicas são mais bem identificadas na RM, manifestando-se como áreas de baixo sinal em todas as sequências compatíveis com fibrose.

ACHADOS DE IMAGEM

Na ultrassonografia (US), as roturas caracterizam-se por áreas hipoecoicas circunscritas (coleções hemorrágicas), desorganização da arquitetura com perda do padrão fibrilar habitual ou descontinuidade franca.

A ressonância magnética (RM) demonstra:

- Alteração de sinal relacionado com edema/estiramento nas sequências ponderadas em T2 com supressão de gordura.
- A extensão da lesão demonstrada pela distorção arquitetural.
- Nas lesões completas, permite avaliar o grau de retração e o aspecto do coto tendíneo.
- Coleção/hematoma intra ou intermuscular.
- Sinais de atrofia ou lipossubstituição muscular, achados evidenciados nas sequências ponderadas em T1.

A extensão da lesão se correlaciona com o tempo de recuperação. Na lesão leve/grau 1, ocorrem roturas microscópicas que se manifestam como hipersinal em T2 semelhante à edema na transição miotendínea. Na lesão moderada/grau 2, há rotura parcial da transição miotendínea, ocorrendo coleções hemorrágicas ou líquidas. Lesão grave/grau 3 é uma lesão com descontinuidade completa, em que o diagnóstico é realizado clinicamente, e a RM demonstra retração do tendão e separação do ventre muscular na transição miotendínea.

A RM detecta lesões mais sutis (grau I), e a US tem boa sensibilidade nas roturas parciais ou completas (graus II e III) na fase aguda, e as alterações são mais evidentes quando há presença de líquido em decorrência de hemorragia. Outros achados na RM são o edema muscular, coleções líquidas ou produtos da degradação da hemoglobina ao longo da rotura nas lesões agudas ou subagudas. A hemorragia pode dissecar os planos fasciais ou envolver o nervo ciático.

Lesões crônicas se manifestam como fibrose e espessamento na transição miotendínea, caracterizado como áreas de baixo sinal em todas as sequências na RM.

As lesões avulsivas também são frequentes ao redor do quadril, e, na radiografia, pode ser identificado o fragmento ósseo destacado. Na RM, o fragmento ósseo pode não ser identifica-

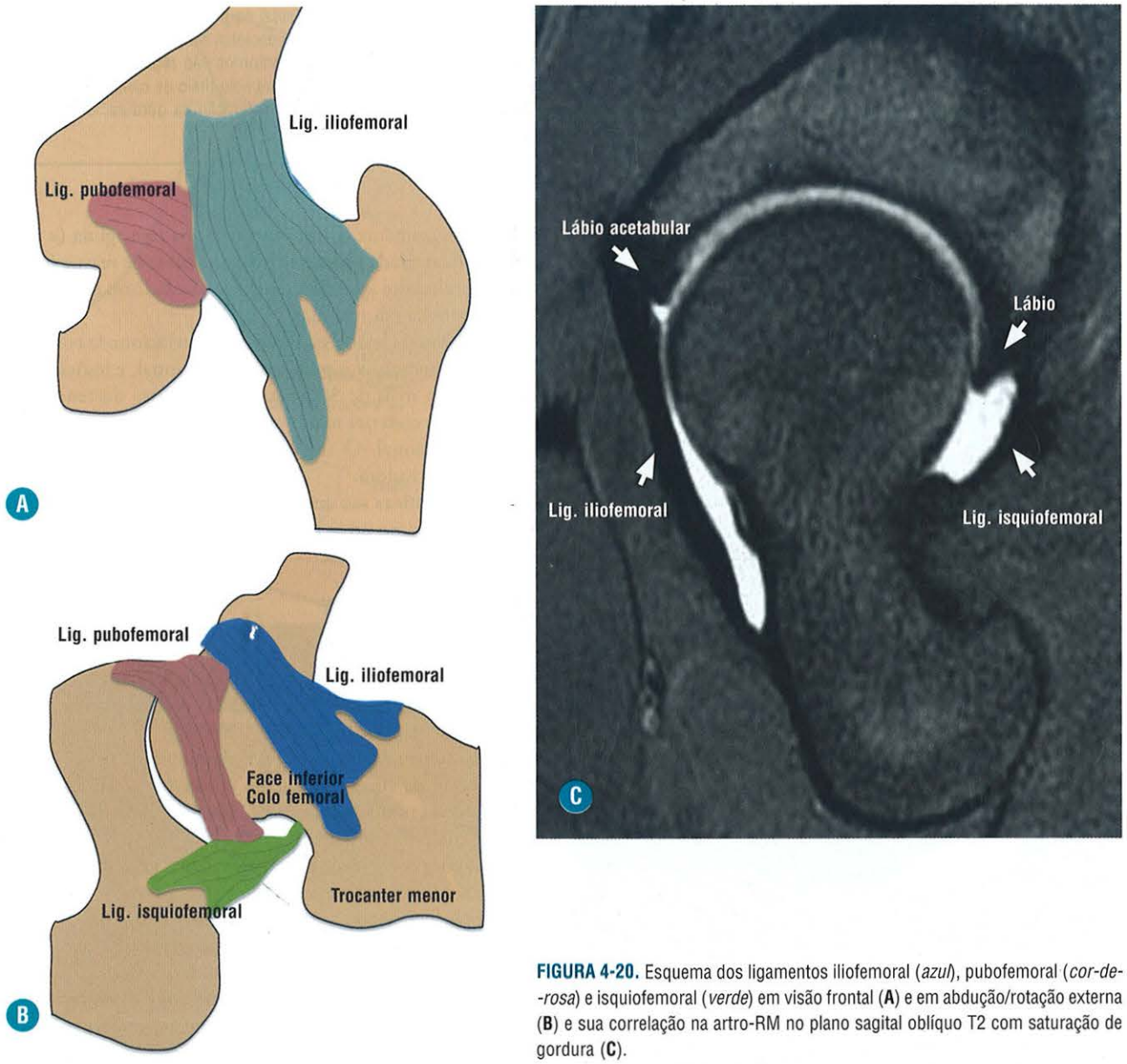

FIGURA 4-20. Esquema dos ligamentos iliofemoral (*azul*), pubofemoral (*cor-de-rosa*) e isquiofemoral (*verde*) em visão frontal (**A**) e em abdução/rotação externa (**B**) e sua correlação na artro-RM no plano sagital oblíquo T2 com saturação de gordura (**C**).

do caso não haja medula óssea. Os locais mais comuns de lesão por avulsão são a tuberosidade isquiática (isquiotibiais), a espinha ilíaca anterossuperior (sartório), a espinha ilíaca anteroinferior (reto femoral), o trocanter menor (iliopsoas), o trocanter maior (glúteos e rotadores externos) e o púbis (adutores) (Fig. 4-23). São mais comuns em jovens atletas antes do fechamento das apófises, sendo importante a comparação contralateral em caso de dúvida.

Entesopatia com hiperostose associado à tendinose crônica é comumente vista em paciente mais velhos, principalmente no trocanter maior, tuberosidade isquiática e na origem dos adutores no ramo isquiopúbico.

■ Iliopsoas

As lesões do iliopsoas incluem tendinose, lesão por avulsão, ressalto e bursite. A manifestação clínica mais comum é de dor na região da virilha, que piora na flexão ativa e adução, apresentando um diagnóstico diferencial extenso.

A tendinopatia do iliopsoas é vista com maior frequência no idoso, sendo uma lesão incomum no atleta. A tendinopatia do iliopsoas também ocorre após a artroplastia total do quadril devido ao impacto do tendão contra a porção anterior do componente acetabular da prótese quando mal posicionado. No exame de RM, a tendinose do iliopsoas se manifesta como espessamento do tendão e aumento do sinal peritendíneo em T2.

O estiramento e a avulsão do iliopsoas ocorrem na adução e flexão forçada do quadril com a coxa em extensão fixa, manifestando-se clinicamente com dor aguda na virilha. Pode ser observado destacamento ou avulsão do trocanter menor na radiografia. As roturas são mais bem identificadas na RM no plano axial, demonstrando edema do ventre muscular, descontinuidade parcial ou completa, hematoma e bursite, sendo mais comuns próximo à inserção tendínea no trocanter menor

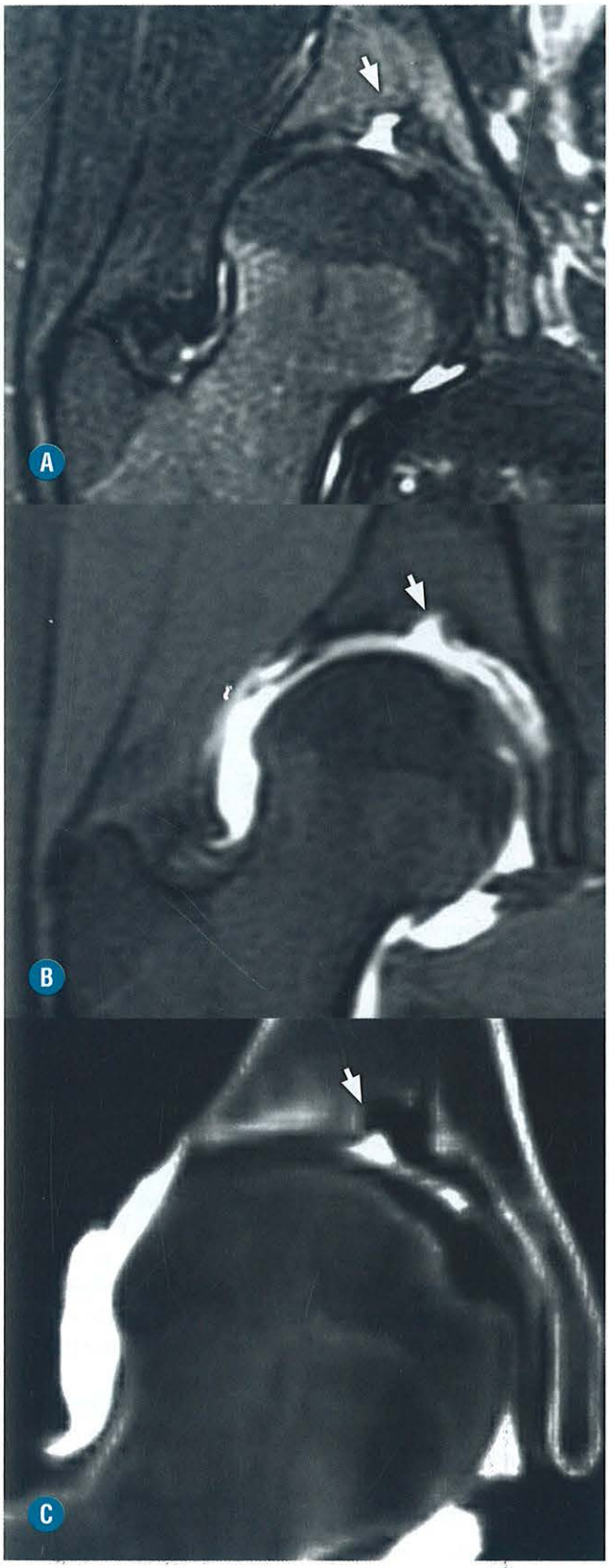

FIGURA 4-21. Fossa supra-acetabular (*setas*) observada na RM convencional no plano coronal T2 FSE com saturação de gordura (**A**), que se preenche pelo meio de contraste na artro-RM (**B**) e na artro-TC (**C**). Não deve ser confundida com erosão condral. A artro-TC define melhor que essa incisura é recoberta por tecido fibrocartilaginoso, com densidade intermediária. Não há exposição do osso subcondral.

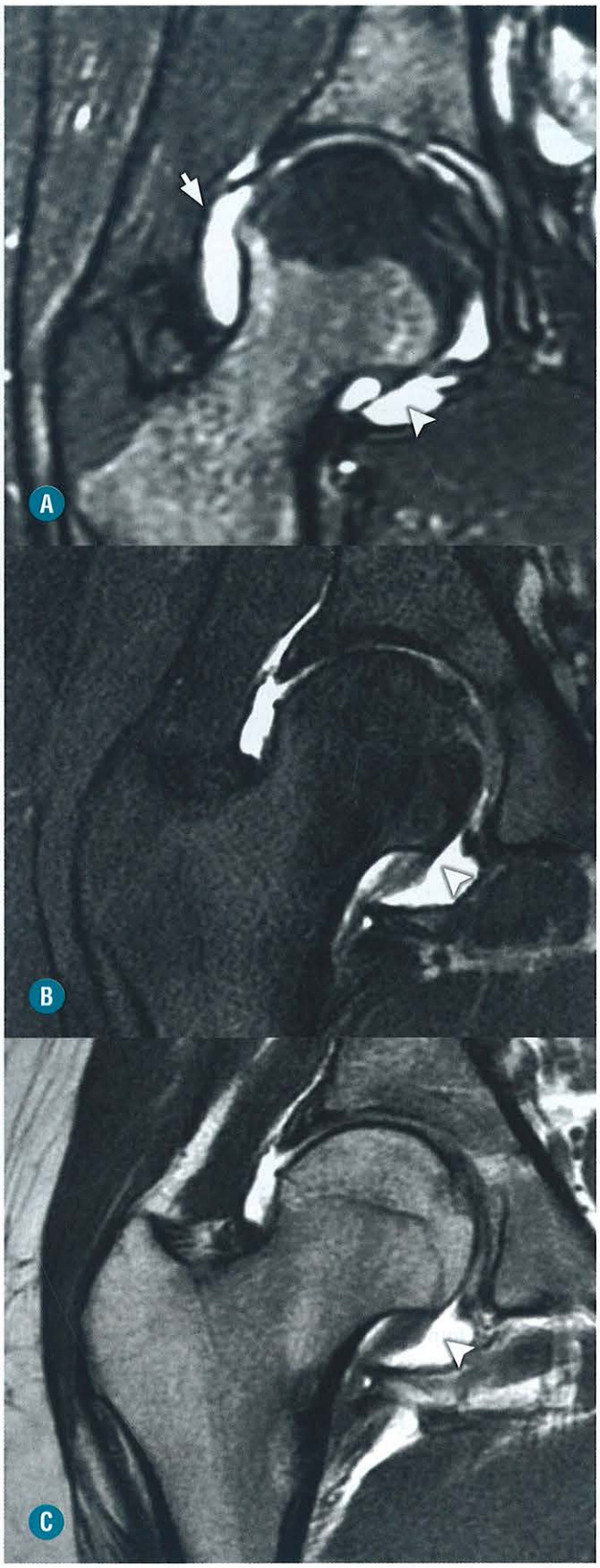

FIGURA 4-22. Retináculos lateral (*seta*) e medial (*ponta de seta*) do quadril no plano coronal da artro-RM (**A**) com espessura habitual. No segundo caso (**B** e **C**), há um acentuado espessamento do retináculo medial (*pontas de seta*) observado na artro-RM, no plano coronal FSE T2 com saturação de gordura (**B**) e coronal T1 (**C**).

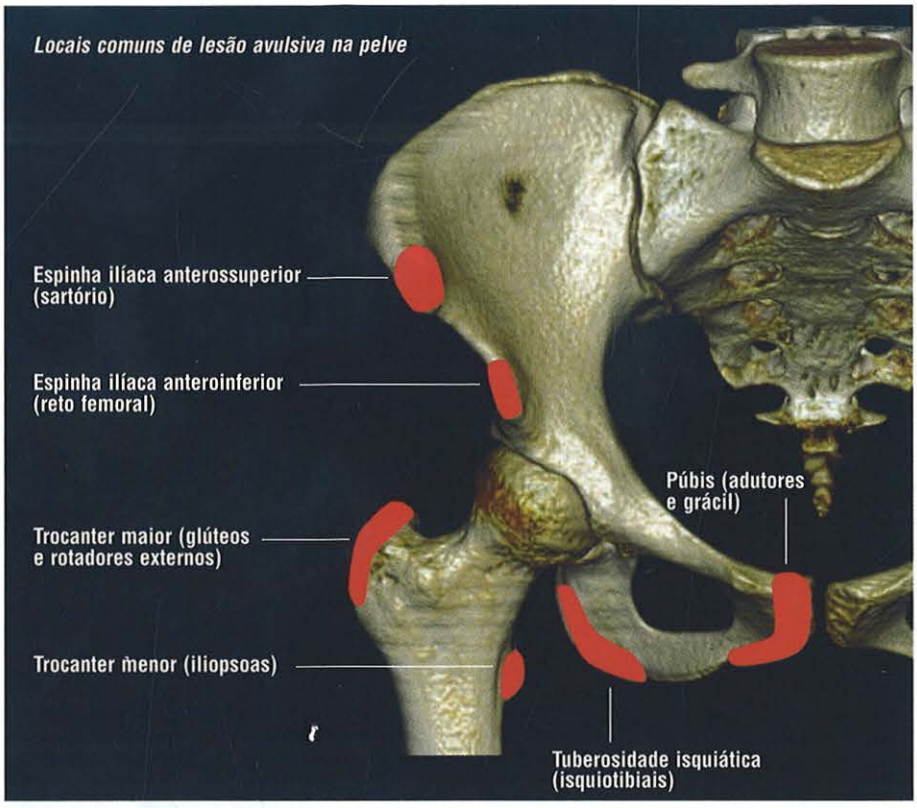

FIGURA 4-23. Reconstrução tridimensional da bacia mostrando os locais mais comuns de lesões avulsivas.

(Fig. 4-24). Hematomas podem causar neuropatia femoral ou comprometimento vascular pela compressão do feixe neurovascular contra a pelve.

■ Bursite Iliopsoas

A bolsa do iliopsoas (ou bolsa iliopectínea) está presente em 98% dos quadris e se comunica com a articulação do quadril em 15%. As causas mais comuns de bursite são trauma e fricção repetitiva em atletas, extensão para bursa de patologia intra-articular (artropatia inflamatória/osteoartrose) e alterações pós-artroplastia do quadril. Dor na virilha à palpação no triângulo femoral e formação com efeito expansivo são os achados clínicos encontrados. Na RM, é observada como coleção alongada com sinal semelhante ao do líquido, que tem sua origem lateralmente aos vasos femorais, e se interpõe entre a transição musculotendínea do iliopsoas e a cápsula articular (Fig. 4-25). Líquido com debris no interior da bursa pode ser observado na sinovite vilonodular pigmentada, condromatose sinovial, infecção ou hematoma. Faz diagnóstico diferencial com o cisto do canal de Nuck (Fig. 4-26).

■ Ressalto Iliopsoas

O ressalto do iliopsoas (coxa saltans interna) é descrito como estalido audível ou palpável produzido durante a movimentação do quadril ou na caminhada, relacionado com o deslocamento abrupto do tendão sobre as estruturas ósseas adjacentes, ou que pode sofrer uma rotação na transição miotendínea sobre seu eixo (Fig. 4-27). Pode ser sintomático ou assintomático. Radiografias são úteis para avaliar a presença de exostose e tumores ósseos. O diagnóstico é realizado por meio do estudo dinâmico com ultrassonografia, solicitando-se que o paciente reproduza o movimento que gera o ressalto. A associação com tendinose e bursite é comum.

■ Quadríceps

Especialmente no nosso meio, em decorrência da prática de esporte de chute (futebol), a lesão do reto femoral é frequente por ser o único componente do quadríceps que cruza a articulação do quadril e do joelho. A lesão ocorre por mecanismo de contração exagerada e excêntrica do músculo durante a hiperextensão forçada do quadril com flexão do joelho, onde há um alongamento excessivo.

A lesão na transição miotendínea proximal pode ocorrer no local da junção da cabeça direta e indireta na porção central, ou, mais frequentemente, na junção musculotendínea profunda na coxa.

A avulsão tendínea ocorre com maior frequência na cabeça direta (Fig. 4-28), pelo fato de esta estar sob tensão durante a extensão da coxa, e menos comumente na cabeça indireta (Fig. 4-29). Na radiografia, pode ser observado fragmento ósseo destacado da espinha ilíaca anteroinferior (cabeça direta) ou da borda superior do acetábulo (cabeça indireta). A RM pode graduar a lesão, demonstrar edema ósseo e avaliar o grau de retração tendínea.

As lesões crônicas do reto femoral podem sofrer processo reparativo e evoluir com formação de ossificação heterotópica, por vezes exuberante, podendo simular lesão de aspecto agressivo.

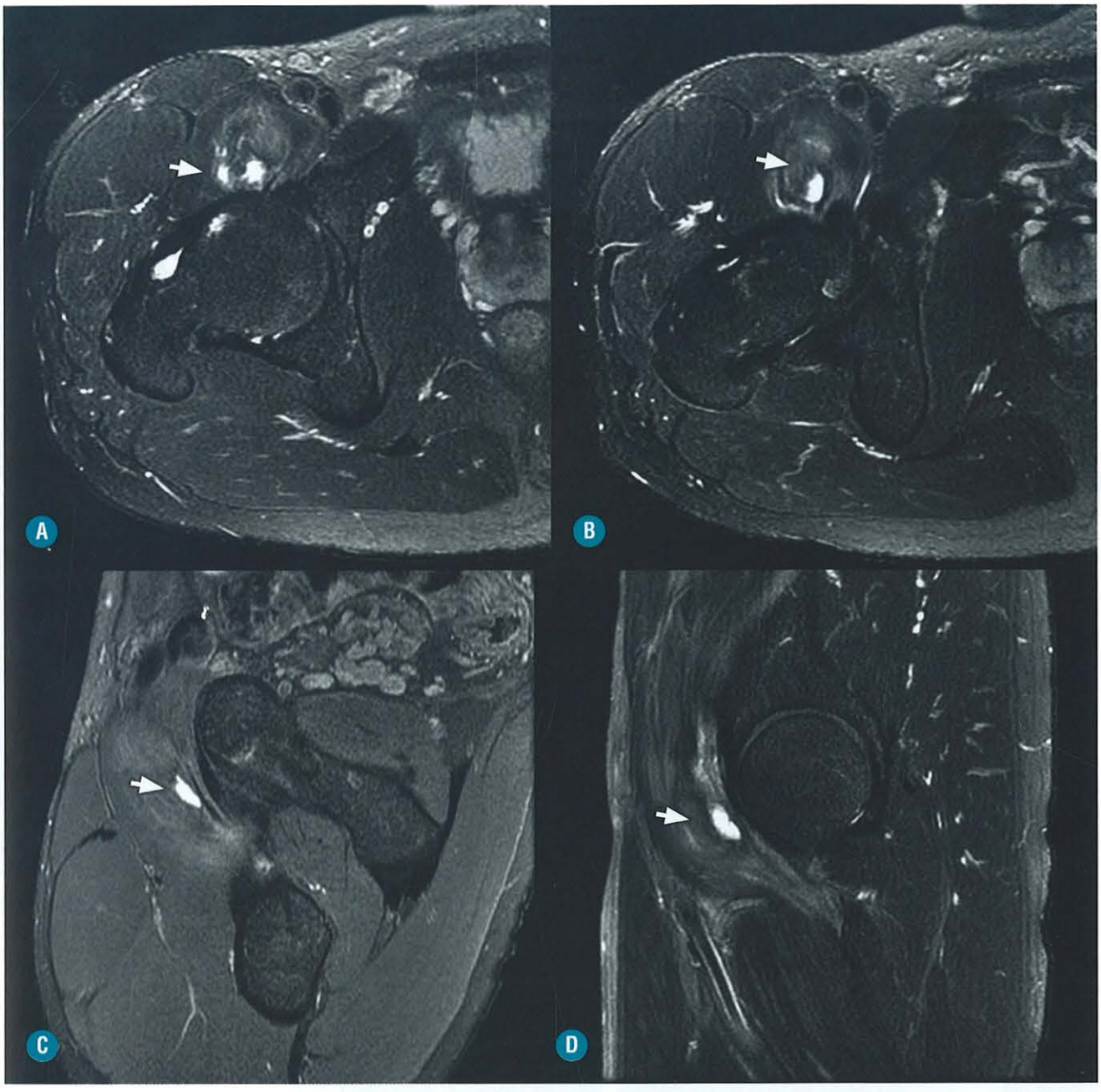

FIGURA 4-24. Rotura na junção miotendínea do iliopsoas. Imagens de RM ponderadas em DP e T2 com saturação de gordura nos planos axial (**A** e **B**) e sagital (**C** e **D**) demonstrando edema ao longo da transição miotendínea predominando no músculo ilíaco, com coleção líquida no interior (*setas*).

■ Sartório e Tensor da Fáscia Lata

A espinha ilíaca anterossuperior é um local comum de avulsão na pelve, servindo de local de origem do sartório e do tensor da fáscia lata. A avulsão do sartório ocorre por mecanismo semelhante ao da lesão do reto femoral, sendo comum em praticantes de esportes de chute (Fig. 4-30).

Sobrecarga mecânica do músculo tensor da fáscia lata, mais comum em atletas, se apresenta clinicamente como dor anterior na região da virilha e sensibilidade aumentada na porção anterolateral da crista ilíaca. Podem ser encontrados achados de imagem compatíveis com entesite e tendinopatia (Fig. 4-30).

■ Glúteos Médio e Mínimo e Bursite Trocantérica

A dor na região do trocanter maior do fêmur é muito comum, referida como síndrome do trocanter maior, tipicamente ocorrendo em mulheres de meia-idade e idosos unilateralmente. O achado de tendinose dos glúteos médio e mínimo é muito frequente nesse grupo de pacientes, podendo estar associado a roturas parciais ou completas (em 22% dos casos) em consequência da tendinopatia. Calcificações decorrentes de roturas são observadas em até 40% dos pacientes, tipicamente localizadas nas inserções tendíneas. A causa da tendinose

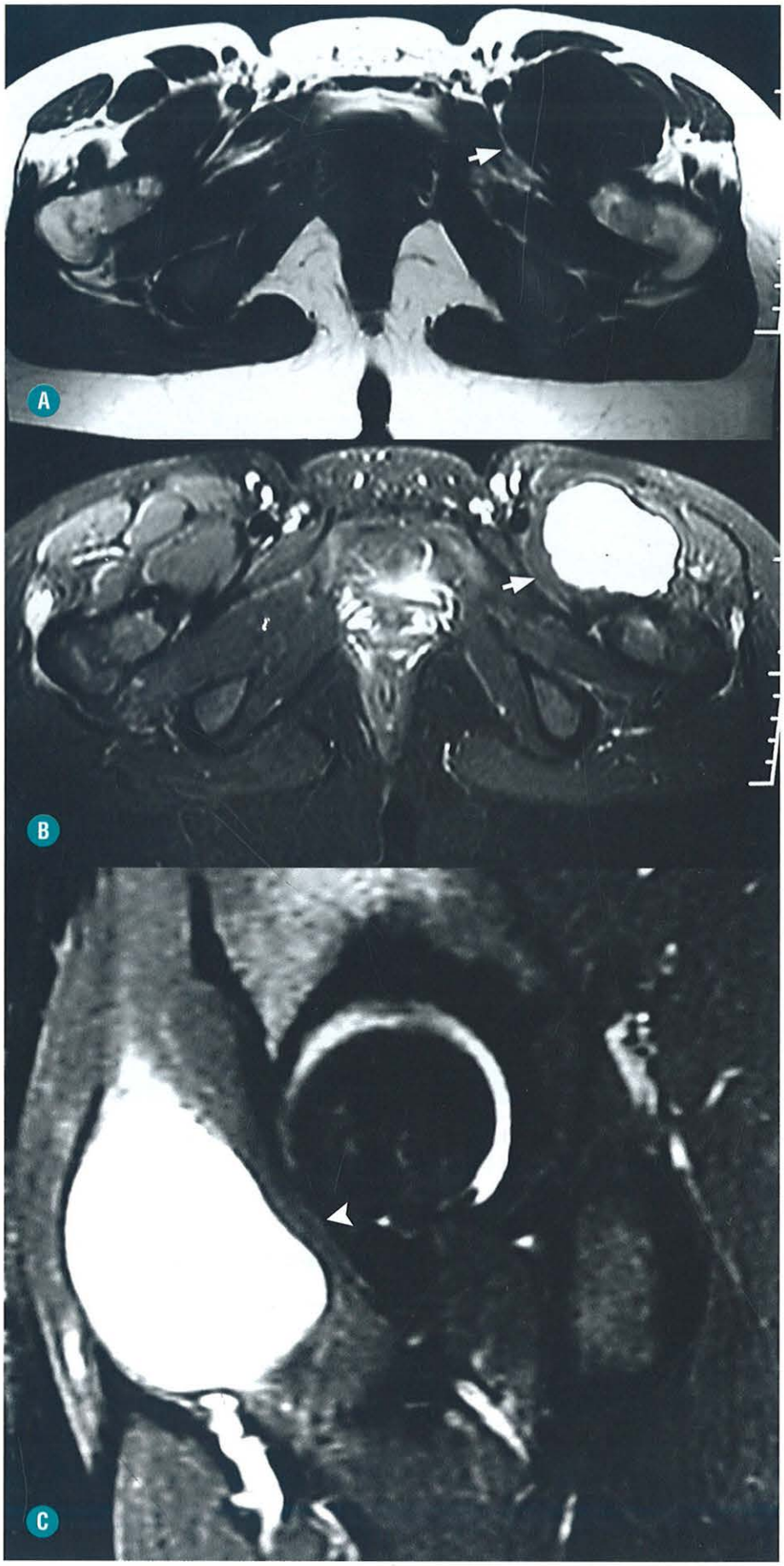

FIGURA 4-25. Bursite iliopectínea. RM nos planos axial T1 (**A**), axial (**B**) e sagital (**C**) T2 com saturação de gordura demonstrando distensão líquida da bolsa do iliopsoas (*setas*), que apresenta contornos bem definidos, estabelecendo contato com o tendão iliopsoas *(ponta de seta)* e deslocando medialmente os vasos femorais.

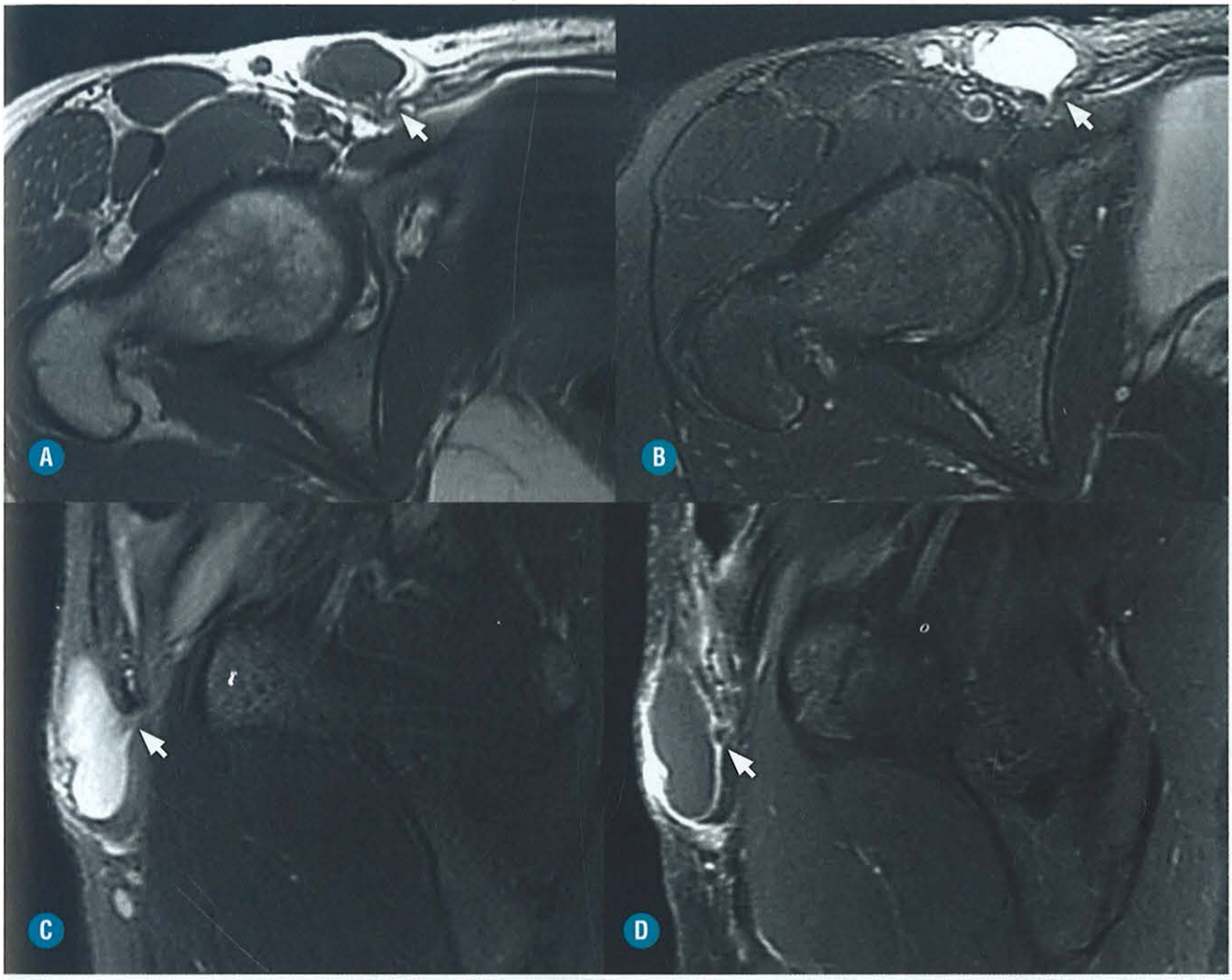

FIGURA 4-26. Cisto do canal de Nuck. RM nos planos axial T1 (**A**), axial (**B**) e sagital (**C**) T2 com saturação de gordura e sequência pós-contraste sagital (**D**) evidenciando formação cística com leve realce periférico (*setas*) relacionado com o remanescente do canal de Nuck, exclusivo em mulheres, que não se comunica com a cavidade peritoneal.

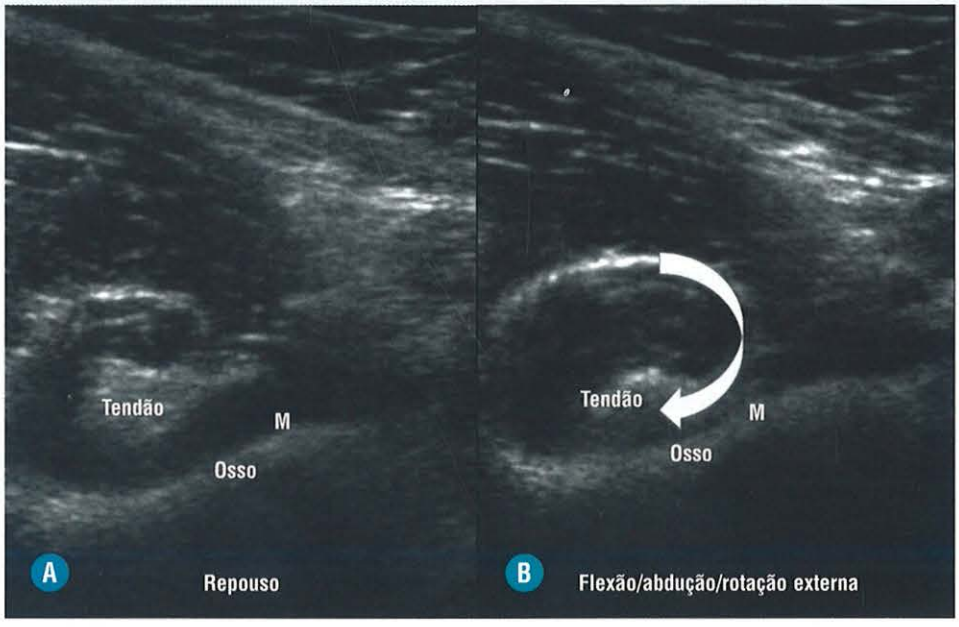

FIGURA 4-27. Avaliação ultrassonográfica dinâmica do ressalto interno do iliopsoas. O transdutor é posicionado transversalmente no nível da região inguinal com o paciente em decúbito dorsal (**A**), que, na manobra provocativa de flexão, abdução e rotação externa, evidenciou uma movimentação abrupta do ventre muscular sobre seu próprio eixo (**B**). (*Cortesia do Dr. Frederico Mendes, da Med Imagem – SP.*)

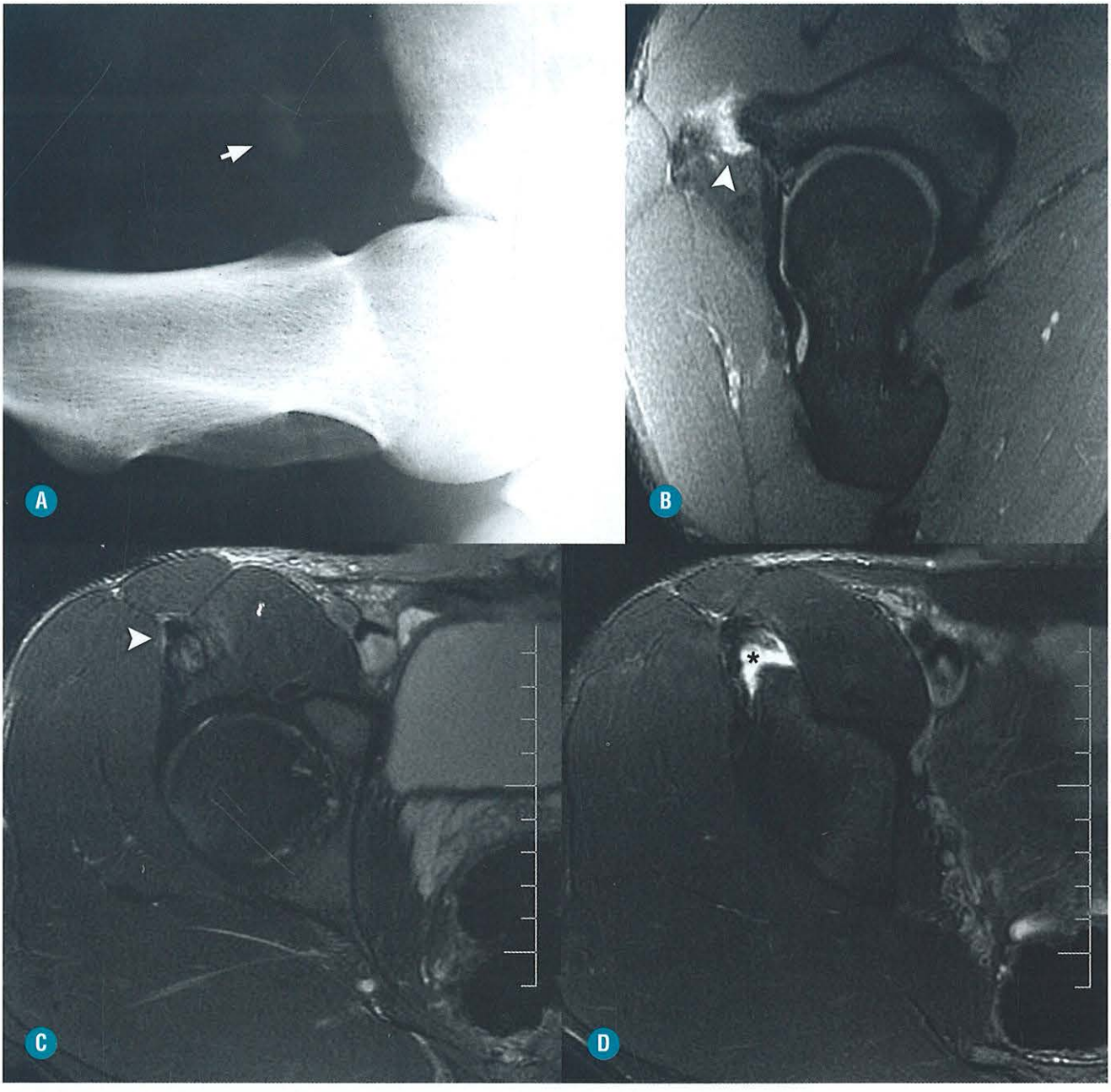

FIGURA 4-28. Avulsão da espinha ilíaca anteroinferior. Paciente de 18 anos, do sexo masculino, jogador profissional de futebol, com dor aguda na face anterior do quadril direito após dar um chute. Radiografia simples em perfil do quadril (**A**) demonstra avulsão de fragmento ósseo (*seta*). RM nos planos sagital oblíquo (**B**) e axiais (**C** e **D**) ponderados em DP e T2 com supressão de gordura demonstram avulsão da espinha ilíaca anteroinferior e alteração de sinal da cabeça direta do tendão do reto femoral (*pontas de seta*), com formação de coleção adjacente (*asterisco*).

é desconhecida, podendo estar relacionada com a fricção do trato iliotibial sobre o trocanter maior, sendo essas alterações análogas às observadas no manguito rotador em decorrência da semelhança estrutural e anatômica entre o quadril e o ombro.

Os achados de imagem são mais bem caracterizados na RM, devendo ser feita diferenciação entre tendinopatia e rotura dos abdutores. A tendinopatia é caracterizada por espessamento e alteração de sinal tendíneo, podendo estar associada a edema ao redor do tendão (peritendinite) ou bursite subglútea média e mínima (Fig. 4-31).

Roturas parciais são diagnosticadas quando há coleção com sinal semelhante ao líquido interposta entre o tendão e o trocanter, geralmente associada à tendinose. Os sinais mais confiáveis de rotura completa são a descontinuidade e a retração tendínea, observando-se coleção líquida (geralmente com dimensões acima de 1 cm de diâmetro) na topografia da inserção tendínea, adjacente à margem superior das facetas do trocanter maior (Fig. 4-32).

Achados indiretos da rotura são atrofia muscular e o aspecto alongado do tendão do glúteo médio. Atrofia muscular é

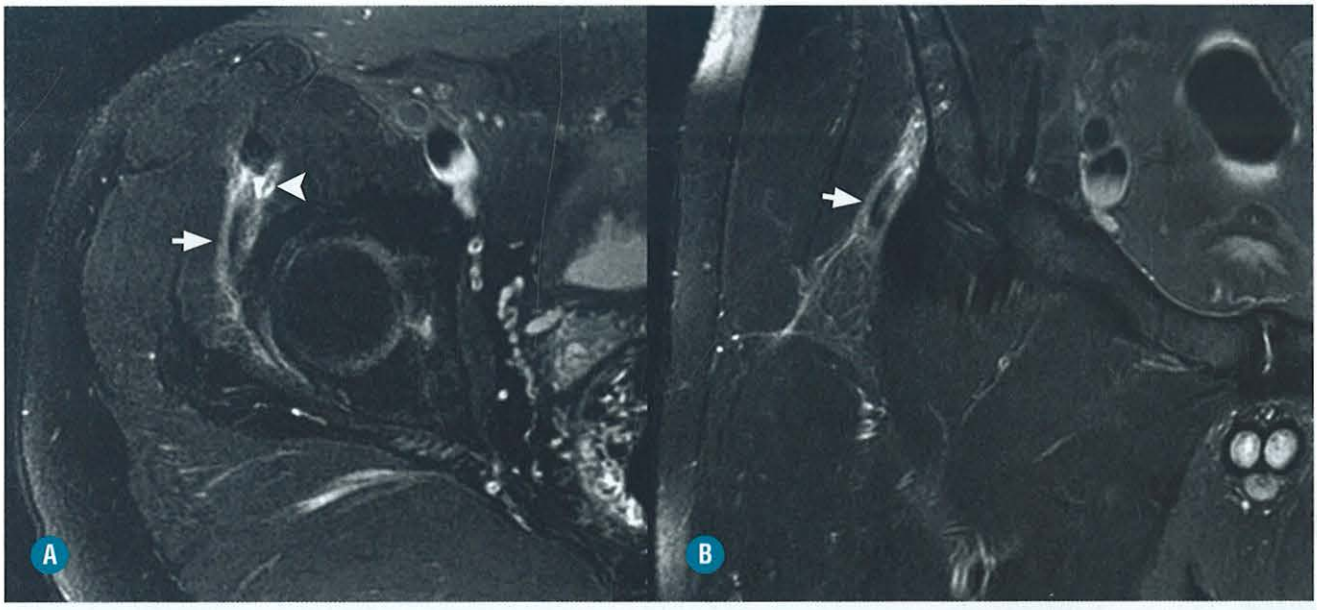

FIGURA 4-29. Rotura parcial da cabeça indireta do reto femoral. Imagens de RM ponderadas em T2 com supressão de gordura nos planos axial (**A**) e coronal (**B**) demonstrando delaminações do tendão da cabeça indireta, com edema peritendíneo, próximo à sua inserção na borda superior do acetábulo (*setas*) e pequena coleção próximo ao tendão conjunto (*ponta de seta*).

observada com maior frequência associada a roturas completas do que parciais, porém não é um achado específico. Pode ser encontrada também no envelhecimento e na osteoartrose, valorizando-se quando é assimétrica. O aspecto alongado do glúteo médio é mais bem observado no plano coronal, devendo-se considerar como rotura, quando a distância entre o local de inserção no trocanter maior e a transição miotendínea ultrapassar 2 cm.

Os tendões dos glúteos médio e mínimo também podem ser foco de depósito de cristais de hidroxiapatita (tendinose calcificante), relacionados com dor, especialmente se houver migração da calcificação para a bursa ou osso. A tendinose calcificante pode ser idiopática, hereditária ou estar associada à doença sistêmica. As calcificações se caracterizam por baixo sinal em todas as sequências, associadas a edema inflamatório circunjacente (Fig. 4-33).

A bursite trocantérica pode ser causada pela tendinopatia dos glúteos. De maneira análoga, a bursite no ombro está relacionada à tendinopatia do manguito rotador em decorrência do microtrauma repetitivo. Clinicamente, os achados são de dor na porção lateral do quadril e da coxa, que se agrava ao deitar de lado, sendo caracteristicamente aliviada após a injeção de anestésicos ou corticoides. É frequentemente encontrada na concomitância de tendinopatia ou roturas.

Os achados de imagem da bursite trocantérica são hipersinal em T2 semelhante a edema lateralmente ao trocanter maior do fêmur ou distensão líquida da bursa subglútea máxima (Fig. 4-34). Septações, nodularidades ou debris podem ser encontrados na bursa nos casos de inflamação crônica, devido à presença de sinóvia espessada. Nas sequências pós-contraste, há realce periférico na parede da bursa. Outras causas menos frequentes de bursite trocantérica são artropatia inflamatória (principalmente artrite reumatoide), infecção (tuberculose) ou doença metabólica.

■ Glúteo Máximo

O glúteo máximo se insere na linha áspera do fêmur, onde comumente se observam irregularidades da superfície cortical ou pequena excrescência óssea. A tendinopatia do glúteo máximo, embora pouco comum, pode ser identificada quando há sinais de entesite no fêmur, caracterizados por erosões corticais ou calcificações junto à sua inserção na tomografia computadorizada. O glúteo máximo é um local típico de ocorrência de tendinopatia calcificante (Fig. 4-35), tendo como principais diagnósticos diferenciais tumores ósseos e miosite ossificante.

■ Isquiotibiais

Os músculos isquiotibiais (cabeça longa do bíceps femoral, semitendíneo e semimembranoso) são os tendões mais acometidos nos praticantes de corrida com arrancadas e em atletas de salto. Desses, o bíceps femoral é o músculo mais frequentemente envolvido, e a maioria das lesões ocorre na junção miotendínea proximal (33%) ou em situação intramuscular (53%). As lesões distais são infrequentes. A manifestação clínica da lesão dos isquiotibiais é de dor referida nas regiões glútea, em sacroilíacas ou na coluna lombar. É mais frequente em atletas, sendo comum a coexistência de alterações degenerativas ou rotura crônica pregressa com fibrose, o que aumenta a probabilidade de lesão.

A fusão da apófise isquiática ocorre entre a puberdade e os 25 anos de idade, sendo a lesão por avulsão mais frequente em crianças, em decorrência de ossificação incompleta. A avulsão pode ser identificada na radiografia, quando a apófise já está ossificada, notando-se destacamento de fragmento ósseo. No adulto, a avulsão é mais comum no tendão conjunto bíceps/semitendíneo, ocorrendo na ênteses, geralmente sem identificação de fragmento ósseo (Fig. 4-36).

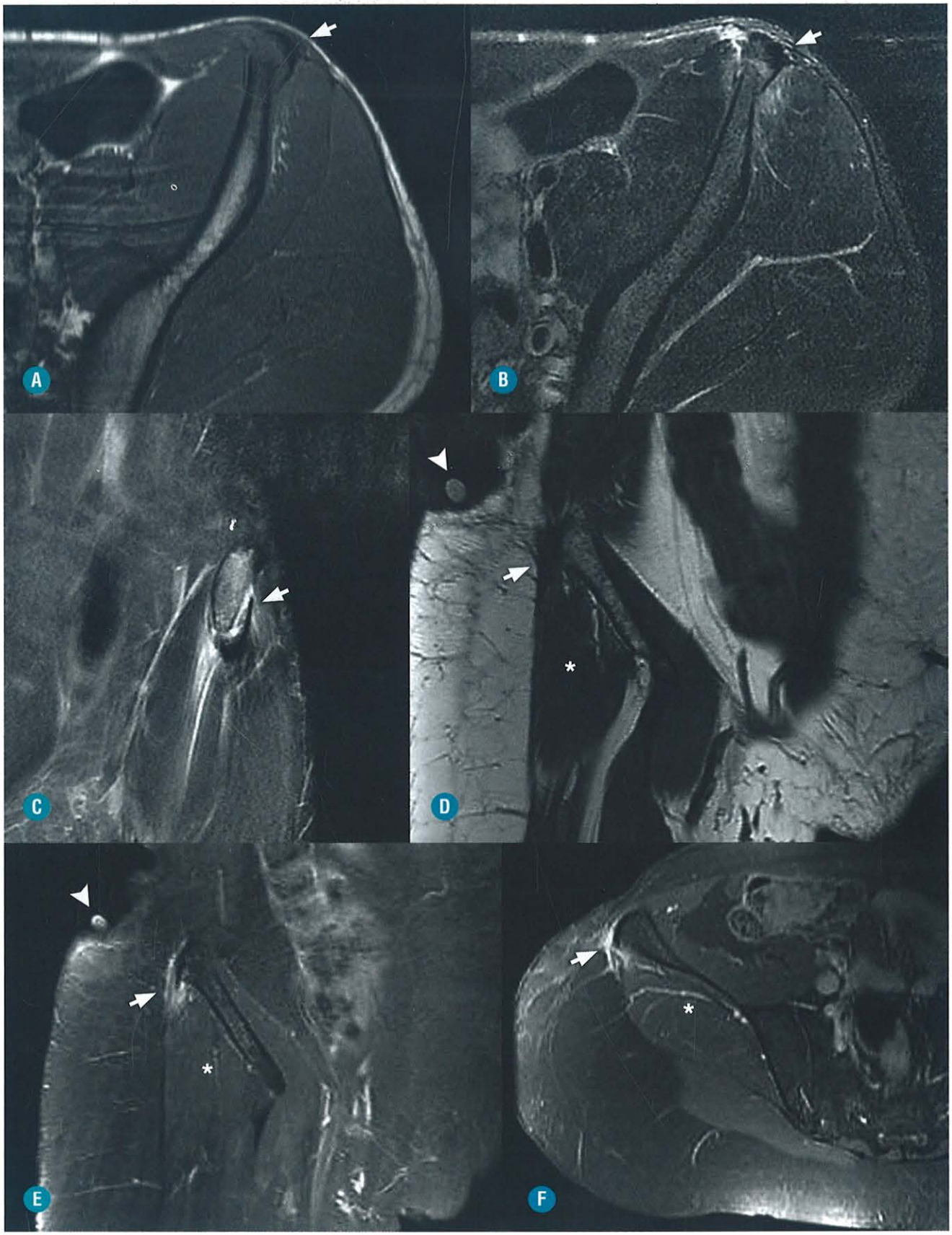

FIGURA 4-30. Avulsão da espinha ilíaca anterossuperior. RM no plano axial T1 (**A**) axial e sagital T2 com supressão de gordura (**B** e **C**) demonstra avulsão na origem do sartório (*setas*) com destacamento de pequeno fragmento ósseo da espinha ilíaca anterossuperior. Tendinopatia do tensor da fáscia lata – demarcado local doloroso (*ponta de seta*): RM coronal T1 (**D**), coronal (**E**) e axial (**F**) T2 com saturação de gordura demonstrando espessamento tendíneo e sinais de peritendinite na origem do tensor na fáscia lata na porção lateral da espinha ilíaca anterossuperior (*setas*). Ventre do glúteo médio (*asteriscos*).

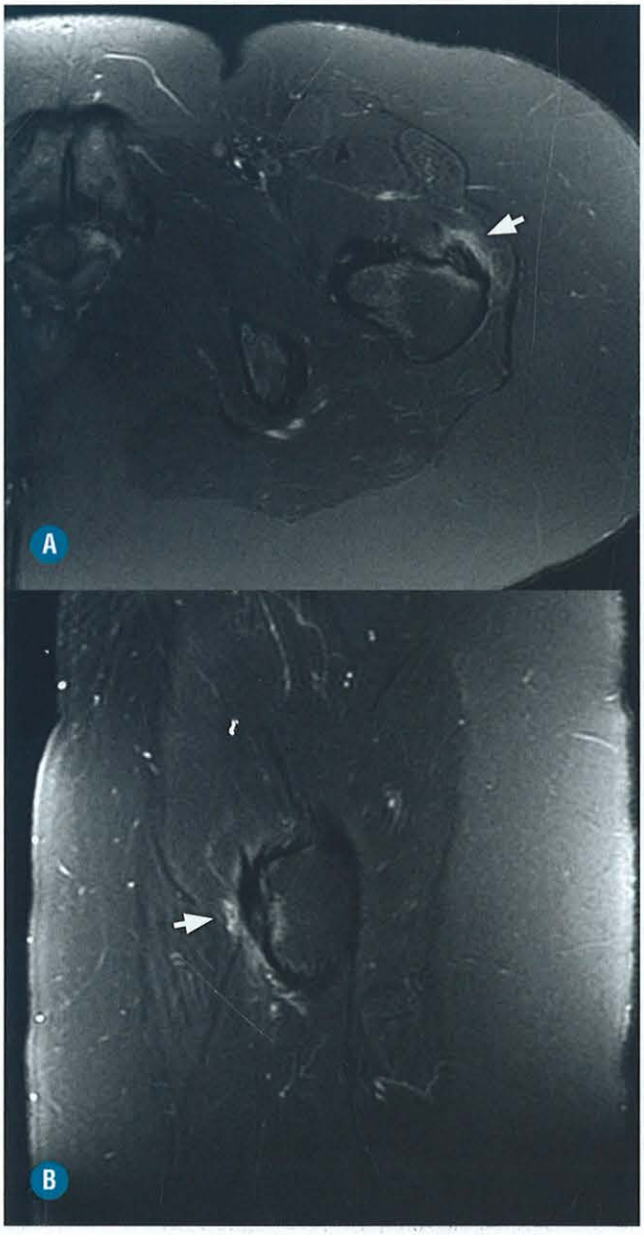

FIGURA 4-31. Tendinopatia do glúteo mínimo. Imagens de RM ponderadas em T2 com supressão de gordura nos planos axial (**A**) e sagital (**B**) com acentuado espessamento e delaminações do tendão do glúteo mínimo (*setas*) próximo à sua inserção na faceta anterior do trocanter maior do fêmur. Há também alteração de sinal ao redor do tendão, compatível com peritendinite.



FIGURA 4-32. Rotura da porção anterior do glúteo médio. RM com imagens ponderadas em T2 com supressão de gordura no plano axial (**A e B**) e coronal (**C**) demostrando tendinopatia crônica do glúteo médio (*seta*), rotura justainsercional da sua porção anterior (*pontas de seta*) e coleção com sinal semelhante ao do líquido (*asterisco*) localizada superiormente ao trocanter maior.

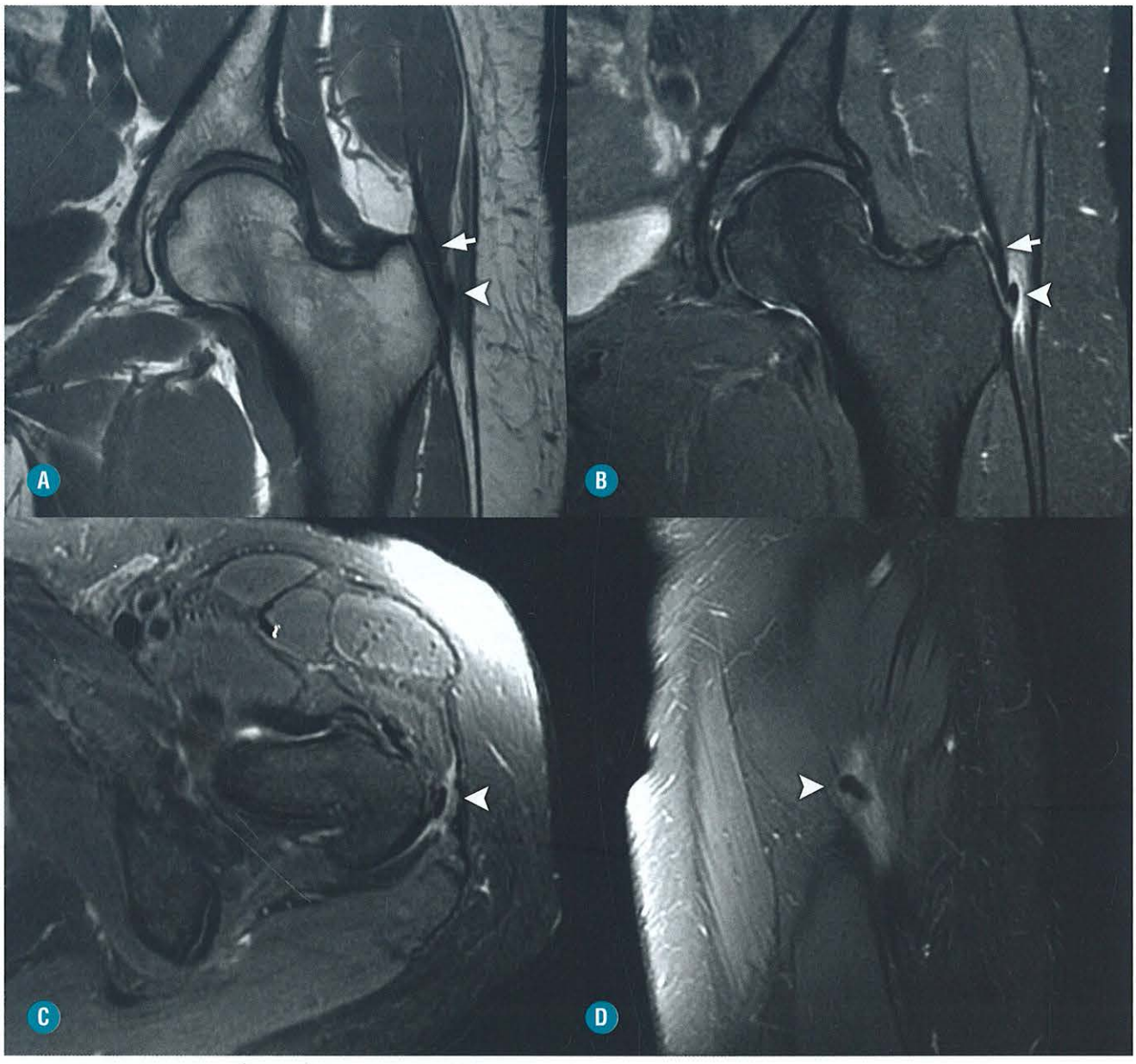

FIGURA 4-33. Tendinopatia calcificante do glúteo médio. RM nos planos coronal T1 (**A**), coronal, axial e sagital T2 com supressão de gordura (**B, C** e **D**) demonstrando espessamento com peritendinite da porção anterior do glúteo médio junto à sua inserção na faceta lateral (*setas*). Nota-se foco de calcificação com baixo sinal em todas as sequências (*pontas de seta*) em fase migratória para a bursa trocantérica, com processo inflamatório circunjacente.

O tratamento das avulsões ósseas geralmente é realizado de forma conservadora, sendo recomendada abordagem cirúrgica caso haja deslocamento maior que 2 cm em lesão aguda.

■ Adutores/Sínfise Púbica

Os músculos adutores e o grácil apresentam uma origem comum na margem inferior do osso do púbis e ramo isquiopúbico inferior, apresentando fibras em continuidade com a aponeurose do reto abdominal. Esses músculos ajudam na estabilização anterior da sínfise púbica, junto com os ligamentos púbicos superior e inferior (arqueado).

A pubalgia ocorre, em geral, como consequência da sobrecarga mecânica ou desequilíbrio do mecanismo estabilizador, sendo mais frequente em jogadores de futebol, tênis, nadadores e corredores, que praticam esportes com mudança brusca de movimento. Dentre as causas de pubalgia, as lesões dos adutores e a sinfisite púbica estão entre as mais frequentes.

O tendão do adutor longo é o que tem a origem mais medial na sínfise púbica, sendo, individualmente, o mais lesado. A lesão por avulsão na origem do adutor longo é mais frequentemente decorrente de sobrecarga crônica, sendo mais bem avaliada na RM no plano coronal, em que há hiperintensidade de sinal em T2 linear na sua inserção, podendo estar associado a edema da medula óssea do púbis. A lesão pode ser parcial (Fig. 4-37) ou completa (Fig. 4-37), e se estender para o adutor curto adjacente.

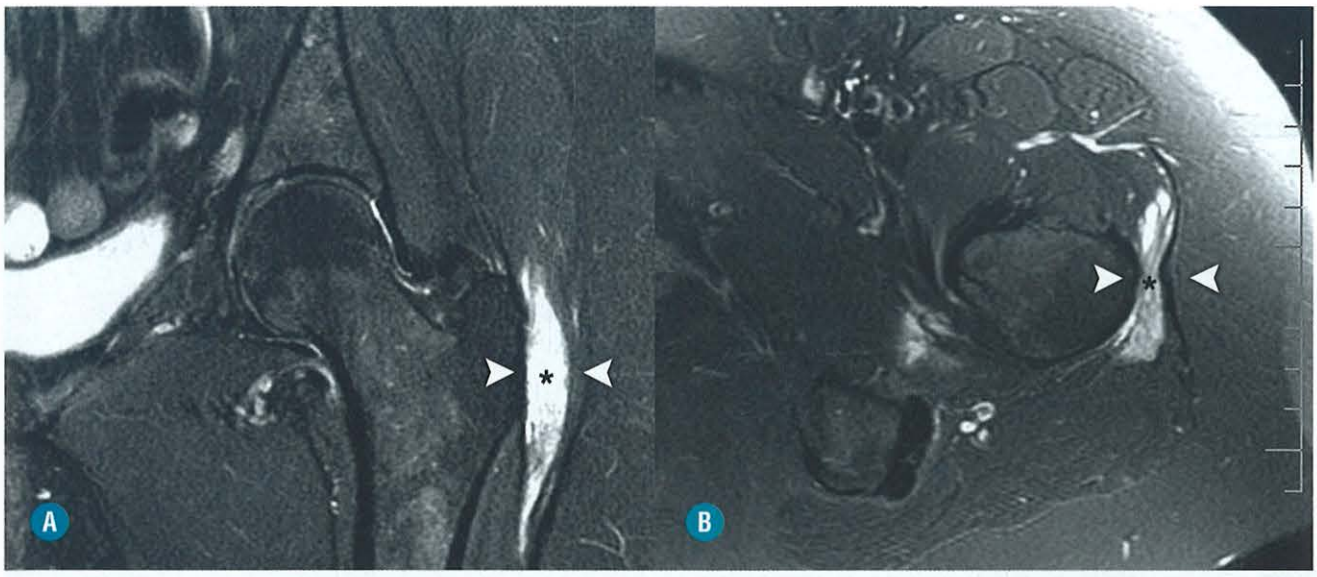

FIGURA 4-34. Bursite trocantérica. RM nos planos coronal (**A**) e axial (**B**) ponderados em T2 com supressão de gordura evidenciando coleção líquida (*asteriscos*) interposta entre o trato iliotibial e a faceta lateral do trocanter maior (*pontas de seta*), com heterogeneidade de sinal compatível com debris no seu interior, relacionado com a distensão líquida da bursa subglútea máxima.

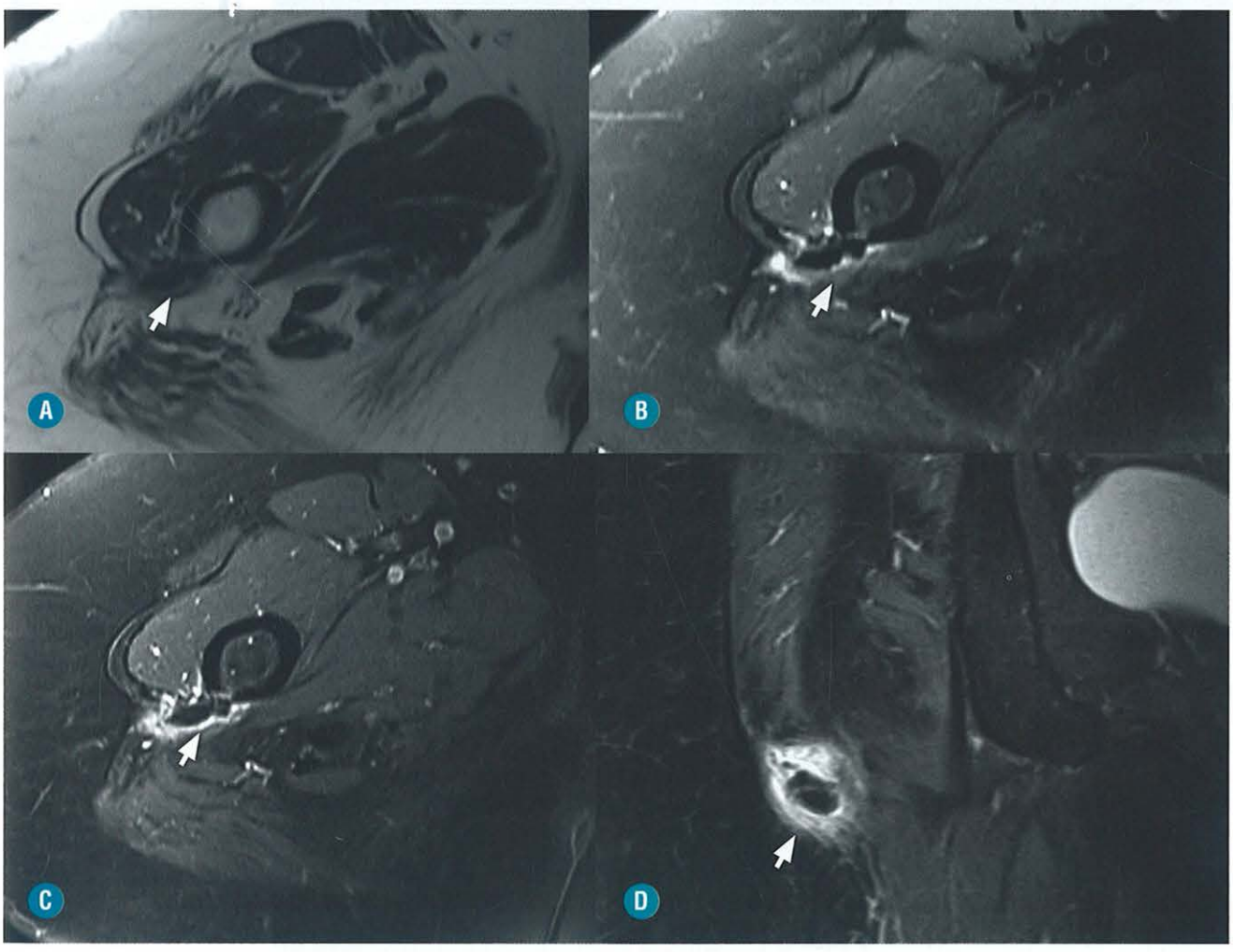

FIGURA 4-35. Tendinopatia calcificante do glúteo máximo. Imagens de RM nos planos axial T1 (**A**), axial T2 com saturação de gordura (**B**) e sequências pós-contraste axial (**C**) e coronal T1 (**D**) com saturação de gordura demonstrando foco de calcificação com baixo sinal em todas as sequências (*setas*) no tendão do glúteo máximo próximo à sua inserção na linha áspera do fêmur, promovendo erosão cortical e extenso processo inflamatório circunjacente.

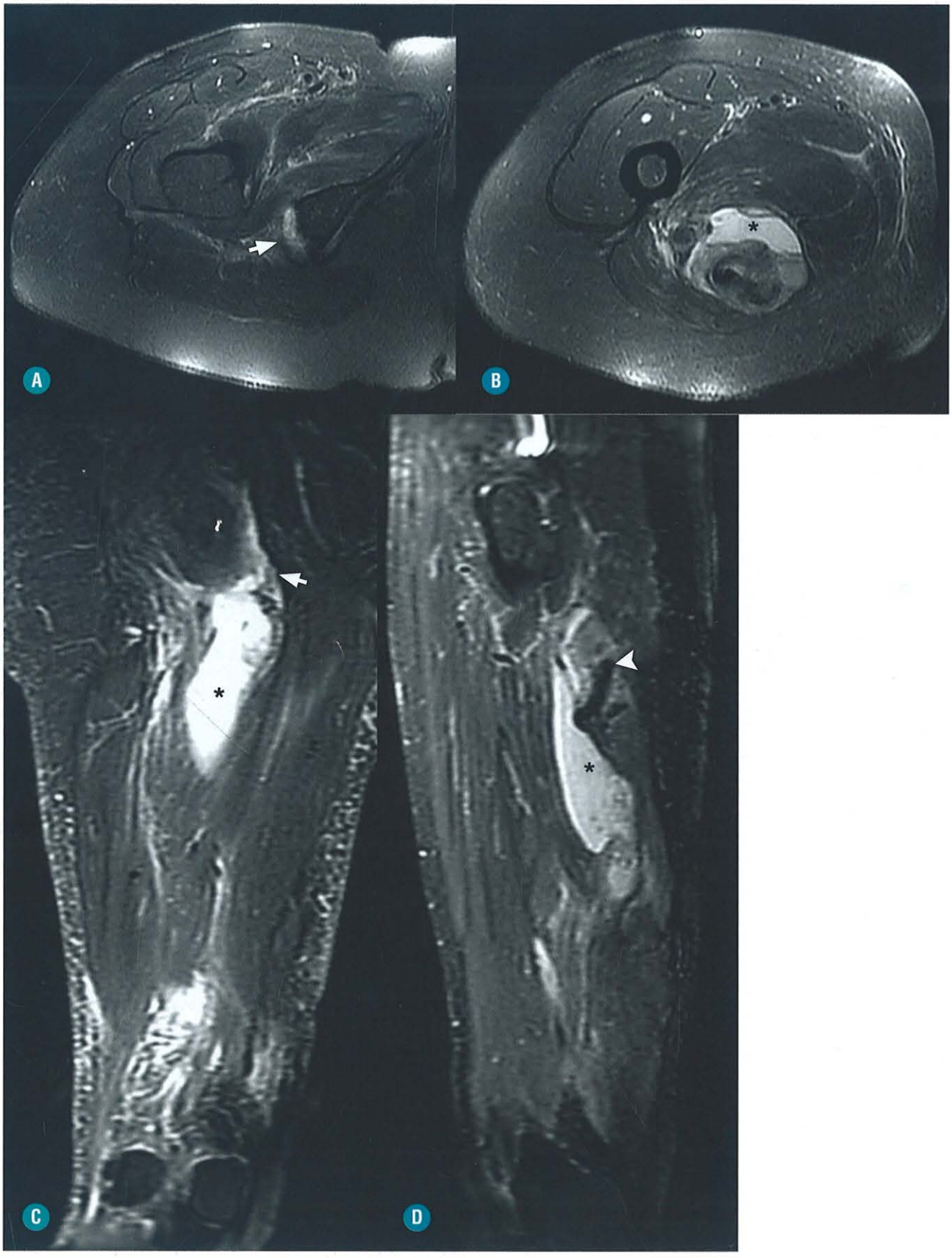

FIGURA 4-36. Avulsão completa dos isquiotibiais em paciente idoso com dor aguda na região glútea. Imagens ponderadas em T2 com supressão de gordura nos planos axial (**A** e **B**) e sagital (**C** e **D**), demonstrando avulsão dos tendões (*setas em* **A** e **C**), notando-se retração do coto tendíneo (*ponta de seta em* **D**) e hematoma com sinal heterogêneo (*asteriscos*).

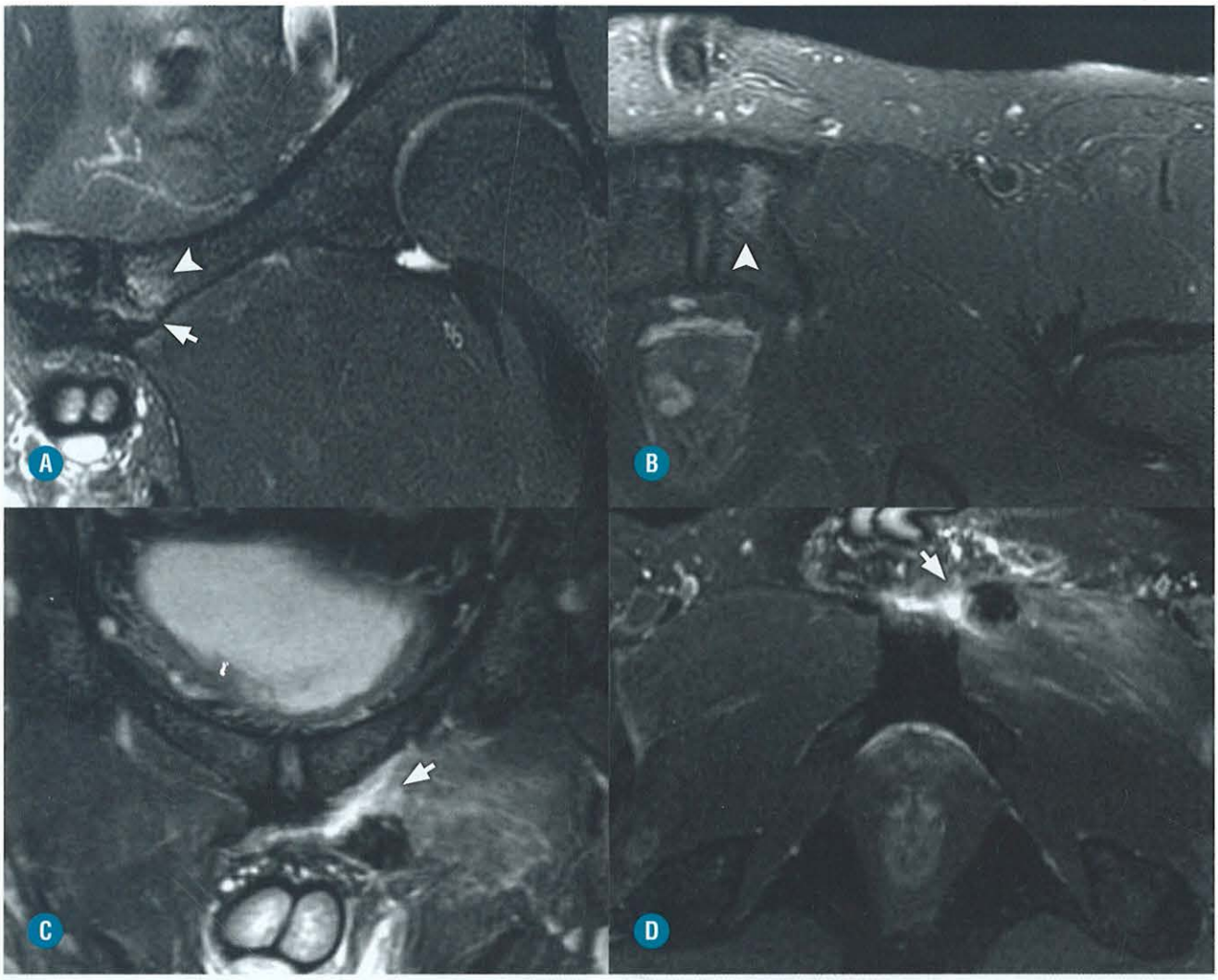

FIGURA 4-37. Rotura parcial do tendão do adutor longo. RM ponderada em T2 com saturação de gordura nos planos coronal (**A**) e axial (**B**) evidenciando fissura interposta entre o tendão adutor longo esquerdo e o púbis (*seta*), associado a edema de medula óssea (*pontas de seta*). Avulsão completa do tendão adutor longo. RM ponderada em T2 com saturação de gordura nos planos coronal (**C**) e axial (**D**) demonstra desinserção completa do tendão do adutor longo (*setas*), associado a estiramento do ventre muscular.

A sinfisite púbica (osteíte púbica) é decorrente da sobrecarga mecânica das estruturas capsuloligamentares, com consequente instabilidade vertical e alterações degenerativas secundárias na sínfise. Clinicamente se manifesta como dor e desconforto à palpação na sínfise púbica ou ramo púbico superior.

A avaliação da instabilidade pode ser feita por radiografia na posição do flamingo, com carga unilateral em um dos membros inferiores. Caracteriza-se por alargamento > 7 mm da sínfise púbica ou desalinhamento da margem superior dos ramos púbicos > 2 mm.

Na RM, observa-se edema da medula óssea, aumento do líquido na fenda central da sínfise, esclerose, cistos subcondrais e lesões tendíneas associadas do grácil e dos adutores (Fig. 4-38).

O sinal da fenda secundária é descrito como uma continuidade do líquido da fenda primária fisiológica (encontrada normalmente no interior da fibrocartilagem da sínfise púbica na maturidade), que se estende inferiormente além da margem da articulação e lateralmente à linha média. Sua origem está relacionada com a sobrecarga mecânica, osteíte púbica e disfunção dos adutores. Foi inicialmente descrita na artrografia, mas também pode ser identificada na RM, com alta sensibilidade/especificidade.

A instabilidade na sínfise púbica pode ocorrer de maneira simultânea com degeneração e instabilidade das articulações sacroilíacas, pela transmissão das alterações biomecânicas no anel pélvico, o que deve ser suspeitado em atletas com pubalgia e dor lombar.

■ Bursite do Obturador Interno

Localizada tipicamente entre o tendão do obturador interno e a superfície posterior do ísquio, a bursa do obturador interno apresenta-se normalmente colabada, sendo identificada na RM somente quando existe processo inflamatório ou infeccioso que determina distensão líquida, tendo aspecto alongado em formato de "u" (Fig. 4-39). Ocorre com mais frequência em decorrência de infecção primária da bursa, ou extensão



FIGURA 4-38. Osteíte púbica. Radiografia em AP (**A**) da sínfise púbica demonstrando esclerose óssea subcondral e reação osteofitária marginal. RM no plano axial (**B**) e coronal (**C**) T2 com supressão de gordura evidencia irregularidade óssea das superfícies articulares da sínfise púbica, líquido no espaço do disco fibrocartilaginoso (*ponta de seta*), edema da medula óssea e cistos subcondrais. Há também fissura com sinal semelhante ao do líquido em continuidade com a fenda da sínfise púbica, com orientação inferolateral (sinal da fenda secundária – *seta* em **C**).

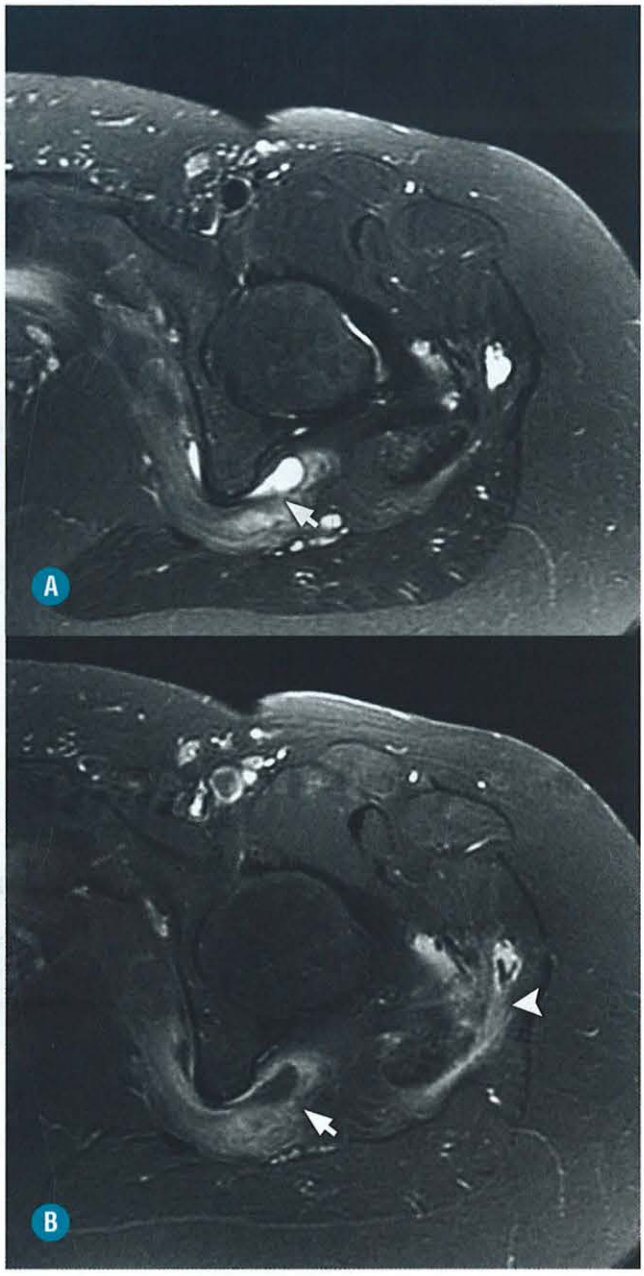

FIGURA 4-39. Bursite do obturador interno. RM nos planos axial T2 saturação de gordura (**A**) e T1 pós-contraste (**B**) demonstrando distensão líquida da bursa do obturador interno com realce periférico (*setas*), associado a edema do ventre muscular do obturador. Há também bursite trocantérica associada (*ponta de seta*).

secundária de infecção da cavidade pélvica. Clinicamente, os sintomas são vagos, sendo referida dor à palpação da porção posterior do ísquio e sinais inflamatórios na região glútea, apresentando boa resposta a antibioticoterapia.

■ Bursite do Obturador Externo

A bursa do obturador externo está localizada entre o tendão do obturador externo e a cápsula articular posterior do quadril (ligamento isquiofemoral), se estendendo medialmente em direção ao forame obturatório, sendo infrequentemente



FIGURA 4-40. Bursite do obturador externo. RM convencional realizada devido a dor no quadril demonstrando no plano axial T2 (**A**) distensão líquida da bursa localizada profundamente ao músculo obturador externo (*ponta de seta*). Realizada artrografia (**B**) demonstrando comunicação da bursa (*seta*) com o espaço articular. As imagens de artro-RM nos planos coronal (**C**) e axial (**D**) T1 demonstram distensão da bursa pelo meio de contraste (*asterisco*), com obliteração do forame obturatório (*seta*), o que pode determinar compressão do nervo obturador.

observada. É identificada na RM quando há distensão líquida na bursa (Fig. 4-40), que se comunica com a articulação do quadril através de um defeito na cápsula articular, o que está geralmente relacionado com a doença intra-articular (osteoartrite, sinovite vilonodular pigmentada, osteocondromatose sinovial, infecção).

■ Quadrado Femoral – Impacto Posterior

O músculo quadrado femoral está localizado no aspecto posterior do quadril, estando interposto entre o trocanter menor do fêmur e a tuberosidade isquiática. A lesão do quadrado femoral é mais frequentemente observada em pacientes do sexo feminino de meia-idade, com dor na região posterior do quadril, região glútea e virilha, que pode irradiar para a coxa posterior pela proximidade da lesão com o ciático. Ocorre unilateralmente com maior frequência, podendo ser bilateral em 25 a 40% dos casos.

Atualmente, acredita-se que a lesão pode ser decorrente da redução do espaço entre a tuberosidade isquiática e o trocanter menor do fêmur, sendo recentemente descrito como síndrome de impacto isquiofemoral.

Torriani *et al.* descreveram que a distância entre a cortical lateral da tuberosidade isquiática e a margem interna do trocanter menor na rotação interna (Fig. 4-41), quando menor do que 18 mm, estaria associada a maior incidência de lesão do quadrado femoral, com sensibilidade e especificidade de 83 e 82%, respectivamente.

O melhor método para avaliação é a RM no plano axial T2, identificando-se edema na transição miotendínea do quadrado femoral (Fig. 4-41).

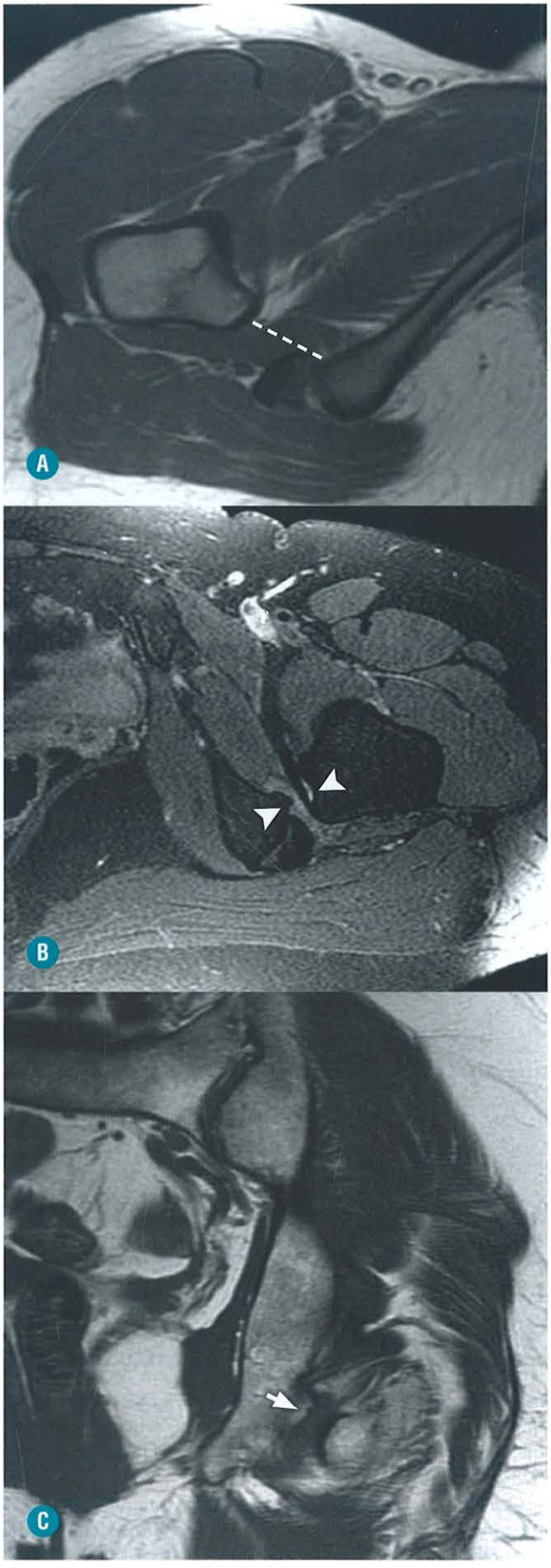

FIGURA 4-41. O intervalo entre a margem interna do trocanter menor e a tuberosidade isquiática < 1,8 cm (**A**) predispõe ao impacto posterior. RM no plano axial T2 (**B**) demonstrando acentuada redução do intervalo isquiofemoral (*pontas de seta*) e edema do ventre muscular do quadrado femoral. Nota-se entesófito na inserção do quadrado femoral no ísquio (*seta*) no plano coronal T1 (**C**).

■ Lesão de Morel-Lavallée

Lesões de Morel-Lavallée são consideradas coleções fluidas pós-traumáticas, resultantes de trauma do tipo cisalhamento com separação entre o tecido subcutâneo e a fáscia muscular, lesando vasos perfurantes e linfáticos, o que resulta no acúmulo crônico de linfa ou sangue nos planos perifasciais. O processo inflamatório decorrente da lesão causa novos sangramentos, o que determina perpetuação e crescimento lento da lesão.

É uma lesão particularmente frequente no quadril pela proeminência do trocanter maior e a vascularização rica local. A lesão de Morel-Lavallée se interpõe entre os planos perifasciais adjacentes à fáscia lata/trato iliotibial e a porção mais profunda do tecido subcutâneo.

A lesão é caracerizada por coleção cística no tecido subcutâneo, com cápsula de tecido fibroso, conteúdo complexo composto de sangue, coágulos debris e tecido adiposo necrótico. Essa descrição se correlaciona com o aspecto de imagem. Na US, aparece como formação com efeito expansivo/complexo, anecoica ou hiperecoica com debris. Na TC, identifica-se coleção líquida com cápsula bem-definida, que ocasionalmente apresenta níveis líquido-líquido.

A RM é o melhor método para caracterizar a lesão, que pode demonstrar cápsula fibrótica de baixo sinal em todas as sequências, septações e intensidade de sinal interna variável. O conteúdo pode ter sinal homogêneo semelhante ao do líquido, hipersinal em T1 relacionado com hematoma subagudo ou gordura aprisionada, ou ainda sinal heterogêneo em T2 na fase crônica, representando debris, tecido de granulação ou hemossiderina (Fig. 4-42). Níveis líquido-líquido também podem ser observados.

■ Síndrome do Piriforme

Em pacientes com dor persistente na região glútea, a síndrome piriforme faz parte do diagnóstico diferencial de ciatalgia, sendo considerada como diagnóstico de exclusão, devendo ser afastadas as possibilidades de ciatalgia de origem lombar, patologia das articulações sacroilíacas ou do quadril. A apresentação clínica é dor radicular na nádega ou região posterior da coxa e intolerância do paciente em permanecer sentado. A realização de testes clínicos como o de Friberg, Pace e FADIR (flexão, adução, rotação interna do quadril), em que os pacientes apresentam dor glútea profunda com irradiação pela topografia do nervo ciático, reforça a hipótese de compressão desse nervo na região glútea profunda. No entanto, esse diagnóstico é controverso, não havendo teste diagnóstico específico.

As variações do músculo piriforme podem ser encontradas em até 16% dos casos, sendo poucos os relatos na literatura radiológica. Existem relatos em que o tratamento cirúrgico trouxe melhora clínica importante imediata, sugerindo que algumas

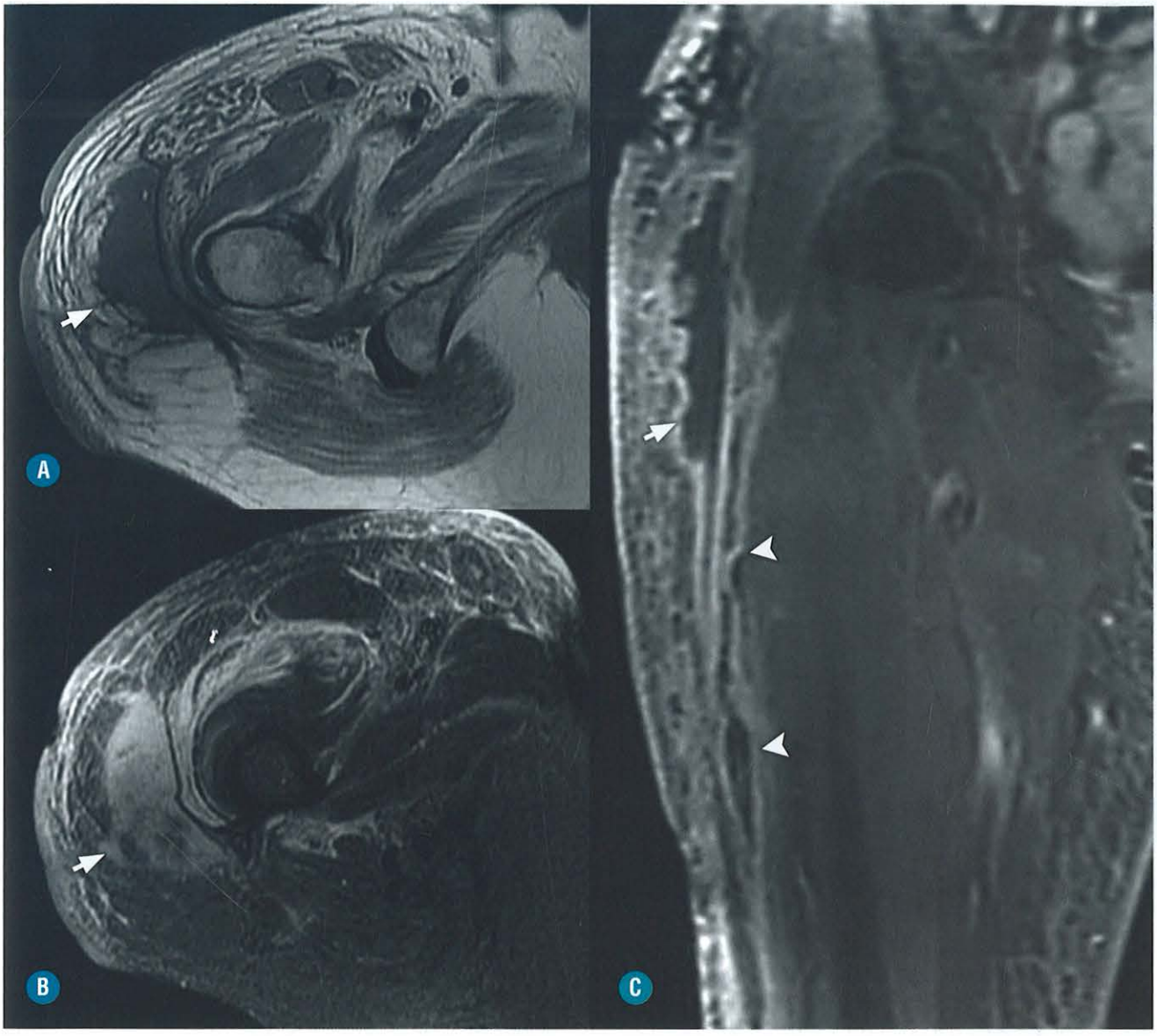

FIGURA 4-42. Lesão de Morel-Lavallée. Coleção líquida com debris interposta entre a porção profunda do subcutâneo e o trato iliotibial (*setas*) com baixo sinal no plano axial T1 (**A**), sinal heterogêneo em T2 com supressão de gordura (**B**), associado a realce periférico pós-contraste consequente a processo inflamatório local (**C**). A lesão se inicia na altura do trocanter maior, e disseca os planos aponeuróticos caudalmente, e as margens da lesão se fundem com os planos fasciais adjacentes (*pontas de seta*).

variações podem ser sintomáticas. Tendão piriforme bipartido com o nervo ciático interposto entre os tendões, bandas musculares anômalas e fibras acessórias unilaterais, envolvendo o forame de ventral de S2 já foram descritas como sintomáticas.

A avaliação por ressonância magnética tem papel na avaliação anatômica do músculo piriforme e suas variações (Fig. 4-43), na relação do piriforme com o nervo ciático, nas alterações da morfologia ou do sinal do nervo ciático, e, principalmente, na exclusão de lesões com efeito expansivo ou fraturas que possam cursar com aprisionamento do nervo. Assimetria ou atrofia do piriforme devem ser procuradas e descritas no exame de RM, porém estudos não definem um critério para considerar a partir de qual grau a atrofia/assimetria do piriforme é significativa.

AFECÇÕES DA CABEÇA FEMORAL

■ Displasia do Desenvolvimento do Quadril

INTRODUÇÃO

- A displasia do desenvolvimento do quadril (DDQ) engloba um espectro de alterações morfoestruturais que ocorrem durante o crescimento do acetábulo e da cabeça femoral, indo desde o quadril instável até a luxação do quadril.
- A cavidade acetabular é formada pela pressão exercida pela cabeça femoral, portanto, fatores que prejudiquem o contato destas estruturas, como oligoidrâmnio e apresentação pélvica, são fatores predisponentes.

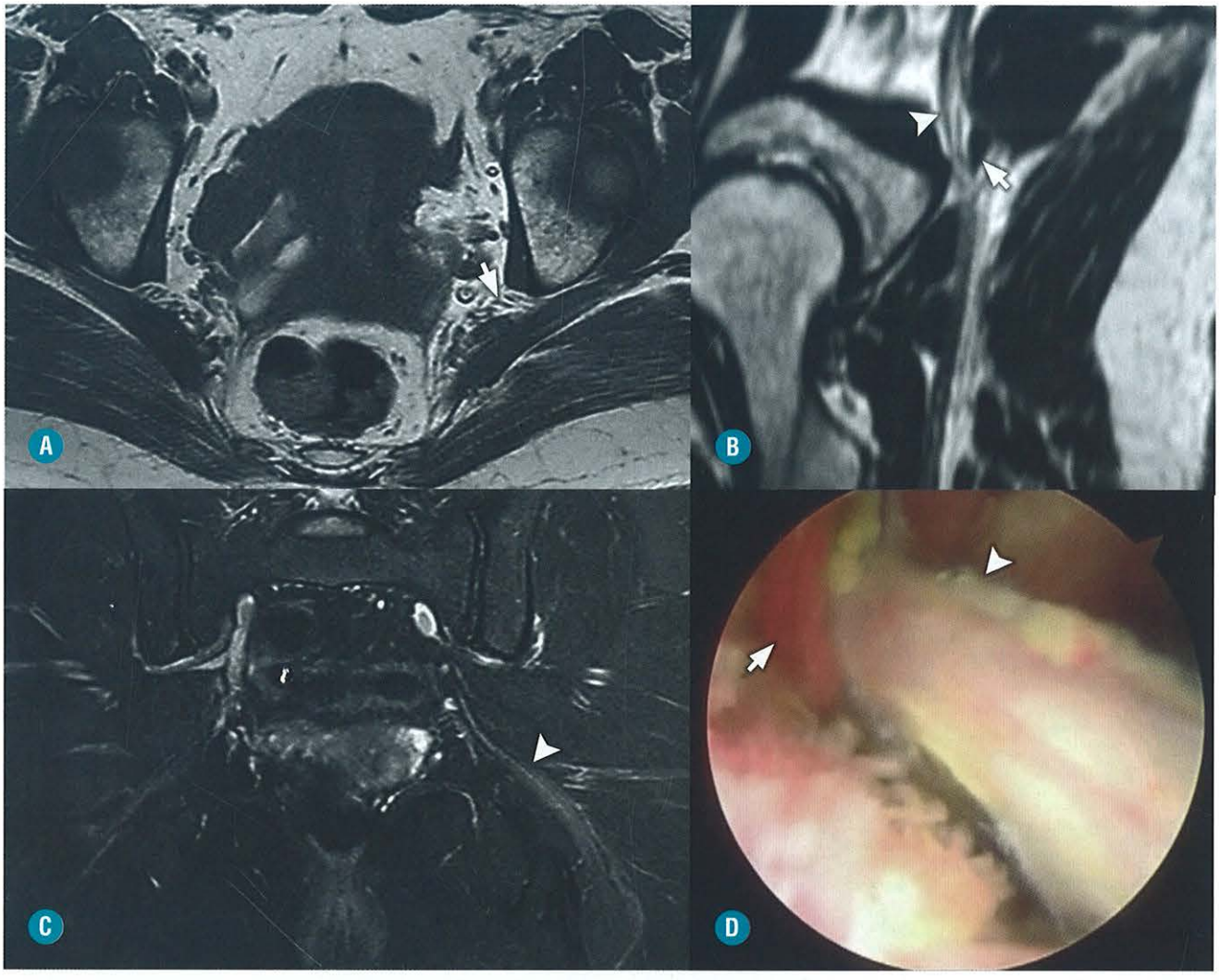

FIGURA 4-43. Síndrome piriforme. Paciente de 42 anos, do sexo feminino, com ciatalgia esquerda de longa data, apresentando eletroneuromiografia com comprometimento neuropático periférico do ciático esquerdo. Axial T1 volumétrico da bacia (**A**) e reformatação curvilínea (**B**) demonstrando ventre muscular acessório à esquerda (*seta*) e sua relação com o nervo ciático adjacente (*ponta de seta*) tem intensidade de sinal normal em T2 (**C**). A endoscopia demonstra banda muscular anômala (*seta*) anterior ao nervo ciático (*ponta de seta*), que foi ressecada com melhora dos sintomas (**D**). (*Cortesia do Prof. Dr. Giancarlo Polesello.*)

- História familiar positiva, fetos macrossômicos, deformidades uterinas (miomas), fetos múltiplos e primeira gestação também são fatores de risco.
- Há algumas deformidades associadas, destacando-se o torcicolo muscular congênito e metatarsos varos.
- A incidência é de 1 a 3 casos: 1.000 nascidos vivos, com predominância no sexo feminino (6:1).
- O lado esquerdo é acometido em cerca de 60% dos casos, e em 20% o envolvimento é bilateral.
- Mais frequente em indivíduos brancos.
- O diagnóstico precoce é fundamental para a adequada condução e a boa evolução do caso.
- No entanto, em 0,1% dos casos é realizado tardiamente, apesar do rastreamento clínico rotineiro nos berçários, por meio das manobras de Barlow e Ortolani.

ACHADOS CLÍNICOS

Limitação da abdução da coxa devido ao encurtamento e à contração dos adutores, assimetria de pregas cutâneas inguinais e da coxa, diferença de comprimento entre os membros inferiores (Fig. 4-44) associadas às manobras dinâmicas (Barlow e Ortolani – Fig. 4-44).

A manobra de Barlow avalia se o quadril é luxável e é realizada em dois tempos. Inicialmente, a criança é posicionada em decúbito dorsal com as coxas em adução e, então, é realizada uma pressão nos joelhos no sentido anteroposterior com as mãos espalmadas. Se o quadril for luxável, a cabeça femoral se deslocará posteriormente. A segunda etapa consiste na redução da cabeça femoral para a cavidade acetabular através da abdução da coxa e de pressão exercida no trocanter maior do fêmur pelos dedos indicador e médio.

A manobra de Ortolani tem como objetivo a redução do quadril. O paciente é posicionado em decúbito dorsal, com as articulações coxofemorais e joelhos fletidos, coxas aduzidas e ligeiramente rodadas internamente. Realiza-se abdução e leve rotação externa das coxas com os dedos indicador e médio no grande trocanter. O teste é positivo se o examinador tiver a sensação tátil ou auditiva de um ressalto, que identifica a redução.



FIGURA 4-44. Assimetria de pregas cutâneas (**A**) e diferença de comprimento entre os membros inferiores (**B**). Manobras de Barlow (**C** e **D**) e Ortolani (**E**). Na manobra de Barlow, verifica-se se o quadril é luxável e, na manobra de Ortolani, objetiva-se a redução da cabeça femoral.

O teste de Ortolani pode ser falso-negativo, quando o quadril encontra-se completamente luxado, não podendo ser reduzido, ou falso-positivo, quando a fáscia lata se desloca sobre o grande trocanter, criando um ressalto.

As manobras dinâmicas perdem gradativamente a sensibilidade após o décimo dia de vida, estando praticamente sem utilidade após a oitava semana, em decorrência da diminuição da frouxidão da cápsula articular. À medida que estes testes perdem a sensibilidade, observa-se progressiva limitação da abdução dos quadris, que também é um sinal clínico importante.

A DDQ é uma causa de osteoartrose secundária em adultos jovens, sendo responsável por cerca de 10% das artroplastias totais de quadris.

ACHADOS DE IMAGEM

Ultrassonografia

- A US é o método de escolha para os quadris imaturos (primeiros seis meses de vida) e deve ser realizada por profissionais experientes e com transdutores de alta resolução.
- Está indicada para confirmação da suspeita clínica, rastreamento em crianças portadoras de fatores de risco e monitorização do tratamento em pacientes tratados com suspensório de Pavlik.
- Há várias técnicas descritas, sendo o método combinado de Graf e Harck bastante disseminado.
- Neste método, o exame é realizado em duas etapas, estática e dinâmica, para avaliação da morfologia e da estabilidade articular, respectivamente.
- Na fase estática, a criança é posicionada em decúbito lateral, com discreta abdução e rotação interna dos quadris (Fig. 4-45), sendo obtidas imagens nos planos coronal e axial, com os quadris em posição neutra e fletidos. Avalia-se a configuração do acetábulo e da cabeça femoral, bem como a relação entre estas estruturas.
- A forma do acetábulo é determinada pela profundidade dos tetos ósseo e cartilaginoso, que podem ser medidos objetivamente através dos ângulos alfa e beta (Fig. 4-46), respectivamente.
- Esses ângulos devem ser calculados com os quadris em posição neutra e com o transdutor no plano coronal, centrado no ponto médio do acetábulo. Para certificar que o transdutor esteja no centro da cavidade acetabular, deve-se posicionar a porção extra-articular do osso ilíaco no eixo horizontal, paralelamente ao transdutor. Esse plano é conhecido como plano padrão de Graf.
- O ângulo alfa é um parâmetro muito importante e deve ser avaliado rotineiramente, pois é proporcional ao grau de ma-

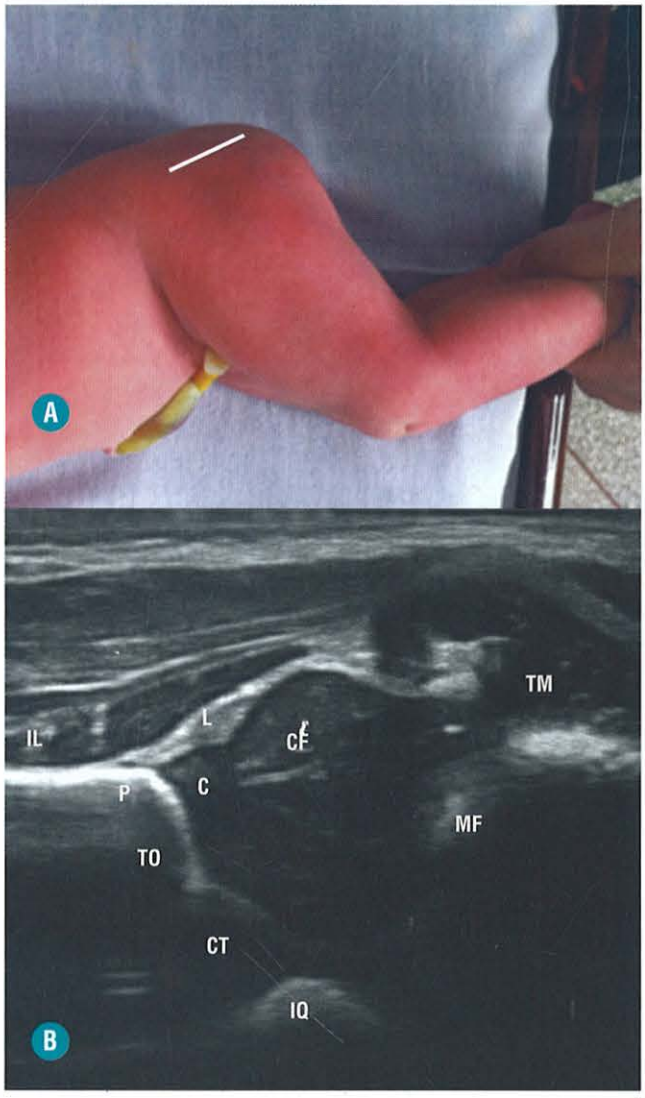

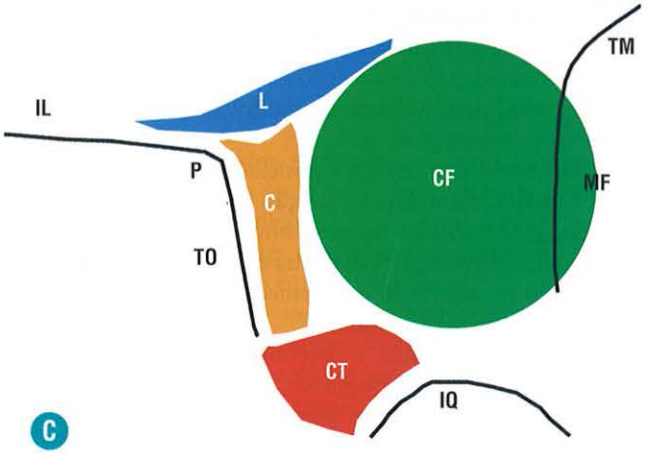

FIGURA 4-45. Plano coronal neutro. O paciente é posicionado em decúbito lateral, com discreta abdução e rotação interna dos quadris e os joelhos levemente fletidos. O transdutor (*linha branca*) é posicionado paralelamente ao maior eixo da criança (**A**). Imagem de US (**B**) e desenho esquemático (**C**), demonstra as estruturas que devem ser avaliadas neste plano: IL (ilíaco), P (promontório), L (lábio cartilaginoso), TO (teto ósseo), C (cartilagem hialina do teto acetabular), CF (cabeça femoral), CT (cartilagem trirradiada), IQ (ísquio), MF (metáfise femoral) e TM (trocanter maior do fêmur).

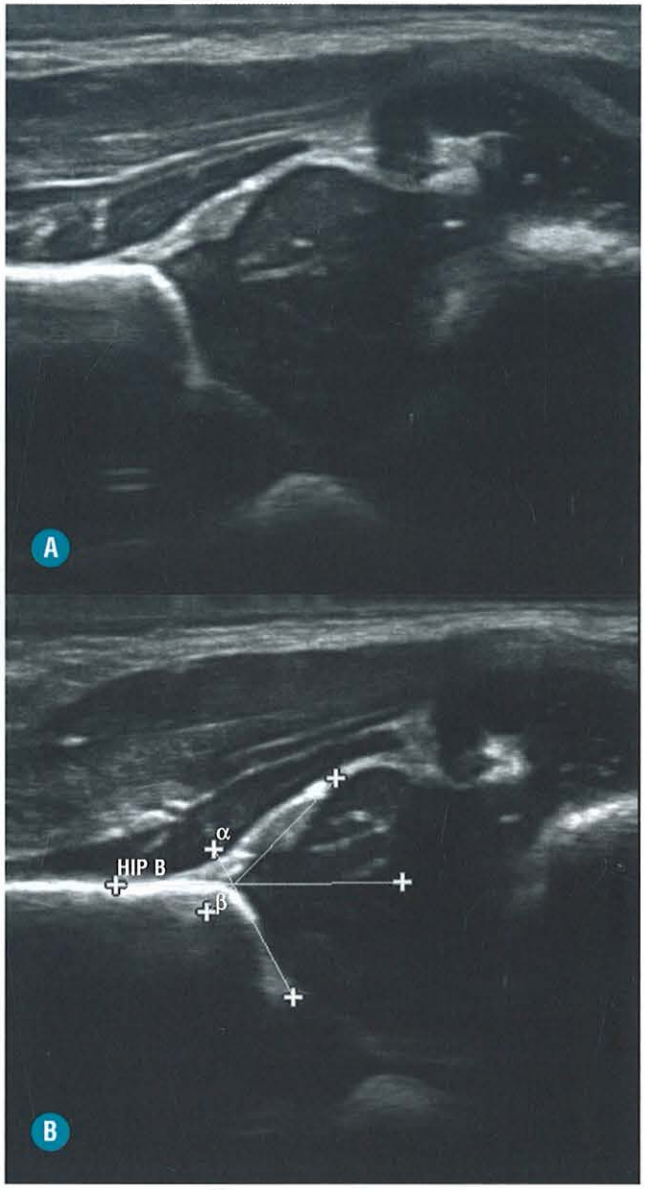

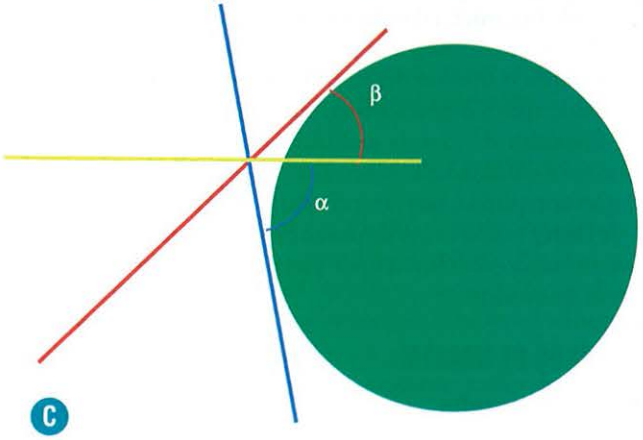

FIGURA 4-46. Ângulos alfa e beta. Imagens de US no plano padrão de Graf (**A** e **B**) e desenho esquemático (**C**) demonstrando a linha de base (*amarela*), linha do teto ósseo (*azul*), linha do teto cartilaginoso (*vermelha*), ângulo alfa (α) e ângulo beta (β). A linha de base deve ser posicionada paralelamente ao transdutor e o ângulos alfa deve ser > 60° e beta < 55°.

turidade do quadril. Assim, quanto maior esse ângulo, mais maduro é o quadril. Ele é formado pela intersecção de duas linhas: a linha de base (paralela à porção extra-articular do osso ilíaco) e a linha do teto ósseo (originada no promontório e tangencia a borda inferior do osso ilíaco). O promontório é o ponto onde a concavidade do teto acetabular torna-se convexo.

- O ângulo alfa deve ser maior que 60° nos quadris normais e menor que 50° nos quadris anormais. Os pacientes que apresentam ângulo alfa entre 50° e 59° são anormais se tiverem idade superior a 3 meses. Pacientes com idade inferior a 3 meses, com ângulo alfa entre 50° e 59°, podem ser normais e necessitam ser acompanhados.
- O ângulo beta tem menor relevância por ser de mais difícil obtenção e menos reprodutível. É formado pela intersecção da linha de base com a linha do teto cartilaginoso (originada no promontório e cruza a porção central do lábio acetabular).
- Representa o grau de deslocamento superior da cabeça femoral em relação à cavidade acetabular. Quanto maior o ângulo beta, menor a contenção da cabeça femoral pelo teto cartilagionoso. Deve ser menor que 55° nos quadris normais.
- É importante destacar que, não necessariamente, as linhas de base do ângulo do teto ósseo (alfa) e do teto cartilaginoso (beta) têm que cruzar em um único ponto.
- O plano coronal neutro também pode ser utilizado em crianças com idade superior a 1 mês para avaliar o grau de cobertura óssea da cabeça femoral (Fig. 4-47). Essa medida é dada pela divisão da distância da linha de base até a face medial do osso ilíaco (d) pelo diâmetro máximo da cabeça femoral (D). Em crianças normais, a proporção de d/D deve ser > 50%.
- No plano coronal, com o quadril em flexão (Fig. 4-48), o transdutor deve ser discretamente deslocado posteriormente, estando centrado na projeção da cartilagem trirradiada. As imagens obtidas nesse plano são muito semelhantes às imagens obtidas no plano padrão de Graf.
- No plano axial neutro (Fig. 4-49), a cabeça femoral deve estar no interior do acetábulo, centrada na cartilagem trirradiada. Se o quadril estiver luxado, perde-se o contato entre essas estruturas, e a cabeça femoral se afasta da parede medial do acetábulo.
- No plano axial, com o quadril em flexão (Fig. 4-50), a cabeça femoral encontra-se no interior de uma imagem formada entre o ísquio e a metáfise proximal do fêmur, que se assemelha à letra "U" ou a uma colher. Nos quadris displásicos, essa imagem é interrompida e forma-se uma imagem semelhante à letra "V".
- De acordo com a metodologia de Graf, os quadris são classificados em centrados (cabeça femoral contida pelo acetábulo) e excêntricos (cabeça femoral deslocada em relação ao acetábulo) e podem ser divididos em quatro tipos.
- Quadris centrados incluem os tipos I e II de Graf e podem ser normais, imaturos ou displásicos. A forma do promontório e a proporção do recobrimento ósseo *versus* cartilaginoso da cabeça femoral que fará esta distinção.
- Tipo I de Graf (quadril normal/maduro): tetos ósseos e cartilaginosos completamente desenvolvidos. Promontório angular ou levemente arredondado (ângulos alfa > 60°).

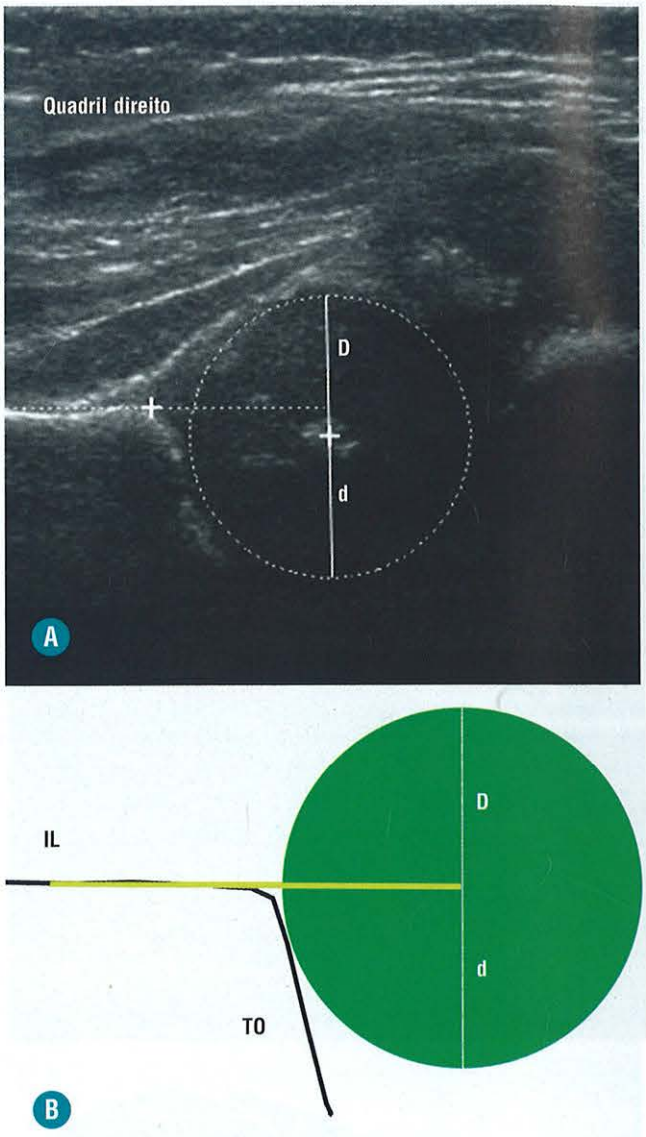

FIGURA 4-47. Grau de cobertura óssea da cabeça femoral. Imagem de US no plano coronal neutro (**A**) e desenho esquemático (**B**). Linha de base (*amarela*), distância da linha de base até a face medial do osso ilíaco (*d*) e diâmetro da cabeça femoral (*D*). A relação d/D deve ser > 50% nos quadris normais. IL, ilíaco; TO, teto ósseo.

- Tipo IIa de Graf (quadril fisiologicamente imaturo): crianças com até 3 meses de idade. O teto ósseo não está completamente desenvolvido, e o teto cartilaginoso é relativamente maior. Promontório arredondado (ângulos alfa entre 50° e 59°).
- Tipo IIb de Graf (quadril displásico): mesmas características que o tipo IIa, no entanto, em crianças com idade superior a 3 meses.
- Tipo IIc de Graf (quadril crítico) (Fig. 4-51): deficiência do teto ósseo mais avançada do que no tipo IIb. Pode ser instável (ângulos alfa entre 43° e 49°).
- Quadris excêntricos incluem os tipos III e IV de Graf. São quadris incapazes de conter as cabeças femorais. O que fará a distinção entre eles é a integridade da cartilagem do teto cartilaginoso e a posição do pericôndrio (imagem hiperecoica, superiormente ao promontório).



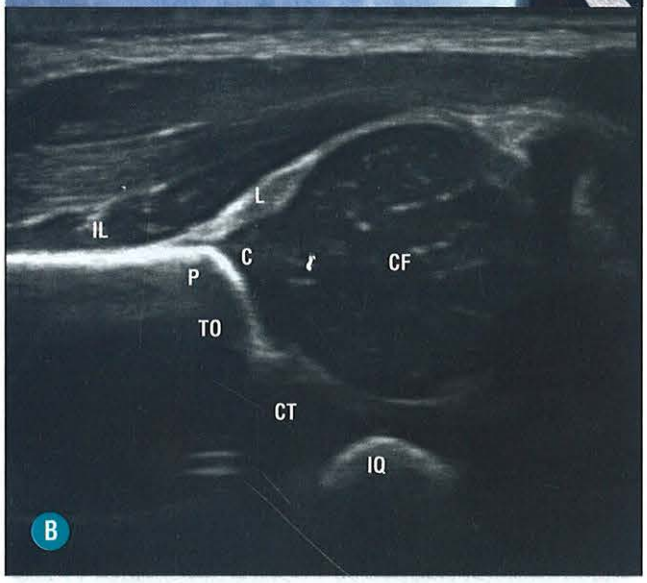

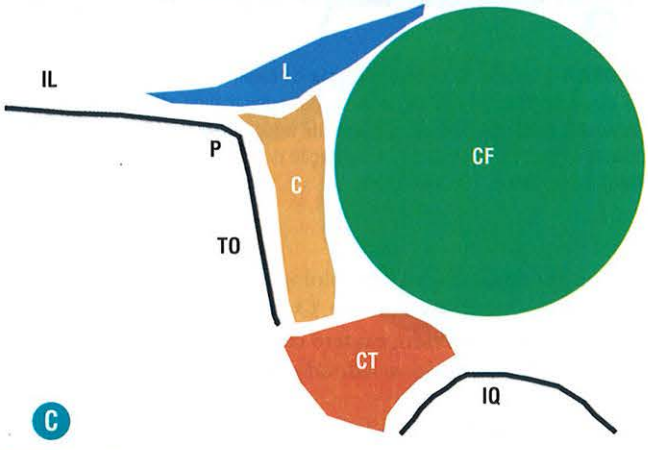

FIGURA 4-48. Plano coronal fletido. O quadril a ser estudado deve estar fletido e o transdutor (*linha branca*) deve ser discretamente deslocado posteriormente (**A**). Imagem de US (**B**) e desenho esquemático (**C**), demonstrando as estruturas que devem ser avaliadas neste plano: IL, ilíaco; P, promontório; L, lábio cartilaginoso; TO, teto ósseo; C; cartilagem hialina do teto acetabular; CF, cabeça femoral; CT, cartilagem trirradiada; IQ, ísquio.

- Tipo IIIa de Graf (quadril excêntrico): cabeça femoral migrada superolateralmente, deslocando o pericôndrio e o teto cartilaginoso cranialmente. O teto cartilaginoso, apesar de deslocado, apresenta ecogenicidade habitual (hipoecoico), inferindo integridade condral. Promontório achatado (ângulo alfa < 43°).
- Tipo IIIb de Graf (quadril excêntrico): mesmas características que o IIIa, exceto pelo fato de o teto cartilaginoso exibir hiperecogenicidade difusa em decorrência da degeneração condral.
- Tipo IV de Graf (quadril displásico severo): cabeça femoral deslocada inferiormente, empurrando o pericôndrio e a cartilagem do teto acetabular caudalmente. O lábio acetabular encontra-se invertido (ângulo alfa < 43°).
- Os ângulos alfa e beta geralmente não necessitam ser corrigidos para crianças prematuras, exceto quando o ângulo alfa estiver entre 51° e 59°. Nesses casos, o quadril pode ser displásico ou imaturo e, portanto, a idade deve ser corrigida de acordo com a seguinte fórmula:
  Idade corrigida = nº de semanas de vida – (40 – idade gestacional na data do nascimento).
- A avaliação ultrassonográfica dinâmica (Fig. 4-52) classifica os quadris em estáveis e instáveis e deve ser realizada após a avaliação estática, no plano coronal fletido. Nos quadris instáveis, a cabeça femoral se desloca do acetábulo, empurrando cranialmente o teto cartilaginoso. É importante lembrar que nos quadris estáveis pode haver pequenos deslizamentos da cabeça femoral em decorrência da elasticidade normal da articulação infantil.

Radiografia Convencional

- A radiografia simples deve ser utilizada a partir do sexto mês de vida, já que o centro de ossificação da epífise femoral proximal aparece entre o terceiro e o sexto mês.
- O retardo no aparecimento desse centro de ossificação é um sinal radiográfico indireto de DDQ.
- As alterações radiográficas podem ser sutis e dependem do correto posicionamento da criança e da técnica radiográfica para que critérios objetivos possam ser avaliados.
- Arco de Shenton-Menard (Fig. 4-53): radiografia da bacia, incidência frontal, arco formado entre a face medial do colo do fêmur e a face medial da borda superior do forame obturatório. A descontinuidade desse arco é um sinal radiográfico de DDQ.
- Índice acetabular (Fig. 4-53): radiografia da bacia, incidência frontal. É o ângulo formado entre a linha "Y" e uma linha que tangencia o teto do acetábulo. É útil para medir o desenvolvimento do teto ósseo acetabular. Em quadris normais, são menores que 30°.
- Linha de Hilgenreiner ou linha "Y" (Fig. 4-53): radiografia de bacia, incidência frontal, traça-se uma linha tangenciando a margem superior da cartilagem trirradiada.
- Linha de Perkins-Ombredanne (Fig. 4-53): radiografia de bacia, incidência frontal, é traçada perpendicularmente a linha de Hilgenreiner, tangenciando a borda lateral do acetábulo. A intersecção das linhas de Hilgenreiner e Perkins-Ombredanne (Fig. 4-54) cria quatro quadrantes, e, em crianças normais, a cabeça femoral e a face medial do colo femoral devem estar projetadas no quadrante inferior interno.

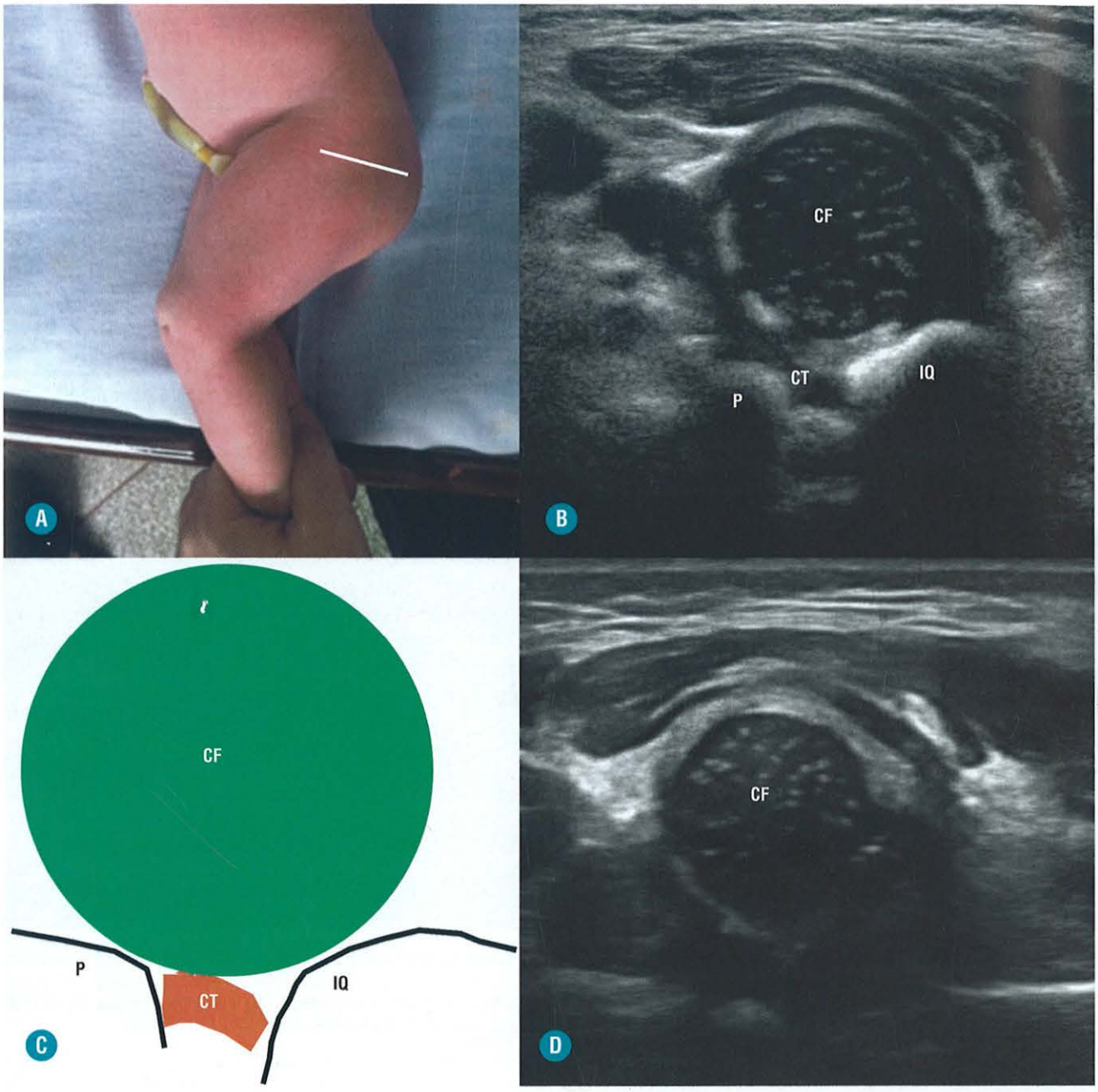

FIGURA 4-49. Plano axial neutro. O transdutor (*linha branca*) deve estar posicionado perpendicularmente ao maior eixo da criança (**A**). Imagem de US (**B**) e desenho esquemático (**C**) de uma criança normal, demonstrando a cabeça femoral (CF) centrada e em contato com o púbis (P), o ísquio (IQ) e a cartilagem trirradiada (CT). Nos quadris displásicos, a cabeça femoral se afasta da parede medial do acetábulo (**D**).

- Ângulo de cobertura acetabular ou ângulo centro-borda de Wiberg (Fig. 4-1c): radiografia da bacia, incidência frontal. Inicialmente, traça-se uma linha que conecta os centros das cabeças femorais para corrigir a báscula de bacia. Em seguida, traça-se uma linha perpendicular à primeira e outra que tangencia a margem lateral do acetábulo, ambas originadas nos centros das cabeças femorais. Essas linhas formam um ângulo que avalia o grau de cobertura lateral do acetábulo (normal > 25°; déficit de cobertura de 20° a 25°; quadril displásico < 20°).
- Ângulo de obliquidade do teto acetabular (Tonnis) (Fig. 4-2a): radiografia da bacia, incidência frontal. Formado pela linha traçada entre as extremidades medial e lateral da porção densa do teto acetabular e uma linha horizontal. É normal de 0 a 10°, indica instabilidade ou inclinação aumentada se > 10° e excesso de cobertura se < 0°.
- Ângulo centro-vertical anterior: obtido na radiografia de quadril, incidência falso-perfil de Lequesne (Fig. 4-6C). Esse ângulo é formado pela intersecção de uma linha que toca a margem anterior do acetábulo com outra linha verti-

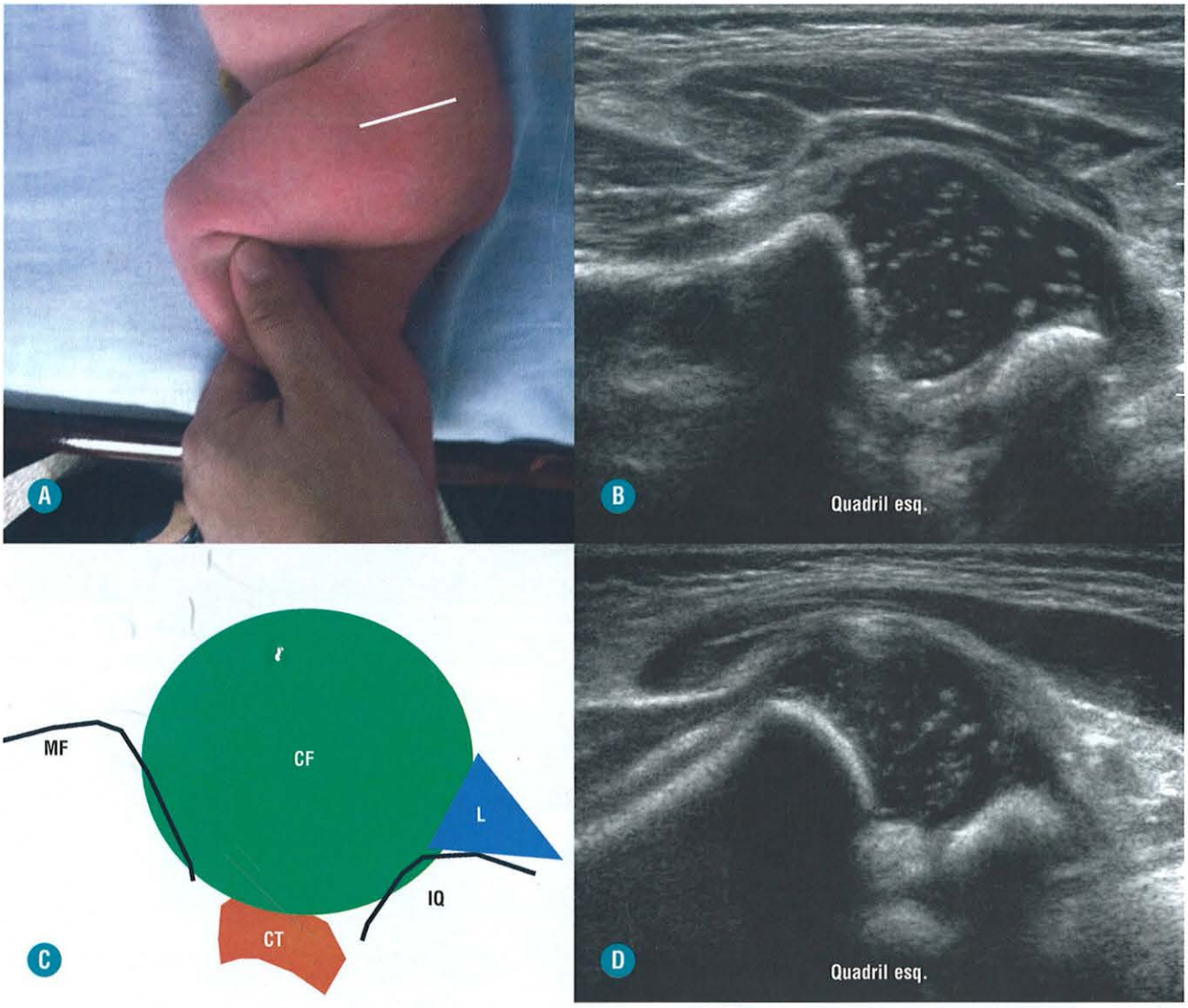

FIGURA 4-50. Plano axial fletido. O transdutor (*linha branca*) deve estar posicionado perpendicularmente ao maior eixo da criança, que se encontra com o quadril a ser estudado fletido (**A**). Imagem de US (**B**) e desenho esquemático (**C**) de uma criança normal, demonstrando a cabeça femoral (CF) no interior de uma imagem formada pelo ísquio e a metáfise femoral que se assemelha à letra "U". Nos quadris displásicos (**D**), há uma descontinuidade da letra "U" e forma-se uma imagem semelhante à letra "V". MF, metáfise femoral); CF, cabeça femoral; CT, cartilagem trirradiada; IQ, ísquio; L, lábio.

cal originada no centro da cabeça femoral. Avalia o grau de cobertura anterior do acetábulo. Se < 25° há um déficit de cobertura acetabular anterior.

Tomografia Computadorizada e Ressonância Magnética

- A TC e a RM podem trazer informações adicionais além do grau de deficiência de cobertura da cabeça femoral pelo acetábulo.
- Os ângulos de setor acetabular anterior (ASAA), setor acetabular posterior (ASAP) e setor acetabular horizontal (HASA) (Fig. 4-55), podem ser medidos na TC e na RM, no plano transversal, na altura do primeiro corte acima do grande trocanter do fêmur. Traça-se uma linha horizontal, conectando os centros das cabeças femorais, e uma linha tangenciando as margens anterior e posterior do acetábulo, respectivamente. O ângulo de setor acetabular horizontal (HASA) é o somatório do anterior (ASAA) e posterior (ASAP). ASAA < 50° denota apoio acetabular anterior deficiente e ASAP < 90°, apoio acetabular posterior deficiente.
- O ângulo de cobertura acetabular (Wiberg) pode ser medido na TC e na RM no plano coronal, nas imagens mais anteriores, com boa correlação com a radiografia convencional.
- O contato entre a fóvea da cabeça femoral com a superfície condral do teto acetabular é denominado "fóvea alta" (Fig. 4-56) e pode predispor a lesões condrais, roturas labrais, lesões do ligamento redondo e, finalmente, osteoartrose precoce.
- A RM, especialmente, permite caracterizar hipertrofia do pulvinar, eversão do lábio acetabular (Fig. 4-57), interposição do tendão do iliopsoas entre a cabeça femoral e o acetábulo.

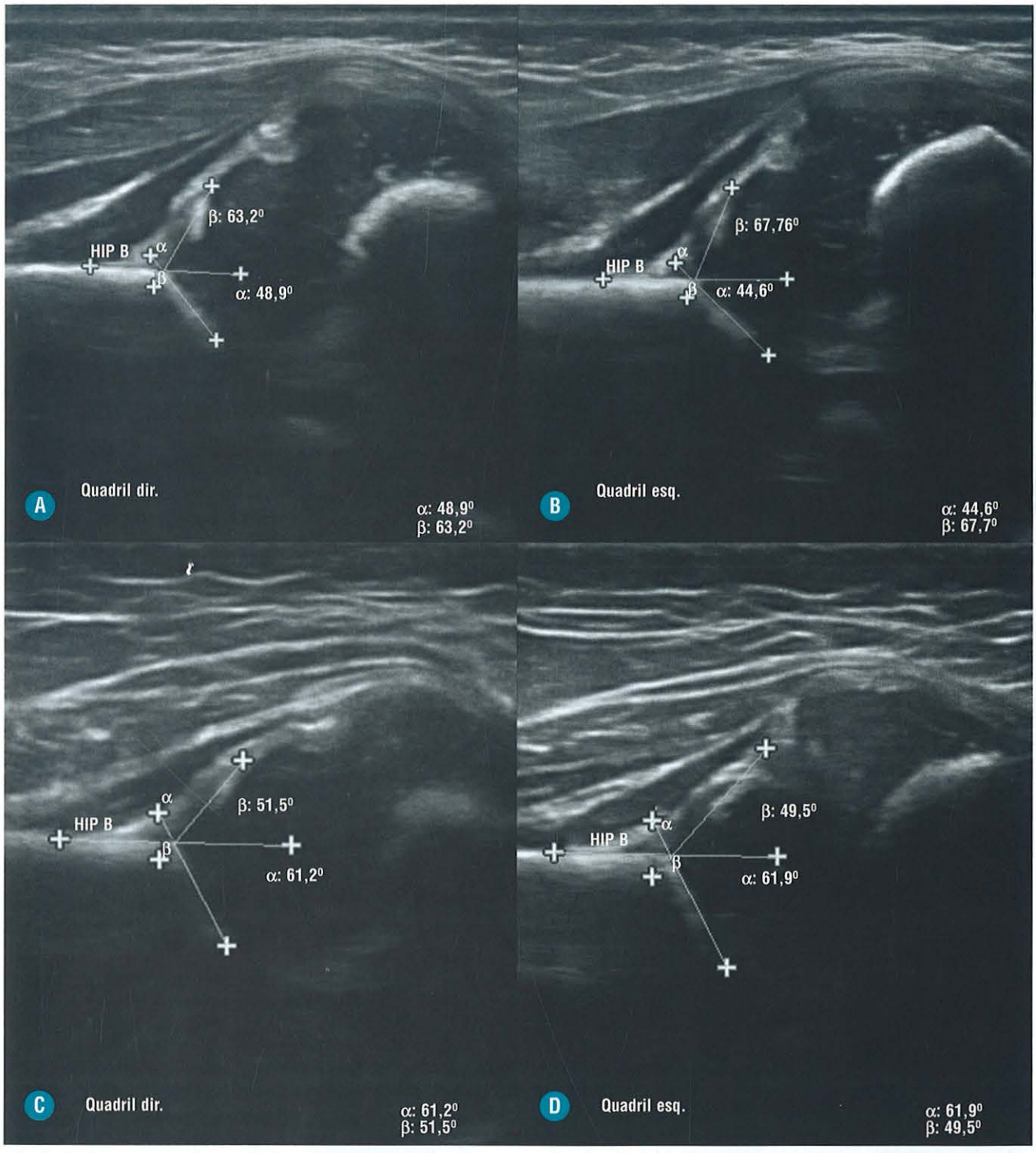

FIGURA 4-51. **A** e **B,** Paciente de 13 dias de vida, do sexo feminino, apresentando promontórios arredondados, tetos ósseos rasos e tetos cartilaginosos horizontalizados, porém ainda cobrindo as cabeças femorais, caracterizando quadris tipo IIc de Graf. **C** e **D,** Aos 2 meses de idade, após tratamento conservador, houve boa evolução dos ângulos alfa e beta (tipo I de Graf).

DIAGNÓSTICO DIFERENCIAL

Epifisiólise: deslocamento posteromedial da cabeça femoral em relação ao colo femoral. Ao contrário da DDQ, na epifisiólise, a cabeça femoral continua coberta pelo acetábulo. A RM permite identificar o alargamento/irregularidade da fise, que apresenta hipersinal nas sequências ponderadas em T2.

- Necrose avascular da epífise femoral (Legg Calve-Perthes): nessa afecção, há colapso, fragmentação e esclerose óssea da cabeça femoral, com relativa preservação da morfologia do acetábulo. Fraturas subcondrais, irregularidades metafisárias e remodelamento ósseo também podem ser observados.
- Impacto femoroacetabular: a artrose secundária à displasia acetabular pode simular um quadro de impacto femoroace-

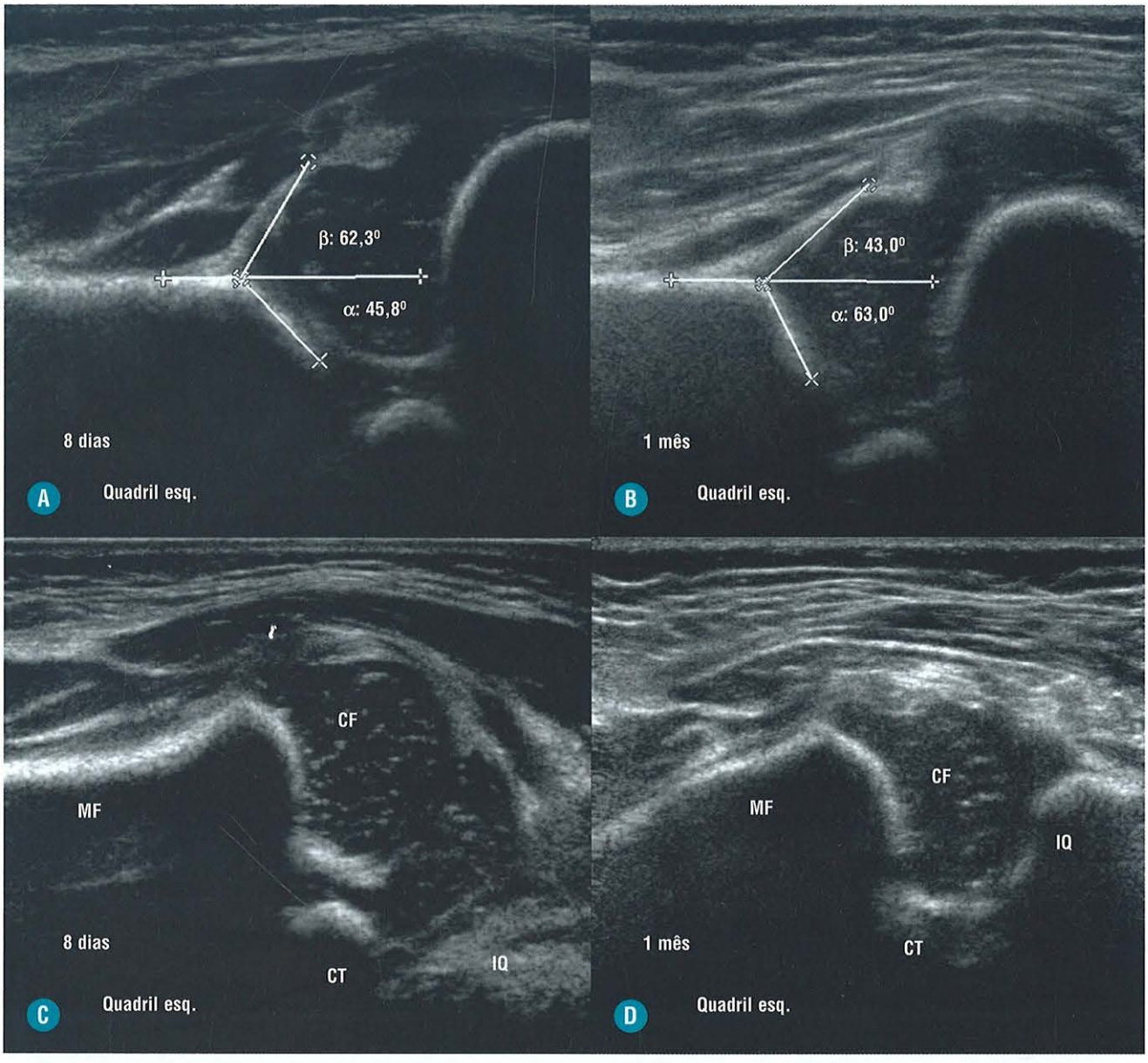

FIGURA 4-52. A, Paciente de 8 dias de vida, do sexo feminino, apresentando teto ósseo raso e aumento do teto cartilaginoso. **B,** Com 1 mês de idade, após tratamento conservador, houve normalização dos ângulos alfa e beta. **C,** No primeiro exame notou-se subluxação da cabeça femoral às manobras dinâmicas, o que não foi observado no exame com 1 mês (**D**). MF, metáfise femoral; CF, cabeça femoral; CT, cartilagem trirradiada; IQ, ísquio.

tabular. O lábio acetabular se hipertrofia e tende a degenerar precocemente, notando-se fragmentação e calcificações labrais. Posteriormente, tem-se hipertrofia óssea com perda da concavidade na porção anterior da transição cabeça/colo femoral.

TRATAMENTO

- O tipo de tratamento depende da idade do paciente e da gravidade do acometimento da articulação.
- Para crianças com até 6 meses de idade, prioriza-se o uso do suspensório de Pavlik; entre 6 e 18 meses, redução fechada associada à imobilização gessada; e para aqueles com mais de 18 meses de idade, redução aberta com imobilização gessada.
- Osteotomia acetabular ou femoral e artroplastia estão reservadas para pacientes mais velhos com acometimento articular avançado.

COMPLICAÇÕES

- Necrose avascular da cabeça femoral é uma das complicações mais temidas do tratamento conservador com o suspensório de Pavlik. Em uma abdução exagerada, a artéria circunflexa medial pode ser comprimida pelas estruturas periarticulares, determinando isquemia da cabeça femoral.
- Fraturas subcondrais na porção superior da cabeça femoral.
- Osteoartrose secundária (Fig. 4-58): o déficit de cobertura da cabeça femoral pelo acetábulo determina menor área de

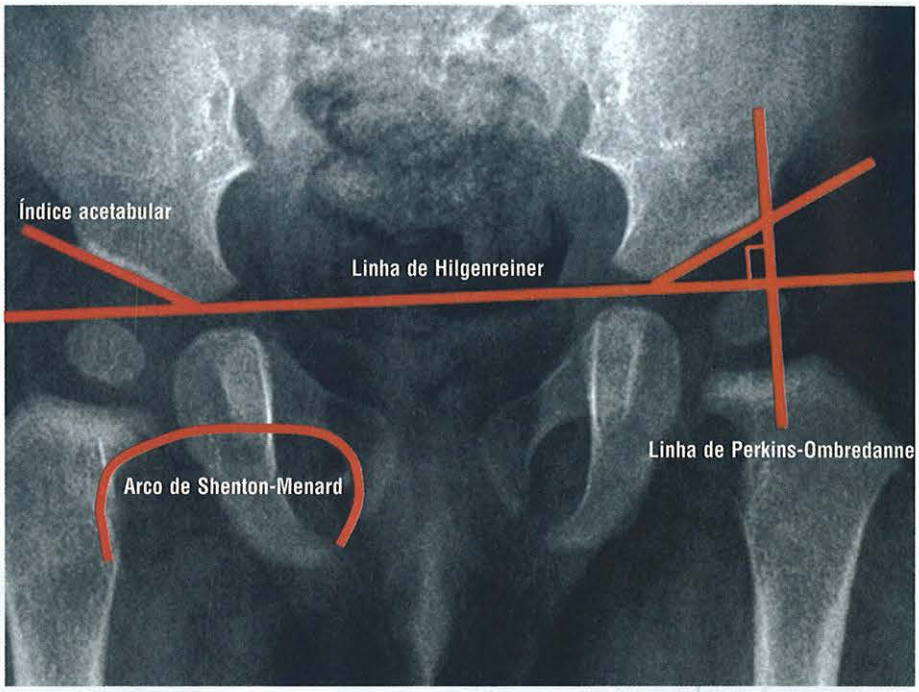

FIGURA 4-53. Radiografia de bacia, incidência frontal, demonstrando as linhas de Hilgenreiner, Perkins-Ombredanne, índice acetabular e arco de Shenton-Menard em um paciente normal do sexo masculino.

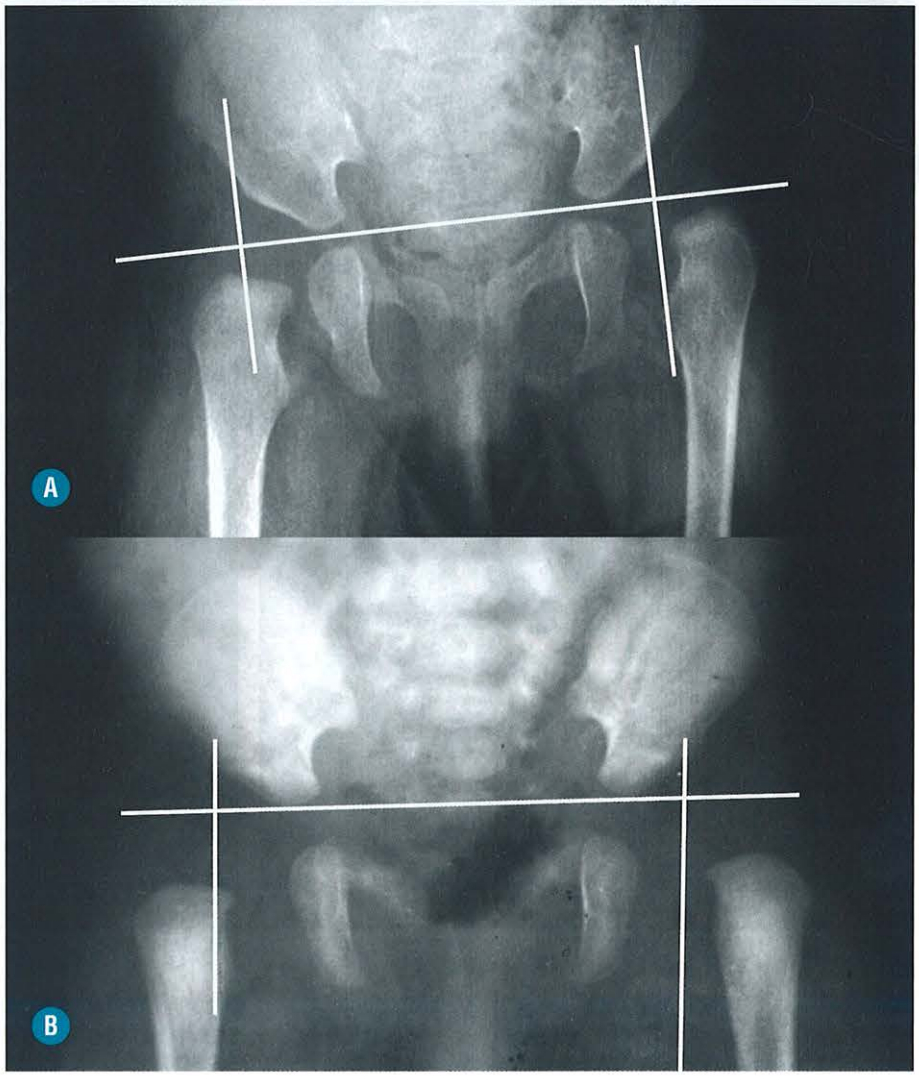

FIGURA 4-54. Radiografias das bacias, incidência frontal, demonstrando as linhas de Hilgenreiner e Perkins-Ombredanne (pacientes distintos). **A,** Tetos acetabulares rasos e luxação superolateral da cabeça femoral esquerda. **B,** Tetos acetabulares rasos com subluxação das cabeças femorais bilateralmente.

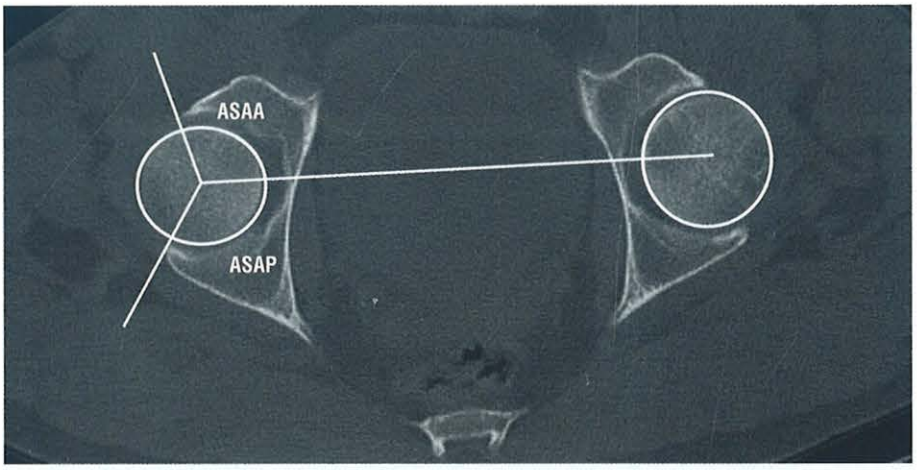

FIGURA 4-55. Corte axial de TC, janela óssea, primeiro corte acima do grande trocanter, demonstrando os ângulos de setor acetabular anterior (ASAA) e posterior (ASAP). ASAA < 50° denota apoio acetabular anterior deficiente e ASAP < 90°, apoio acetabular posterior deficiente.

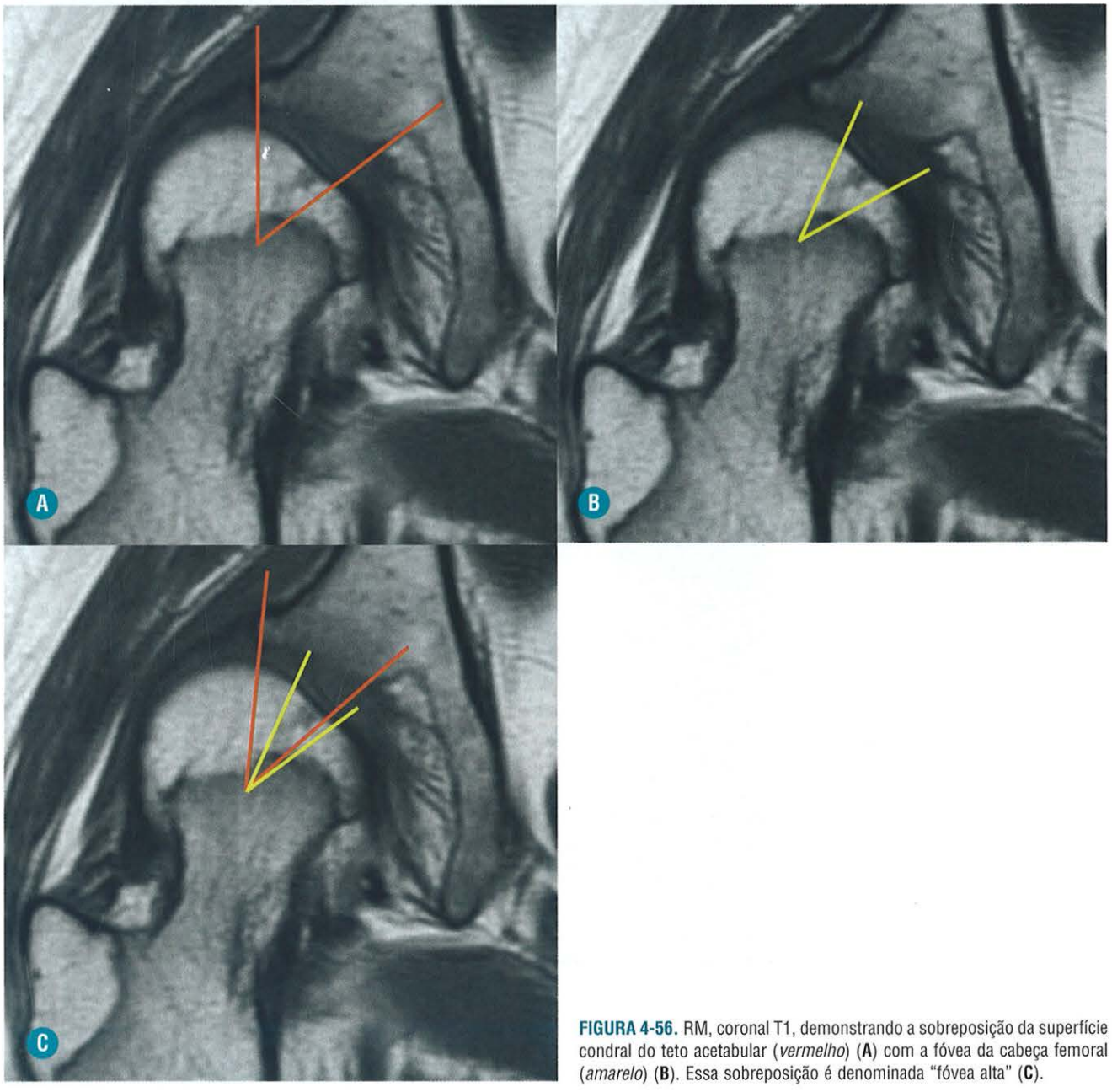

FIGURA 4-56. RM, coronal T1, demonstrando a sobreposição da superfície condral do teto acetabular (*vermelho*) (**A**) com a fóvea da cabeça femoral (*amarelo*) (**B**). Essa sobreposição é denominada "fóvea alta" (**C**).

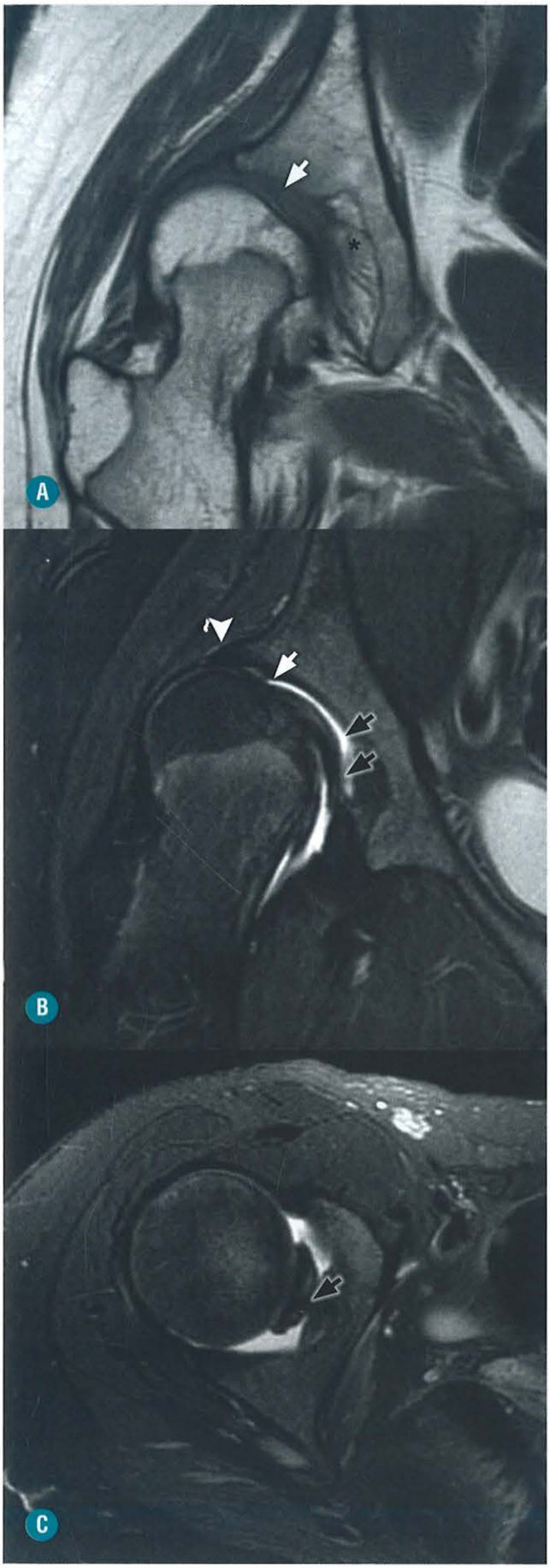

FIGURA 4-57. Paciente de 14 anos, do sexo feminino, com DDQ demonstrando déficit de cobertura lateral da cabeça femoral, fóvea alta e rasa (*setas brancas*) (**A**), espessamento/aspecto alongado do ligamento redondo (*setas pretas*) (**B**), eversão do lábio acetabular (*ponta de seta*) e hipertrofia do pulvinar (*asterisco*) (**C**).

contato e maior concentração da força, resultando em estresse mecânico na articulação com consequente dano cartilaginoso precoce e osteoartrose.

■ Legg Calve Perthes

INTRODUÇÃO

- Descrita simultaneamente em 1910 por GC Perthes na Alemanha, AT Legg nos Estados Unidos e J Calvé na França.
- Osteocondrose asséptica da infância, caracterizada por necrose avascular da epífise femoral.
- Incidência de 10,8 casos para cada 100.000 crianças, predominando no sexo masculino (4:1).
- Faixa etária de 3 a 7 anos, período em que a vascularização da cabeça femoral depende somente dos vasos epifisários laterais que têm trajeto intra-articular no colo do fêmur (Fig. 4-59).
- Etiologia desconhecida, todavia, pode estar relacionada com microtraumas (mais comum em crianças hiperativas), alterações vasculares (aporte sanguíneo da cabeça femoral a partir de vasos com trajeto intra-articular), coagulopatias/trombofilias (fator V de Leiden) ou retardo na maturação óssea.
- Curso variável e tratamento ainda controverso.

ACHADOS CLÍNICOS

- Limitação à rotação interna/abdução, contratura em adução, claudicação, dor na virilha que se irradia para a coxa e joelho ou apenas dor no joelho são apresentações clínicas frequentes.
- Dos pacientes, 10 a 15% apresentam comprometimento bilateral, porém, habitualmente de forma sucessiva e não simultânea.
- Fatores de mau prognóstico: sexo feminino, início em idade mais tardia, sobrepeso, limitação da amplitude de movimento.
- Doenças associadas à osteonecrose semelhante à Legg Perthes:
  - Anemia falciforme
  - Talassemia
  - Trissomia 21
  - Acondroplasia
  - Doença de Gaucher
  - Hemofilia
  - Hipotireoidismo
  - Síndrome de Klinefelter.
- História natural da afecção:
  - Isquemia: primeira fase, caracterizada por necrose da porção anterossuperior da cabeça femoral, e o núcleo de ossificação se encontra menor e esclerótico, podendo estar associado à fratura subcondral.

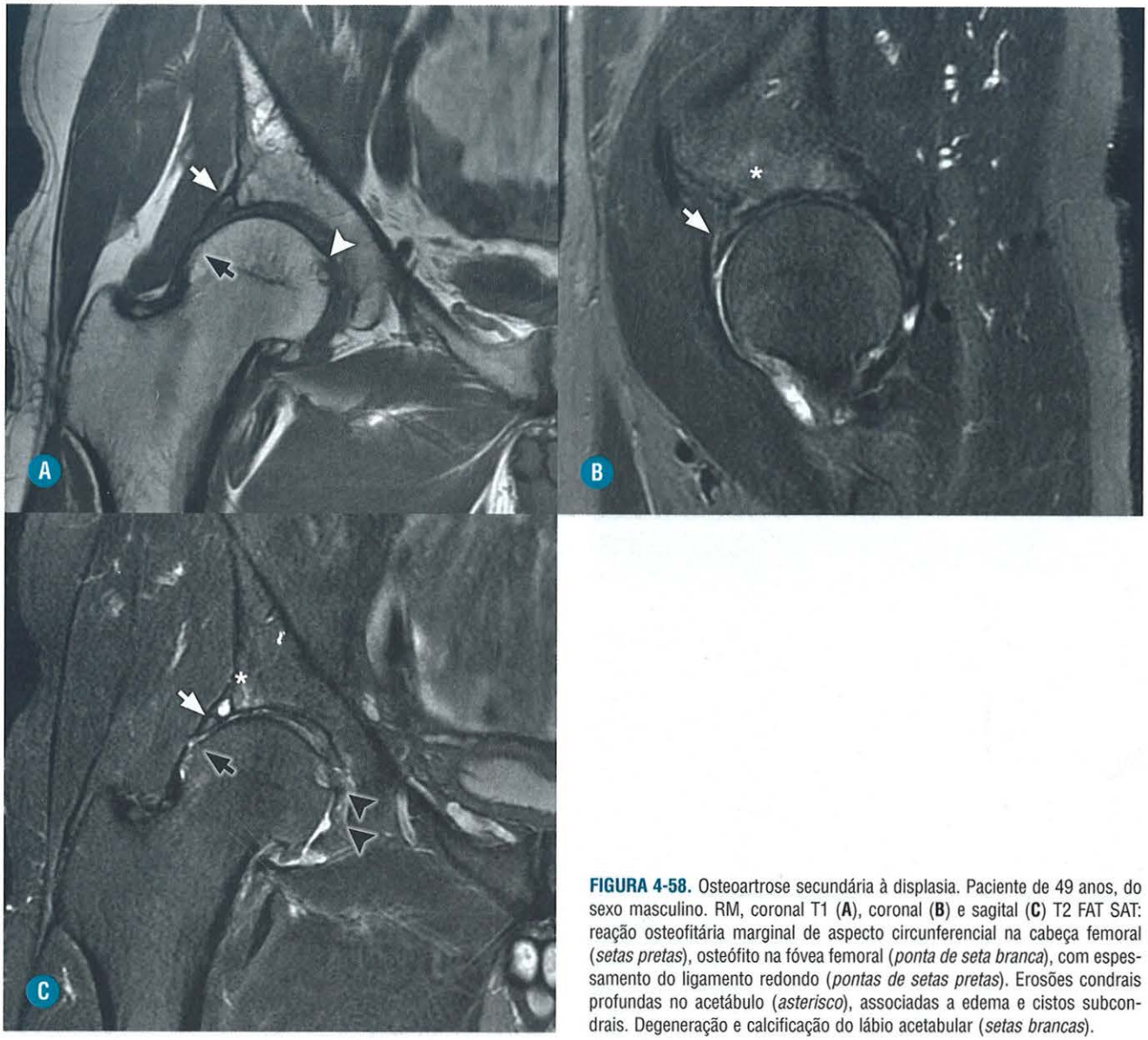

FIGURA 4-58. Osteoartrose secundária à displasia. Paciente de 49 anos, do sexo masculino. RM, coronal T1 (**A**), coronal (**B**) e sagital (**C**) T2 FAT SAT: reação osteofitária marginal de aspecto circunferencial na cabeça femoral (*setas pretas*), osteófito na fóvea femoral (*ponta de seta branca*), com espessamento do ligamento redondo (*pontas de setas pretas*). Erosões condrais profundas no acetábulo (*asterisco*), associadas a edema e cistos subcondrais. Degeneração e calcificação do lábio acetabular (*setas brancas*).

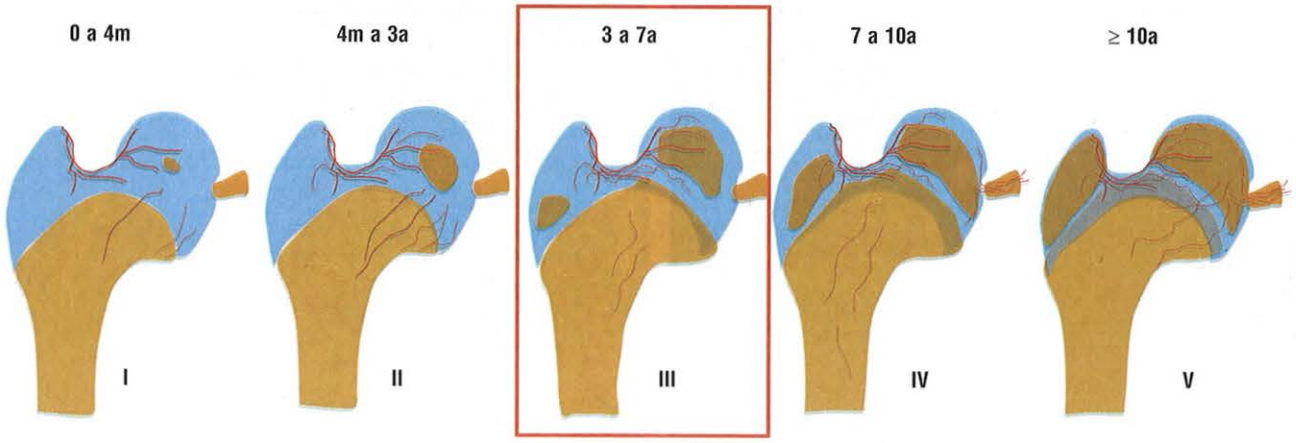

FIGURA 4-59. Fases da vascularização da cabeça femoral: I (0 a 4m) – vasos epifisários laterais com orientação medial. Vasos metafisários ascendentes; II (4m a 3a) – vascularização predominante dos vasos metafisários; III (3 a 7a) – somente os vasos epifisários laterais irrigam a cabeça femoral (grupo de risco); IV (7 a 10a) – vasos do ligamento redondo contribuem na irrigação da cabeça femoral; V (≥ 10a) – padrão de vascularização do adulto (vasos epifisários, metafisários e do ligamento redondo).

  - Revascularização: a neoformação vascular reabsorve o osso necrótico, determinando fragmentação óssea.
  - Reossificação: caracterizada por áreas radioluzentes entremeadas por esclerose óssea. Nessa fase, a cabeça femoral deve estar congruente com o acetábulo.
  - Residual: cabeça femoral ovalada, colo encurtado, hipercrescimento do trocanter maior e acetábulo oblíquo.
- Prognóstico:
  - Doença autolimitada, que pode condicionar osteoartrose secundária.
  - Mais de 80% dos casos apresentam boa evolução até a quarta década de vida.
  - Cinquenta por cento dos pacientes são submetidos a algum procedimento cirúrgico em um intervalo de 50 anos.
  - Faixa etária tardia do início dos sintomas (> 6 anos), com menor potencial de remodelamento da cabeça femoral, sexo feminino e sinais de cabeça em risco são fatores de mau prognóstico.

ACHADOS DE IMAGEM

A avaliação radiográfica deve incluir a incidência de frente e Lauenstein (Fig. 4-60), pois essa afecção compromete a porção anterossuperior da cabeça femoral, que é tangenciada apenas na radiografia em Lauenstein/*frog leg* ou rã.

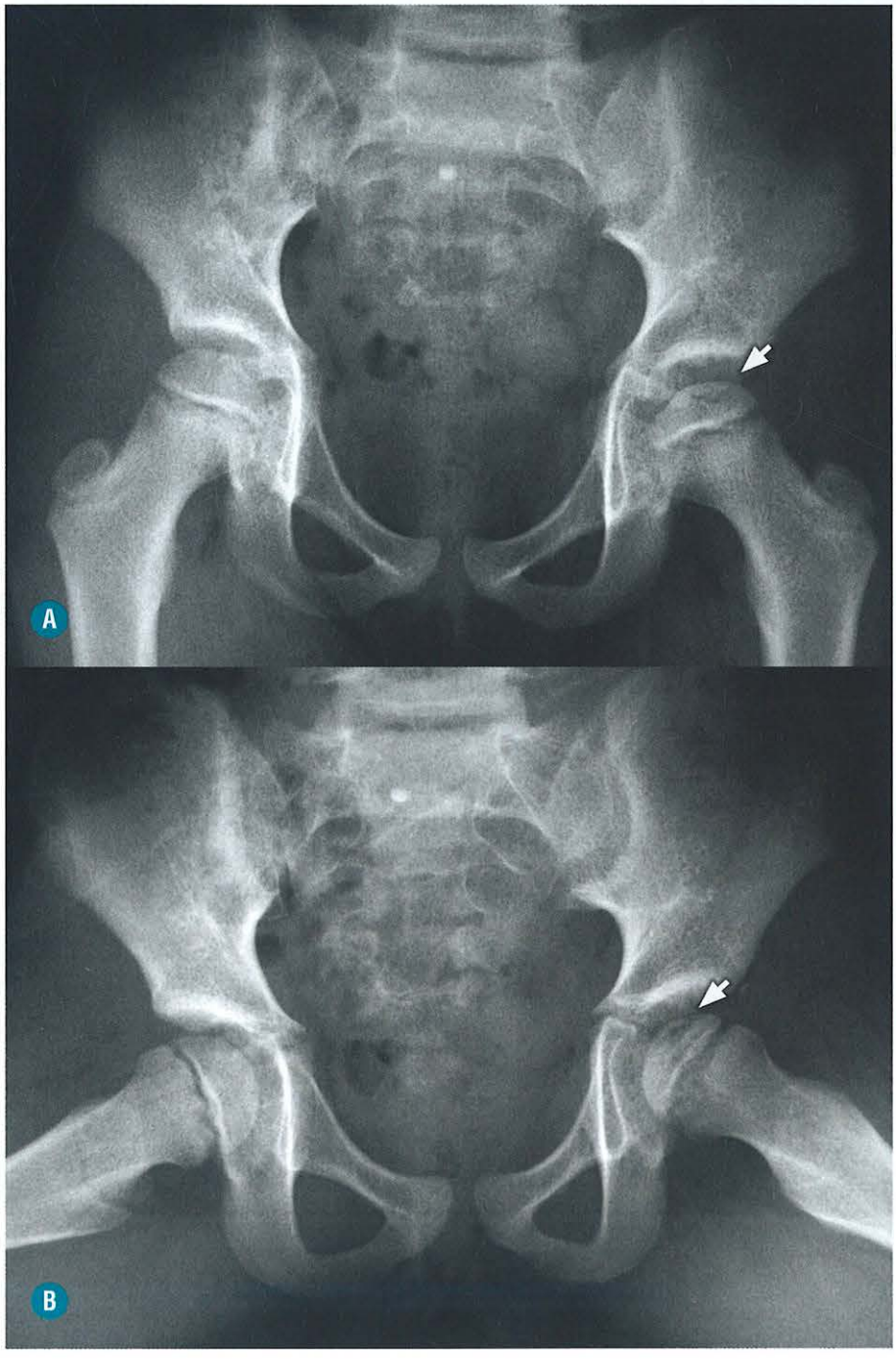

FIGURA 4-60. Paciente de 7 anos, do sexo feminino, com fratura subcondral (sinal do crescente) na porção anterossuperior da cabeça femoral (*setas*) (**A**), mais bem caracterizada na incidência Lauenstein (**B**).

Classificação de Herring (1992) modificada por Stulberg (Fig. 4-61):

- Baseia-se na integridade e na preservação da altura do pilar lateral da epífise femoral. Essa classificação é a que tem maior valor prognóstico e melhor reprodutibilidade interobservadores:
  - Tipo A: pilar lateral íntegro.
  - Tipo B: colapso < 50% da altura do pilar lateral.
  - Tipo C1: colapso entre 50 e 75% da altura do pilar lateral.
  - Tipo C2: colapso > 75% da altura do pilar lateral.
- A RM é o método de escolha na detecção da osteonecrose da cabeça femoral (Fig. 4-69).

Fase Avascular (Figs. 4-62 e 4-63)

- A fase pós-contraste é importante para definir áreas de hipoperfusão que não se realçam (Fig. 4-62), mesmo com o sinal preservado em T1 e T2.
- O achado do sinal do crescente (sinal de Caffey) sugere fratura subcondral (Fig. 4-62 e,f).
- O plano sagital é útil na avaliação do colapso que, habitualmente, compromete a porção anterossuperior da cabeça femoral (Fig. 4-63d).
- Derrame articular e sinovite (Figs. 4-63b e 4-63c).
- Espessamento da cartilagem articular medial, que continua a se proliferar apesar da necrose óssea, pois a nutrição da cartilagem é proveniente do líquido sinovial.
- Hipossinal difuso em todas as sequências sugerem necrose mais avançada assim como microfraturas no núcleo de ossificação.

Fase de Revascularização/Reparativa (Fig. 4-64)

- O osso necrótico é reabsorvido e substituído por tecido de granulação e, posteriormente, por tecido fibroso, cartilagem e osso trabecular maduro.
- No processo de reabsorção óssea, tem-se colapso e fragmentação da cabeça femoral.
- A revascularização ocorre pela recanalização de vasos epifisários preexistentes ou por neovascularização, que apresenta hipersinal em T2 e realce heterogêneo pós-contraste.
- A revascularização precoce da coluna lateral é um sinal de bom prognóstico.
- Deve-se observar, então, se há subluxação lateral da cabeça com perda da congruência com o acetábulo, determinada pelo espessamento condral, derrame articular e espessamento sinovial.
- Eversão do lábio acetabular.

Fase de Reossificação/Remodelamento (Fig. 4-65)

- Gradualmente, a altura da cabeça femoral é reconstituída, os fragmentos ósseos reabsorvidos e substituídos por osso trabecular maduro. Esse processo pode durar até três anos.
- A fise de crescimento também apresenta alterações determinadas tanto pela isquemia quanto por alterações biomecânicas. Ela assume aspecto irregular, ondulado, com pontes ósseas com a metáfise ou formações císticas metafisárias.

Fase Residual (Fig. 4-66)

- Cabeça femoral ovalada
- Colo encurtado
- Hipercrescimento do trocanter maior

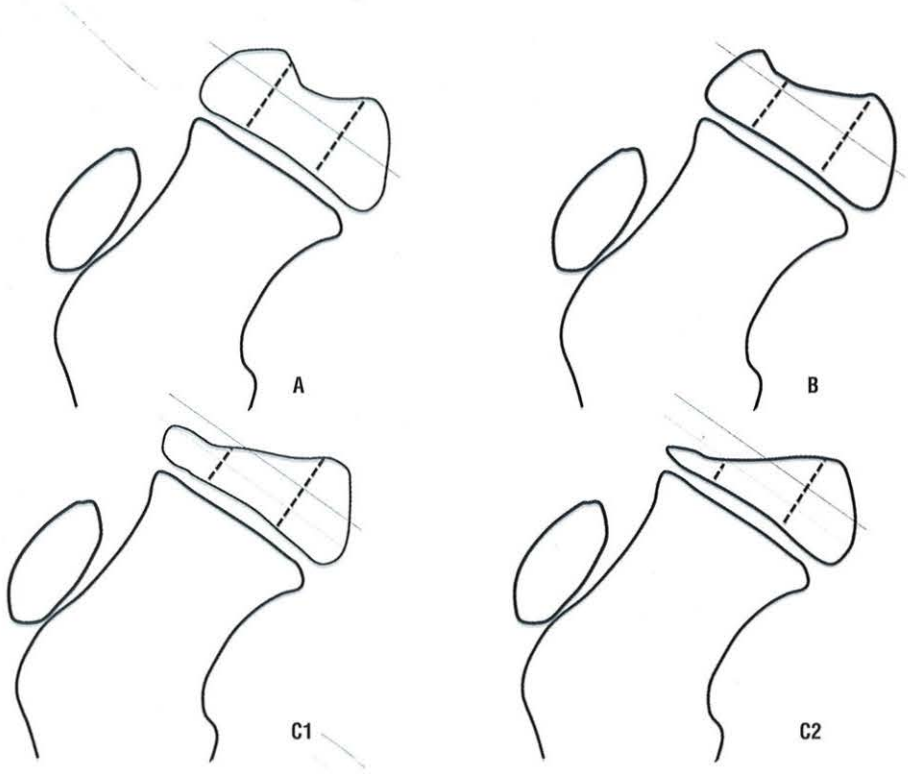

FIGURA 4-61. Classificação de Herring modificada por Stulberg: tipo A – não há perda da altura no terço lateral da cabeça femoral; tipo B – perda da altura no terço lateral da cabeça femoral abaixo de 50% e pilar lateral radioluminescente com certa extrusão; tipo C1 – perda entre 50 e 75% da altura do pilar lateral; tipo C2 – perda > 75% da altura do pilar lateral.

FIGURA 4-62. Diagnóstico precoce de osteonecrose da cabeça femoral esquerda. Paciente de 4 anos, do sexo masculino, com radiografia da bacia sem alterações (**A**). Na RM, no plano coronal, a área de necrose apresenta aspecto geográfico em crescente em T1 (**B**), dupla linha em T2 (**C**) e ausência de realce na fase pós-contraste em T1 com saturação de gordura em relação ao contralateral (**D**).

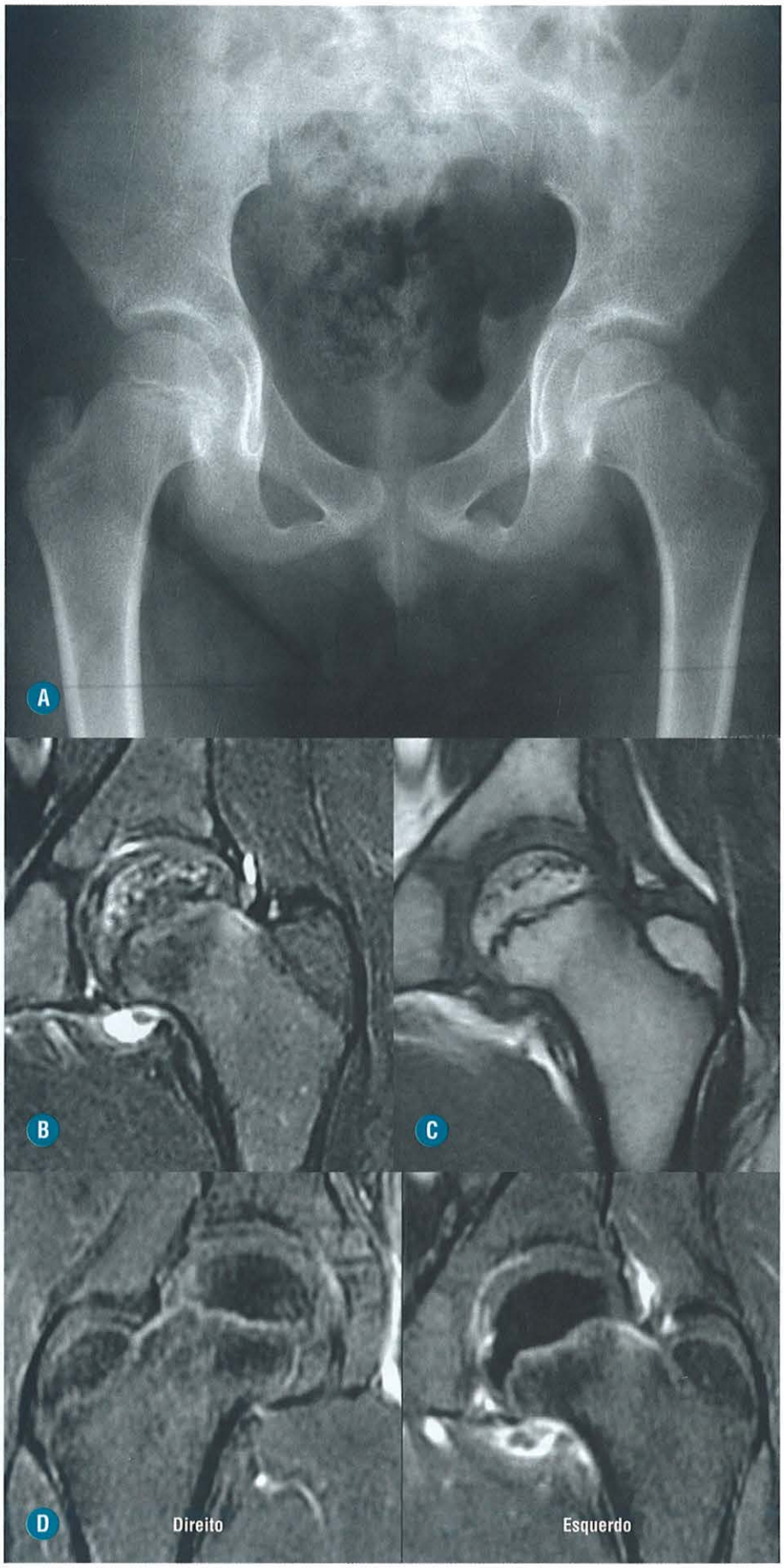

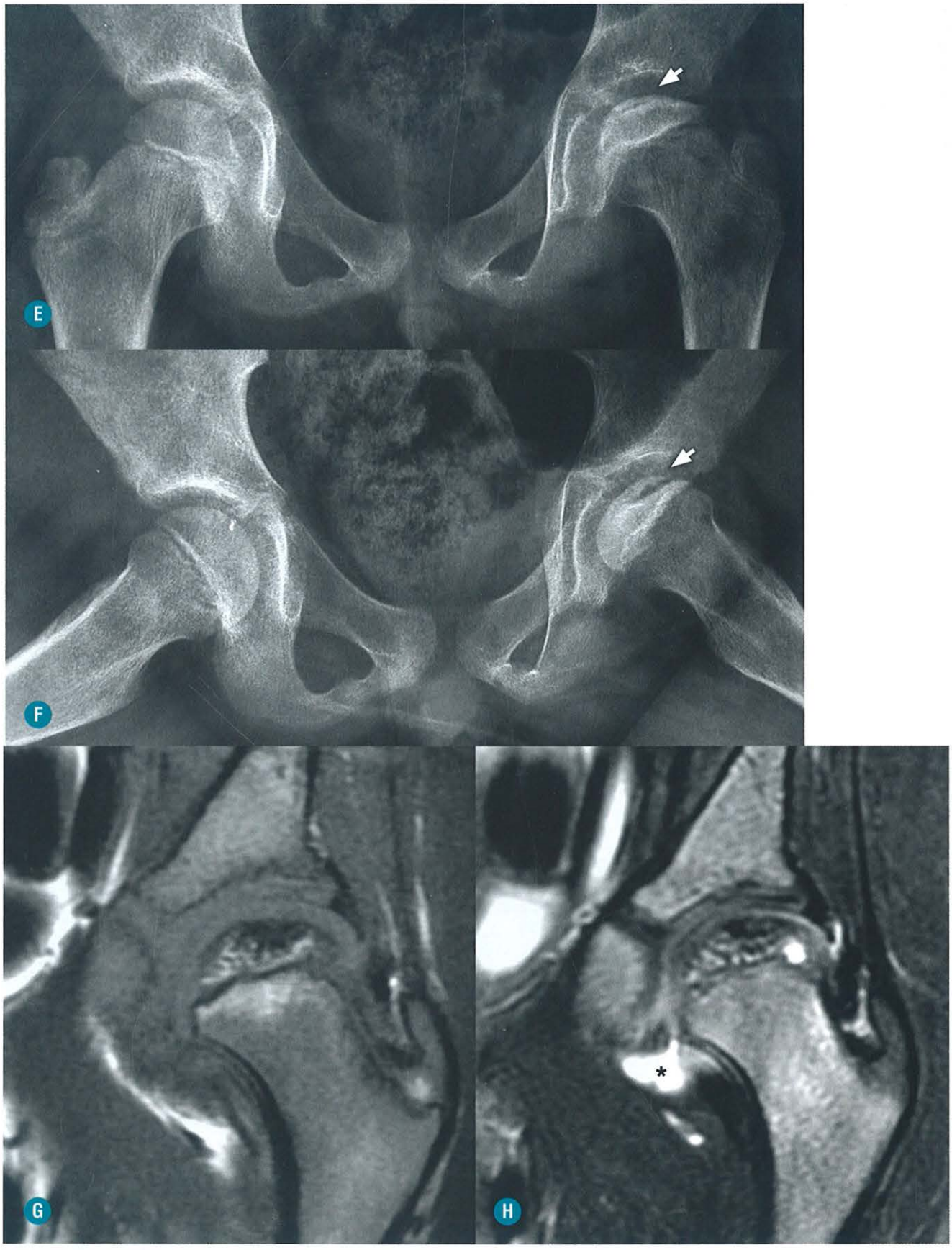

FIGURA 4-62. (CONT.) Evolução da osteonecrose após quatro meses: radiografia da bacia (**E**) demonstra esclerose difusa da cabeça femoral esquerda, associada a fratura subcondral na porção superolateral (*setas*), mais bem observada na incidência de Lauenstein (**F**). Na RM, no plano coronal, há perda da altura < 50% da porção central e lateral da cabeça em T1 (**G**) e T2 (**H**) associado a derrame articular (*asterisco*).

FIGURA 4-63. Paciente de 7 anos, do sexo feminino. RM no plano coronal; a área de necrose apresenta aspecto geográfico em crescente em T1 (**A**), dupla linha em FSE T2 com saturação de gordura no plano coronal (**B**) e sagital (**D**), sem realce na fase pós-contraste em T1 com saturação de gordura (**C**). Há, também, derrame articular com sinais de sinovite com realce (*setas*).



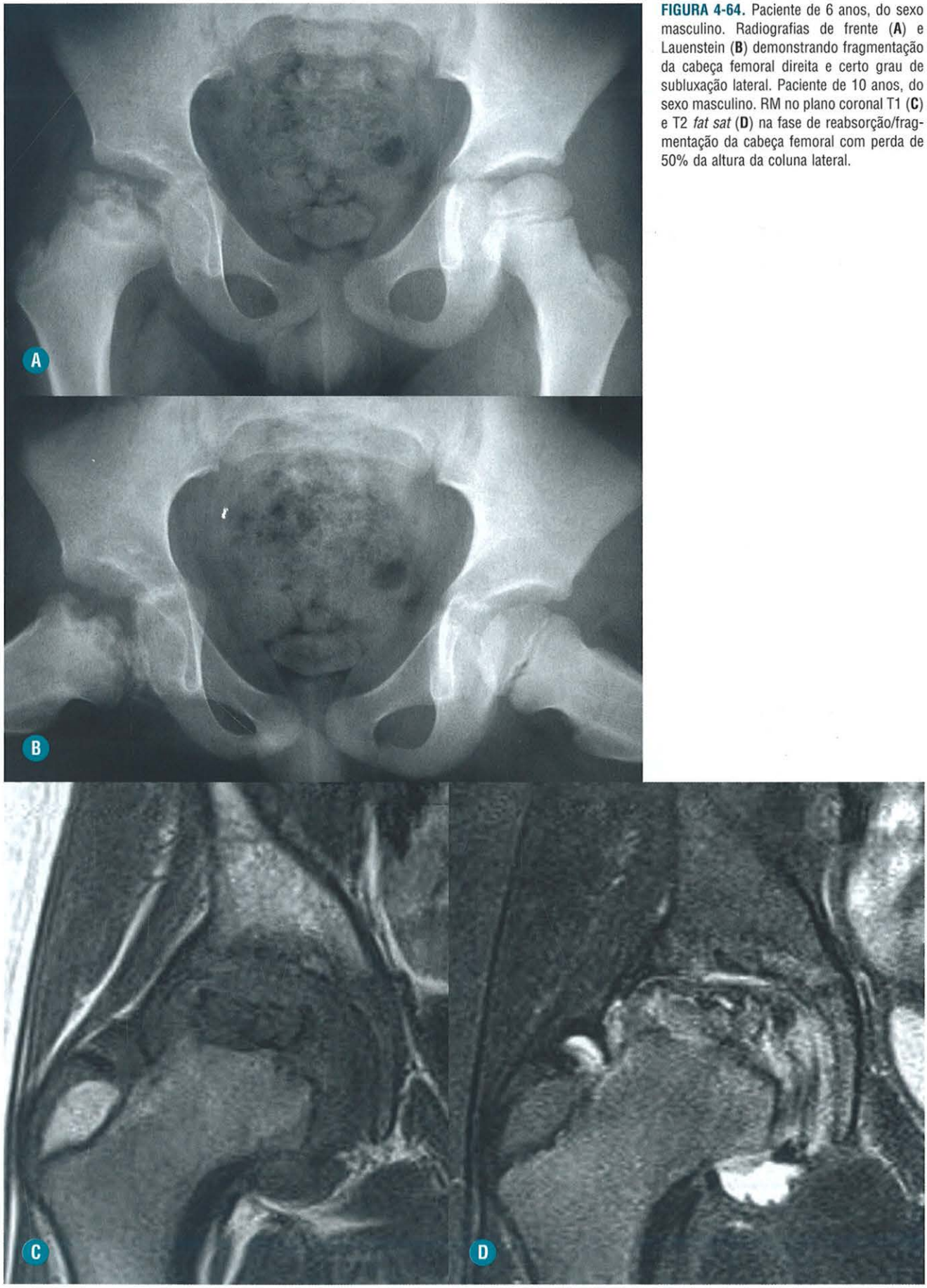

FIGURA 4-64. Paciente de 6 anos, do sexo masculino. Radiografias de frente (**A**) e Lauenstein (**B**) demonstrando fragmentação da cabeça femoral direita e certo grau de subluxação lateral. Paciente de 10 anos, do sexo masculino. RM no plano coronal T1 (**C**) e T2 *fat sat* (**D**) na fase de reabsorção/fragmentação da cabeça femoral com perda de 50% da altura da coluna lateral.

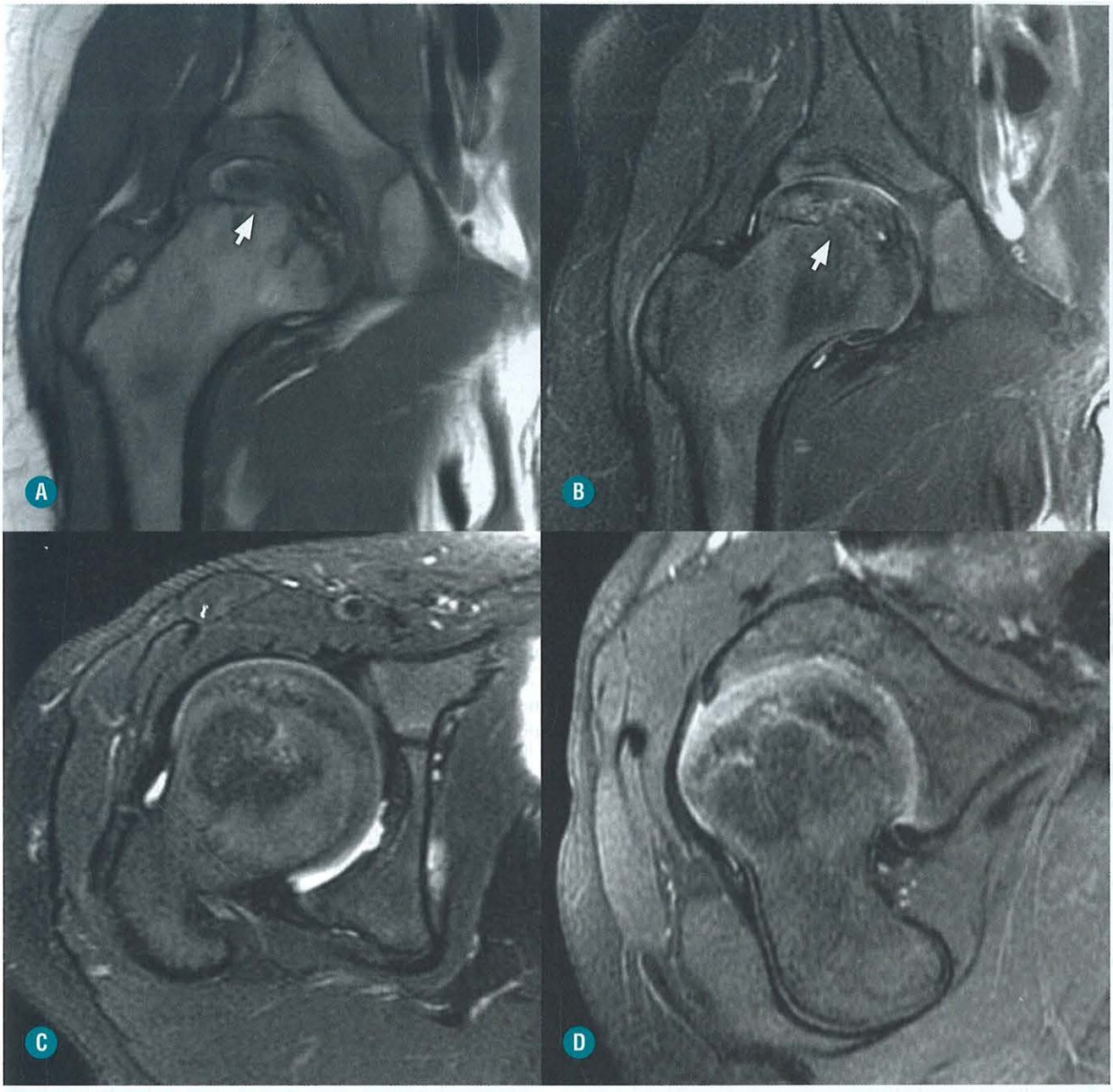

FIGURA 4-65. Paciente de 11 anos, do sexo masculino, em fase de reossificação. RM no plano coronal T1 (**A**) e T2 *fat sat* nos planos coronal (**B**), axial (**C**) e sagital (**D**). A cabeça femoral se remodela, restabelecendo sua altura e certa esfericidade. A fise assume aspecto irregular, com pontes ósseas (*setas*).

- Acetábulo oblíquo
- Sinais de cabeça em risco (Fig. 4-67), ou seja, sinais de que a congruência da cabeça femoral em relação ao acetábulo está comprometida e, portanto, influencia na decisão cirúrgica:
  - Extrusão da cabeça femoral em relação ao acetábulo, com consequente aumento do espaço articular medial.
  - Sinal de Gage: convexidade da margem superior do colo femoral.
  - Calcificação epifisária lateral: cartilagem epifisária extrusa em relação ao quadril.
  - Cistos metafisários (Fig. 4-68): formações císticas metafisárias, adjacentes à fise de crescimento constituídas por esteatonecrose, proliferação vascular, fibrose e evaginações da cartilagem de crescimento para a metáfise.
  - Horizontalização da fise de crescimento.

Fatores Prognósticos na RM

- Preservação da coluna lateral da cabeça femoral.
- Neovascularização transfisária.
- Fraturas subcondrais.
- Pontes ósseas entre a fise e a metáfise.

Complicações

- Sessenta a setenta por cento apresentam boa evolução, sem limitações funcionais.

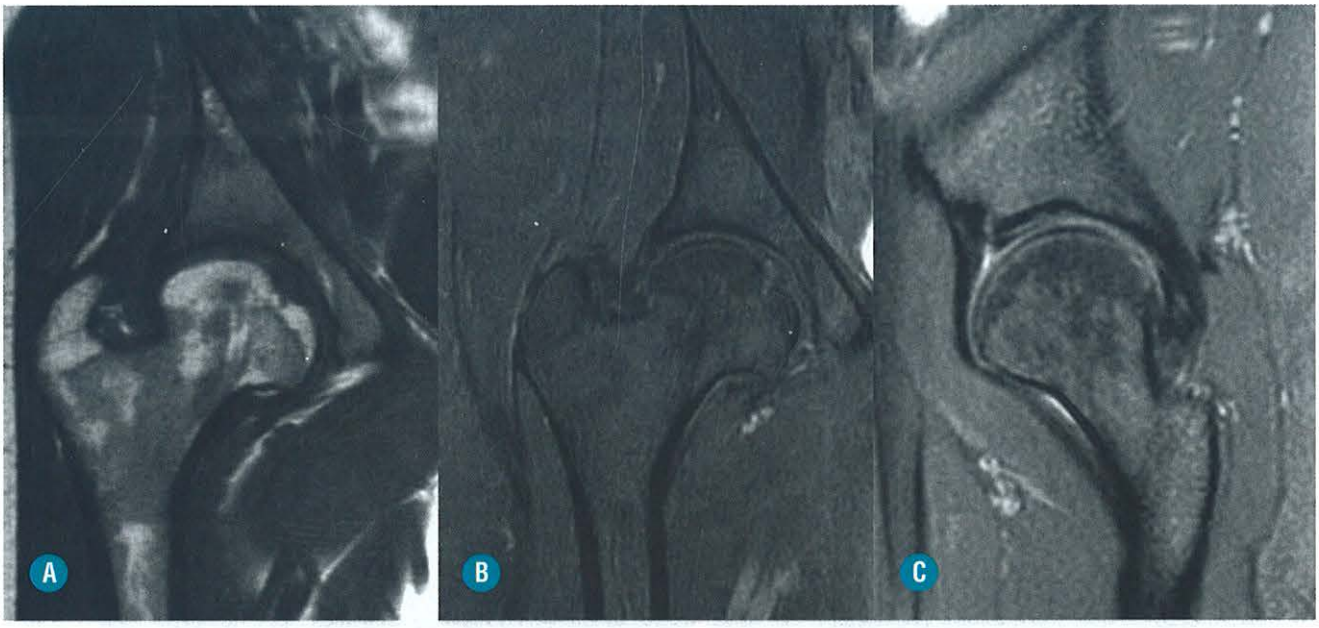

FIGURA 4-66. Paciente de 32 anos, do sexo feminino, com sequela de Legg Perthes. RM no plano coronal T1 (**A**) e T2 *fat sat* no plano coronal (**B**) e sagital (**C**): cabeça femoral ovalada, colo encurtado e trocanter maior proeminente.

- Podem evoluir para artrose precoce relacionada com incongruência articular nas segunda e terceira décadas de vida (Fig. 4-69);
- Roturas labrais e erosões condrais também podem ocorrer.

Tratamento

- Os objetivos do tratamento são evitar a deformidade da cabeça femoral e a incongruência articular, melhorar a mobilidade e reduzir o estresse mecânico.
- Utilizam-se analgésicos e anti-inflamatórios não esteroides, associados à fisioterapia para manter pelo menos 30° de abdução.
- A osteotomia varizante pode ser indicada nos pacientes com mais de 6 anos e > 50% de colapso do pilar lateral da cabeça femoral.

Diagnósticos Diferenciais

- Artropatia idiopática juvenil
- Osteomielite
- Displasia epifisária ou espondiloepifisária
- Displasia de Meyer.

Recomendações

- Portanto, o radiologista deve conhecer a fisiopatologia, a importância do pilar lateral, as características de imagem relacionadas com a história natural da osteonecrose e os sinais de cabeça em risco para um adequado tratamento, condução e decisão de possível terapêutica cirúrgica.

■ Sinovite Transitória

INTRODUÇÃO E ASPECTOS CLÍNICOS

A sinovite transitória é uma afecção benigna, autolimitada (duas semanas), de origem desconhecida e é a causa mais prevalente de quadril doloroso em crianças de 3 a 8 anos. Caracteriza-se por um quadro agudo de dor e limitação aos movimentos, habitualmente sem febre/baixa, com discreto aumento do VHS e PCR < 20 mg/L.

Há, porém, a necessidade de excluir a possibilidade de uma pioartrite, porque o prognóstico de artrite séptica piora com o aumento na duração dos sintomas antes do tratamento, pois as enzimas líticas no derrame articular determinam erosões condrais e ósseas. A demora no início do tratamento em mais de cinco dias está associada a mau prognóstico.

ACHADOS DE IMAGEM

- Na radiografia simples, podem-se observar sinais de derrame articular (Fig. 4-70), sem alterações ósseas ou do espaço articular.
- A ultrassonografia (Fig. 4-70B,C) permite a caracterização de derrame articular, com aspecto convexo da cápsula articular, porém, não permite a diferenciação entre sinovite transitória e pioartrite, assim como o estudo radiográfico, a menos que se faça a punção aspirativa. A própria punção auxilia na redução da pressão intra-articular e evita as complicações vasculares. Não há espessamento significativo das camadas da cápsula anterior, e, mesmo na sinovite, o derrame pode não ser anecogênico. A duração da queixa e o achado de derrame com conteúdo espesso é de aproximadamente sete dias, enquanto nos derrames anecogênicos é de quatro dias. O conteúdo espesso é relacionado com o acúmulo progressivo de debris celulares.
- A RM (Fig. 4-71) demonstra o derrame articular e, se houver realce espesso/heterogêneo na fase pós-contraste, caracteriza-se espessamento sinovial/sinovite e, eventualmente, pode ocorrer realce pericapsular. Esses achados podem ser encontrados tanto na artrite séptica quanto na sinovite transitória:

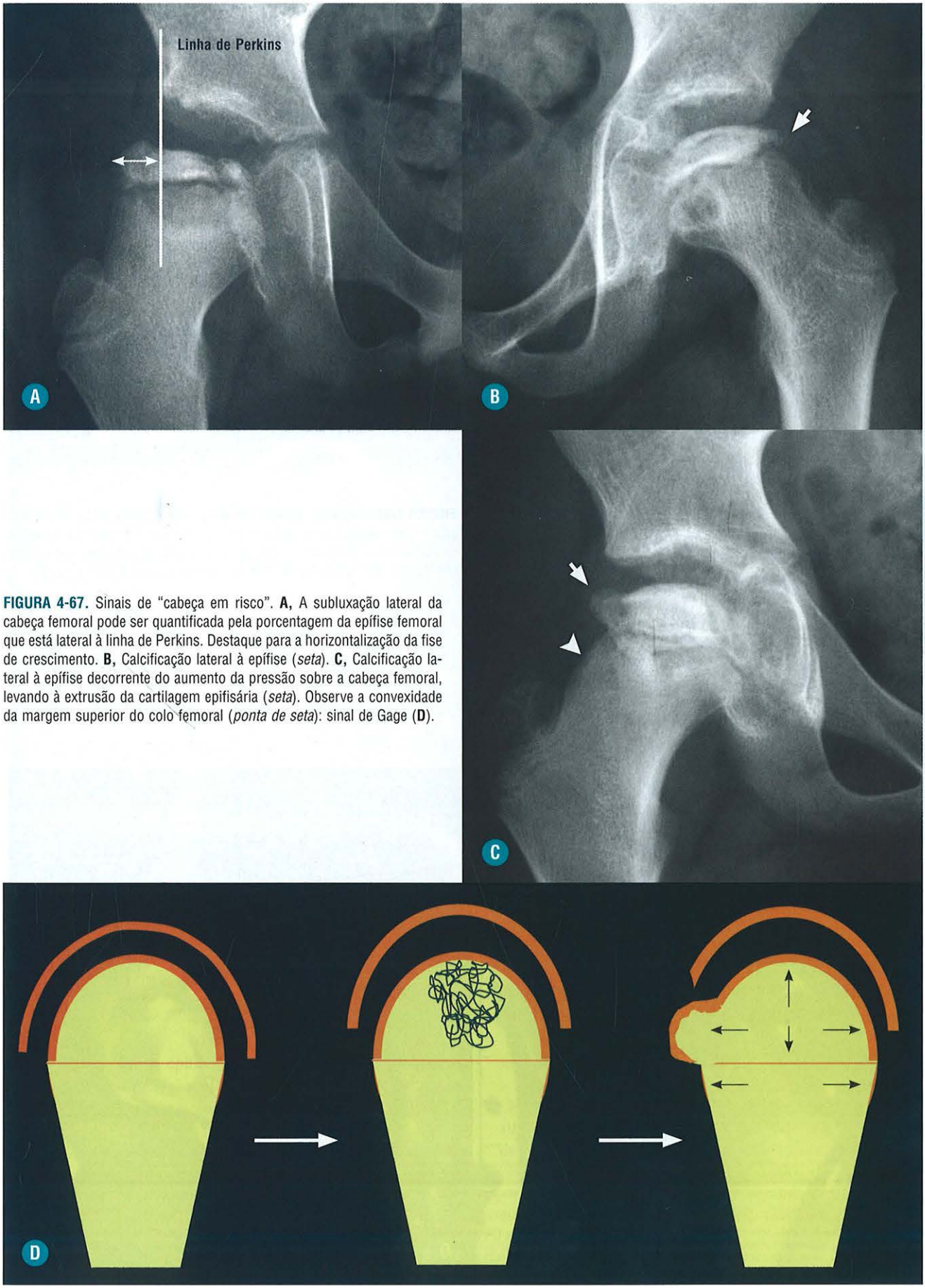

FIGURA 4-67. Sinais de "cabeça em risco". **A,** A subluxação lateral da cabeça femoral pode ser quantificada pela porcentagem da epífise femoral que está lateral à linha de Perkins. Destaque para a horizontalização da fise de crescimento. **B,** Calcificação lateral à epífise (*seta*). **C,** Calcificação lateral à epífise decorrente do aumento da pressão sobre a cabeça femoral, levando à extrusão da cartilagem epifisária (*seta*). Observe a convexidade da margem superior do colo femoral (*ponta de seta*): sinal de Gage (**D**).



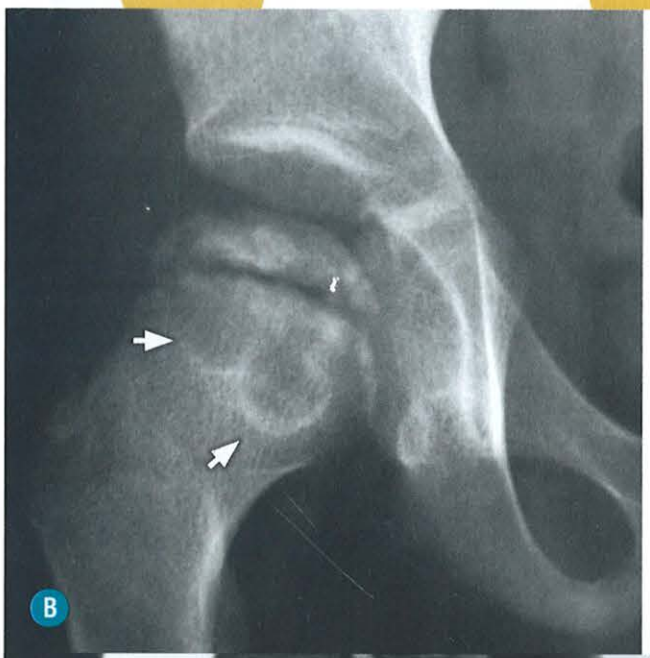

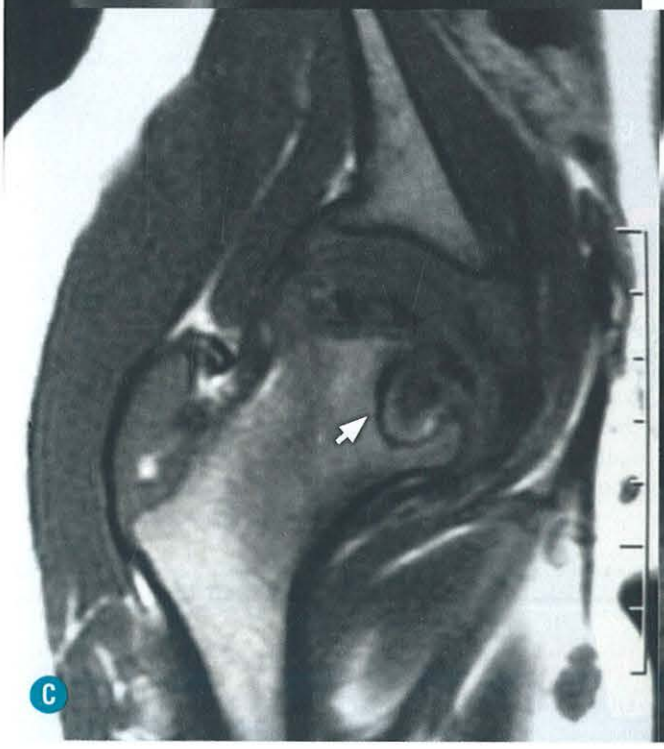



FIGURA 4-68. Sinais de "cabeça em risco". **A,** Esquema da formação dos cistos metafisários (*setas*) decorrentes das evaginações das cartilagens de crescimento ou do próprio material necrótico/reparativo para a metáfise, observados na radiografia (**B**), RM nos planos coronal T1 (**C**) e T2 (**D**).

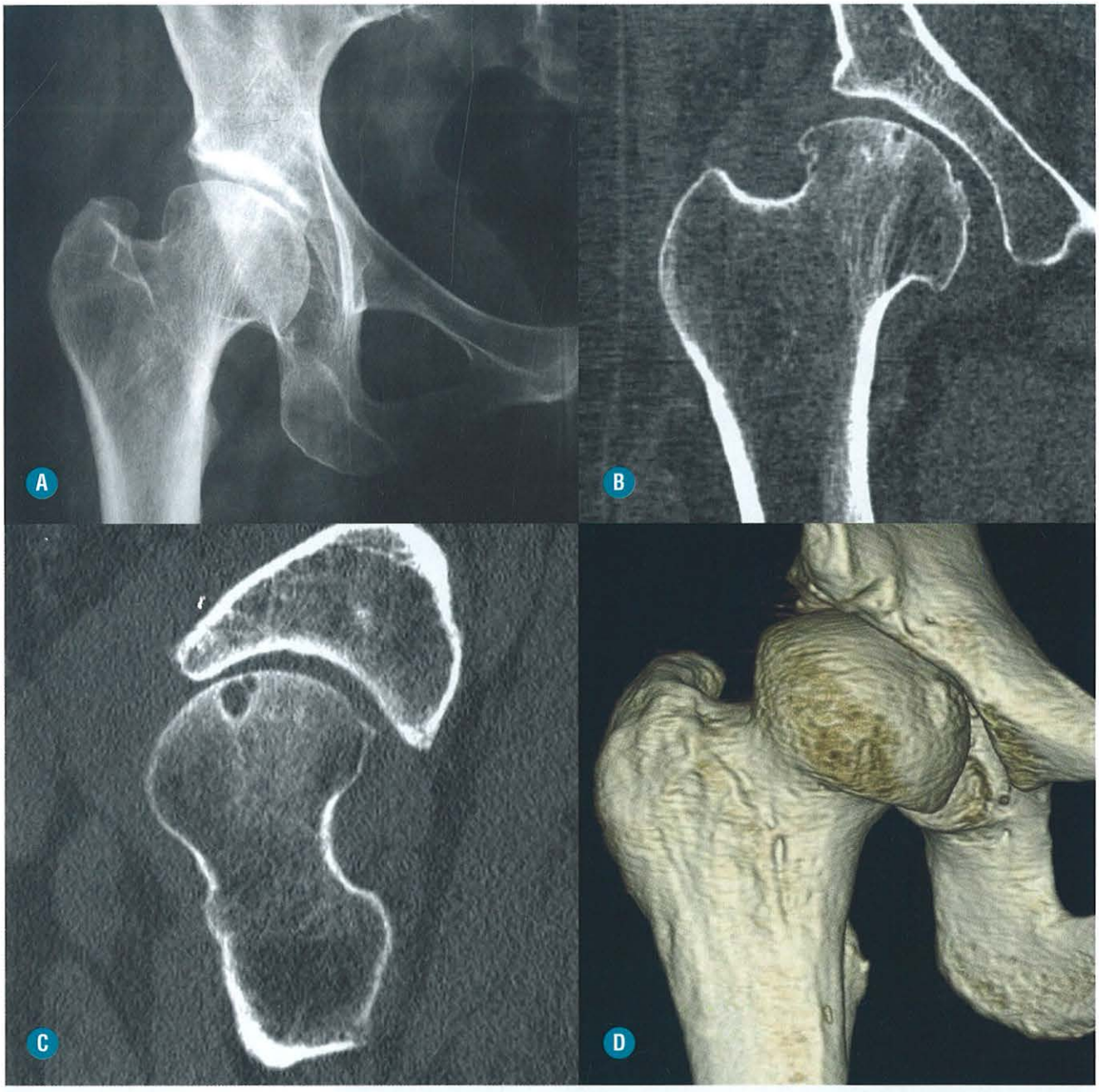

FIGURA 4-69. Paciente de 45 anos, do sexo feminino, com sequela de Legg Perthes. A radiografia demonstra cabeça elíptica, acetábulo oblíquo e trocanter maior proeminente (**A**). TC com reformatação coronal (**B**), sagital (**C**) e 3D (**D**) caracterizando alterações degenerativas secundárias com redução do espaço articular, esclerose e cistos subcondrais no compartimento anterossuperior do quadril.

- A hipoperfusão da epífise femoral (Fig. 4-71), evidenciada na fase pós-contraste, pode ser outro sinal na diferenciação entre artrite séptica e sinovite, pois esse achado foi encontrado em apenas 18% nos casos de sinovite e em 89% na artrite séptica.

DIAGNÓSTICO DIFERENCIAL

- Artrite séptica: se houver alteração do sinal/edema da medula óssea subcondral, com realce pós-contraste (Fig. 4-72), associado a dados clinicolaboratoriais, especialmente um PCR > 20 mg/L.
- Osteomielite: se o edema da medula óssea for mais extenso, além do osso subcondral, deve-se considerar a possibilidade de osteomielite (Fig. 4-72).

Os critérios utilizados para o diagnóstico diferencial entre sinovite transitória e pioartrite são: derrame articular à ultrassonografia, temperatura retal maior que 38°, VHS maior que 20 mm/h e PCR maior que 20 mg/L. Recomenda-se a aspiração do derrame somente se houver derrame associado a dois ou mais critérios mencionados.

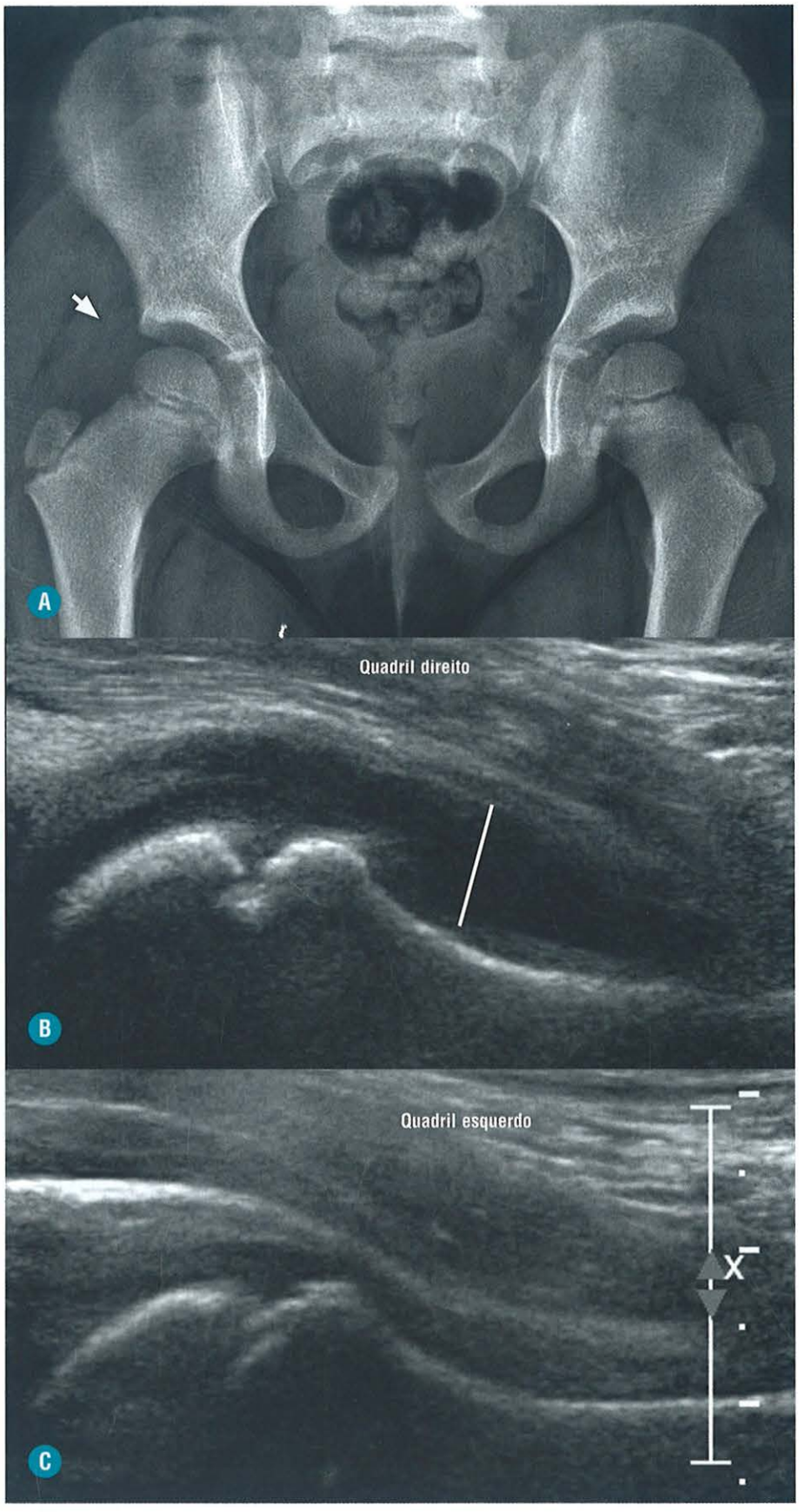

FIGURA 4-70. Paciente de 4 anos, do sexo feminino, com dor e claudicação no quadril direito há seis dias, febre < 38°, sem aumento do VHS ou PCR. Radiografia do quadril direito (**A**) com discreto deslocamento da gordura do glúteo mínimo (*seta*) denotando derrame articular. US do quadril direito (**B**) com sinais de derrame articular quando comparado com o quadril esquerdo (**C**).

FIGURA 4-71. Paciente de 7 anos, do sexo masculino, com dor e claudicação no quadril direito há quatro dias, febre < 38°, sem aumento do PCR. Derrame articular (*asterisco*) observado na RM nos planos coronal (**A**), axial (**B**) e sagital (**E**) T2 com saturação de gordura. Não há alteração do sinal da medula óssea em T1 (**C**) nem realce pós-contraste (**D**). Nota-se hipoperfusão da cabeça femoral na fase pós-contraste, que pode ser observada nos quadros de sinovite em até 20% dos casos.











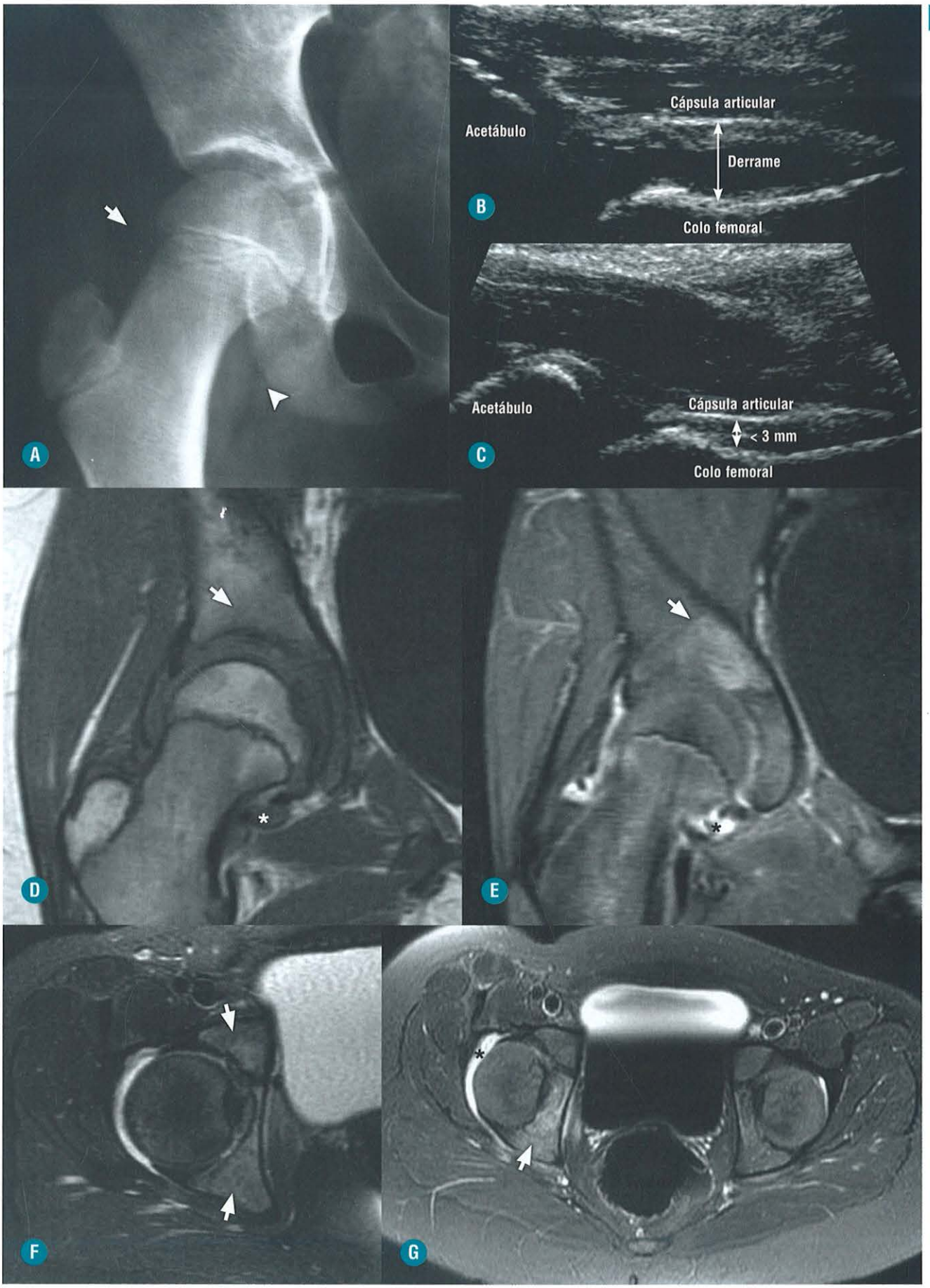
A
B
Cápsula articular
Acetábulo
Derrame
Colo femoral
C
Acetábulo
Cápsula articular
< 3 mm
Colo femoral
D
E
F
G

FIGURA 4-72. Paciente de 8 anos, do sexo feminino, com dor e claudicação no quadril direito há oito dias, febre > 38°, aumento do VHS/PCR e leucocitose. Radiografia do quadril direito (**A**) com discreto deslocamento da gordura do glúteo mínimo (*seta branca*) e do iliopsoas (*cabeça de seta*), denotando derrame articular. US do quadril direito (**B**) com sinais de derrame articular (distensão da cápsula articular e d > 3 mm entre a cápsula e a cortical do colo femoral) quando comparado com o quadril esquerdo (**C**). A RM evidencia derrame articular (*asterisco*) e edema da medular óssea (*setas*) no acetábulo com baixo sinal em T1 (**D**), hipersinal em T2 com saturação de gordura (**F**) e realce pós-contraste (**E** e **G**), compatível com artrite séptica e osteomielite no acetábulo.

TRATAMENTO

O tratamento da sinovite transitória consiste em repouso e anti-inflamatório, enquanto, na artrite séptica, o tratamento com antibioticoterapia e abordagem cirúrgica é primordial para evitar a destruição da articulação.

■ Epifisiólise

INTRODUÇÃO

A epifisiólise é definida como um deslocamento posteromedial da cabeça femoral em relação ao colo femoral, podendo ser considerada a causa mais comum de dor no quadril na adolescência e, se não tratada, pode determinar dor contínua e osteoartrose precoce.

Incidência de 10,8:100.000, predominando no sexo masculino 2,5:1, sendo mais prevalente em negros (4 vezes) e hispânicos (2,5), quando comparado com brancos.

A média de idade é 12,7 anos para meninos e 11,2 para meninas.

A obesidade é um importante fator na sobrecarga mecânica sobre a fise de crescimento.

O lado esquerdo é duas vezes mais comprometido do que o direito no sexo masculino.

A dor pode irradiar para a coxa ou joelho, marcha antálgica, diminuição na rotação interna.

A incidência de bilateralidade é estimada em 37%. Em metade dos casos bilaterais, o quadro é simultâneo, enquanto o restante pode desenvolver sintomas em até um ano e cinco meses após.

ACHADOS CLÍNICOS E HISTOLÓGICOS

A queixa de dor pode ser insidiosa ou aguda, comprometendo a virilha, coxa ou joelho.

Limitação da amplitude do movimento à rotação interna.

Claudicação com o membro inferior em rotação externa.

Classificações

É considerada aguda se a duração dos sintomas for menor que três semanas, e crônica se maior que três semanas de forma insidiosa ou intermitente.

É classificada como estável (consegue deambular/suportar carga) ou instável (se houver incapacidade de suportar carga).

Fatores de Risco

Traumatismo ou luxação, porém, em menos de 50% dos casos há história de traumatismo.

Alta associação à obesidade.

Se houver doenças endócrinas (hipotireoidismo, hipoestrogenismo, acromegalia, gigantismo, criptorquidia, tumores na paratireoide e hipófise ou deficiência nos hormônios de crescimento), a bilateralidade é observada em 61% dos casos.

Quadro Histológico

Histologicamente, há fratura ou fendas através das células hipertróficas da placa de crescimento, alargamento e formação de barras de cartilagem divididas por septos eosinofílicos com orientação longitudinal, entremeadas por ilhotas de cartilagem desorganizada, dispersas irregularmente na metáfise proximal.

ACHADOS DE IMAGEM

Radiografia Simples

O estudo radiográfico sempre deve incluir as duas incidências: frente e rã ou Lauenstein.

Na radiografia de frente, se a epífise se sobrepõe à metáfise, tem-se o sinal de Steel (Fig. 4-73).

Deslocamento posterior ou posteromedial da cabeça femoral em relação ao colo femoral, com aparente redução na altura da cabeça femoral na radiografia de frente (Figs. 4-73B e 4-74).

Alargamento e irregularidade da fise (Fig. 4-73C).

Traçando-se uma linha, denominada Klein (Figs. 4-73D e 4-76), tangenciando a borda lateral do colo femoral na radiografia de frente, essa linha deve passar na intersecção de 20% da porção lateral da cabeça femoral; se for menor, deve haver um deslocamento medial e, então, caracteriza-se uma epifisiólise. Se houver apenas deslocamento posterior, a intersecção desta linha não se altera.

No método de Southwick (Fig. 4-77), utiliza-se a incidência Lauenstein ou rã: mensura-se o ângulo entre a perpendicular da fise e o maior eixo da diáfise. Se a diferença entre os ângulos do lado normal e com epifisiólise for menor que 30°, o deslocamento é discreto, se for entre 30 e 50°, moderado e se maior que 50°, grave.

Pelo método de Wilson (Fig. 4-78) classifica-se como um deslocamento discreto, se corresponder a um terço da largura da metáfise; moderado, se estiver entre um terço e metade da largura da metáfise; e grave, se maior que a metade.

Se houver alterações fisárias ou metafisárias, sem deslocamento evidente na radiografia, é denominada pré-epifisiólise.

Tomografia Computadorizada (TC)

Permite a quantificação do grau do deslocamento, enquanto a RM é útil na avaliação de condrólise ou osteonecrose, ambas complicações do tratamento.

Ressonância Magnética

Alargamento focal ou difuso da fise, mais bem-definida no plano coronal ou axial T1, associado à irregularidade e hipersinal por edema da medula óssea (Figs. 4-75 e 4-76).

Áreas de hipersinal em T2 (Fig. 4-75) secundárias à distorção na zona hipertrófica e restos de condrócitos estendendo-se na metáfise. A RM é útil no diagnóstico de quadros pré-epifisiólise, quando não há nenhum sinal objetivo de deslocamento da cabeça femoral. É recomendado avaliar os dois quadris, pois a bilateralidade é de até 50% dos casos.

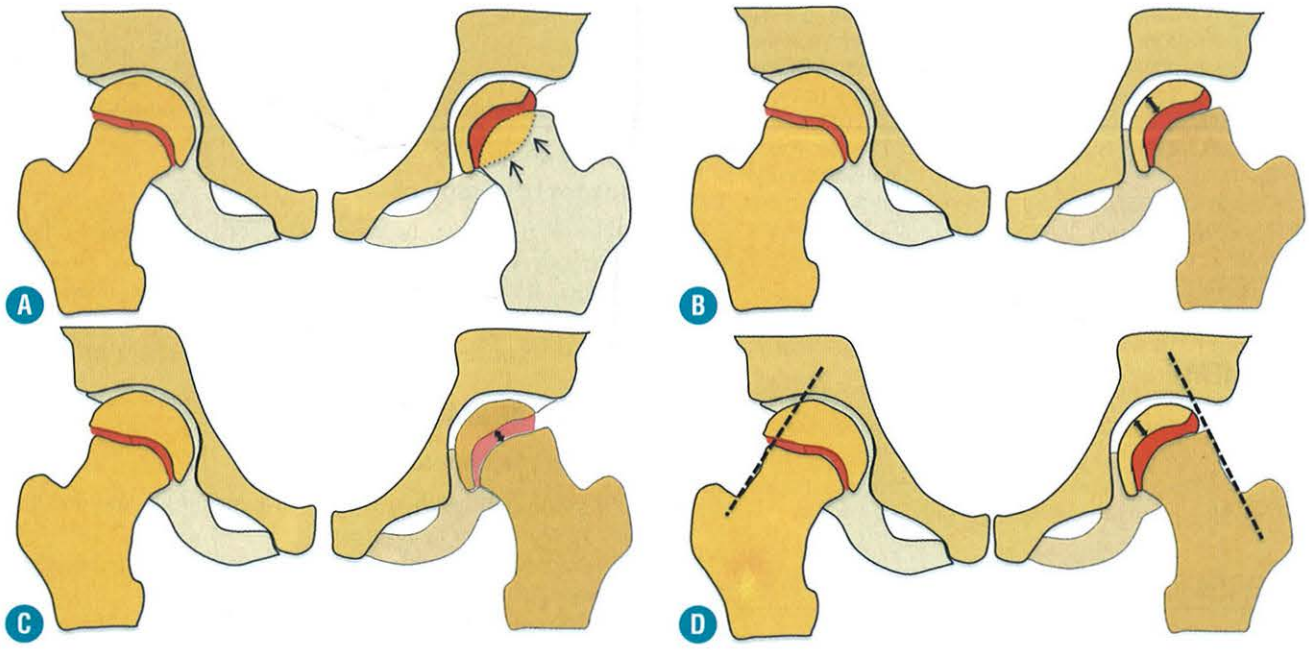

FIGURA 4-73. O deslocamento posterior da cabeça femoral em relação ao colo determina uma sobreposição da epífise na metáfise femoral (sinal de Steel, *setas*) (**A**). Redução relativa da altura da cabeça femoral (**B**) e alargamento da fise (**C**). A linha tangente ao colo femoral descrita por Klein (**D**) habitualmente cruza a epífise, o que não ocorre nos casos de epifisiólise.

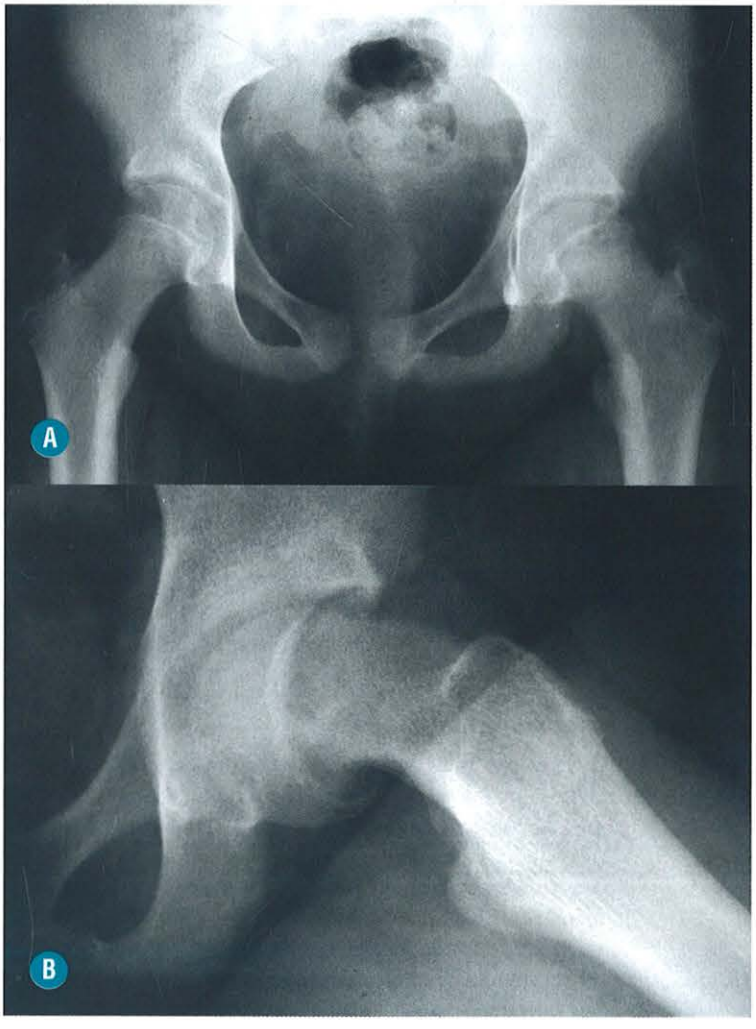

FIGURA 4-74. Epifisiólise da cabeça femoral esquerda: na radiografia de frente, (**A**) nota-se má definição e irregularidade da fise de crescimento e redução relativa da cabeça femoral. O deslocamento posteromedial é mais bem-definido na incidência de rã ou Lauenstein (**B**).

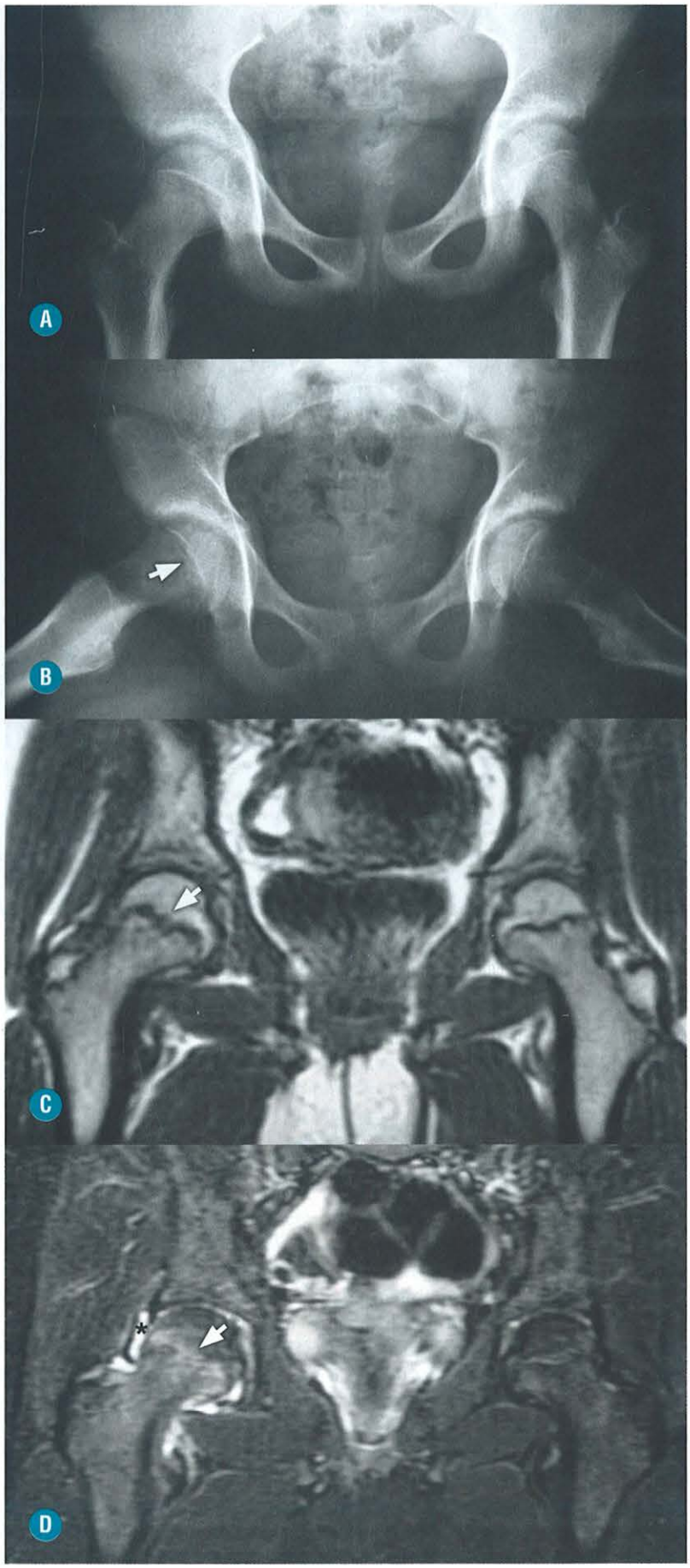

FIGURA 4-75. Epifisiólise da cabeça femoral direita caracterizada por discreta irregularidade da fise na radiografia de frente (**A**) e Lauenstein (**B**), sem deslocamento significativo. A RM nos planos coronais T1 (**C**) e T2 com saturação de gordura (**D**) demonstra irregularidade e hipersinal da fise de crescimento direita (*setas*), associados a edema da medula óssea circunjacente e derrame articular (*asterisco*).

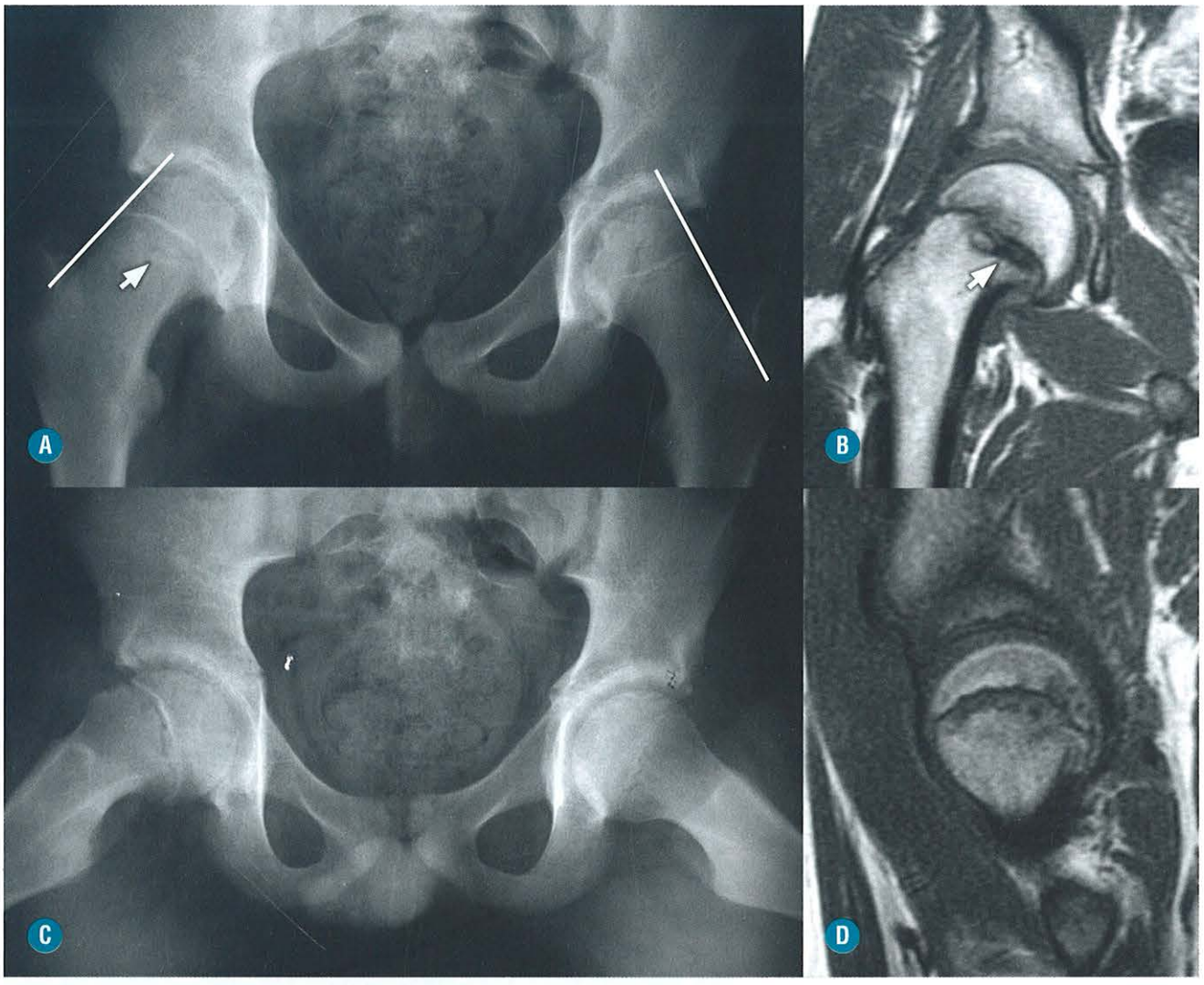

FIGURA 4-76. Epifisiólise da cabeça femoral direita com irregularidade da fise na radiografia de frente (**A**) e Lauenstein (**B**), com discreto deslocamento posteromedial, mais evidente na RM na sequência T1 nos planos coronal (**C**) e sagital (**D**).

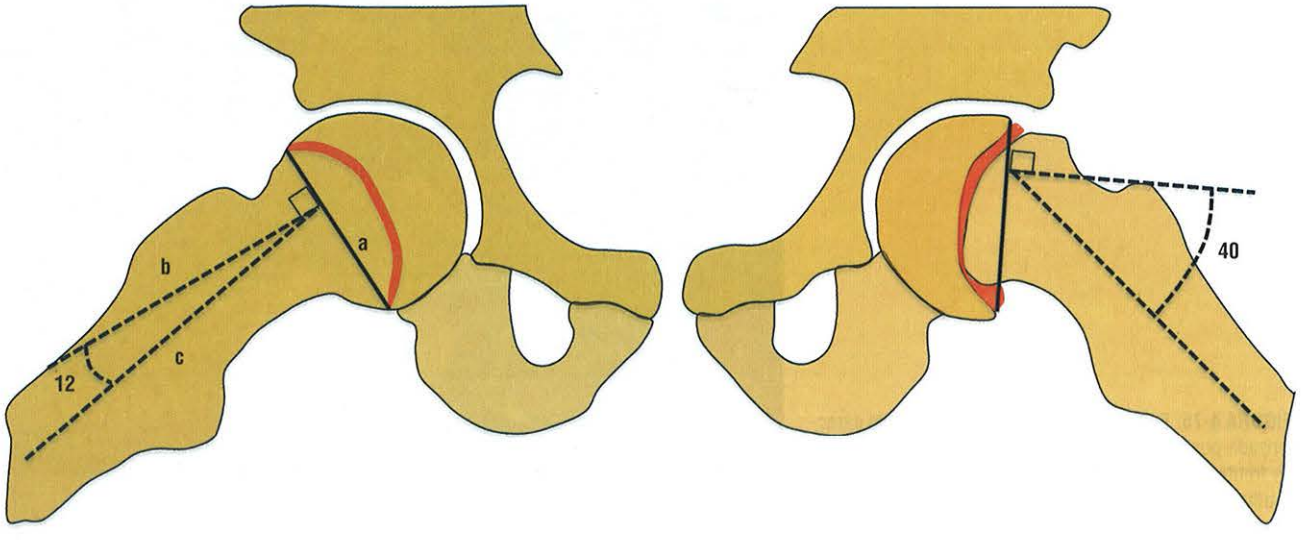

FIGURA 4-77. Método de Southwick: na incidência Lauenstein, traça-se uma linha tangenciando a borda lateral e medial da fise (a) e, posteriormente, uma perpendicular a esta linha (b). Mede-se, então, o ângulo entre o maior eixo da diáfise (c) e esta perpendicular.

TRATAMENTO

O tratamento preconizado é fixação *in situ* com um único parafuso. Após o fechamento da placa de crescimento, pode-se aumentar gradativamente as atividades esportivas. A maioria dos pacientes com epifisiólise discreta e moderada, tratada desta forma, tem bom/excelente resultado.

Complicações

A incidência é de 15% de osteonecrose, cujos fatores de risco são a instabilidade, redução cirúrgica, extrusão do material de síntese intra-articular, localização superolateral do parafuso na epífise e o número de parafusos utilizados.

Nos casos instáveis, o índice de osteonecrose é de 20 a 50%, e o de condrólise (erosões agudas da cartilagem articular) é de 5 a 7%, habitualmente relacionadas como uma complicação do tratamento cirúrgico (Fig. 4-78).

■ Osteonecrose da Cabeça Femoral

INTRODUÇÃO E ACHADOS CLÍNICOS

A necrose avascular da cabeça femoral é uma doença que compromete adultos jovens (30 a 40 anos), com prevalência desconhecida. Nos Estados Unidos, estima-se cerca de 10 a 20.000 novos casos por ano. A coagulação ou obstrução vascular ocorre no suprimento arterial terminal na parte superior da cabeça femoral. O processo reparativo é lento, através de um tecido fibroso pobremente vascularizado, que não suporta a carga adequadamente. Nessa região, acontece uma fratura, com retificação da esfericidade habitual, determinando erosões condrais e artrose secundária.

Condições que Podem Causar ou Estar Relacionadas com a Osteonecrose

- Trauma:
  - Fratura do colo femoral
  - Luxação posterior
- Osteonecrose não traumática:
  - Deficiência de antitrombina III
  - Deficiência de proteína C ou resistência à proteína C ativada
  - Deficiência de proteína S
  - Deficiência de ativador de plasminogênio
- Estados de hipercoagulabilidade:
  - Corticoterapia
  - Etilismo
  - Síndromes mielodisplásicas
  - Gravidez
  - Uso de anticoncepcionais orais
  - Hiperlipidemia
  - Colagenoses
  - Síndrome de Ehler-Danlos
  - Doença de Raynaud
  - Diabetes
  - Anticorpos antifosfolípides
- Doenças hematológicas:
  - Hemofilia
  - Hemoglobinopatias
  - Policitemia vera
- Doenças metabólicas:
  - Hiperparatireoidismo
  - Gota
  - Doença de Cushing
  - Doença de Gaucher
- Doenças do sistema digestório:
  - Pancreatite
  - Colite ulcerativa
  - Doença de Chron
- Outros fatores de risco:
  - Tabagismo
  - Doença hiperbárica
  - Radioterapia/radiação
  - Hemodiálise

A etiologia é desconhecida em 20% dos casos. Nos casos de traumatismo no colo femoral, o risco de osteonecrose aumenta muito, pois a vascularização da cabeça passa a depender apenas da perfusão do ligamento redondo, que normalmente supre apenas 20% da demanda. Nos casos de luxação, é agravada pois até esse suprimento é interrompido pela rotura do ligamento redondo.

A patogênese é multifatorial. Certos fatores etiológicos podem causar a doença em virtude apenas de sua ação ou em uma ação sinérgica com outros agentes endógenos ou exógenos.

ACHADOS DE IMAGEM

Radiografia Simples

Apesar de alta especificidade para os casos avançados, tem baixa sensibilidade para o diagnóstico precoce.

Área osteopênica circundada por esclerose que representa a remodelação óssea reativa ao tecido necrótico.

Sinal do crescente determinado por uma fratura subcondral com aspecto em crescente na porção anterossuperior da cabeça femoral.

Colapso (Fig. 4-79) ou retificação com ou sem redução do espaço articular, secundário à osteoartrose secundária.

Tomografia Computadorizada

Não é o exame de escolha no diagnóstico precoce. Antes do advento da RM, o sinal sugestivo de osteonecrose era a perda da arquitetura radiada na cabeça femoral, particularmente na porção anterossuperior, denominada sinal do asterisco (Fig. 4-80).

Ressonância Magnética

É o método de escolha devido ao seu alto contraste e possibilidade de diferenciação entre medula amarela normal e o tecido necrótico/edema medular.

A área necrótica apresenta baixo sinal em T1 com formato em crescente, com duplo halo/linha nas sequências em T2, caracterizado por hipersinal central e hipossinal periférico (Figs. 4-81 e 4-82). O hipersinal representa a interface entre o tecido necrótico e o reparativo, enquanto o hipossinal é o osso reativo esclerótico.

O artefato de *chemical shift* pode inverter o sinal (hiper/hipo) dessa dupla linha, pela transposição do eixo de codificação de fase/frequência. Esse artefato acontece porque os prótons na gordura são mapeados erroneamente em relação aos prótons de água. Devido a pequenas diferenças nas frequências de precessão entre os prótons de água e gordura, o sinal de

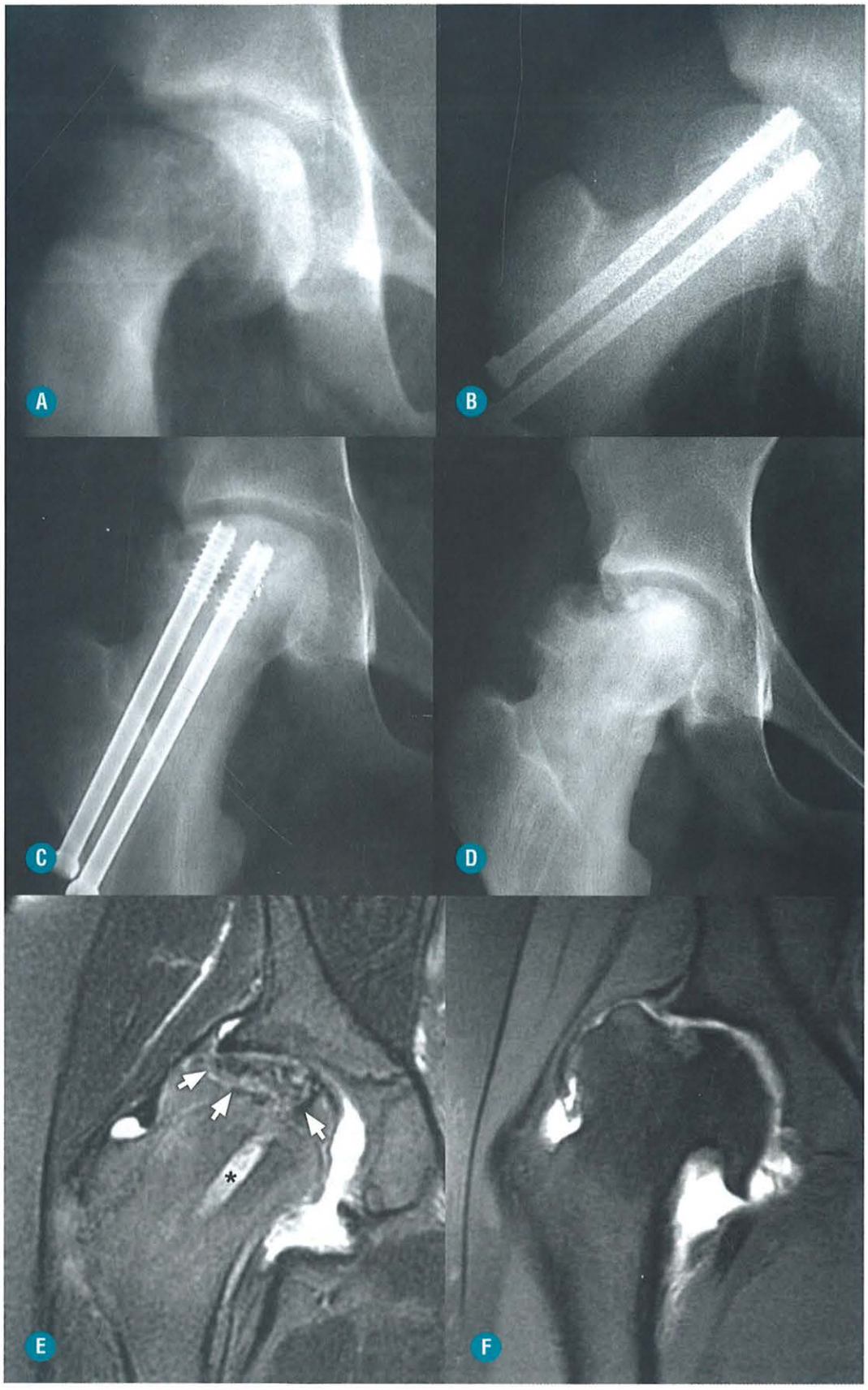

FIGURA 4-78. Evolução de epifisiólise moderada/grave da cabeça femoral direita (**A**). Colocação de dois parafusos, o cranial transfixando a cortical da cabeça (**B**). Há fechamento da fise, porém, com colapso da área de carga (**C**). Retirada dos parafusos (*asterisco*) (**D**). A RM no plano coronal T2 com saturação de gordura (**E**) caracteriza melhor a osteonecrose (*setas*). Osteoartrose secundária (**F**) com redução do espaço articular, erosões condrais profundas, osteófitos marginais, colapso e deformidade.

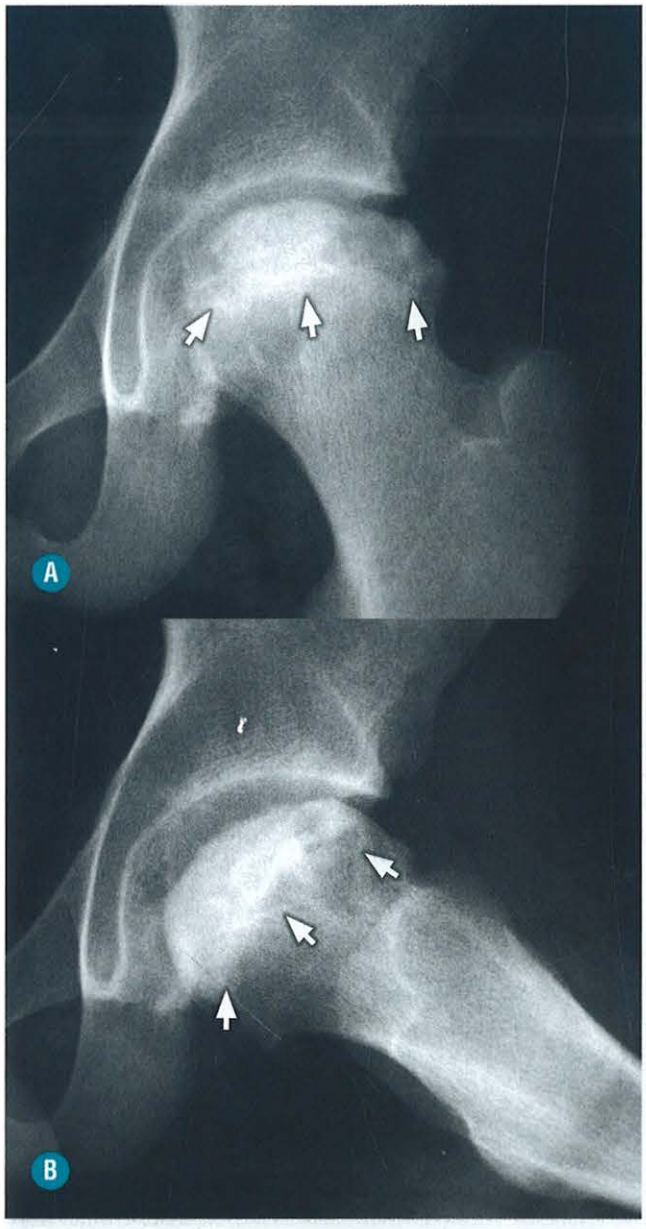

FIGURA 4-79. Osteonecrose da cabeça femoral. Radiografia de frente (**A**) e oblíqua (**B**) do quadril esquerdo com colapso da porção anterossuperior, relacionada com a fratura subcondral com aspecto em crescente, perda da esfericidade, esclerose e cistos subcondrais (*setas*). Há relativa preservação do espaço articular do quadril e do teto acetabular.

diferentes estruturas químicas pode ocupar diferentes posições na imagem, mesmo se os sinais se originam de uma mesma posição no espaço. Esse artefato é observado apenas no sentido do eixo de codificação da frequência nas sequências SE, FSE e gradiente-eco. É mais evidente quanto maior for o campo magnético e pode ser reduzido aumentando-se a banda, aumentando o tamanho do pixel e introduzindo bandas de saturação de gordura ou usando sequências *inversion recovery* (IR).

Derrame articular independente do colapso da cabeça femoral.

Procurar definir se há fraturas subcondrais na área necrótica (Fig. 4-82), pois é um fator prognóstico para colapso e artrose secundária.

A administração do meio de contraste não é imprescindível para o diagnóstico de osteonecrose, mas pode definir melhor a interface de tecido reparativo circundando a área necrótica (Fig. 4-83).

Pacientes com osteonecrose não apresentam um quadro de edema da medula óssea na RM nas fases precoces. O edema da medula óssea está presente na osteonecrose apenas quando há uma fratura subcondral, colapso da cabeça femoral (Fig. 4-84) e, então, o quadro doloroso.

Quantificação e Prognóstico

Há inúmeras formas preconizadas para se estimar a área da osteonecrose, mas, com a possibilidade de análise multiplanar pela MR, pode-se estimar a porcentagem de comprometimento da área de carga. O prognóstico é melhor se a osteonecrose comprometer < 30%, e a chance de colapso aumenta se for > 30%.

Se houver fraturas subcondrais na área necrótica, o prognóstico é pior. Esse traço de fratura caracteriza-se por uma fenda de hipersinal em T2 paralela à superfície articular.

No acompanhamento pós-operatório, é importante definir áreas com realce pós-contraste de permeio na área de necrose, indicando reparação/revascularização.

Dados importantes que devem constar no relatório nos casos de osteonecrose: localização e tamanho da lesão, estimando-se a porcentagem de comprometimento de área de carga, se há fratura subcondral ou colapso associado, o grau de colapso e artrose secundária e se há sinais de comprometimento acetabular pela artrose.

DIAGNÓSTICO DIFERENCIAL

A diferenciação entre osteonecrose, fratura subcondral e edema medular ósseo/osteoporose transitória é de importância crucial, pois a osteonecrose é uma entidade progressiva, enquanto as demais têm resolução espontânea, sem necessidade de cirurgia.

■ Fratura Subcondral por Estresse ou por Insuficiência (Fig. 4-85)

A fratura subcondral pode ser confundida com osteonecrose, mas as suas características por imagem são típicas:

Bandas de hipossinal subcondral relacionadas com um padrão difuso de edema da medula óssea na cabeça femoral são consideradas fraturas por insuficiência ou estresse. Essas fraturas têm aspecto linear ou serpigiforme, paralelas à superfície articular, na porção anterossuperior da cabeça femoral, local de maior pressão de contato no mecanismo de deambulação.

Tem boa evolução se houver retirada da carga.

■ Síndrome de Edema da Medula Óssea/ Osteoporose Transitória do Quadril (Fig. 4-86)

O termo síndrome de edema da medula óssea se refere a um padrão de edema difuso da medula na cabeça femoral observado na RM.

É uma entidade clínica incomum caracterizada por início espontâneo, resolução da dor ao longo do tempo e associação com aspecto de osteoporose acentuada da cabeça femoral.

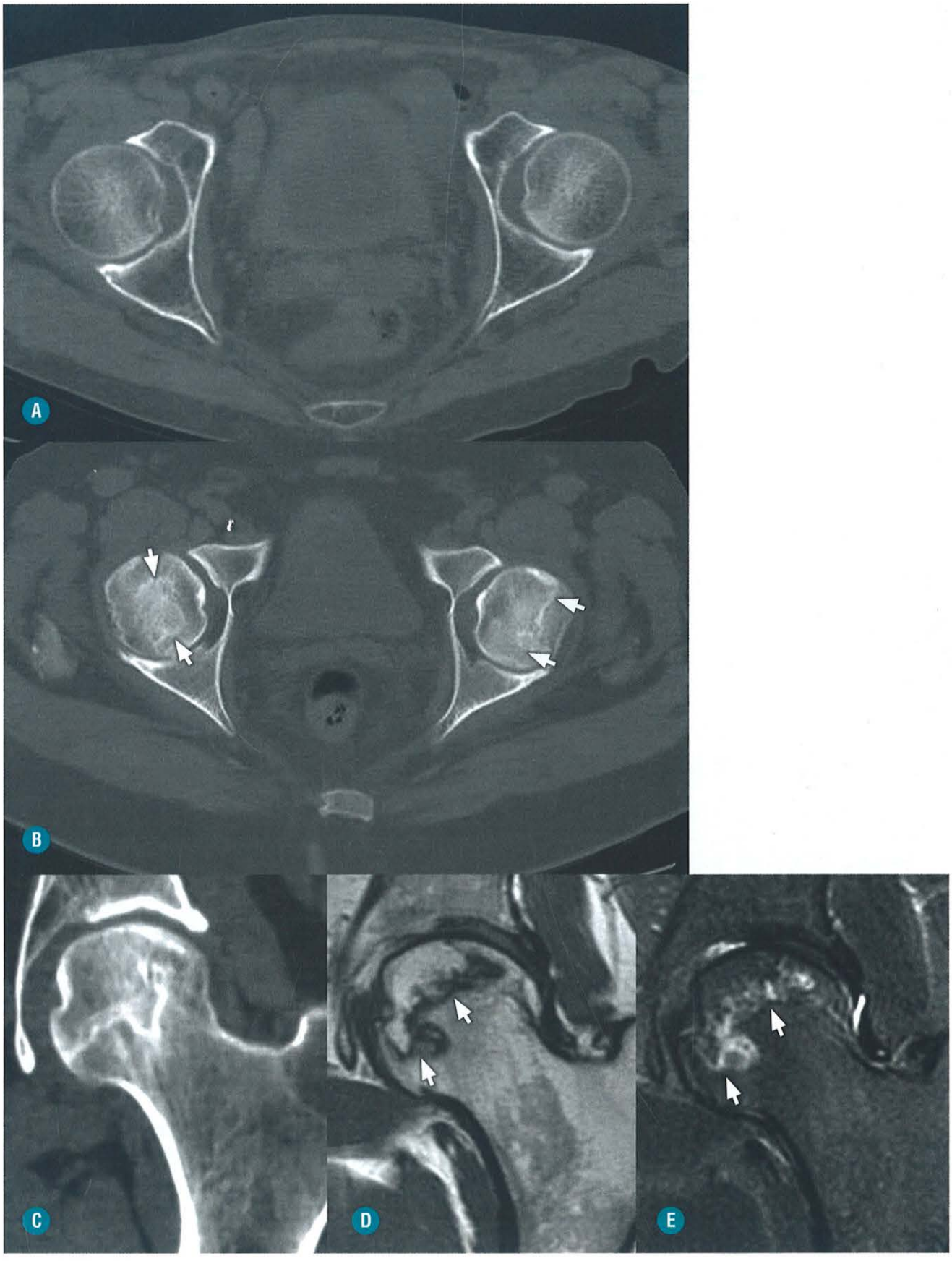

FIGURA 4-80. TC no plano transversal: aspecto normal das cabeças femorais (**A**); o trabeculado ósseo apresenta aspecto em asterisco. Osteonecrose da cabeça femoral direita nos planos transversal (**B**) e coronal (**C**) caracterizada por área geográfica (*setas*). Nos planos coronal T1 (**D**) e T2 com saturação de gordura (**E**), é circundada pelo sinal de dupla linha (hipersinal central e hipossinal periférico).

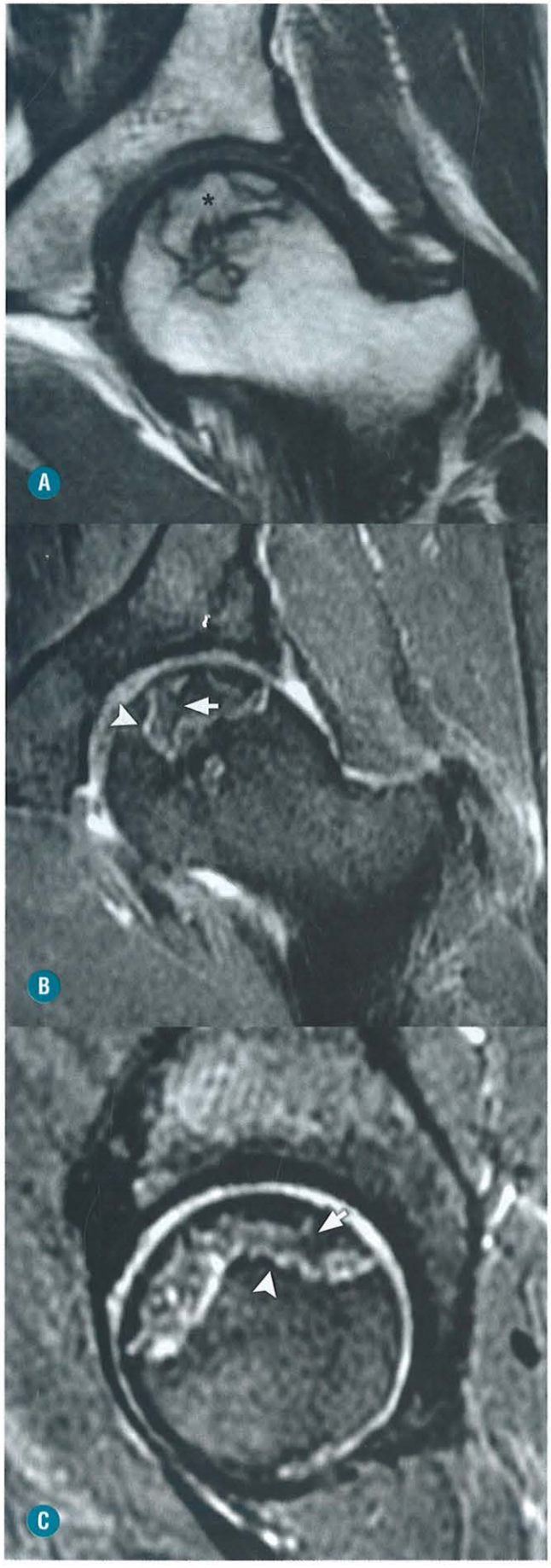

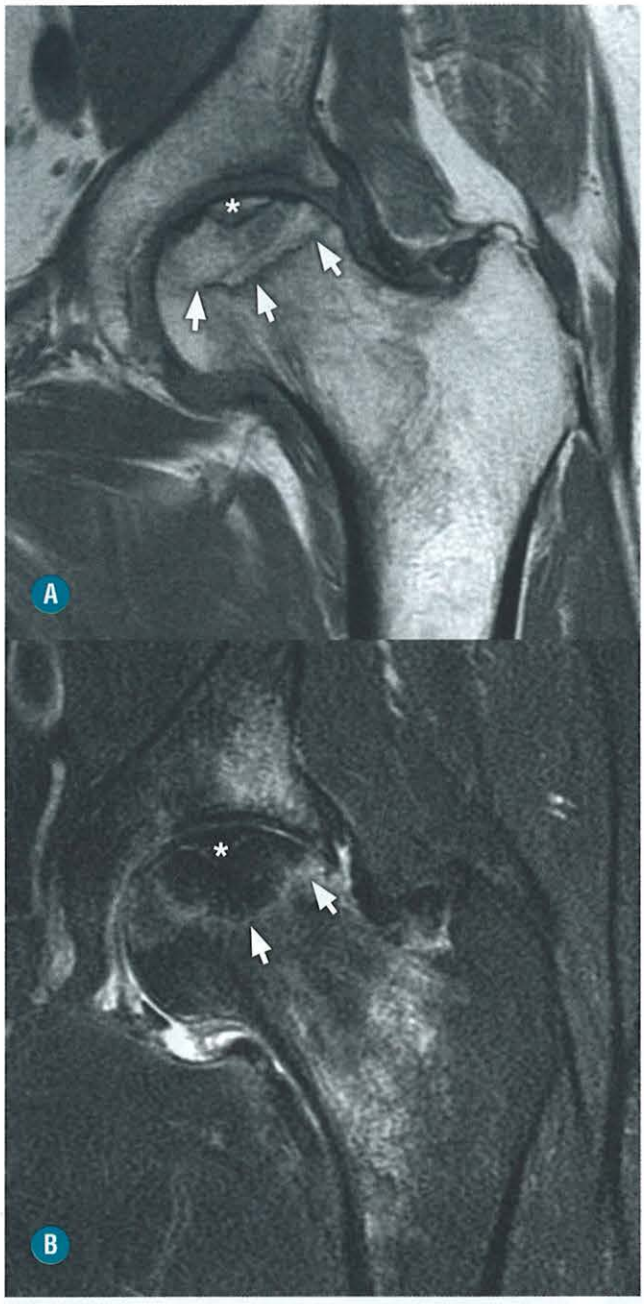

FIGURA 4-82. RM no plano coronal T1 (**A**) e T2 com saturação de gordura (**B**): osteonecrose de praticamente toda a área de carga da cabeça femoral (*setas*) associada à fratura subcondral (*asteriscos*). O edema da medula óssea reacional se estende até a região intertrocantérica. Há sinais de artrose secundária, com erosões condrais profundas, esclerose subcondral e edema da medula óssea no teto acetabular.

FIGURA 4-81. Osteonecrose em fase crônica (*asterisco*), caracterizada por área serpigiforme subcondral em toda a porção superior da cabeça femoral. Apresenta halo de esclerose no plano coronal T1 (**A**), sinal da dupla linha em T2 com saturação de gordura no plano coronal (**B**) e sagital (**C**): hipersinal central (*setas*) e hipossinal periférico (*pontas de seta*). Não há sinais de edema da medula óssea nem colapso.

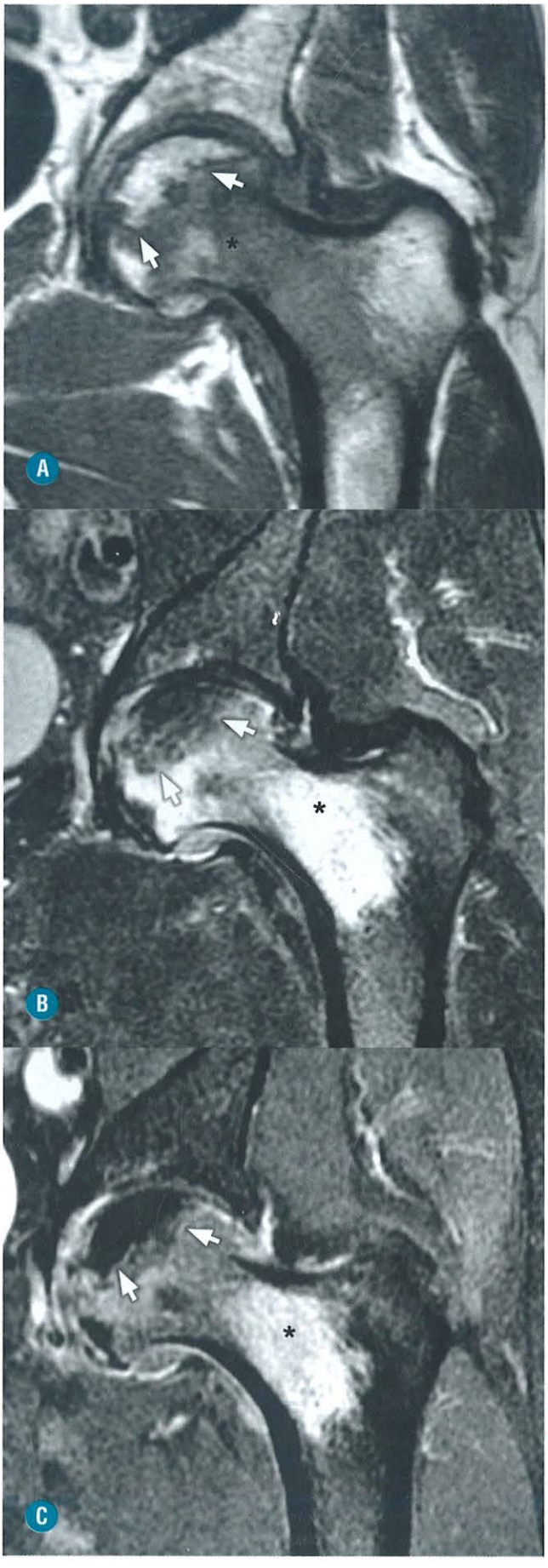

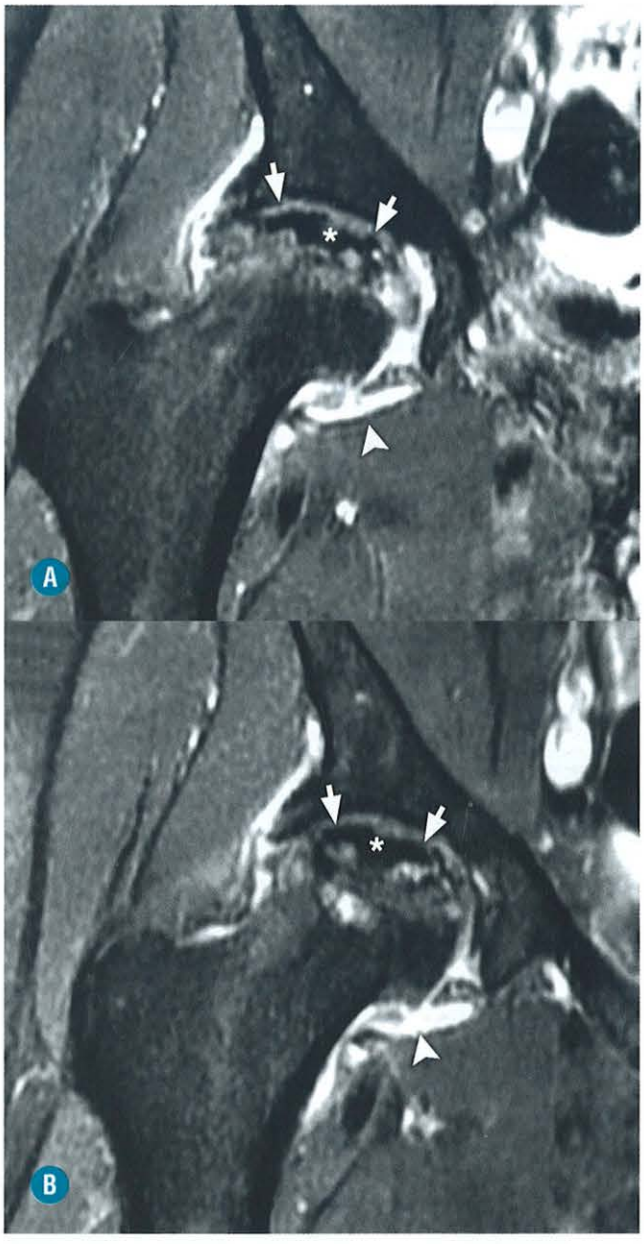

FIGURA 4-84. A-B, Osteonecrose com colapso e artrose secundária. Plano coronal T1 pós-contraste com saturação de gordura. A área de necrose (*asteriscos*) apresenta baixíssimo sinal, pelo fato de não apresentar realce. Há perda da esfericidade (*setas*), extensa reação osteofitária marginal tanto no acetábulo quanto na cabeça femoral, associada a derrame articular e sinovite (*pontas de seta*).

FIGURA 4-83. Osteonecrose (*setas*) caracterizada por área com formato em crescente no plano coronal T1 (**A**). Na sequência T2 com saturação de gordura (**B**), é circundada pelo sinal de dupla linha (hipersinal central e hipossinal periférico). Na fase pós-contraste T1 com saturação de gordura (**C**), a área de necrose não apresenta realce, persistindo com baixíssimo sinal. O edema da medula óssea (*asterisco*) caracteriza-se por sinal intermediário em T1, hipersinal em T2 e na fase pós-contraste.

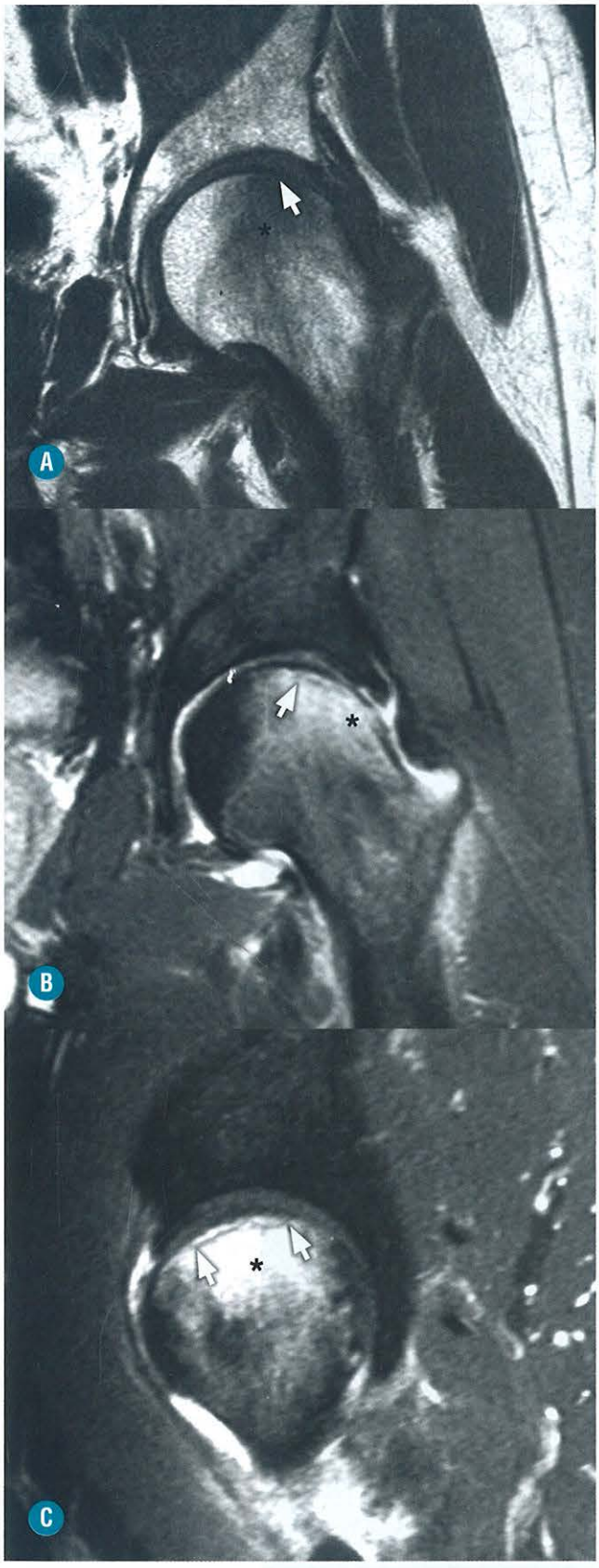

FIGURA 4-85. MAF, masc. Fratura subcondral na porção anterossuperior da cabeça femoral esquerda. Caracteriza-se por traço linear com baixo sinal serpigiforme paralelo à superfície articular (*setas*) no plano coronal T1 (**A**), T2 com saturação de gordura nos planos coronal (**B**) e sagital (**C**). Extenso edema da medula óssea (*asteriscos*) e derrame articular.

Predomina em adultos do sexo masculino.

A dor unilateral começa sem fator desencadeante, de forma súbita ou gradual e se agrava com a carga.

Após uma fase de platô, a dor progressivamente diminui até a resolução completa em 6-12 meses, sem sequelas.

Histologicamente, no que se descreve pela imagem como edema da medula óssea, é uma área focal de trabéculas ósseas finas e desconectadas, cobertas por osteoide e osteoblastos ativos com formação de calo ósseo irregular. O tecido ósseo circunjacente demonstra alterações edematosas com moderada fibrose, frequentemente associada à destruição das células adiposas, congestão vascular e/ou hemorragia intersticial. Não há regiões osteonecróticas e sim um aumento no volume do osteoide, com diminuição no conteúdo de hidroxiapatita.

A fisiopatologia da síndrome do edema da medula óssea é desconhecida, podendo estar relacionada com isquemia, microfraturas, distrofia simpaticorreflexa ou síndrome da dor complexa regional. Antes, acreditava-se que esses quadros poderiam evoluir para osteonecrose, porém isso não é observado.

CRITÉRIOS MORFOLÓGICOS

A radiografia inicial é normal, mas pode-se observar osteopenia da cabeça femoral, com preservação do espaço articular. A reabsorção pode ser tão intensa que o osso subcondral pode até ficar mal definido.

Na RM, tem-se um intenso edema da medular óssea, com alteração discreta do sinal subcondral como áreas lineares com baixo sinal/impactação subcondral.

A alteração do sinal envolve toda a cabeça femoral e pode se estender até o colo femoral e raramente pode haver tênues alterações do sinal no acetábulo.

Margens indefinidas.

Não há areas focais geográficas no osso subcondral.

O sinal do edema da medula óssea é moderadamente reduzido em T1 e hipersinal em T2 com saturação de gordura/STIR.

Na fase pós-contraste, há um realce moderado e homogêneo.

Se houver traço linear de impactação subcondral, com baixo sinal em T2, é compatível com fratura por insuficiência ou osteoporose transitória.

Se não houver nenhuma alteração focal no osso subcondral, deve ser uma osteoporose transitória ou síndrome de edema medular idiopático.

Pode ter caráter migratório, envolvendo o lado contralateral ou comprometendo outras articulações como os joelhos e tornozelos.

TRATAMENTO

Osteonecrose

O tratamento conservador para os estágios I e II é sintomático, para retirada da carga. Os procedimentos cirúrgicos preconizados são a descompressão, osteotomia rotacional ou enxerto vascularizado de fíbula – são alternativas cirúrgicas ainda sem consenso.

Deve-se ponderar a idade do paciente, etiologia, o estágio, o tamanho e a localização da osteonecrose.

Nos casos avançados com colapso e osteoartrose secundária, a prótese total do quadril é a alternativa com melhor resultado funcional.

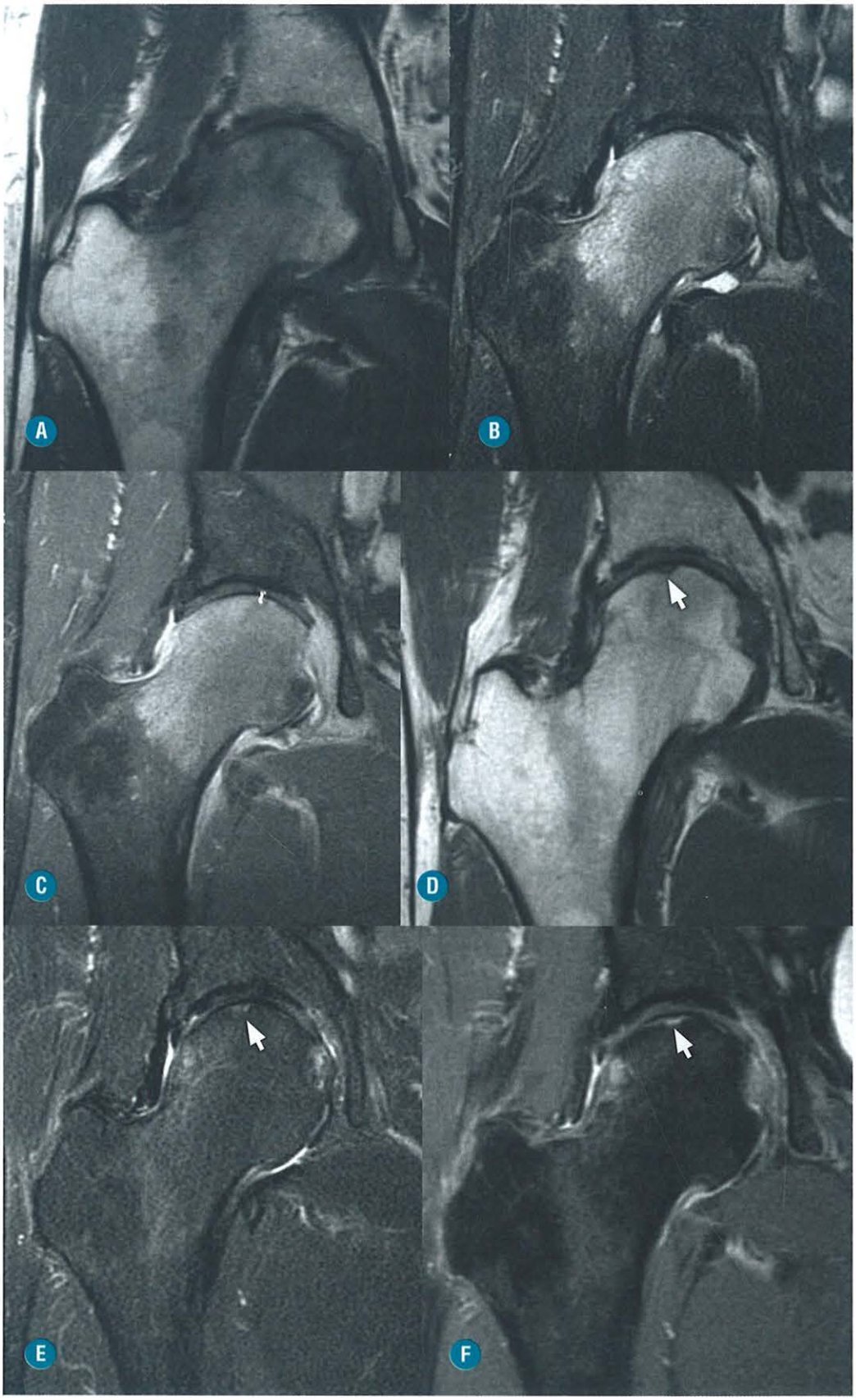

FIGURA 4-86. Síndrome de edema da medula óssea/osteoporose transitória. Paciente de 52 anos, do sexo masculino, com dor intensa no quadril direito, sem fator desencadeante. Extenso edema da medula óssea no fêmur proximal com baixo sinal em T1 (**A**), hipersinal difuso em T2 com saturação de gordura (**B**) e realce intenso e homogêneo pós-contraste (**C**). Não há áreas focais de alteração do sinal subcondral. Após dois meses com retirada da carga, há regressão completa do edema medular ósseo (**D, E** e **F**), notando-se apenas um foco de impactação subcondral na porção superior da cabeça femoral (*setas*).

Síndrome de Edema Medular Ósseo/Osteoporose Transitória/Fratura Subcondral

- Sintomáticos.
- Retirada de carga.

RECOMENDAÇÕES

Análise recomendada para os padrões de edema na RM:

- Comece avaliando as imagens em T1, se realmente é um padrão de edema ou se tem baixíssimo sinal, circunscrito e de aspecto geográfico, compatível com cisto, tumor, infecção ou osteonecrose.
- Se realmente há padrão de edema da medula óssea, observe agora a sequência T2 com saturação de gordura:
- Se houver erosão da cartilagem articular, a lesão é clinicamente irreversível e deve corresponder à osteoartrose.
- Se há perda da esfericidade com má definição do osso subcondral, com fratura subcondral em fenda com hipersinal, a lesão é irreversível.
- Se a lesão em T2 com saturação de gordura e pós-contraste apresentar um baixo sinal > 4 mm, é irreversível e deve corresponder à osteonecrose ou osteoartrose avançada (se houver erosão condral e comprometimento acetabular associado).
- Se for apenas uma linha de hipossinal subcondral, paralela à superfície articular, pensar em fratura por insuficiência ou osteoporose transitória.
- Se não houver nenhuma alteração focal subcondral, deve corresponder a uma osteoporose transitória, que pode se associar/evoluir para uma fratura por insuficiência.

IMPACTO FEMOROACETABULAR

INTRODUÇÃO

O impacto femoroacetabular (IFA) é a principal causa de osteoartrose no quadril em jovens e pacientes ativos. É causado por um contato/impacto entre o acetábulo e o fêmur, durante a movimentação, limitando a amplitude de movimento, particularmente na rotação interna e na flexão.

Há dois tipos de impacto relacionados com um excesso de cobertura acetabular (Pincer) ou a uma perda da concavidade na junção cabeça/colo femoral (CAME). Essas alterações coexistem na maioria dos casos, mas o tipo Pincer é mais comum em pacientes do sexo feminino, com média de idade de 40 anos, e o tipo CAME, no sexo masculino, com idade média de 32 anos.

Essas alterações morfológicas determinam lesões no lábio acetabular (fibrilação e posterior rotura/destacamento) e erosões condrais, predominando na porção anterossuperior. Posteriormente, têm-se calcificações labrais, formação de osteófitos marginais e redução do espaço articular.

ACHADOS CLÍNICOS

A prevalência é estimada em 10 a 15% em pacientes entre 20 e 40 anos. Apresentam dor na região inguinal à manobra de rotação interna, posição sentada, entrar ou sair do carro ou após atividades físicas. É importante destacar que a queixa de limitação do movimento de rotação interna precede o quadro doloroso. A dor se exacerba com a manobra de flexão, adução e rotação interna, mas se o impacto for posterior, a dor ocorre com hiperextensão e rotação externa forçada.

ACHADOS DE IMAGEM

Nas radiografias da bacia com o raio centrado na sínfise púbica e *cross table* ou *Ducroquet* ou Dunn deve-se avaliar:

- Pincer/excesso de cobertura acetabular:
  - Difusa: coxa profunda ou protrusa – o fundo acetabular (profunda) ou a borda medial da cabeça femoral projetam-se medialmente à linha ilioisquiática (Fig. 4-87). Essa alteração está associada a um aumento no ângulo de cobertura acetabular (maior que 39º) e um índice acetabular ou ângulo do teto acetabular menor que 0º. Quando a parede posterior projeta-se medialmente ao centro da cabeça femoral, é altamente sugestiva de retroversão acetabular.
  - Focal: retroversão acetabular (Fig. 4-88) caracteriza-se se a parede anterior projeta-se lateralmente à parede posterior (*cross-over sign*) ou se a parede posterior é proeminente e se projeta lateralmente ao centro da cabeça femoral. É possível definir retroversão acetabular nos cortes transversais na TC ou na RM, na altura da porção superior da cabeça femoral (Fig. 4-88).

Cuidado para não caracterizar um excesso de cobertura acetabular se na radiografia de frente o raio estiver centrado no quadril. Comece a traçar a borda da parede posterior a partir da borda inferior do acetábulo/ísquio. Observar se a distância entre a junção sacrococcígea e a borda superior da sínfise púbica é de 3 cm no sexo masculino e 4,7 cm no feminino. Se for maior, tem-se acentuação da lordose e superestima-se a retroversão acetabular.

As alterações degenerativas ou lesões labrais tendem a calcificar (Fig. 4-89) na sua base e até avulsionarem do acetábulo. Esses são sinais secundários que devem ser valorizados para um impacto femoroacetabular.

Atenção para não denominar uma artrose secundária à displasia acetabular (Fig. 4-90) de um IFA, sendo conveniente definir o ângulo de cobertura acetabular, individualizando a verdadeira borda acetabular e não o osteófito secundário à artrose.

- CAME ou perda da concavidade na transição cabeça/colo femoral:
  - Lateral, determinando uma deformidade em cabo/empunhadura de pistola.
  - Anterossuperior, se o ângulo alfa for maior que 55º (Fig. 4-91).
  - Cistos subcorticais na transição cabeça/colo femoral também podem estar relacionados com o IFA (Fig. 4-91).
  - Coxa vara, se o ângulo colodiafisário for menor que 125º.

Ressonância Magnética (RM)

Técnica de Exame

Os exames são realizados em equipamento de 1,5 ou 3,0 T, nas sequências *fast spin-eco* com os seguintes planejamentos (Fig. 4-92):

- Transversal T1 e T2 com saturação de gordura.
- Coronal T1 e T2 com saturação de gordura.
- Sagital T2 reto com saturação de gordura.
- Sagital oblíquo DP com saturação de gordura, considerado como o melhor plano para a avaliação das lesões labrais que ocorrem mais na porção anterossuperior.

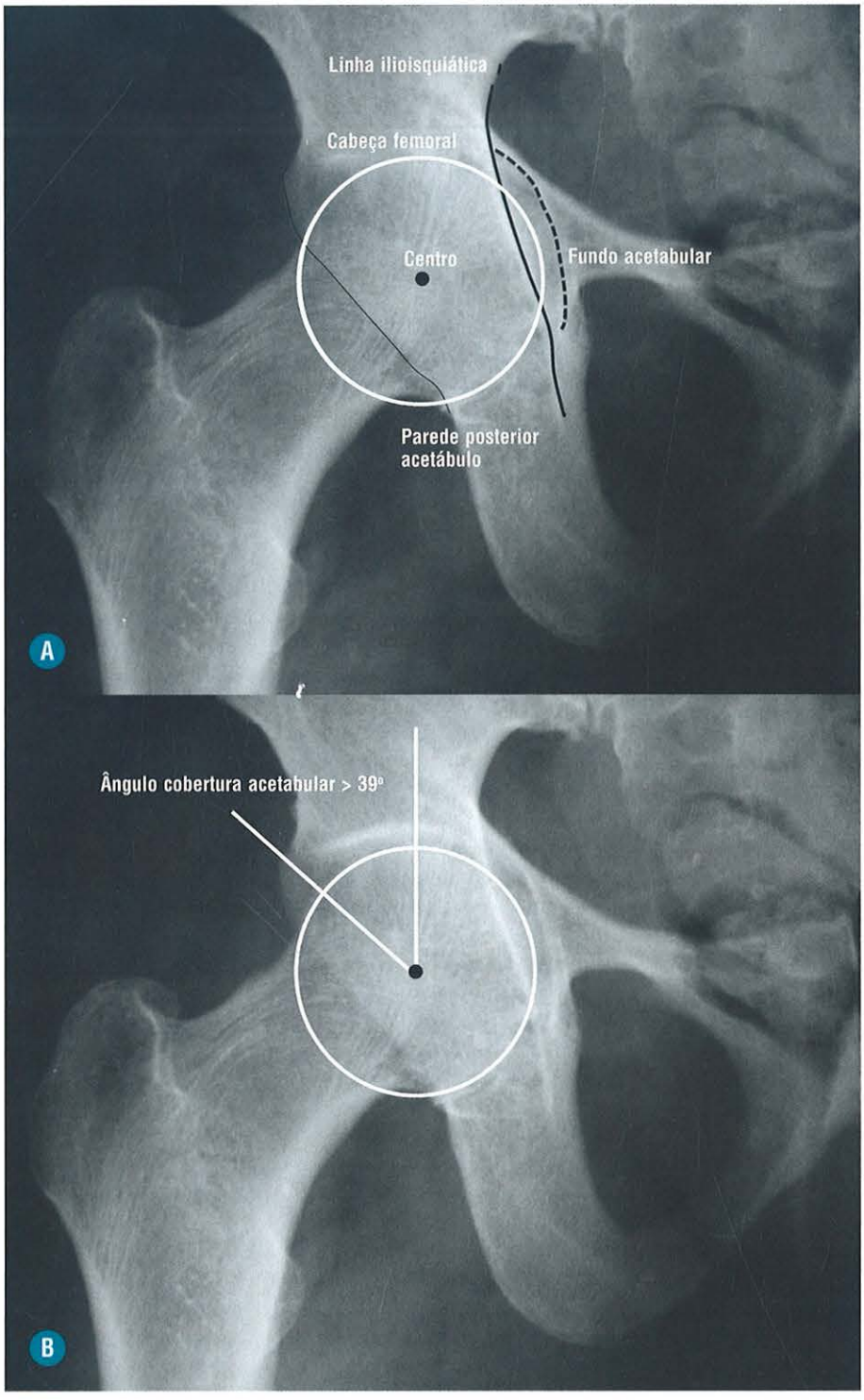

FIGURA 4-87. Coxa protrusa caracterizada se a borda medial da cabeça femoral ultrapassa a linha ilioisquiática. Se apenas o fundo acetabular ultrapassar esta linha, tem-se coxa profunda. Habitualmente, a parede posterior projeta-se no centro da cabeça femoral, e, se estiver lateral, caracteriza-se uma parede posterior proeminente (**A**). Excesso de cobertura acetabular (**B**): se o ângulo formado entre uma linha perpendicular que passe pelo centro da cabeça femoral e outra na borda lateral do acetábulo tiver mais de 39° (normal entre 25° e 39°).

■ Lesões do Lábio Acetabular

As lesões no lábio acetabular, sejam degenerativas ou roturas transfixantes, se iniciam habitualmente na porção anterior ou anterossuperior, ou seja, no quadrante anterossuperior (Fig. 4-93).

As roturas labrais podem ser na junção condrolabral (Fig. 4-94), ou seja na sua base, passível de sutura, ou na substância, com fissuras em vários planos na superfície articular e capsular.

As alterações degenerativas (Fig. 4-95) caracterizam-se por alteração do sinal e irregularidade dos contornos, porém, sem destacamento ou rotura transfixante.

Os cistos perilabrais (Fig. 4-96) habitualmente estão associados à rotura labral e predominam na porção posterossuperior. Podem evoluir com remodelação do acetábulo e se insinuar entre a cápsula e os músculos glúteos.

Os sulcos sublabrais (Fig. 4-19) são observados nos quadrantes inferiores, próximos à junção com o ligamento transverso

FIGURA 4-88. A-C, Retroversão acetabular no quadril esquerdo: a parede anterior (*linha branca*) se projeta lateralmente em relação à parede posterior (*linha preta*), caracterizando o sinal do cruzamento (*cross over*), o que não é observado no quadril direito normal. No plano transversal na TC ou RM na altura da porção superior da cabeça femoral, é traçada uma perpendicular a partir de uma linha horizontal que passa no ísquio. Mensura-se o ângulo entre essa perpendicular e uma linha que tangencia a parede anterior e posterior, que deve ser de 15º, medial. Nos casos de retroversão, o ângulo se inverte e fica lateral à linha perpendicular.



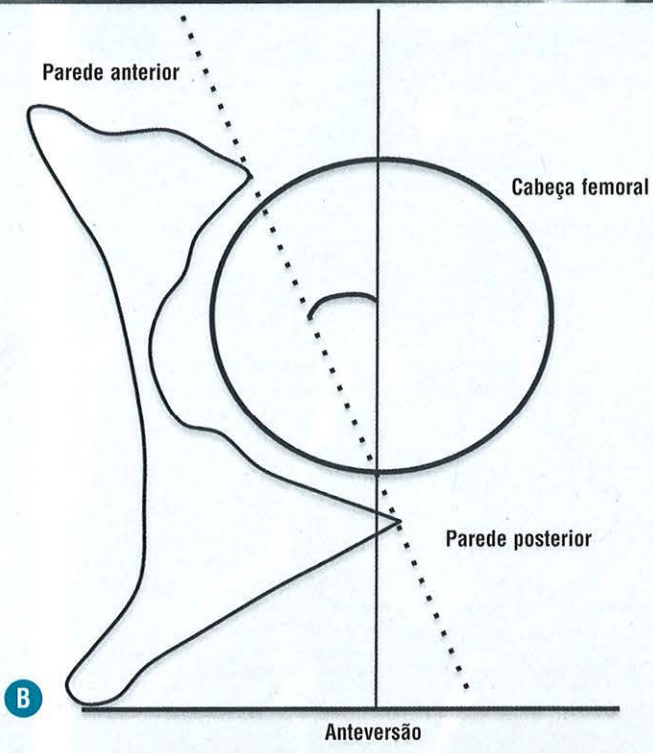

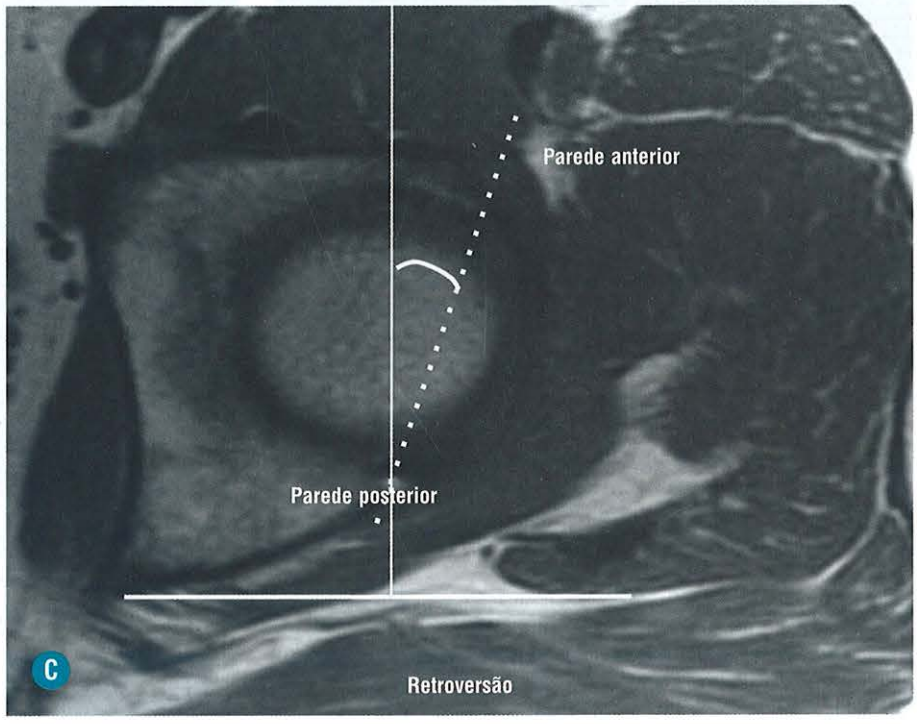

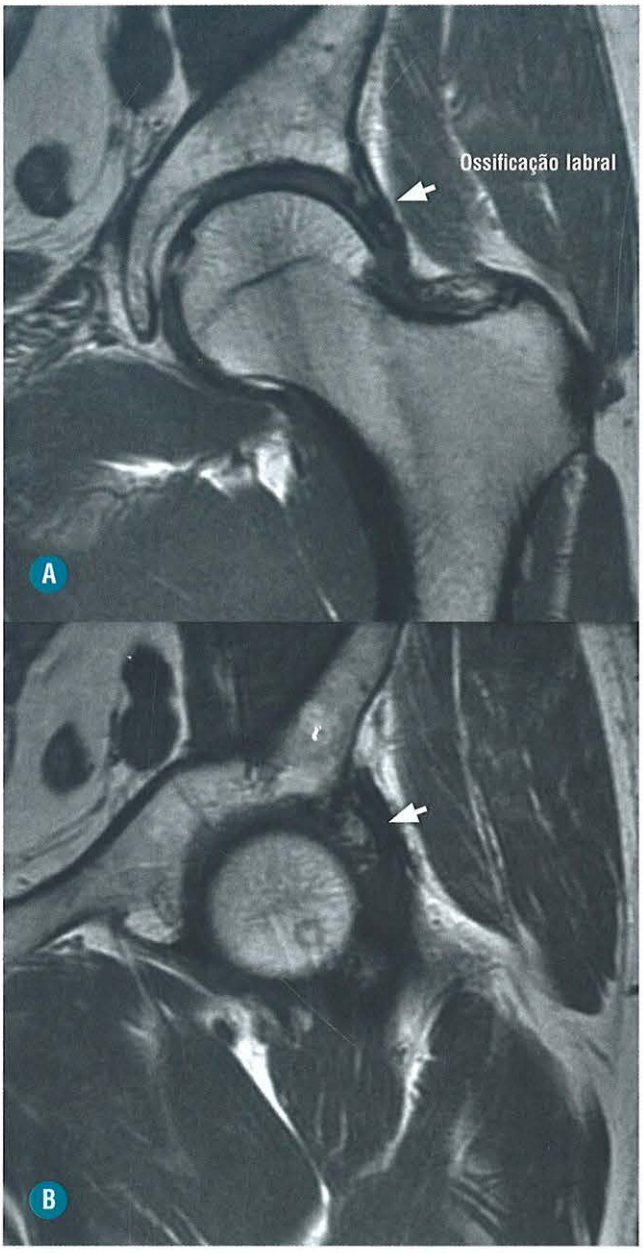

FIGURA 4-89. A-B, RM no plano coronal T1. A degeneração do lábio acetabular pode determinar calcificação ou ossificações (*setas*) que também perpetuam o impacto femoroacetabular.

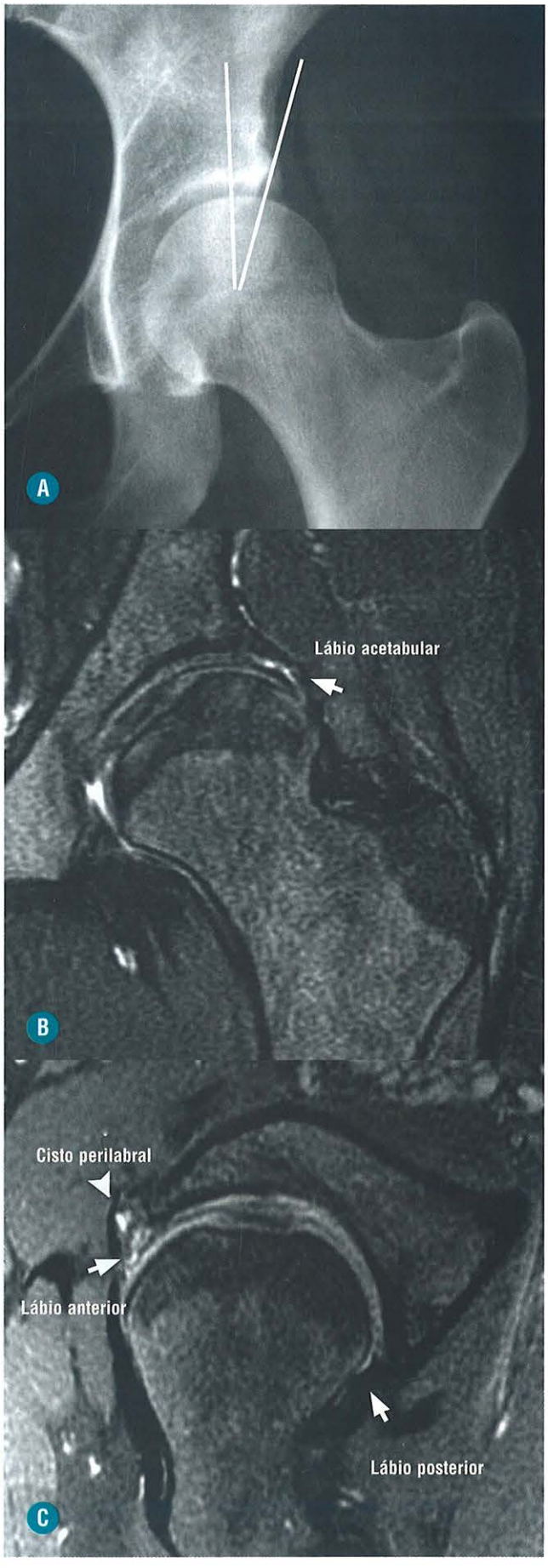

FIGURA 4-90. A-C, Displasia acetabular – ângulo de cobertura acetabular < 20°. O lábio se hipertrofia e apresenta alterações degenerativas precoces com fissuras na substância (*setas*), irregularidade dos contornos e cisto perilabral (*ponta de seta*). Observe o aspecto normal do lábio posterior, com formato triangular e baixo sinal homogêneo.

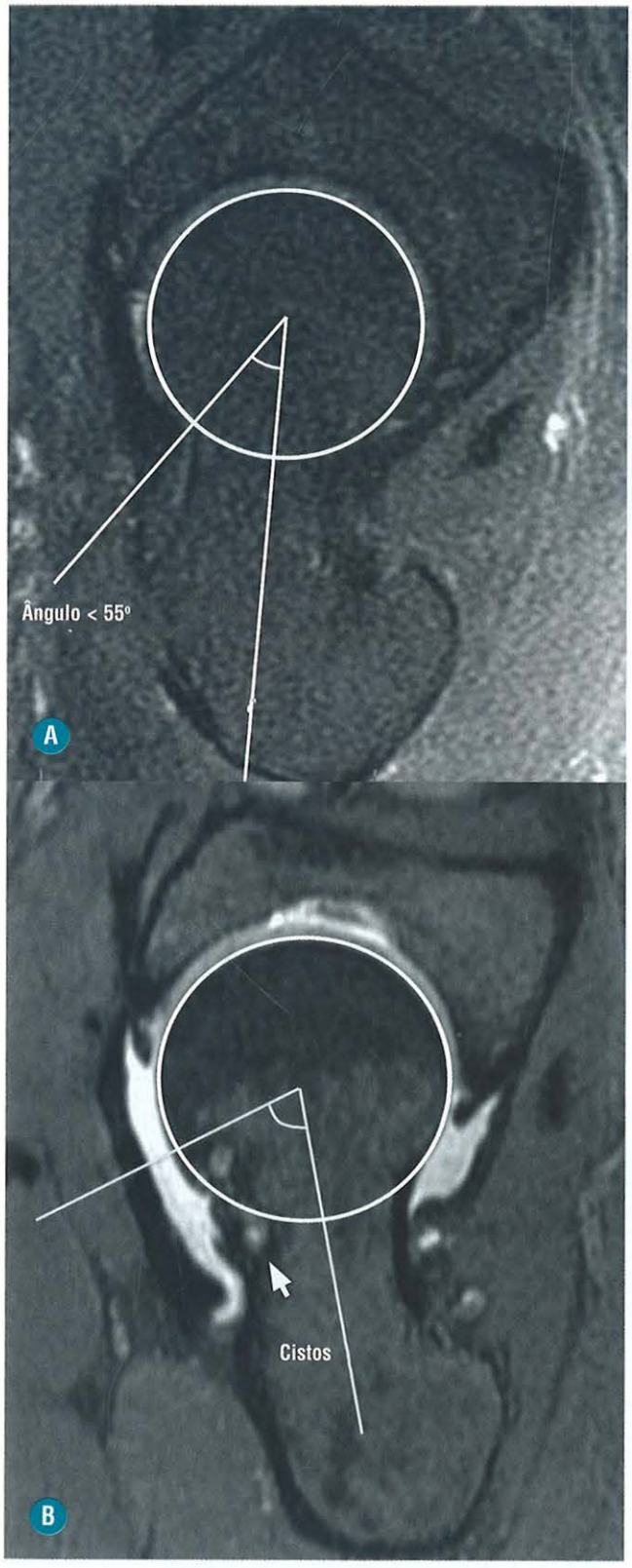

FIGURA 4-91. Impacto femoroacetabular do tipo CAME. RM no plano sagital oblíquo possibilita mensurar o ângulo alfa (**A**). Para o cálculo deste ângulo, traça-se um círculo tangente à cortical da cabeça femoral. A partir do centro desse círculo, traçam-se duas linhas, uma no sentido do eixo do colo femoral e outra até o ponto onde a cortical da porção anterior da transição cabeça/colo femoral perde o contato com o círculo (valor normal < 55°). A hipertrofia óssea determina aumento do ângulo alfa (**B**), associada a cistos subcorticais.

ou na porção posterossuperior. Caracterizam-se por fendas de hipersinal na interface condrolabral, com contornos regulares e bem-definidos, sem transfixar a base do lábio.

■ Cartilagem Hialina

O diagnóstico precoce das lesões condrais tem impacto diretamente proporcional no sucesso cirúrgico. Um fator limitante nessa avaliação é a espessura de 1-2 mm da cartilagem no quadril. Na cabeça femoral, a cartilagem é mais espessa superiormente na área de carga e mais fina na junção entre a cabeça e o colo femoral (Fig. 4-97).

Deve-se avaliar com cuidado se há erosões condrais associadas às roturas ou degenerações labrais, particularmente no quadrante anterossuperior do acetábulo, próximo à junção condrolabral (Fig. 4-98).

As lesões condrais podem-se caracterizar como afilamento difuso, delaminações profundas com hipersinal na interface entre a cartilagem e o osso subcondral, fibrilação/fissuras profundas ou defeitos condrais, com exposição do osso subcondral.

Outra forma de lesão condral são as delaminações profundas, na interface com o osso subcondral, a partir da face capsular do lábio acetabular, denominada "*wave sign*" (Fig. 4-99).

A esclerose/cistos subcondrais, afilamento condral e redução do espaço articular no compartimento posteroinferior denota mecanismo em contragolpe e pior prognóstico.

Artrorressonância Magnética

A distensão líquida intra-articular permite melhor individualização entre a cápsula articular e o lábio acetabular, assim como caracterização de erosões condrais.

Realiza-se sob orientação radioscópica, a introdução intra-articular de 15 mL de uma solução de meio de contraste paramagnético (0,1 mL) em 5 mL de meio de contraste iodado, 10 mL de soro fisiológico e anestésico (5 mL), resultando em uma diluição de 0,2 mmol/L.

O paciente fica em decúbito dorsal, com leve rotação dos membros inferiores, e a agulha é colocada próximo à borda lateral da transição cabeça/colo femoral, com leve inclinação medial (Fig. 4-100).

É interessante realizar a manobra de flexão/adução e rotação interna antes e após a introdução intra-articular da solução. Se houver melhora da dor após a introdução do anestésico, há indícios de que a dor é de natureza intra-articular, todavia, se não houver melhora, também não se afasta essa possibilidade.

Esse exame deve ser reservado para os casos onde houver dissociação entre os achados de imagem na ressonância magnética convencional e os dados clínicos sugestivos de IFA.

Tomografia Computadorizada (TC)

O papel da TC no impacto femoroacetabular consiste na possibilidade de reconstruções tridimensionais para um melhor planejamento terapêutico (Fig. 4-101) ou mesmo para controle pós-osteoplastia.

LESÕES LIGAMENTARES E CAPSULARES

- Ligamento redondo: esse ligamento tem um papel biomecânico na estabilização do quadril, especialmente na adução,

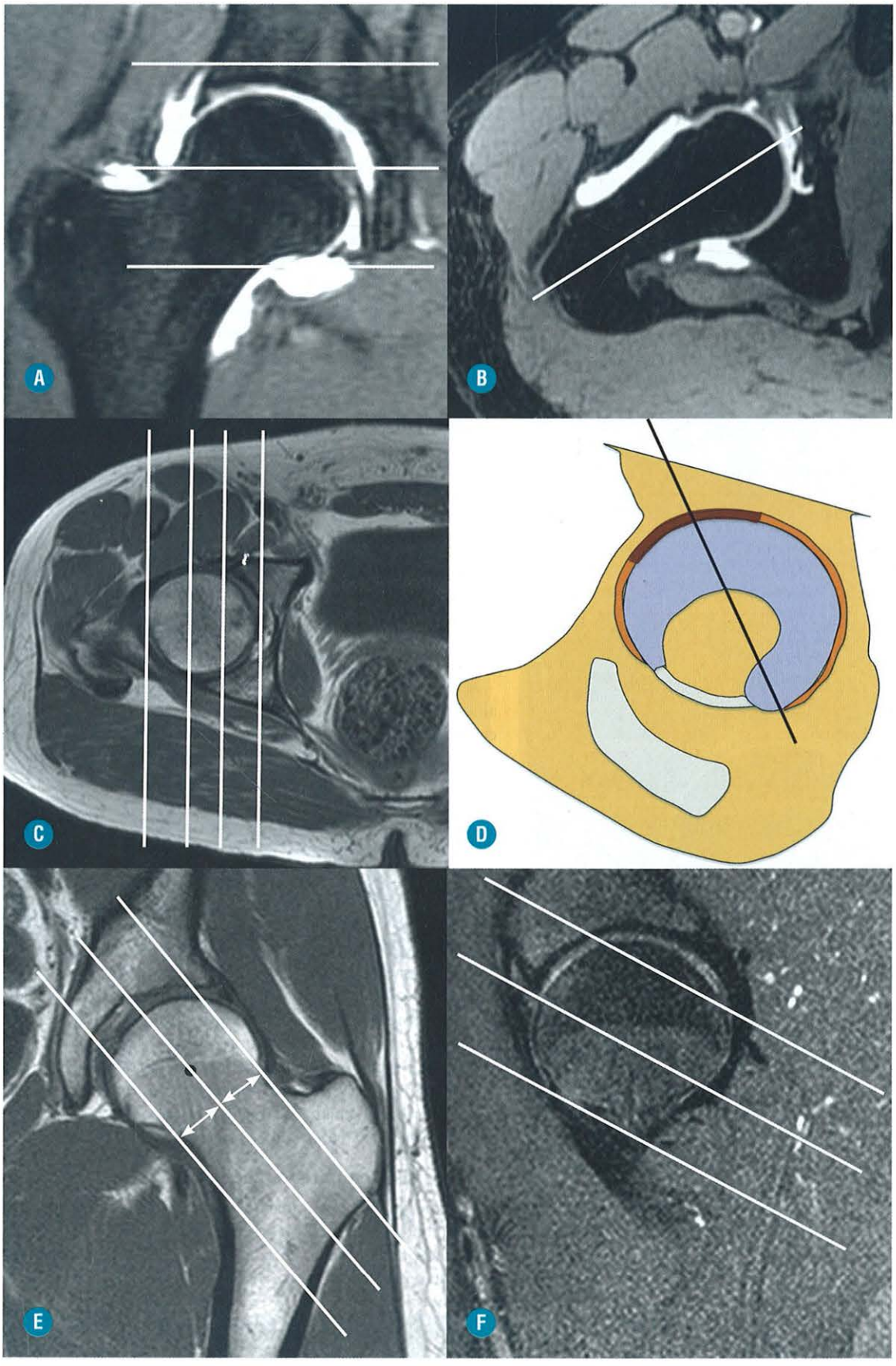

FIGURA 4-92. Programação na RM do plano axial (**A**), coronal oblíquo no maior eixo do colo femoral a partir de um plano axial (**B**). Programação do plano sagital reto (**C**) e do sagital oblíquo (**D, E** e **F**).

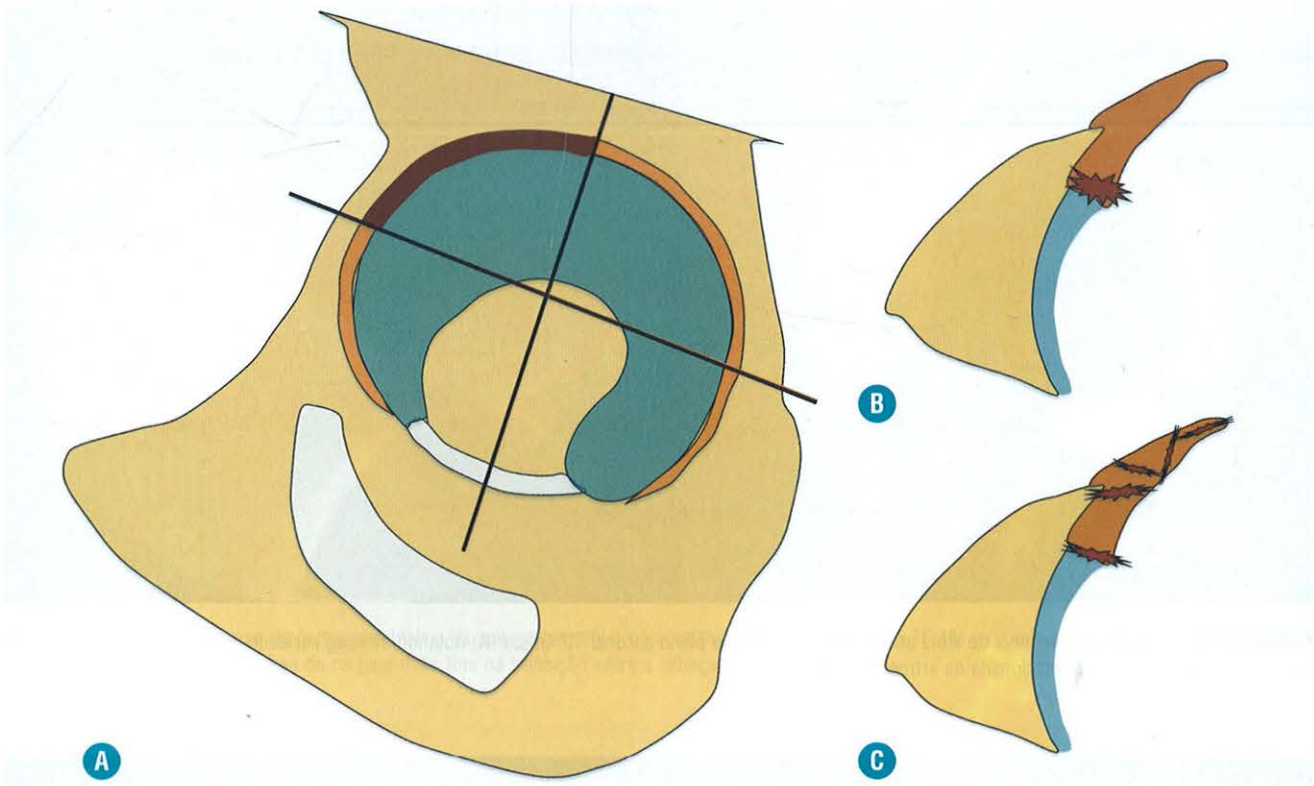

FIGURA 4-93. As lesões labrais predominam no quadrante anterossuperior (**A**), comprometendo a junção condrolabral (**B**) ou causando fissuras em vários planos na substância (**C**).

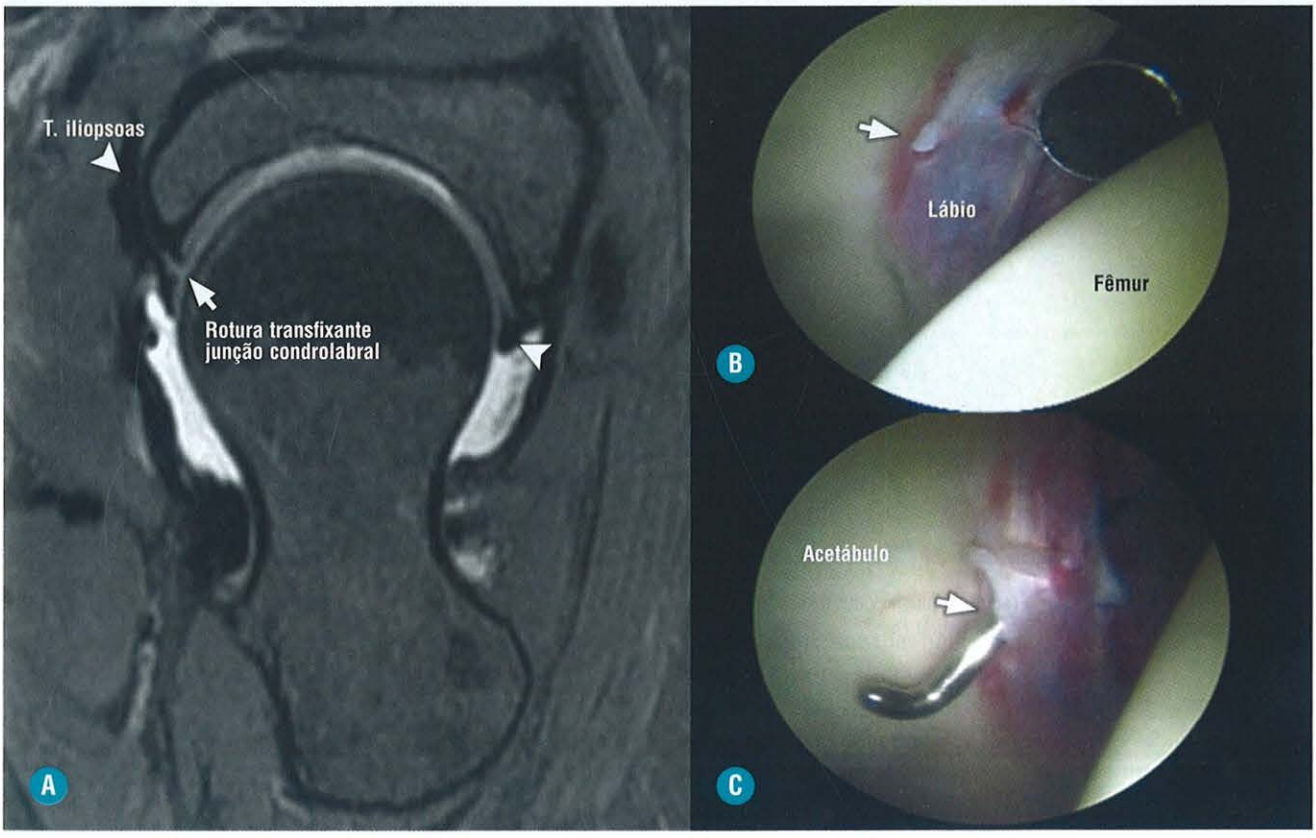

FIGURA 4-94. Rotura transfixante (*seta*) na junção condrolabral na porção anterior do lábio acetabular, observada na artro-RM no plano sagital oblíquo (**A**), ratificada na artroscopia (**B** e **C**). O lábio encontra-se desvitalizado de coloração vinhosa, e o probe transfixa a rotura na base do lábio acetabular.

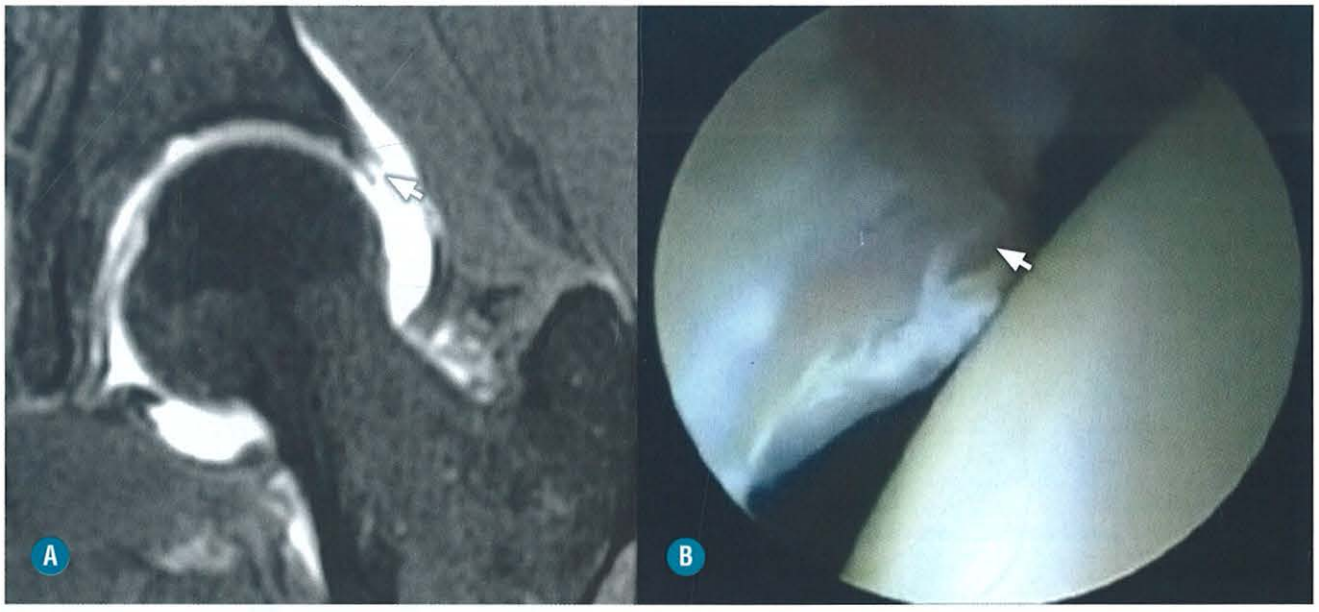

FIGURA 4-95. Alteração degenerativa do lábio acetabular: artro-RM no plano coronal *T2 fat sat* (**A**) notando-se irregularidade dos contornos e fissuras na substância labral (*setas*), correlacionada na artroscopia (**B**).

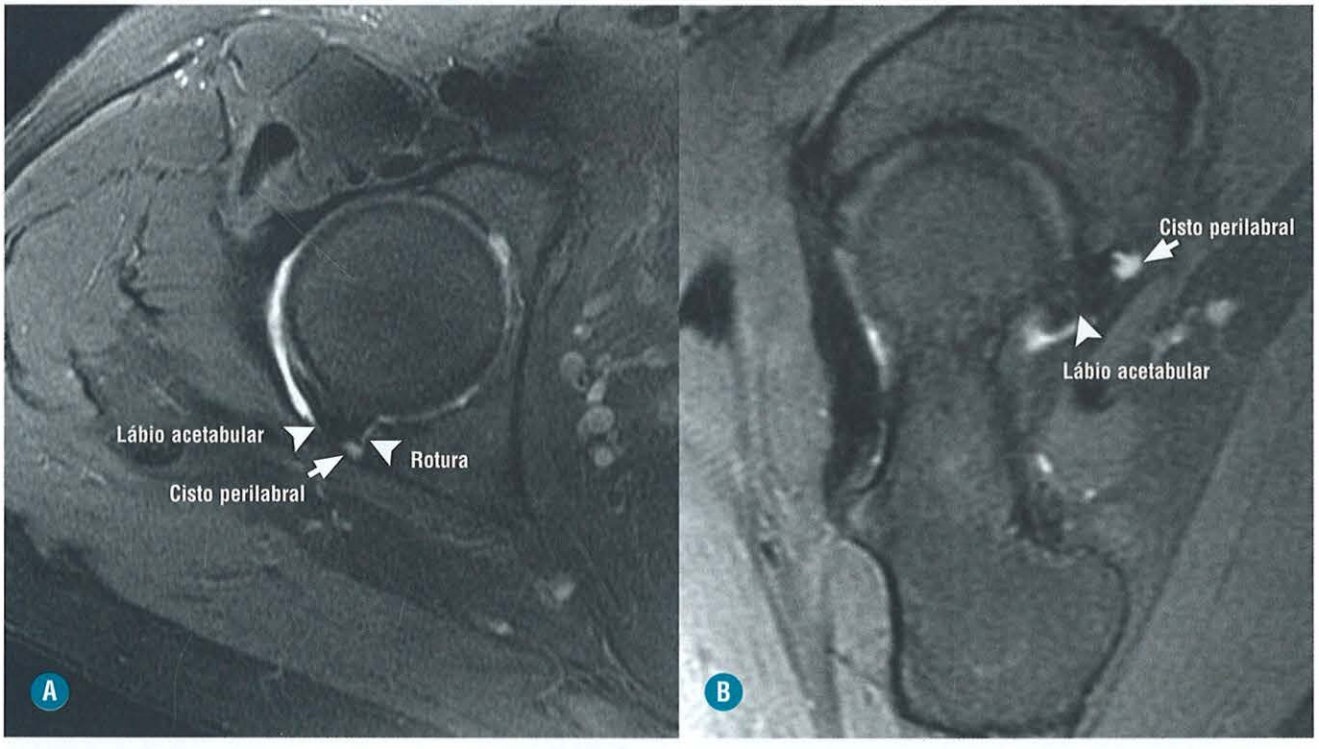

FIGURA 4-96. Rotura transfixante (*seta*) na junção condrolabral na porção posterossuperior do lábio acetabular, observada na RM nos planos axial (**A**) e sagital oblíquo (**B**), associada a cisto perilabral (*seta*).

flexão e rotação externa e pode apresentar alterações degenerativas ou mesmo rotura transfixante, sem luxação do quadril (Fig. 4-102).

- Cápsula articular: estiramentos capsuloligamentares ocorrem principalmente no componente iliofemoral, associado a edema pericapsular.

TRATAMENTO DO IMPACTO FEMOROACETABULAR

O tratamento consiste em evitar a artrose precoce em adultos jovens, reduzindo o fator de impacto, seja por artroscopia ou por cirurgia aberta. Nessas abordagens, realiza-se a osteo-

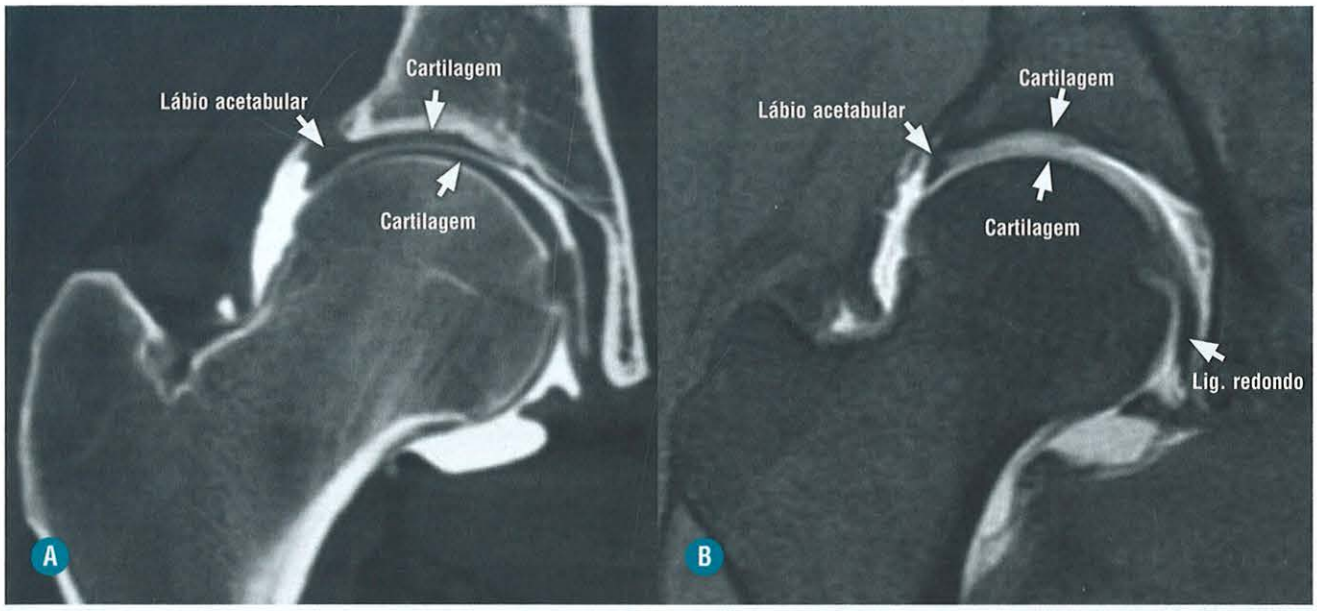

FIGURA 4-97. Aspecto normal da cartilagem hialina na cabeça femoral e no acetábulo observado na artro-TC (**A**) e na artro-RM (**B**). Na cabeça femoral, a espessura condral é maior na área de carga e mais fina na transição entre a cabeça e o colo femoral.

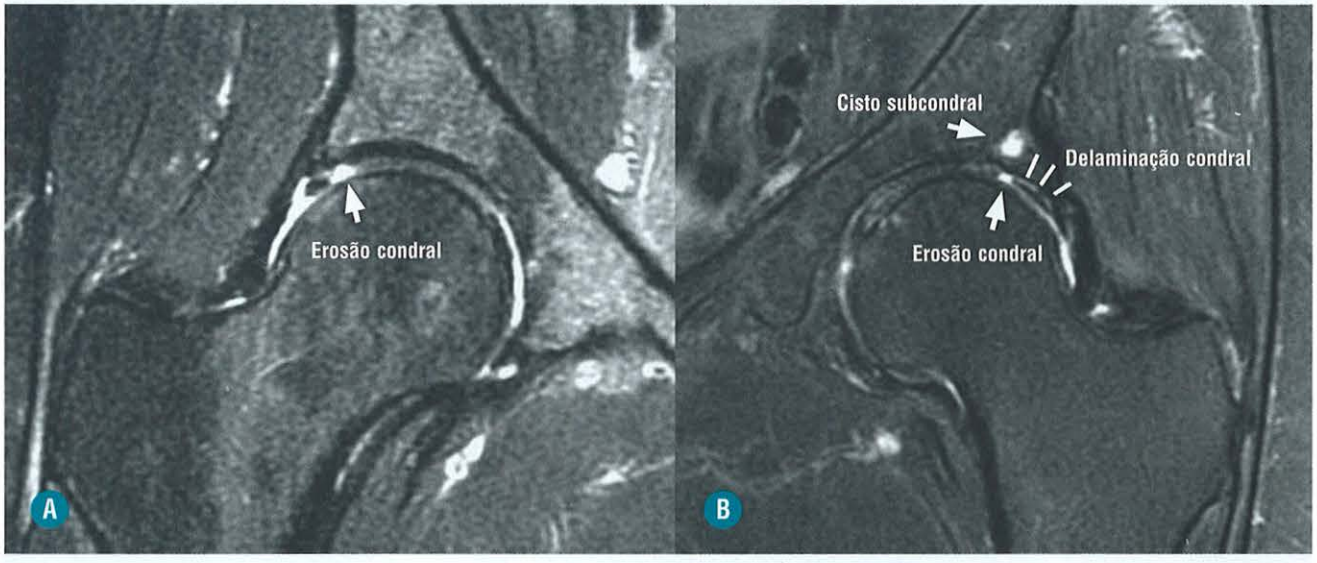

FIGURA 4-98. (**A**) Erosão condral focal profunda no acetábulo, na junção condrolabral observada na RM convencional, plano coronal T2 *fat sat.* (**B**) Delaminação condral profunda caracterizada por hipersinal dissecando a interface entre a cartilagem e o osso subcondral, associada a cisto subcondral.

plastia da borda anterossuperior do acetábulo e se restabelece a concavidade na porção anterior e anterossuperior da transição cabeça/colo femoral. Na osteoplastia acetabular, o lábio é desinserido, para que se realize a remodelação óssea e, posteriormente, reinserido com âncoras bioabsorvíveis.

A extensão da erosão condral é o principal fator de sucesso cirúrgico e, portanto, cabe ao radiologista tentar mapear o melhor possível essa extensão. Se o defeito/erosão condral for < 1 cm^2, a abordagem se restringe a microfraturas. Se > 1 cm^2, a ressecção óssea próximo à junção condrolabral permite a redução da área de exposição do osso subcondral, pois as microfraturas não são tão efetivas.

FRATURAS DA BACIA E FÊMUR PROXIMAL

Fraturas do Anel Pélvico

- Geralmente causadas por acidentes automobilísticos ou quedas da própria altura.
- Representam apenas 3% de todas as fraturas ósseas.
- Sua importância repousa na alta morbidade e mortalidade a elas associadas (lesões vasculares/neurais e vias urinárias inferiores).
- Devido à interligação dos componentes ósseos da pelve, a identificação de uma fratura aparentemente solitária não deve cessar a investigação radiológica.

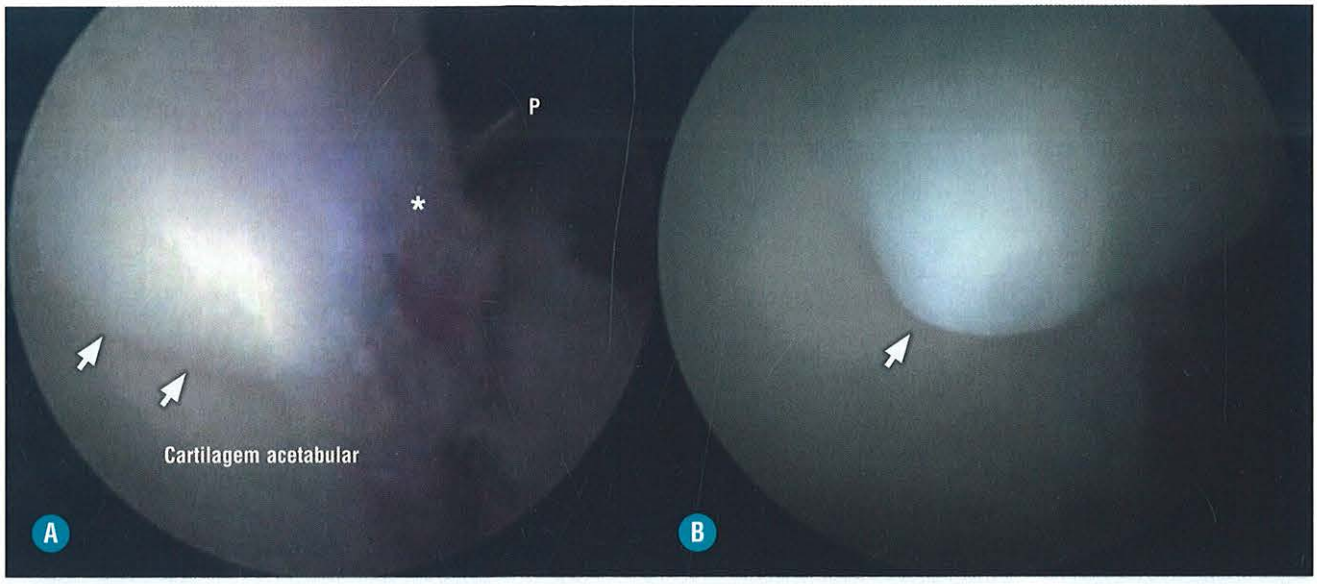

FIGURA 4-99. A-B, Delaminação condral na interface com o osso subcondral, a partir da face capsular do lábio acetabular (*asterisco*) por onde o probe (P) se interpõe, dando um efeito onda (*wave sign*) (*setas*), sem erosões condrais ou desinserção labral.

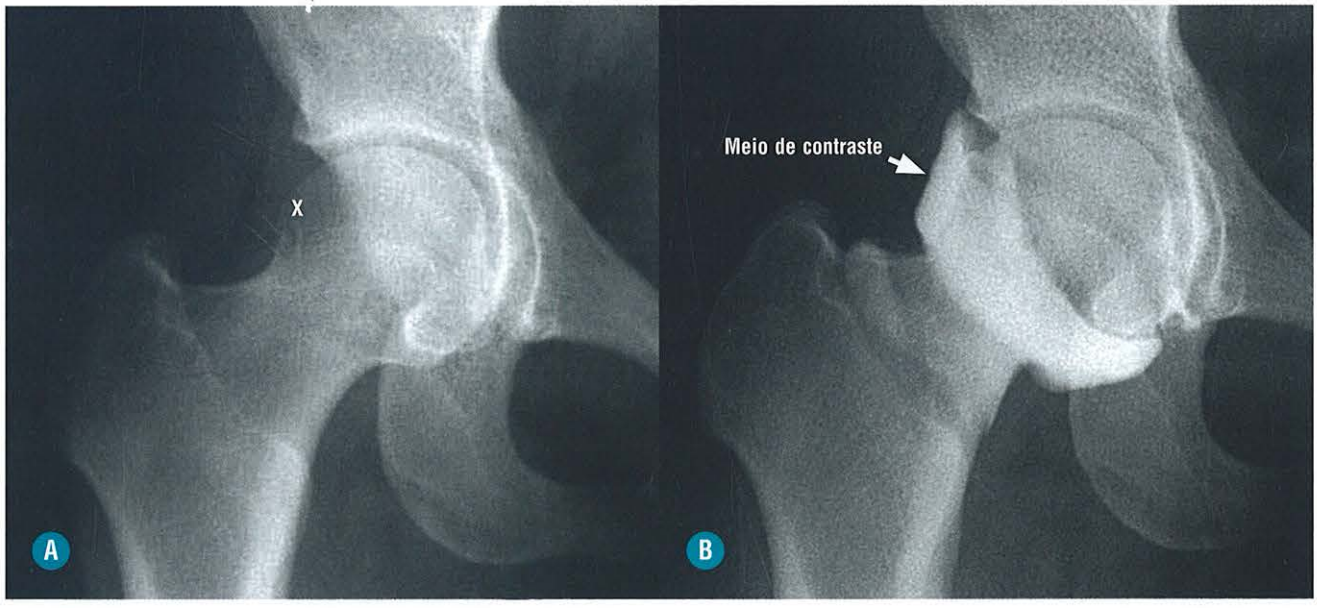

FIGURA 4-100. A-B, A punção da articulação é orientada pela radioscopia, e a agulha é posicionada no local assinalado com um "X".

- Radiografia simples é mandatória e padroniza-se pelo menos duas incidências: A.P. e Lauenstein. No entanto, habitualmente, a incidência em A.P. é diagnóstica, e a realização de outras incidências é dificultada pela dor e pelo desconforto na mobilização do paciente.
- TC com reformatações multiplanares é indicada para programação cirúrgica. Permite identificar corpos intra-articulares, extensão da fratura e determinar o deslocamento e a angulação dos fragmentos ósseos.
- RM é utilizada para a avaliação das lesões de partes moles associadas (lesões musculotendíneas, labrais e condrais), fraturas sutis do colo do fêmur e estágios iniciais de osteonecrose pós-traumática da cabeça femoral.

Algumas fraturas do anel pélvico merecem destaque:

- Fratura de Malgaine (Fig. 4-103): trata-se da associação das fraturas dos ramos superior e inferior do púbis com a disjunção da articulação sacroilíaca do mesmo lado. Alternativamente, as fraturas dos ramos púbicos podem estar associadas a fraturas da asa sacral ou do ílio homolateral. São lesões instáveis e clinicamente caracterizam-se pelo encurtamento do membro.
- Fratura de Duverney: é uma fratura extra-articular da asa do ílio, sem interrupção do anel pélvico.
- Fratura em cavalgamento: fratura cominutiva instável dos quatro ramos isquiopúbicos, envolvendo os dois anéis obturatórios. Frequentemente associada a lesões do trato urinário.

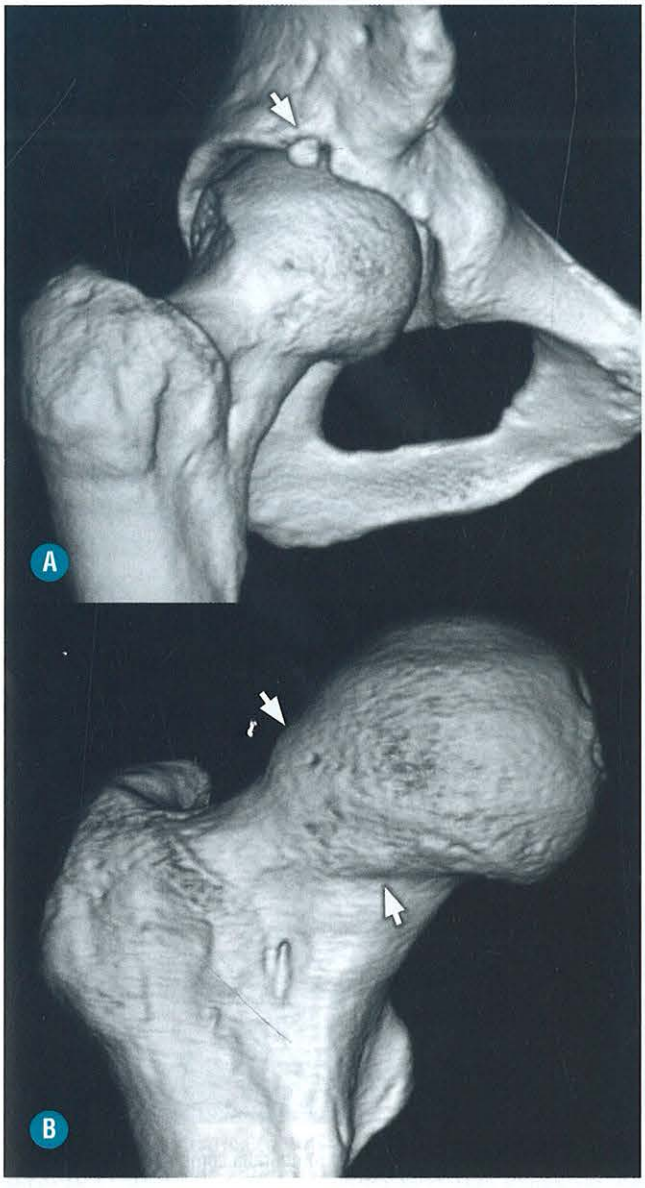

FIGURA 4-101. TC com reformatação tridimensional evidencia reação osteofitária marginal no acetábulo (**A**) com ossificação labral (*seta*). Hipertrofia óssea (*setas*) com perda da concavidade na transição cabeça/colo femoral (**B**).

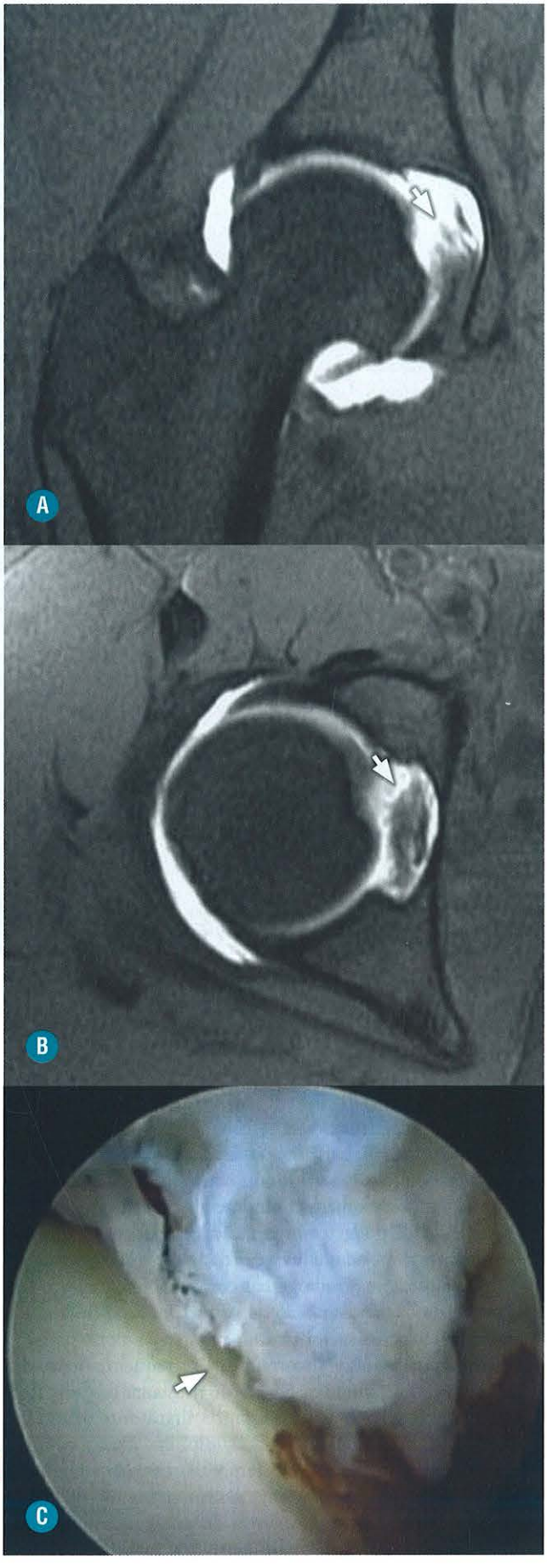

FIGURA 4-102. Paciente de 32 anos, do sexo feminino, bailarina, há um ano com dor e estalido após um movimento brusco. Rotura do ligamento redondo caracterizada por descontinuidade do ligamento (*setas*) observada na artro-RM no plano coronal (**A**), axial (**B**) na sequência T1 com saturação de gordura, confirmada na artroscopia (**C**).

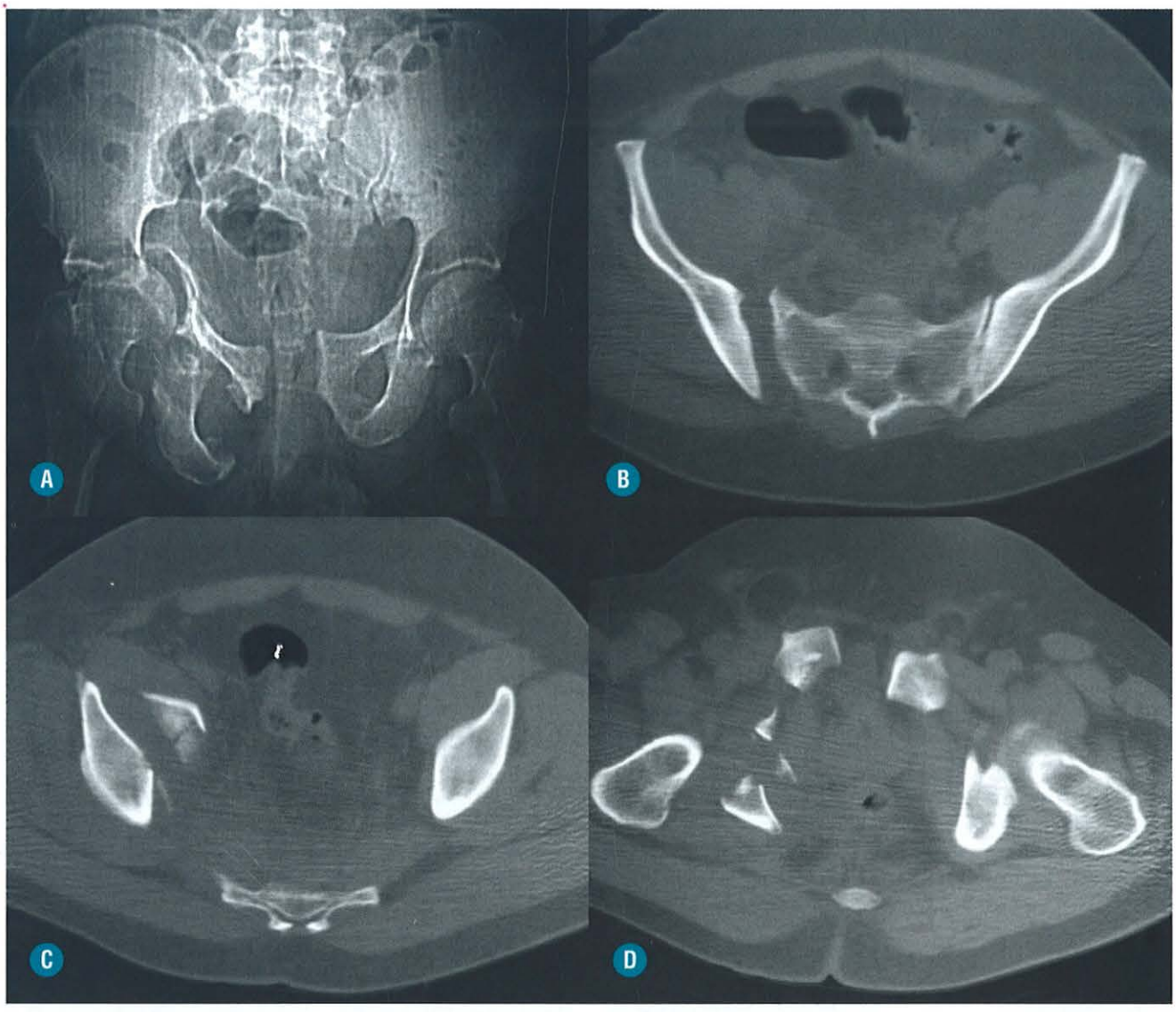

FIGURA 4-103. Paciente de 10 anos, do sexo masculino, vítima de acidente automobilístico. Radiografia digital (**A**) e tomografia computadorizada no plano axial (**B**, **C** e **D**) demonstrando fratura do ramo isquiopúbico e iliopúbico direitos, associada à diástase da articulação sacroilíaca ipsolateral e da sínfise púbica.

- Fratura em "alça de balde": é uma fratura que acomete os ramos isquiopúbicos superior e inferior associada à disjunção da articulação sacroilíaca contralateral.
- Fratura sacral: pode ter orientação vertical ou horizontal. Geralmente associadas a luxações da bacia. Podem ser de difícil visualização nas radiografias convencionais.
- Luxação da bacia: disjunção da sínfise púbica e de uma ou ambas articulações sacroilíacas.
- Fraturas por avulsão: ocorrem mais frequentemente em atletas, como resultado de contração muscular forçada. Acometem preferencialmente a espinha ilíaca anterossuperior (sartório e tensor da fáscia lata), espinha ilíaca anteroinferior (cabeça direta do reto femoral), trocanter maior do fêmur (rotadores do quadril), trocanter menor do fêmur (iliopsoas), corpo e ramo inferior do púbis (adutores e grácil) e túber isquiática (isquiotibiais).

Fraturas do Acetábulo

- O acetábulo é formado pelas colunas anterior (ramo púbico até a asa do ilío) e posterior (ramo isquiopúbico até o ilío), que se conectam com o esqueleto axial por meio do "contraforte isquiático" (*sciatic buttress*) na região supra-acetabular (Fig. 4-104).
- As paredes anterior e posterior são extensões das respectivas colunas que se unem para formar a cavidade acetabular.
- Fraturas acetabulares são relativamente comuns.
- Geralmente causadas por traumas de grande energia (acidentes automobilísticos e quedas de altura), exceto em pacientes idosos osteoporóticos (queda da própria altura).
- A posição do fêmur no momento do trauma determina o tipo de fratura acetabular. Geralmente, fraturas da coluna e parede posteriores ocorrem quando o quadril se encontra fletido e em rotação interna. Fraturas da coluna e parede

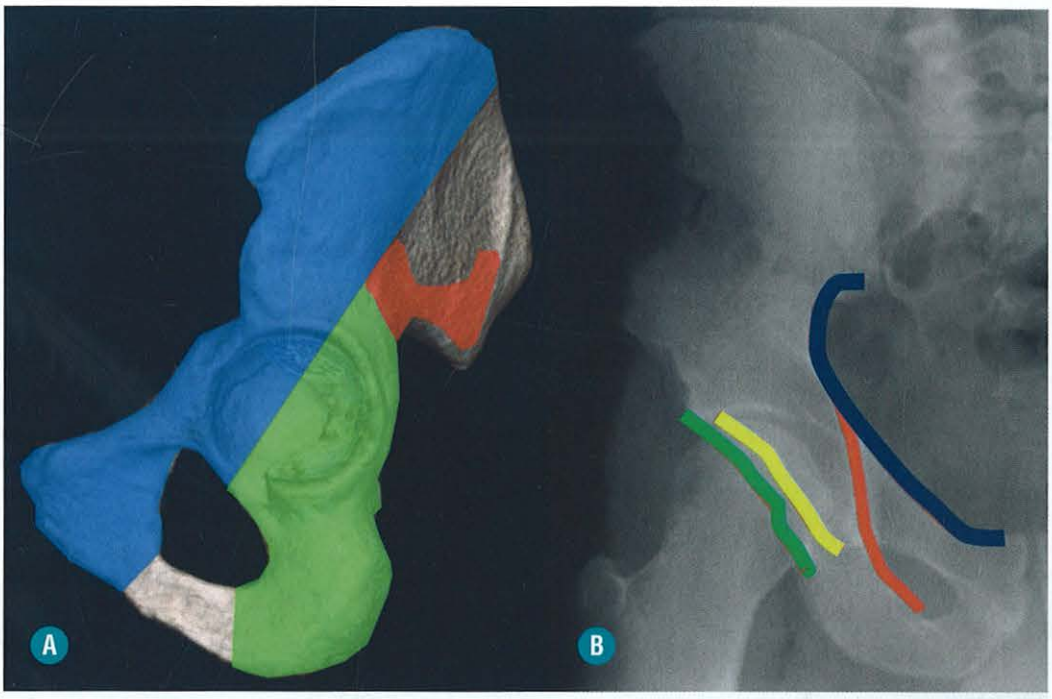

FIGURA 4-104. A, TC mostra reformatação tridimensional da bacia, visão lateral, demonstrando a coluna anterior (*azul*), coluna posterior (*verde*) e o "contraforte isquiático" (*vermelho*). **B,** Radiografia AP do quadril demonstrando a linha iliopectínea ou iliopúbica (*azul*) – coluna anterior; a linha ilioisquiática (*vermelho*) – coluna posterior; a parede anterior (*amarelo*) e a parede posterior (*verde*).

anteriores ocorrem quando o quadril se encontra estendido e em rotação externa no momento do impacto.

- Essas fraturas podem ser claramente identificadas por radiografias convencionais e TC. Pelo menos quatro incidências radiográficas devem ser realizadas: A.P. da bacia, A.P. do quadril e oblíquas anterior e posterior (Judet).
- Judet e Letournel descreveram quatro linhas no estudo radiográfico convencional relacionadas com o acetábulo (Fig. 4-104), que devem ser visualizadas quando há suspeita de fraturas ósseas:
  - Linha iliopectínea ou iliopúbica (coluna anterior do acetábulo).
  - Linha ilioisquiática (coluna posterior do acetábulo).
  - Linha da parede anterior do acetábulo.
  - Linha da parede posterior do acetábulo.
- As fraturas acetabulares geralmente distorcem esses marcos de referência radiográficos.
- A TC tem sua importância na avaliação das fraturas acetabulares, pois permite identificar a presença de fragmentos ósseos deslocados, sua exata localização, corpos intra-articulares e a avaliação de lesões de partes moles associadas (principalmente hematomas e roturas de vísceras intra-abdominais). Esse método tem também a vantagem de exigir menor manipulação do paciente do que as incidências radiográficas padronizadas.
- As reconstruções tridimensionais realizadas nos aparelhos de TC multidetectores permitem melhor visão espacial dos traços de fraturas, o que facilita o planejamento terapêutico.
- Judet e Letournel propuseram uma classificação para as fraturas acetabulares baseada na divisão dos ossos da bacia em colunas e paredes anteriores e posteriores. Esse sistema de classificação permite nortear os ortopedistas em sua programação terapêutica.
- Primariamente, as fraturas são divididas em simples e combinadas, e as simples apresentam o traço de fratura em um único plano, e as combinadas consistem na associação de mais de um tipo de fratura simples. As fraturas combinadas são mais frequentes.

  Existem cinco tipos de fraturas simples:
- Fratura da parede posterior (Fig. 4-105) – é o tipo mais comum (24%) e pode ser identificada tanto na radiografia convencional quanto na TC. Na TC, o traço de fratura tem orientação oblíqua no plano axial, e o fragmento ósseo geralmente se encontra impactado na face posterior do acetábulo.
- Fratura da parede anterior – é rara (2%) e pode ser identificada na radiografia convencional. Na TC, o traço de fratura é observado com orientação oblíqua no plano axial e a linha isquiopúbica encontra-se íntegra.
- Fratura da coluna posterior – representa 3% das fraturas acetabulares e, na radiografia convencional, é identificada por meio da interrupção da linha ilioisquiática e da descontinuidade do anel obturatório. Na TC, o traço de fratura tem orientação coronal.
- Fratura da coluna anterior – é pouco frequente (4%) e, na radiografia convencional, é identificada pela rotura da linha iliopectínea e da descontinuidade do anel obturatório. Na TC, o traço de fratura tem orientação coronal e o anel obturatório encontra-se interrompido.
- Fratura transversa – acomete as colunas anterior e posterior. Na radiografia convencional, é diagnosticada por meio da descontinuidade das linhas iliopectínea e ilioisquiática, estando o anel obturatório íntegro. Na TC, o traço de fratura tem orientação sagital. Representa 7% das fraturas simples do acetábulo.

  Há cinco tipos de fraturas combinadas:
- Fratura das duas colunas (Fig. 4-106) – é frequente (23%) e observa-se fratura do anel obturatório e da asa do ílio. Na radiografia convencional, apresenta-se pela descontinuidade das linhas iliopectínea (iliopúbica) e ilioisquiática. Na TC, o traço de fratura tem orientação coronal. O sinal do esporão

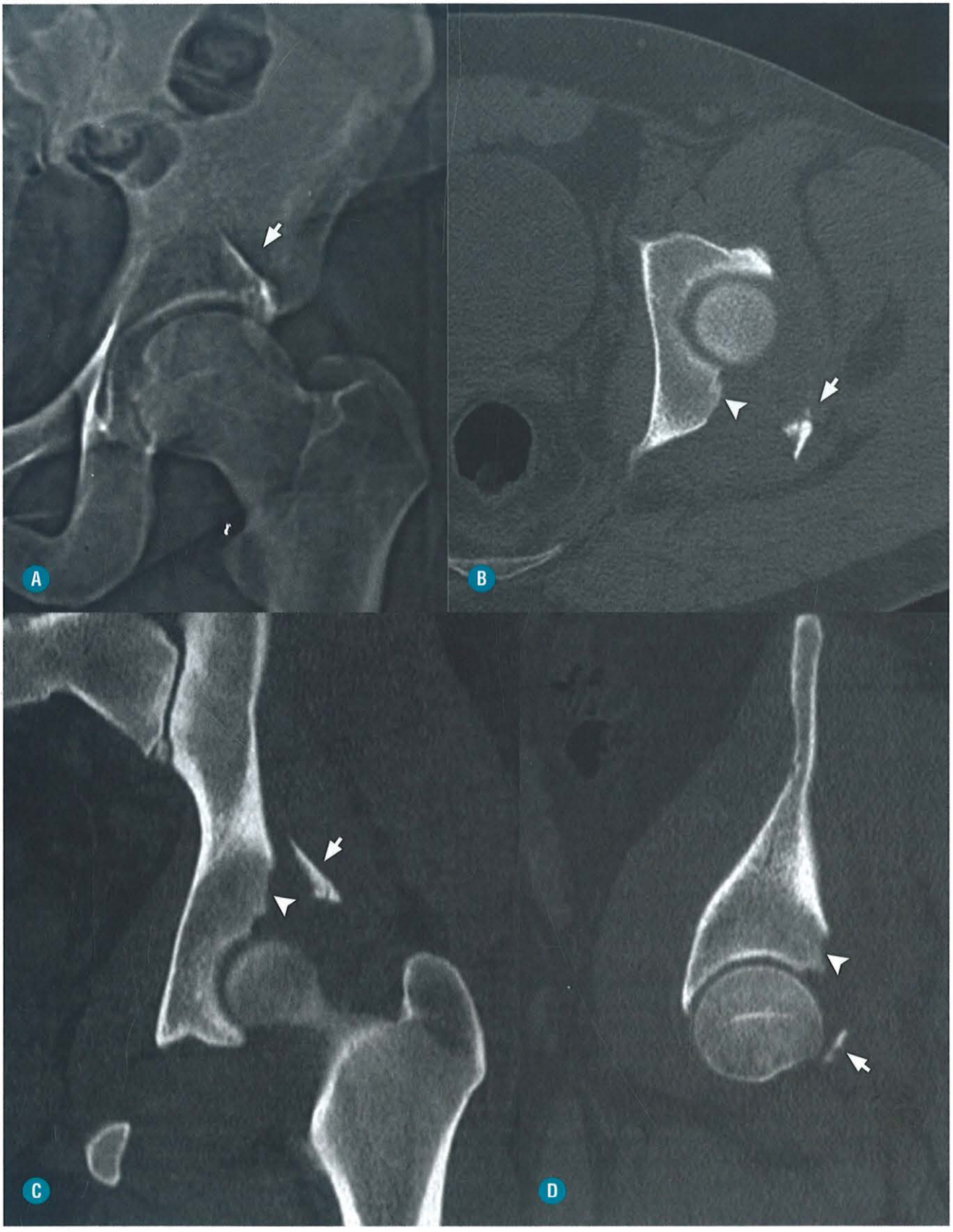

FIGURA 4-105. Fratura da parede posterior. **A,** Radiografia digital de TC demonstrando fragmento ósseo deslocado (*seta branca*) da fratura da parede posterior. **B,** TC de corte axial, janela óssea, demonstrando o traço de fratura com orientação oblíqua (*ponta de seta*) e o fragmento ósseo deslocado (*seta*). **C,** TC de reformatação coronal, janela óssea, demonstrando a fratura da parede posterior (*ponta de seta*) com fragmento ósseo deslocado (*seta*). **D,** TC de reformatação sagital, janela óssea, demonstrando a fratura da parede posterior (*ponta de seta*) com fragmento ósseo deslocado (*seta*).

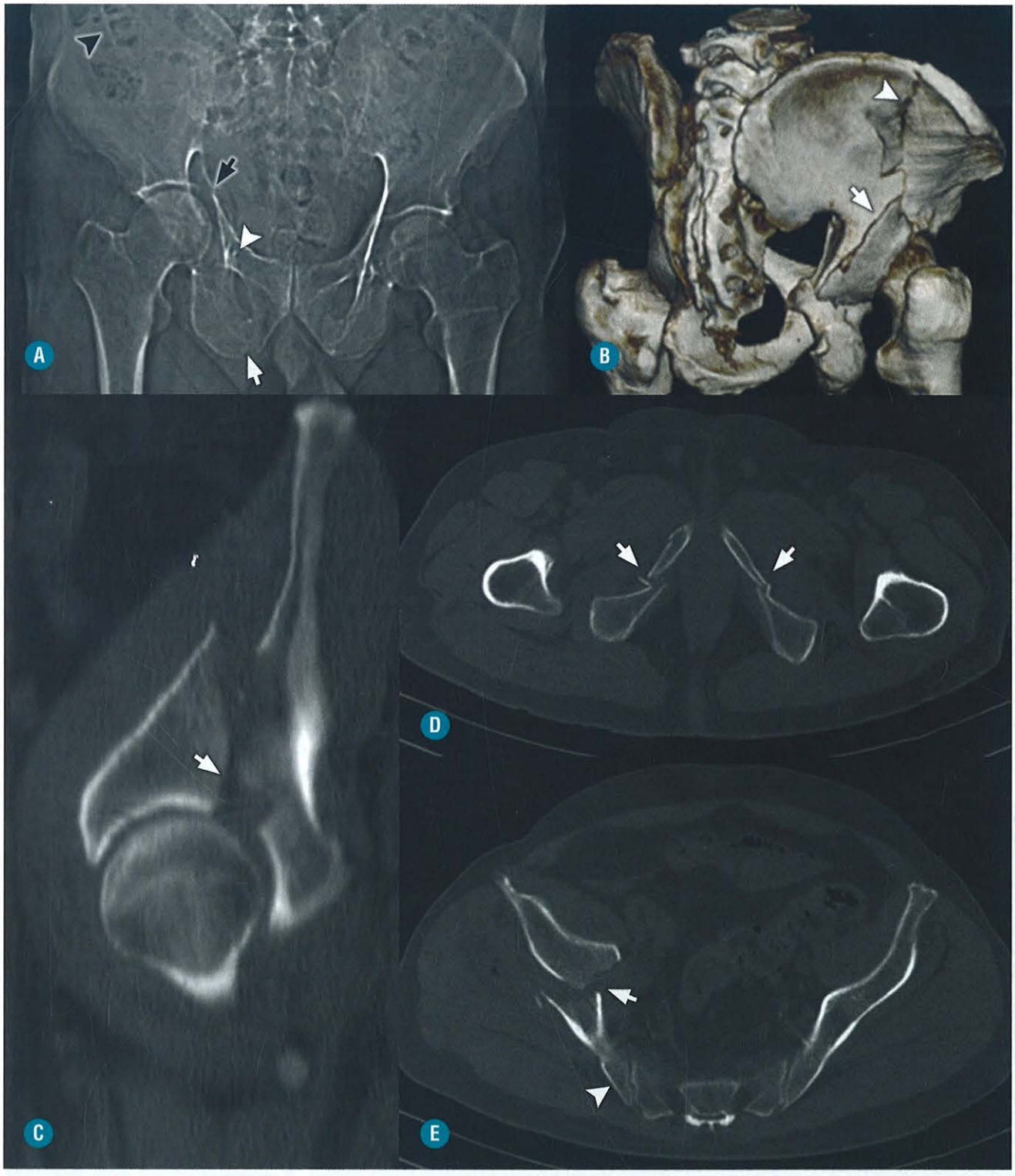

FIGURA 4-106. Fratura das duas colunas com sinal do esporão. **A,** Radiografia digital de TC demonstrando fraturas do anel obturatório (*seta branca*), da asa do ílio (*ponta de seta preta*), das linhas iliopectínea (*seta preta*) e ilioisquiática (*ponta de seta branca*). **B,** TC de reformatação tridimensional, visão posterior lateral direita, demonstrando o sinal do esporão (*seta branca*) e a extensão da fratura para a asa do ílio (*ponta de seta branca*). **C,** TC de reformatação sagital, janela óssea, demonstrando a extensão da fratura para a asa do ílio (*seta branca*). **D** e **E,** TC de cortes axiais, janela óssea, demonstrando a fratura dos anéis obturatórios (*setas brancas*) e a orientação coronal do traço de fratura (*seta branca*). O "contraforte isquiático" (*ponta de seta branca*) não mais se conecta à área de carga do acetábulo.

nem sempre está presente, mas é muito sugestivo. Consiste no deslocamento posterior do "contraforte isquiático" (*sciatic buttress*) e denota disjunção do teto acetabular do esqueleto axial. Deve-se pesquisar fraturas associadas no sacro ipsio ou contralateral.

- Fratura em "T" – representa 7% das fraturas acetabulares. Na radiografia convencional, observa-se descontinuidade das linhas iliopectínea (iliopúbica) e ilioisquiática com extensão inferior para o anel obturatório, porém sem extensão para a asa do ilíaco. Na TC, os traços de fratura são observados com orientação sagital e coronal associados à descontinuidade do anel obturatório.
- Fratura transversa associada à fratura da parede posterior (Fig. 4-107) – é comum (20%) e pode ser identificada na radiografia convencional pela descontinuidade das linhas da parede posterior, ilioisquiática e iliopectínea (iliopúbica). Os traços de fratura são observados com orientação sagital e oblíqua na TC, estando o anel obturatório íntegro.
- Fratura da coluna e parede posteriores – é rara (3%) e pode ser identificada na radiografia convencional pela descontinuidade das linhas ilioisquiática, da parede posterior e do anel obturatório. Na TC, os traços de fratura são observados com orientação coronal e oblíqua com extensão para o anel obturatório.
- Fratura da coluna ou parede anteriores associada à fratura hemitransversa posterior – representa 7% das fraturas complexas do acetábulo. Na radiografia convencional, observa-se descontinuidade do anel obturatório e das linhas ilioisquiática e iliopectínea (iliopúbica). Os traços de fratura são observados com orientação coronal e sagital na TC, estando o anel obturatório interrompido.

Portanto, as fraturas das colunas anterior e posterior têm orientação coronal quando avaliadas nos cortes axiais de TC. As fraturas transversas têm orientação sagital, e as fraturas das paredes anterior e posterior têm orientação oblíqua.

- Apesar da classificação de Judet e Letournel propor 10 tipos de fraturas acetabulares, 90% delas se enquadram nos cinco padrões mais frequentes dessa classificação: fratura das duas colunas, em forma de "T", transversa, transversa associada à fratura da parede posterior e fratura isolada da parede posterior.
- Esses cinco grupos (Fig. 4-108) podem ser subdivididos em dois, de acordo com a presença de fratura do anel obturatório. A fratura das duas colunas e a em forma de "T" estão associadas à fratura do anel obturatório. A fratura transversa, associada à fratura da parede posterior, e a fratura isolada da parede posterior estão associadas à integridade do anel obturatório.
- A fratura das duas colunas associa-se à fratura da asa do ílio. Esse achado a diferencia da fratura em "T". A fratura transversa apresenta descontinuidade das linhas ilioisquiática e iliopectínea (iliopúbica), enquanto, na fratura isolada da parede posterior, essas linhas encontram-se intactas.
- A maioria dos casos de fraturas acetabulares demanda tratamento cirúrgico. Fraturas não desalinhadas ou minimamente desalinhadas podem ser tratadas de modo conservador.
- Ossificação heterotópica, osteomielite, necrose avascular, lesões neurais e trombose de veias profundas são as principais complicações.

Fraturas do Fêmur Proximal

- A fratura do fêmur proximal é uma causa comum de mortalidade e perda funcional para a população idosa. Estudos

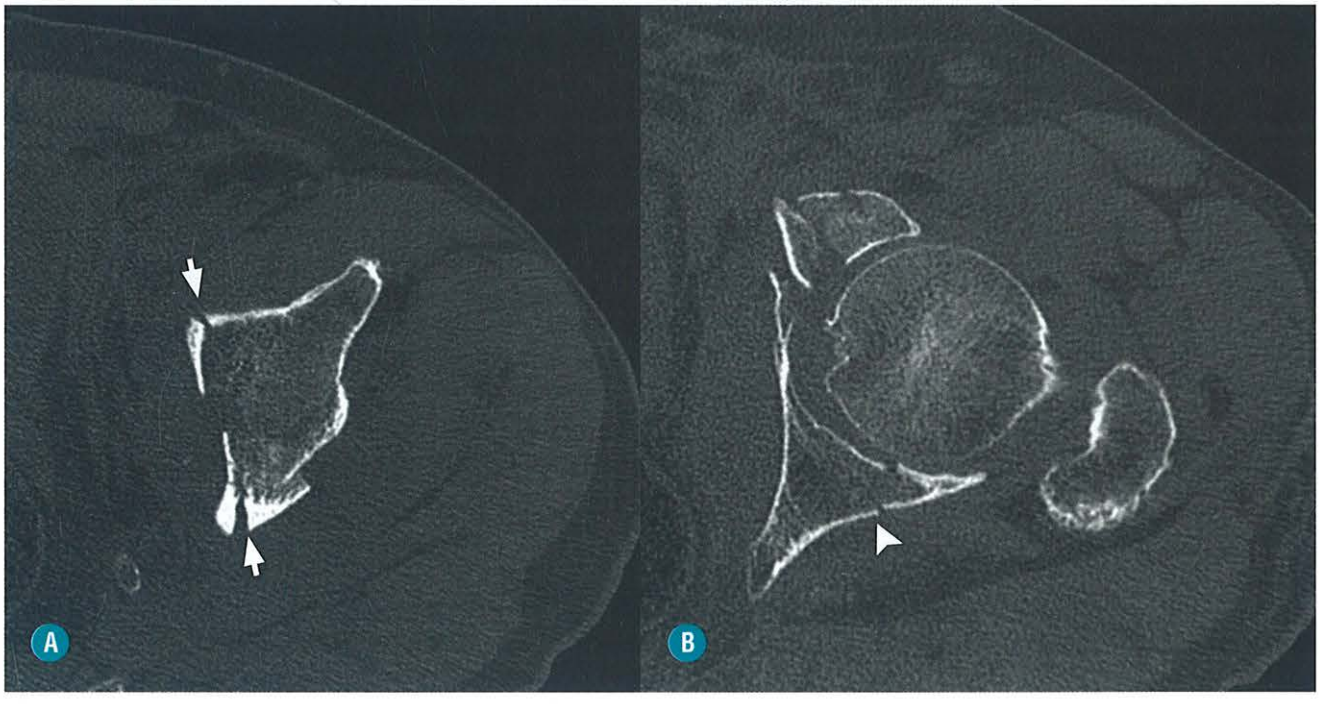

FIGURA 4-107. Fratura transversa associada à fratura da parede posterior. **A,** TC de corte axial, janela óssea, demonstrando o traço de fratura com orientação sagital (*setas brancas*), que representa o componente transverso desta fratura combinada. **B,** TC de corte axial, janela óssea, demonstrando o traço de fratura com orientação oblíqua (*ponta de seta*), que representa o componente da parede posterior.

epidemiológicos demonstram que menos da metade dos pacientes vítimas deste tipo de trauma readquire a capacidade de deambulação.

- O custo social e econômico dessa condição é alto, e a incidência aumenta com a idade, como consequência do aumento do número de quedas e alta prevalência de osteoporose nesse grupo etário. É mais frequente em idosos moradores nas áreas urbanas, do sexo feminino e institucionalizados.
- Dessas fraturas, 10 a 15% não são diagnosticadas pelo exame clínico e radiografias iniciais, o que aumenta a mortalidade e a morbidade dessa condição. Má definição e descontinuidade da cortical óssea são os principais achados radiográficos, mas podem ser de difícil identificação, especialmente em pacientes osteoporóticos e portadores de fraturas não desalinhadas.
- Fraturas ocultas devem ser pesquisadas rotineiramente pela TC e, preferencialmente, RM nas primeiras 24h após o evento traumático, mesmo em pacientes com amplitude de movimento e deambulação preservadas.
- A RM é o método de escolha, pois tem maior sensibilidade (99%) do que a TC (53%) e permite identificar outras condições que podem mimetizar fraturas, incluindo contusão óssea, edema muscular e bursite.
- O tratamento cirúrgico deve ser instituído em caráter de urgência, propiciando mobilização precoce e menor tempo de internação. Cirurgias realizadas dois dias após o trauma têm o dobro de mortalidade, quando comparadas às cirurgias realizadas no dia do evento.
- As fraturas do fêmur proximal podem ser divididas em intracapsulares e extracapsulares (Fig. 4-109), e as intracapsulares são duas vezes mais frequentes que as extracapsulares e apresentam maiores índices de complicações.

Fraturas Intracapsulares

A cápsula articular do quadril tem origem no acetábulo e se fixa na face anterior do fêmur ao longo da linha intertrocantérica. Posteriormente, a cápsula envolve a cabeça femoral e os 2/3 proximais do colo femoral.

As fraturas intracapsulares podem ser subdivididas em capitais e do colo femoral, e estas podem ser classificadas em subcapitais, transcervicais e basicervicais. As subcapitais (Fig. 4-110) são as mais frequentes, as capitais e basicervicais são incomuns e as transcervicais raras (Fig. 4-111).

- As fraturas do colo femoral ocorrem comumente em população idosa, após quedas com impacto no trocanter maior, mas também podem estar relacionadas com traumatismos repetitivos de baixa energia (fraturas por estresse) em pacientes jovens. Nessa última situação, coxa vara é um importante fator de risco.
- A apresentação clínica é incaracterística. Dor inguinal na face anterior da coxa e joelho com limitação da rotação interna do quadril são sintomas frequentes.
- A radiografia simples é o exame inicial e deve incluir pelo menos duas incidências: A.P. e Lauenstein. Fraturas alinhadas podem ser imperceptíveis a esse método.
- Nos casos de fraturas sutis ou impactadas, recomenda-se a realização de TC com reformatação no plano coronal. É um método particularmente útil para determinar a obliquidade do traço, o que influenciará na estabilidade e no prognóstico da lesão, e quanto mais vertical for o traço, mais instável é a fratura.
- A RM é o exame de escolha e tem como principal característica a desproporcionalidade do edema medular ósseo subcortical em relação ao traço de fratura. O traço apresenta

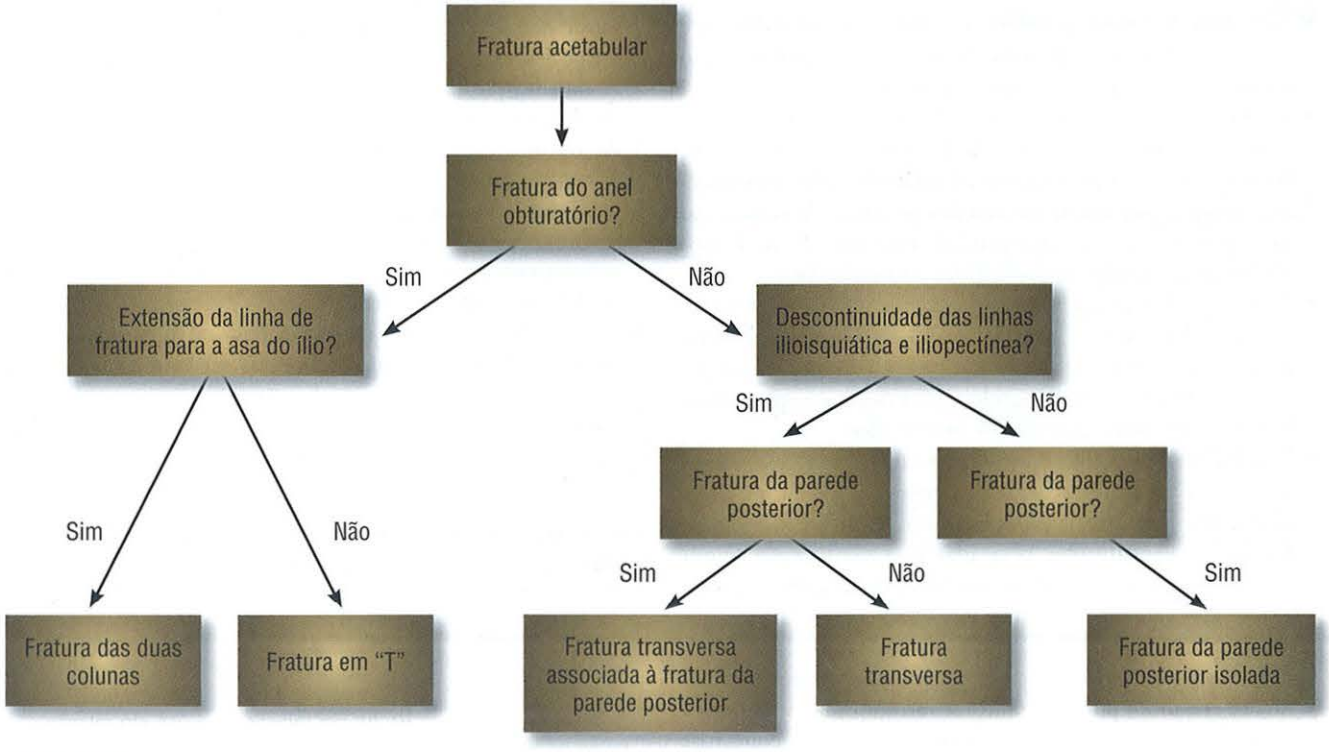

FIGURA 4-108. Algoritmo para classificação das fraturas acetabulares nos cinco tipos mais frequentes da classificação de Judet e Letournel.

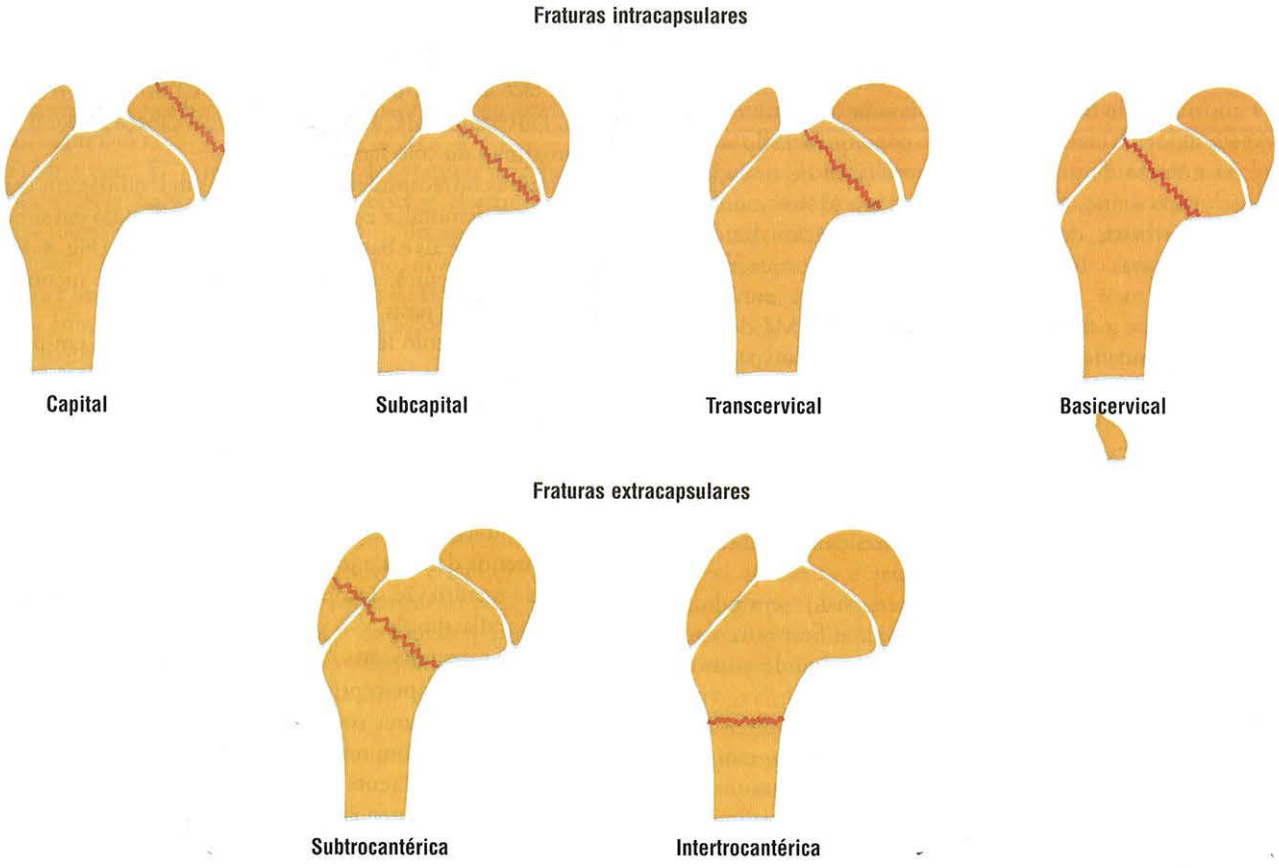

FIGURA 4-109. Fraturas do fêmur proximal intracapsulares e extracapsulares.

hipossinal em todas as sequências, enquanto o edema medular ósseo se caracteriza por hipersinal nas sequências ponderadas em T2 e hipossinal em T1.

- Nos casos de fraturas patológicas, a RM deve ser indicada, e observa-se destruição do trabeculado ósseo com substituição da medula amarela pela lesão neoplásica.
- O tratamento varia em função da localização (cortical superior ou inferior) e da presença de desvio entre os fragmentos. As fraturas da cortical superior/lateral são mais frequentes em idosos e por serem submetidas às forças de tensão são mais sujeitas a desvios, deformidade em varo e pseudoartrose. Portanto, devem ser conduzidas cirurgicamente.
- As fraturas da cortical inferior/medial, isto é, do calcar femoral, são submetidas às forças de compressão e representam a maioria das fraturas do colo em atletas e na população jovem. Geralmente, não progridem para desvios e apresentam boa resposta com o tratamento conservador.
- Pseudoartrose, necrose avascular da cabeça femoral e osteoartrose são as complicações mais frequentes. Os altos índices de necrose avascular da cabeça femoral após fraturas do colo femoral são justificados pela anatomia vascular do fêmur proximal. A maior parte do suprimento sanguíneo para a cabeça femoral é proveniente das artérias femorais circunflexas, cujos ramos ascendem sob a cápsula articular. Apenas uma porção muito pequena é nutrida por artérias no ligamento redondo, portanto fraturas intracapsulares tendem a interromper o suprimento vascular, levando à osteonecrose da cabeça femoral.
- Das várias classificações propostas para as fraturas do colo femoral, as de Pauwels (Tabela 4-1) e Garden (Tabela 4-2) são úteis, uma vez que se baseiam na estabilidade da fratura. Fator esse determinante para o tratamento e o prognóstico destas lesões.
- A classificação de Blickenstaff & Morris (Tabela 4-3) é exclusiva para fraturas por estresse do colo femoral.
- As fraturas capitais são incomuns e geralmente associadas à luxação posterior do quadril. Possuem alta morbidade e mortalidade em decorrência da associação a traumas pélvico, abdominal e craniano; são mais comuns em pacientes jovens submetidos a traumatismos de alta de energia, em especial acidentes automobilísticos.
- A extensão das fraturas da cabeça femoral aumenta quando envolve a fóvea femoral. As fraturas menores estão abaixo desse marco anatômico.
- Compressão do nervo ciático devido à luxação posterior do quadril e necrose avascular da cabeça femoral em decorrên-

TABELA 4-1. Classificação de Pauwels

Pauwels I	*Pauwels II*	*Pauwels III*
Linha de fratura com orientação de 0-30° em relação ao plano horizontal	Linha de fratura com orientação de 30-70° em relação ao plano horizontal	Linha de fratura com orientação > 70° em relação ao plano horizontal

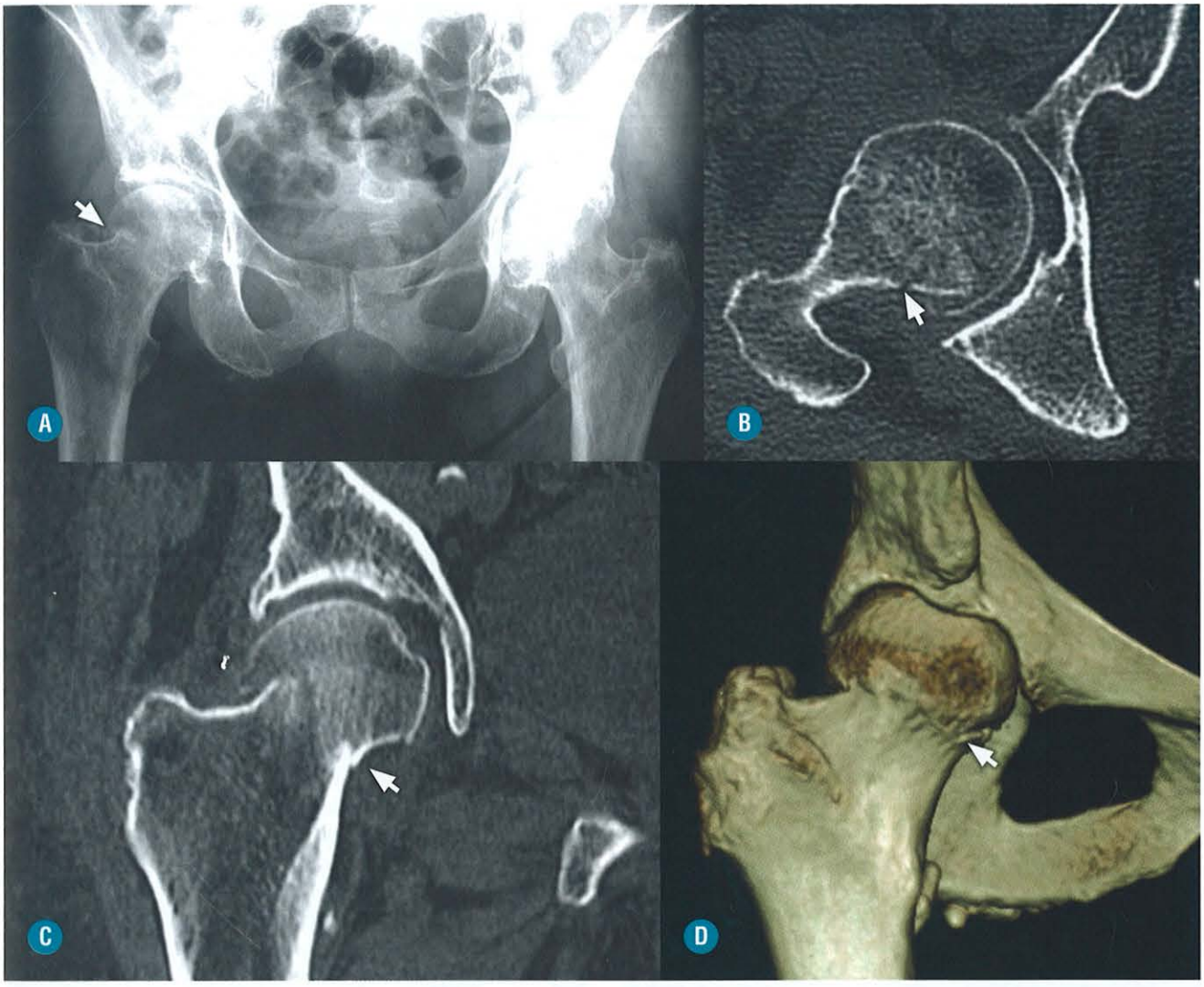

FIGURA 4-110. Paciente de 75 anos, do sexo feminino, com fratura subcapital impactada (*setas*), sem desvio angular significativo, observada na radiografia (**A**), TC no plano axial (**B**), coronal (**C**) e reconstrução 3D (**D**).

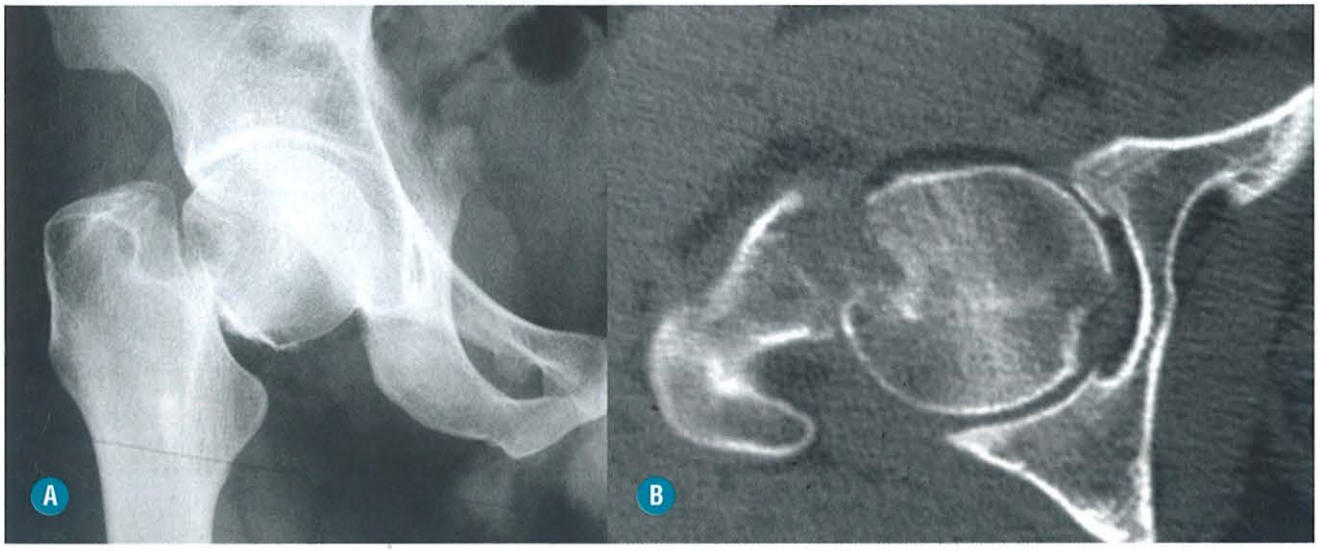

FIGURA 4-111. Fratura transcervical. Radiografia simples demonstrando o traço de fratura no colo femoral (**A**); a TC (janela óssea) demonstra a angulação dos fragmentos (**B**).

TABELA 4-2. Classificação de Garden

Garden I	*Garden II*	*Garden III*	*Garden IV*
Incompleta ou impactada	Completa alinhada	Completa parcialmente desalinhada	Completa totalmente desalinhada

TABELA 4-3. Classificação de Blickenstaff & Morris

Tipo I	*Tipo II*	*Tipo III*
Calo periosteal ou endosteal sem evidência do traço de fratura	Traço de fratura	Fratura desalinhada

cia de lesão das artérias circunflexas femorais são as complicações mais frequentes.

- O principal diagnóstico diferencial a ser considerado é a necrose avascular da cabeça femoral, e na osteonecrose comumente se observa o sinal da "dupla linha", e a superfície articular se encontra intacta.
- Há vários sistemas de classificação para as fraturas capitais, sendo a classificação de Pipkin (Tabela 4-4) bastante utilizada, pois norteia o tratamento ortopédico.
  - Fraturas Pipkin tipo I são preferencialmente tratadas conservadoramente. Fragmentos ósseos deslocados inferiormente são aceitáveis se não envolverem a área de carga.
  - Fraturas Pipkin tipo II são tratadas conservadoramente apenas se os fragmentos ósseos estiverem congruentes. Tipo II com fragmentos instáveis ou deslocados são tratadas com redução aberta com fixação interna.
  - Fraturas Pipkin tipo III são tratadas com redução aberta com fixação interna em pacientes jovens e com hemiprótese em idosos.
  - Fraturas Pipkin tipo IV com fraturas acetabulares instáveis/deslocadas são tratadas com redução aberta e fixação interna em pacientes jovens e com artroplastia total do quadril em idosos.
- De uma forma geral, a redução cruenta está indicada nos casos de falha da redução incruenta, fraturas associadas do colo femoral, presença de fragmentos intra-articulares e redução incongruente.
- O prognóstico depende do tipo de fratura, presença de fraturas associadas (acetabular, colo femoral e anel pélvico) e tempo entre o traumatismo e a redução. As fraturas Pipkin tipo I e II têm bom prognóstico, e as tipo III e IV apresentam prognóstico reservado.

Fraturas Extracapsulares

- As fraturas extracapsulares são menos frequentes que as intracapsulares e se dividem em intertrocantéricas e subtrocantéricas.
- A maioria é intertrocantérica (Fig. 4-112), com a linha de fratura se estendendo do trocanter maior ao trocanter menor do fêmur.
- Elas habitualmente ocorrem em um grupo etário ainda mais avançado do que as fraturas intracapsulares e, de forma geral, podem ser diagnosticadas por radiografias simples na incidência de frente.
- Geralmente resultam de trauma direto após queda e podem ser classificadas de acordo com o número de fragmentos.
- As fraturas em dois fragmentos são estáveis, enquanto as fraturas em quatro partes ou de partes múltiplas são instáveis, e a maioria das intertrocantéricas é cominutiva.
- As fraturas subtrocantéricas têm o curso relativamente benigno, e complicações como não consolidação ou necrose avascular da cabeça femoral são pouco frequentes. Isso ocorre em decorrência do bom suprimento de sangue e da circulação colateral adequada a essa região.

Fraturas por Estresse

- As fraturas por estresse acometem pacientes sem história de trauma e são subdivididas em fadiga, quando o osso normal é submetido a esforço repetitivo, ou em insuficiência, quando o osso anormal (geralmente osteopênico) é submetido ao uso fisiológico.
- A maior parte acontece nos membros inferiores, especialmente na tíbia, fíbula distal e metatarsos. Nos ossos da bacia, apresentam localizações características, sendo as asas sacrais (adjacentes às articulações sacroilíacas) e os ramos púbicos (adjacentes à sínfise púbica) os locais mais frequentemente acometidos (Fig. 4-113).

Fratura por Insuficência Sacral (Fig. 4-114)

- A fratura por insuficiência sacral, descrita em 1982 por Lourie, é uma importante causa de dor pélvica em pacientes idosos, sobretudo do sexo feminino.
- Acomete de 2 a 4% das mulheres brancas com mais de 60 anos, e as principais características clínicas são dificuldade na deambulação, dores pélvica e lombar. Os sintomas neurológicos e de compressão medular são raros.
- Geralmente não são visualizadas nas radiografias iniciais. O achado radiográfico mais comumente encontrado é a osteo-

TABELA 4-4. Classificação de Pipkin

Tipo I	*Tipo II*	*Tipo III*	*Tipo IV*
Traço de fratura abaixo da fóvea femoral (rotura do ligamento redondo)	Traço de fratura acima da fóvea femoral (ligamento redondo íntegro)	Fratura da cabeça femoral (Pipkin tipo I ou II) associada à fratura do colo femoral	Fratura da cabeça femoral (Pipkin tipo I ou II) associada à fratura da margem anteroposterior do acetábulo



FIGURA 4-112. Paciente de 74 anos, do sexo feminino, apresentando fratura intertrocantérica completa (*setas*) com extenso edema da medular óssea, sem desvio angular significativo, observada na radiografia (**A**), RM no plano coronal T1 (**B**) e T2 com saturação de gordura (**C**).

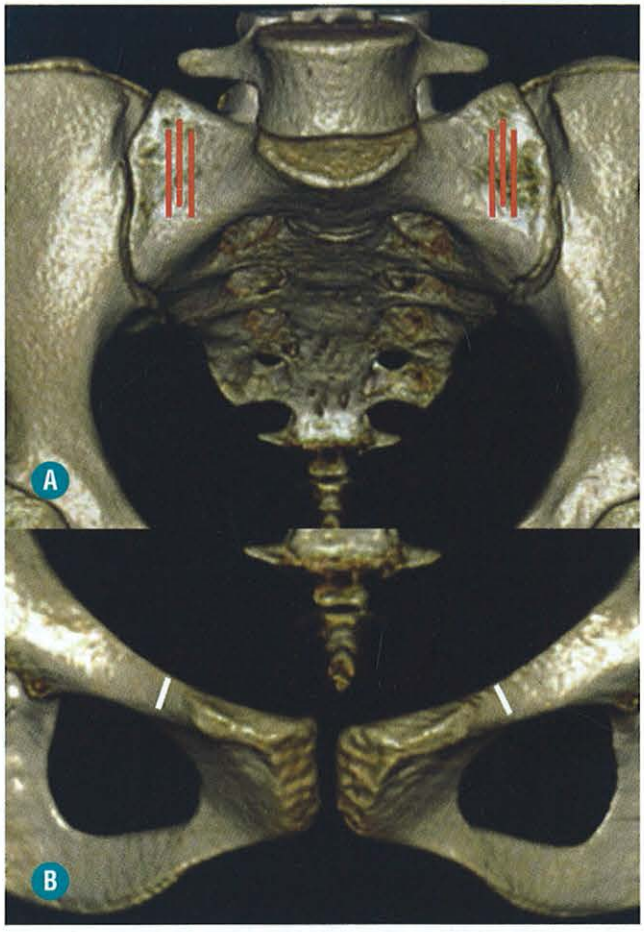

FIGURA 4-113. A-B, TC de reformatação tridimensional da bacia, visão anterossuperior, demonstrando as localizações típicas das fraturas por insuficiência sacral (*linhas vermelhas*) e dos ramos púbicos (*linhas brancas*).

penia. Em estágios mais avançados, se expressam por esclerose óssea reacional e espessamento cortical.

- Os achados tomográficos mais evidentes são traços de fraturas radioluzentes e bandas escleróticas nas asas sacrais, além de fratura das corticais anteriores do sacro.
- A RM é o exame de escolha. Caracterizam-se por traços de hipossinal com orientação vertical nas sequências ponderadas em T1, associados a acentuado edema da medula óssea circunjacente. Em cerca de 70% dos casos são bilaterais, apresentando o formato em "H" (sinal do Honda), típico desta entidade. As sequências sensíveis a líquido e após a injeção do gadolínio nos planos coronais oblíquos são bastante úteis para o diagnóstico.
- O implante secundário é o principal diagnóstico diferencial a ser considerado, especialmente em pacientes com neoplasia conhecida. Nesses casos, normalmente se observam lesões infiltrativas sólidas multifocais, com componente de partes moles, aspecto distinto da fratura por insuficiência sacral.

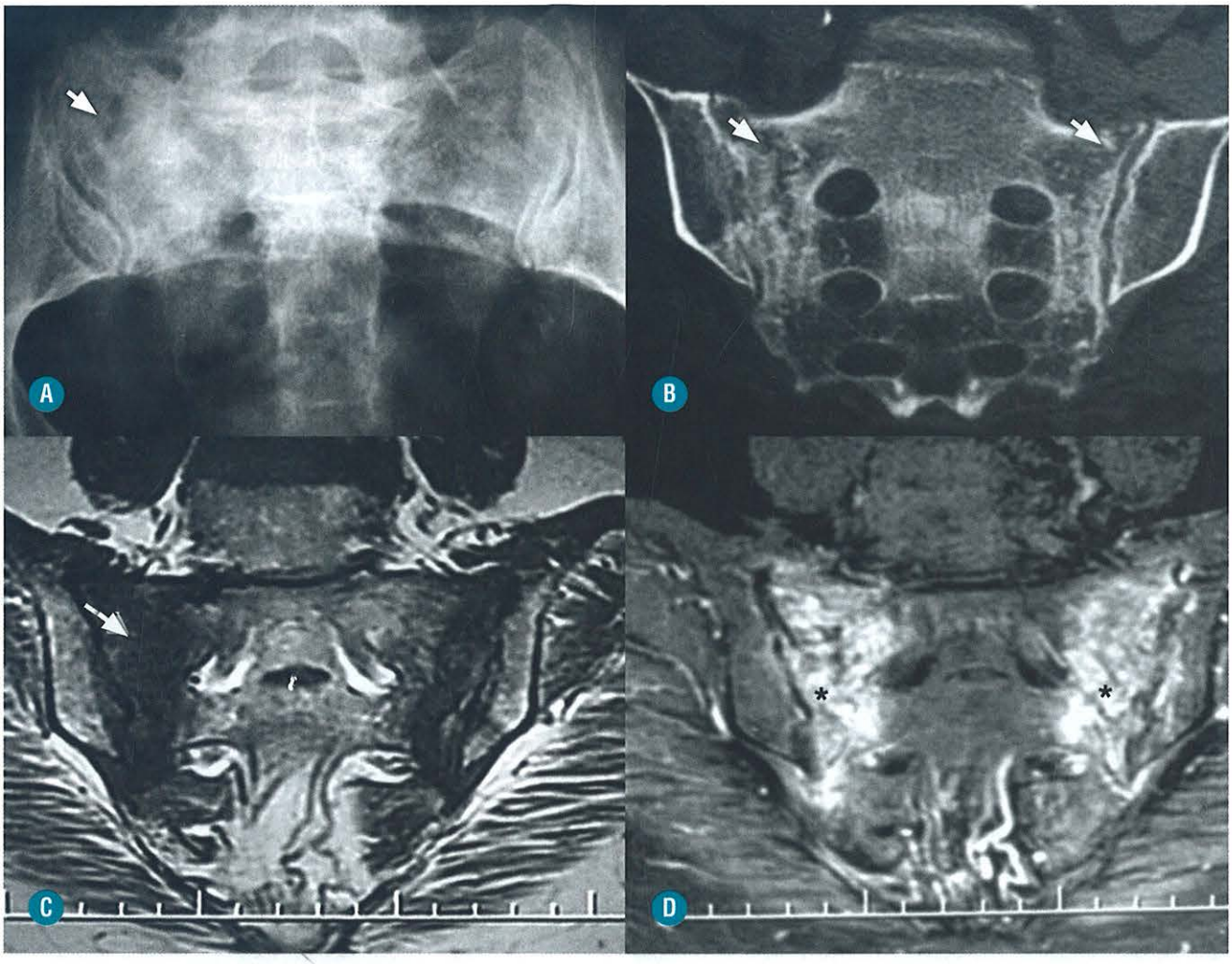

FIGURA 4-114. Fratura por insuficiência sacral. **A,** Radiografia demonstrando traço de fratura (*setas*) na asa sacral direita associado à esclerose reacional. A fratura da asa sacral esquerda não é claramente identificada. **B,** TC de corte axial, janela óssea – traços de fraturas radioluminescentes nas asas sacrais, com orientação paralela às articulações sacroilíacas, associados à esclerose óssea reacional. **C,** RM coronal T1 demonstra os traços de fratura com hipossinal, associados a edema com hipersinal (*asterisco*) em T2 (**D**).

- Osteoporose pós-menopausa, história de radioterapia prévia e uso prolongado de corticoesteroides são importantes fatores de risco para essa condição.
- O tratamento conservador é a regra. O tratamento cirúrgico deve ser considerado quando os fragmentos ósseos estão desalinhados ou nos casos de pseudoartrose.

Fratura por Estresse dos Ramos Púbicos

- A fratura por estresse dos ramos púbicos é rara, representando de 1 a 2% de todas as fraturas por estresse. Normalmente, acomete a porção medial dos ramos púbicos ou a junção entre o ramo púbico inferior e o ísquio.
- Considerada de baixo risco, é mais comumente observada em corredores de longa distância e recrutas militares do sexo feminino. A tensão contínua do músculo adutor magno, que se origina no ramo inferior do púbis, túber e ramo isquiáticos, é o principal fator associado a essa lesão.
- Os sintomas mais comumente observados são: dor inguinal, glútea e na coxa. O quadro se exacerba na abdução e na rotação externa do quadril e se atenua no repouso.
- A radiografia pode não demonstrar o traço de fratura, especialmente nas fases iniciais. É comum identificar o calo ósseo nas fases tardias. Se a radiografia for negativa e a suspeita clínica for importante, deve-se considerar a realização de RM.
- A RM é o exame de imagem padrão-ouro para identificação e caracterização dessas fraturas. De uma forma geral, o traço tem orientação perpendicular à cortical óssea e é acompanhado por edema medular difuso, espessamento cortical e periostite. Em alguns casos, observa-se apenas o edema medular ósseo, sem identificação do traço de fratura. Nessas situações, deve-se indicar a realização de TC.
- O diagnóstico precoce é importante para o tratamento e prevenção de suas complicações. Habitualmente conduzidas de forma conservadora, deve-se evitar a realização de movimentos que intensifiquem o estresse na região comprometida. Atividades de vida diária são mantidas, inclusive a deambulação precoce com carga. O tratamento cirúrgico é indicado quando os fragmentos ósseos estão desalinhados ou nos casos de pseudoartrose.

- As fraturas por estresse dos ramos púbicos podem ser bilaterais, e a concomitância com fraturas por insuficiência sacral não é rara.

Fraturas Subtrocantéricas Atípicas por Uso Crônico de Bifosfonatos (Alendronato)

- O alendronato de sódio é um bifosfonato análogo aos pirofosfatos endógenos que inibem a apoptose dos osteoclastos, reduzindo a reabsorção óssea e, consequentemente, aumentando a densidade mineral óssea.
- Essa droga é utilizada amplamente no tratamento da osteogênese imperfeita, displasia fibrosa, doença de Paget, mieloma múltiplo e, principalmente, osteoporose.
- Apesar de estudos prévios comprovarem que o uso de bifosfonatos reduz o risco de fraturas osteoporóticas e aumenta a densidade mineral óssea, recentemente relatou-se a prevalência aumentada de fraturas femorais subtrocantéricas atípicas em pacientes sem história de trauma ou submetidos a traumas de baixa energia. Essas fraturas normalmente se dão em pacientes idosas que fazem uso contínuo de alendronato por mais de quatro anos, mas existem relatos que as associam ao uso do zolendronato e do risendronato. Ainda não há comprovação se o uso dos bifosfonatos por via intravenosa aumenta a incidência de fraturas em comparação com a via oral.
- A fisiopatologia dessa controversa condição ainda não está bem-definida, mas acredita-se que a inibição dos osteoclastos resulta na supressão da reabsorção e no remodelamento ósseo, aumentando sua fragilidade e o risco de fraturas por microtraumas em alguns pacientes.
- A prevalência ainda é incerta, mas está aumentando nos últimos anos. Há trabalhos que estimam a ocorrência de fraturas atípicas em 1/1.000 usuários crônicos de alendronato.
- Clinicamente, essa condição pode ser assintomática ou acompanhada por dor local. O acometimento bilateral é frequente. Por isso, recomenda-se a avaliação radiográfica do fêmur contralateral mesmo que assintomático.
- As fraturas relacionadas com o alendronato distam cerca de 5 cm do trocanter menor e apresentam características de imagem bem-definidas. Podem ser divididas em completas ou incompletas:
  - Incompletas (Fig. 4-115): tendem a progredir para fraturas completas. Há espessamento da cortical lateral, o que indica cronicidade. O traço de fratura radioluzente perpendicular à cortical óssea nem sempre é visualizado no estudo radiográfico.
  - Completas: discretamente mais frequentes, apresentam orientação transversa ao maior eixo do fêmur, proeminência espiculada do córtex medial ("bico medial"), desvio cranial do fragmento distal, angulação em varo e espessamento cortical lateral no local da fratura.
- Por também estarem associadas a traumatismo de baixa energia, as fraturas subtrocantéricas relacionadas com o uso crônico de alendronato devem ser diferenciadas de fraturas patológicas por meio de TC e RM.
- As fraturas subtrocantéricas típicas ocorrem em adultos jovens, predominantemente do sexo masculino, após traumatismos de alta energia, especialmente acidentes automobilísticos. O traço de fratura habitualmente tem orientação oblíqua ou em espiral.
- Ainda não há consenso quanto ao tratamento para as fraturas subtrocantéricas atípicas, pois a patologia é pouco conhecida. Normalmente, utilizam-se hastes intramedulares, assim como nas fraturas típicas. As fraturas incompletas podem ser tratadas cirurgicamente para impedir a progressão para as completas. O uso do bifosfonato deve ser interrompido temporária ou permanentemente.
- O prognóstico das fraturas atípicas é semelhante ao das típicas. A consolidação ocorre habitualmente em até seis meses.
- Há ainda relatos que associam osteonecrose da mandíbula ou, menos frequentemente, da tíbia e fêmur com o uso de bifosfonatos.

AVALIAÇÃO PÓS-OPERATÓRIA

Artroplastia Total do Quadril

A artroplastia total do quadril (ATQ) é o tratamento definitivo em paciente com artrose avançada, e até 20% dos pacientes evoluem com dor após o procedimento. As complicações mais frequentemente relacionadas com dor incluem a soltura mecânica, infecção, mal posicionamento da prótese, fratura, ossificação heterotópica e reação de corpo estranho em decorrência da doença de micropartículas. O radiologista tem papel importante no acompanhamento desses pacientes, devendo estar habituado com as peculiaridades, as variações da técnica de artroplastia e com o aspecto normal pós-operatório para correta interpretação dos achados e diagnóstico das complicações.

O estudo radiográfico convencional continua sendo o principal instrumento para a avaliação inicial da ATQ, porém demonstra limitações por ser um método bidimensional. A TC é mais sensível do que a radiografia para demonstrar osteólise e lesões ósseas, e possibilita avaliação de partes moles. A RM vem ganhando cada vez mais espaço com a utilização de protocolos que reduzem os artefatos de suscetibilidade magnética, sendo mais útil na avaliação das partes moles. A cintilografia é útil quando negativa, para descartar infecção ou soltura, porém pouco específica quando positiva.

Existem diversos tipos de materiais e técnicas utilizados, e as ligas utilizadas na confecção das próteses são mais comumente de crômio-cobalto ou de titânio, podendo a artroplastia ser cimentada, não cimentada ou mista. O componente acetabular pode ser revestido por polietileno (metal-polietileno), ou a articulação acetabular e femoral pode ser do tipo metal-metal com modelo denominado *resurfacing*, preconizada em pacientes mais jovens pelo menor desgaste e cabeça femoral maior, permitindo mais mobilidade (Fig. 4-116). Próteses cimentadas são recomendadas em pacientes com osteoporose importante, transmitindo de maneira mais uniforme a carga.

Existem também técnicas de artroplastia parcial, em que somente a superfície articular femoral é substituída, por meio da ressecção e substituição da cabeça e do colo, podendo ser do tipo unipolar ou bipolar (Fig. 4-116), sendo mais utilizadas em paciente com fratura do colo femoral que estejam em idade avançada ou apresentem comorbidades com baixa expectativa de vida.

AVALIAÇÃO INICIAL

Na avaliação inicial, deve ser realizada análise do posicionamento da prótese, pois a posição não ideal dos compo-

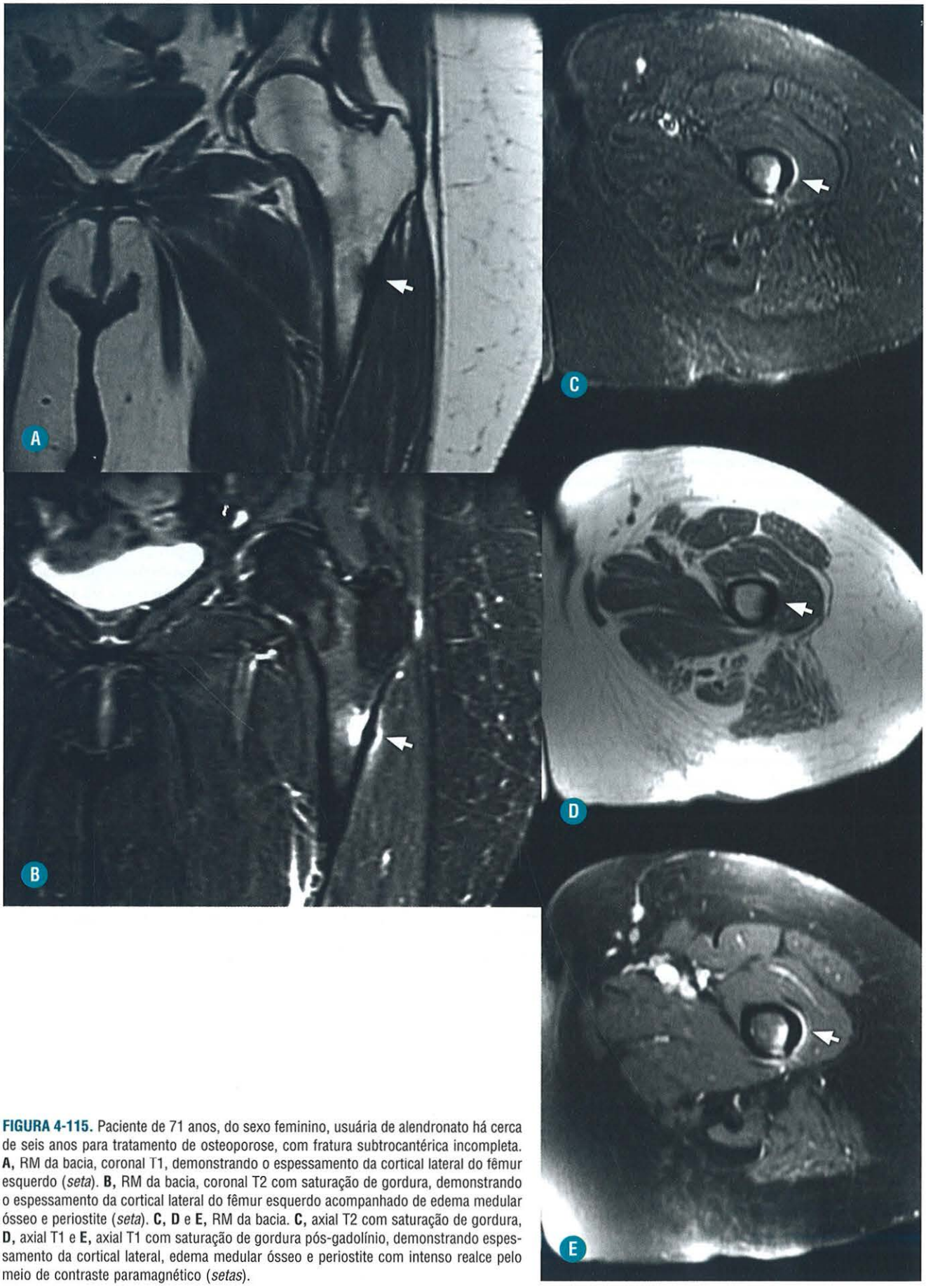

FIGURA 4-115. Paciente de 71 anos, do sexo feminino, usuária de alendronato há cerca de seis anos para tratamento de osteoporose, com fratura subtrocantérica incompleta. **A,** RM da bacia, coronal T1, demonstrando o espessamento da cortical lateral do fêmur esquerdo (*seta*). **B,** RM da bacia, coronal T2 com saturação de gordura, demonstrando o espessamento da cortical lateral do fêmur esquerdo acompanhado de edema medular ósseo e periostite (*seta*). **C, D** e **E,** RM da bacia. **C,** axial T2 com saturação de gordura, **D,** axial T1 e **E,** axial T1 com saturação de gordura pós-gadolínio, demonstrando espessamento da cortical lateral, edema medular ósseo e periostite com intenso realce pelo meio de contraste paramagnético (*setas*).

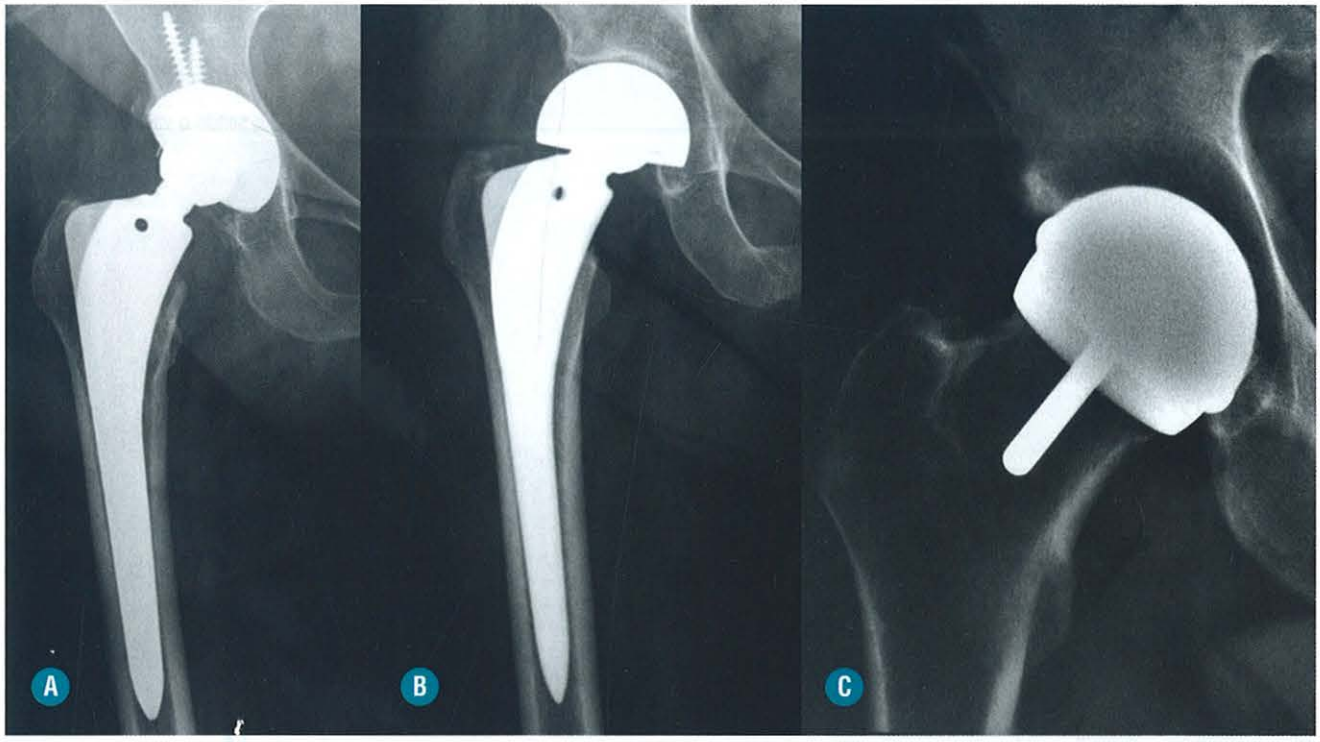

FIGURA 4-116. A, Artroplastia total do quadril. **B,** Artroplastia parcial do quadril tipo bipolar. **C,** Artroplastia metal-metal tipo *resurfacing*. (*Cortesia do Dr. Lafayette Lage – São Paulo.*)

nentes predispõe à soltura mecânica precoce, instabilidade e luxação. A posição do acetábulo é analisada em relação aos ângulos de inclinação lateral ou abdução, o ângulo de anteversão e a relação com estruturas próximas. A cabeça femoral deve ocupar posição central em relação ao componente acetabular, e o componente femoral deve estar alinhado com a diáfise femoral.

- Ângulo de inclinação lateral, de abdução ou de versão horizontal – medido na radiografia em AP, sendo o ângulo obtido entre a linha traçada, conectando as margens superior e inferior do copo acetabular, e outra linha horizontal, traçada entre as tuberosidades isquiáticas (Fig. 4-117). O valor preconizado como ideal se situa entre 30° e 50°. Ângulos com mais de 50° predispõem ao deslocamento, e menores de 30° causam limitação da abdução do membro.
- Ângulo de anteversão acetabular – apresenta duas maneiras de ser realizada. A medida obtida na radiografia em perfil (anteversão planar) não é fidedigna, pois varia com a rotação da pelve e da coxa. A medida da anteversão verdadeira é realizada na TC no plano axial, na altura da porção central da cabeça femoral, sendo medida entre uma linha que tangencia as margens acetabulares e outra linha perpendicular ao plano posterior das espinhas isquiáticas (Fig. 4-118), e os valores normais se encontram entre 5° e 25°.
- Componente femoral – é importante a avaliação qualitativa da relação entre o eixo da haste femoral em relação à diáfise femoral, sendo a posição ideal neutra (Fig. 4-119). A angulação em valgo, em geral, acareta poucas consequências, porém a angulação em varo aumenta o risco de soltura e de fraturas. O centro da cabeça femoral da prótese deve estar no mesmo nível que a cabeça femoral contralateral no ortostatismo.
- Anteversão do colo do componente femoral – pode ser realizada por meio do estudo radiográfico em perfil, porém também é pouco fidedigno em decorrência das rotações da pelve e da coxa. A análise por TC é a ideal, sendo medido o ângulo entre a linha que passa pelo eixo do colo com a linha que passa posteriormente aos côndilos femorais no plano axial.

Outro parâmetro que deve ser analisado é a relação entre a cabeça femoral e o componente femoral. A cabeça deve ocupar a posição central, especialmente quando o componente acetabular é revestido de polietileno. Caso a cabeça ocupe posição excêntrica, desgaste ou deslocamento do revestimento de polietileno devem ser considerados (Fig. 4-120).

Também é importante a realização de escanometria para medidas de comprimento dos membros, pois o encurtamento do membro determina menor eficiência da musculatura, e o alongamento do membro predispõe ao deslocamento da prótese.

ACOMPANHAMENTO DA ARTROPLASTIA DO QUADRIL

Falhas da artroplastia que demandam revisão cirúrgica ocorrem em até 17% dos casos. As principais causas de revisão primária incluem soltura asséptica ou doença de micropartículas (70 a 90% dos casos), infecção (3 a 9%) e luxação recorrente (4 a 10%).

Soltura dos Componentes

A soltura é a causa mais comum de indicação de revisão da artroplastia do quadril, sendo sintomática na maioria dos pacientes. A soltura mecânica (asséptica) é muito mais frequente do que a relacionada com infecção, e ambas se manifestam

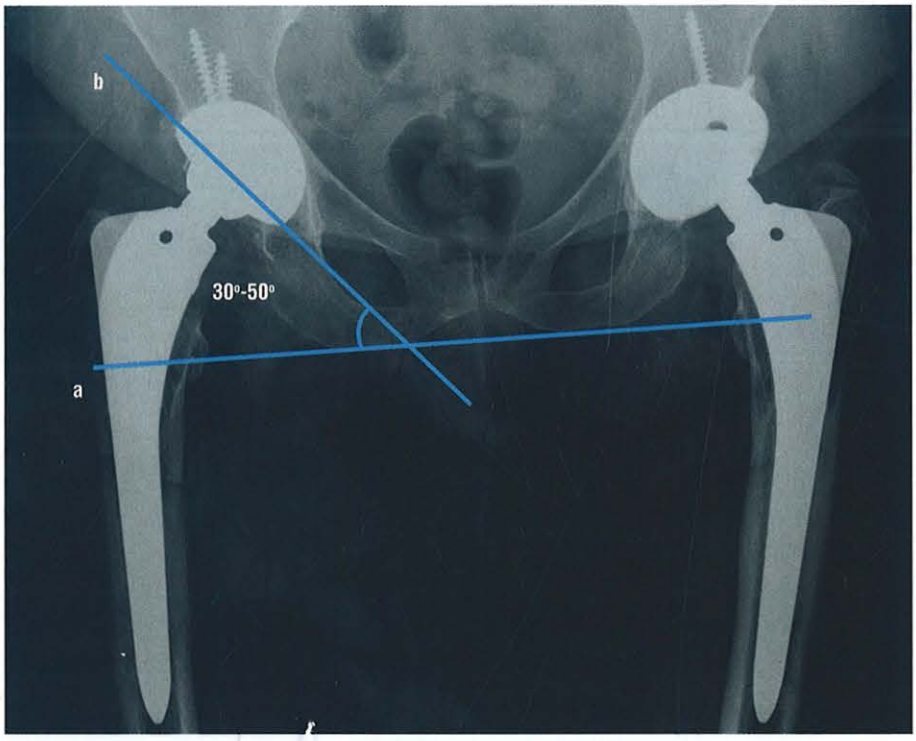

FIGURA 4-117. Avaliação do ângulo de inclinação lateral, obtido por meio de uma linha horizontal entre as tuberosidades isquiáticas (a) e outra traçada entre as margens do copo acetabular (b), sendo o valor normal de 30° a 50°.

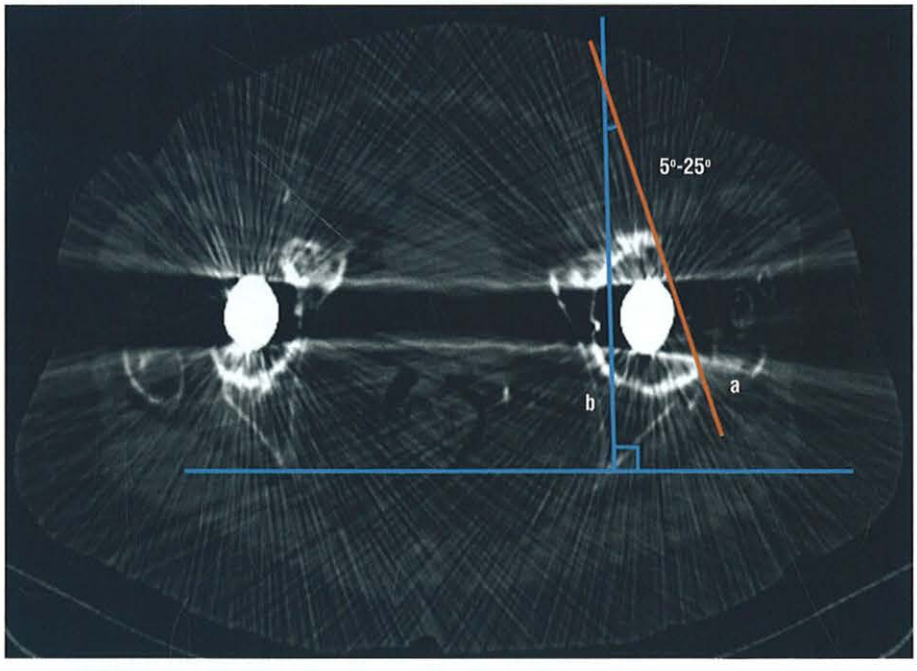

FIGURA 4-118. Medida da anteversão femoral na tomografia computadorizada. O ângulo é medido entre a linha que conecta as margens acetabulares (a) e outra perpendicular à linha que tangencia as espinhas isquiáticas (b), sendo o valor normal de 5° a 25°.

como osteólise. Os achados mais frequentemente associados à soltura no estudo radiográfico ou na tomografia computadorizada são zonas radioluzentes ao redor da prótese ou a movimentação dos componentes. A análise comparativa com exames anteriores é de fundamental importância para o diagnóstico da soltura, e achados em estudos isolados devem ser valorizados com cautela. A denominação das áreas radioluzentes pode ser descrita de acordo com a localização pelo método de DeLee e Charnley, na interface do componente acetabular, e pelo método de Gruen, no femoral (Fig. 4-121).

Nas próteses cimentadas, interfaces radioluscentes entre o cimento e o osso são consideradas normais se medirem até 2 mm de espessura, quando não progridem, e se não acometerem toda a extensão do componente. Essas zonas ocorrem em virtude da necrose óssea que ocorre ao redor do cimento, que, posteriormente, é preenchida por material fibroso.

Nas próteses não cimentadas, zonas radioluminescentes que envolvem a prótese são comuns (até 79% dos casos), e consideradas normais se não progredirem e se < 2 mm de espessura (Fig. 4-122). As zonas radioluzentes podem estar presentes

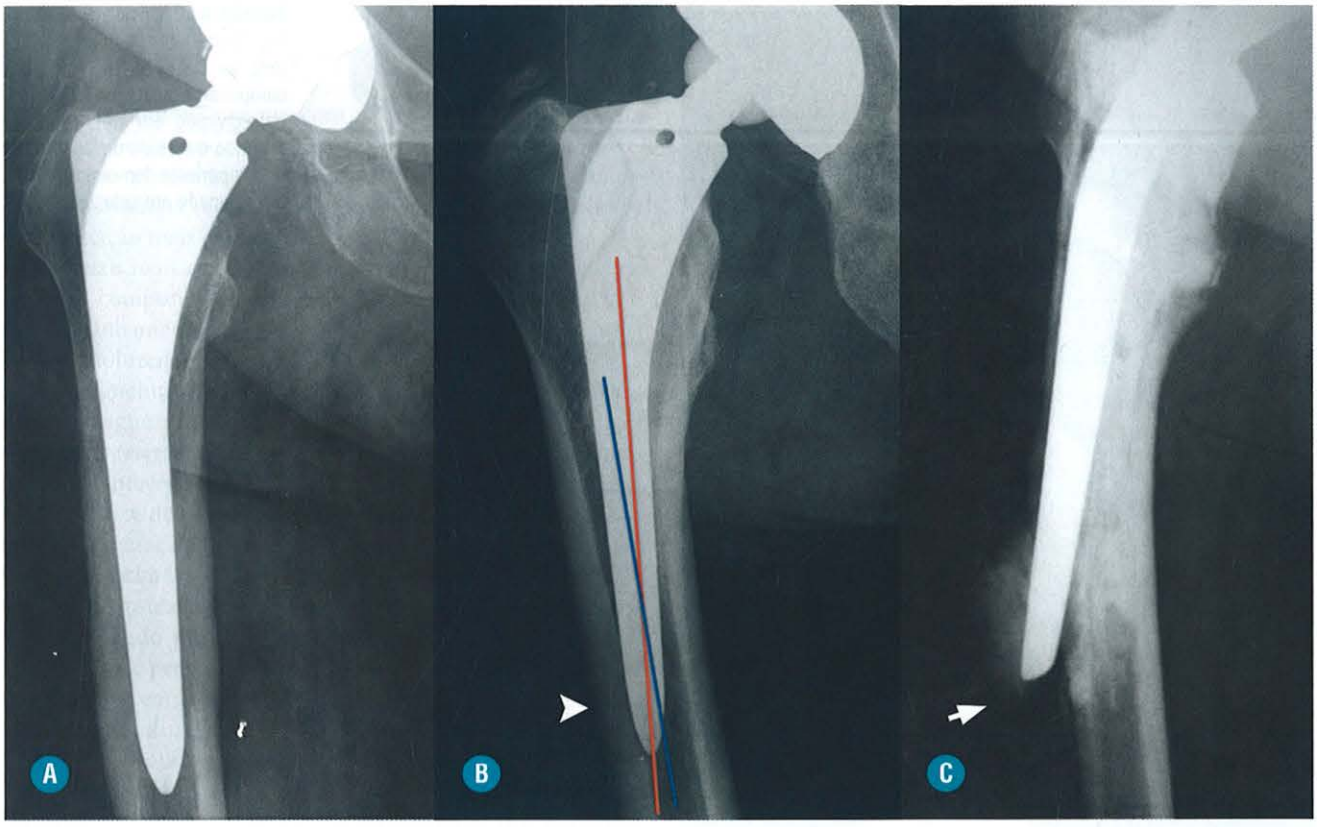

FIGURA 4-119. Relação entre a haste do componente femoral e a diáfise. **A,** Prótese não cimentada, com aspecto habitual do alinhamento da haste femoral em relação à diáfise. **B,** Alinhamento em varo entre o eixo da haste do componente femoral (*linha vermelha*) e o eixo da diáfise femoral (*linha azul*), com extremidade da haste remodelando a margem interna da cortical (*ponta de seta*). **C,** Fratura na extremidade da haste femoral, que apresenta acentuado desalinhamento em varo (*seta*).

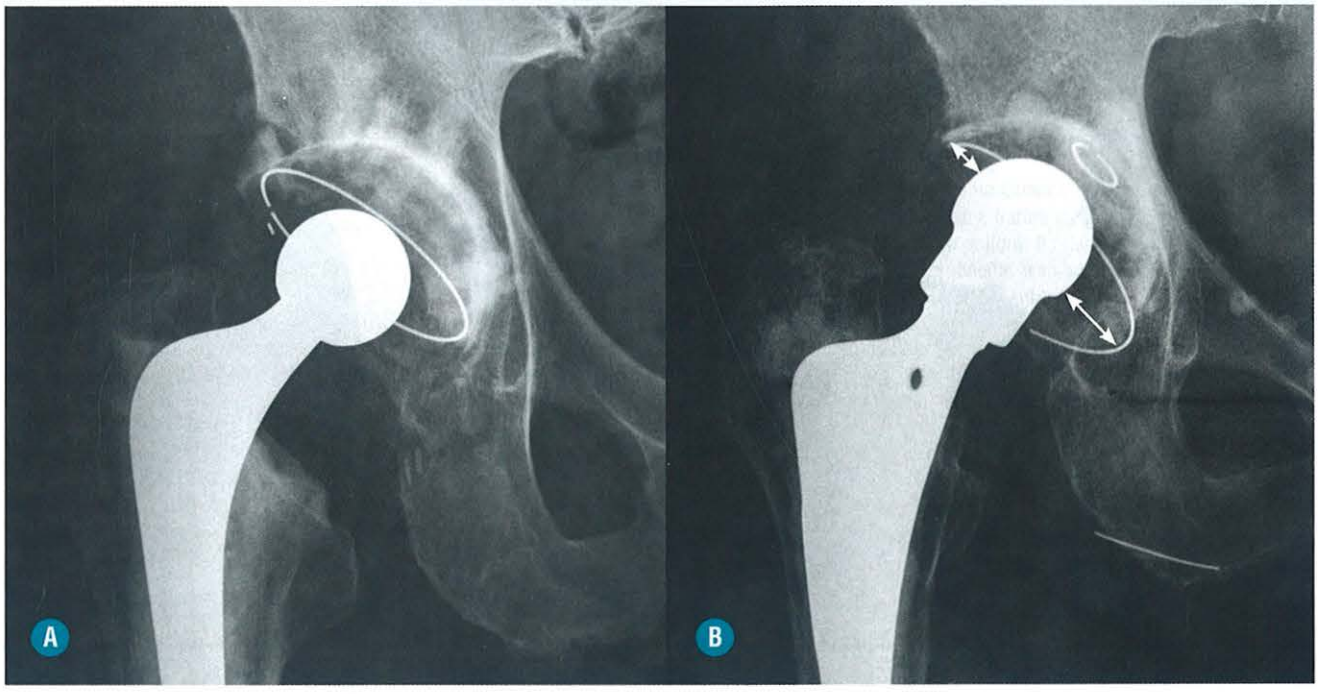

FIGURA 4-120. Relação entre a cabeça femoral e o componente acetabular. **A,** Normal: a cabeça femoral ocupa posição central em relação ao componente acetabular. **B,** Alterado: a cabeça do componente femoral ocupa posição excêntrica, devido ao desgaste do revestimento de polietileno, com migração superior.

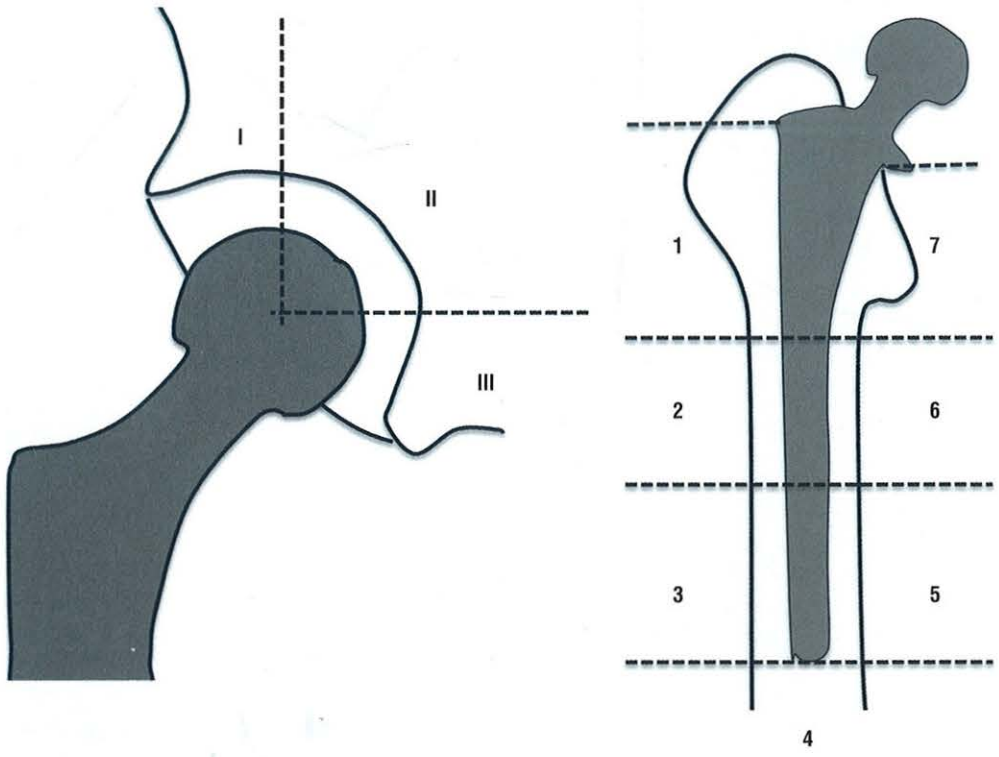

FIGURA 4-121. Avaliação das zonas radioluzentes segundo o método de DeLee e Charnley com componente acetabular (*esquerda*), dividido em três zonas, e segundo o método de Gruen para o componente femoral (*direita*), discriminado em sete zonas.

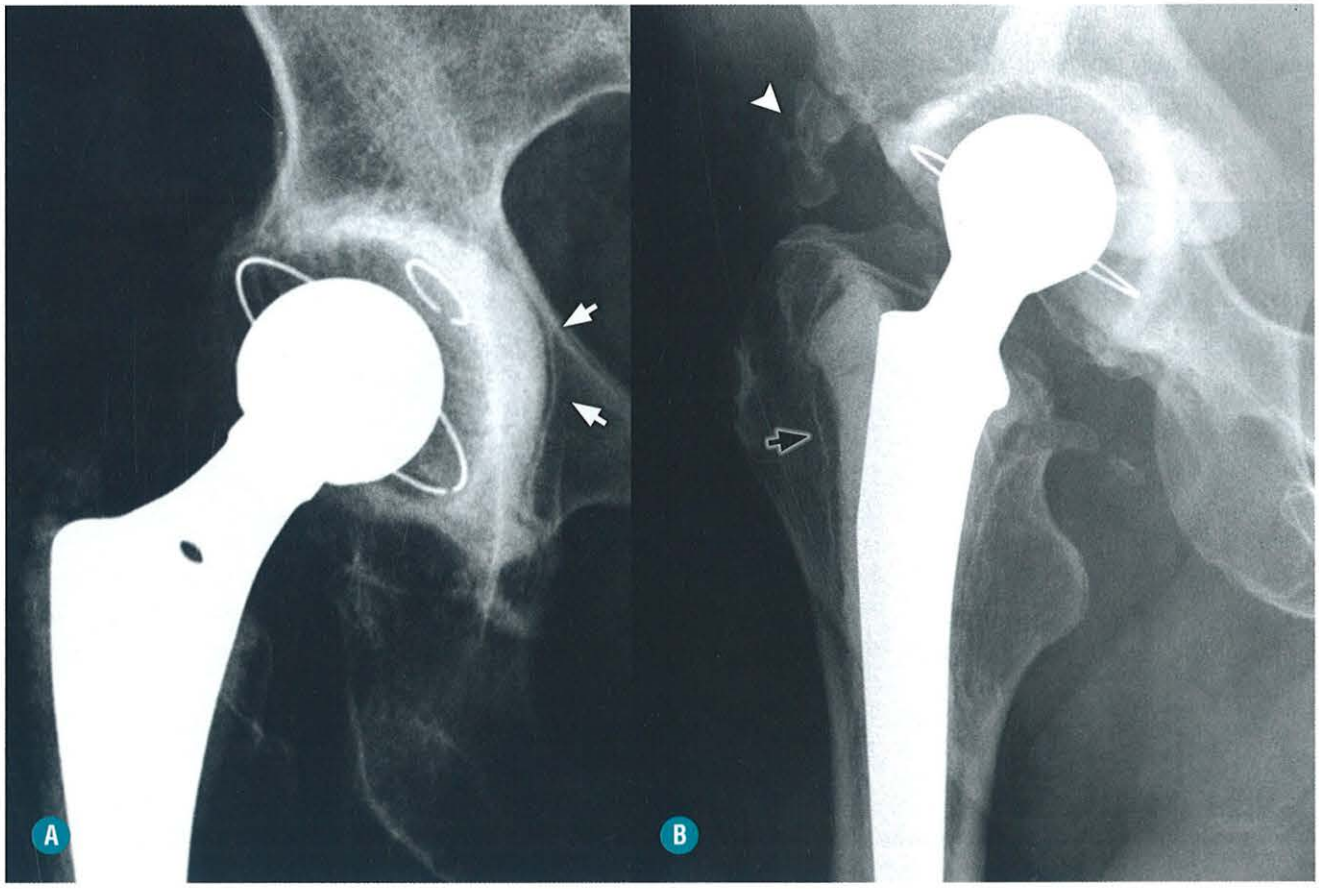

FIGURA 4-122. (**A**) Radiografia demonstrando demarcação na interface cimento/osso na zona II de Charnley, com espessura inferior a 2 mm (*setas*), achado considerado normal caso não haja progressão. (**B**) Radiografia com demarcação na zona 1 de Gruen, na interface cimento/osso no componente femoral, com espessura acima de 2 mm, sugerindo soltura (*seta preta*). Há também focos de ossificação heterotópica (*ponta de seta*).

desde as radiografias pós-operatórias iniciais devido ao contato não adequado do componente com o osso na colocação da prótese.

Áreas radioluminescentes com mais de 2 mm de espessura são consideradas anormais e podem estar localizadas nas interfaces entre o metal/cimento ou cimento/osso (prótese cimentada) ou interface metal-osso (prótese não cimentada), sendo a manifestação mais comum de soltura.

Os sinais mais confiáveis de soltura são a movimentação de um dos componentes com o tempo, alteração na angulação ou no alinhamento dos componentes ou a progressão de uma zona radioluzente (Fig. 4-123).

A movimentação de um componente pode ser sutil. Para auxiliar o diagnóstico, podem ser realizadas medidas em relação a pontos de referência. Alteração dos ângulos de inclinação lateral ou de anteversão do componente acetabular e angulação em varo da haste do componente femoral também são indicativas de movimentação.

Outros achados que estão relacionados com soltura são o recorte endosteal, a hipertrofia cortical e a hipertrofia endosteal, formando ponte junto à extremidade da haste femoral (formação de pedestal).

Quando o componente femoral da prótese não é cimentado, um pequeno afundamento da haste da prótese é comum, e está relacionado com adaptação após a colocação, achado encontrado em até 50% dos casos. Porém, modificação da posição da haste femoral acima de 10 mm ou quando ocorre depois de um ano da cirurgia são critérios para soltura.

Granulomatose Agressiva, Reação Histiocítica ou Doença de Micropartículas

Essa doença decorre da resposta ao organismo aos debris particulados da prótese, podendo ser ósseos, metálicos, de cimento ou de polímero (polietileno), ocorrendo tanto em próteses cimentadas quanto não cimentadas. Esses fragmentos microscópicos são fagocitados por macrófagos e iniciam uma reação em cascata de processo inflamatório, que resulta em reabsorção óssea e osteólise ao redor da prótese. Na radiografia ou na TC, manifestam-se como zonas radioluzentes (Fig. 4-124), que costumam ser focais, mas que podem progredir rapidamente e levar à fratura, ou mesmo formação tecidual com aspecto expansivo (Fig. 4-125).

Infecção

A infecção é uma complicação infrequente, ocorrendo em menos de 1% dos procedimentos de ATQ. Sinais radiológicos de infecção são inespecíficos, muito semelhantes aos encontrados na granulomatose agressiva ou na soltura, e a diferenciação entre soltura mecânica (asséptica) e infecciosa é difícil somente pelos métodos de imagem. Em até 25% dos casos, a radiografia pode ser normal na presença de infecção indolente. A aspiração do líquido intra-articular é o método mais acurado para detecção de infecção por providenciar líquido articular para cultura, e exames laboratoriais (proteína C reativa, contagem de leucócitos) também ajudam na diferenciação.

Lesões ósseas radioluminescentes focais ou não focais, envolvendo a prótese, são observadas no estudo radiográfico tanto na infecção quanto na soltura mecânica, sendo achados inespecíficos. A presença de periostite é um achado específico para infecção, porém pouco frequente.

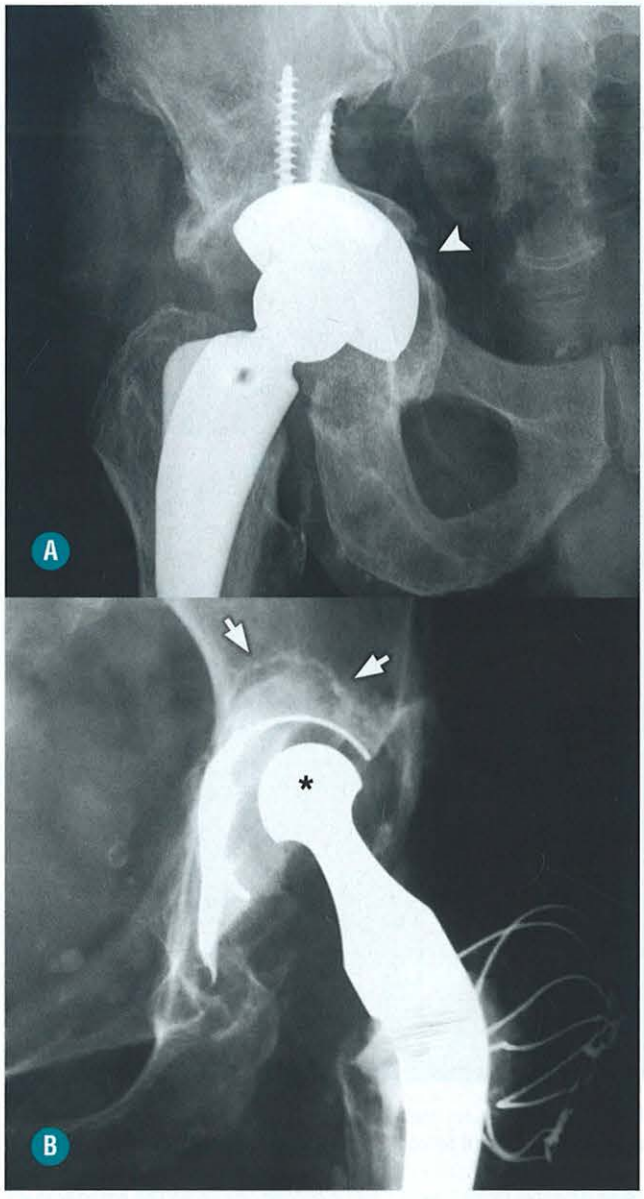

FIGURA 4-123. A, Radiografia demonstrando migração com protrusão do componente acetabular da prótese e fratura da parede medial do acetábulo (*ponta de seta*) relacionada com soltura. **B,** Radiografia de outro paciente com migração superior do componente acetabular da prótese e zona radioluminescente relacionada com soltura entre o cimento e o osso (*setas*). A cabeça femoral apresenta-se excêntrica em relação à cavidade acetabular (*asterisco*).

O estudo por tomografia computadorizada ou RM pode ajudar na diferenciação, especialmente na avaliação de alterações em partes moles. Trajetos fistulosos ou coleções localizadas na musculatura ou gordura adjacente são fortemente sugestivos de infecção (Fig. 4-126).

Derrame articular pode ser um sinal de infecção, porém também é encontrado em outras condições, como reação de corpo estranho devido a debris do polietileno. Na ausência de derrame articular, é improvável que haja infecção.

Distensão líquida da bursa iliopectínea ou formação de pseudobursas ao redor da prótese podem ser sinais de infecção, porém não são específicos, visto que estão associados à reação



FIGURA 4-124. Granulomatose agressiva. Radiografia de artroplastia não cimentada do quadril demonstrando área de osteólise focal de contornos bem-definidos envolvendo o parafuso de fixação do componente acetabular (*seta*). Observe que a cabeça femoral encontra-se excêntrica em relação ao componente acetabular.

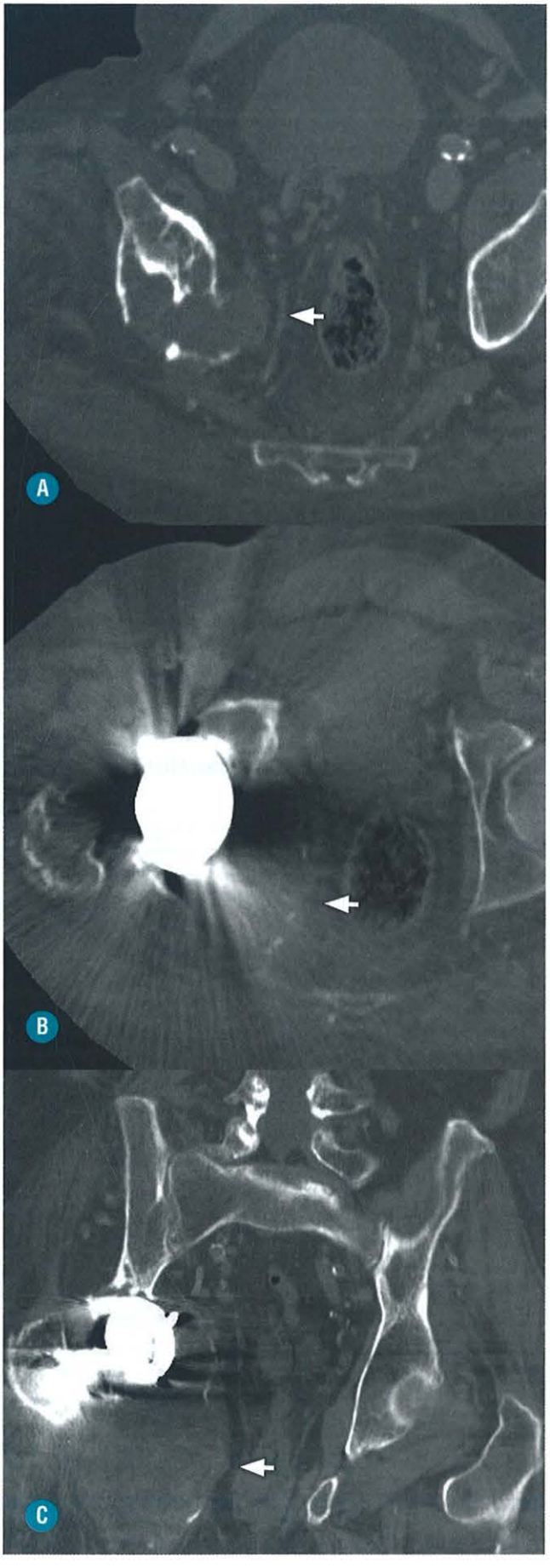

FIGURA 4-125. Granulomatose agressiva. Tomografia computadorizada nos planos axial (**A** e **B**) e coronal (**C**) demonstrando osteólise envolvendo o componente acetabular da prótese, com formação de lesão expansiva que se estende para a tuberosidade isquiática (*setas*).



FIGURA 4-126. Infecção periprotética. Ressonância magnética da bacia. **A,** Plano coronal T2 demonstrando múltiplas coleções multiloculadas envolvendo predominantemente o componente femoral da artroplastia do quadril (*asterisco*). **B,** Coronal T1 pós-contraste demonstrando coleções de hipossinal com realce periférico (*setas*).

às micropartículas, fricção do tendão do iliopsoas e impacto pela formação de ossificação heterotópica.

Fraturas

Fraturas são mais comuns adjacentes à extremidade distal da haste femoral (Fig. 4-127), relacionadas com osteoporose, e são comumente tratadas com fios metálicos para cerclagem. Fraturas dos componentes metálicos são menos comuns e estão relacionadas com trauma ou desgaste do metal.

Fraturas no intraoperatório são mais comuns nas cirurgias de revisão da prótese, ocorrendo na porção anterior da diáfise femoral. Fraturas do cimento são um indicador de soltura, e geralmente acompanhadas de outros achados (Fig. 4-127).

Luxação e Desgaste dos Componentes

A luxação dos componentes é infrequente na artroplastia primária, sendo mais comum na artroplastia de revisão, chegando a 16% dos casos. Pode ser decorrente do mau posicionamento dos componentes ou dificuldade em se obter um ângulo ideal do componente acetabular, fraqueza muscular e frouxidão de partes moles, ou movimento exagerado realizado pelo paciente (Fig. 4-128).

O desgaste é mais comum no polietileno que reveste o componente acetabular, e determina redução do espaço articular, com a cabeça do componente femoral excêntrica e migrada superolateralmente (Fig. 4-128). Pode estar associado à metalose devido ao contato metal-metal, em que se observa derrame articular denso.

*Remodelação Óssea Proximal Adaptativa (*Stress Shielding*)*

Necessária quando há áreas de menor densidade ósseas e afilamento da cortical no estudo radiográfico, mais evidentes no fêmur proximal. Próteses não cimentadas têm como objetivo criar superfícies de sustentação de peso, ocorrendo redistribuição da carga, o que promove acentuação da esclerose óssea nos locais onde há maior contato da prótese e reabsorção com osteoporose dos locais onde há redução da transmissão da carga (Fig. 4-129). Nas próteses com superfície porosa, para possibilitar o crescimento ósseo, quando ocorre integralização, é comum a presença de atrofia óssea no fêmur proximal e reabsorção do calcar, chegando até a 90% em algumas séries, o que não parece predispor à soltura ou falha da artroplastia.

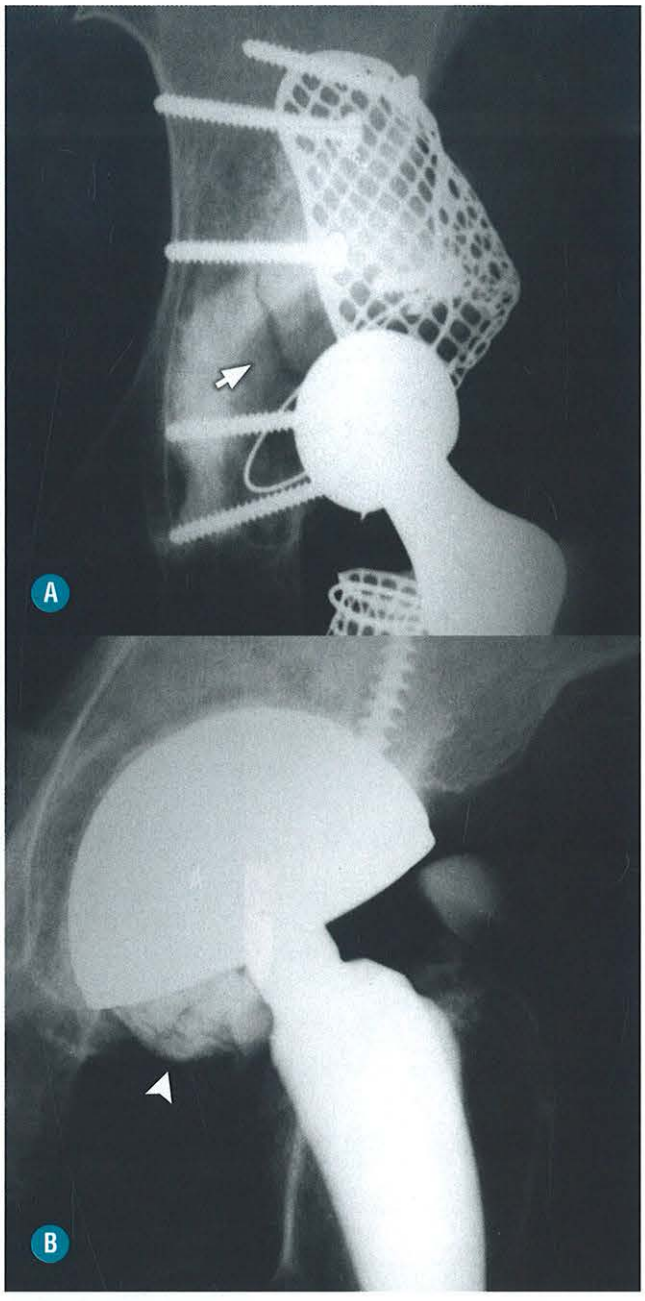

FIGURA 4-127. (**A**) Paciente 1: traço de fratura do concreto cirúrgico na parede posterior do componente acetabular (*seta*). (**B**) Paciente 2: fratura em explosão da cerâmica do componente acetabular, notando-se material radiopaco projetado no espaço articular (*ponta de seta*).

Avaliação por Ressonância Magnética da Artroplastia Total do Quadril

A maioria das complicações da artroplastia total do quadril pode ser detectada por meio de radiografias seriadas, cintilografia ou aspiração articular. A RM tem um papel promissor na avaliação da ATQ, sendo de maior utilidade da avaliação das partes moles periprotéticas quando o diagnóstico não é realizado pelos métodos convencionais.

Para conseguir melhor qualidade das imagens e redução dos artefatos, podem ser realizadas algumas mudanças simples nas sequências, como a orientação da codificação de frequência paralela ao maior eixo da prótese femoral, a redução do tamanho do voxel com aumento da matriz e o aumento da banda de frequência de leitura (*read-out bandwidth*). As sequências FSE são recomendadas, pois são menos suscetíveis aos artefatos pelos múltiplos pulsos de refocagem. A supressão do sinal da gordura deve ser feita com sequência *inversion-recovery*.

A lesão dos glúteos médio e mínimo é uma causa de dor e limitação da abdução da coxa, levando à marcha de Trendelemburg. Em pacientes submetidos à ATQ, o acesso anterolateral necessita de secção longitudinal do ventre muscular do glúteo médio e desinserção da porção anterior, sendo mais frequente a lesão pós-operatória dos abdutores nessa técnica.

A RM é útil na avaliação dos glúteos médio e mínimo, e os artefatos de suscetibilidade magnética não costumam afetar a topografia das suas inserções no trocanter maior (Fig. 4-130).

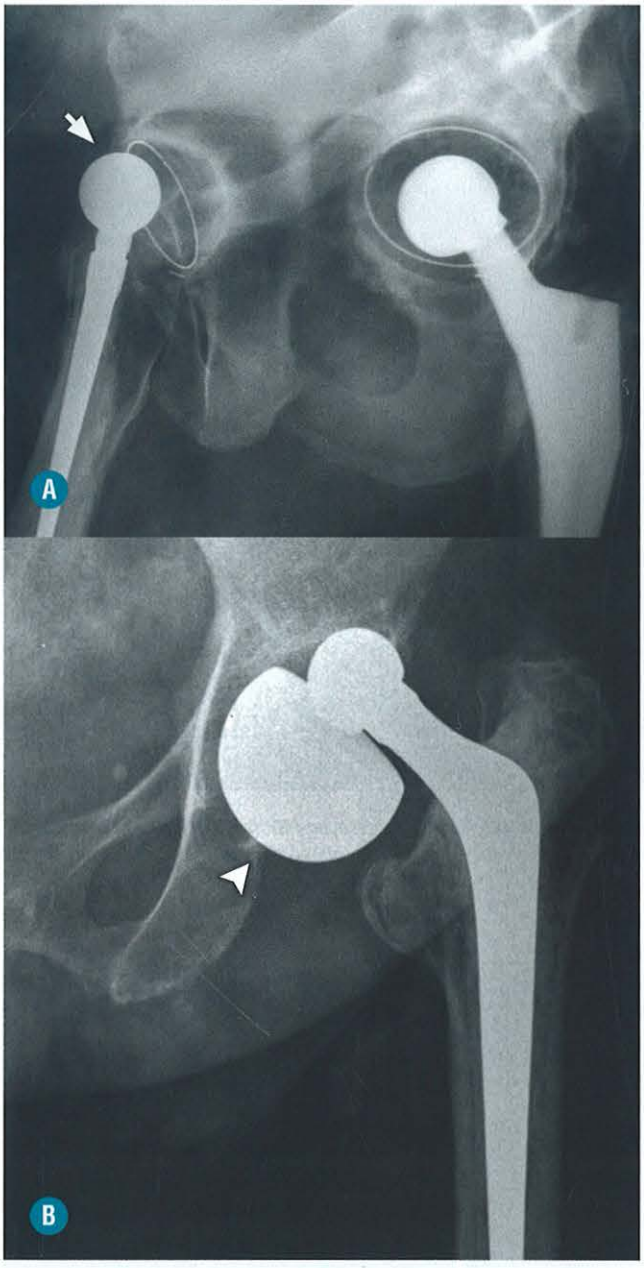

FIGURA 4-128. A, Paciente com queixa de ressalto após artroplastia. Radiografia na incidência de Lequesne demostra subluxação dinâmica anterossuperior da cabeça femoral (*seta*), que acontece somente quando o paciente fica em pé. **B,** Luxação entre os componentes de artroplastia parcial do tipo bipolar (*ponta de seta*).

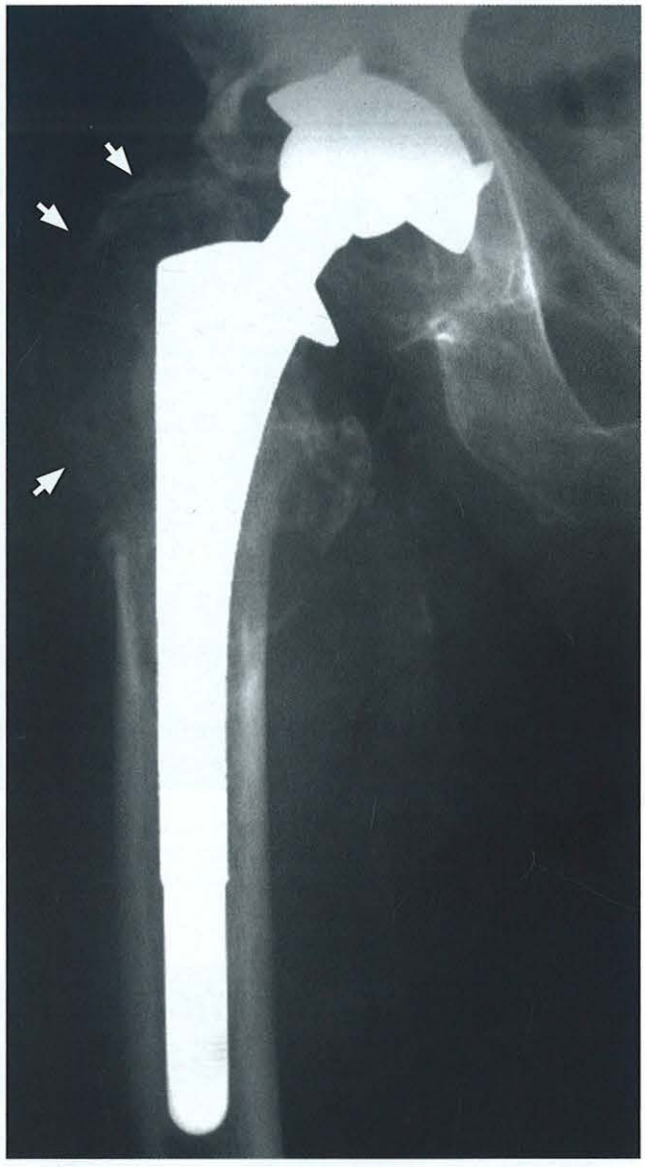

FIGURA 4-129. Remodelação óssea proximal adaptativa (Stress Shielding). Observa-se redução da densidade óssea na radiografia principalmente no trocanter maior, relacionada com reabsorção óssea (*setas*).

Defeitos no ventre muscular, espessamento ou rotura tendínea dos glúteos médio ou mínimo são achados relacionados com dor, sendo significativamente mais frequentes nos pacientes sintomáticos submetidos à ATQ do que nos assintomáticos. A presença de atrofia muscular com substituição gordurosa, em especial do glúteo médio, deve ser procurada pela associação significativa com dor pós-operatória nesses pacientes.

Além disso, a RM pode identificar a presença de coleções, de bursite trocantérica, bursite e tendinite do iliopsoas, sinovite e de lesões neurovasculares. Relatos na literatura descrevem a RM como até mais acurada do que a radiografia para detecção de osteólise ao redor dos componentes da prótese. O desenvolvimento de novas técnicas que reduzem os artefatos metálicos na RM deve expandir as aplicações clínicas na presença de próteses, tornando-se um importante método adjuvante nas avaliações de complicações pós-operatórias.

IMPACTO FEMOROACETABULAR

O tratamento inicial das lesões labrais deve ser conservador, com fisioterapia e anti-inflamatórios. Se os pacientes continuarem sentindo dor, o tratamento cirúrgico deverá ser considerado, podendo ser feito por via artroscópica ou aberta.

O tratamento das lesões labrais tem como objetivo tentar preservar o máximo possível de tecido labral, para restabelecer sua função de manter a pressão negativa e distribuição homogênea do líquido intra-articular.

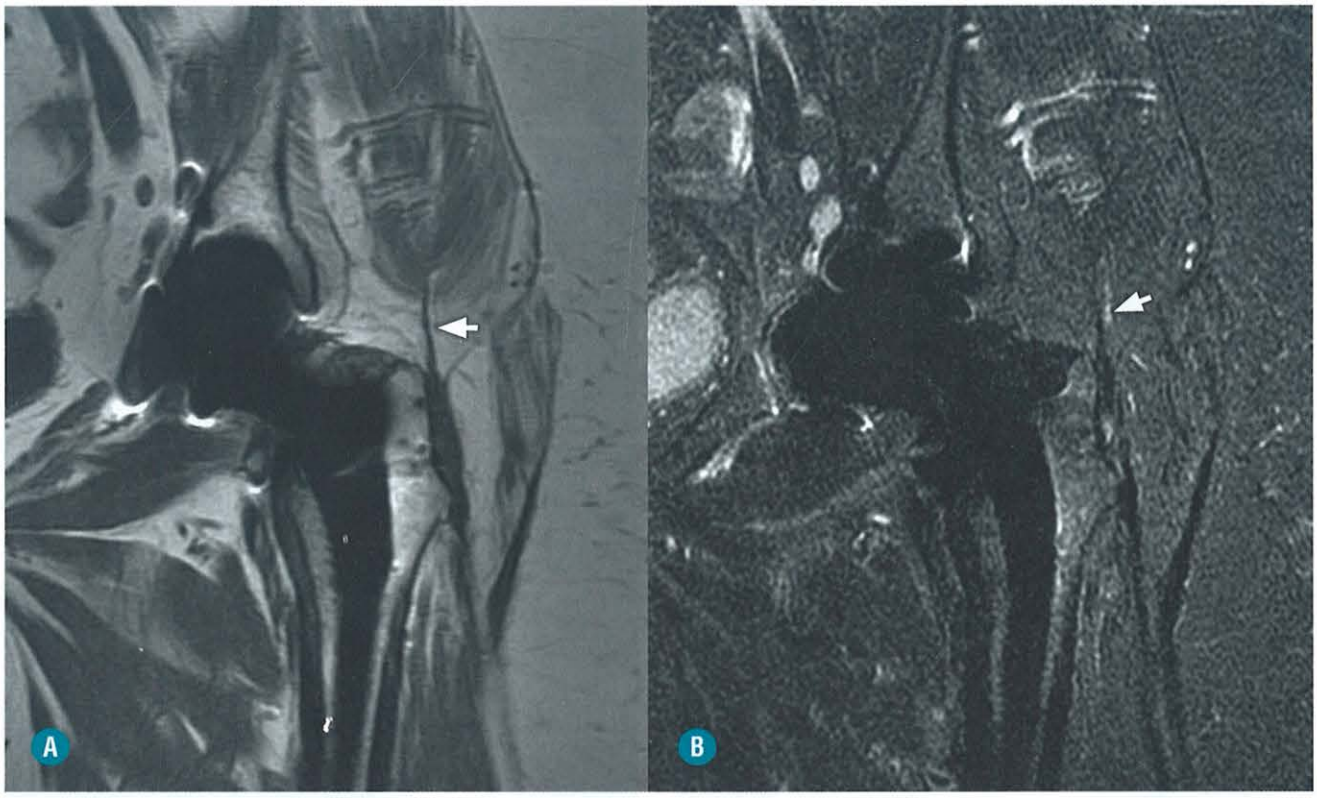

FIGURA 4-130. Ressonância magnética do quadril nas sequências FSE ponderadas em T1 (**A**) e T2 *inversion-recovery* (**B**), que permite avaliar adequadamente a inserção dos abdutores e também das estruturas ósseas ao redor do componente femoral. Há um importante afilamento da porção anterior do tendão do glúteo médio, que apresenta aspecto alongado (*setas*), com lipossubstituição parcial do ventre muscular.

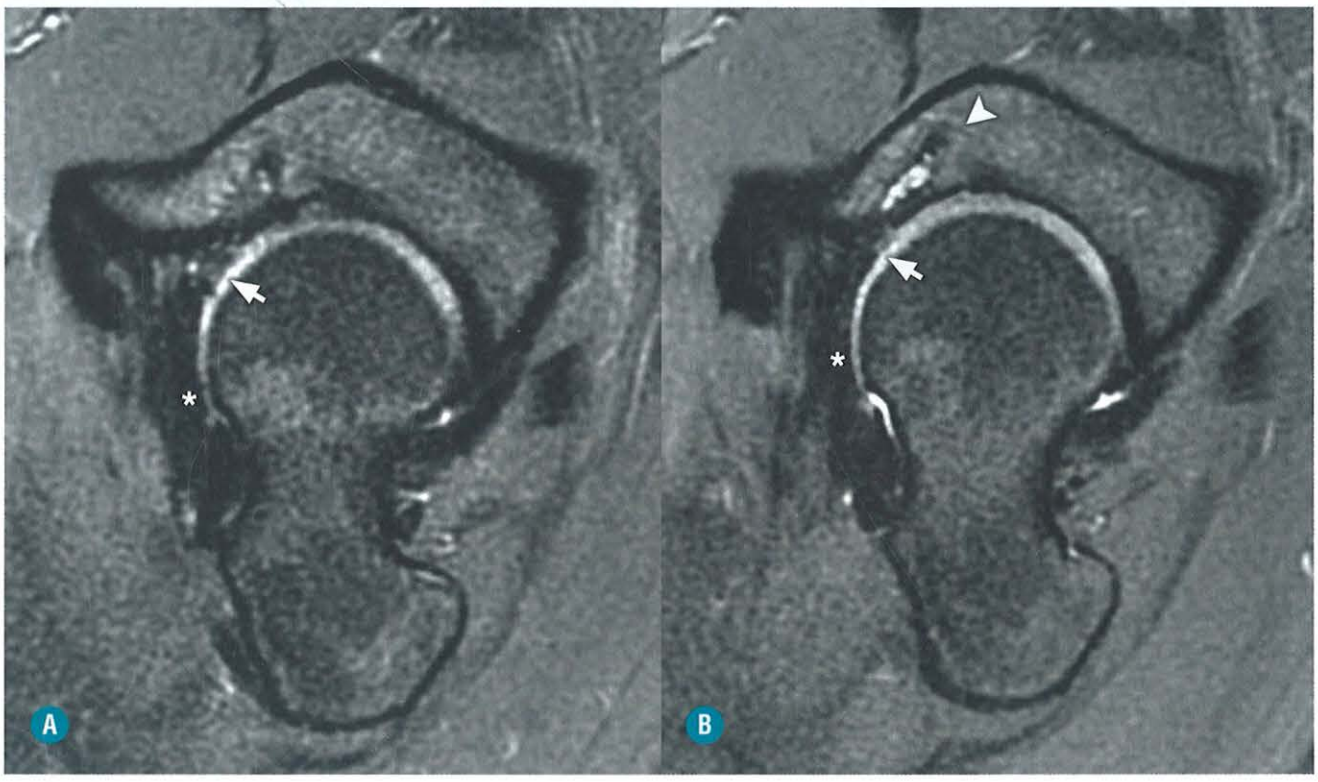

FIGURA 4-131. A-B, Paciente de 27 anos, do sexo feminino, dois anos de PO e correndo sem dor. RM no plano sagital oblíquo T2 *fat sat* – porção anterior do lábio acetabular reparado (*setas*) sem desinserção, notando-se âncora tópica (*ponta de seta*), associado a espessamento do ligamento iliofemoral (*asteriscos*).

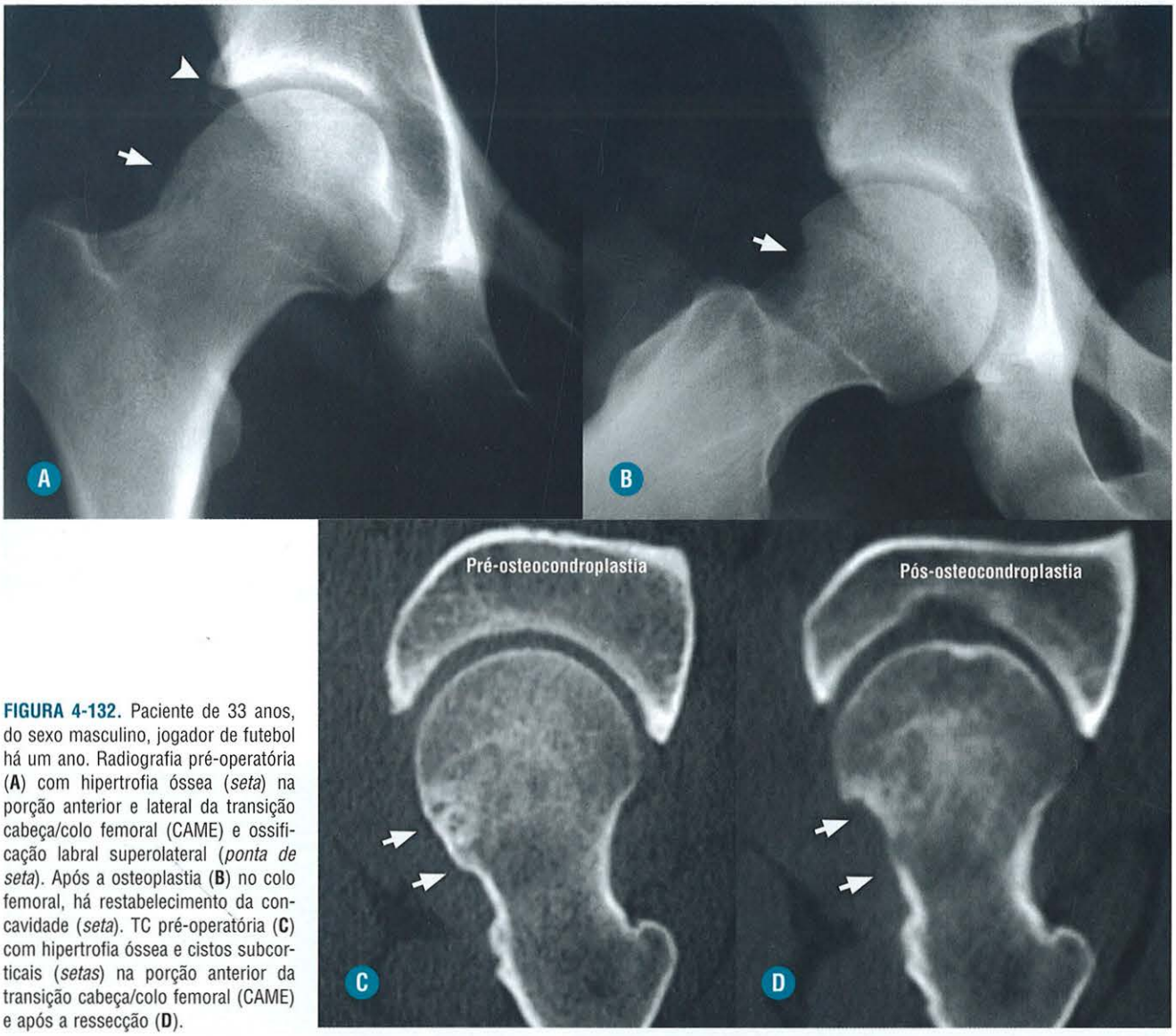

FIGURA 4-132. Paciente de 33 anos, do sexo masculino, jogador de futebol há um ano. Radiografia pré-operatória (**A**) com hipertrofia óssea (*seta*) na porção anterior e lateral da transição cabeça/colo femoral (CAME) e ossificação labral superolateral (*ponta de seta*). Após a osteoplastia (**B**) no colo femoral, há restabelecimento da concavidade (*seta*). TC pré-operatória (**C**) com hipertrofia óssea e cistos subcorticais (*setas*) na porção anterior da transição cabeça/colo femoral (CAME) e após a ressecção (**D**).

A reparação das roturas na junção condrolabral do lábio acetabular consiste na regularização das bordas e sutura com âncoras (Fig. 4-131). A acentuada alteração degenerativa labral, com redução volumétrica e calcificações intrínsecas, restringe o recurso da sutura com âncoras.

As alterações ósseas que atuam como fator de impacto femoroacetabular CAME e PINCER (Figs. 4-132 e 4-133) devem ser corrigidas para proteger o lábio reparado de novas lesões.

Para abordar o excesso de cobertura acetabular (PINCER), o lábio é desinserido, a hipertrofia óssea é ressecada até a junção condrolabral e o lábio reinserido com âncoras. O parâmetro para essa abordagem é estimar que cada 1 milímetro ressecado da borda acetabular reduz 2,4° no ângulo de cobertura acetabular.

Nos casos em que há impacto do tipo CAME (hipertrofia óssea e perda da concavidade na porção anterior/anterossuperior da transição cabeça/colo femoral), preconiza-se a ressecção, que não deve ultrapassar 30% da área de secção transversa com risco de fratura.

Outro aspecto observado no pós-operatório das osteocondroplastias femorais é a neoformação óssea (Fig. 4-134), que determina a perda da concavidade na transição cabeça/colo femoral.

A tensão determinada pelo tendão do iliopsoas sobre o lábio acetabular pode ser reduzida com tenotomia através de uma pequena capsulotomia (Fig. 4-135).

As principais complicações são infecção, fraturas por sobrecarga mecânica (Fig. 4-136), neuropraxias e necrose avascular (0,4%). As principais causas de dor residual pós-cirúrgica são: correção insuficiente do componente acetabular ou femoral (Fig. 4-137), artrose/erosões condrais, tendinopatia do iliopsoas, adesões e se o lábio foi ressecado pela impossibilidade de reparação ou sutura.

São descritos casos de adesões caracterizadas como bandas fibrosas entre a cápsula articular e o local da osteocondroplastia na borda anterior da transição cabeça /colo femoral (Fig. 4-138).

Há técnicas descritas para a reconstrução do lábio acetabular com enxerto do trato iliotibial. As indicações seriam nos casos de hipotrofia (< 3 mm) e roturas complexas/fragmentação labral.

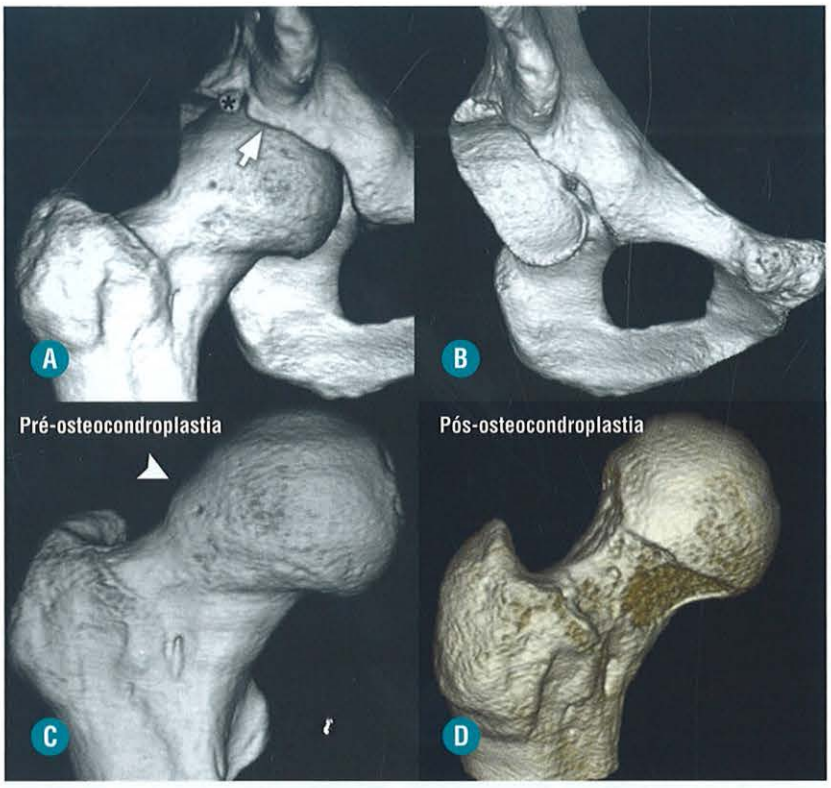

FIGURA 4-133. TC com reconstrução 3D pré-operatória com calcificação labral (*asterisco*), hipertrofia óssea na borda anterior do acetábulo (*seta*) (**A**) e no fêmur (*ponta de seta*) (**B**). Controle tomográfico após a ressecção (**C** e **D**).

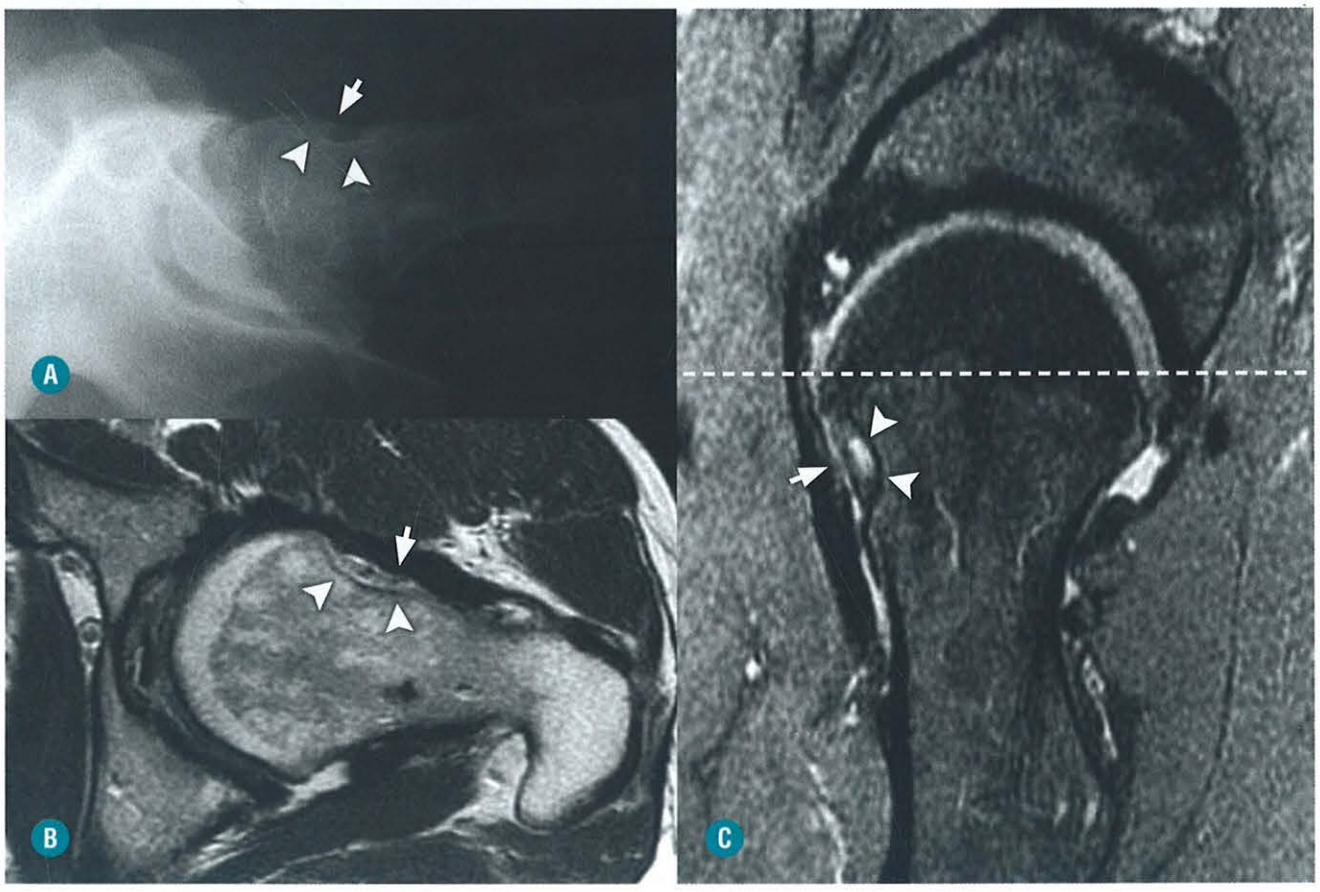

FIGURA 4-134. Controle de osteoplastia femoral (após dois anos): aposição óssea (*setas*) no local da ressecção da osteoplastia (*pontas de seta*), determinando perda da concavidade na transição cabeça/colo femoral, observada na radiografia (**A**) e na RM no plano axial T1 (**B**) e sagital oblíquo T2 com saturação de gordura (**C**).

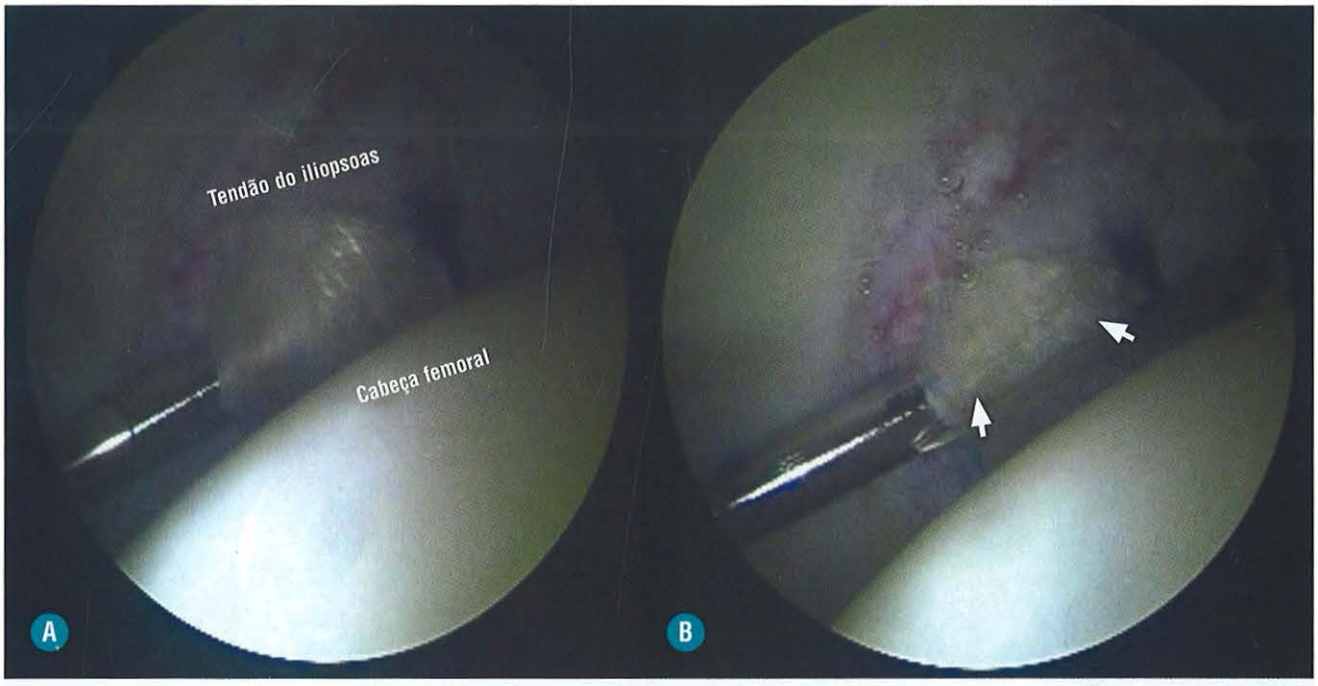

FIGURA 4-135. Tenotomia do iliopsoas realizada com capsulotomia anterior (**A**) e secção (*setas*) tendínea (**B**) para reduzir a tensão sobre o lábio acetabular.

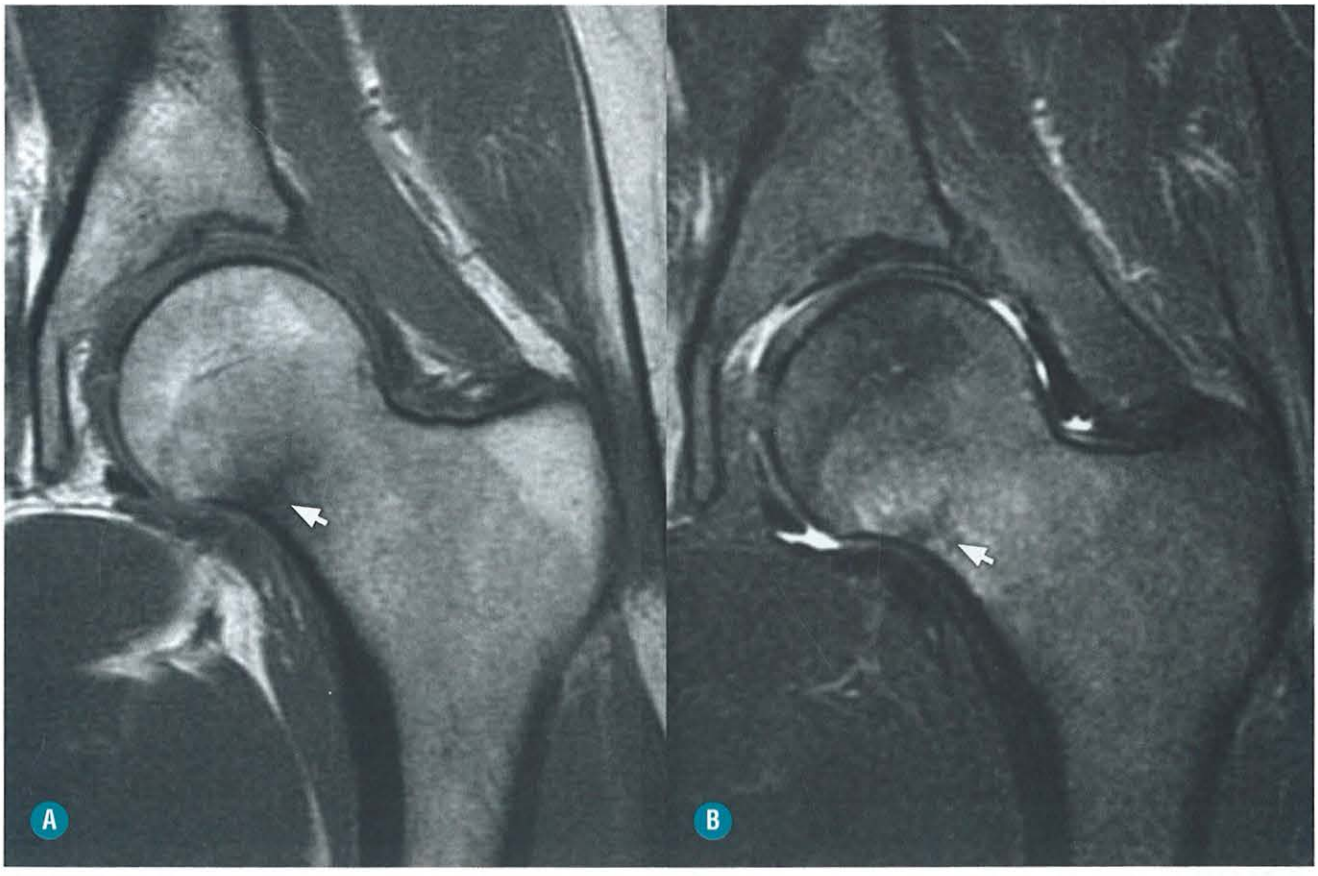

FIGURA 4-136. Paciente de 36 anos, do sexo feminino, com nove semanas PO – dor após fisioterapia, evoluiu com fratura de estresse no colo femoral (*setas*) observado na RM no plano coronal T1 (**A**) e T2 com saturação de gordura (**B**), associado a edema da medula óssea.

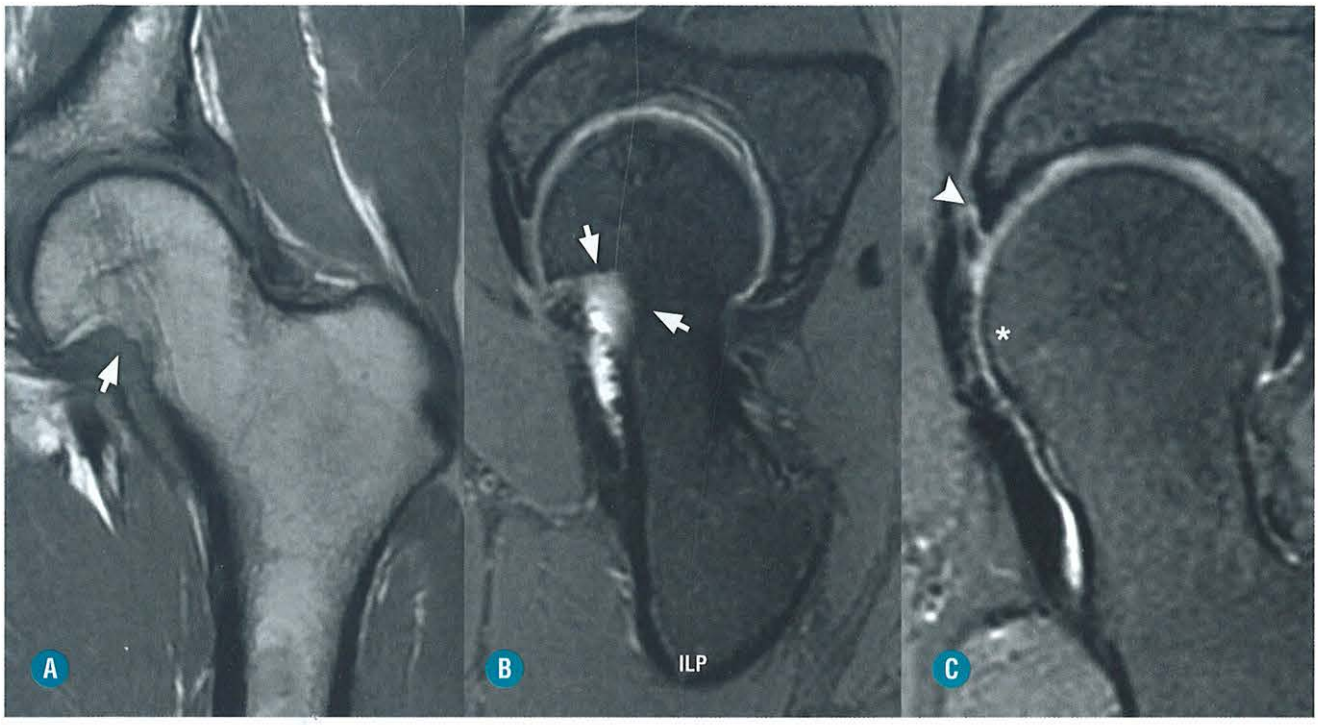

FIGURA 4-137. Paciente de 41 anos, do sexo masculino. RM no plano axial T1 (**A**) e sagital oblíquo T2 com saturação de gordura (**B** e **C**). A ressecção da osteoplastia femoral foi realizada inferomedialmente (*setas*), e a área de impacto, na porção anterior e anterossuperior, persiste com hipertrofia óssea (*asterisco*). Rerrotura na junção condrolabral da porção anterior do lábio acetabular (*ponta de seta*).

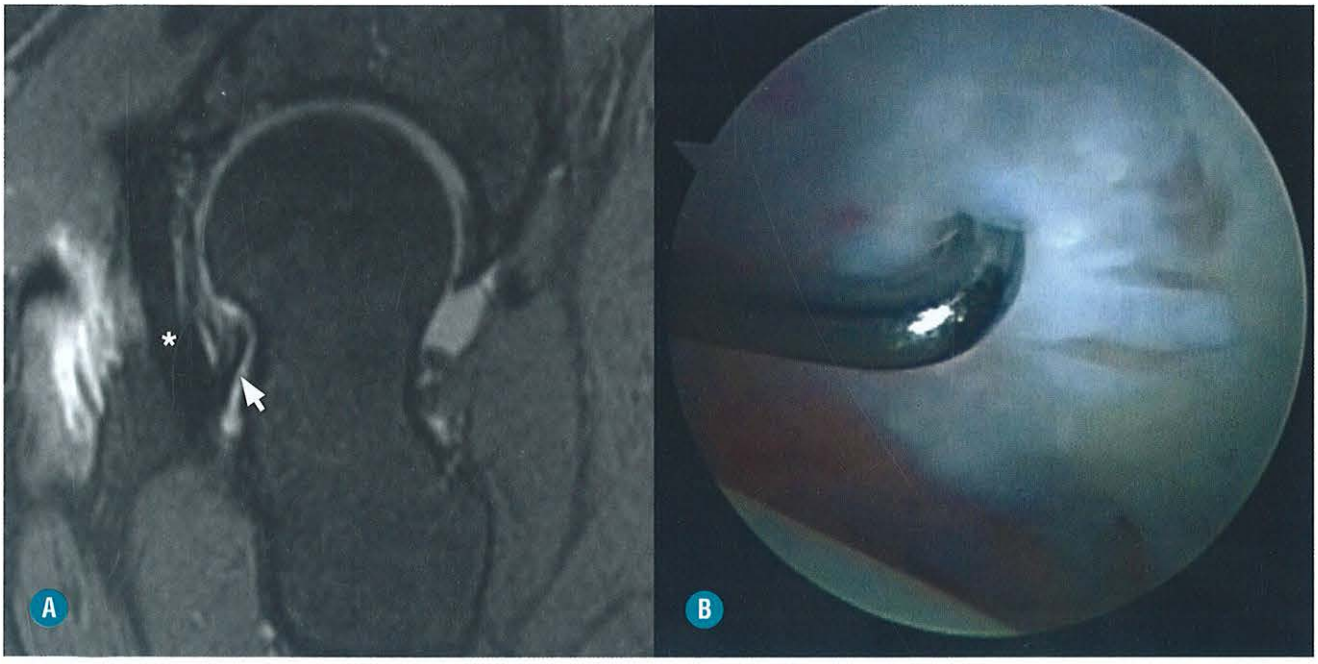

FIGURA 4-138. Paciente de 58 anos, do sexo feminino, nove meses de PO. RM no plano sagital oblíquo T2 com saturação de gordura (**A**) demonstra banda fibrosa (*seta*) entre a cápsula articular (*asterisco*) e o local da osteoplastia femoral na porção anterior da transição cabeça/colo femoral, confirmada na artroscopia (**B**).

RECOMENDAÇÕES

O radiologista deve estar familiarizado com as técnicas de osteocondroplastia nos casos de impacto femoroacetabular. A correlação com os exames anteriores e o estudo radiográfico são fundamentais na decisão terapêutica.

LITERATURA RECOMENDADA

1. Cerezal L, Kassarjian A, Canga A, Dobado MC, Montero JA, Llopis E, Rolón A, Pérez-Carro L. Anatomy, biomechanics, imaging, and management of ligamentum teres injuries. Radiographics. 2010; 30:1637-1651.
2. Beck M, Sledge JB, Gautier E, Dora CF, Ganz R. The anatomy and function of the gluteus minimus muscle. J Bone Joint Surg Br. 2000; 82:358-363.
3. Boissonnault WG et al: Differential diagnosis of a sacral stress fracture. J Orthop Sports Phys Ther. 2002; 32(12):613-21.
4. Bordalo-Rodrigues M, Rosenberg ZS. MR imaging of the proximal rectus femoris musculotendinous unit. Magn Reson Imaging Clin N Am. 2005 Nov;13(4):717-25.
5. Brandser E, Marsh JL. Acetabular fractures: easier classification with a systematic approach. AJR 1998; 171:1217-1228.
6. Brennan D, O'Connell MJ, Ryan M, Cunningham P, Taylor D, Cronin C, O'Neill P, Eustace S.Secondary cleft sign as a marker of injury in athletes with groin pain: MR image appearance and interpretation. Radiology. 2005 Apr;235(1):162-7. Epub 2005 Feb 24.
7. Bucholz RW et al: Rocwood and Greesn's fractures in adults. 5th ed. Philadelphia: Lippincott Williams & Wilkins; 2001. p. 1547-78.
8. Caird MS, Flynn JM, Leung YL, Millman JE, DÍtalia JG, Dormans JP. Factor distinguishing septic arthritis from transient synovitis of the hip in children. A prospective study. J Bone Joint Surg Am. 2006; 88(6):1251-7.
9. Caterall A. Perthes's disease. British Medical Journal. 1977; 1:1145-9.
10. Chan, SS et al. Subtrochanteric femoral fractures in patients receiving long term alendronate therapy: Imaging features. AJR. 2010; 194:1581-1586.
11. Chen L, Boonthathip M, Cardoso F, Clopton P, Resnick D. Acetabulum protrusio and center edge angle: new MR-imaging measurement criteria – a correlative study with measurement derived from conventional radiography. Skeletal Radiol. 2009; 38(2):123-129.
12. Cross MB, Fabricant PD, Maak TG, Kelly BT. Impingement (acetabular side). Clin Sports Med. 2011; 30:379-390.
13. Cross MB, Fabricant PD, Maak TG, Kelly BT. Impingement (acetabular side). Clin Sports Med. 2011; 30:379-390.
14. Dillman JR, Hernandez RJ. MRI of Legg-Calvé-Perthes disease. AJR. 2009; 193:1394-1407.
15. Dillon JE, Connolly SA, Connolly LP, Kim YJ, Jaramillo D. MR imaging of congenital/developmental and acquired disorders of the pediatric hip and pelvis. MRI Clinics North Am. 2005; 13(4):783-797.
16. DuBois DF, Omar IM. MR imaging of the hip: normal anatomic variants and imaging pitfalls. Magn Reson Imaging Clin N AM 2010; 18:663-674.
17. Durkee NA, Jacobson J, Jamandar D, Karunakar MA, Morag Y, Hayes C. Classification of common acetabular fractures: Radiographic and CT appearances. AJR 2006; 187:915–925.
18. Dwek J, Pfirrmann C, Stanley A, Pathria M, Chung CB. MR imaging of the hip abductors: normal anatomy and commonly encountered pathology at thegreater trochanter. Magn Reson Imaging Clin N Am. 2005 Nov;13(4):691-704, vii.
19. Ejnisman L, Philippon MJ, Lertwanich P. Acetabular labral tears: diagnosis, repair and a method for labral reconstruction. Clin Sports Med. 2011; 30:317-329.
20. Ejnisman L, Philippon MJ, Lertwanich P. Femoroacetabular impingement: the femoral side. Clin Sports Med 2011; 30:369-377.
21. Ejnisman L, Philippon MJ, Lertwanich P. Impingement: the femoral side. Clin Sports Med. 2011; 30:369-377.
22. Godefroy D, Chevrot A, Morvan G, Rousselin B, Sarazin L. Lês clichês simples du bassin. J Radiol. 2008; 89:679-691.
23. Guia de boas práticas médicas em diagnóstico por imagem/Sociedade Francesa de Radiologia. Tradução: Augusto Meneghelli Galvão Gonçalves; revisão técnica: Colégio Brasileiro de Radiologia. Porto Alegre: Artmed; 2011. ISBN 978-85-363-2578-1.
24. Gyftopoulos S, Rosenberg ZS, Schweitzer ME, Bordalo-Rodrigues M.Normal anatomy and strains of the deep musculotendinous junction of the proximal rectusfemoris: MRI features. AJR Am J Roentgenol. 2008 Mar;190(3):W182-6.
25. Gyftopoulos S, Roserberg ZS, Schweitzer ME, Bordalo-Rodrigues M. Normal anatomy and strains of the deep musculotendinous junction of the proximal rectus femoris: MRI features. AJR. 2008; 190: 182-186.
26. Hébert KJ, Laor T, Divine JG, Emery KH, Wall EJ.MRI appearance of chronic stress injury of the iliac crest apophysis in adolescent athletes. AJR Am J Roentgenol. 2008 Jun;190(6): 1487-91.
27. Herneth AM, Philipp MO, Pretterklieber ML, Balassy C, Winkelbauer FW, Beaulieu CF.Asymmetric closure of ischiopubic synchondrosis in pediatric patients: correlation with foot dominance. AJR Am J Roentgenol. 2004 Feb;182(2):361-5.
28. Hottat N, Fumière E, Delcour C. Calcific tendinitis of the gluteus maximus tendon: CT findings. Eur Radiol. 1999;9(6): 1104-6.
29. James S, Miocevic M, Malara F, Pike J, Young D, Connell D. MR imaging findings of acetabular dysplasia in adults. Skeletal Radiol. 2006; 35(6):378-384. Epub 2006 Mar 2029.
30. Keogh CF, Munk PL, Gee R, Chan LP, Marchinkow LO. Imaging of the painful hip arthroplasty. AJR Am J Roentgenol. 2003 Jan;180(1):115-20.
31. Kong A, Van der Vliet A, Zadow S.MRI and US of gluteal tendinopathy in greater trochanteric pain syndrome. Eur Radiol. 2007 Jul;17(7):1772-83. Epub 2006 Dec 6.
32. Koulouris G, Connell D. Hamstring muscle complex: an imaging review.Radiographics. 2005 May-Jun;25(3):571-86.
33. Kwack KS, Cho JH, Lee JH, Cho JH, Oh KK, Kim SY. Septic arthritis versus transient synovitis of the hip: gadolinium enhanced MRI finding of decreased perfusion at the femoral epiphysis. AJR. 2007; 199:437-445.
34. Lalaji A, Umans G, Schneider R, Mintz D, Liebling MS, Haramati N. MRI features of confirmed 'pre-slip'capital femoral epiphysis: a reporto f two cases. Skeletal Radiol. 2002; 31: 362-365.
35. Lequesne M, de Séze S. Le faux-profil du bassin. Rev Rhum Ed Fr. 1961; 28:643-652.
36. Lequesne M. Coxométrie : mesure des angles fondamentaux de la hanche radiographique de l'adulte par un rapporteur com- bine. Rev Rhum. 1963;30:479-85.
37. Leunig M, Beaulé PE, Ganz R. The concept of femoroacetabular impingement. Current status and future perspectives. Clin Orhop Relat Res. 2009; 467:616-622.
38. Malizos KN, Karantanas AH, Varitimidis SE, Dailiana ZH, Bargiotas K, Maris T. Osteonecrosis of the femoral head: etiology, imaging and treatment. European Journal of Radiology. 2007; 63:16-28.
39. Mardones RM, Gonzalez C, Chen Q. Surgical treatment of femoroacetabular impingement: evaluation of the effect of the size of the resection. J Bone Joint Surg Am. 2005; 87:273-9.
40. Mellado JM, Bencardino JT. Morel-Lavallée lesion: review with emphasis on MR imaging. Magn Reson Imaging Clin N Am. 2005 Nov;13(4):775-82.

41. Miyanishi K, Yamamoto T, Shuto T, Jingushi S, Noguchi Y, Iwamoto Y. Subchondral changes in transient osteoporosis of the hip. Skeletal Radiol. 2001; 30:255-261.
42. Mostafa MM: Femoral head fractures. International Ortop. 2001; 25:51-4.
43. Nishii T, Sugano N, Tanaka H, Nakanishi K, Ohzono K, Yoshikawa H. Articular cartilage abnormalities in dysplastic hips without joint space narrowing. Clin Orthop Relat Res. 2001; 383:183-190.
44. Omar IM, Zoga AC, Kavanagh EC, Koulouris G, Bergin D, Gopez AG, Morrison WB, Meyers WC. Athletic pubalgia and "sports hernia": optimal MR imaging technique and findings. Radiographics. 2008 Sep-Oct; 28(5):1415-38.
45. Ostlere S. How to image metal-on-metal prostheses and their complications. AJR Am J Roentgenol. 2011 Sep; 197(3):558-67.
46. Peh WC: Intrafracture fluid: A new diagnostic sign of insufficiency fractures of the sacrum and ilium. Br J Radiol 73(872):895-8, 2000.
47. Pfirrmann CW, Chung CB, Theumann NH, Trudell DJ, Resnick D.Greater trochanter of the hip: attachment of the abductor mechanism and a complex of three bursae – MR imaging and MR bursography in cadavers and MR imaging in asymptomatic volunteers. Radiology. 2001 Nov; 221(2):469-77.
48. Pfirrmann CW, Notzli HP, Dora C, Hodler J, Zanetti M. Abductor tendons and muscles assessed at MR imaging after total hip arthroplasty in asymptomatic and symptomatic patients. Radiology. 2005 Jun; 235(3):969-76. Epub 2005 Apr 28.
49. Pfirrmann CWA, Chung CB, Theumann NH, Trudell DJ, Resnick D. Greater trochanter of the hip: Attachment of the abductor mechanism and a complex of three bursae – MR imaging and MR bursography in cadavers and MR imaging in asymptomatic volunteers. Radiology. 2001; 221:469-477.
50. Polster JM, Elgabaly M, Lee H, Klika A, Drake R, Barsoum W. MRI and gross anatomy of the iliopsoas tendon complex. Skeletal Radiol. 2008; 37(1): 55-58.
51. Rahman L, Hall-Craggs M, Muirhead-Allwood SK. Radiology of the resurfaced hip. Skeletal Radiol. 2011 Jul; 40(7):819-30. Epub 2011 Apr 5.
52. Shabshin N, Rosenberg ZS, Cavalcanti CF.MR imaging of iliopsoas musculotendinous injuries. Magn Reson Imaging Clin N Am. 2005 Nov; 13(4):705-16.
53. Spitz DJ et al: Imaging of stress fractures in the athlete. Radiol Clin North Am. 2002; 40(2):313-31.
54. Squire MW, Della Valle CJ, Parvizi J. Preoperative diagnosis of periprosthetic joint infection: role of aspiration. AJR Am J Roentgenol. 2011 Apr;196(4):875-9.
55. Stulberg SD, Cooperman DR, Wallensten R. The natural history of Legg-Calvé-Perthes disesase. J Bone Joint Surg Am. 1981; 63(7):1095-108.
56. Sugimoto H, Okubo R, Ohsawa T. Chemical shift and the double-line in MRI of early femoral avascular necrosis. J Comput Assist Tomogr. 1992; 16: 727-30
57. Tannast M, Siebenrock KA, Anderson SE. Femoroacetabular Impingement: Radiographic Diagnosis – What Radiologist Should Know. AJR. 2007; 188: 1540-1552.
58. Torriani M, Souto SC, Thomas BJ, Ouellette H, Bredella MA.Ischiofemoral impingement syndrome: an entity with hip pain and abnormalities of the quadratusfemoris muscle. AJR Am J Roentgenol. 2009 Jul;193(1):186-90.
59. Umans H, Liebling MS, Moy L, Haramati N, Macy NJ, Pritzker HA. Slipped capital femoral epiphysis: a pyseal lesion diagnosed by MRI, with radiographic and CT correlation. Skeletal Radiol. 1998; 27:139-144.
60. Vande Berg BC, Lecouvet FE, Koutaissoff S, Simoni P, Malghem J. Bone marrow edema of the femoral head and transient osteoporosis of the hip. European J of Radiology. 2008; 67:68-77.
61. White LM, Kim JK, Mehta M, Merchant N, Schweitzer ME, Morrison WB, Hutchison CR, Gross AE. Complications of total hip arthroplasty: MR imaging-initial experience. Radiology. 2000 Apr; 215(1):254-62.



5 CAPÍTULO

Joelho

Mauro José Brandão da Costa
Euclides Berti

ASPECTOS TÉCNICOS

INTRODUÇÃO

As radiografias convencionais continuam sendo o padrão-ouro na avaliação nas lesões na articulação do joelho, considerando-se o baixo custo, a alta disponibilidade e a rapidez na aquisição da imagem. Classicamente, são necessárias três incidências radiográficas do joelho: joelho em AP com o paciente flexionado a 20°; perfil e axial de patela. A avaliação geral das radiografias do joelho fornece ampla visualização da articulação com análise das estruturas ósseas, articulares e do tecido de partes moles. Visualizam-se também alterações em valgo e varo caracterizando a biomecânica do paciente. Existem outras técnicas, como AP forçado em varo ou valgo, que são solicitadas em casos específicos.

A TM está reservada para estudos nos quais a radiografia é duvidosa, permitindo avaliar lesões traumáticas (p. ex., nos platôs tibiais) e identificar fragmentos ósseos.

A RM é a modalidade de escolha para a articulação do joelho, pois leva a considerações nos diversos planos ortogonais sem a utilização de radiação ionizante, permitindo avaliar com alta acurácia as estruturas ósseas, articulares tendíneas, ligamentares e meniscais. A matriz deve medir 256 × 256, com cortes de espessura de até 4 mm. A maioria dos serviços utiliza sequências ponderadas em T1, DP e T2 com saturação. Nas avaliações meniscais, são necessárias sequências em T1 e DP com saturação de gordura no plano sagital e coronal, pois efetivamente é a que melhor demonstra lesões meniscais. Na avaliação de cartilagens de rotina, são utilizadas sequências sagitais e coronais DP com saturação de gordura no plano sagital para os revestimentos femorotibial e plano axial para a femoropatelar, que permite boa avaliação da cartilagem e da medula óssea. Estruturas ligamentares devem ser analisadas nos múltiplos planos ortogonais com sequências com boa descrição da anatomia, como T1 e DP, no plano sagital. O coronal oblíquo DP é uma boa opção, nos fornece uma visão panorâmica anteroposterior deste ligamento.

Sequências gradiente podem ser utilizadas para avaliações de cartilagem, corpos livres e estruturas ligamentares. Apresentam a desvantagem de ter alto efeito de suscetibilidade paramagnética, o que pode resultar em artefatos, sobretudo em joelhos operados com parafusos metálicos, impedindo a adequada visualização das estruturas adjacentes. Sequências gradiente não são boas para avaliar tecido de partes moles nem da medula óssea. Para exame, o paciente deve ser posicionado em decúbito dorsal, utilizando-se bobina específica.

ANATOMIA

O joelho é uma articulação complexa, que pode ser dividida em quatro quadrantes e uma porção central: quadrante anterolateral, posterolateral, anteromedial, posteromedial e o pivô central. A avaliação separada dessas regiões anatômicas permite

a adequada descrição das lesões acometidas no joelho e dos mecanismos que a provocam.

O canto posterolateral contém muitos ligamentos, tendões e estruturas ósseas associadas que estão relacionadas com o ligamento colateral lateral. Essas estruturas são estabilizadoras do joelho, incluindo também o tendão poplíteo (Fig. 5-1), o ligamento arqueado (Fig. 5-2), o ligamento poplíteo fibular (Fig. 5-3) e os tendões das cabeças longa e curta do bíceps femoral (Fig. 5-4). O ligamento colateral lateral é composto pela cáp-

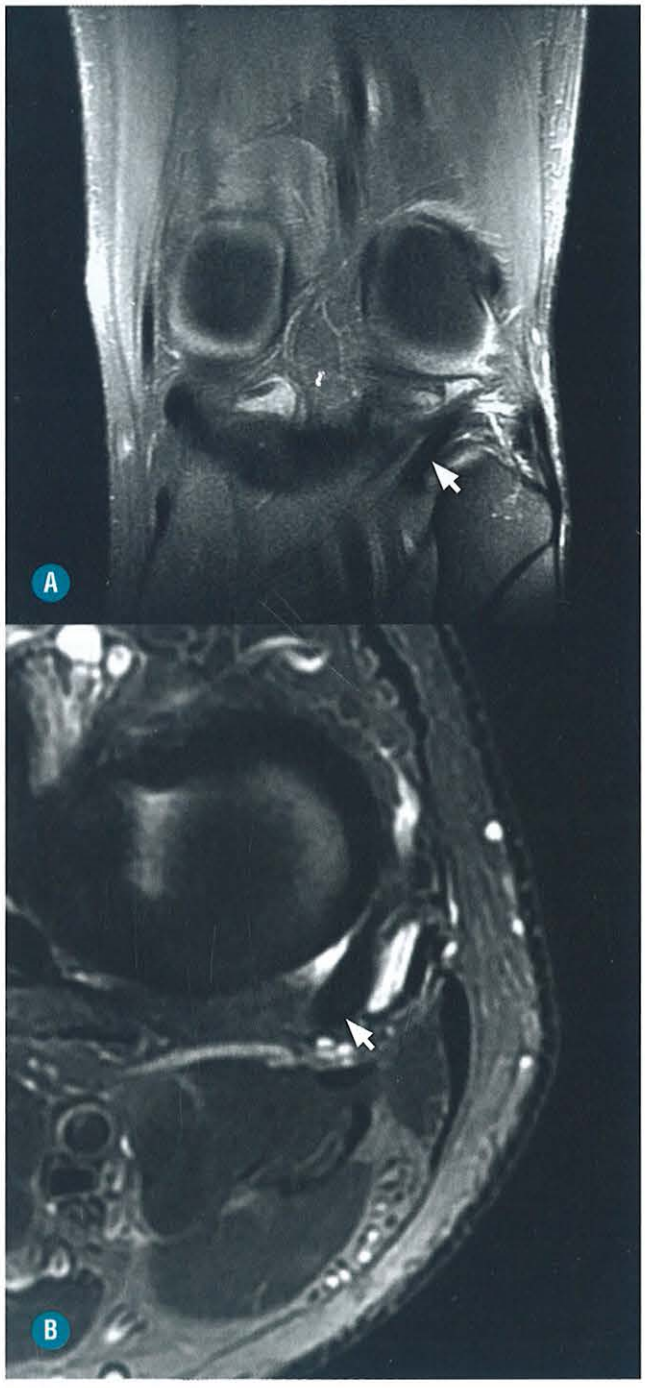

FIGURA 5-1. A, COR DP FAT SAT. **B,** AXIAL DP FAT SAT. Anatomia do canto posterolateral. Tendão poplíteo (*setas*). (*Cortesia do Dr. Abdalla Skaf, São Paulo-SP.*)



FIGURA 5-2. COR DP FAT SAT. Anatomia canto posterolateral. Ligamento arqueado (*setas*). (*Cortesia do Dr. Abdalla Skaf São Paulo-SP*).

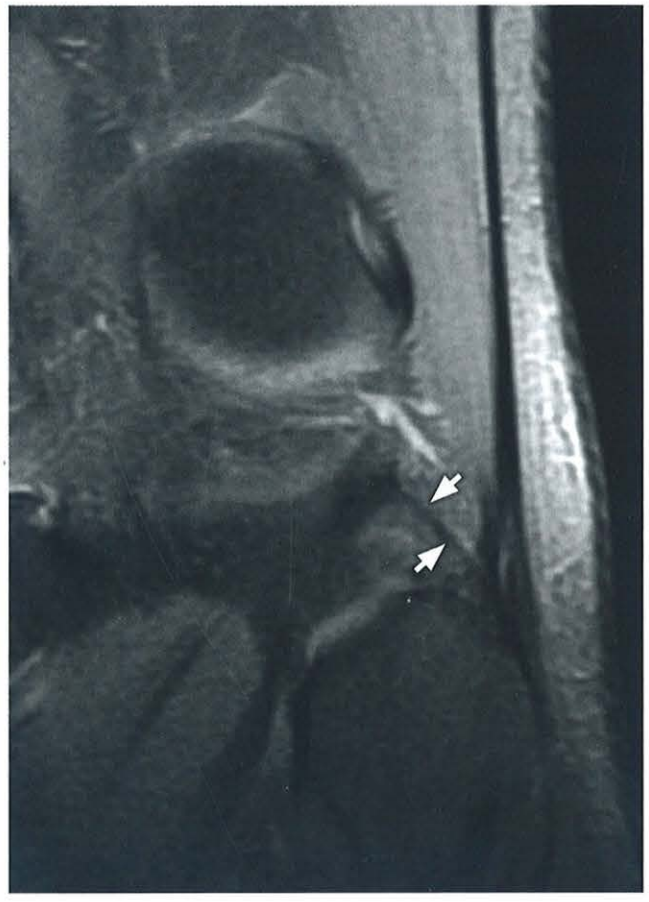

FIGURA 5-3. COR DP FAT SAT. Anatomia do canto posterolateral. Ligamento poplíteo fibular (*setas*). (*Cortesia do Dr. Abdalla Skaf, São Paulo-SP.*)

sula articular, pelo bíceps femoral e pela banda iliotibial (Fig. 5-5). Existem muitas estruturas ligamentares no canto posterolateral do joelho que atuam em conjunto na estabilização da articulação e são compostas pelos ligamentos poplíteo fibular, poplíteo oblíquo, fabelofibular, arqueado e meniscopoplíteo superior e inferior (Fig. 5-6).

O canto anterolateral é composto pelo trato iliotibial, cápsula articular e fibras do ligamento colateral fibular, com inserção no tubérculo de Gerdy (Fig. 5-7).

A porção posteromedial é composta pelo ligamento colateral medial, que é descrito como uma estrutura de fibras em três camadas que se agrupam ao longo da face medial da articulação do joelho e que recebem reforços do músculo vasto medial, do retináculo medial e do tendão semimembranoso (Figs. 5-8 e 5-9). O ligamento oblíquo posterior também atua como estabilizador do joelho (Fig. 5-10).

A porção anteromedial é composta pelas fibras mais anteriores do LCM, fibras do retináculo medial e pelo ligamento patelofemoral medial.

O compartimento extensor é composto pelo tendão quadríceps, tendão patelar, gordura de Hoffa e retináculo patelar (Figs. 5-11 e 5-12).

O pivô central basicamente envolve os ligamentos cruzado anterior, cruzado posterior e os meniscos medial e lateral (ver tópico específico). O ligamento cruzado anterior tem origem femoral única, com inserção tibial por meio de duas bandas (anteromedial e posterolateral) (Fig. 5-13). O ligamento cruzado posterior encontra-se posteriormente e origina-se no fêmur com inserção tibial (Fig. 5-14).

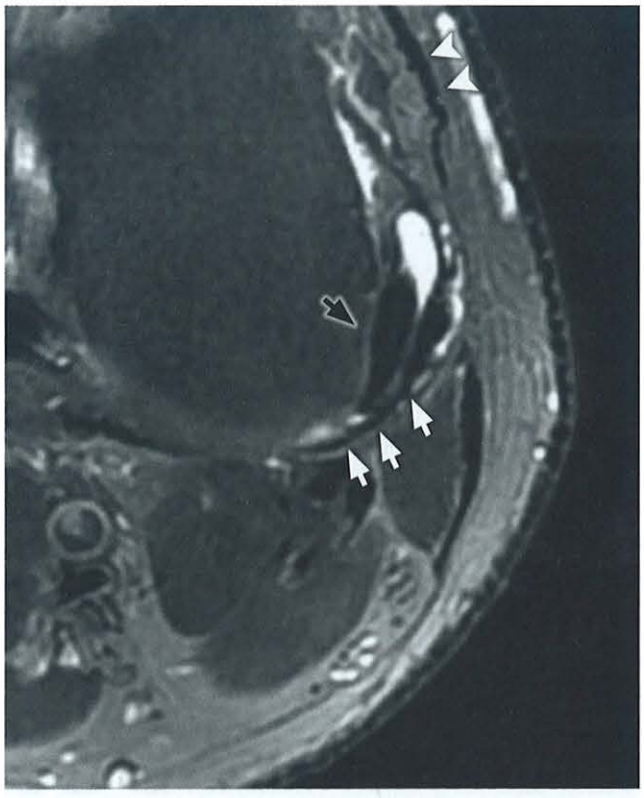

FIGURA 5-5. AXIAL DP FAT SAT. Anatomia do canto posterolateral. Cápsula articular (*setas brancas*). Tendão poplíteo (*seta preta*). Trato iliotibial (*setas brancas*). (*Cortesia do Dr. Abdalla Skaf, São Paulo-SP.*)



FIGURA 5-4. COR DP FAT SAT. Anatomia canto posterolateral. Tendão da cabeça longa e curta do bíceps femoral (*setas*).

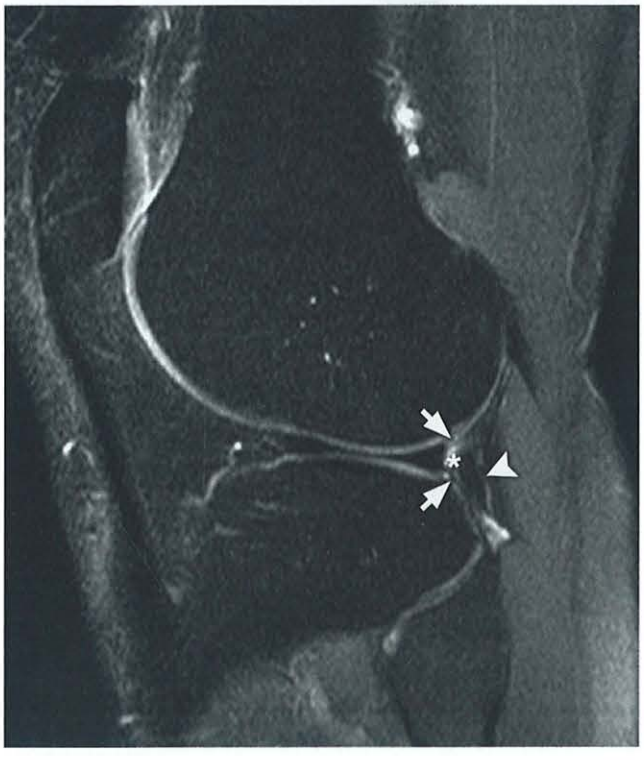

FIGURA 5-6. SAG DP FAT SAT. Anatomia do canto posterolateral. Ligamentos meniscopoplíteo superior e inferior (*setas*). Tendão poplíteo (*ponta de seta*). Hiato poplíteo (*asterisco*).



FIGURA 5-7. AXIAL DP SPIR. Anatomia do canto anterolateral. Banda iliotibial (*ponta de seta*), ligamento colateral fibular (*seta*).

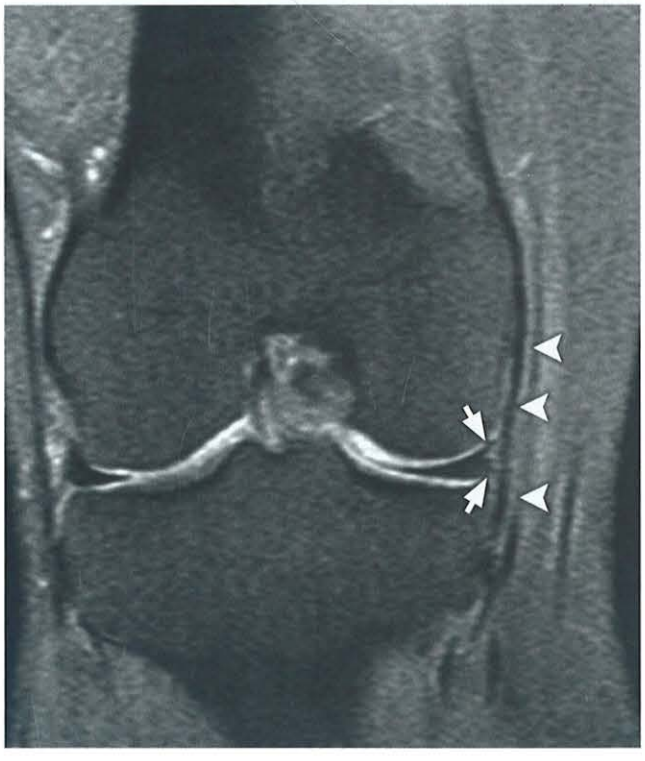

FIGURA 5-8. COR DP SPIR. Anatomia do canto posteromedial. Ligamento colateral medial (*pontas de seta*). Ligamento meniscofemoral e meniscotibial (*setas*).



FIGURA 5-9. AXIAL DP FAT SAT. Anatomia do canto posteromedial. Tendão do semimembranoso (*seta*).



FIGURA 5-10. COR DP FAT SAT. Anatomia do canto posteromedial. Ligamento oblíquo posterior (*setas*).

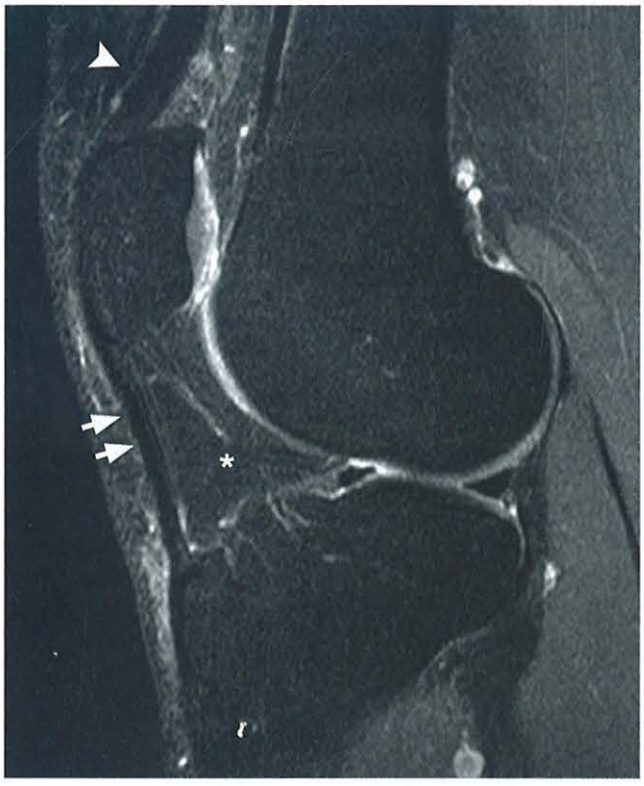

FIGURA 5-11. SAG DP FAT SAT. Compartimento extensor. Tendão quadríceps (*ponta de seta*). Tendão patelar (*setas*). Gordura de Hoffa (*asterisco*).



FIGURA 5-12. AXIAL DP FAT SAT. Compartimento extensor. Retináculo lateral (*setas*). Retináculo medial (*ponta de seta*).



FIGURA 5-13. **A,** COR DP SPIR. **B,** SAG DP SPIR. As duas bandas do ligamento cruzado anterior (*setas*). Em **B**, mostram-se as fibras do ligamento cruzado anterior, com orientação e intensidade de sinal habitual (*pontas de seta*).

A articulação do joelho é revestida por uma fina membrana preenchida por uma camada de células conhecida como sinóvia. Ela age na produção de líquido sinovial, que atua na lubrificação e nutrição da articulação. Estende-se superiormente formando a bursa suprapatelar e posteroinferiormente envolvendo o tendão poplíteo e formando a bursa poplítea (de Baker), que estabelece comunicação entre a articulação e a bursa dos músculos gastrocnêmio e semimembranoso. Medialmente, há a bursa da pata de ganso, que se localiza anteromedialmente à tíbia.



FIGURA 5-14. SAG DP SPIR. Fibras do ligamento cruzado posterior com orientação e intensidade de sinal habitual (*setas*).

A sinóvia é pouco percebida nos exames de RM, estando presente somente em processos patológicos de natureza inflamatória. É difícil de ser diferenciada do derrame articular comum (muito mais frequente), pois ambos demonstram hipersinal T2; no entanto, a sinovite apresenta microtrabeculações e pode mostrar hipersinal heterogêneo em T2 com forte captação pelo agente paramagnético administrado endovenoso (Fig. 5-15).

Patologias que acometem a sinóvia causam alterações inflamatórias mesmo que a lesão inicial seja traumática. Doenças reumatológicas, notadamente a artrite reumatoide, resultam em sinovite e derrame articular, que são importantes informações no prognóstico da doença porque indicam processos erosivos ósseos.

A sinovite vilonodular pigmentada é uma proliferação sinovial hiperplásica que pode ser focal ou difusa, sendo o joelho o local mais acometido. Os pacientes apresentam dor difusa na articulação do joelho, e derrame articular serossanguinolento recorrente é um dado frequente. A RM mostra efeito paramagnético com hipossinal nas sequências T2* pela presença de hemossiderina com focos de hipossinal T1 e T2, que é um marcador da doença, assim como sinais de hemorragia intra-articular com diferentes tempos de sangramento: hiper T1 e hiper T2 (hemorragia subaguda), hipo T1 e hiper T2 (aguda), hipo T1 e hipo T2 (crônica) (Fig. 5-16).

A condromatose sinovial é um processo caracterizado por metaplasia sinovial que produz corpos inicialmente cartilaginosos que apresentam sinal intermediário nas sequências T1, DP e T2 e, posteriormente, quando calcificam, passam a corpos osteocartilaginosos e, assim, podem ser visíveis nas radiografias simples sob a forma de imagens anelares com periferia radiodensa e centro de maior radioluminescência. Há casos descritos na literatura de transformação maligna da condromatose sinovial, mas são raras (Fig. 5-17).

Tumores de origem sinovial: a) hemangiomas são malformações vasculares que podem ocorrer na sinóvia. A RM é o melhor método de imagem, evidenciando alto sinal T2 sem efeito de massa com captação pelo contraste paramagnético

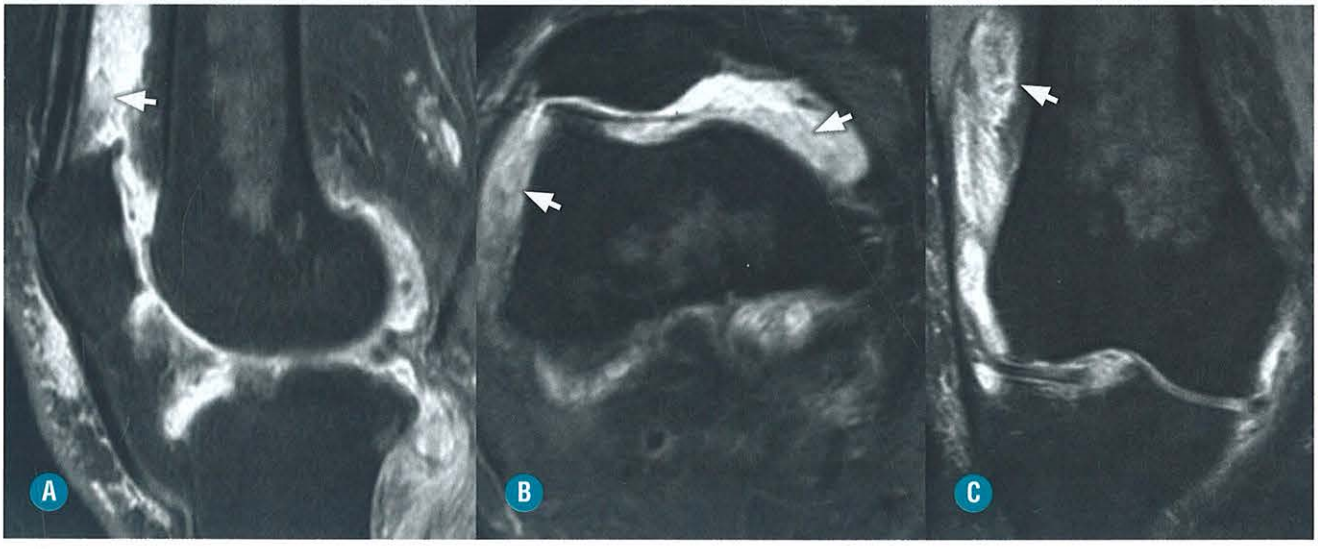

FIGURA 5-15. **A,** SAG DP SPIR. **B,** (AXIAL DP SPIR). **C,** COR SPIR. Derrame articular com proliferação sinovial caracterizado por microtrabeculações heterogêneas com hipersinal T2 (*setas*). Sinovite.

(Fig. 5-18). O lipoma arborescente é uma proliferação lipomatosa vilosa benigna da sinóvia. São mais comuns no joelho e geralmente monoarticulares. Os pacientes queixam-se de tumefação na articulação com edema associado. Os achados de imagem são aqueles da apresentação da gordura com hipersinal T1 e hipossinal T2 e saturação de gordura (Fig. 5-19).

As plicas sinoviais são remanescentes de tecido sinovial na articulação do joelho que geralmente não têm nenhuma repercussão clínica. Porém, quando se tornam espessadas, podem resultar em sintomas semelhantes aos da lesão meniscal. Existem três tipos de plica: a) suprapatelar (Fig. 5-20), patelar medial; c) infrapatelar (ou ligamento mucoso). Dessas, a infrapatelar é a mais frequentemente encontrada. A plica sinovial torna-se sintomática quando a espessura tem mais de 2 mm (normal: de 1 a 2 mm) ou quando é muito longa pelo risco de conflito (Fig. 5-21).

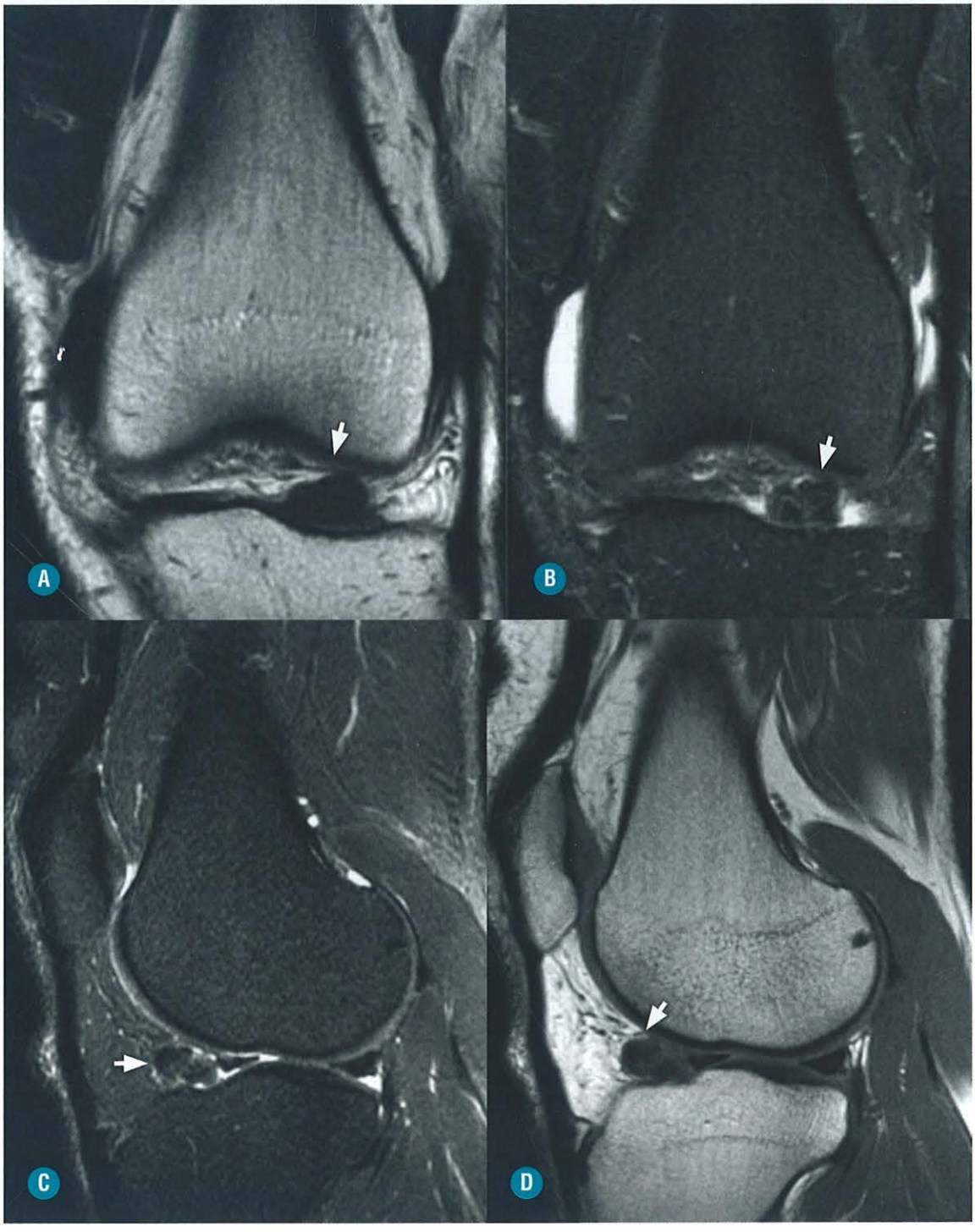

FIGURA 5-16. A, COR T1. **B,** COR T2 FATSAT. **C,** SAG T2 FATSAT. **D,** SAG T1. Imagem nodular com hipossinal em T1 e T2 (*setas*): sinovite vilonodular pigmentada (crônico).



FIGURA 5-17. A, AXIAL T1 FAT SAT CONTRASTE. **B,** SAG T1 FAST SAT CONTRASTE. Imagem nodular com hipossinal T1 e sem captação pelo contraste paramagnético (*setas*). Condromatose sinovial.

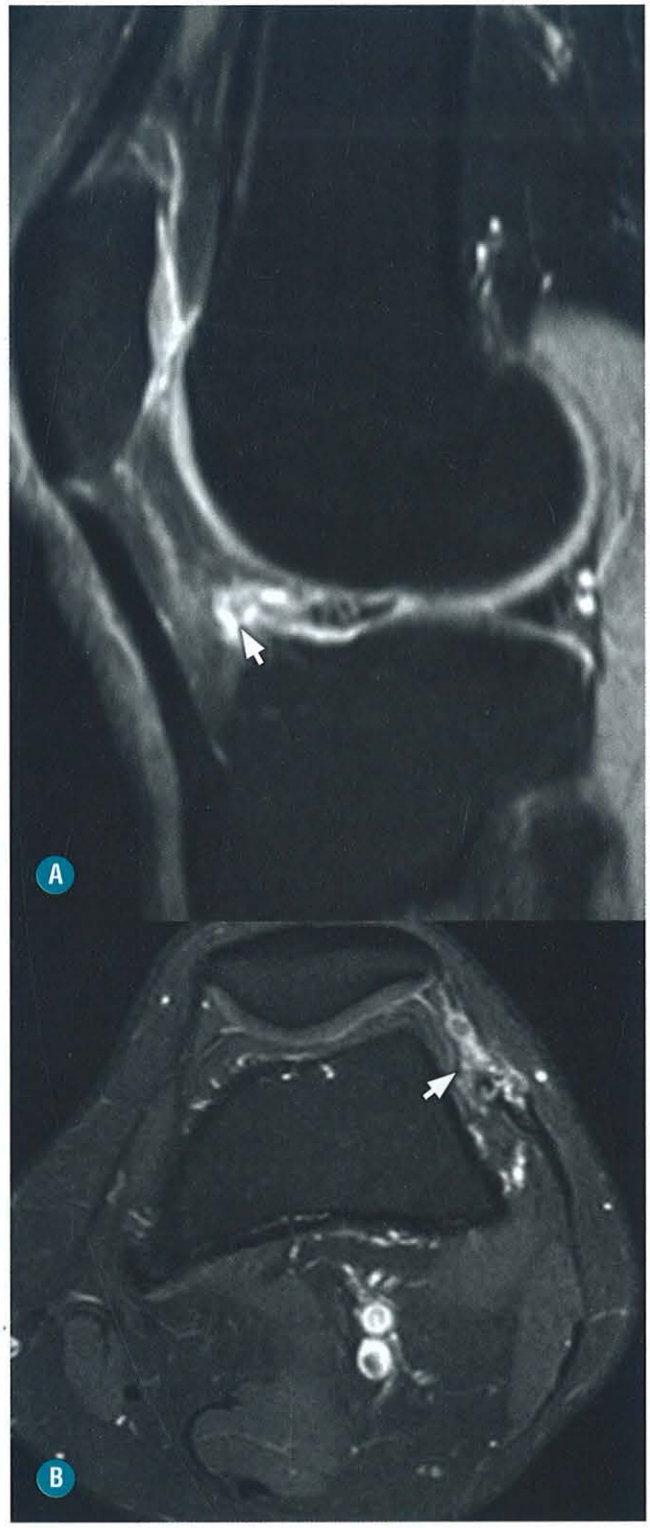

FIGURA 5-18. A, SAGDP SPIR. **B,** AXIAL T1FATSAT CONTRASTE. Dilatações vasculares que assumem aspecto tortuoso e serpiginoso (*setas*). Após a administração endovenosa do agente paramagnético, houve reforço dessas estruturas vasculares. Hemangioma.

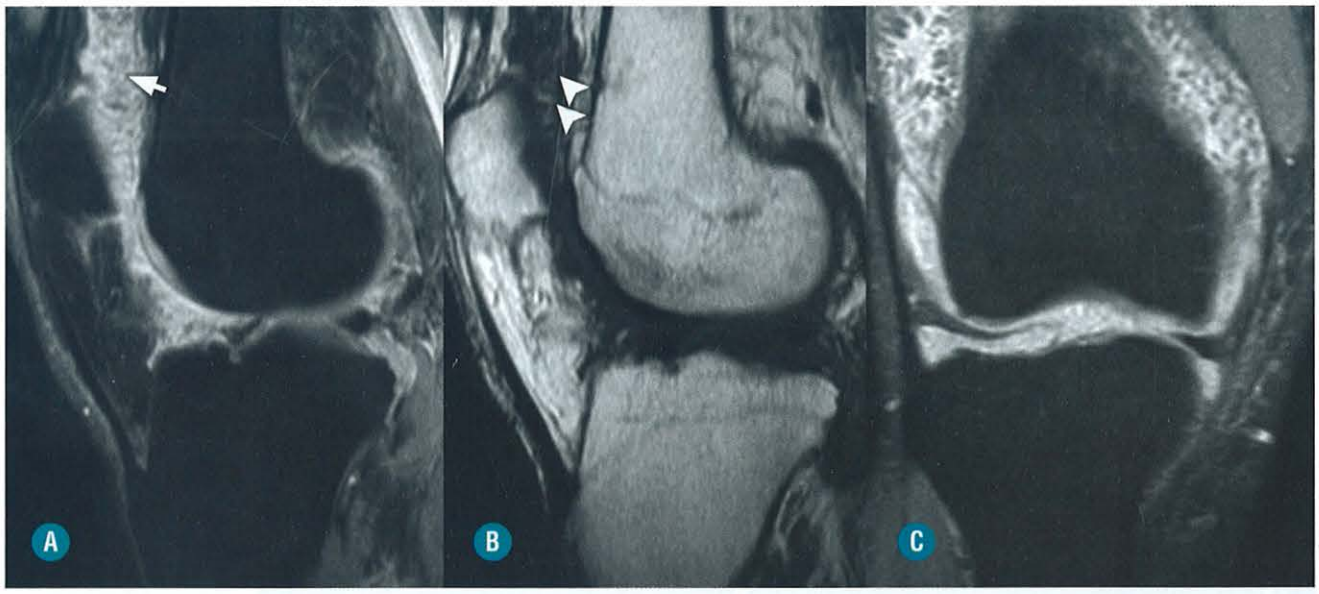

FIGURA 5-19. A, SAGDPSPIR. **B,** SAGT1. **C,** CORDPSPIR). Imagem com hipossinal T2 (*seta*) e hipersinal T1 (*pontas de seta*). Proliferação lipomatosa vilosa benigna da sinóvia (lipoma arborescente).

BIOMECÂNICA

A biomecânica do joelho é fundamental na cinética da articulação, e qualquer alteração no alinhamento fisiológico muda a distribuição de carga no esqueleto apendicular. Sabe-se que qualquer alteração na biomecânica do corpo humano afeta a articulação do joelho. Por exemplo, a morfologia anatômica do quadril, que é diferente entre homens e mulheres; a força do músculo quadríceps, o peso corporal e os fatores hormonais, a faixa etária e o mau alinhamento postural são variações que acabam por afetar a distribuição de carga em articulações sustentadoras de peso, mais especificamente o joelho. A consequência de tais variações é a osteoartrose. Pacientes que apresentam sintomas de osteoartrose normalmente queixam-se de dor durante atividade física e alteram a marcha na tentativa de poupar o joelho afetado, porém, acabam por sobrecarregar outras estruturas.

O eixo de sobrecarga mecânica é representado nas radiografias desenhando-se uma linha da cabeça do fêmur até o tálus. Quando em alinhamento neutro, essa linha cruza o ponto médio nas espinhas tíbias. Quando em varo, essa linha passa medial ao joelho e em valgo, localiza-se lateralmente (Fig. 5-22).

O joelho é dividido em três compartimentos: tibiofemoral medial, tibiofemoral lateral e patelofemoral.

O compartimento tibiofemoral medial, quando o joelho na posição neutra, sustenta de 60 a 70% da sobrecarga axial, desempenhando um papel crucial na presença da osteoartrose que acomete preferencialmente essa porção da articulação. Mau alinhamento em varo ou valgo aumenta o risco de osteoartrose no compartimento medial e lateral, respectivamente, por ampliação da transmissão da sobrecarga nessas articulações. O joelho em varo aumenta em quatro vezes a progressão da osteoartrose no compartimento medial, e, quando em valgo, há uma progressão de 2 a 5 vezes na osteoartrose no compartimento lateral.

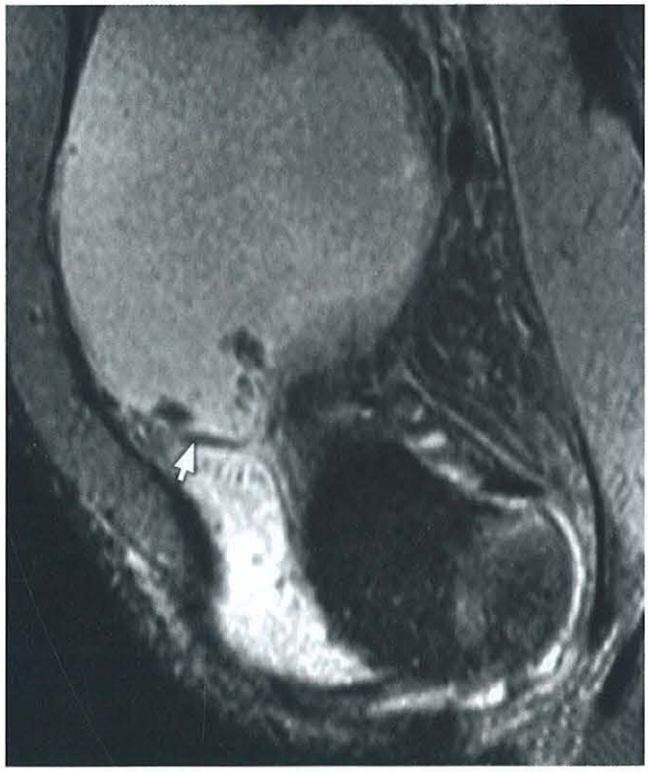

FIGURA 5-20. (SAG DP): plica suprapatelar (*seta*).

O compartimento patelofemoral está associado em mais de 50% da osteoartrose do joelho e é uma articulação extremamente solicitada durante a marcha. O ato de andar, no qual o joelho está em flexão de 10° a 15°, a força aplicada na articulação patelofemoral é de 50% do peso do corpo e ao subir escadas, cerca de três vezes o peso do corpo (Fig. 5-23). Variações anatômicas que levam à perda da estabilização da patela, como

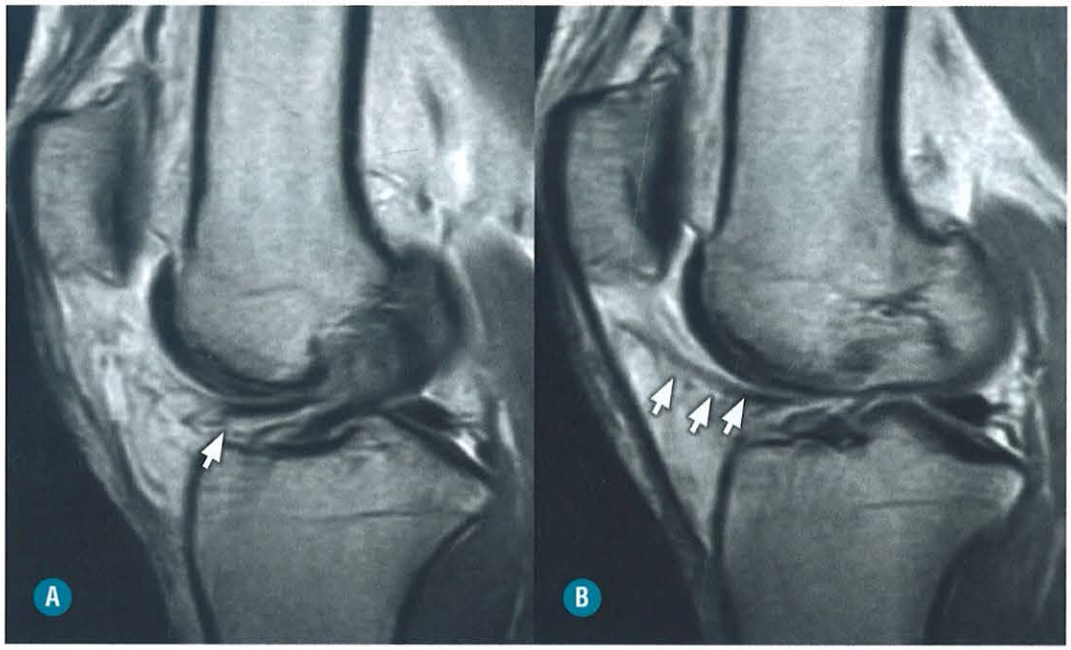

FIGURA 5-21. A-B (SAG DP): Plica sinovial infrapatelar (*setas*).

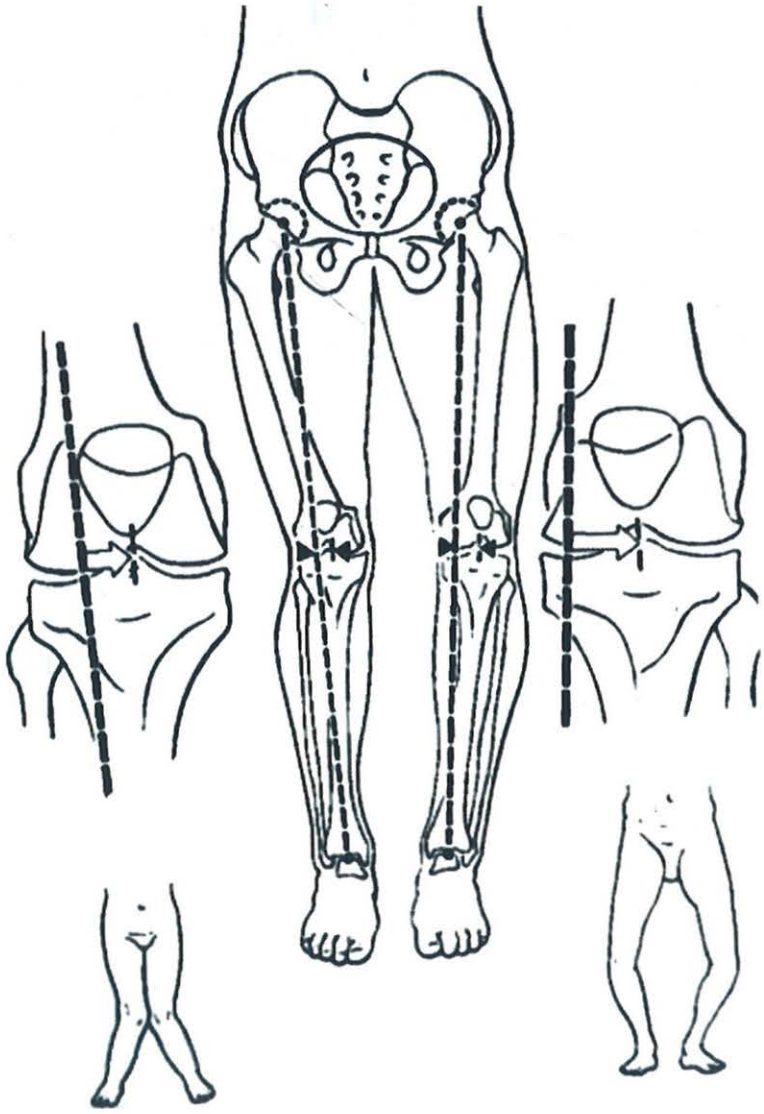

FIGURA 5-22. Variações em valgo e em varo. Distância do centro do joelho em relação ao eixo mecânico do membro inferior (DI = 15 mm). (*Cortesia do Dr. Renato Faria, Goiânia-GO.*)



FIGURA 5-23. Radiografia simples do joelho demonstrando sinais de artrose na articulação patelofemoral com osteófitos na borda superior da patela (*seta*) e na face anterior do fêmur (*setas duplas*), com redução do espaço articular.

displasia patelofemoral, caracterizada por tróclea rasa e patela subluxada lateralmente, (Fig. 5-24) patela alta; e lateralização da tuberosidade tibial levam à excessiva pressão na face lateral da patela com consequentes danos na cartilagem patelar e possível conflito patelofemoral (Fig. 5-25) e roturas ligamentares.

A determinação da torção da tíbia em relação ao fêmur é realizada com tomografia computadorizada e recursos de *software*. Esse procedimento de medida é denominado TA-GT (TA: tuberosidade anterior da tíbia; TG: garganta da tróclea). Faz-se sobreposição de imagens do terço proximal da tíbia com o terço distal do fêmur; então são feitas medidas para mensuração das referências anatômicas.

A RM é o melhor método para avaliação da displasia patelofemoral. Avaliam-se marcadores anatômicos que indicam a profundidade do sulco troclear, a assimetria das facetas da tróclea e a lateralização troclear.

Patela alta é um forte preditor de instabilidade patelofemoral. Mede-se o comprimento do tendão patelar e divide-se pelo maior diâmetro superoinferior da patela. O índice normal é de 1,1, e, quando maior que 1,3, constitui patela alta (índice de Caton-Deschamps) (Fig. 5-26).

Os achados radiológicos correlacionados com imagens de RM indicam alterações na biomecânica do joelho e resultam em perda de cartilagem, alterações subcondrais e edema na medula óssea em múltiplos compartimentos (Fig. 5-27).

■ Lesões Traumáticas

Lesões ósseas traumáticas estão relacionadas com vários mecanismos e processos que afetam a articulação do joelho em graus variados e compreendem desde fraturas com fragmentos

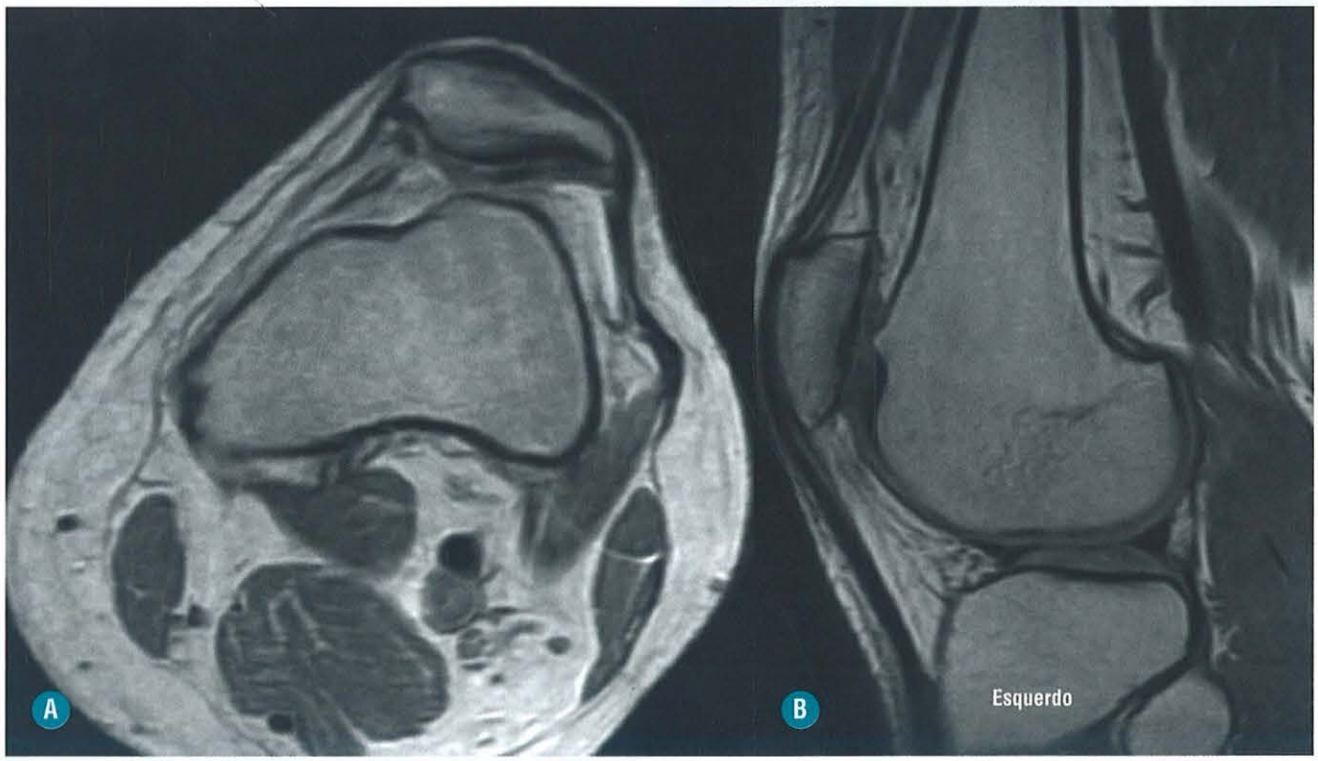

FIGURA 5-24. A, AXIAL T1. **B,** SAGT1. Sinais de displasia patelofemoral caracterizada por tróclea rasa e patela subluxada lateralmente.

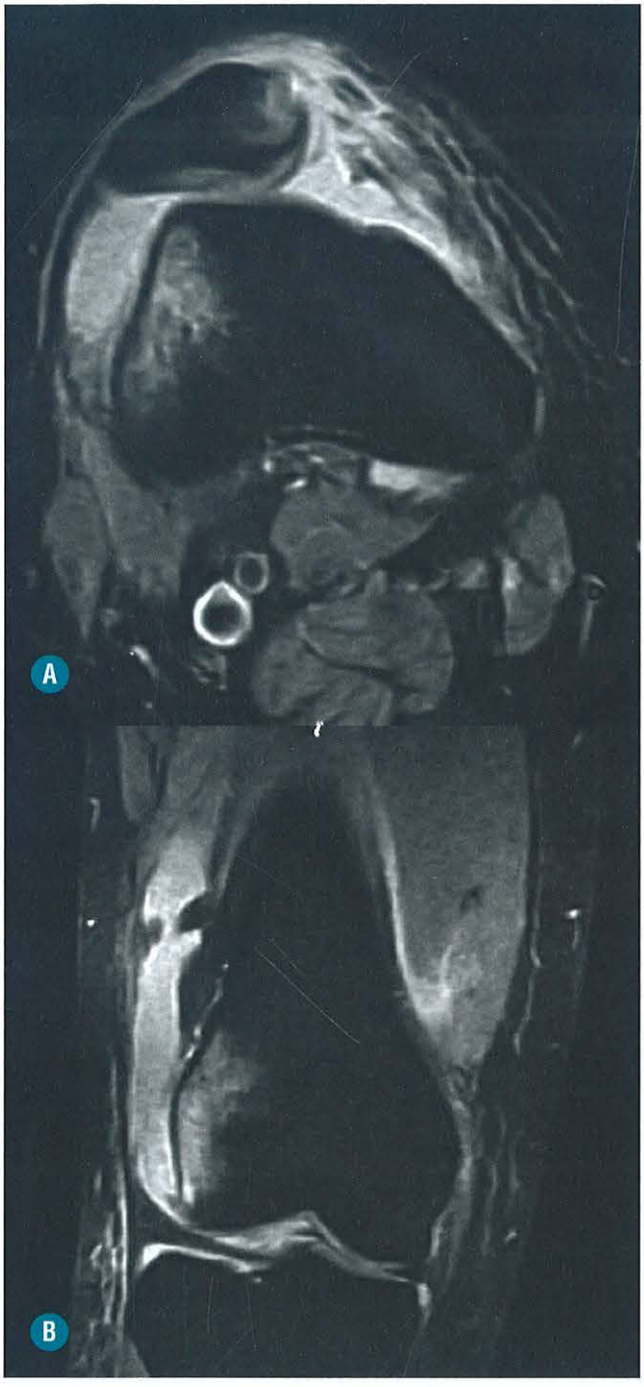

FIGURA 5-25. A-B (AXIAL DP SPIR), (CORDP SPIR): Sinais de conflito patelofemoral. Note sinais de edema ósseo na face lateral da patela e medial do fêmur com lesão da cartilagem patelar.

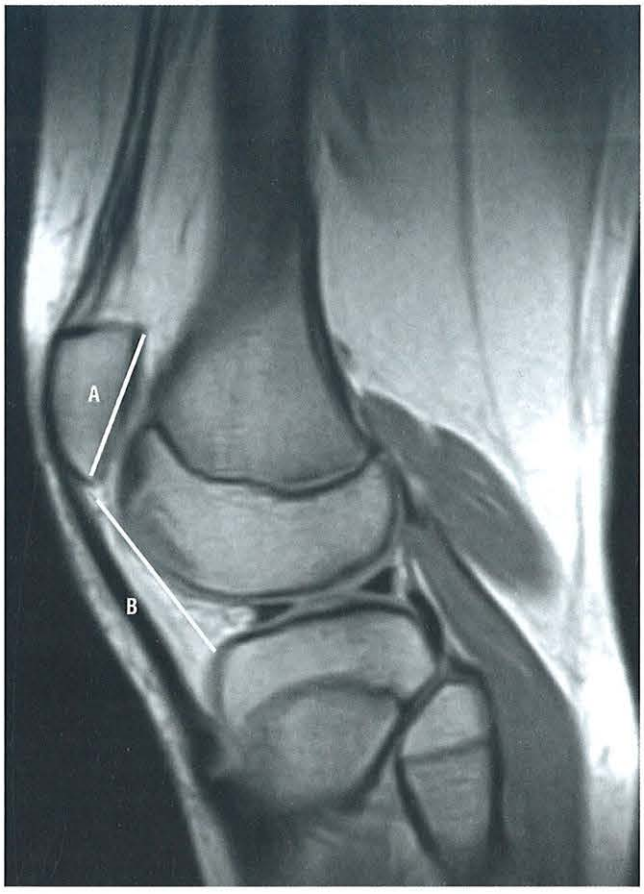

FIGURA 5-26. SAG DP. Cálculo do índice de Caton-Dechamps: B/A > 1,3 = patela alta. Índice normal: B/A =1.

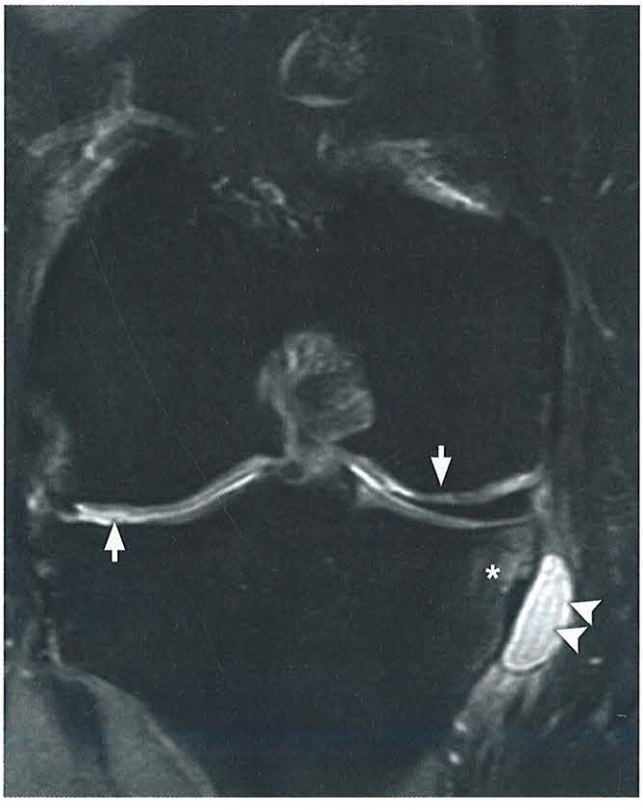

FIGURA 5-27. COR T2 FAT SAT. Sinais de osteoartrose caracterizada por edema ósseo subcondral (*asterisco*), redução difusa do espaço articular e lesões da cartilagem (*setas*). Obs.: note cisto na pata de ganso (*pontas de seta*).

até hematomas ósseos sutis, que não podem ser definidos por métodos tradicionais como a radiografia.

Edemas ósseos podem decorrer de traumatismos diretos, forças compressivas ou fraturas com avulsão e, tipicamente, só podem ser visualizados em imagens por RM. O padrão de edema ósseo pode predizer o tipo de mecanismo de traumatismo, e padrões clássicos têm sido descritos.

Pacientes com traumatismo no pivô central apresentam-se com edema no platô tibial posterolateral e côndilo femoral lateral. Nesses casos, encontram-se injúrias no ligamento cruzado anterior, na cápsula posterior e roturas no corno posterior do menisco lateral e medial (Fig. 5-28).

Traumatismos diretos na tíbia anterior resultam em edemas ósseos nessa topografia e podem estar relacionados com rotura do ligamento cruzado posterior (Fig. 5-29). A hiperextensão do joelho resulta no clássico *kissing bone* por traumatismo direto da tíbia anterior contra o fêmur distal resultando em duas lesões conjugadas na porção anterior do fêmur e tibial. Também nesses casos, roturas meniscais e ligamentos podem estar envolvidos (Fig. 5-30).

No deslocamento patelar lateral agudo há impacto da porção medial da patela contra o aspecto lateral do côndilo femoral, com a RM demonstrando dois locais distintos de edema ósseo junto com lesão do retináculo medial e derrame articular (Fig. 5-31), com componente de gordura e sangue (lipo-hemartrose poderá ser encontrado) (Fig. 5-32).

FRATURAS DE ESTRESSE

Classicamente existem dois tipos de fraturas de estresse: por insuficiência e por fadiga.

As fraturas de estresse por insuficiência ocorrem quando um osso anormal é submetido a um esforço normal, como os traumatismos de baixa energia, na população mais velha (mulher após a menopausa e homem após a 6ª década) ou aqueles que ocorrem em pacientes debilitados, com osteoporose e osteomalacia. Apresenta-se com um traço de fratura com hipossinal em todas as sequências estudadas e edema ósseo (hipersinal nas sequências ponderadas em T2 ou DP), podendo não ser detectado em radiografias simples.

As fraturas de estresse por fadiga ocorrem com resultado de um processo dinâmico no qual há perda do equilíbrio entre a carga (estresse) aplicada e a capacidade óssea de responder ao traumatismo. Tipicamente são os traumatismos repetidos que geram fraturas em um osso previamente normal. Por tratar-se de um processo dinâmico, há vários estágios, desde reação de estresse até fraturas completas. Cerca de metade das fraturas de estresse ocorrem na tíbia (Fig. 5-33).

Inicialmente a um traumatismo repetitivo, ocorre resposta da atividade osteoclástica e reabsorção óssea, resultando em hiperemia e áreas reabsortivas que são muito sutis nas radiografias (menos de 10% dos casos), mas quando positivas, apresentam reação periosteal focal, espessamento da cortical e uma linha luminescente na cortical, correspondendo ao traço de fratura. Existe diferença entre resposta de estresse e fratura de estresse, e esta, se reflete nos achados da RM. Foi proposto um sistema de graduação por RM variando de 1 a 4 que apresentou boa correlação clínica:

- Lesões grau 1: Exibem alto sinal T2 no periósteo do osso sem alterações na medula óssea adjacente.
- Lesões grau 2: Acrescenta-se aos achados do grau 1 hipersinal T2 na medula óssea sem alteração de sinal T1 na medula.
- Lesões grau 3: Mesmos sinais do grau 2, mas há hipossinal T1 na medula óssea.
- Lesões grau 4: Incluem todos os sinais do grau 3, mas com alterações de sinal na cortical, descrito como linha de fratura (marcado hipossinal T1).

As lesões graus 1 a 3 consistem na repercussão por RM da resposta de estresse e grau 4 são consideradas as fraturas de estresse.

FRATURAS COM AVULSÃO

Fraturas do LCA que ocorrem na inserção tibial podem apresentar avulsão óssea das espinhas tibiais, sendo mais comum em crianças, nas quais há flexão forçada do joelho com

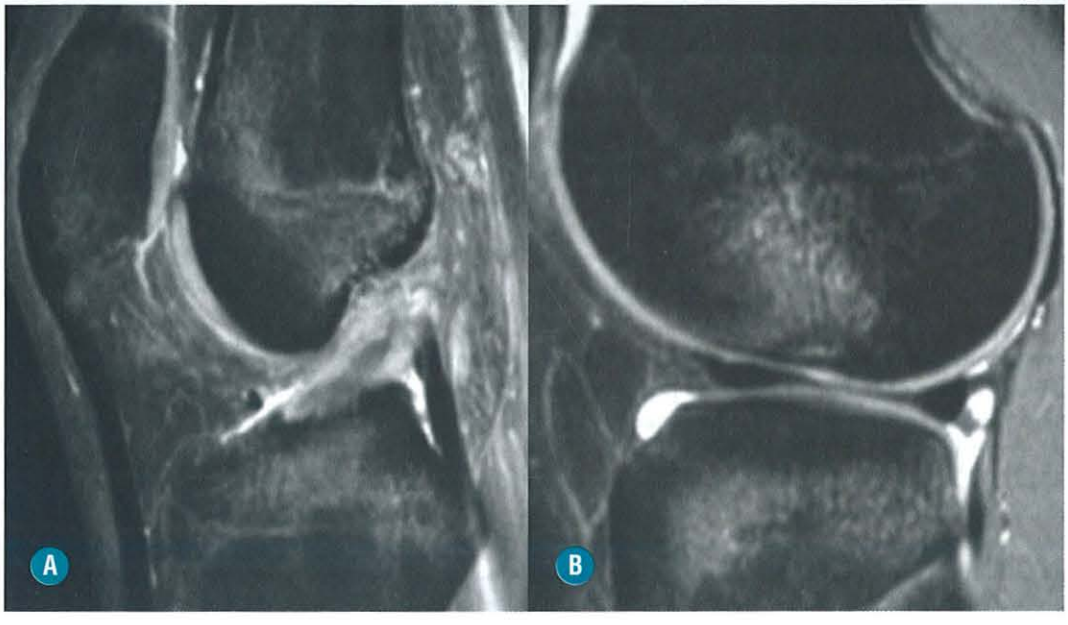

FIGURA 5-28. A, Rotura do ligamento cruzado anterior. **B,** Edema ósseo no platô tibial lateral e no côndilo femoral lateral.

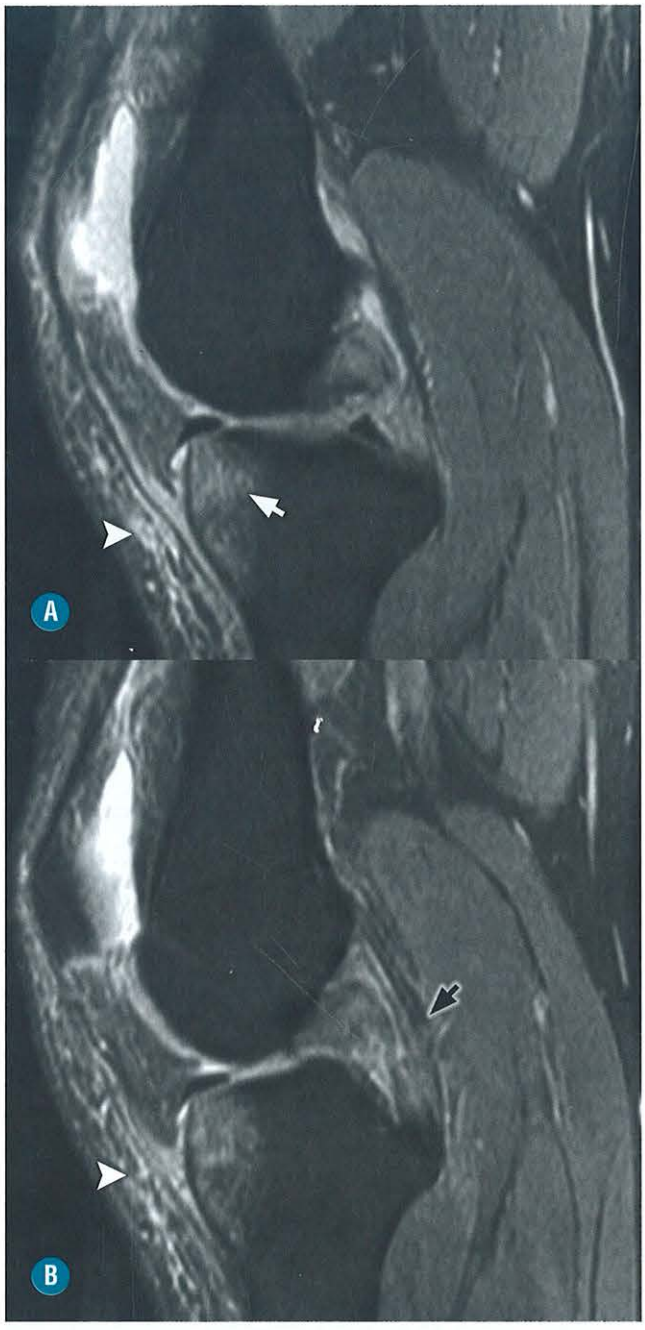

FIGURA 5-29. A-B (SAG T2 FAT SAT). Edema ósseo no aspecto anterior da tíbia (*seta*) com rotura do ligamento cruzado posterior (*seta preta*). O edema do subcutâneo (*pontas de seta*) associado às alterações infere trauma direto como mecanismo de lesão.



FIGURA 5-30. SAG T2 FAT SAT. Sinal do *kissing bone*, caracterizado por edema no aspecto anterior do fêmur e tíbia por mecanismo de hiperextensão.

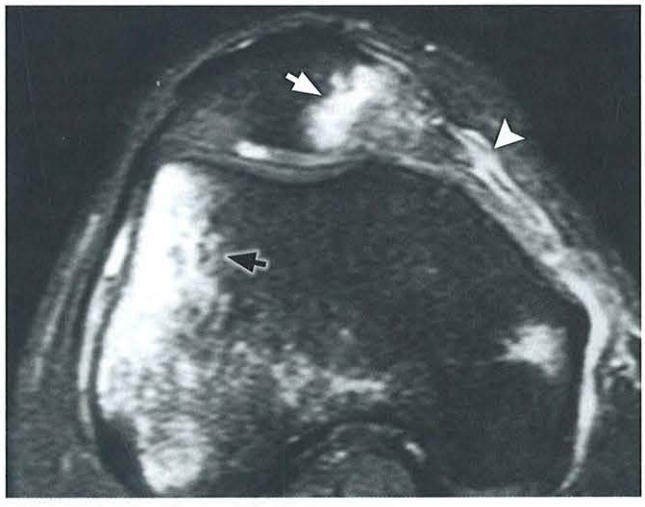

FIGURA 5-31. AXIAL T2 FAT SAT. Impacto da porção medial da patela (*seta branca*) contra o aspecto lateral do côndilo femoral (*seta preta*). Note rotura do retináculo medial (*ponta de seta*).

o paciente queixando-se de dor anterior e, nesses casos, não há lesões associadas. Em adultos, elas podem ocorrer em traumatismo automobilístico com hiperextensão forçada; assim, notam-se lesões associadas sejam meniscais, ligamentares ou mesmo contusões ósseas. Radiografias convencionais podem demonstrar fragmentos ósseos no sulco intercondilar. Ao radiologista, cabe identificar o fragmento ósseo e diferenciá-lo de uma rotura simples do LCA, pois, há impacto no manejo do paciente (Fig. 5-34).

Fraturas com avulsão óssea são relacionadas com traumatismo, e o fragmento avulsionado comumente localiza-se no local de inserção tendínea. Podem passar despercebidos pela radiografia ou ser interpretadas de maneira displicente pelo radiologista porque somente pequenos fragmentos ósseos são visualizados junto com edema do tecido de partes moles e hemartrose. No entanto, essas lesões são potencialmente de-



FIGURA 5-32. A, Lipoemartrose. Radiografia simples em decúbito dorsal e raios horizontais. Nível líquido com gordura sobrenadando (*setas*). **B,** A imagem de RM em axial T2 FAT SAT passando pela bursa suprapatelar identifica claramente a gordura (*) na superfície e o sangue na profundidade, este em diferentes fases de degradação do coágulo. O nível mais hiperintenso corresponde a sangue mais recente (**) e o menos intenso, a sangue mais antigo (***).

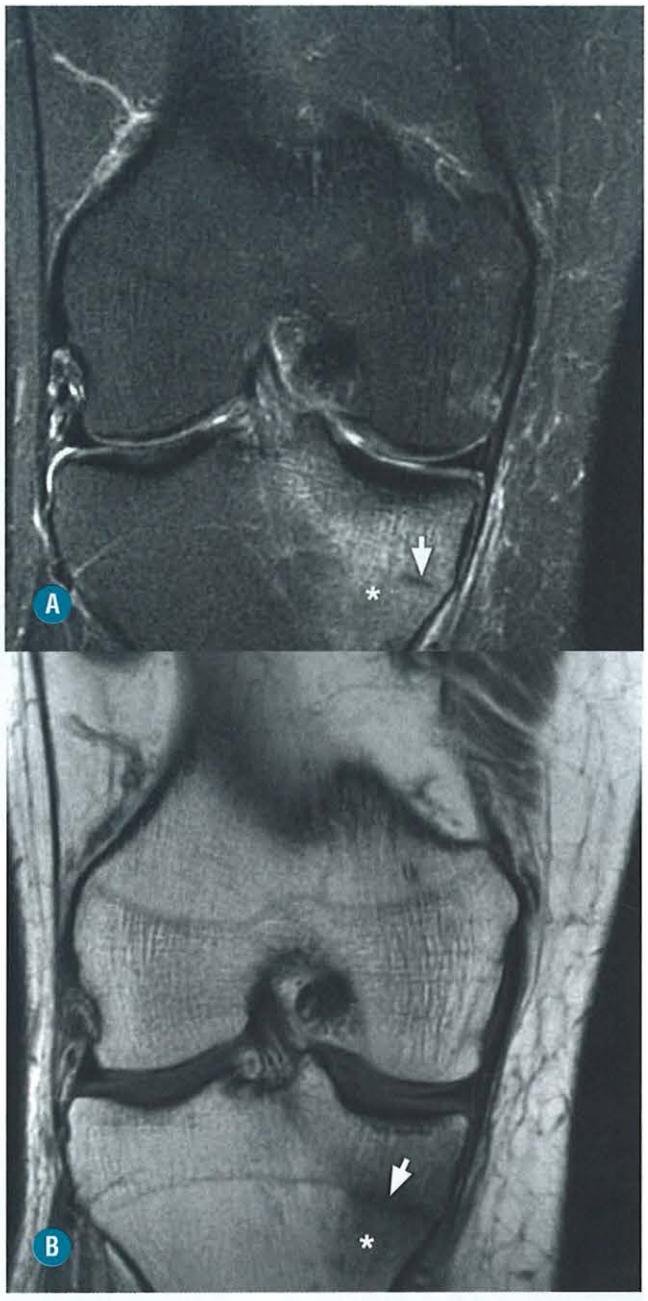

FIGURA 5-33. A e **B,** COR T2 FAT SAT:. Fratura de estresse no aspecto medial da tíbia caracterizada por traço de impactação ósseas (*setas*), com extenso edema da medula circunjacente (*asteriscos*).

sestabilizadoras do joelho, resultando em morbidade crônica como a osteoartrose pós-traumática, e por isso, modalidades de imagem como a TC e a RM desempenham papel fundamental no planejamento do atendimento ao paciente. Um bom exemplo no joelho é a presença de fragmento ósseo à frente do sulco da troclear, identificado na radiografia em perfil (Fig. 5-35). Nesse caso, a RM está indicada na busca de sinais indiretos de luxação reduzida da patela, e uma avulsão osteocondral poderá ser confirmada.

FRATURAS DO PLATÔ TIBIAL

Existem muitas classificações para fraturas no platô tibial. É fundamental ter em mente que, nas radiografias, as fraturas podem passar despercebidas. Algumas vezes, somente a lipoemartrose e o edema do tecido de partes moles são os únicos achados e como há clara associação de fratura no platô tibial e lesões meniscais e ligamentares, a RM torna-se necessária para informações adicionais. Ao se analisar fraturas na porção proximal da tíbia, deve-se avaliar o grau de depressão do platô, com depressões acima de 5 mm, aumenta a probabilidade de lesão meniscal lateral. Depressões com mais de 8 mm aumentam a probabilidade de ocorrência de lesões no menisco medial. O grau de afundamento do platô tibial e a avulsão óssea são os principais preditores de tratamento cirúrgico. A acurácia na quantificação de afundamento ósseo é a principal indicação para realização de TC (Fig. 5-36).

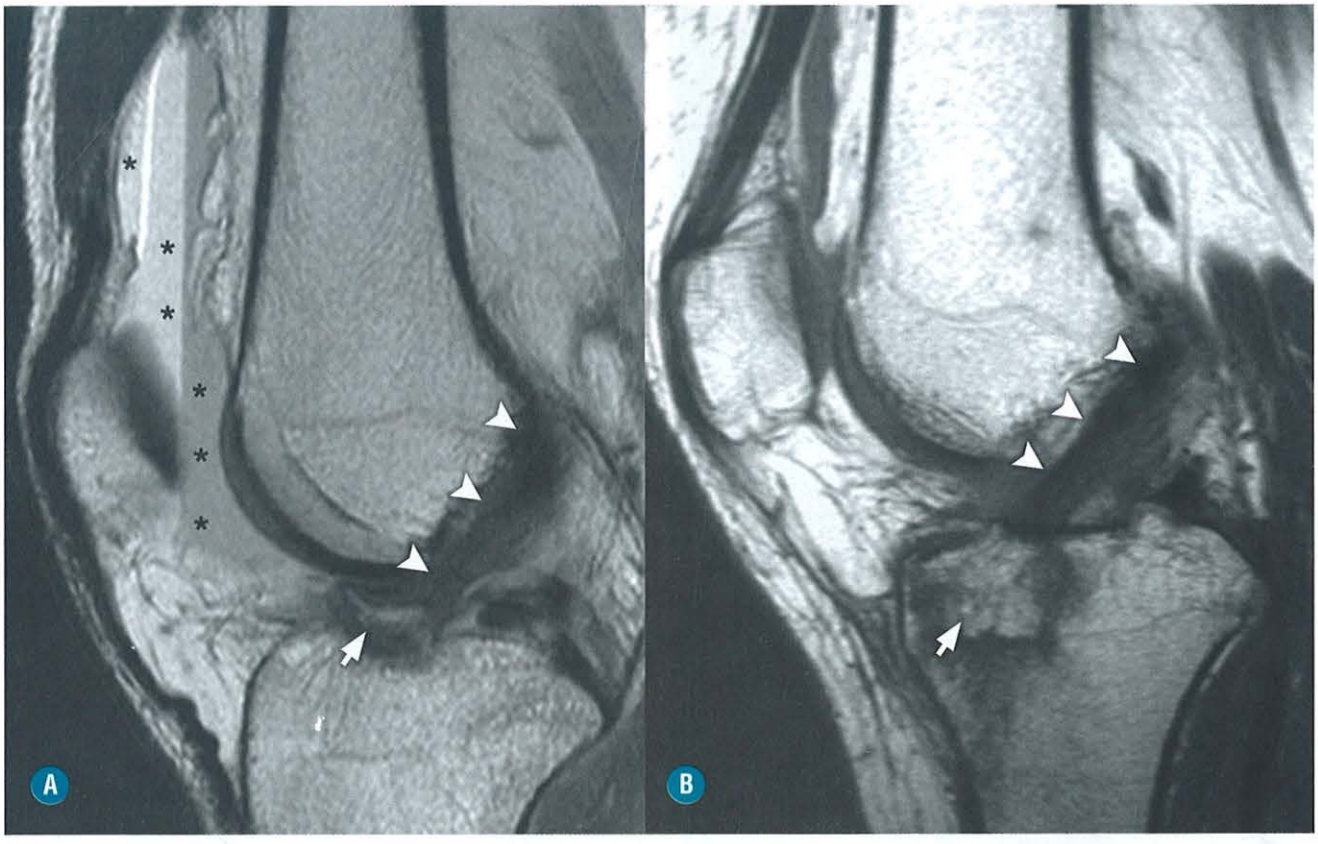

FIGURA 5-34. A, SAG T2 FAT SAT. Fratura com avulsão de fragmento ósseo no sítio de inserção do LCA (*pontas de seta*), que está contínuo e inserido no fragmento. Presença de lipo-hemartrose com três níveis distintos. Gordura (*) Sangue fresco (**). Sangramento mais antigo (***). **B,** SAG T1. Fratura no platô tibial, no sítio de inserção, mas sem destacamento do fragmento (*seta*). O LCA está normal (*pontas de seta*).

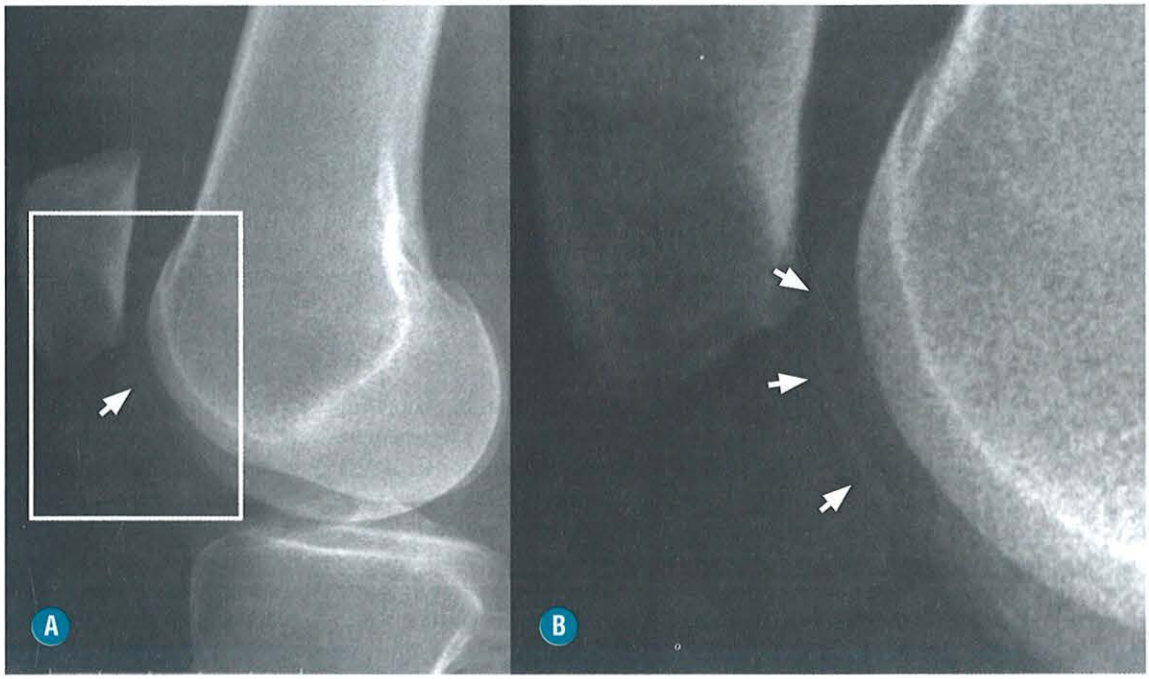

FIGURA 5-35. A e **B,** Radiografia simples em perfil. Fragmento ósseo avulsionado e situado à frente do sulco da troclear (*setas*).

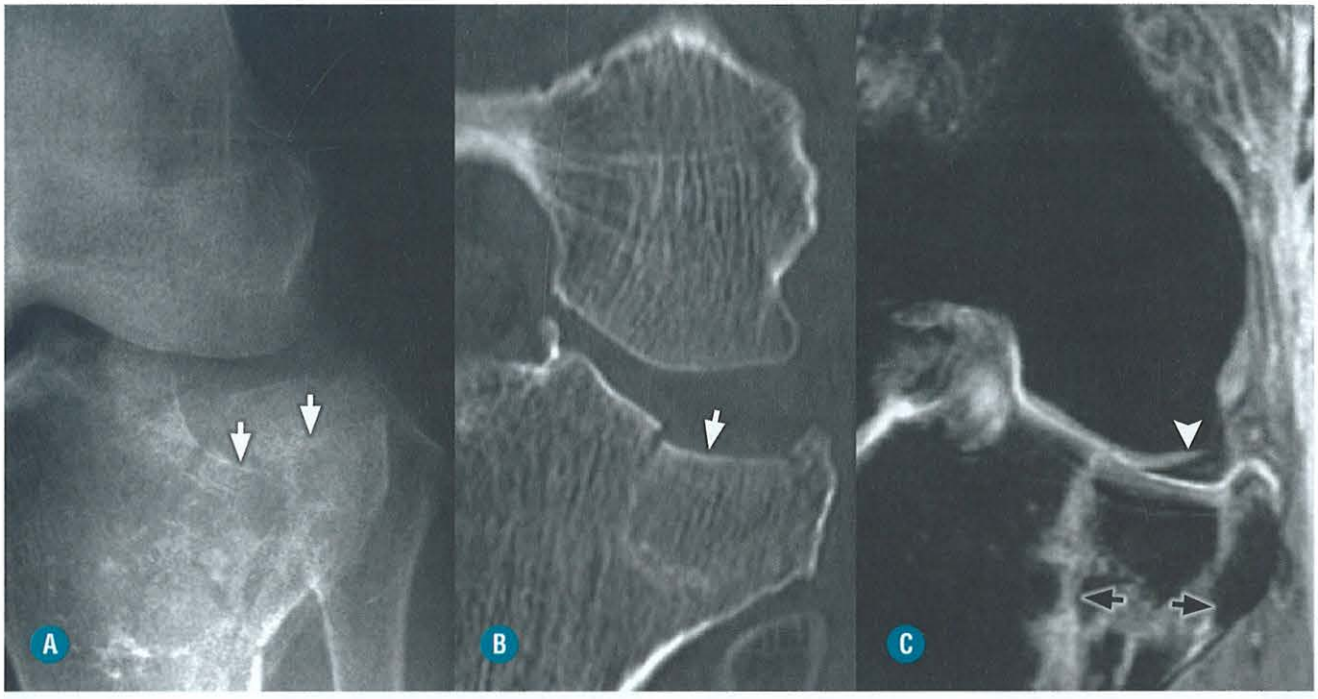

FIGURA 5-36. A, Radiografia frontal. Fratura com importante afundamento do platô tibial (*setas*), com alto risco para rotura meniscal. **B,** Reconstrução coronal de TC. Fratura com afundamento menor que 5 mm do platô lateral, com baixo risco para rotura meniscal (*seta*). **C,** Coronal T2 FAT SAT. Outro paciente com fratura do platô tibial lateral e extensão para a superfície articular (*setas pretas*) com mínimo afundamento do platô, mas sem lesão meniscal visível (*ponta de seta*). (*Cortesia do Dr. João Luiz Fernandes, Praia do Forte-BA.*)

FRATURAS DE SEGOND

Fraturas de Segond correspondem a um arrancamento da cortical externa do platô tibial lateral na inserção do plano capsular lateral, atrás do tubérculo de Gerdy. O fragmento ósseo tipicamente é alongado posicionado no maior eixo da tíbia e mede cerca de 1 cm. Algumas consideram praticamente patognomônico de rotura do LCA. O mecanismo desse tipo de lesão está relacionado com rotação interna do joelho e estresse em varo, com o paciente queixando-se de dor na face lateral do joelho. O diagnóstico pode ser suspeitado na radiografia simples quando identificada avulsão vertical de fragmento ósseo da borda externa do platô tibial lateral, com antecedente de entorse. Devido à conhecida associação com lesões ligamentares e meniscais, a RM deve ser realizada em todos os casos de fratura de Segond (Fig. 5-37).

FRATURA DE SEGOND REVERSA

Assim como a fratura de Segond, a fratura de Segond reversa também apresenta um pequeno fragmento ósseo destacado, porém, no lado oposto do joelho, no aspecto medial da tíbia proximal com componentes do ligamento colateral medial envolvido. Acredita-se que ocorra rotação externa do joelho com estresse em valgo. A fratura de Segond reversa está associada a roturas do LCP com avulsão da inserção no platô tibial posterior. Recomenda-se RM para elucidação das lesões ligamentares.

FRATURA DA PORÇÃO DISTAL DO FÊMUR

Estas fraturas podem ser classificadas como supracondilar e intercondilar. A maioria dessas lesões resulta das forças axiais combinadas com estresse rotacional em valgo e ou em varo. As fraturas supracondilares são comumente transversas ou oblíquas e podem-se acompanhar de lesão da artéria poplítea, sobretudo quando ocorrem grandes desvios dos fragmentos. (Fig. 5-38). As condilares são aquelas em que a linha de fratura segue maior eixo longo nos planos sagital ou coronal e, em geral, são lesões isoladas.

FRATURA DA PORÇÃO PROXIMAL DA FÍBULA

As fraturas da cabeça e do colo da fíbula raramente são eventos isolados. A presença destes tipos de fraturas implica ampliar a pesquisa em busca de outras lesões a RM deverá ser solicitada para pesquisa de patologias adicionais, e isto inclui lesão do canto posterolateral, rotura meniscal, ligamentar e tendínea. Adicionalmente, outras complicações podem ocorrer como, lesão da artéria tibial anterior e nervo fibular (Fig. 5-39).

FRATURA DA PATELA

As fraturas de patelas podem ser consequentes a um traumatismo que atinge diretamente a superfície óssea (Fig. 5-40) ou mais frequentemente (50 a 80%) por um mecanismo indireto relacionado com forças de contração brutal do quadríceps, produzindo um traço de fratura transversal. Em geral, ocorre um arrancamento do osso ligado ao tendão quadricipital e rebaixamento do restante da patela por tração da parte atada ao tendão patelar (Fig. 5-41). Nos casos de luxação lateral, uma fratura na borda medial pode ser identificada pelo traumatismo no côndilo femoral lateral ou devido à fratura avulsiva no ponto de inserção do retináculo (Fig. 5-42).

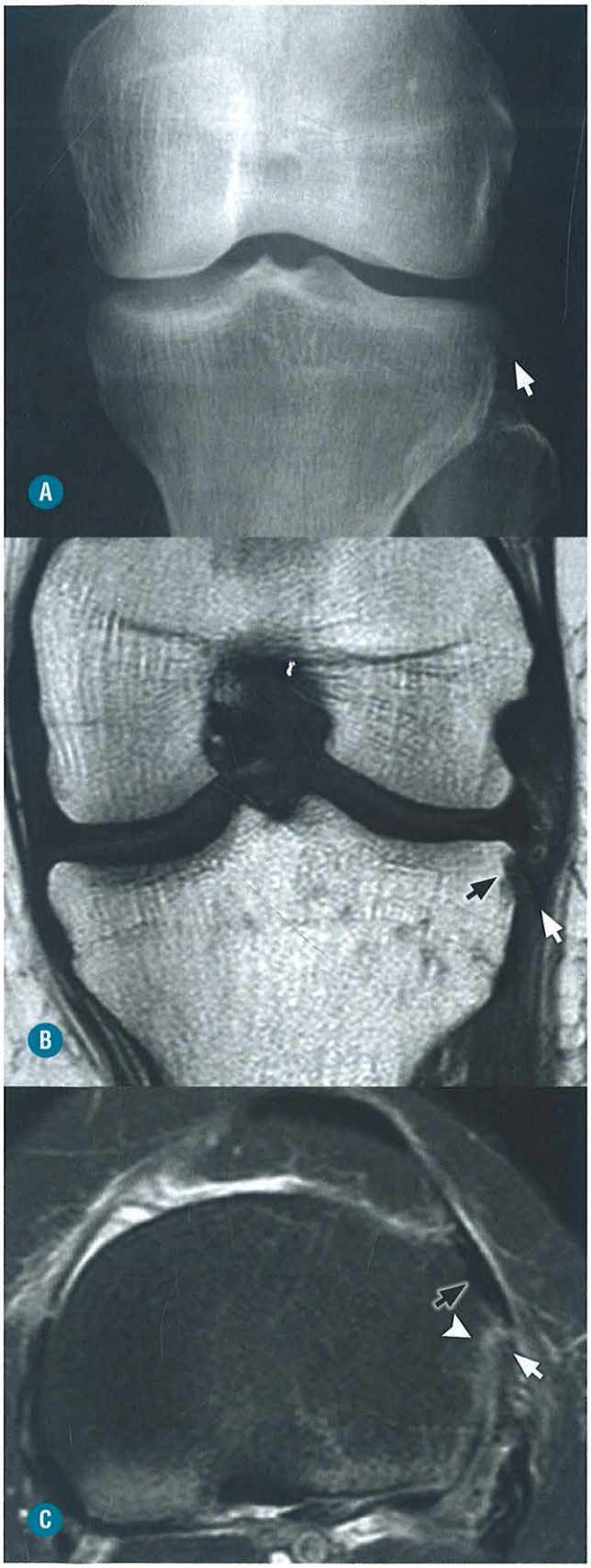

FIGURA 5-37. A, Fratura de Segond. Radiografia simples em frontal. Arrancamento cortical do rebordo externo do platô tibial lateral (*seta branca*). **B** e **C,** Imagens de RM em coronal T1 e axial T2. Avulsão óssea no plano capsular (*ponta de seta*) imediatamente atrás do tubérculo de Gerdy (*setas pretas*).



FIGURA 5-38. Radiografia de perfil. Fratura supracondilar com desvio de fragmento que se projeta posteriormente (*seta*).

FRATURAS TRANSCONDRAIS

Fraturas transcondrais ou osteocondrite dissecante são lesões osteocondrais de natureza crônica ou insidiosa relacionada com o sobreuso, envolvendo comumente a porção lateral do côndilo femoral medial (área não sustentadora de peso) (Fig. 5-43). A patologia resulta em traumatismo no osso subcondral da superfície articular com áreas de isquemia, que se não tratadas, podem levar à artrose precoce na articulação; afeta a população mais jovem e está fortemente relacionada com atividade física. A radiografia simples na incidência frontal pode revelar parcialmente irregularidades na superfície articular, mas sem imagem definida da lesão. Nesse caso, a incidência de Schuss identifica melhor o sulco intercondilar, expondo mais amplamente o leito dissecado e a característica do fragmento quando *in situ* (Fig. 5-44). A RM e, sobretudo, os exames com contraste intra-articular (artro-TC e artro-RM) têm maior capacidade de diagnosticar e estadiar as lesões do que a radiografia simples (Fig. 5-45) (mais informações no capítulo específico sobre lesões osteocondrais).

ALGODISTROFIA

Síndrome dolorosa regional articular e periarticular, caracterizada por dor, alterações tróficas e ou o aparecimento de rigidez. Ocorre normalmente secundariamente a um traumatismo, em geral é de evolução lenta e favorável. Outras terminologias utilizadas são: distrofia simpaticorreflexa, osteoporose pós-traumática, edema transitório de medula óssea, síndrome de Sudeck- Leriche. Ocorre mais frequentemente no sexo fe-

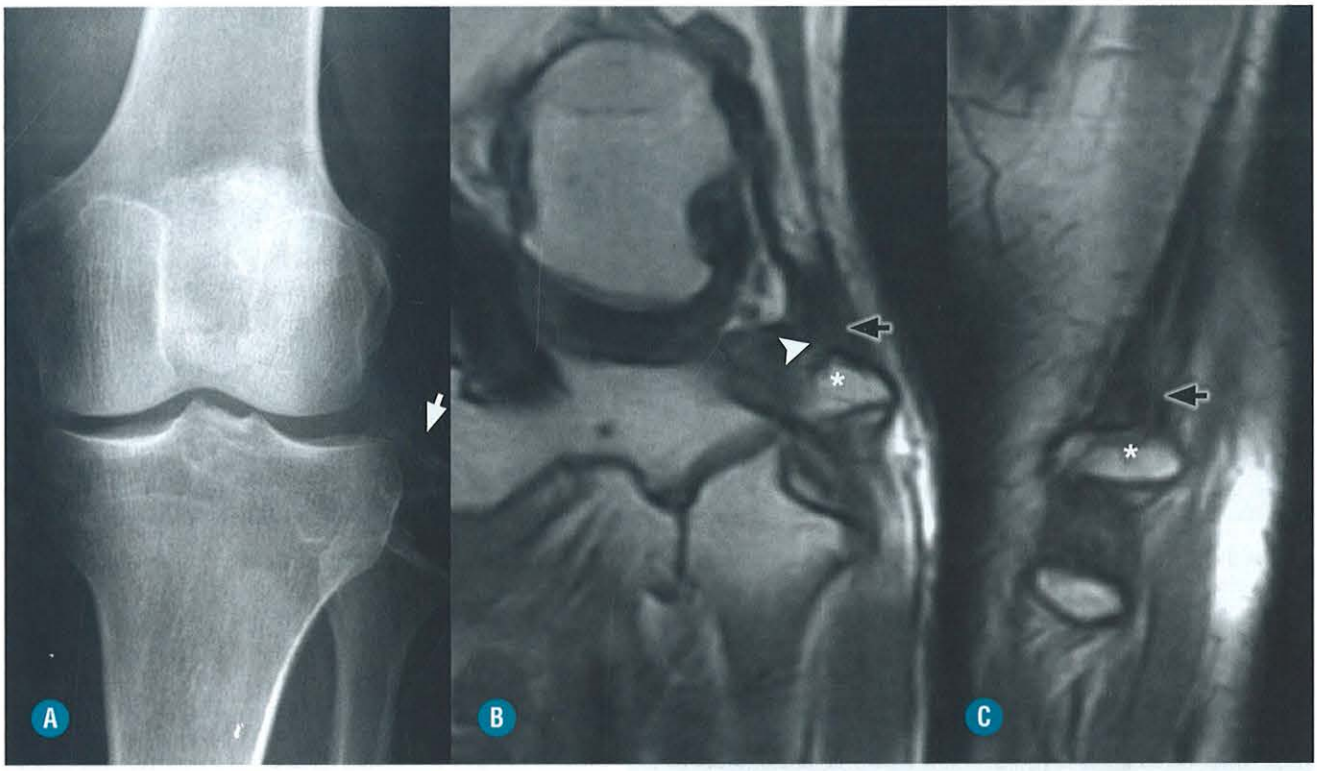

FIGURA 5-39. A, Radiografia simples em frontal. Arrancamento de fragmento da cabeça da fíbula (*seta*). **B** e **C,** Imagens de RM em coronal e sagital T1. O tendão do bíceps crural (*setas pretas*) está atado sobre o fragmento ósseo avulsionado da cabeça da fíbula (*asteriscos*). Desinserção distal do ligamento fibular (*ponta de seta*).



FIGURA 5-40. Radiografia frontal. Fratura no corpo médio da patela por trauma direto. As trações do tendão quadríceps para cima e tendão patelar para baixo divergem os fragmentos ósseos (*setas*).



FIGURA 5-41. Arrancamento do topo da patela por mecanismo de contração do quadríceps (*seta*). Notar rebaixamento da patela (*ponta de seta*), por ação do tendão patelar.

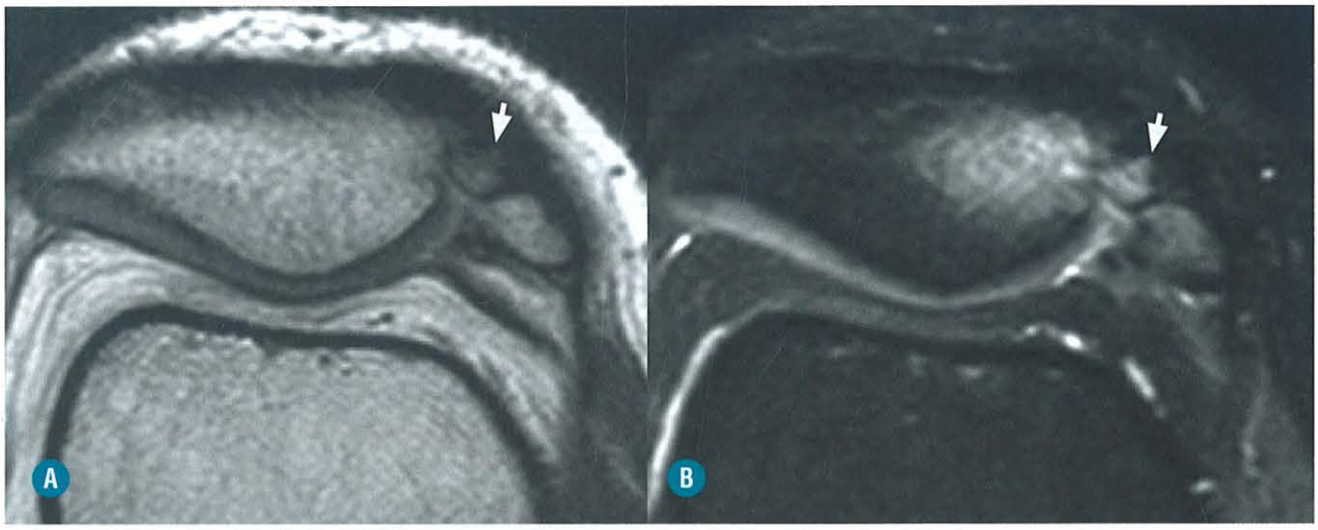

FIGURA 5-42. A e **B,** AXIAL DP FAT SAT. Imagem de RM em axial T1 e DP FAT SAT. Fratura avulsiva na borda medial da patela (*setas*) no sítio de inserção do retináculo em um quadro de luxação reduzida da patela.

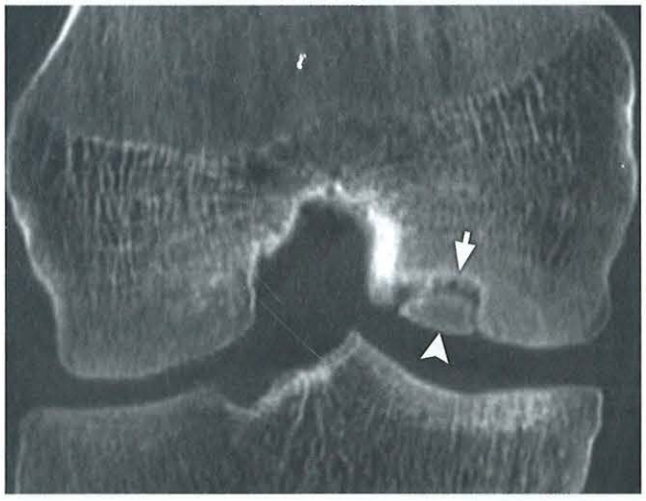

FIGURA 5-43. Corte axial de TC. Osteocondrite dissecante. Falha óssea na face lateral do côndilo femoral medial (*seta*) com fragmento ósseo completamente destacado, mas não deslocado (*ponta de seta*).

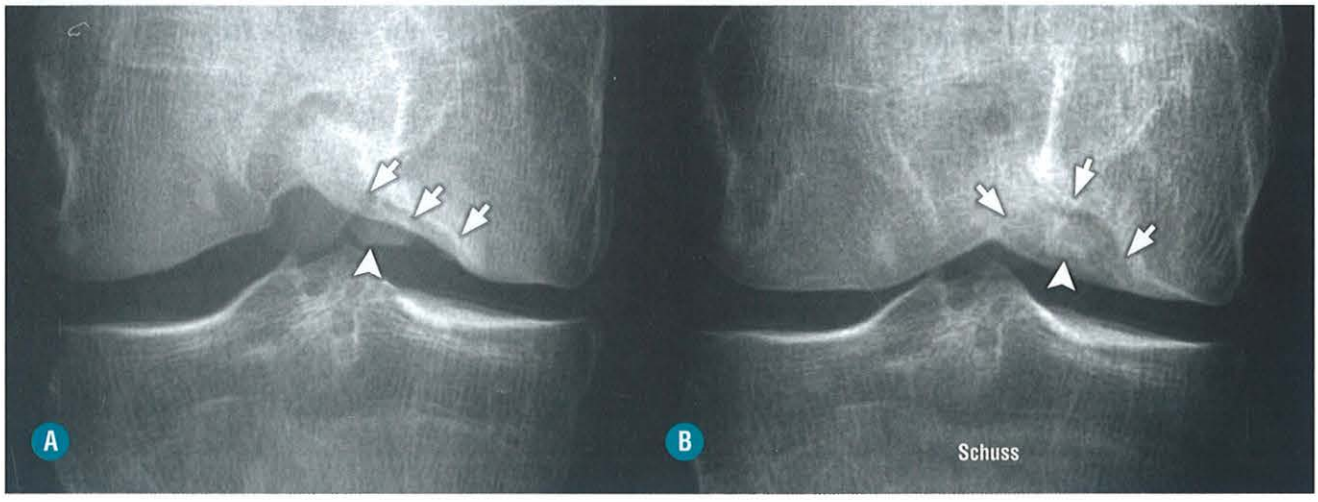

FIGURA 5-44. Osteocondrite dissecante. **A**, Radiografia simples na incidência frontal. Nota-se um fragmento ósseo (*ponta de seta*) e irregularidades mal-definidas na superfície articular do côndilo femoral medial (*setas*). **B,** A incidência de Schuss mostrou claramente todo o leito dissecado (*setas*) e o fragmento *in loco* (*ponta de seta*).

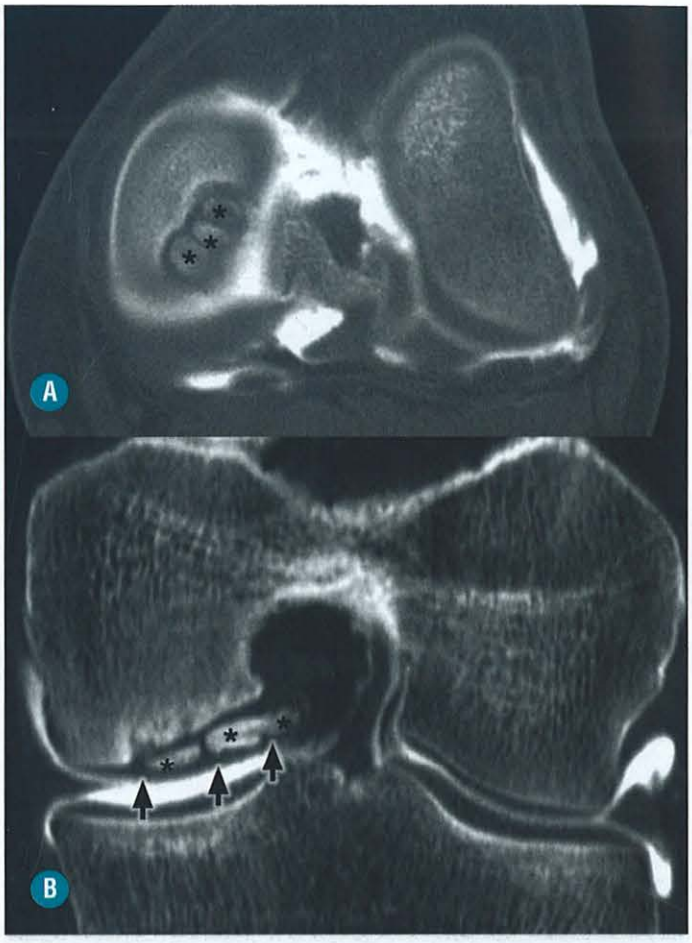

FIGURA 5-45. A e **B**, Corte axial de artro-TC e reconstrução coronal. Osteocondrite dissecante estável. Fragmento ósseo bipartido no interior do leito de dissecção (***). O contraste intra-articular não penetra na zona de dissecção, atestando cartilagem de revestimento intacta (*setas*).

minino (4:1), principalmente a partir da quinta década, incide duas vezes mais nos membros superiores. São conhecidas três formas evolutivas: fase inflamatória (quente), fase de rigidez articular (fria) e fase sequelar com retração cutânea e capsuloligamentar. A radiografia pode suspeitar da entidade quando aparece a osteopenia, entretanto isso ocorre mais tardiamente (Fig. 5-46). O interesse da RM é discutível, mas permite afirmar o diagnóstico, mais precocemente que a radiografia simples e adicionar um fator causal como fratura. O aspecto clássico é a presença de edema medular em pequenas áreas pontilhadas que exibem hipersinal T2 e reforço pelo gadolínio. (Fig. 5-47). Lesões de partes moles extra-articulares e sinovite poderão ser encontradas (Fig. 5-48).

■ Lesões Ligamentares

LIGAMENTO CRUZADO ANTERIOR

O ligamento cruzado anterior é o mais frequentemente lesado da articulação do corpo. Radiografias simples do joelho podem ser normais ou alguns sinais indiretos podem sugerir a lesão, sobretudo mediante o antecedente de entorse. O sinal do sulco condilar lateral profundo representa uma fratura impactada na superfície articular do côndilo femoral lateral, consequente ao deslocamento anterior da tíbia que se choca contra o côndilo femoral. Ele é considerado significativo, se maior que 1,5 mm (Fig. 5-49). A fratura de Segond (ver tópico sobre lesões ósseas traumáticas), quando presente, para alguns é patognomônica de rotura do LCA. Corresponde a um arrancamento cortical da borda externa do platô tibial no plano capsular (Fig. 5-50). Em uma fase tardia, esta lesão pode cicatrizar e formar uma pequena excrescência óssea incorporada à borda lateral da tíbia e ser confundida com osteocondroma (Fig. 5-51). A RM é o método de escolha para avaliação do LCA e, quando normal, apresenta-se com hipossinal em todas as sequências estudadas com as fibras orientadas paralelas e atrás da linha de Blumensaat (Fig. 5-52). Esses dados servem de referência para serem agregados outros parâmetros na semiologia normal e patológica do ligamento (Fig. 5-53). O LCA é constituído de dois fascículos, a banda anteromedial (AM) e posterolateral (PL). A banda anteromedial é a mais longa e fica tensa quando o joelho está fletido, enquanto a posterolateral é mais espessa, curta e tensiona-se em extensão (Fig. 5-54). Em extensão, as bandas são orientadas verticalmente e paralelas entre si, enquanto, a 90° de flexão do joelho, as bandas são orientadas horizontalmente e cruzadas (Fig. 5-55). Uma prioridade relativa é concedida a banda AM por ser o mais lesionado nas roturas, entretanto não devemos negligenciar o outro fascículo, para evitar falsos negativos, sistematicamente devemos acompanhar as imagens das duas bandas nos três planos (Fig. 5-56). A maioria das lesões do LCA ocorre no terço médio e proximal do ligamento. As roturas variam de baixo grau, roturas de espessura parcial e roturas de espessuras total.

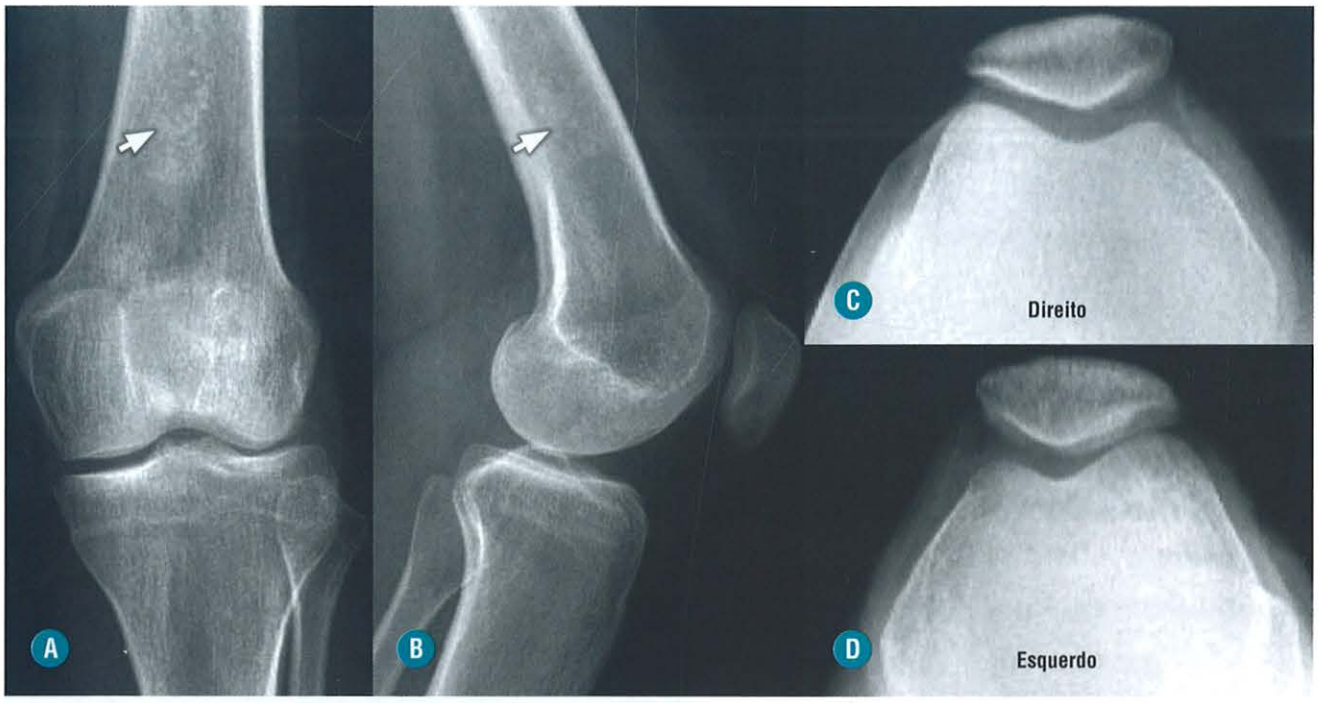

FIGURA 5-46. Algodistrofia. **A** e **B,** Radiografia simples em frontal e perfil do joelho esquerdo. **C** e **D,** Radiografia axial comparativa. Paciente de 26 anos, do sexo feminino, gonalgia esquerda há um mês, sem traumatismo evidente. **A, B, C** e **D,** desmineralização óssea difusa do joelho esquerdo, mais claramente evidente na radiografia comparativa em **C** e **D**. Incidentalmente, foram observadas calcificações com características condroides na diáfise distal do fêmur (*setas*). (*Cortesia do Dr. Alain Blum, Nancy-França.*)

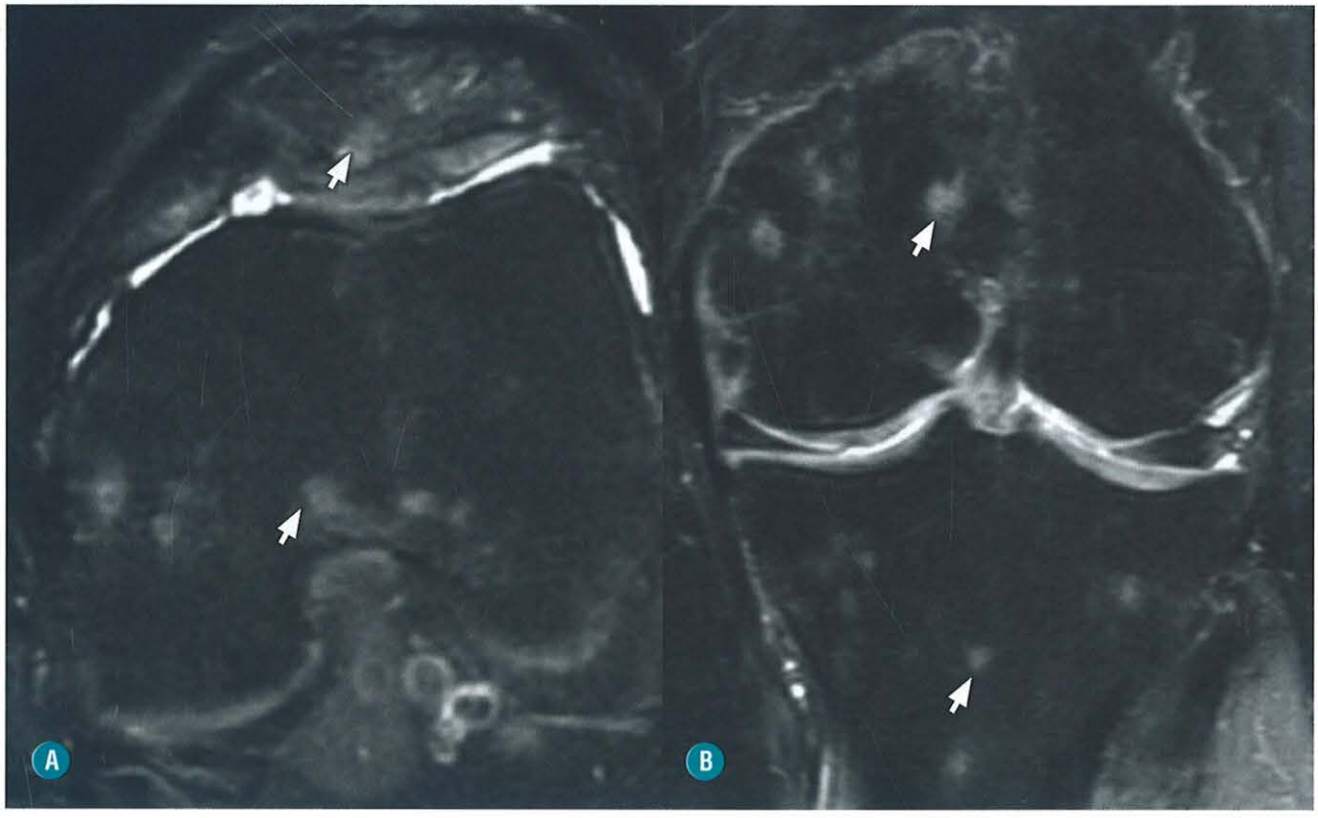

FIGURA 5-47. Algodistrofia. **A** e **B,** Imagem de RM em Axial coronal T2 FAT SAT. Paciente com antecedente de fratura do terço médio da tíbia há quatro meses apresentando atualmente dor inespecífica no joelho. Edema ósseo com aspecto globular na medula do fêmur, tíbia e patela (*setas brancas*). Presença de derrame articular.

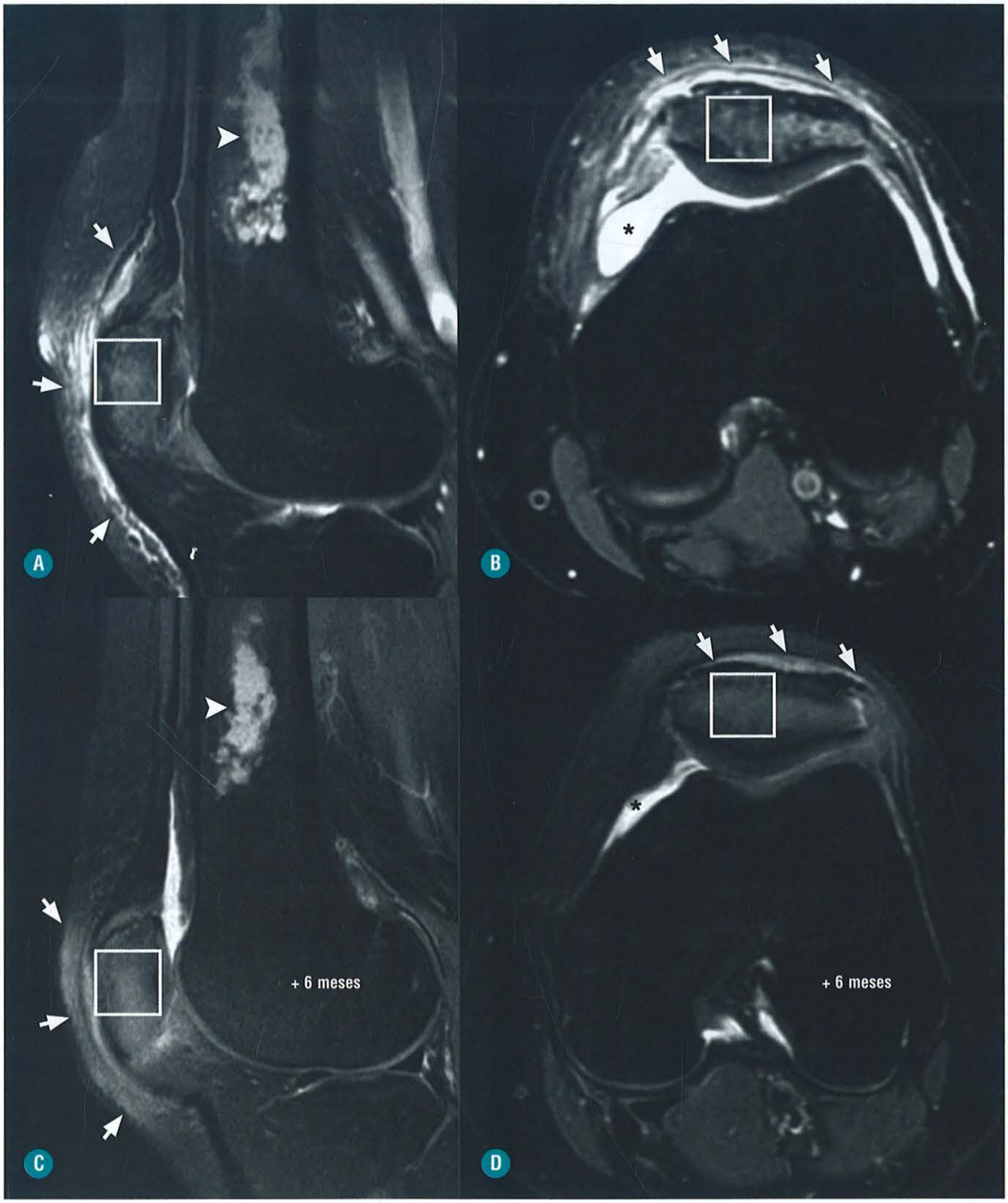

FIGURA 5-48. Algodistrofia reflexa. Mesmo paciente da Fig. 5-19. **A** e **B**, Imagens de RM em sagital e axial T2 FAT SAT. Edema ósseo medular da patela (*asterisco*), contendo pequenas zonas pontilhadas que se destacam por exibir hipersinal T2 (quadrado) mais intenso do que o edema ósseo. Edema dos tecidos moles pré-patelar (*setas*). Derrame articular (*asterisco*). Controle evolutivo após seis meses. **C** e **D**, RM em sagital e axial T2 FAT SAT. Houve redução do edema, na patela que se tornou mais homogêneo (*quadrado*), bem como do edema nas partes moles pré-patelar (*setas*) e reabsorção quase completa do derrame articular (*asterisco*). Encondroma como incidentaloma é visto na diáfise distal do fêmur (*pontas de seta*). (*Cortesia do Dr. Alain Blum, Nancy- França.*)

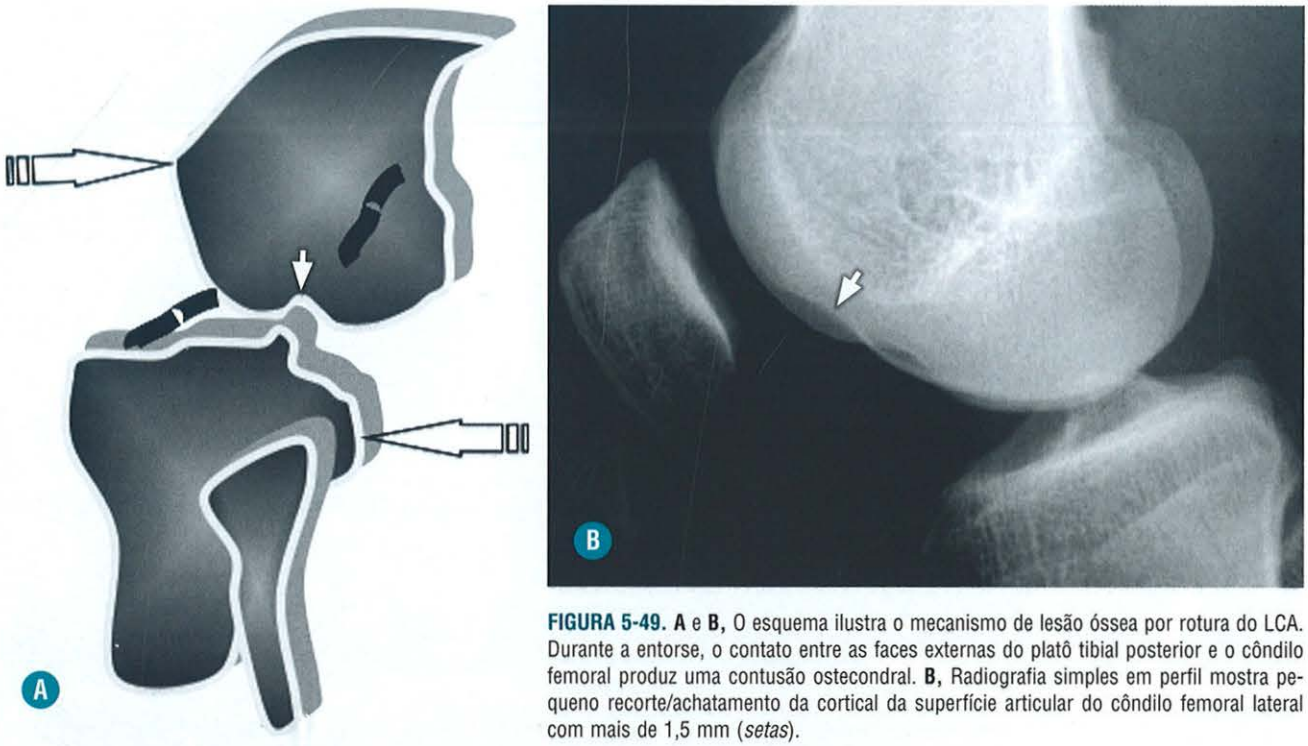

FIGURA 5-49. A e **B,** O esquema ilustra o mecanismo de lesão óssea por rotura do LCA. Durante a entorse, o contato entre as faces externas do platô tibial posterior e o côndilo femoral produz uma contusão ostecondral. **B,** Radiografia simples em perfil mostra pequeno recorte/achatamento da cortical da superfície articular do côndilo femoral lateral com mais de 1,5 mm (*setas*).

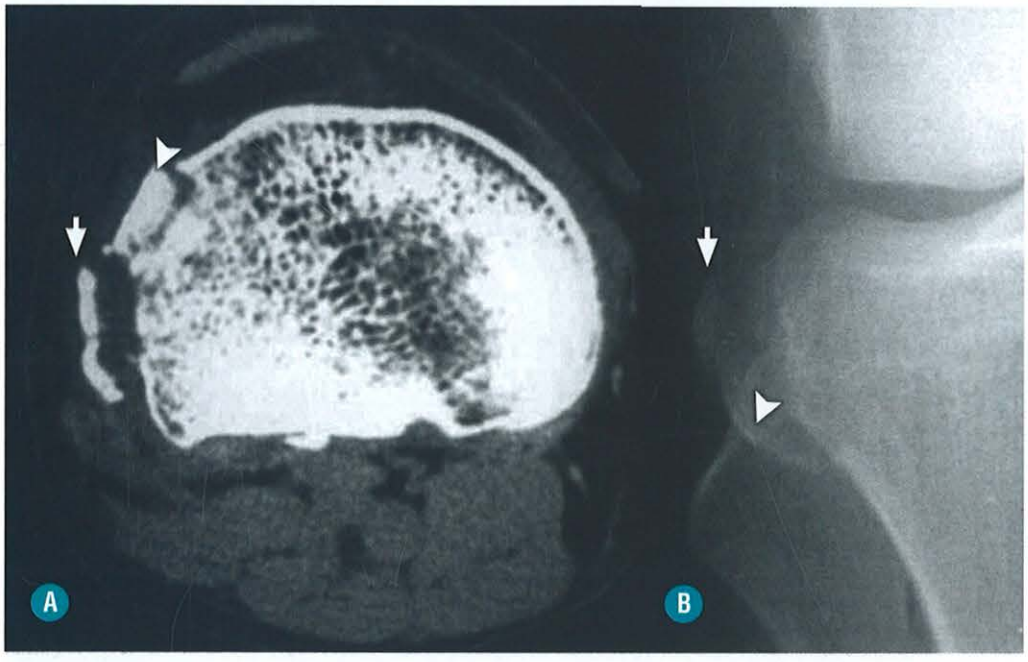

FIGURA 5-50. A, Radiografia simples em frontal. **B,** Coter axial de TC. A fratura de Segond na fase aguda tipicamente aparece como um fragmento ósseo alongado avulsionado do platô tibial lateral (*seta*) imediatamente atrás do tubérculo de Gerdy. Nesse caso, adicionalmente nota-se fratura do tubérculo de Gerdy *(ponta de seta)*.

Os sinais diretos de rotura completa do LCA são:

- Não visualização das fibras associadas a hipersinal do pivô central, que representa edema e hemorragia em uma entorse recente (Fig. 5-57). Em uma fase mais tardia, o edema do pivô central costuma desaparecer.
- Horizontalização do LCA em caso de rotura proximal. O LCA voltado para trás e pode cicatrizar no LCP, e isso pode causar pseudoestabilidade do joelho (Fig. 5-53).
- Perda da configuração linear das fibras do LCA, apresentando-se onduliforme e sem paralelismo com o sulco intercondilar (Fig. 5-58).
- Desaparecimento da inserção proximal do LCA resultando o "sinal do sulco intercondilar vazio" (Fig. 5-59).

São quatro os sinais indiretos de rotura completa do LCA (Fig. 13-14):

- Translação anterior tibial (> 5 mm) (Fig. 5-60)



FIGURA 5-51. Radiografia simples em frontal. Fratura de Segond em fase tardia. O fragmento avulsionado pode-se reintegrar à cortical da tíbia e parecer uma exostose óssea.



FIGURA 5-52. LCA normal. T2 FAT SAT. As fibras estão orientadas paralelamente à linha de Blumensaat (*linha branca*).

- Contusões ósseas do compartimento lateral (fratura de Segond e sulco no côndilo femoral lateral (Figs. 5-49, 5-50 e 5-51; 5-60B e 5-14).
- Lesão do LCM (Fig. 5-61).
- Verticalização do LCA (devido à gaveta anterior) (Fig. 5-61).

Outras lesões do LCA comuns no cotidiano incluem as fraturas com arrancamento da espinha tibial e degeneração cística do ligamento. As fraturas da espinha tibial são um traumatismo que ocorre mais comumente em crianças e adolescentes, no sítio de inserção do LCA. O arrancamento ósseo pode ser parcial ou completo O arrancamento completo tem indicação cirúrgica, sendo mais frequente no adulto. Deve-se sempre pesquisar a integridade do LCA e um encarceramento meniscal no foco da fratura LCM (Fig. 5-62).

A degeneração cística do LCA ou degeneração mucoide são alterações que ocorrem nas fibras do LCA, tornando-o espesso com o hipersinal intrassubstancial. Os pacientes não apresentam dor e/ou restrição à flexão do joelho, sem instabilidade, em geral não há comprometimento do LCA. É mais comum na população de meia-idade, mas, podem ser encontradas em adultos jovens. Por não ter regressão espontânea, o tratamento é ressecção cirúrgica por artroscopia do cisto e raramente do LCA. O LCA mantém a orientação normal de suas fibras que são vistas contínuas e separadas por líquido. O abaulamento arredondado dos contornos do ligamento e defeitos ósseos ou insinuação intraóssea do cisto podem ajudar no diagnóstico (Fig. 5-63).

A maior fonte de erros diagnósticos é confundir esta entidade com rotura parcial do LCA e cisto gangliônico da tenda dos ligamentos cruzados. As roturas parciais intrassubstanciais do LCA são de difícil diagnóstico. O ligamento fica espessado, não há cistos entre suas fibras, o hipersinal central ocorre à custa de edema e de hemorragia que indefine parte das fibras, mantendo orientação normal em relação à linha de Blumensaat (Fig. 5-64).

Os cistos gangliônicos da tenda dos ligamentos cruzados são condições raras. Eles não infiltram os ligamentos, por isso, em geral, os pacientes são assintomáticos e a descoberta é um achado fortuito. Esses cistos se desenvolvem a partir da membrana sinovial que reveste a cavidade articular ao redor das inserções proximais e distais dos ligamentos cruzados (Fig. 5-65).

LIGAMENTO CRUZADO POSTERIOR

O ligamento cruzado posterior é responsável pela restrição à translação posterior da tíbia em relação ao fêmur. Ele é mais resistente e menos envolvido quando comparado a roturas do LCA e, em algumas circunstâncias, apresenta pouco significado clínico, inclusive, na maioria das vezes, sem necessidade de intervenções cirúrgicas. Os possíveis locais de rotura são: em plano corpo e na inserção distal com ou sem arrancamento ósseo da tíbia retroespinal. As avulsões ósseas e ou uma gaveta posterior podem ser suspeitadas na radiografia simples (Fig. 5-66). As roturas do LCP podem ser completas ou incompletas. As roturas completas são caracterizadas por total desaparecimento das fibras e aumento do sinal T2 na topografia do LCP (Fig. 5-67). As roturas incompletas do LCP são mais fáceis de avistar do que nos casos de lesão LCA porque são mais substanciais e aparecem sob a forma de hipersinal longitudinal (Fig. 5-68). Em alguns casos, a proximidade entre os ligamentos meniscofemorais e o LCP pode simular rotura parcial (Fig. 5-69). Sinais indiretos de lesão do LCP aparecem de formas diferentes e estão na dependência do mecanismo de traumatismo. No traumatismo direto sobre a tíbia, aparece um edema na face anterior e proximal da tíbia. Por mecanismo de hiperextensão, o traumatismo do côndilo femoral sobre a tíbia causa edema na face anterior e proximal dos dois ossos (Fig. 5-70). É necessário afastar a associação com outras lesões, como rotura do LCA (30 a 65%) e rotura do menisco medial (30 a 50%). Nos casos de fratura óssea tibial, pode ocorrer com ou sem destacamento de fragmento e deve-se sistemati-

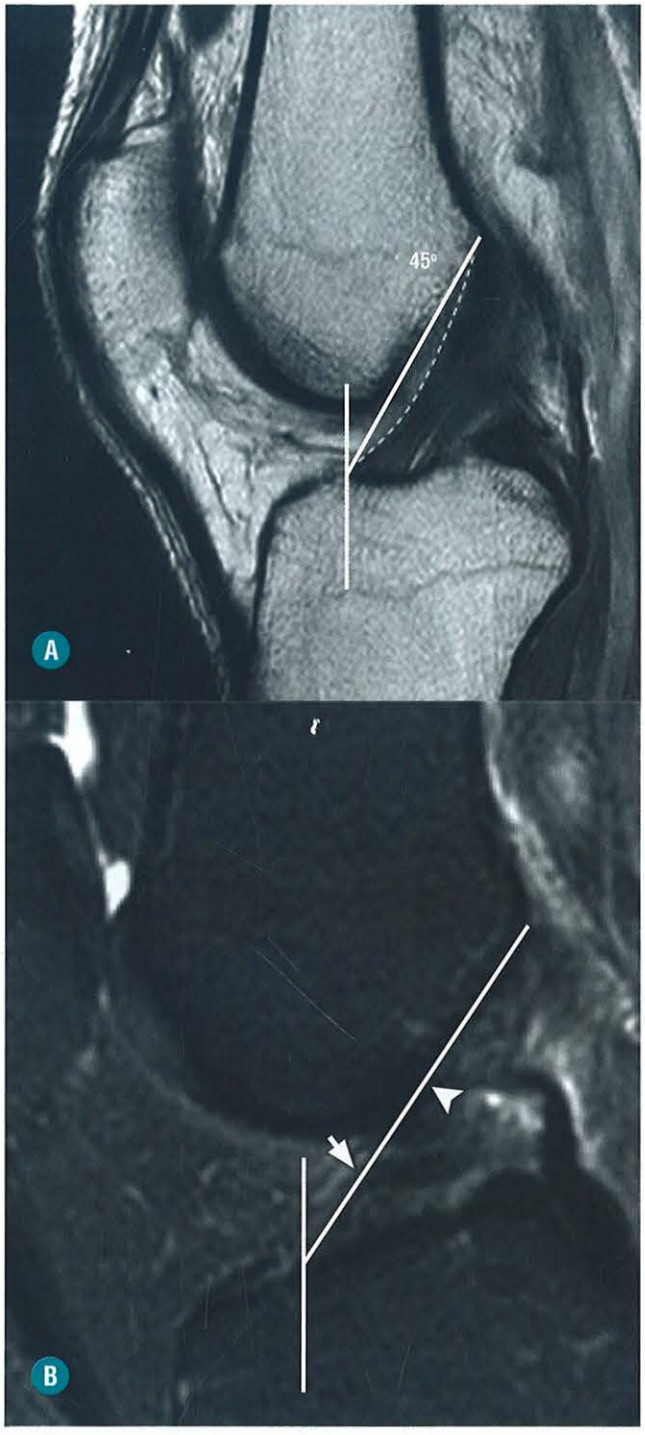

FIGURA 5-53. Semiologia normal do LCA. **A** e **B,** Sagital T1 e T2 FAT SAT. **A,** A borda do posterior do LCA é côncava e todas as fibras ficam atrás da linha de Blumenssat (*ponta de seta*). **B,** A borda anterior do LCA toca ou mesmo cruza a linha, mas fica paralela a ela (*seta branca*).

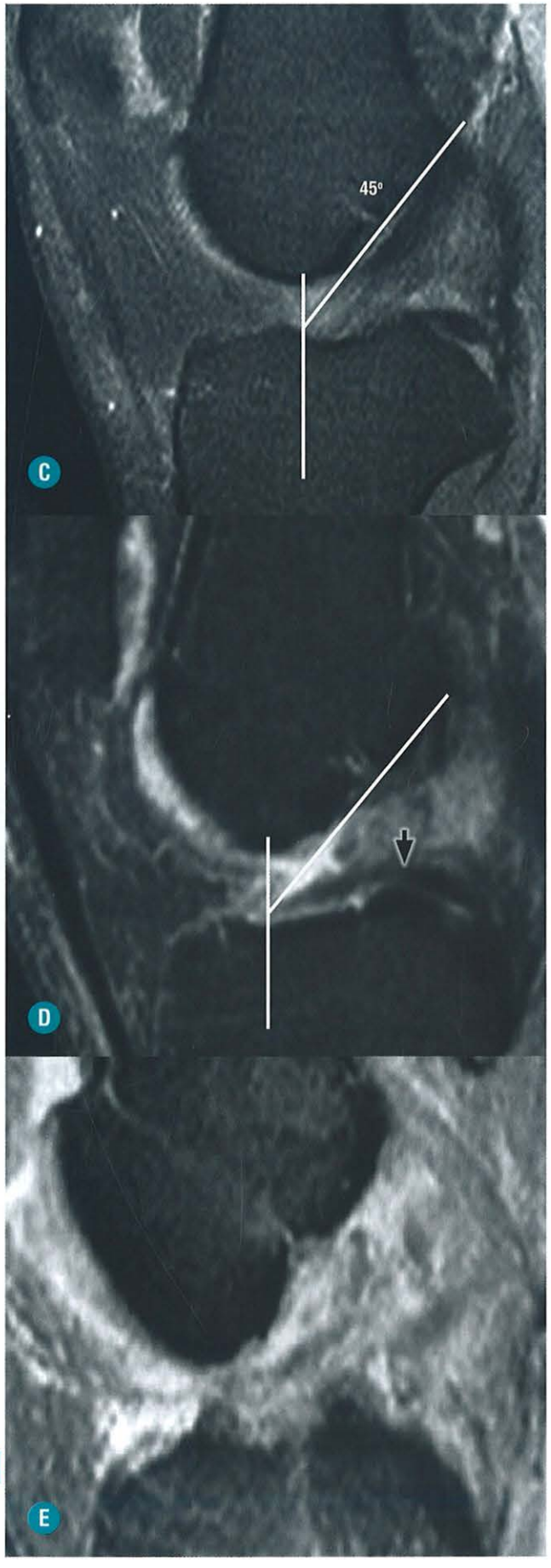

FIGURA 5-53. (CONT.) Semiologia patológica do LCA. **C, D** e **E,** Sagital T2 FAT SAT. **C,** Borda anterior e distal do LCA abaulada além da linha (*seta*) e a distância aumenta entre o LCA e a linha de Blumensaat de frente para trás (*ponta de seta*). **D,** O LCA fica horizontalizado com todas as fibras atrás da linha de Blumensaat (*seta preta*). **E,** As fibras do LCA não são definidas.

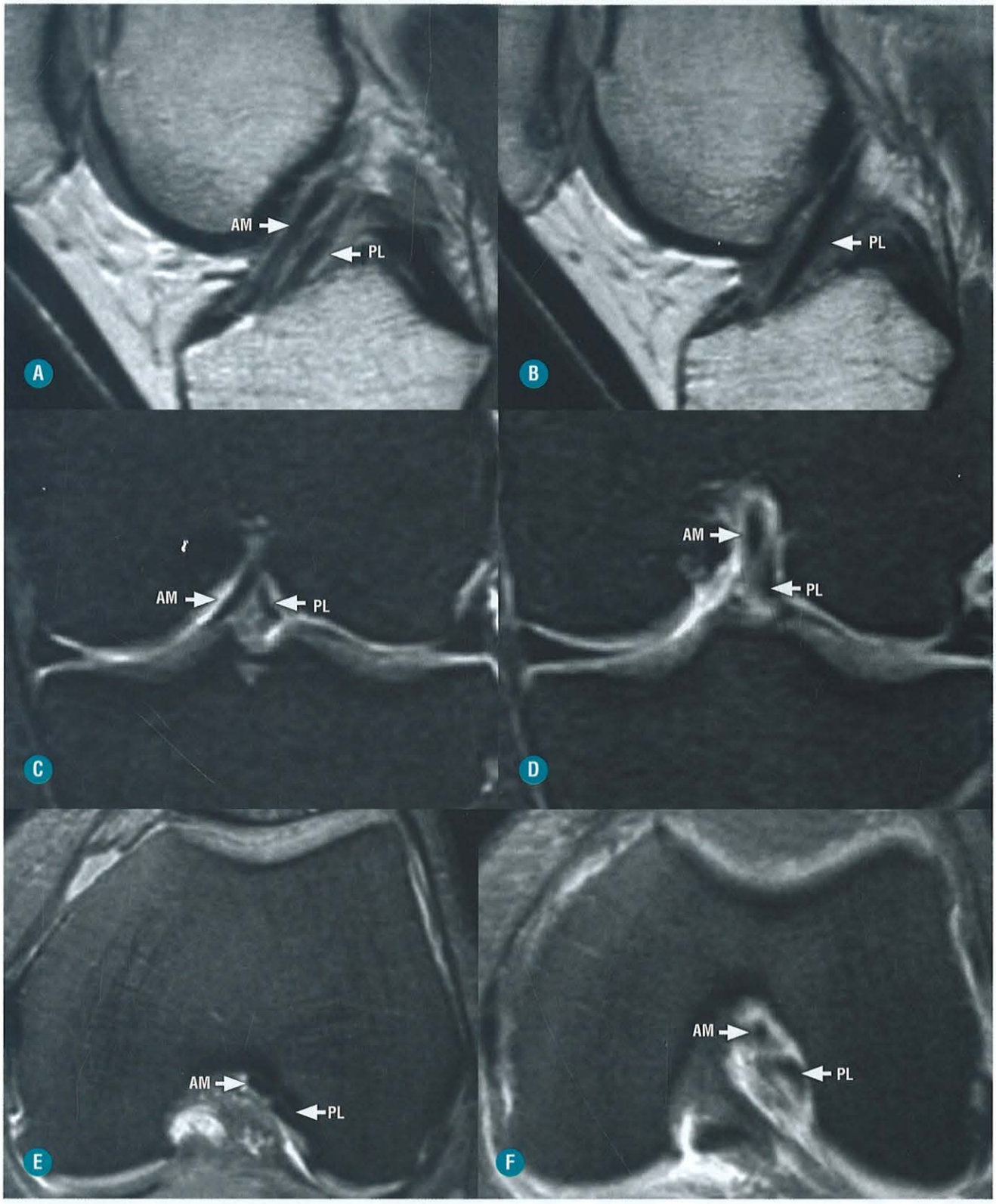

FIGURA 5-54. Anatomia normal do LCA. **A** e **B,** Cortes sagitais T1 de medial para lateral. **C** e **D,** Cortes coronais T2 FAT SAT de anterior para posterior. **E** e **F,** Cortes axiais T2 FAT SAT de proximal para distal. **A-F,** Os cortes nos três planos mostram as bandas anteromedial (AM) e posterolateral (PL) dissociadas.

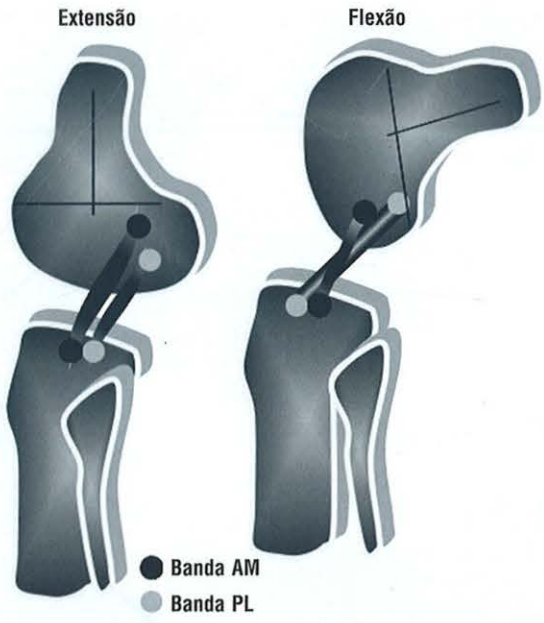

FIGURA 5-55. O esquema mostra a dinâmica do LCA durante a flexoextensão do joelho. Em extensão, os fascículos AM e PL ficam verticalizados e paralelos entre si, enquanto a 90° de flexão do joelho eles tornam-se horizontalizados e cruzados.

FIGURA 5-56. Rotura completa da banda posterolateral. Paciente do sexo masculino com entorse há nove dias. **A,** Corte sagital T1. **B** e **C.** Cortes axiais T2FAT SAT. **A, B** e **C,** Rotura completa da banda posterolateral (PL) com a banda anteromedial (AM) hiperintensa, devendo este último achado estar relacionado com edema por algum grau de estiramento. Controle evolutivo após três anos, paciente sem gaveta anterior. **D** e **E,** Corte sagital T1. **F,** Axial T2 FAT SAT. **D,** A banda AM parece contínua e paralela à linha de Blumensaat. **E,** O corte mais lateral que o precedente mostra indefinição das fibras proximais e perda do paralelismo da banda PL em relação à linha de Blumenssat. **F,** A banda AM está normal, e a banda PL não é visível.

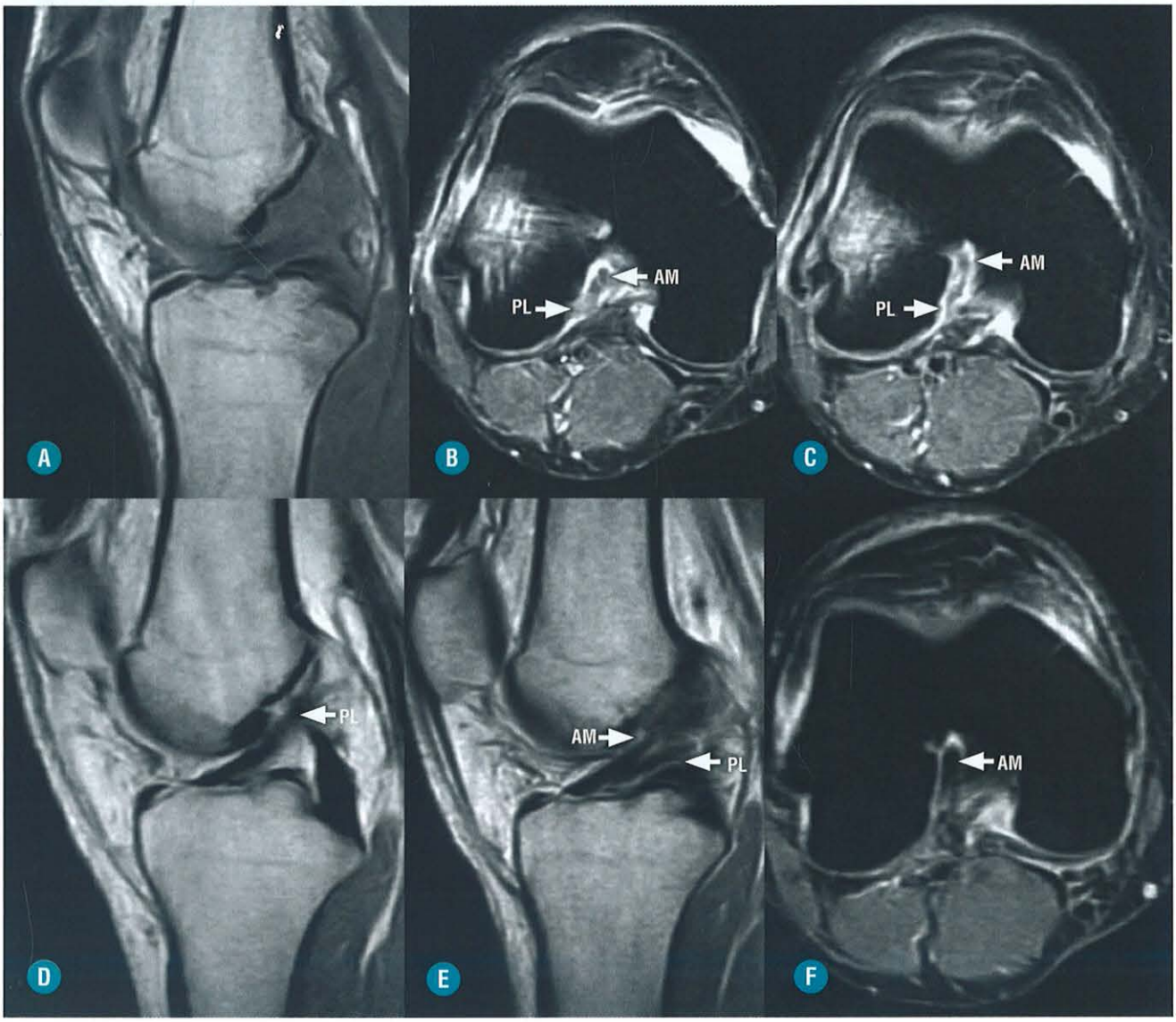



FIGURA 5-57. Sinais diretos de rotura do LCA. Sagital DP FAT SAT. Indefinição das fibras do LCA com hipersinal no pivô central por edema/hemorragia (*asterisco*).

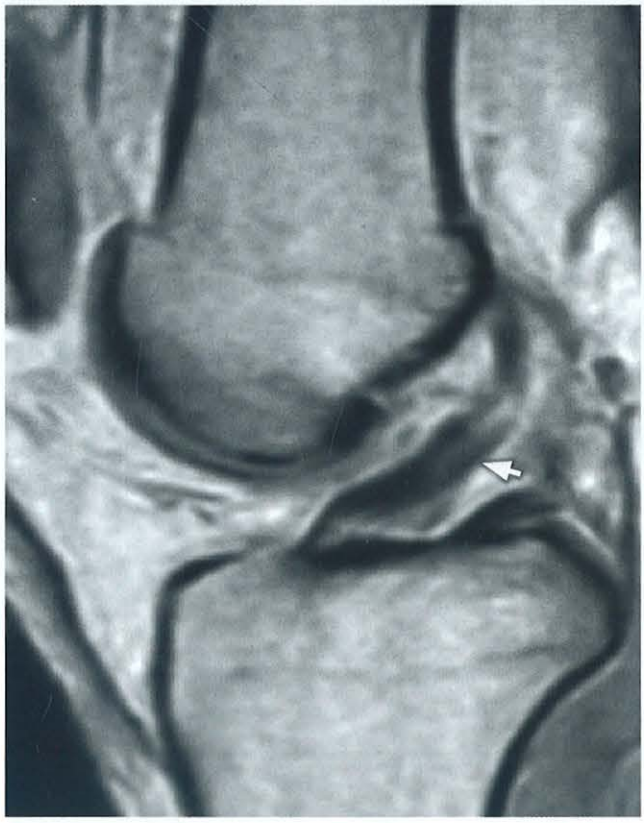

FIGURA 5-58. Rotura proximal com retração e ondulação das fibras distais (*seta*).

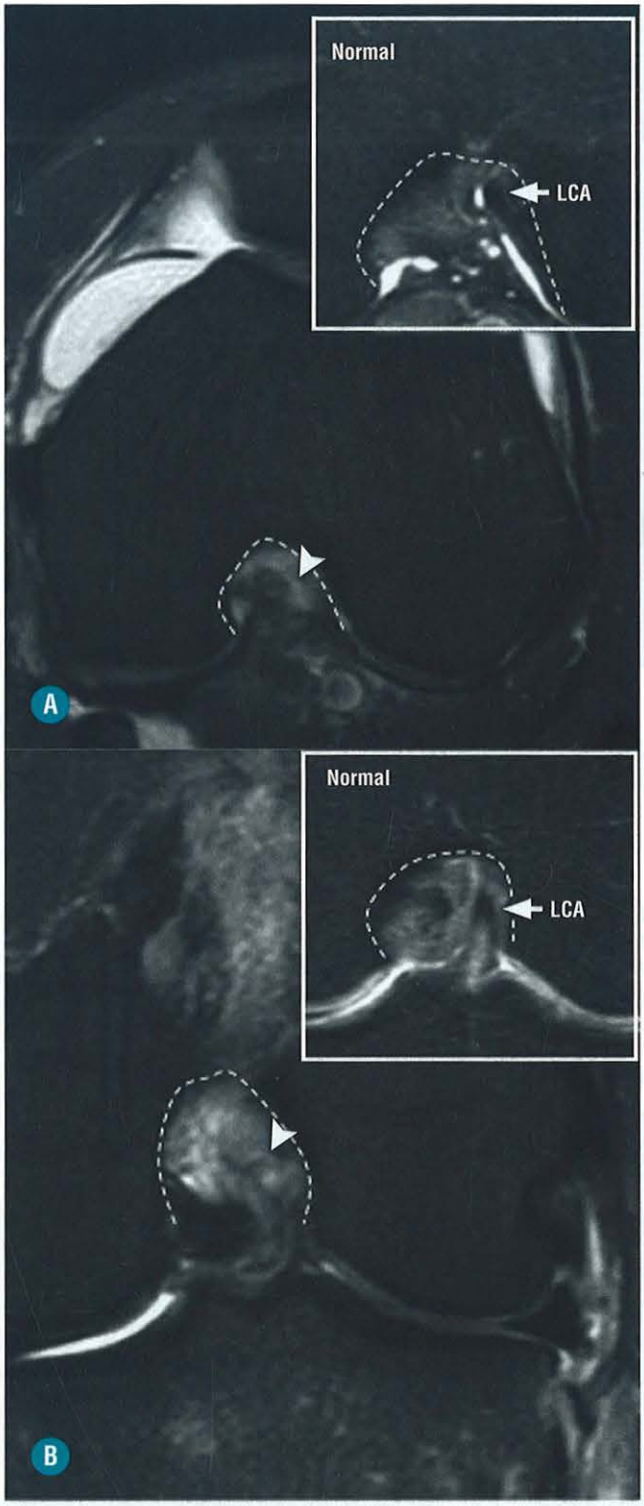

FIGURA 5-59. A e **B,** Sagital, axial e coronal DP FAT SAT. Sinais diretos de rotura do LCA. Desaparecimento da inserção proximal do LCA (*setas*). Sinal do sulco intercondilar vazio nos planos axial e coronal (*pontas de seta*).

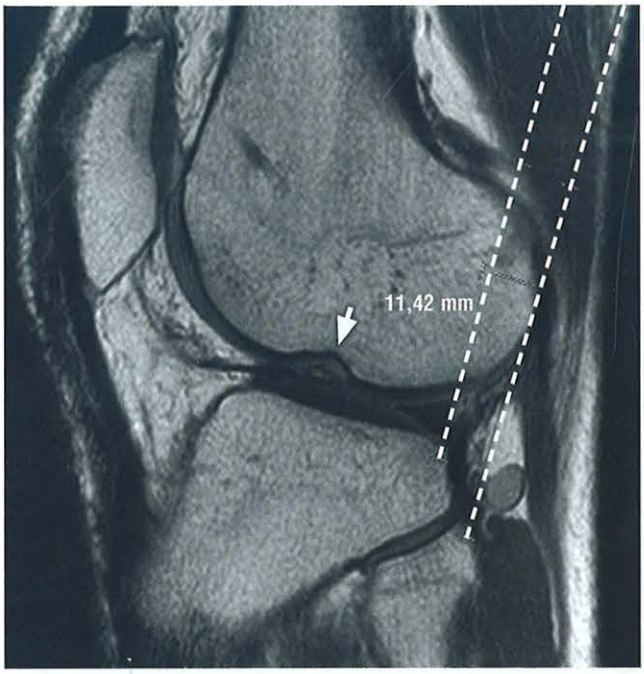

FIGURA 5-60. Sagital DP. Sinais indiretos de rotura do LCA. **A,** Translação da tíbia em relação ao fêmur de 11,4 mm. **B,** Sulco no côndilo femoral com mais de 1,5 mm (*seta*).



FIGURA 5-61. **A,** Sagital DP. **B,** Coronal D FAT SAT. **C,** SAG T2 FAT SAT. **A, B** e **C,** Sinais indiretos de rotura do LCA. **B,** Edema ósseo medular na tíbia associado à lesão osteocondral do côndilo femoral lateral, por trauma em decorrência do mecanismo de lesão do ligamento cruzado anterior (*setas*). **C,** Verticalização do LCA (*seta*). Note fragmento (*ponta de seta*) e menisco deslocado (*seta*). Lesão parcial do ligamento colateral medial (caixa retangular).

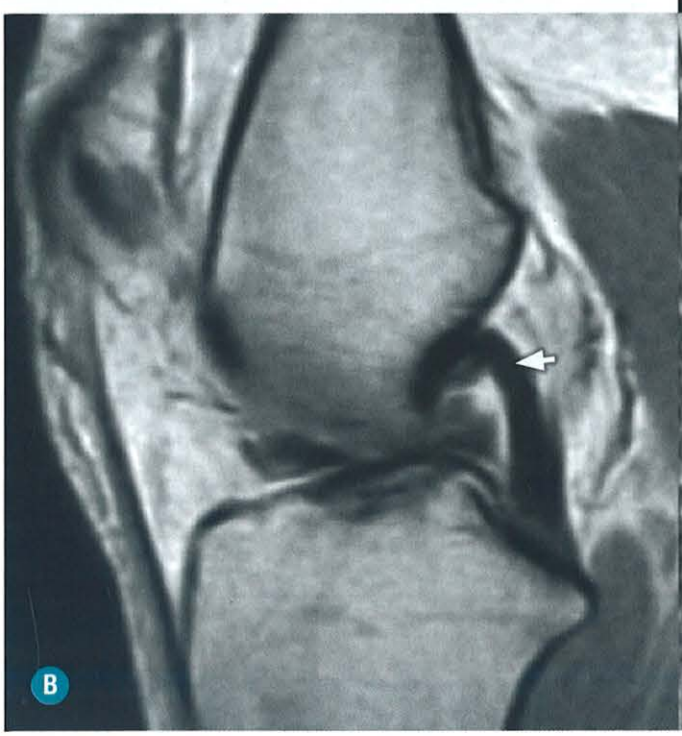

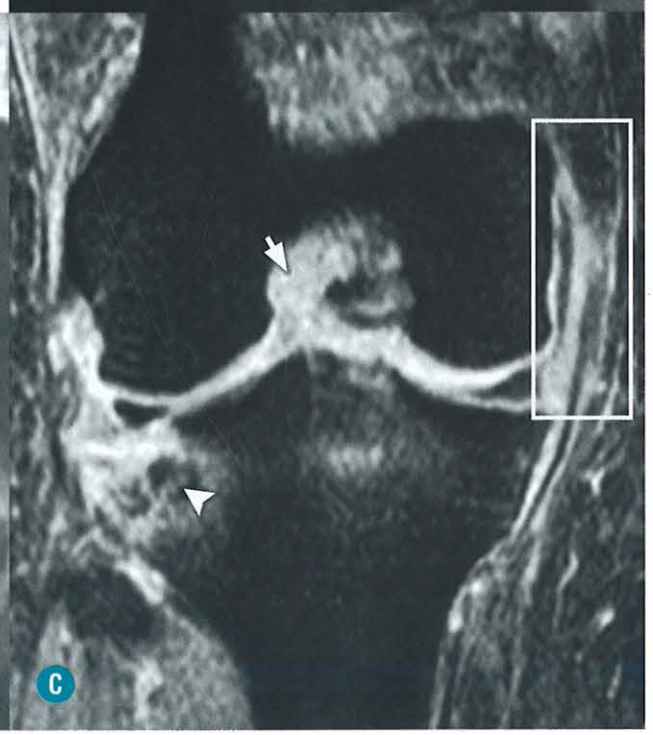

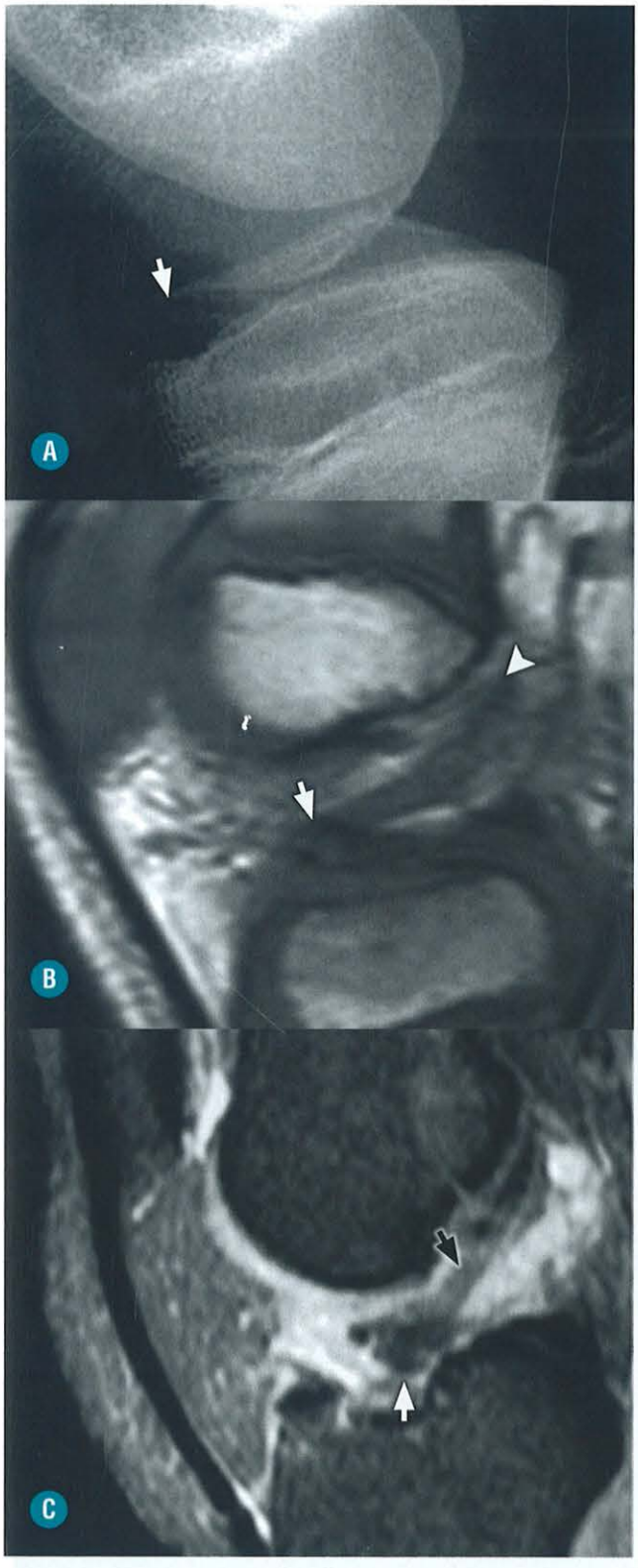

FIGURA 5-62. Arrancamento da espinha tibial. Paciente de 11 anos, do sexo masculino (**A**) e paciente de 4 anos, também do sexo masculino (**B**). Ambos relatam dor anterior após trauma. **A,** Radiografia em perfil. Levantamento da espinha tibial anterior (*seta*). **B,** Sagital T1, destacamento da espinha tibial com LCA inserido no fragmento (*seta branca*), mas descontínua na inserção proximal (*ponta de seta*). **C,** Sagital DP FAT SAT. Paciente de 25 anos, do sexo masculino, com dor anterior durante jogo de futebol. Arrancamento completo da espinha tibial com o LCA contínuo (*seta preta*) atado ao fragmento ósseo (*seta branca*).

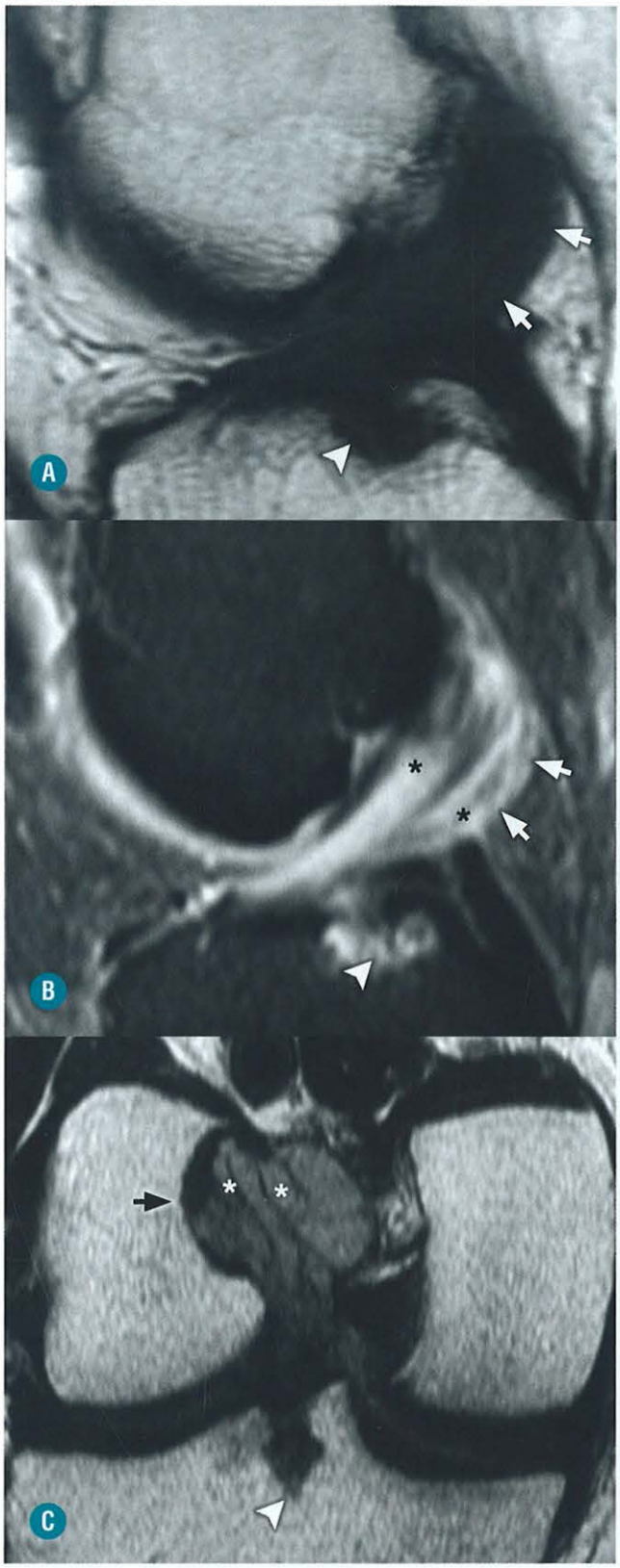

FIGURA 5-63. Degeneração cística do LCA. **A,** Sagital T1. **B,** Sagital. DP FAT SAT. **C,** Coronal oblíquo. **A, B** e **C,** Espessamento global do LCA, infiltrado por líquido (*asteriscos*) que dissocia as suas fibras que parecem contínuas e paralelas à linha de Blumensaat. Note o contorno abaulado do ligamento (*setas*) e defeito ósseo por atrofia de pressão do côndilo femoral (*seta preta*), em correspondência com o ligamento e insinuação do cisto para o platô tibial, em continuidade à inserção do ligamento (*ponta de seta*).

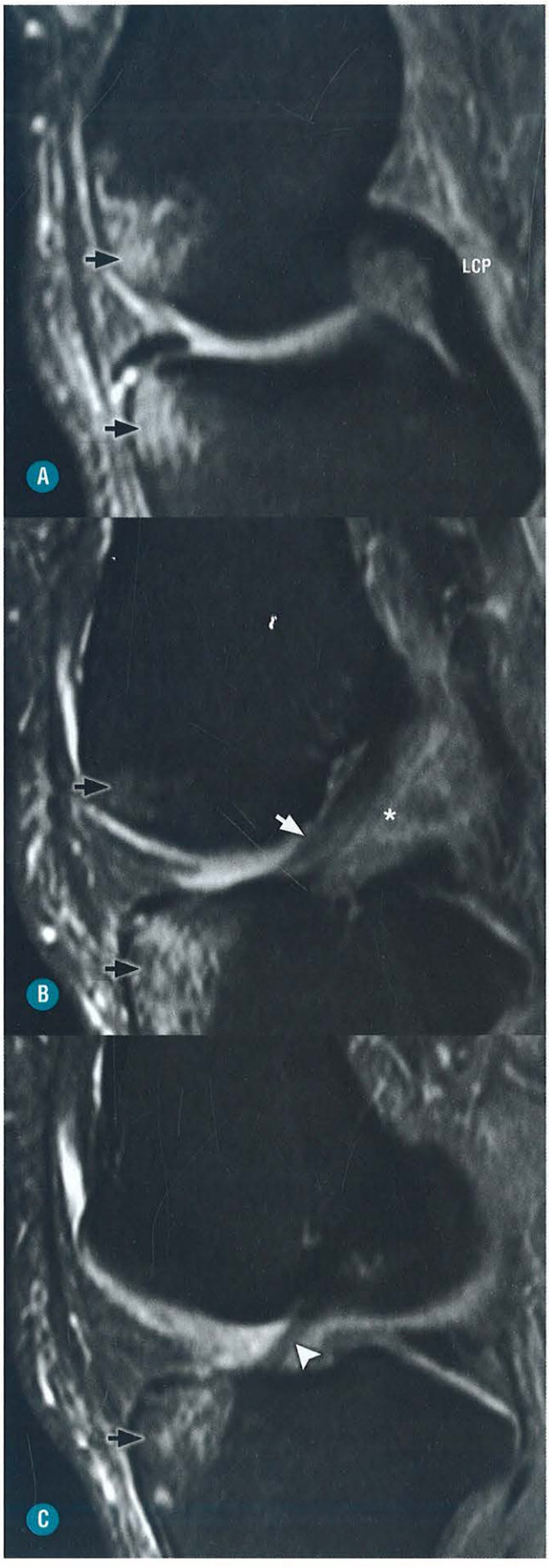

FIGURA 5-64. Rotura parcial intrassubstancial. **A, B** e **C,** Sagital DP FAT SAT. As bandas anteromedial (*seta*) e posterolateral (*ponta de seta*) estão contínuas, com discreto hipersinal na banda anteromedial distal. A região central do ligamento está espessa e hiperintensa com indefinição de fibras (*). Notar edema anterior na tíbia e côndilo femoral (*setas pretas*) pelo mecanismo de hiperextensão que é o mesmo que pode romper o LCP que está normal.

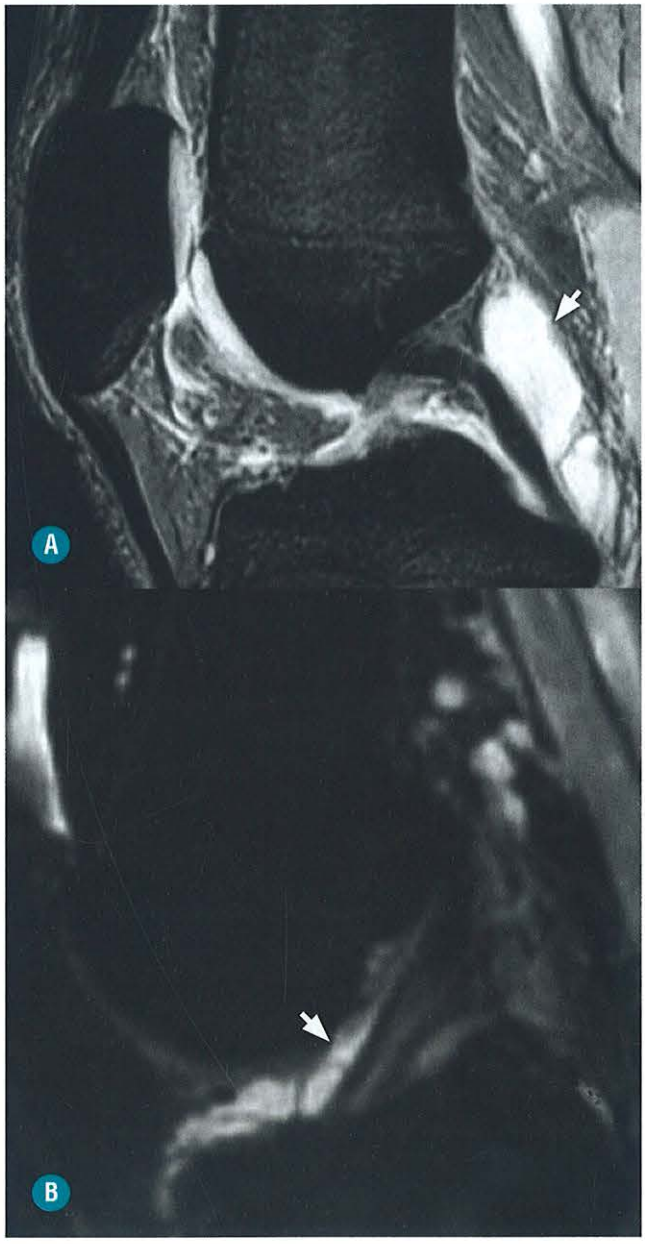

FIGURA 5-65. Cisto gangliônico da tenda dos ligamentos cruzados em dois pacientes diferentes. Sagital T2* FAT SAT. Formação cística septada crescendo atrás do LCP e à frente do LCA na topografia da cápsula articular (*setas brancas*).



FIGURA 5-66. Gaveta posterior. Motociclista vítima de acidente na via pública. Deslocamento posterior da tíbia em relação ao fêmur (*setas brancas*).



FIGURA 5-68. Rotura parcial do LCP. Hipersinal longitudinal subdividindo o ligamento em duas partes (*setas*).



FIGURA 5-67. Rotura do LCP. Traumatismo direto sobre a tíbia em jogo de futebol. Edema do subcutâneo e da tíbia (*círculo*). As fibras do LCP estão indefinidas e exibem hipersinal (*seta branca*).

camente procurar uma desinserção do menisco medial, já que o corno posterior insere-se próximo à inserção tibial do LCP (Fig. 5-71).

LIGAMENTO COLATERAL MEDIAL

O ligamento colateral medial é responsável pela restrição da mobilidade exagerada da articulação femorotibial medial aos mecanismos em valgo com o joelho flexionado. Esse ligamento é composto basicamente de duas camadas superficial e profunda de fibras. O componente superficial é formado pelo próprio ligamento colateral tibial, e o componente profundo é constituído pelas inserções meniscofemoral e meniscotibial, que, quando normais, apresentam-se uniformemente com hipossinal em todas as sequências estudadas e, quando acometidas, o LCM fica descontínuo, espessado e com aumento do sinal. A perda da continuidade pode ser completa quando as duas camadas são afetadas ao mesmo tempo ou parcial quando comprometida apenas uma delas. (Fig. 5-72). Segundo Schweitzer as lesões do LCM podem ser classificadas em três graus:

- Grau I: roturas microscópicas. Infiltração do tecido celular subcutâneo periligamentar, com o LCM contínuo fino e hipointenso (Fig. 5-73).
- Grau II: roturas parciais. Hipersinal interno com LCM espesso e contínuo, associado a edema no tecido de partes moles extraligamentar (Fig. 5-74)
- Grau III: roturas completas. Descontinuidade das fibras do LCM com dano das fibras superficiais e profundas e o coto ondulado e retraído (Fig. 5-75).

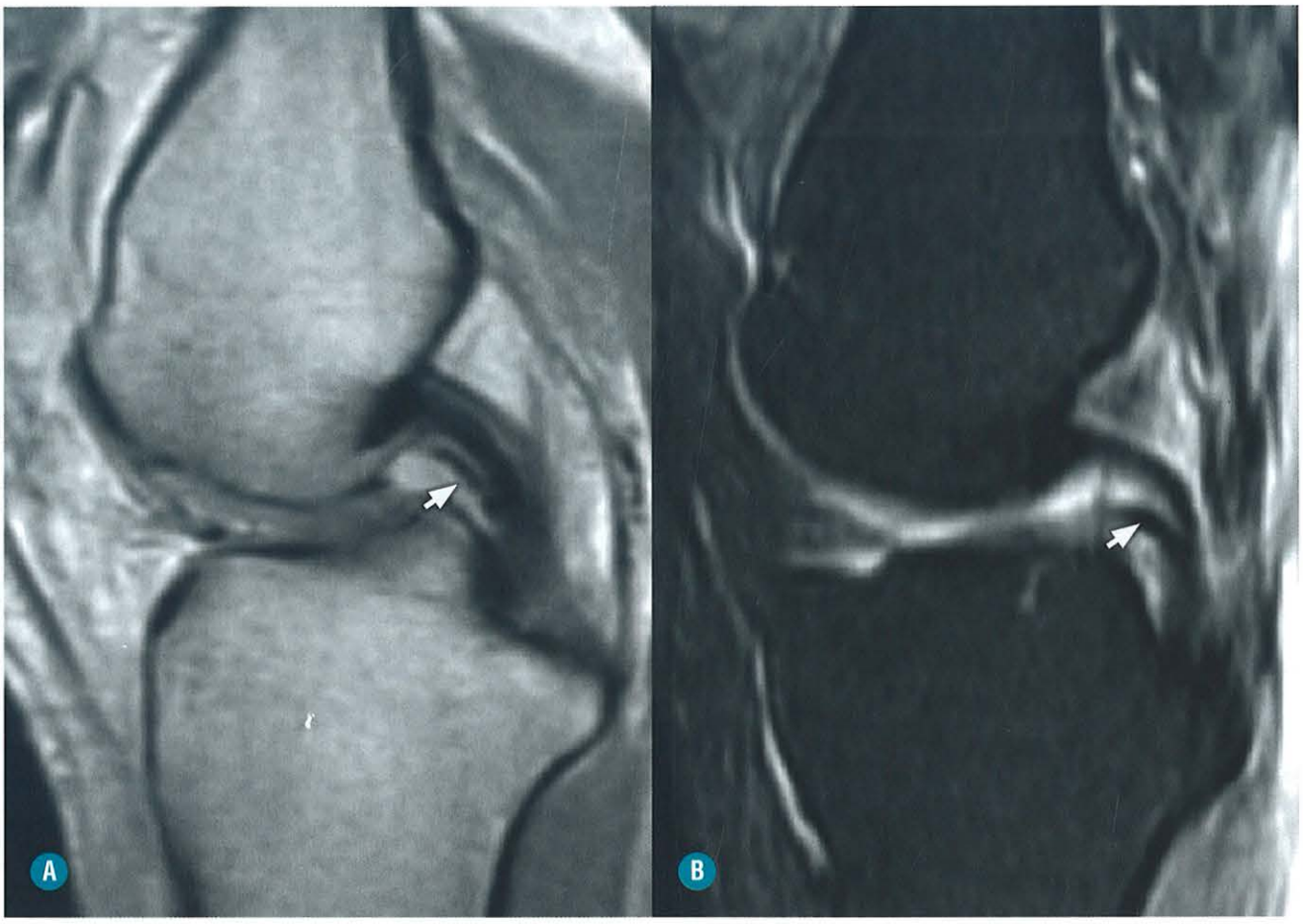

FIGURA 5-69. Ligamento meniscofemoral normal. **A,** Sagital T1. **B,** Sagital T2 FAT SAT. Ligamento de Humphrey (*setas*) simulando rotura parcial do LCP em dois pacientes diferentes.

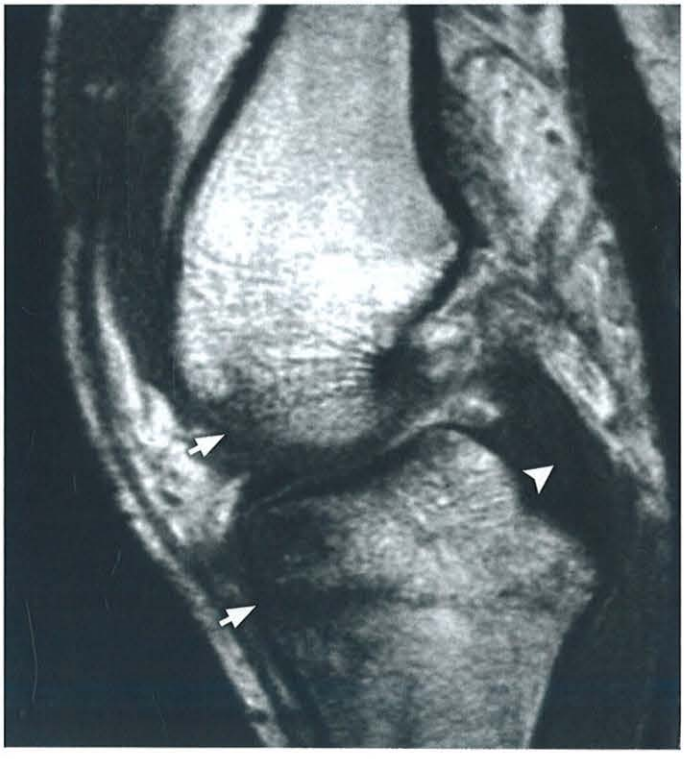

FIGURA 5-70. Rotura do LCP pelo mecanismo de hiperextensão. Paciente de 58 anos, do sexo feminino, que desenvolveu entorse no joelho ao pisar "em falso" em um buraco. Sagital T1. Edema e microfratura do trabeculado ósseo nas superfícies anteriores da tíbia e côndilo femoral (*setas*). Espessamento e heterogeneidade da porção distal do LCP (*ponta de seta*).

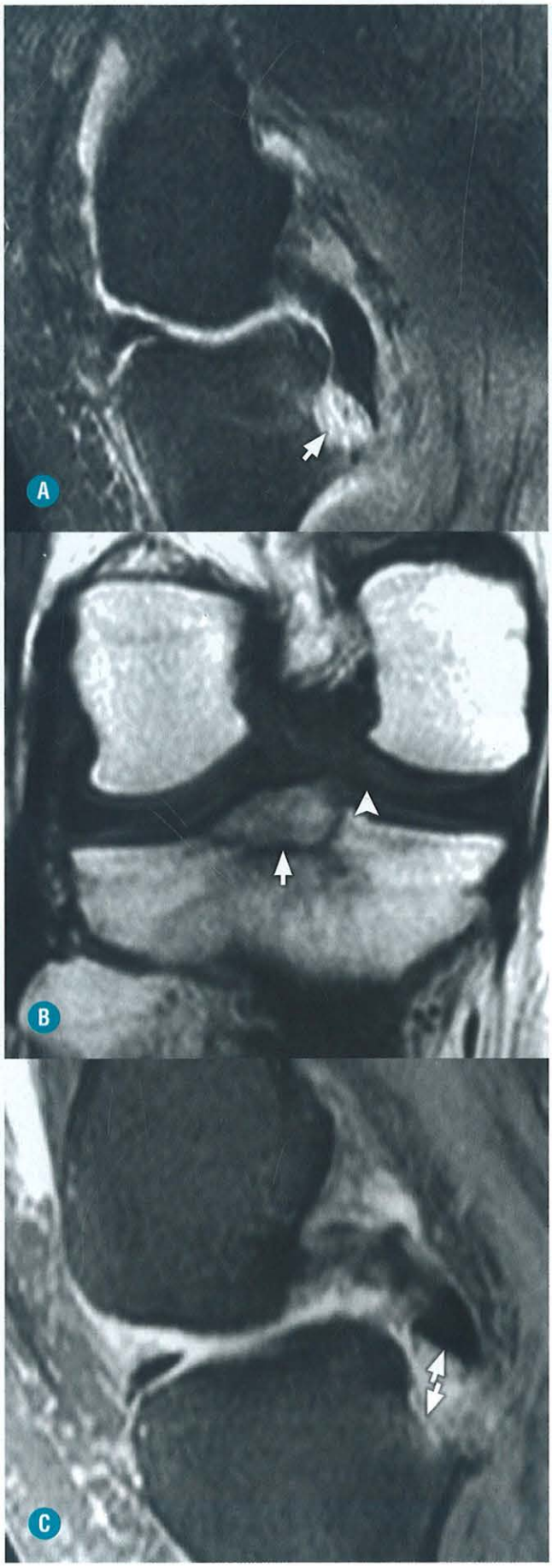

FIGURA 5-71. Arrancamento tibial retroespinal. A, Sagital DP FAT SAT. **B,** Coronal T1. **A** e **B,** Arrancamento sem descolamento ósseo no sítio de inserção do LCP. Note a proximidade da raiz do menisco medial (*ponta de seta*) com o foco da fratura (*seta*). **C,** Sagital DP FAT SAT. Outro paciente apresentando avulsão com deslocamento de fragmento ósseo (*setas*) com o LCP espessado e heterogêneo, inserido sobre o fragmento.

As roturas do LCM ocorrem com mais frequência na inserção proximal, eventualmente no seu terço médio e excepcionalmente na porção distal (Fig.5-76). Nesse último caso, é importante diferenciar de uma lesão da pata de ganso (ver capítulo sobre lesões tendíneas). Uma outra situação com risco potencial de erro é a bursite do LCM que se forma no interior do LCM por instabilidade. Hipersinal dissociando as camadas superficial e profunda pode simular rotura ligamentar ou cisto meniscal (Fig. 5-77).

Classificar roturas do LCM é importante, embora manejos conservadores sejam comuns quando há lesão isolada, no entanto, muitas outras lesões estão associadas a traumatismos no LCM e devem ser atenciosamente analisadas.

A tríade de O'Donoghue's consiste em rotura do LCM, LCA e do menisco medial. Uma separação meniscocapsular e luxação meniscal também podem estar presentes. Hoje sabe-se que, em mecanismos complexos, pode ser acrescido a tríade de O'Donoghue, lesões do ligamento patelofemoral e rotura do menisco lateral (cinco elementos).

As lesões do canto posteromedial geralmente decorrem de contato direto na face lateral do joelho que produz um estresse rotatório em valgo. A lesão do LCM contribui para a instabilidade gerada no joelho. O ligamento oblíquo posterior (LOP), também encarregado na estabilização do joelho, está em íntima relação com o LCM, portanto as forças que produzem lesão no LCM são as mesmas que causam roturas no ligamento (LOP). O LOP e o corno posterior do menisco medial (CPMM) fazem a estabilização estática do canto posteromedial, enquanto o semimembranáceo (SM) se ocupa da estabilidade dinâmica (Fig. 5-78). As lesões do canto posteromedial podem ocorrer em três níveis: no CPMM, em um quadro de desinserção meniscocapular (30%); na altura do LOP/LCM (acima de 90%) e no nível do semimembranáceo. Em qualquer nível e em qualquer combinação entre eles, o resultado é instabilidade rotatória anteromedial (Fig. 5-79).

COMPLEXO COLATERAL LATERAL

O complexo colateral lateral é constituído pelo ligamento fibular, trato iliotibial e tendão do músculo bíceps crural. Eles são responsáveis pela restrição à abertura exagerada da pinça articular lateral aos mecanismos de estresse rotacional e em varo.

Lesões do trato iliotibial ocorrem após uma força em varo na porção lateral do joelho, com a RM no plano coronal em sequências sensíveis à água, demonstrando indefinição das fibras e estruturas ligamentares caracterizadas por alto sinal T2. Em associação com as lesões do trato iliotibial, pode haver fraturas com avulsão óssea pela fratura de Segond (Fig. 5-80). Estruturas do quadrante anterolateral do joelho são as mais lesionadas do compartimento lateral e possuem importância clínica por

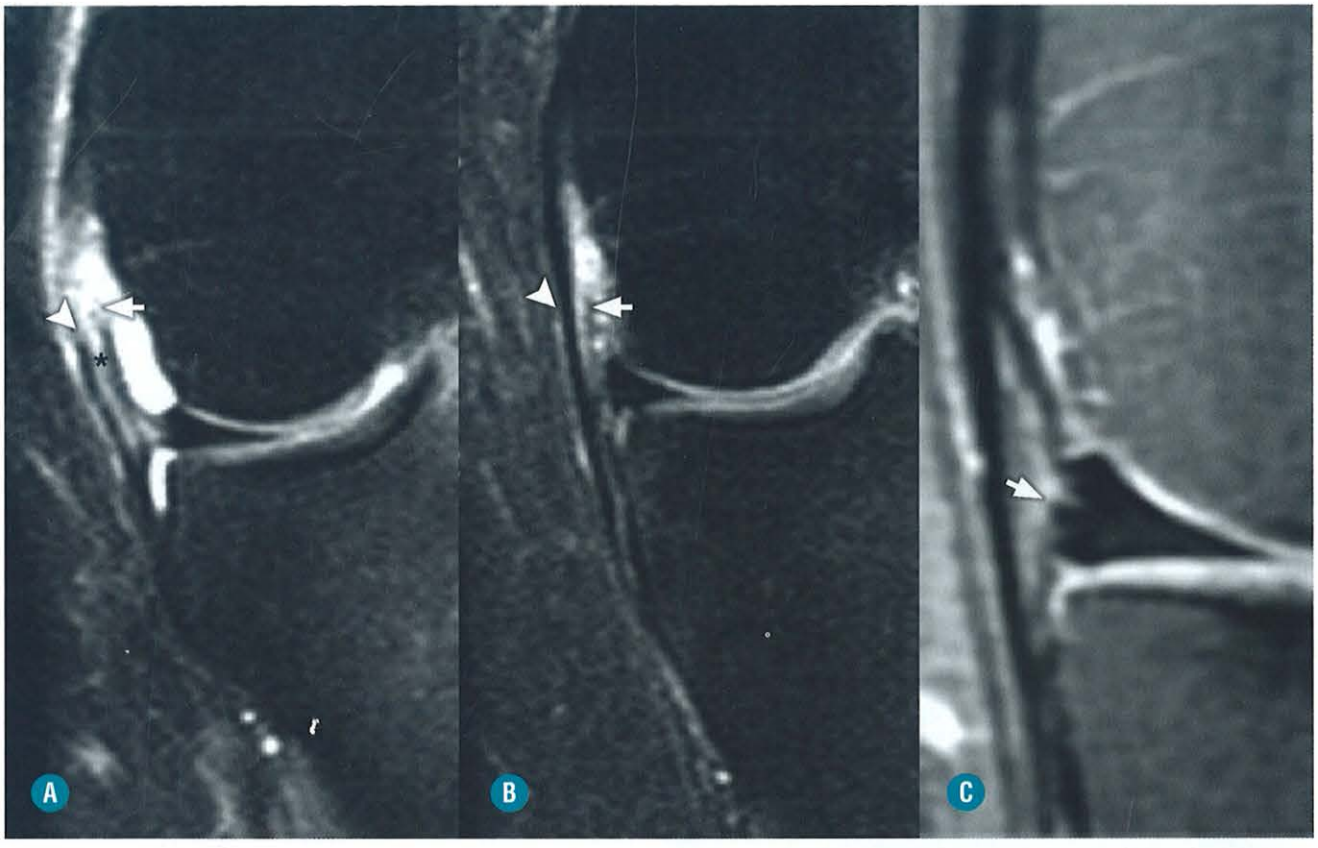

FIGURA 5-72. Roturas do LCM. **A** e **B**, Coronal DP FAT SAT. **A**, Rotura completa. Descontinuidade das duas camadas superficial (*pontas de seta*) e profunda (*setas*), com dissociação destes componentes por interposição de líquido (*asterisco*). **C**, Rotura parcial da camada profunda. Desaparecimento da expansão femoral do ligamento menisco capsular (*seta*).



FIGURA 5-73. Lesão grau I do LCM. Coronal DP FAT SAT. Entorse com rotura do LCA em jogo de handebol. As camadas superficial e profunda do LCM estão intactas e é visto um edema periligamentar no subcutâneo ao longo da camada superficial (*ponta de seta*).

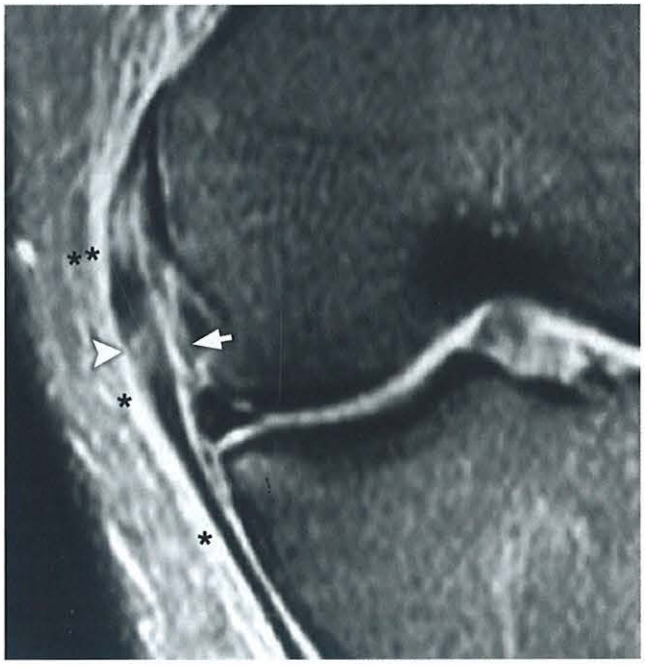

FIGURA 5-74. Lesão grau II do LCM. Coronal DP FAT SAT. As camadas superficial (*ponta de seta*) e profunda (*seta*) do LCM estão espessadas e hiperintensas, porém contínuas. Note edema periligamentar (*asteriscos*).

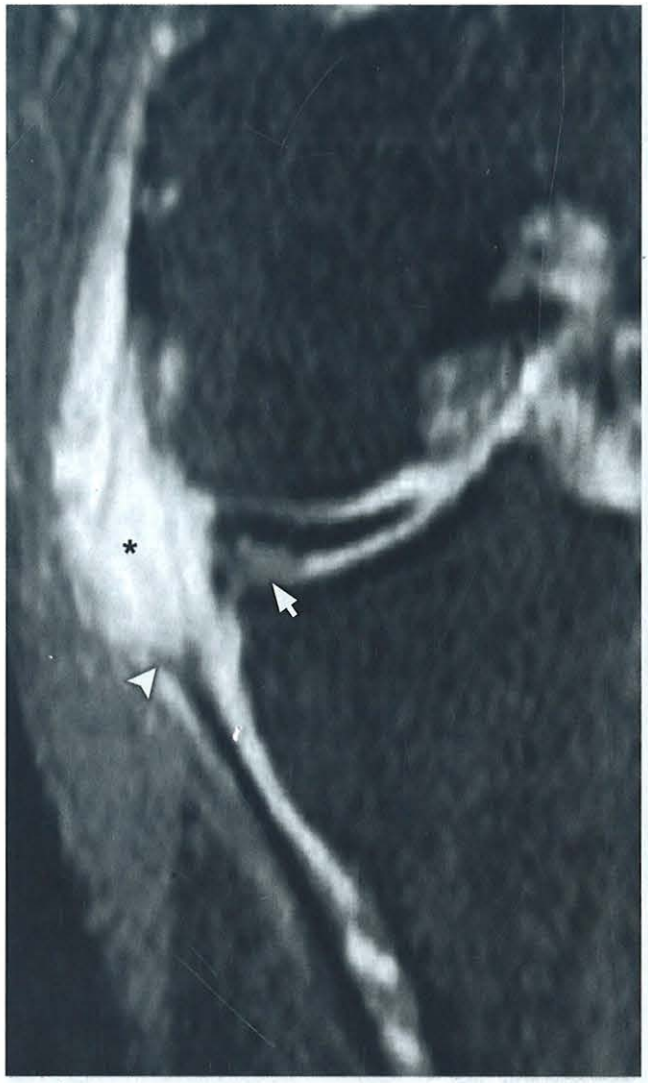

FIGURA 5-75. COR DP FAT SAT. Lesão grau III. Rotura completa proximal com retração distal do coto (*ponta de seta*). Um importante hipersinal (*asterisco*) é visto nos tecidos moles secundários a edema, hemorragia e possivelmente passagem de líquido articular. Note rotura do menisco medial (*seta*).

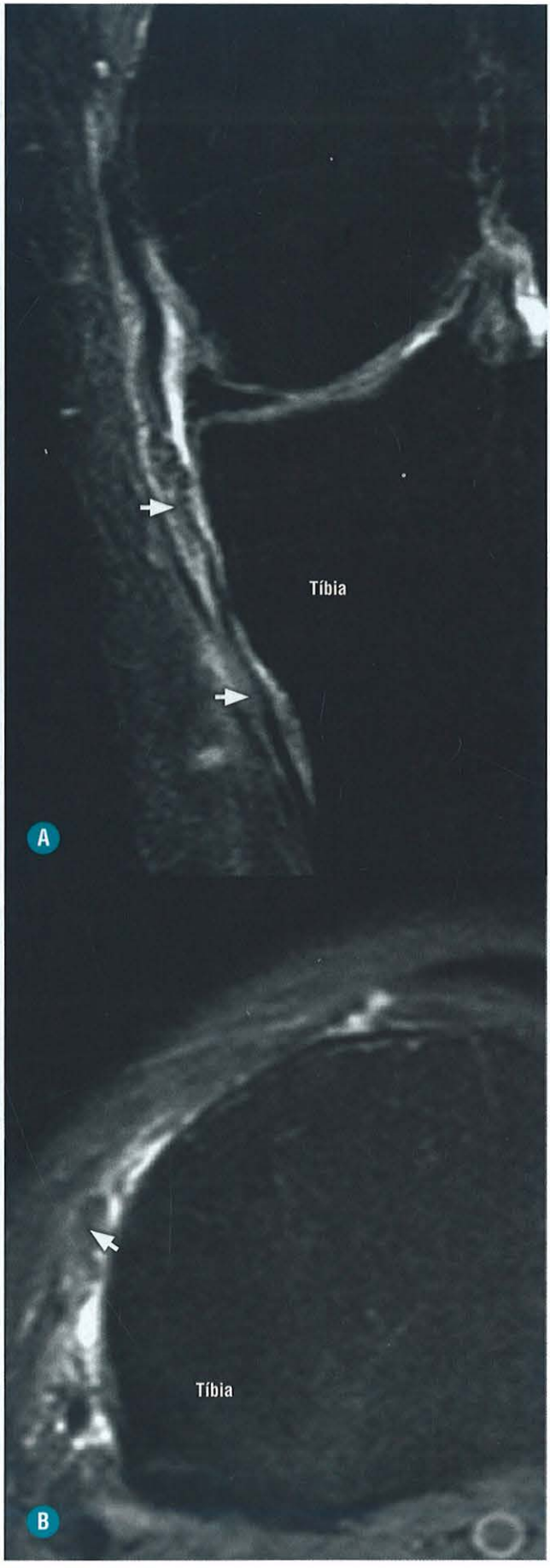

FIGURA 5-76. A e **B,** Coronàl e axial (DP FAT SAT). Rotura média/distal. O LC está afilado e hiperintenso abaixo da fenda articular, com partes das suas fibras maldefinidas (*setas*).

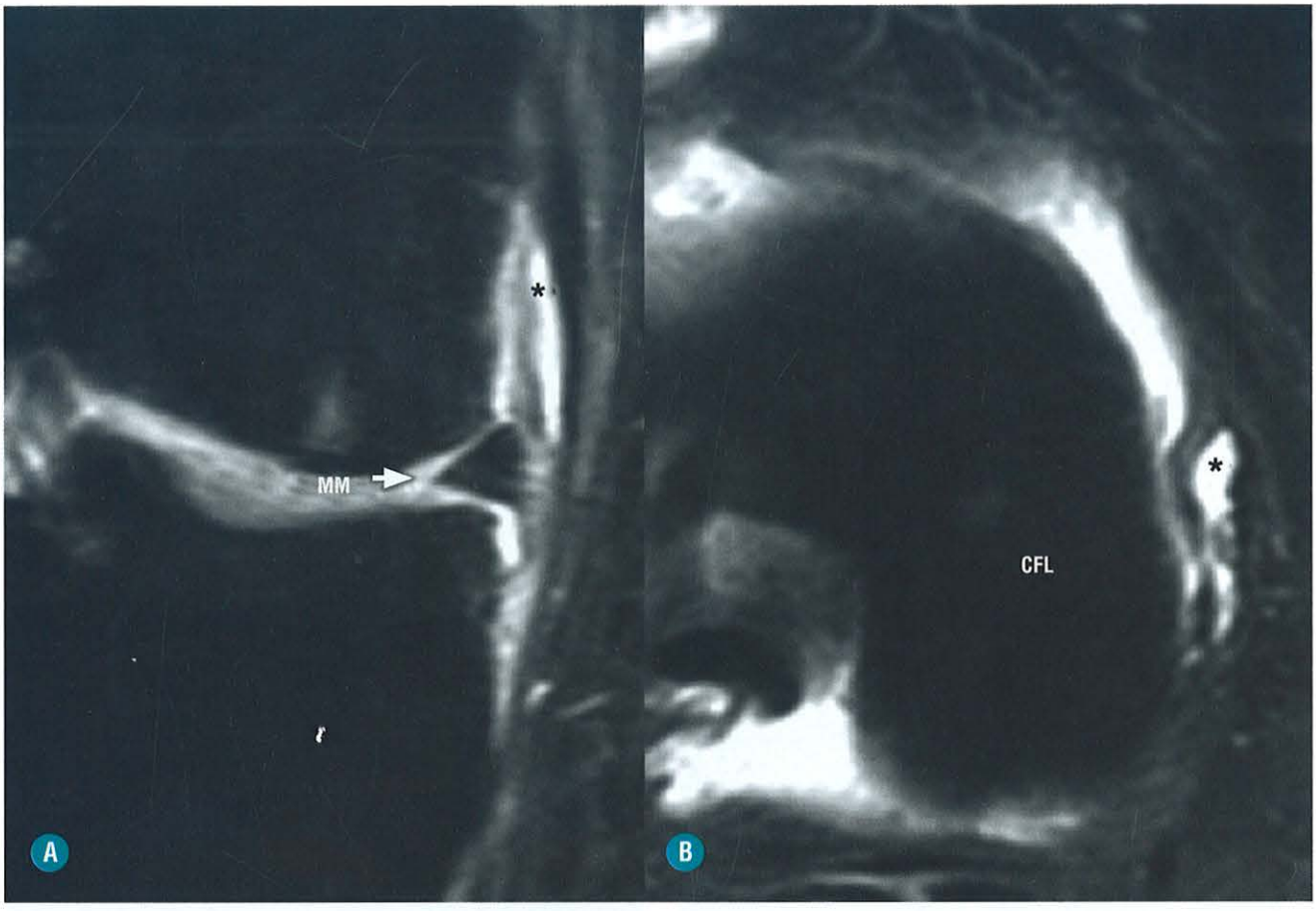

FIGURA 5-77. A e **B,** Coronal e axial DP FAT SAT. Bursite do LCM. Formação cística crescendo entre os folhetos do ligamento (*asterisco*), que está contínuo. O líquido está claramente separado do menisco medial, que não apresenta sinais de rotura. Côndilo femoral lateral (CFL).

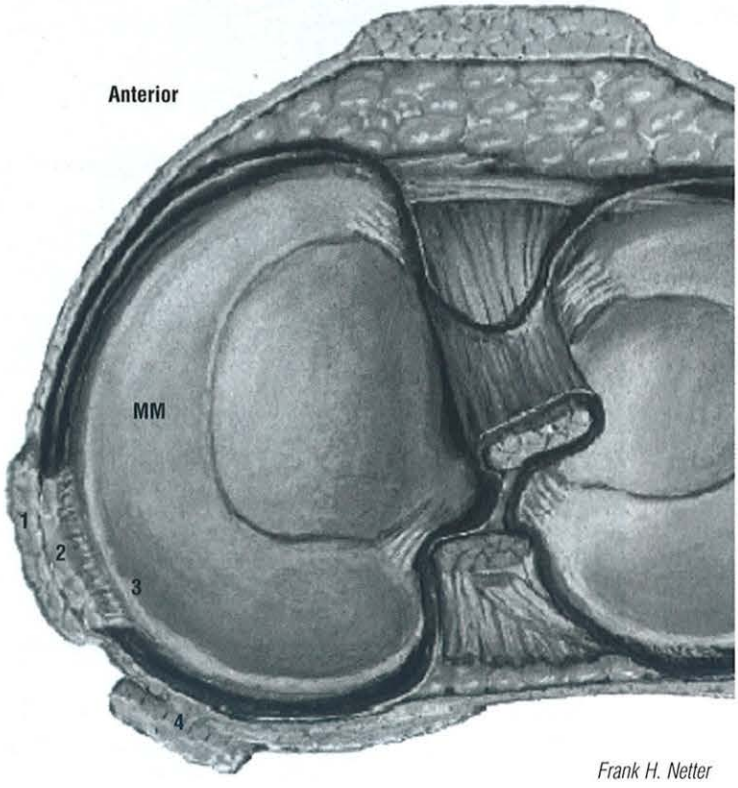

Frank H. Netter

FIGURA 5-78. Corte axial do joelho segundo Netter, passando pela fenda articular e colocando em evidência os elementos anatômicos do canto posteromedial. 1. Camada superficial do LCM. 2. Camada profunda do LCM. 3. Porção capsular do CPMM. 4. Tendão do SM. Menisco medial (MM).

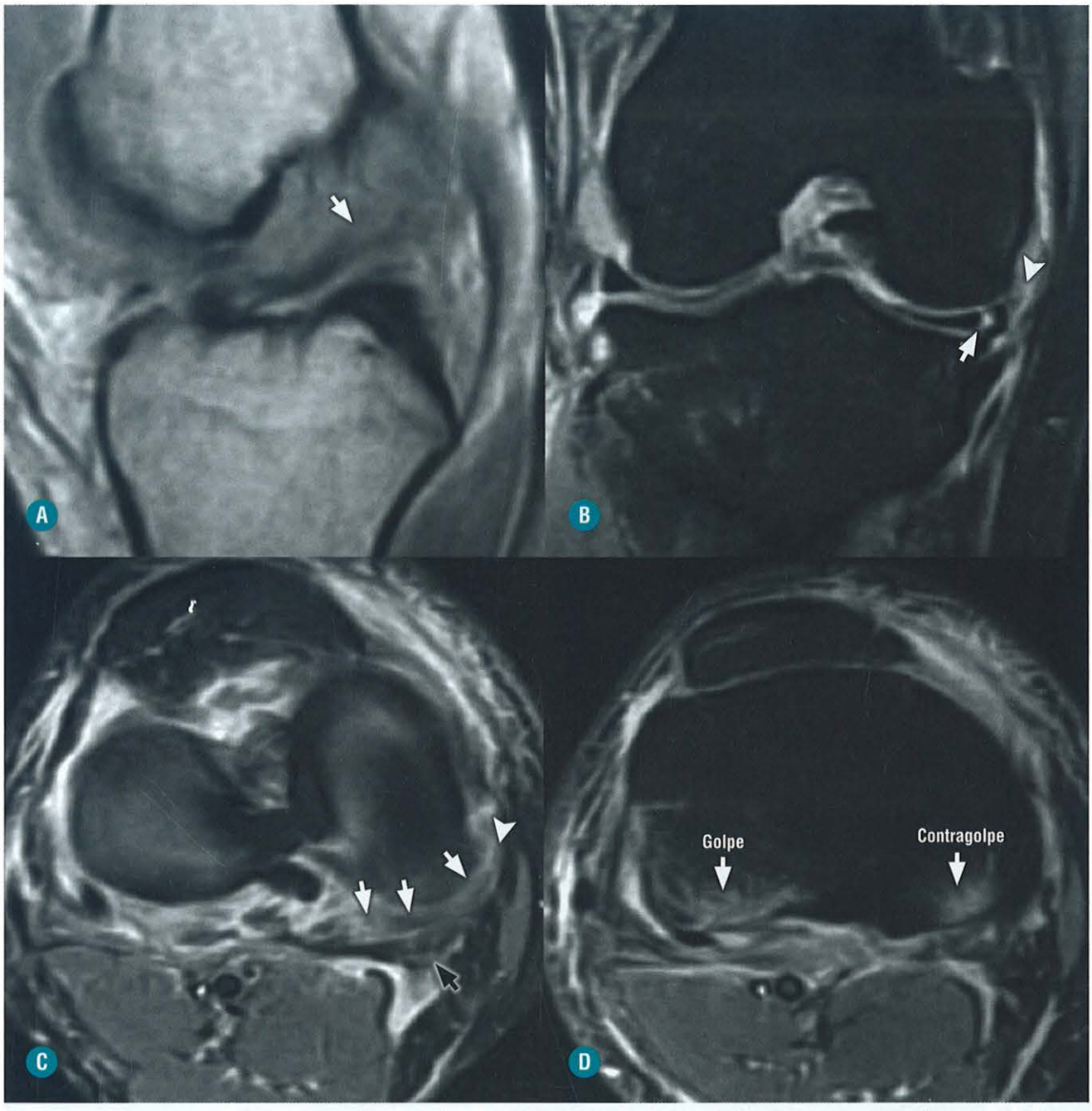

FIGURA 5-79. Instabilidade rotatória do joelho. **A,** Sagital DP. Rotura completa do LCA (*seta*). **B,** Corte axial T2 FAT SAT. Rotura periférica do CPMM (*seta*). Rotura parcial do LCM com lesão da camada profunda (*ponta de seta*). **C** e **D,** Axial Te FAT SAT. **C,** Lesão do LOP, que está espessado e hiperintenso (*setas brancas*). LCM hiperintenso com líquido na porção profunda (*ponta de seta*). Tendão do músculo SM espessado e hiperintenso (*seta preta*). **D,** Mecanismo de "contragolpe" em varo compensatório no retorno com trauma no canto posteromedial.

também estarem associadas a lesões do LCA e, às vezes, combinadas com lesões das estruturas do compartimento posterolateral (Fig. 5-81). O aspecto das roturas parciais ou totais do complexo do ligamento colateral lateral é semelhante ao do LCM, no qual a indefinição das fibras, a intensidade de sinal e a sua localização anatômica permitem adequada identificação de qual componente está lesionado (Fig. 5-82).

É inegável a importância do complexo colateral nas lesões do canto posterolateral da mesma forma que o LCM nas lesões do canto posteromedial. As lesões do canto posterolateral são causadas pelo mesmo mecanismo de rotura do LCA ou trauma direto sobre uma tíbia em flexão ou extensão. As lesões isoladas do complexo ligamentar são incomuns, mais comumente coexistem com danos das estruturas que servem de suporte para o canto posterolateral como o tendão e o músculo poplíteo, cápsula articular, ligamento poplíteo arqueado e ligamento fabelofibular. A instabilidade rotacional produzida por lesão do canto posterolateral é uma das causas de insucesso de reconstrução do LCA e, por isso, o diagnóstico torna-se imperativo na avaliação da articulação do joelho e alguns sinais de alerta

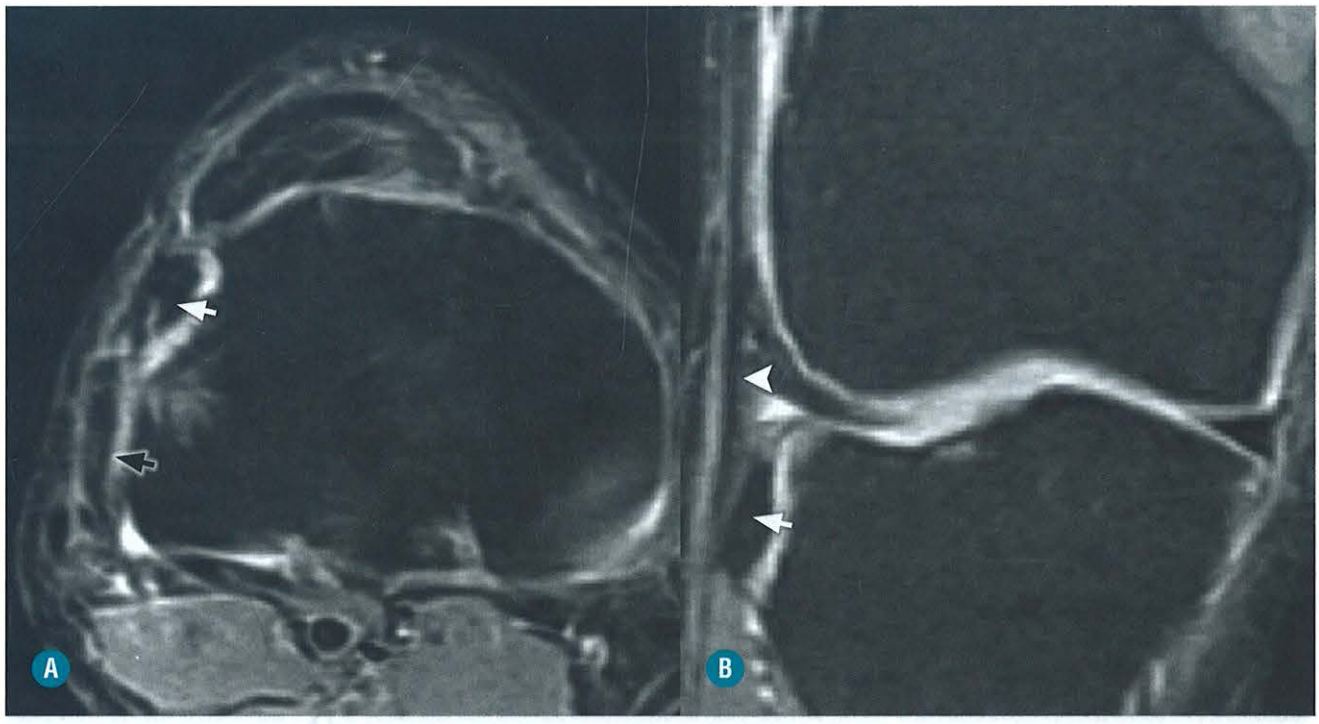

FIGURA 5-80. Fratura de Segond e do tubérculo de Gerdy. **A** e **B,** Coronal e axial T2 FAT SAT. Arrancamento do tubérculo de Gerdy (*seta branca*) em conjunto com o trato iliotibial (*ponta de seta*), que está inserido sobre o fragmento em um quadro de entorse com rotura do LCA. Note fratura avulsiva de Segond (*seta preta*).

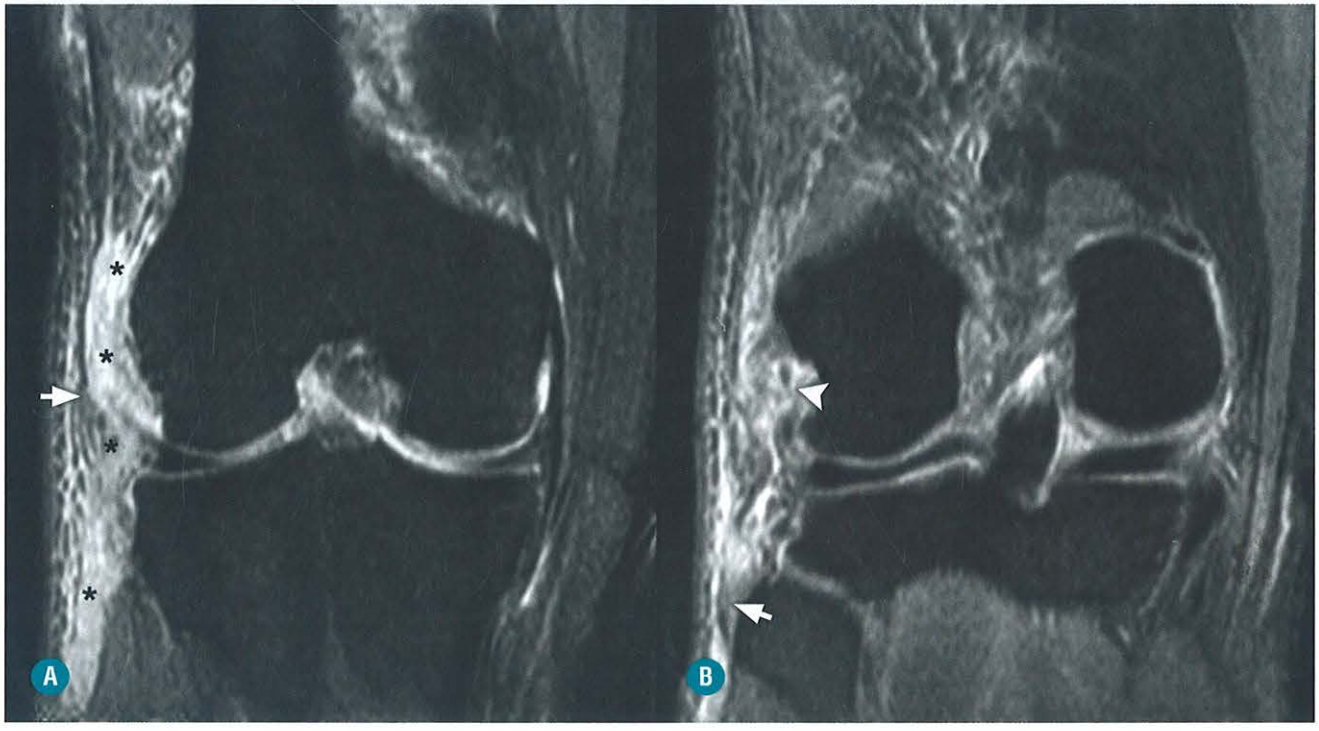

FIGURA 5-81. Rotura do complexo colateral lateral. Amador com entorse do joelho durante partida de futebol. **A** e **B,** Coronal DP FAT SAT e axial DP FAT SAT. Desinserção do trato iliotibial (*seta*), com retração proximal de fibras, acompanhado de importante edema/hemorragia (*asteriscos*) que se estende além do plano capsular. **B,** O ligamento fibular está desinserido do côndilo femoral (*ponta de seta*) e retraído distalmente. Não há definição da inserção distal do bíceps, sendo percebido remanescente desvitalizado junto à cabeça da fíbula (*seta*).

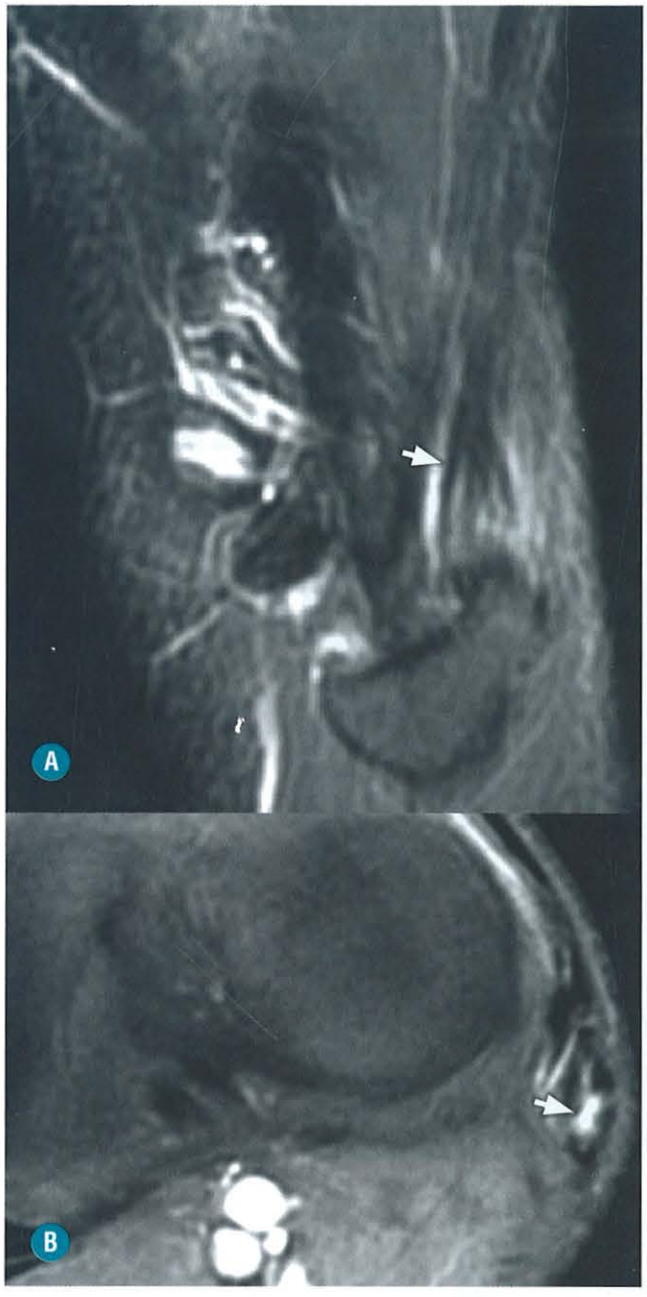

FIGURA 5-82. Rotura parcial do tendão distal do bíceps. **A** e **B**, Sagital e axial T2 FAT SAT. Hipersinal longitudinal intrassubstancial separando as fibras do tendão (*setas*). (*Cortesia do Dr. Abdalla Skaf, São Paulo-SP.*)

devem ser guardados como avulsão óssea da cabeça da fíbula, que pode ser detectada até mesmo na radiografia simples (ver tópico sobre lesões ósseas traumáticas). Nas imagens de RM, devemos buscar lesão do tendão poplíteo, lesão do ligamento menisco poplíteo superior, lesão do ligamento poplíteo arqueado e edema da cápsula posterior (Fig. 5-83).

■ Lesões Meniscais

Os meniscos são estruturas fibrocartilaginosas, localizadas entre a tíbia e o fêmur, que permitem uma máxima congruência nessa articulação, cobrindo a maior parte da superfície articular e atuando na distribuição das forças de sobrecarga, transmitindo mais de 50% do peso do corpo, quando em extensão, sobre a superfície articular adjacente, absorvendo o choque e promovendo a estabilização da articulação. Os meniscos apresentam fixações na tíbia, fêmur e na cápsula articular que garantem sua estabilidade. Classicamente, o menisco medial é maior, com seu corno posterior mais amplo que o anterior e tem curva radial mais aberta, enquanto o menisco lateral apresenta os cornos de dimensões semelhantes e curva radial mais fechada. Os meniscos têm continuidade anatômica com conhecidas estruturas, que envolvem os côndilos e se aderem no platô tibial mantendo estreitas relações dos côndilos, meniscos e platô tibial, evitando a mobilização meniscal. Esses elementos anatômicos são constituídos pelas raízes de fixação dos meniscos (anterior e posterior), ligamento intermeniscal (transverso) e ligamentos meniscos femorais de Humphrey (anterior) e Wrisberg (posterior) (Figs. 5-84, 5-85, 5-86 a 5-87). O menisco normal cobre dois terços da face articular dos platôs tibiais, tem forma triangular com a base mais grossa e fixa voltada para a periferia (superfície capsular) e vértice mais delgado e livre, voltado para o interior do menisco (borda livre). A superfície proximal é côncava, conhecida como superfície articular superior ou femoral, e a superfície distal é plana e denominada superfície articular inferior ou tibial. Os meniscos apresentam-se com hipossinal em todas as sequências e morfologia mais frequentemente triangular, podendo apresentar discretas variações em função do nível e plano de cortes (Fig. 5-88).

O menisco discoide é um menisco displásico. Ele é mais largo e mais longo que o habitual, com a borda livre constantemente atingindo o plano mediano da articulação. Ocorre mais frequentemente no compartimento lateral do que no medial e tem maior tendência à lesão. É causa de dor no joelho e roturas meniscais na faixa pediátrica (Fig. 5-89).

A ressonância magnética (RM) é o método de imagem de escolha para avaliação meniscal com acurácia acima de 90%, com a radiografia (raios X) exercendo papel secundário, porém útil. Radiografias permitem avaliar o alinhamento do joelho, determinando varismo ou valgismo articular e sua notória associação com lesões meniscais e sinais de osteoartrose, como osteófitos e redução do espaço articular femorotibial (Fig. 5-90).

A artro-TC apresenta acurácia semelhante à da RM para detecção de lesões meniscais e é especialmente valiosa em joelhos operados nos quais a colocação de parafusos cirúrgicos pode produzir artefatos paramagnéticos. São necessários dois planos ortogonais para adequada visualização da maioria das roturas, geralmente sagital e coronal, em sequência DP ou T2 com ou sem saturação de gordura (Fig. 5-91).

Está bem documentada a influência do menisco e das lesões meniscais nas alterações da cartilagem do joelho, causando, em longo prazo, degenerações significativas, instabilidade e dor crônica, e acelerando o processo de osteoartrose, por isso é fundamental a correta identificação de lesões para efetivar o tratamento e evitar a progressão de futuras alterações degenerativas.

Por meio de uma propedêutica simples, a RM assegura quatro pontos cardinais de uma lesão meniscal que devem ser compreendidos pelo radiologista: 1) confirmar se realmente há rotura meniscal; 2) precisar qual o tipo de rotura; 3) qual a extensão de rotura; 4) pesquisar lesões associadas.

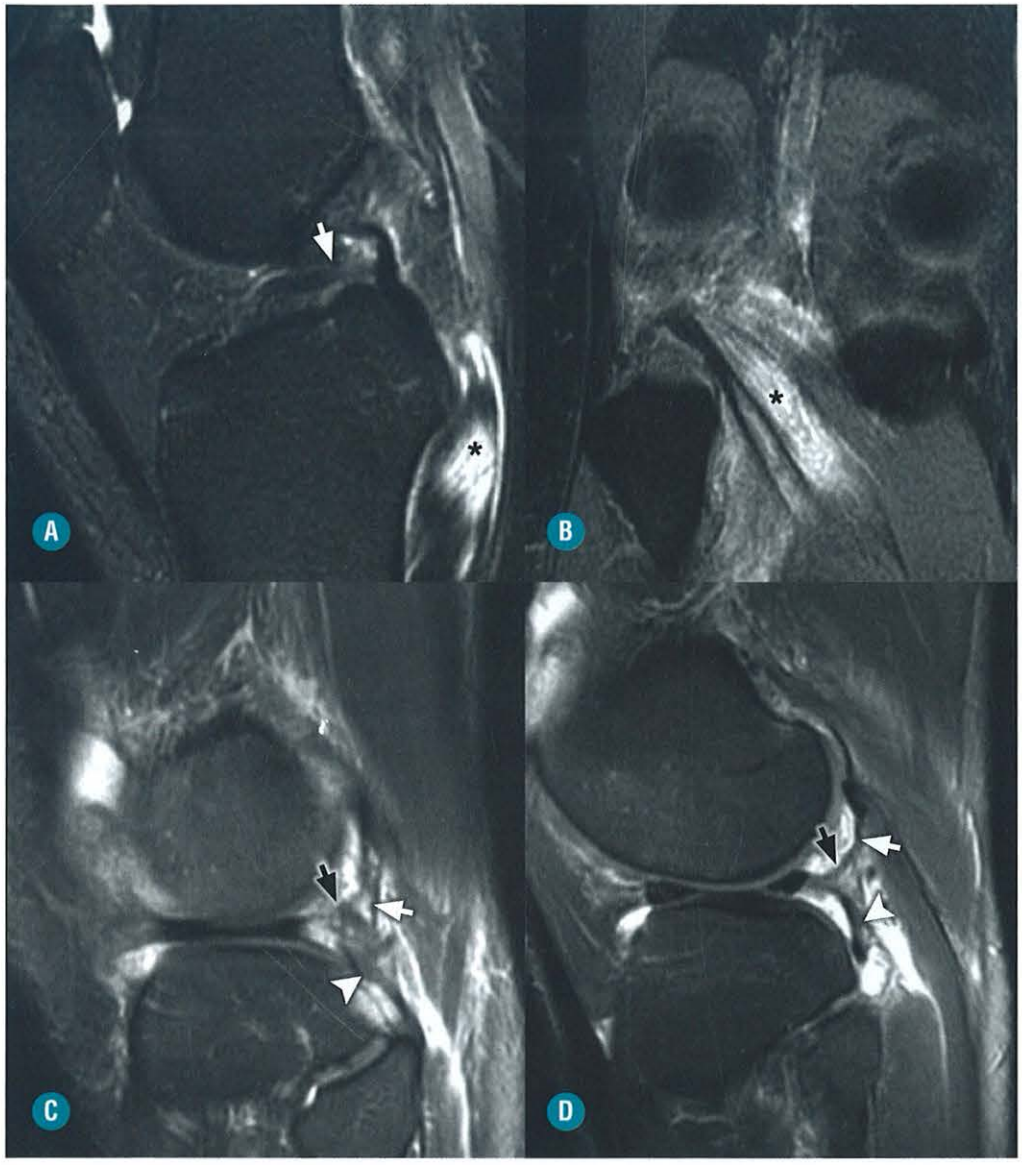

FIGURA 5-83. Lesões do canto posterolateral em dois pacientes diferentes. **A** e **B,** Sagital e coronal DP FAT SAT. Rotura completa do LCA (*seta branca*), lesão do músculo poplíteo (*asterisco*). **C** e **D,** Sagital DP FAT SAT. Lesão do ligamento popliteofibular, lesão do ligamento a poplíteo arqueado/cápsula posterior (*seta*). Lesão do ligamento menisco poplíteo superior (*seta preta*). Lesão do tendão poplíteo (*ponta de seta*). (*Cortesia do Dr. Abdalla Skaf. São Paulo-SP.*)

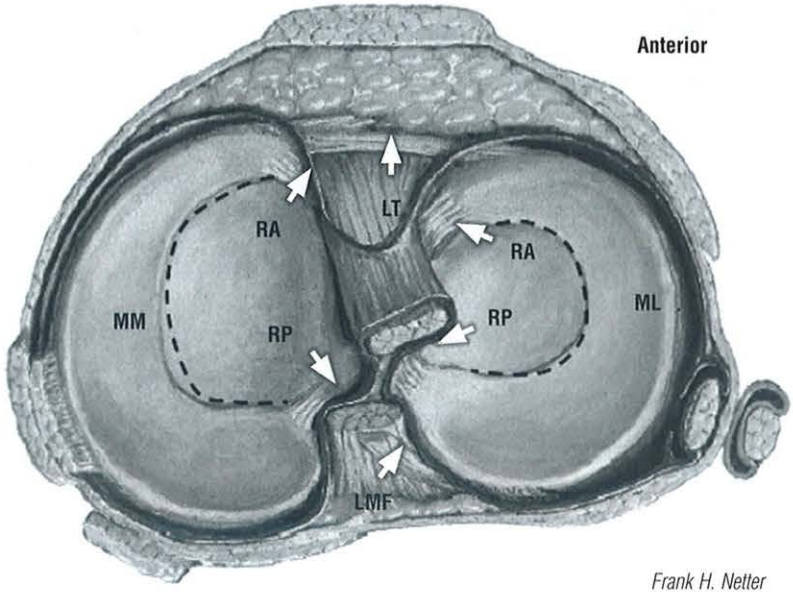

Frank H. Netter

FIGURA 5-84. Corte axial do joelho segundo Netter, passando pela fenda articular e colocando em evidência os meniscos medial (MM) e lateral (ML) e suas estruturas de fixação. O MM tipicamente é maior e tem curva radial mais aberta do que a do ML (*linhas tracejadas*). Os meniscos são fixados à tíbia pelas raízes anterior (RA) e posterior (RP), que partem dos respectivos cornos anterior e posterior e são igualmente estabilizados pelos ligamentos transverso (LT), à frente, e pelos ligamentos meniscofemorais (LMF) atrás.

FIGURA 5-85. A, Imagem em axial T2 contendo cortes de referências. Menisco medial (MM). Menisco lateral (ML). Ligamento transverso (LT). **B** e **C,** Sagital DP FAT SAT. **D** e **E,** Sagital T1. O corpo dos MM e ML normalmente aparecem nos cortes mais periféricos com configuração em "gravata-borboleta" (*linhas tracejadas*). **D** e **E,** A individualização dos cornos anterior e posterior se consegue em cortes mais centrais.

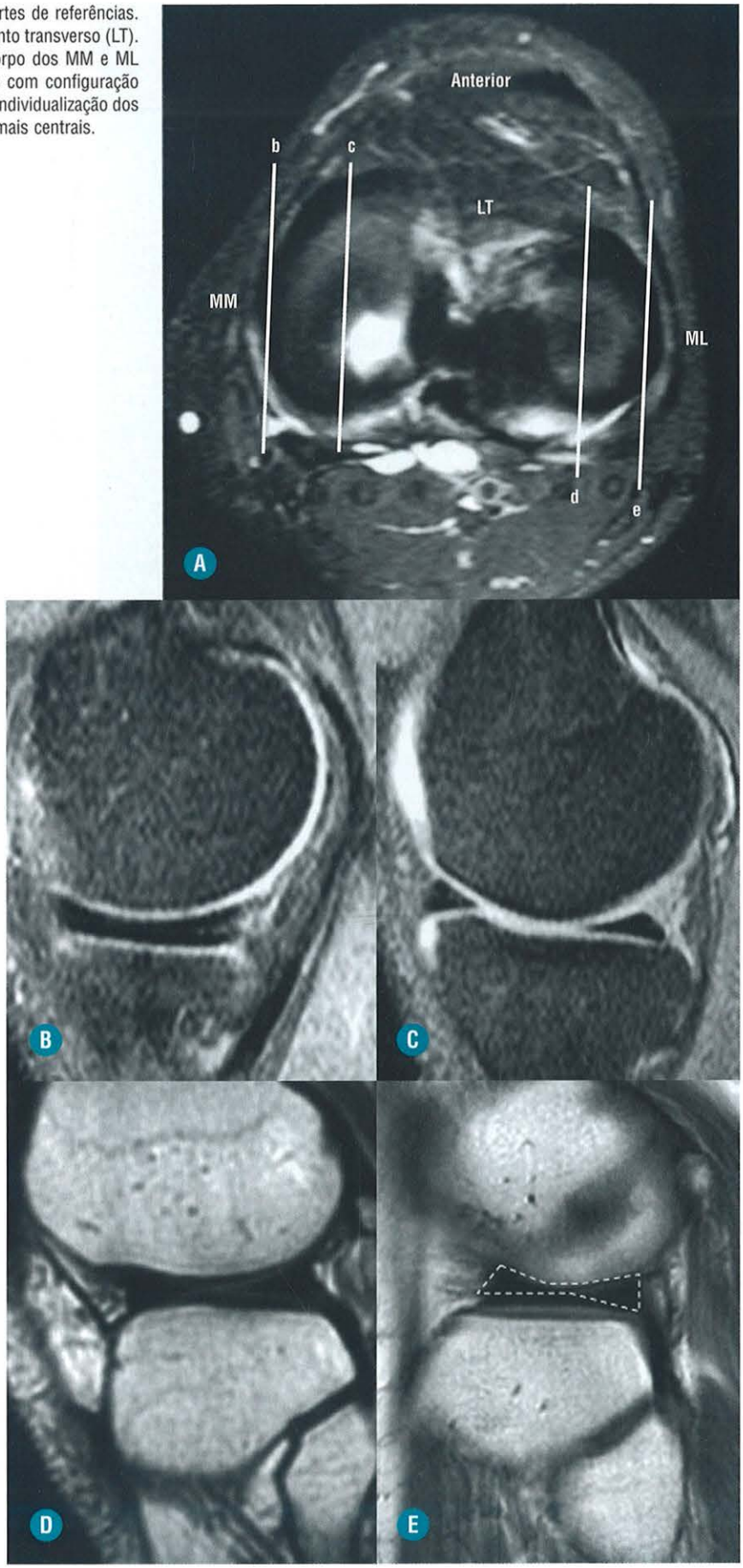

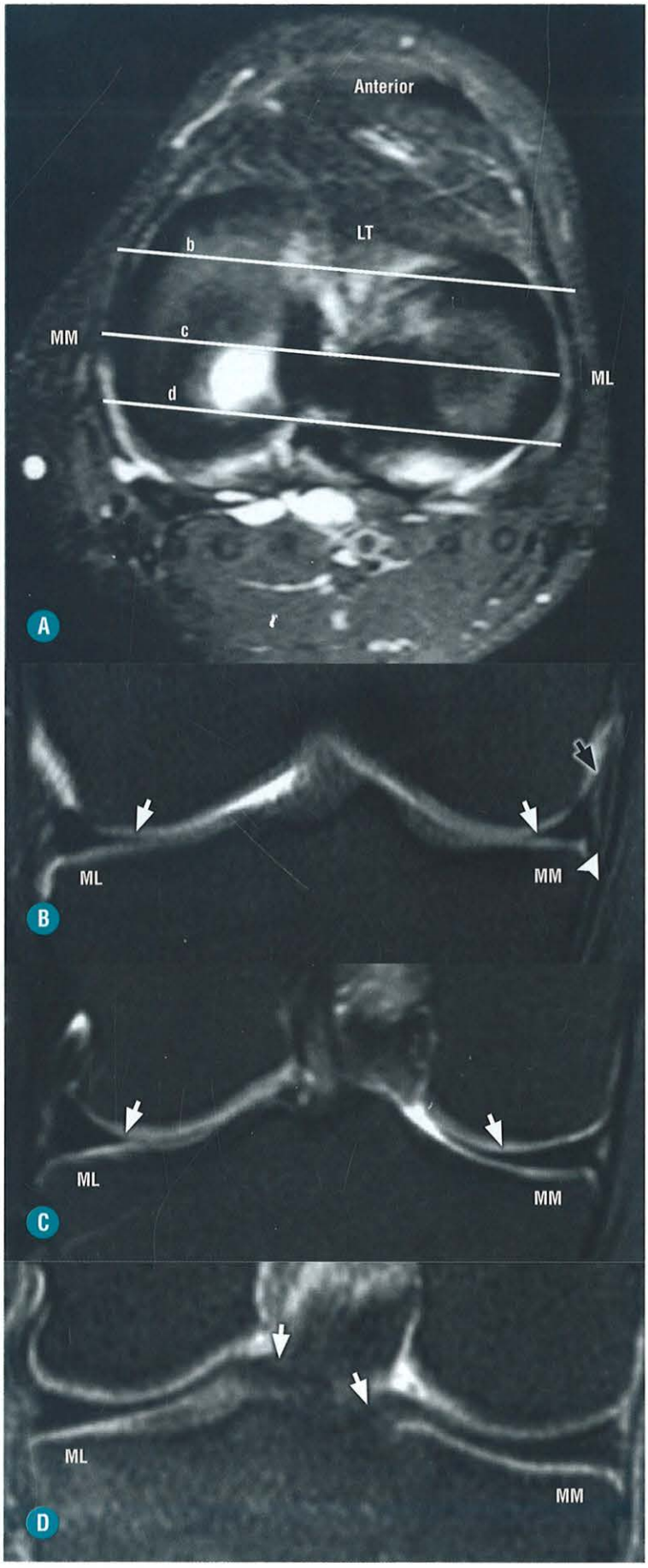

FIGURA 5-86. A, Imagem em axial T2 contendo cortes de referências. Menisco medial (MM). Menisco lateral (ML). Ligamento transverso (LT). **B, C** e **D,** Coronal DP FAT SAT. **B** e **C,** Cortes passando pelas porções anteriores e médias da fenda articular colocam em evidência os MM e ML com formato triangular. Na periferia do MM, partem os ligamentos meniscofemoral (*ponta de seta*) e meniscotibial (*seta preta*). Note que a borda livre dos MM e ML, nesses níveis, não atingem o plano mediano da articulação (*setas brancas*). **D,** Os MM e ML, em cortes mais posteriores, ocupam toda a extensão do platô tibial. Os prolongamentos que partem das bordas livres em direção à tíbia são as raízes de fixação (*setas*).

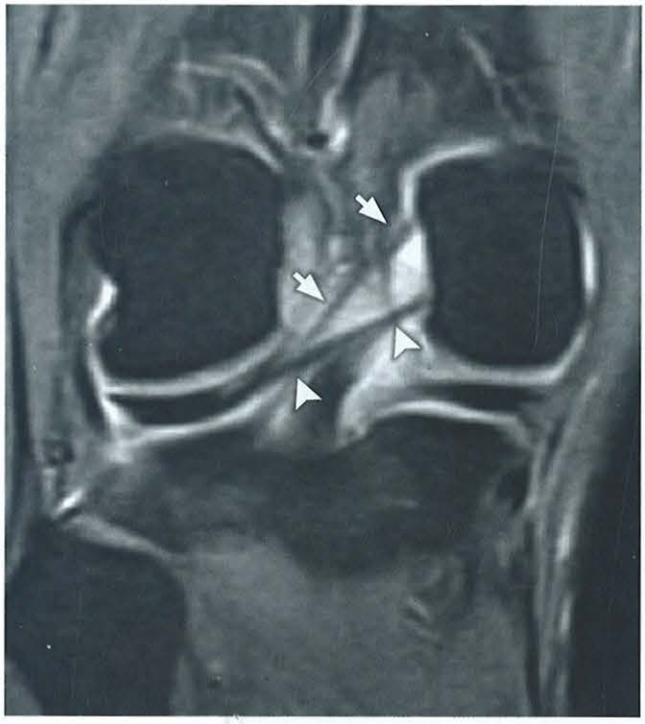

FIGURA 5-87. Os ligamentos meniscofemorais de Humphrey (*pontas de seta*) e Wrisberg (*setas*) partem da porção mais interna do menisco lateral em direção ao côndilo femoral medial. O ligamento de Humphrey passa anteriormente ao ligamento cruzado posterior, enquanto o de Wrisberg passa posteriormente.

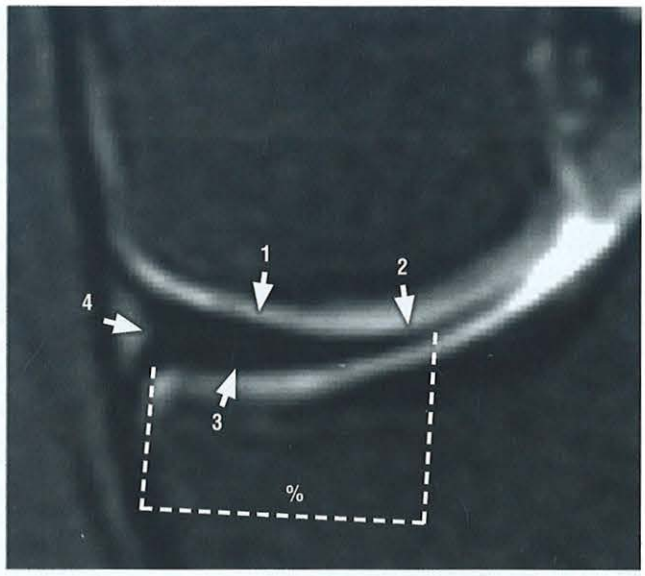

FIGURA 5-88. Imagem de RM em coronal T2 FAT SAT. O menisco normal tem hipossinal em todas as sequências, configuração triangular e boa taxa de cobertura em relação ao platô tibial (%). Menisco medial (MM). Menisco lateral (ML). Superfície articular superior (1). Borda livre (2). Superfície articular inferior (3). Superfície capsular (4).

1. Confirmar se há rotura. Como toda estrutura fibrocartilaginosa, os meniscos são hipointensos em todas as sequências. Um hipersinal DP ou T2 que se estende às superfícies articulares (superior e ou inferior) é considerado rotura (Fig. 5-92) que, em relação à graduação do sinal por RM, é conhecida como de grau III. Aumento do sinal confinado ao menisco, mas sem se estender para as superfícies articulares ou cápsula, é considerado alteração grau I (Fig. 5-93).
   Um hipersinal que atinge a superfície capsular é considerado alteração grau II. Sob o ponto de vista prático, as alterações graus I e II não são roturas e não têm significado clínico (Fig. 5-94).
2. Se houver rotura meniscal, ela poderá ser classificada de acordo com a localização, relacionando-se à vascularização meniscal, e quanto ao padrão da lesão. Assim, de acordo com a vascularização, três regiões são descritas: vermelha-vermelha (periferia), vermelha-branca (intermediária) e branca-branca (região interna). As lesões na periferia têm potencial de cicatrização espontânea ou podem ser reparadas através de suturas. No entanto, as roturas internas só são corrigidas cirurgicamente (Fig. 5-95). Quanto ao padrão da lesão, é levada em conta a orientação do rasgo e assim são classificadas como verticais, horizontais, oblíquas e complexas. As roturas verticais são de natureza traumática, com rasgo perpendicular ao platô tibial. As roturas horizontais são de natureza degenerativa, com o rasgo paralelo ao platô tibial dividindo o menisco em uma camada superior e outra inferior. As roturas oblíquas são uma variante das formas horizontal e vertical, podendo ocorrer tanto de natureza traumática como degenerativa. As roturas complexas são aquelas em que há combinações de rasgos (Fig. 5-96).
3. A extensão das roturas é importante no estadiamento e planejamento cirúrgico. Lesões meniscais são classificadas como estáveis e instáveis, sendo o principal critério para definir a possibilidade de reparos meniscais cirúrgicos. As roturas instáveis são aquelas que acometem uma importante extensão do menisco e, em geral, são bastante dolorosas. As roturas complexas, roturas de espessura total e extrusões meniscais são igualmente consideradas instáveis. O menisco extruso é aquele que, ao se deslocar, ultrapassa mais de 3 mm uma linha imaginária perpendicular que tangencia as bordas externas do côndilo femora a platô tibial, resultando em redução da taxa de cobertura do platô tibial e consequente sobrecarga mecânica (Fig. 5-97). Uma rotura do menisco na altura da raiz de fixação na tíbia ou uma rotura degenerativa atingindo toda a espessura do menisco são os principais culpados pela extrusão meniscal (Fig. 5-98). Um pequeno facetamento ósseo, por vezes acompanhado de edema, pode aparecer na face lateral da superfície articular da tíbia como resultado de um conflito osteomeniscal e sinalizar uma mobilização meniscal (Fig. 5-99). Sob o ponto de vista clínico, a mobilização meniscal tem uma forte associação com joelhos sintomáticos. A cada mobilização, irrita a cápsula articular e pode gerar um processo inflamatório em torno no plano capsuloligamentar, conhecido como perimeniscite. Sob o ponto de vista biomecânico, a mobilização representa insuficiência meniscal com grande potencial evolutivo para artrose (Fig. 5-100).

Lesões estáveis são aquelas de espessura parcial ou que acometem a periferia meniscal (zona vermelha) e não apresentam fragmentos livres (Fig. 5-101).

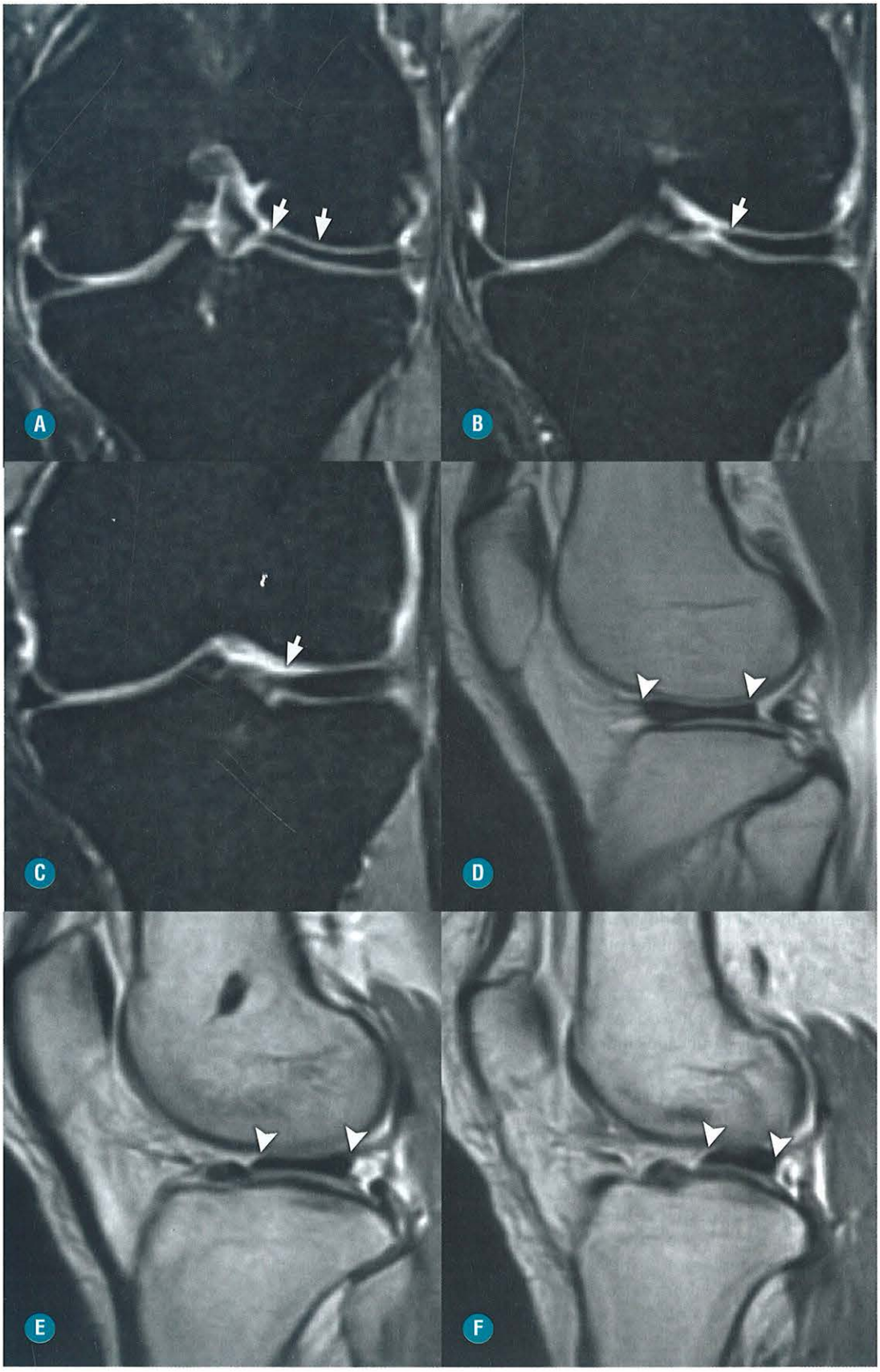

FIGURA 5-89. **A, B** e **C,** Coronal T2 FAT SAT. **A**, Nos cortes que vão do corno posterior ao anterior, a borda livre do menisco lateral permanece atingindo o plano mediano da articulação, com ampla taxa de ocupação do platô tibial (*setas*). **D, E** e **F,** Sagital DP dos cortes mais laterais aos mais mediais. O menisco lateral apresenta aspecto monótono, com continuidade permanente do corno anterior e posterior, ocorrendo perda do aspecto de "gravata borboleta" (*pontas de seta*).

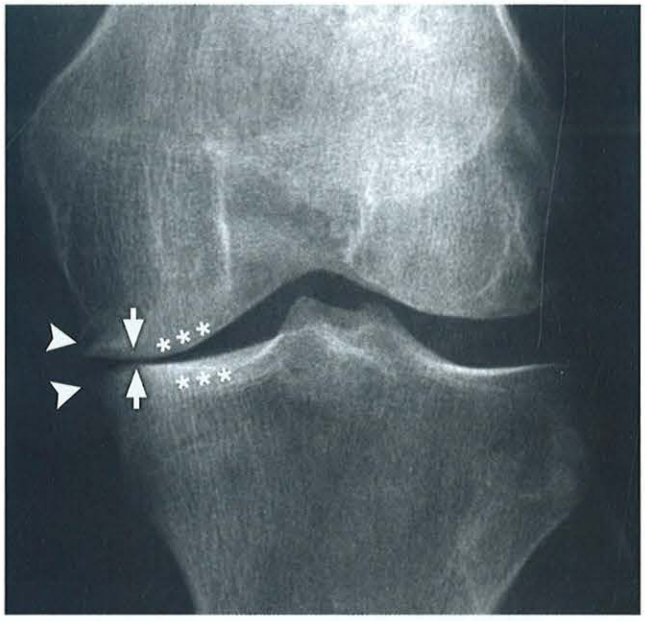

FIGURA 5-90. Radiografia simples frontal mostra artropatia degenerativa femorotibial medial com pinçamento do compartimento (*setas*), esclerose subcondral (***) e osteófitos marginais nas interlinhas articulares (*pontas de seta*).

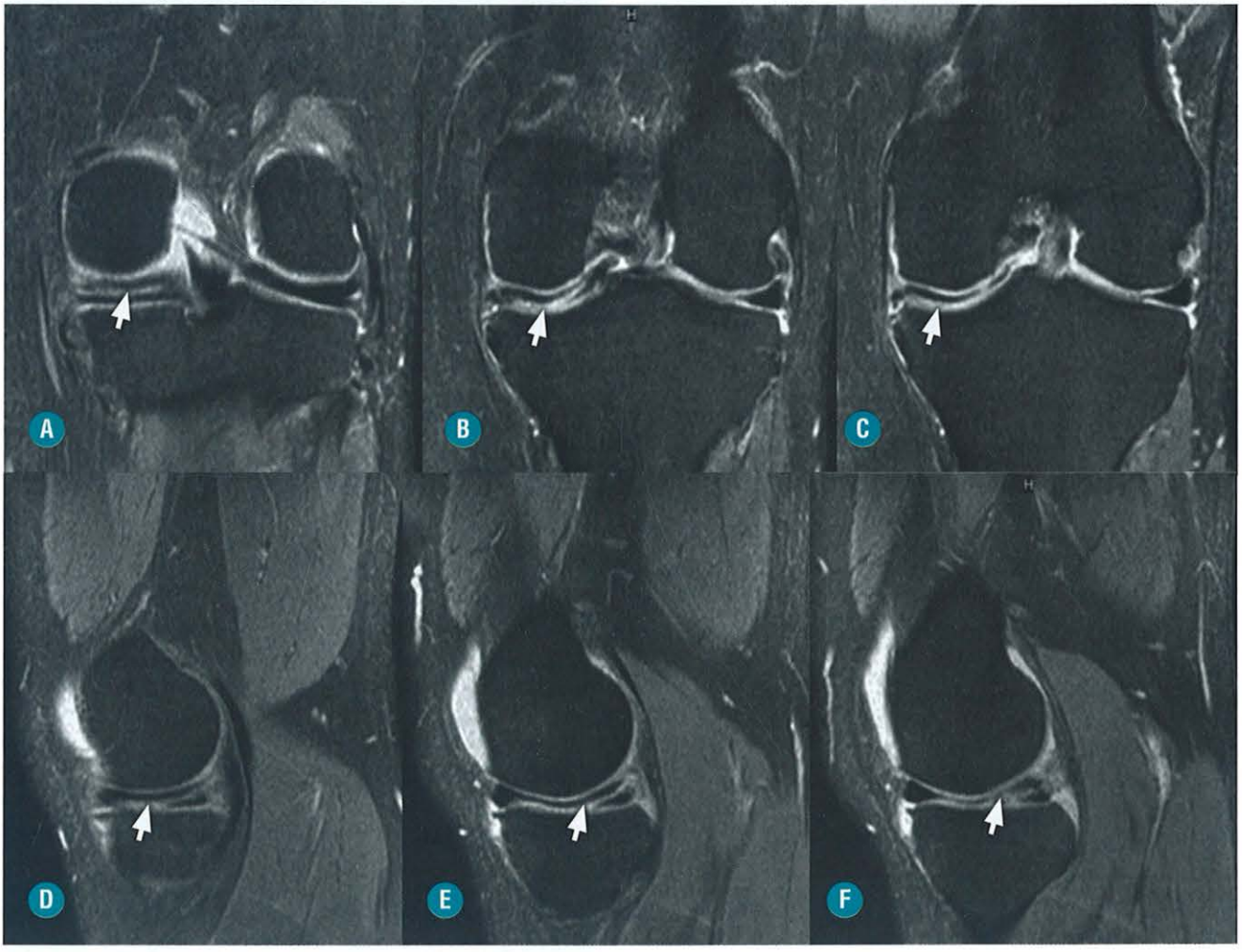

FIGURA 5-91. Coronal T2 FAT SAT. **A, B** e **C,** Coronal T2 FAT SAT. **D, E** e **F,** Sagital DP FAT SAT. Rotura em menisco medial discoide (*setas*), identificada claramente nos dois planos ortogonais.

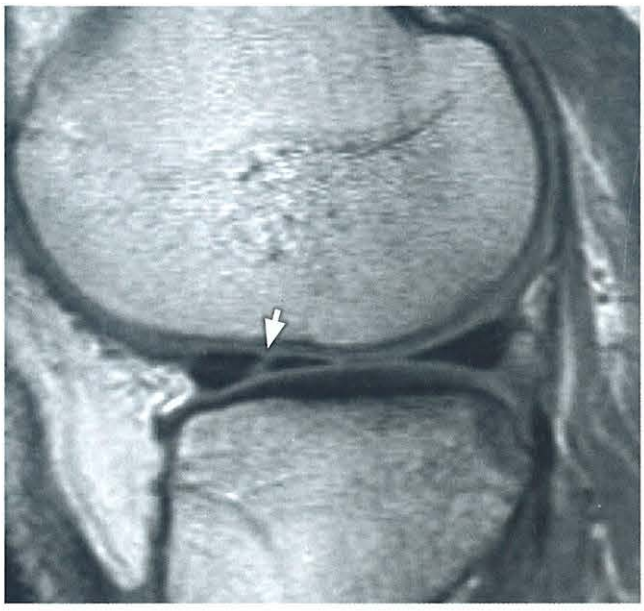

FIGURA 5-92. Coronal DP. Rotura vertical se estendendo para as superfícies articulares e amputando a borda livre (*seta*).

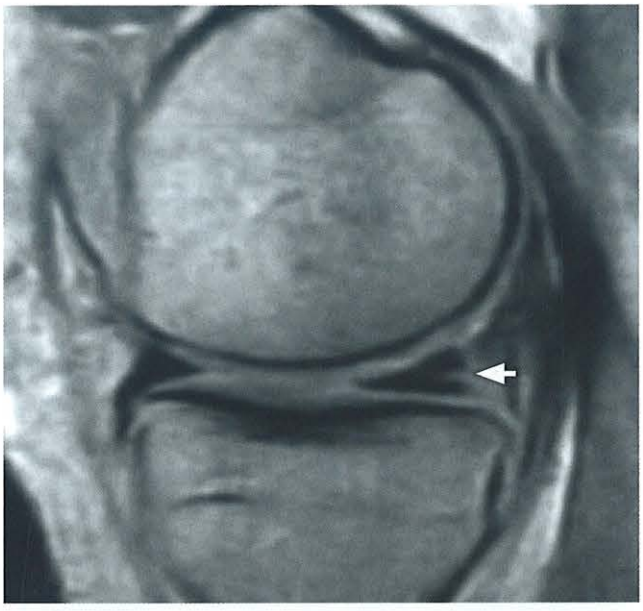

FIGURA 5-94. SAG T2. Imagem linear com hipersinal intrameniscal que se estende para a superfície capsular (*seta*).

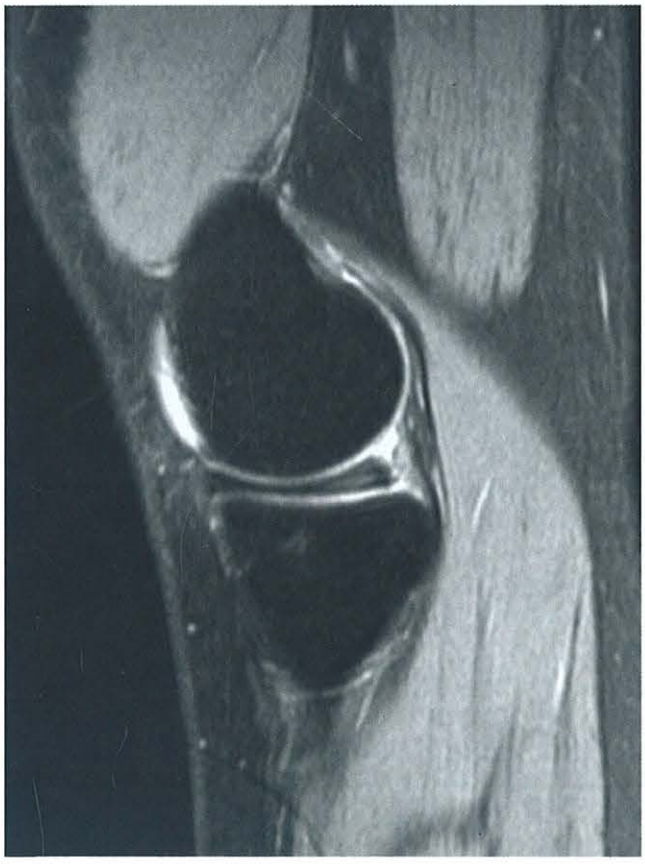

FIGURA 5-93. SAG T2 FAT SAT. Imagem linear com hipersinal intrameniscal que não se estende às superfícies superior ou inferior.

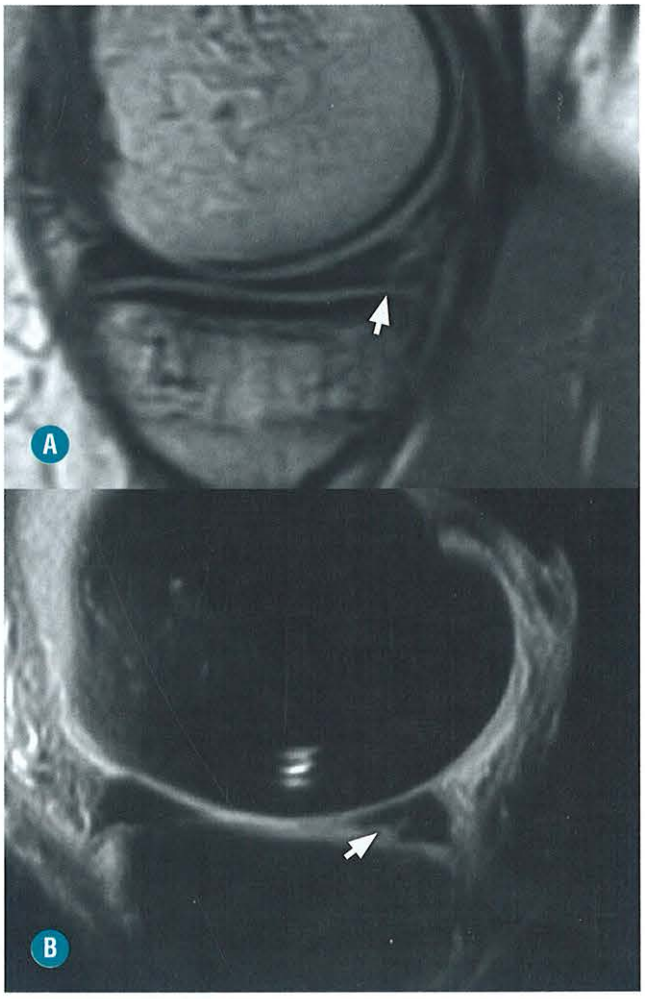

FIGURA 5-95. A, Sagital DP. Rotura periférica do corno posterior do menisco medial (*setas*). **B,** Sagital T2 FAT SAT. Rotura da porção interna do menisco medial.

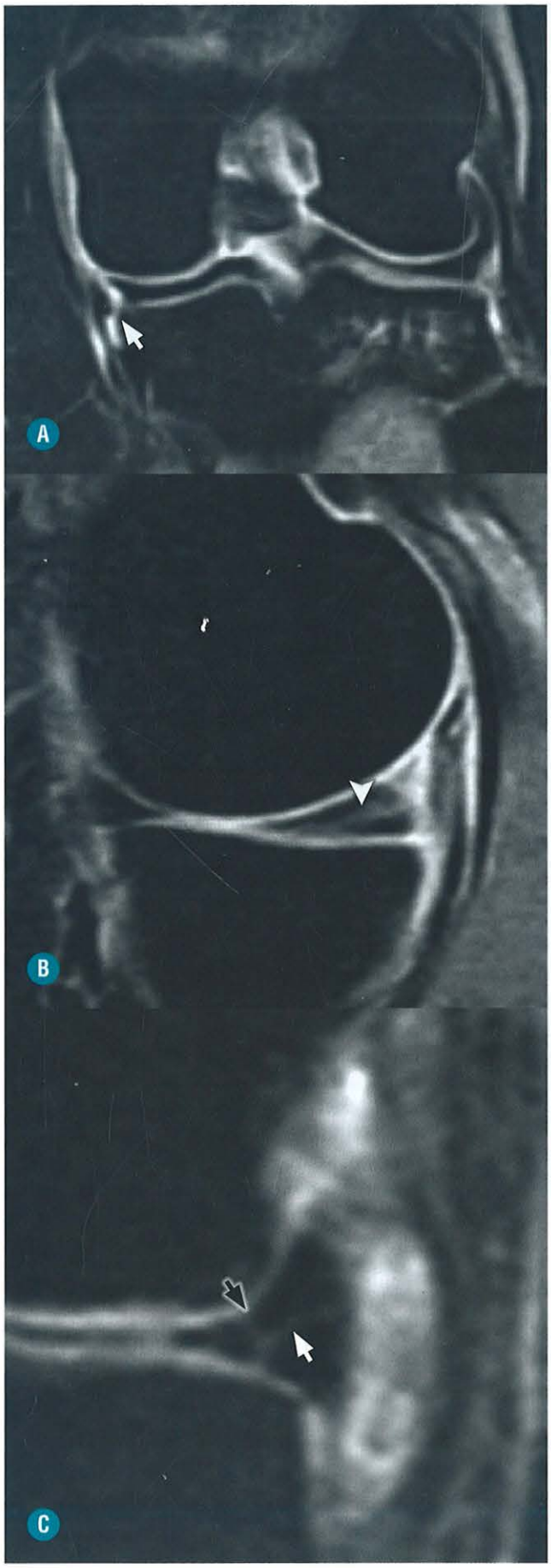

FIGURA 5-96. A, Coronal DO FAT SAT. Rotura periférica do corno posterior do menisco medial (*seta*). **B,** Sagital T2 FAT SAT. Rotura horizontal do menisco medial (*ponta de seta*) acompanhada de cisto para meniscal (*ponta de seta*). **C,** Coronal T2 FAT SAT. Rotura complexa do menisco medial que apresenta rasgo oblíquo periférico (*seta branca*) e rotura vertical mais internamente (*seta preta*), onde amputa a borda livre.

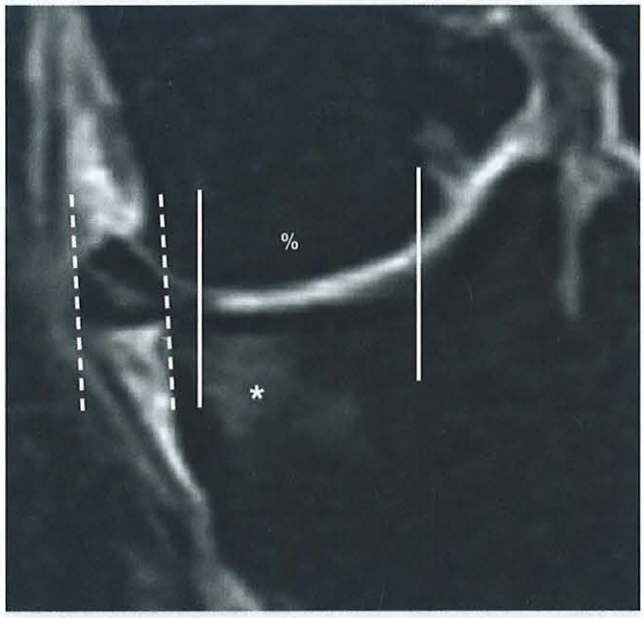

FIGURA 5-97. Coronal T2 FAT SAT. Instabilidade meniscal. Um menisco que desloca, diminui a taxa de cobertura em relação ao platô tibial (%), resultando em sobrecarga mecânica sobre a região subcondral. Note edema subcondral do platô tibial (*asterisco*).

CLASSIFICAÇÃO DAS ROTURAS

As roturas verticais são lesões, que podem ser consideradas como estável ou instável, dependendo de ser rotura parcial ou total. Ocorrem na periferia, adjacente à junção meniscossinovial, por isso são chamadas de disjunção (ou separação) meniscocapsular, são mais comuns no menisco medial e costumam estar associadas a outras injúrias na articulação do joelho (Fig. 5-102). As separações meniscocapsulares são mais bem avaliadas nas sequências coronais e por artro-RM (ver mais adiante).

As roturas radiais apresentam o rasgo com orientação perpendicular ou oblíquo à borda livre e do menisco (Fig. 5-103). São mais raras e de mais difícil reconhecimento por imagem e são mais frequentes no corno posterior do menisco medial. Podem ser caracterizadas nos planos coronal e sagital por meio de quatro sinais: 1) ranhura; 2) triângulo truncado; 3) ranhura em marcha; 4) menisco fantasma (Figs. 5-104, 5-105, 5-106 e 5-107).

As roturas em alça de balde são um tipo de lesão em que o rasgo tem extensão longitudinal (vertical ou oblíqua), provocando uma considerável redução da periferia do menisco que é fixa (balde) e se associa a um fragmento central móvel que se desloca em direção à porção central da articulação (alça), mas permanece conectado ao remanescente meniscal periférico pelos cornos anterior e posterior (Fig. 5-108). O fragmento deslocado, ao se interpor entre o côndilo femoral

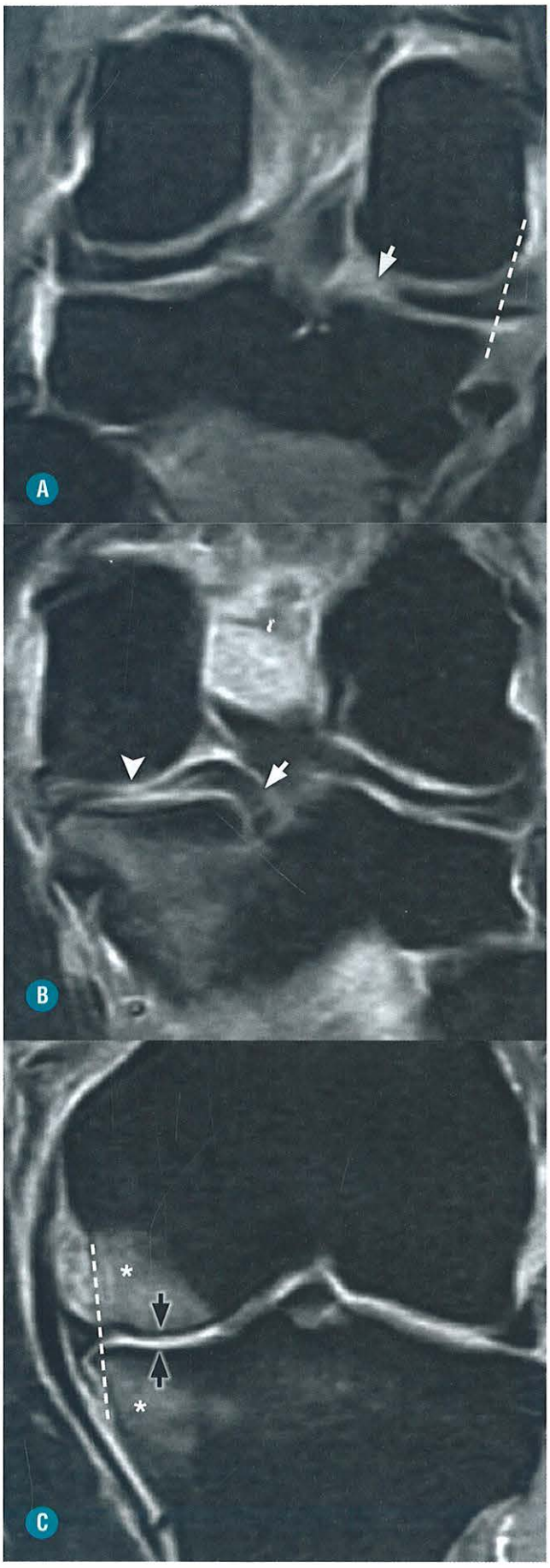

FIGURA 5-98. A, B e C, Coronal T2 FAT SAT. **A,** Rotura vertical do corno posterior do menisco medial junto à raiz de fixação na tíbia (*seta*) com extrusão meniscal. **B e C,** Mesmo paciente. Rotura do corno posterior (*ponta de seta*), longe da raiz de fixação que está normoinserida (*seta*). O menisco vai além do plano capsular (*linha tracejada*), o que resulta em pinçamento articular (*setas pretas*) e edema de sobrecarga mecânica (*asteriscos*).

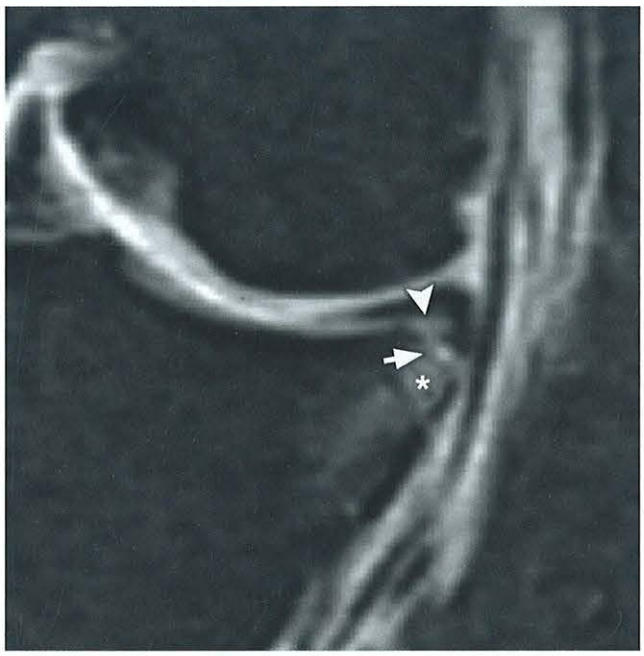

FIGURA 5-99. Coronal T2 FAT SAT. Um facetamento (*seta*) associado a edema fora da superfície de carga na borda externa da tíbia (*asterisco*), sinalizando um conflito osteomeniscal como resultado de uma mobilização, embora, no momento, o menisco apareça pouco deslocado. Note rotura horizontal profunda (*ponta de seta*).

e o platô tibial, pode causar bloqueio em flexão, limitando a extensão completa do joelho. Essa lesão ocorre mais frequentemente no menisco medial (3:1) e com forte associação à rotura do ligamento cruzado anterior. A principal etiologia é traumática nos casos agudos, durante a rotura do ligamento cruzado anterior (Figs. 5-109). Nas situações crônicas, estão mais aliadas as diversas formas de instabilidade (Figs. 5-110). Os achados por RM são característicos, gerando sinais específicos, que variam de acordo com o local de interposição do fragmento deslocado. Os sinais mais frequentes são: 1) sinal do duplo cruzado posterior (Fig. 5-111); 2) sinal do duplo corno anterior ou do duplo delta (Fig. 5-112); 3) fragmento meniscal na incisura intercondilar (Fig. 5-113); 4) perda da "gravata borboleta" (Figs. 5-114 e 5-115).

Separação ou desinserção meniscocapsular (DMC) se refere a roturas periféricas que afetam as inserções capsulares dos meniscos (ligamentos meniscofemorais e meniscotibiais). É uma condição rara que afeta, mais frequentemente, o menisco medial na altura do corno posterior ou corpo em razão das inserções mais fixas. Por ocorrer na periferia em uma zona ricamente vascularizada, esse tipo de lesão tem alto potencial de cicatrização espontânea ou reparação por sutura. Como, em geral, os elementos de fixação são danificados, isso lhes confe-

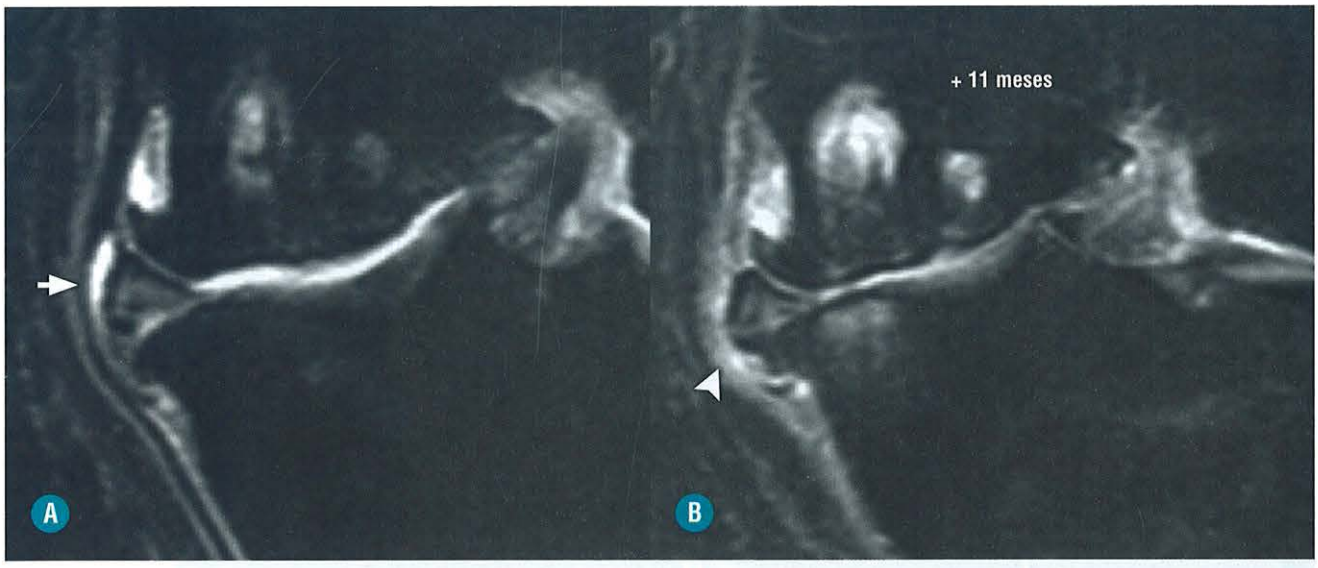

FIGURA 5-100. A e **B,** Coronal DP FAT SAT. **A,** O menisco medial está roto e, ao se deslocar, abaúla o ligamento colateral medial (*seta*). Nota-se importante artropatia degenerativa, com osteófitos marginais e redução do espaço articular com desgaste cartilaginoso e cistos subcorticais. **B,** O controle evolutivo após 11 meses demonstra progressão das alterações degenerativas, com pinçamento articular, edema subcondral por sobrecarga e franca extrusão do menisco. Houve aparecimento de espessamento hiperintenso predominantemente ao redor do menisco, consistente com perimeniscite (*ponta de seta*).

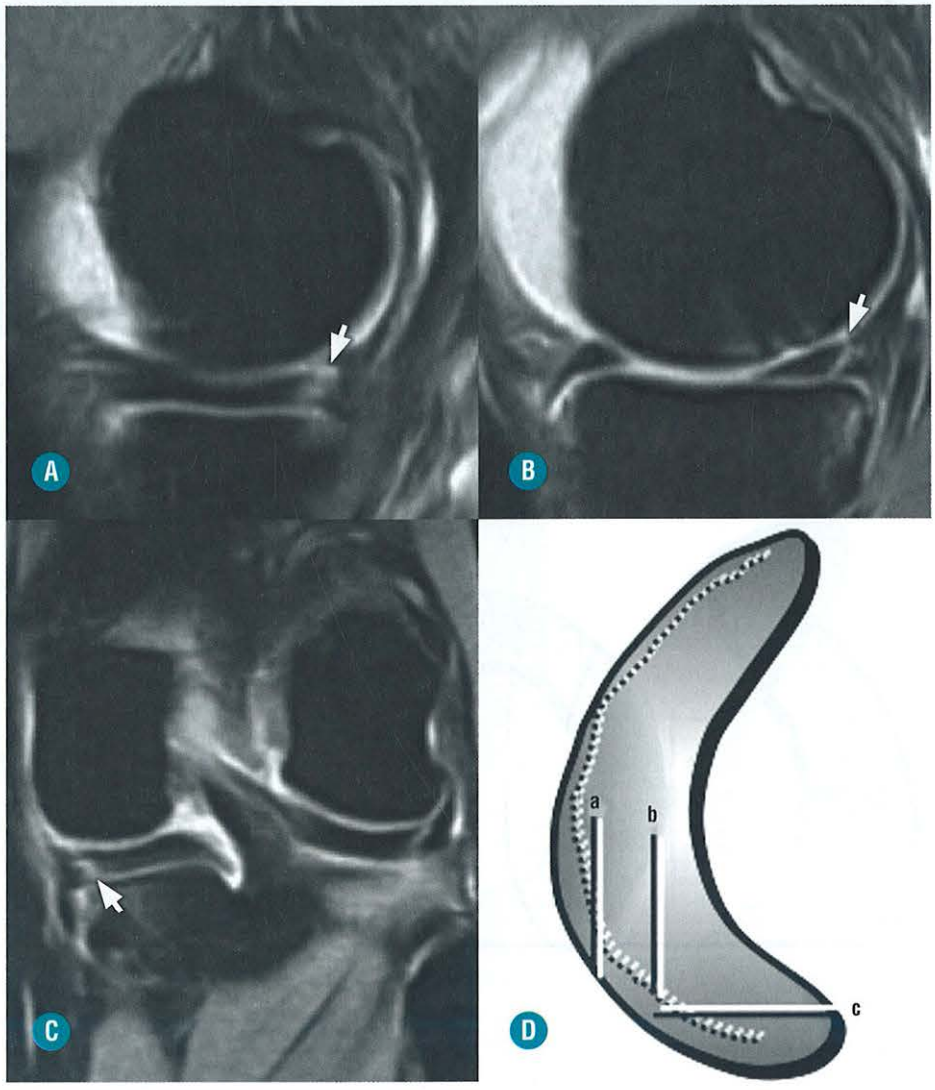

FIGURA 5-101. A e **B**, Sagital T2 FAT SAT. **C**, Coronal T2 FAT SAT. Rotura periférica do corpo e corno posterior do menisco medial (*seta*). Por ser um rasgo vertical, ele se mantém sempre na periferia, mesmo em diferentes cortes e diferentes planos. **D,** Esquema ilustrativo de uma rotura periférica e referências dos cortes.

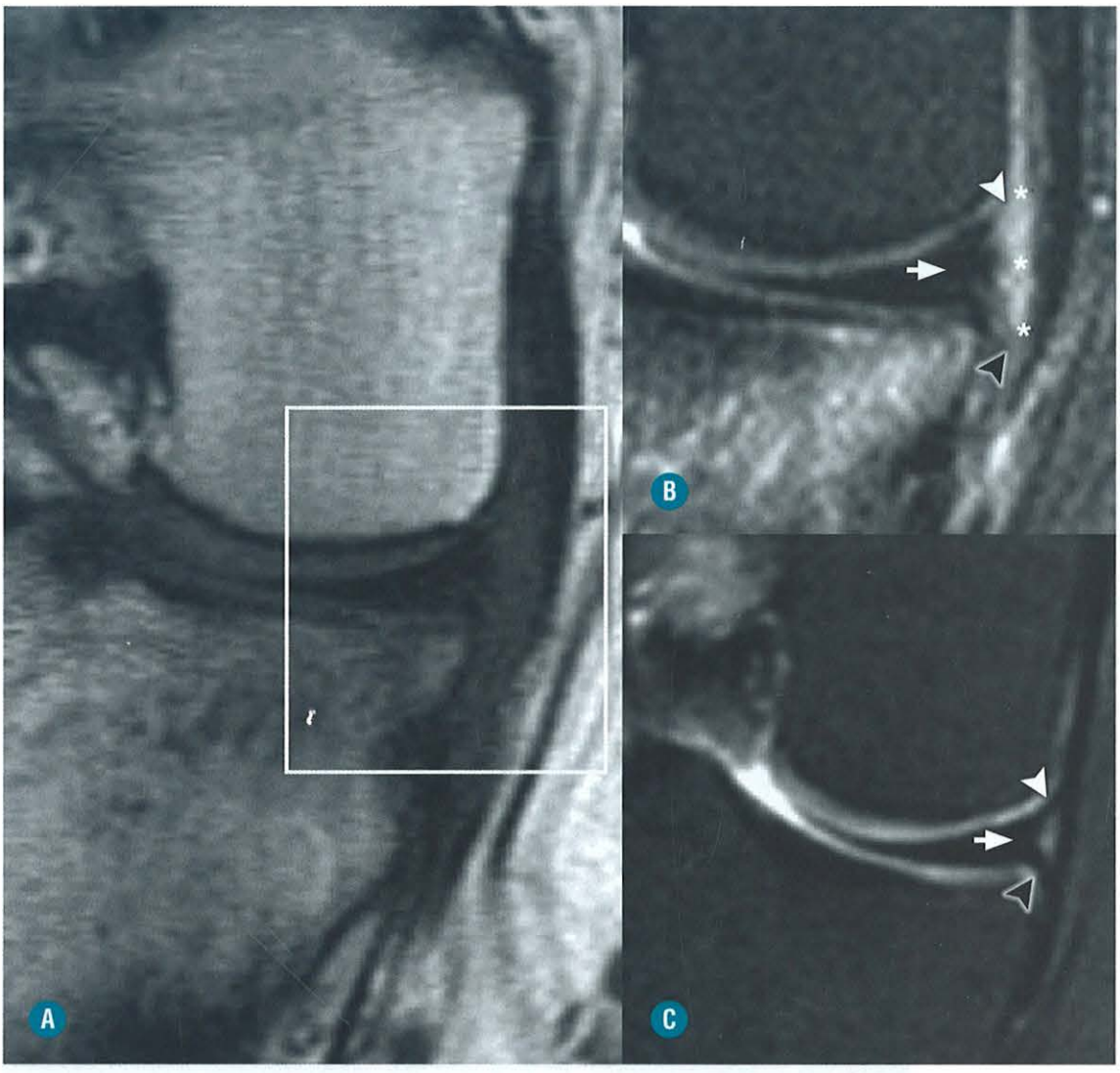

FIGURA 5-102. Disjunção meniscocapsular. **A,** Coronal T1. O menisco medial não apresenta sinais evidentes de rotura, mas a região entre a sua periferia e o LCM está obliterada por material hipointenso (*quadrado*). **B,** Coronal DP FAT SAT. A periferia do menisco medial está irregular (*seta*), acompanhada de líquido que se estende ao longo da face interna do LCM (*asteriscos*) com indefinição dos ligamentos meniscofemoral (*ponta de seta branca*) e meniscotibial (*ponta de seta preta*). **C,** Artro-RM. Outro paciente. Aspecto normal da periferia do menisco e dos ligamentos meniscofemoral (*ponta de seta branca*) e meniscotibial (*ponta de seta preta*).



FIGURA 5-103. O esquema ilustra os dois tipos de rotura radial. 1) Rasgo perpendicular à borda livre. 2) Rasgo oblíquo em relação à borda livre.

re um *status* de lesão instável. A RM convencional tem baixa sensibilidade (9% para medial e 13% para o menisco lateral), sendo a artro-RM a melhor modalidade de imagem para o diagnóstico. Qualquer que seja o método diagnóstico, os cortes no plano coronal são mais úteis para o estudo e a primeira providência é procurar indefinição dos ligamentos meniscofemoral e meniscotibial e aumento da distância entre o menisco e o LCM com líquido entre eles. A presença de líquido na face profunda do LCM é pouco específica, podendo ser encontrado em outras condições patológicas. Os três exemplos mais típicos de DMC são: 1) desinserção meniscocapsular (Fig. 5-116); 2) rotura dos ligamentos meniscocapsulares (Fig. 5-117); 3) rotura vertical na periferia do menisco (Fig. 5-118).

Kaplan defende que a presença de edema contusional no canto posteromedial da tíbia, na vigência de uma rotura do LCA, está associada a DMC em 98% dos casos, por meio de um mecanismo de contragolpe (Figs. 5-119, 5-120, 5-121 a 5-122).

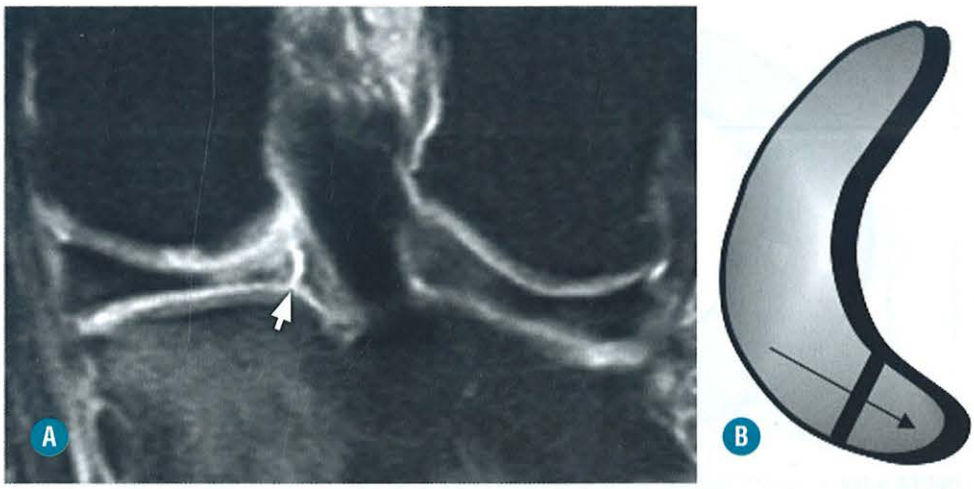

FIGURA 5-104. **A,** Coronal T2 FAT SAT. Quando o corte incide perpendicularmente a uma rotura radial, ocorre o sinal da ranhura que aparece como um hipersinal linear vertical e perpendicular à borda livre (*seta*). **B,** O esquema ilustra esse tipo de rotura e corte de referência. (*Cortesia do Dr. Xavier Stump, São Paulo-SP.*)

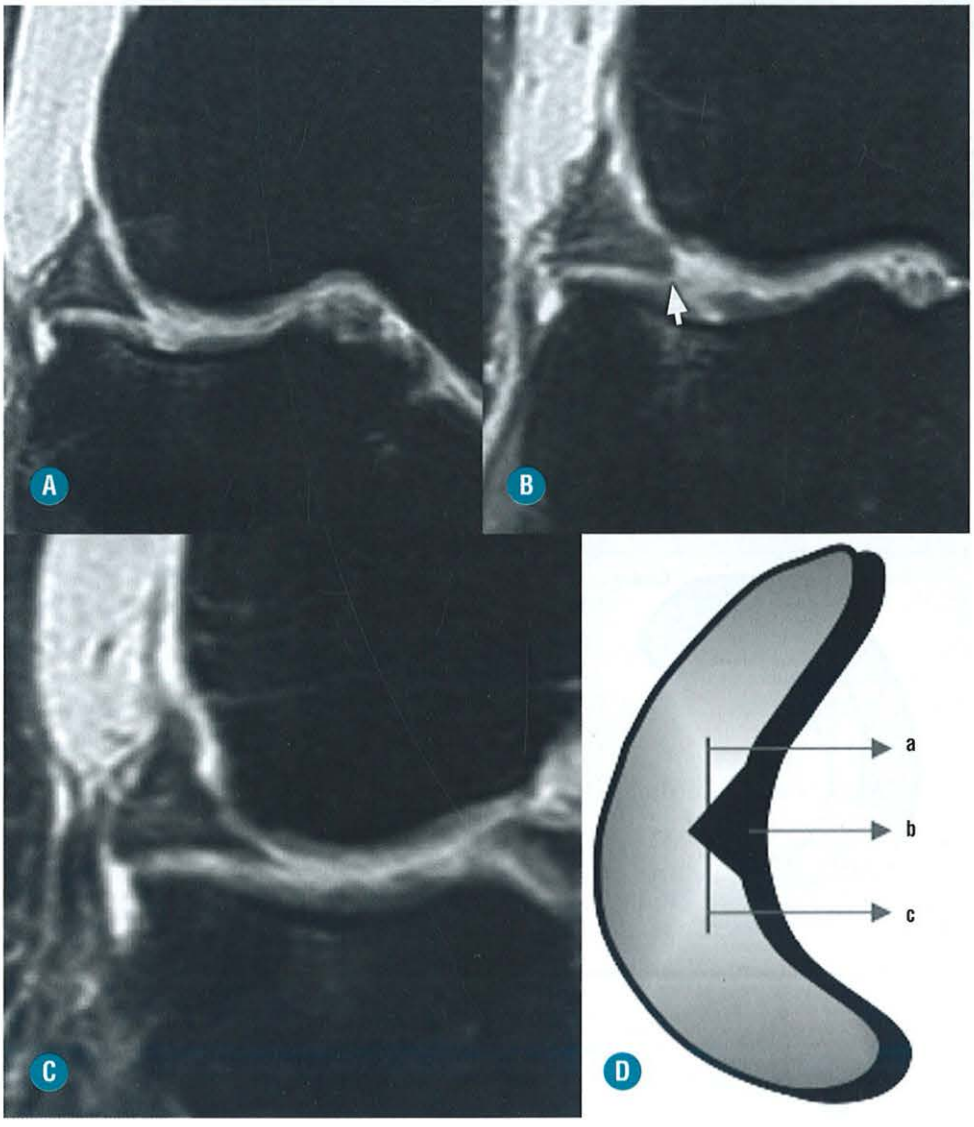

FIGURA 5-105. **A** e **B,** Coronal T2 FAT SAT. **A, B** e **C,** Coronal DPFAT SAT. Quando um corte passa perpendicularmente a uma rotura radial tangenciando a borda livre, ocorre o sinal do triângulo truncado, que se manifesta com amputação abrupta de borda livre no corte intermediário (seta), voltando ao normal nos cortes anterior e posterior. **D,** O esquema ilustra esse tipo de rotura e cortes de referência.



FIGURA 5-106. Coronal T2 FAT SAT. O esquema ilustra rotura radial com o sinal da ranhura em marcha.

Destacamento meniscal ou "menisco flutuante": é uma alteração na qual o menisco flutua acima do platô tibial, sem se separar da cápsula, o que indica uma rotura do ligamento menisco tibial, com ligamento meniscofemoral normalmente normal. Geralmente, o menisco mantém-se intacto, sem evidência de rotura. Quando normal, a cartilagem articular do platô tibial deve ser completamente coberta pelo corno posterior do menisco. Se um líquido se insinua por baixo do menisco, especialmente sob o corno posterior do menisco medial, um descolamento deve ser considerado. Na RM, o menisco flutuante é mais bem identificado nas sequências ponderadas em T2, quando um fluido aparece sob o menisco. Um hipersinal comparativamente maior ao da cartilagem do fêmur ipsolateral ou mesmo da tíbia do lado contralateral, substituindo parte ou toda a topografia destinada à cartilagem submeniscal, deve alertar o radiologista para a possibilidade de um desprendimento do menisco (Figs. 5-123 e 5-124).

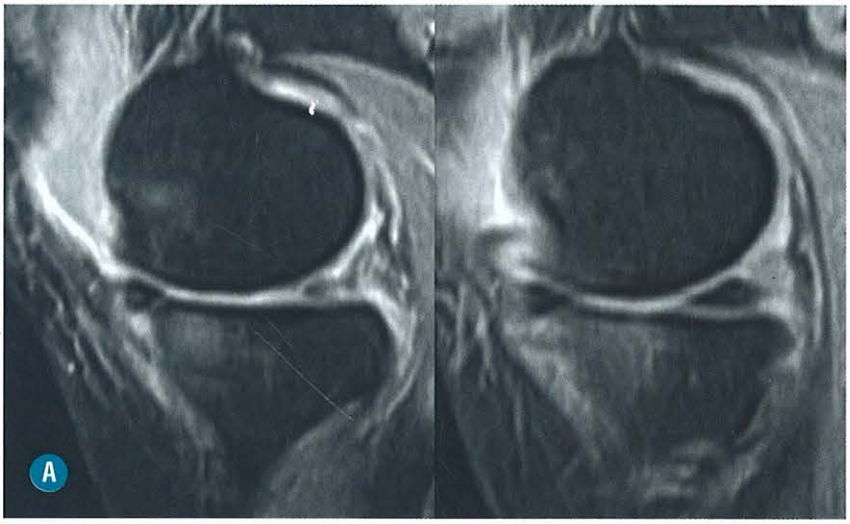

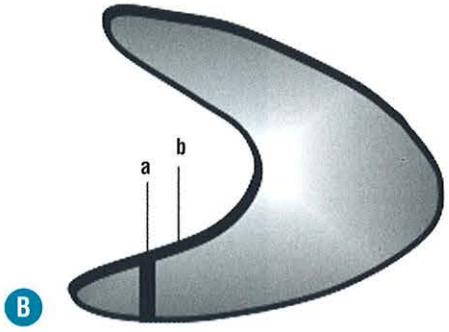

FIGURA 5-107. **A** e **B**, Coronal T2 FAT SAT. **A, B** e **C,** Coronal T2 FAT SAT. Quando a rotura radial é perpendicular ao plano de corte, ocorre o desaparecimento do menisco em um ou mais cortes contínuos, depois aparece em cortes adjacentes. **C,** O esquema ilustra esse tipo de rotura e cortes de referência.

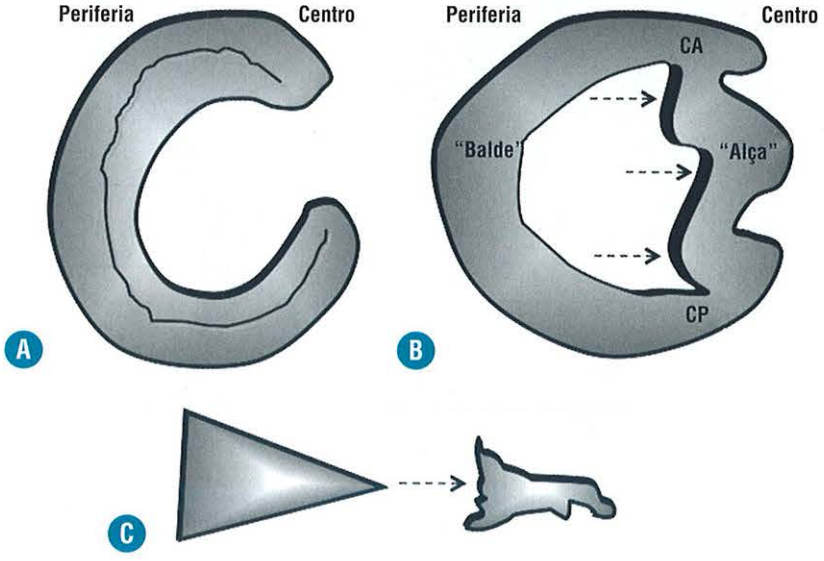

FIGURA 5-108. **A, B** e **C,** Esquemas ilustrativos da rotura em "alça de balde". **A** e **B,** visão axial. **C,** visão sagital. **A,** Rotura longitudinal extensa transformando o menisco e dois retalhos. **B,** O retalho interno é móvel e se desloca para o centro da articulação, mas permanece conectado através dos cornos anterior (CA) e posterior (CP) ao retalho periférico, que é fixo. **C,** O menisco torna-se muito pequeno e irregular, como se houvesse uma menicectomia parcial.

FIGURA 5-109. A, Esquemas ilustrativos da rotura em "alça de balde" na visão axial, contendo cortes de referências. **A, B, C, D.** Cortes sagitais na ponderação DP. **B,** O corte na periferia mostra o corpo do menisco encurtado e deformado (*seta*). **C** e **D.** Os cortes centrais sagitais medial evidenciam primeiramente a interposição de um fragmento meniscal entre o côndilo femoral e a tíbia (*seta*) e, a seguir, este fragmento (*asteriscos*) se estende para trás e fica sob o ligamento cruzado posterior (*ponta de seta*). **E,** O corte central sagital lateral mostra rotura do ligamento cruzado anterior (*seta*).

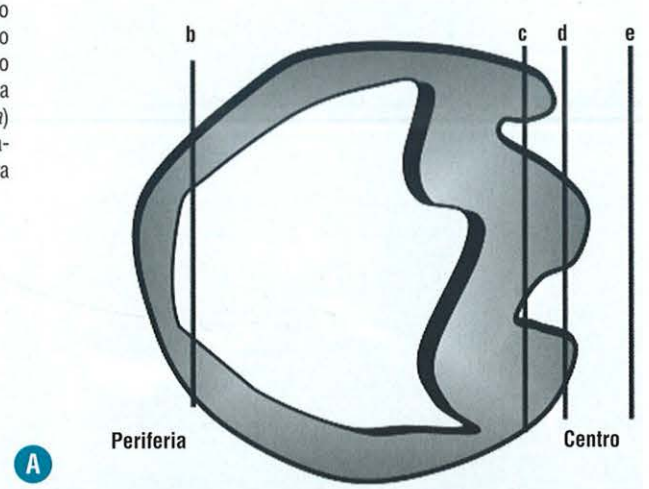

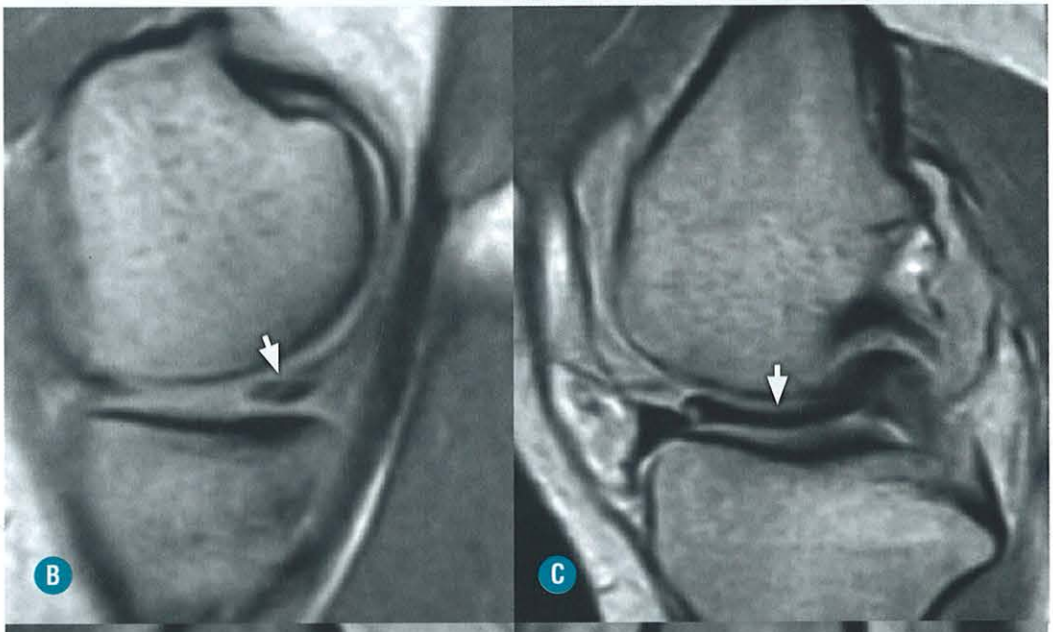

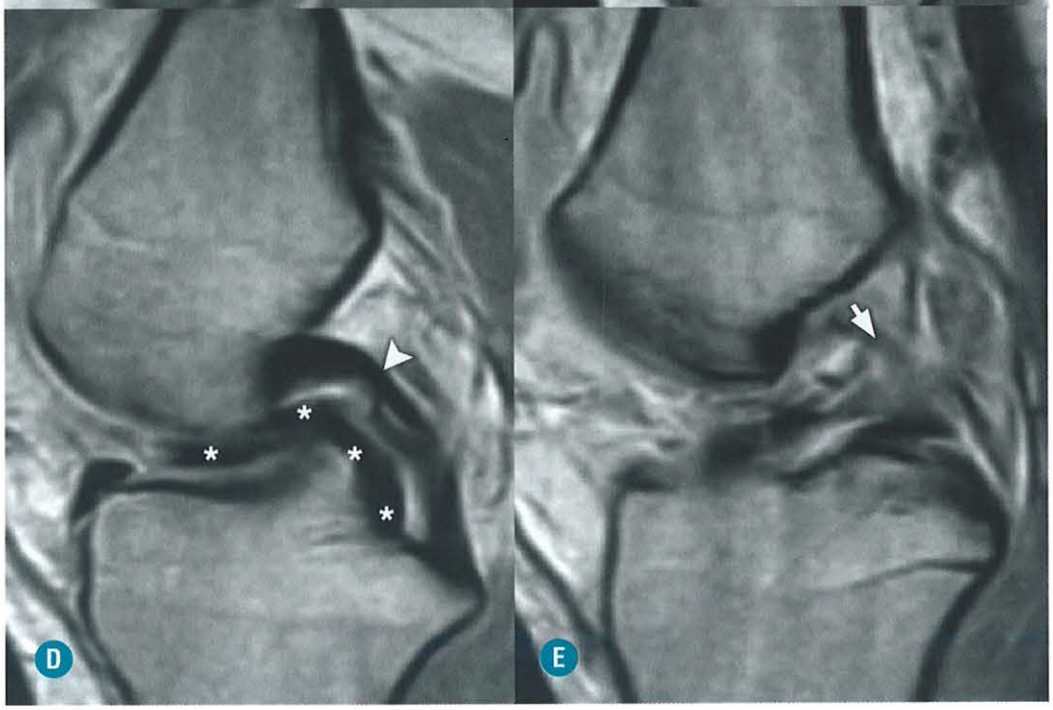

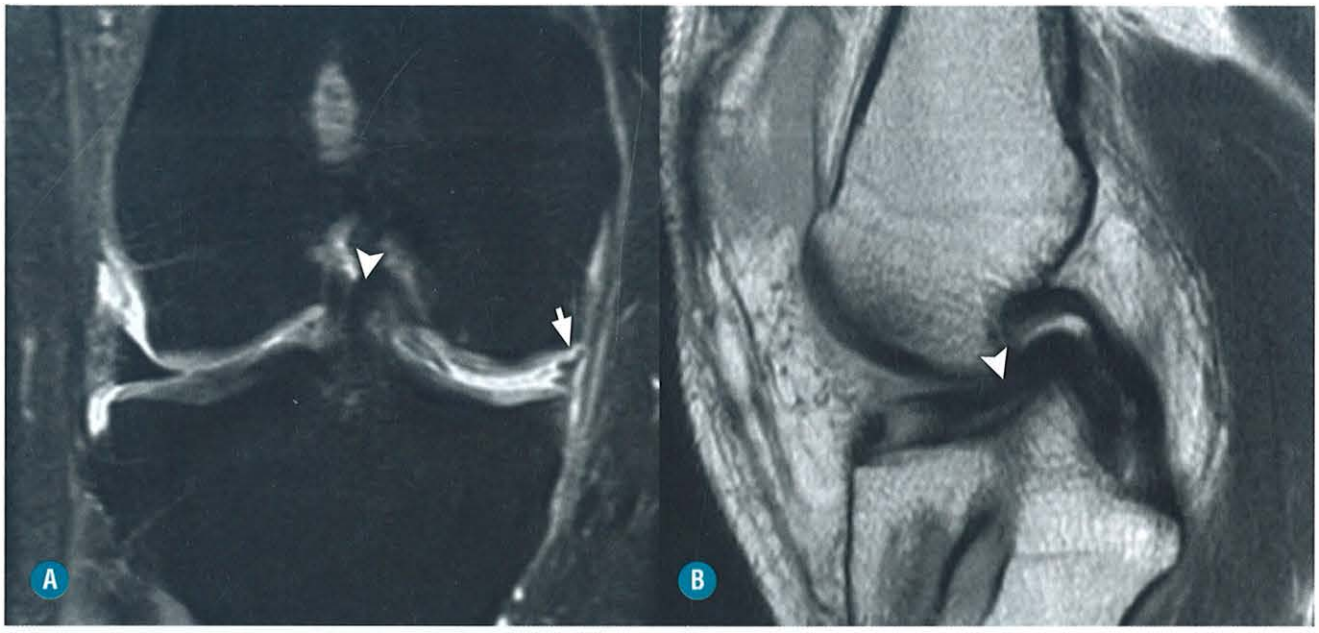

FIGURA 5-110. A, Coronal DP FAT SAT. **B,** Sagital DP. Rotura em alça de balde. Paciente de 26 anos, do sexo masculino, com bloqueio em extensão do joelho, sem história de entorse. Tem antecedente de ligamentoplastia do cruzado anterior há sete anos. O menisco medial aparece muito encurtado e deformado (*seta*) e se associa a fragmento meniscal no meio da articulação, entre o côndilo femoral e a tíbia (*ponta de seta*).

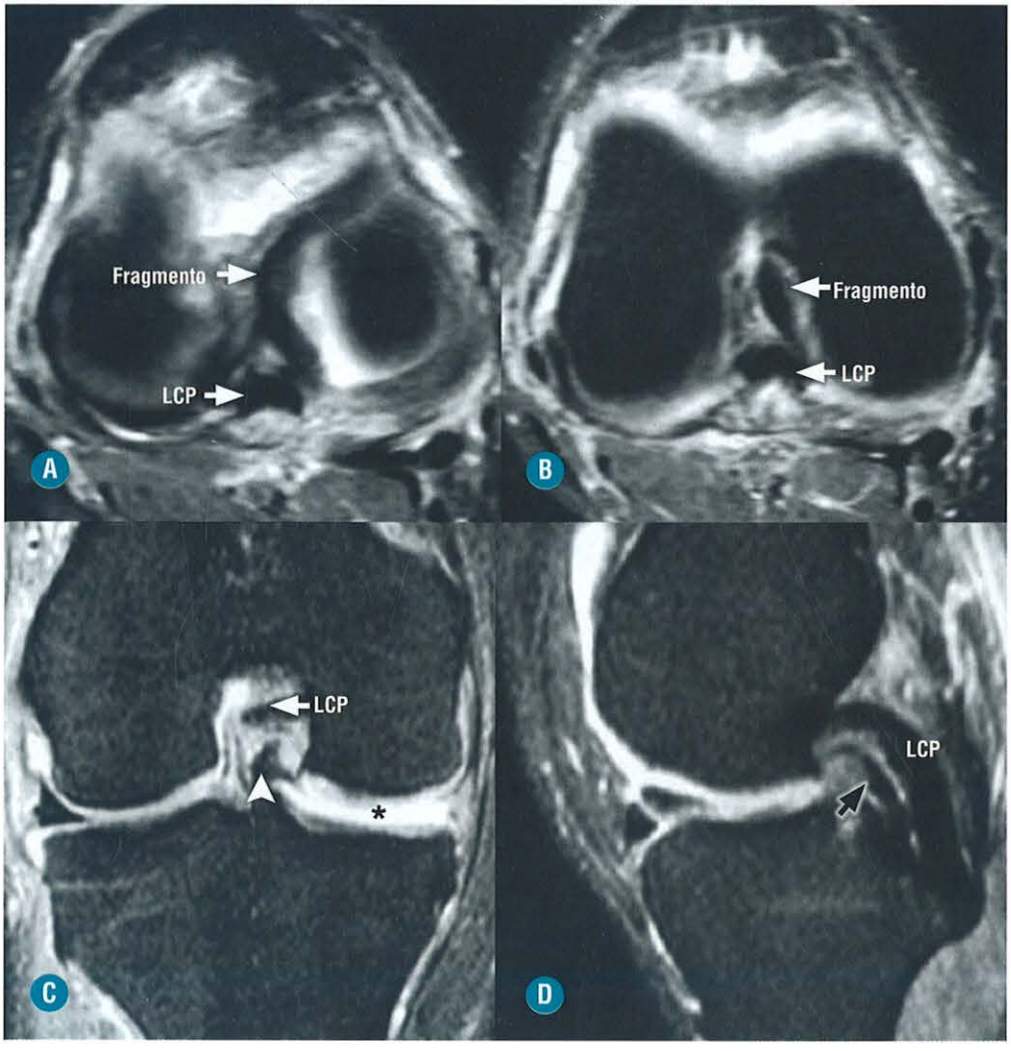

FIGURA 5-111. Sinal do duplo cruzado posterior. **A** e **B,** Axial DP FAT SAT. O fragmento central do menisco medial migra para o meio e para trás da articulação e se alinha com o ligamento cruzado posterior (LCP), que fica logo atrás. **C, D.** Coronal e sagital DP FAT SAT. **C,** Ausência do corno posterior do menisco medial (*asterisco*) com fragmento meniscal no meio da articulação inferiormente ao LCP (*ponta de seta*). **D,** O fragmento meniscal, ao migrar para trás (*seta preta*), posiciona-se paralelamente ao LCP, caracterizando o sinal do duplo cruzado posterior.

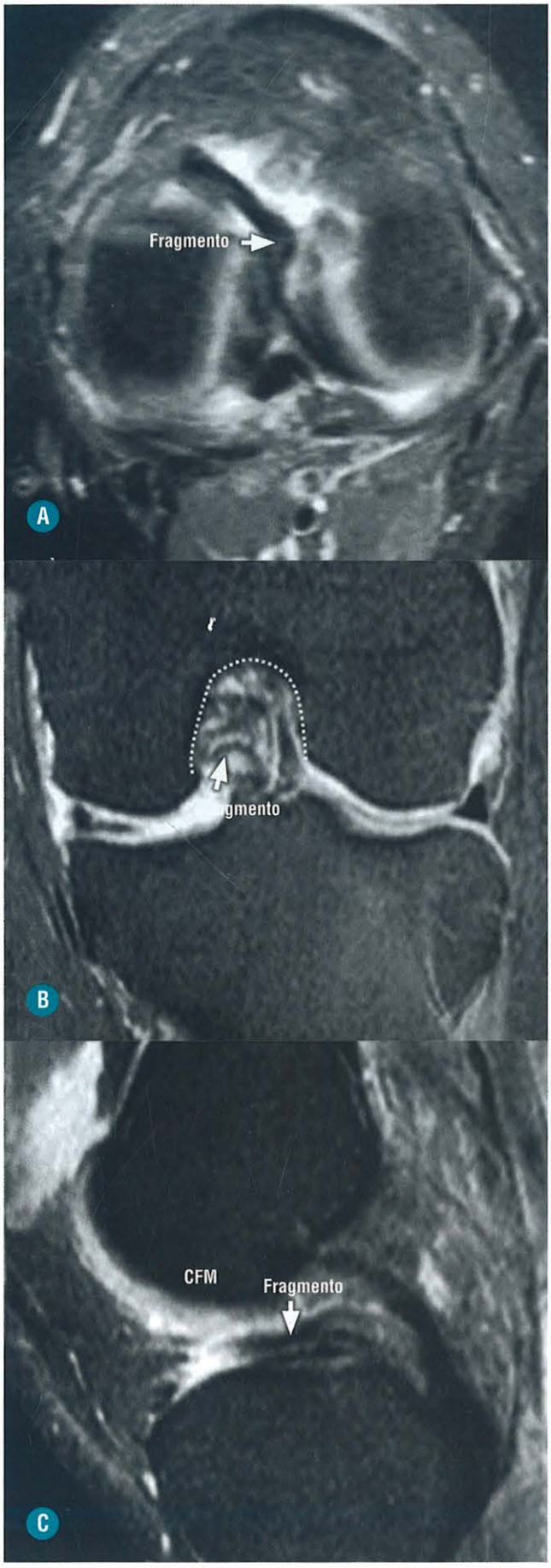

FIGURA 5-112. Fragmento meniscal no sulco intercondilar. **A, B** e **C.** Axial, coronal e sagital DP FAT SAT. **A,** No corte axial, nota-se fragmento meniscal alçado para o plano mediano da articulação. **B,** No corte coronal, o menisco medial está curto (*círculo*) e um fragmento de menisco é visto no interior do sulco intercondilar (*arco pontilhado*). **C,** No corte sagital, o fragmento meniscal está interposto entre o côndilo femoral medial (CFM) e o platô tibial.

Os cistos meniscais resultam do acúmulo de líquido na junção meniscocapsular, com nítida associação a roturas meniscais. Esses cistos são alimentados pelo líquido articular que passa através de uma rotura, tipicamente horizontal. Sob o ponto de vista clínico, eles se apresentam como massa dolorosa palpável que reduz de tamanho durante a flexão (90°). A ocorrência na criança tem uma forte ligação com meniscos discoides. Eles são mais frequentemente encontrados junto ao corno posterior do menisco medial e do corno anterior do lateral e após meniscectomias laterais do que em mediais. *O* sinal varia de acordo com maior ou menor concentração proteica. O tamanho varia segundo a sua localização: os mais volumosos ocorrem no compartimento lateral, pela falta de contenção de elementos capsulares, por essa razão se espalha com o seu eixo longitudinal maior que o transversal (Fig. 5-125). O diagnóstico diferencial dos cistos meniscais inclui bursites do ligamento colateral medial, da pata de ganso e infrapatelar profunda (Fig. 5-126).

Armadilhas de interpretação: são situações que podem simular roturas em um menisco normal e podem ser de origem anatômica dos meniscos ligamentos ou tendões ou um artefato físico durante a obtenção da imagem meniscal.

Menisco discoide com variante de Wrisberg: esta variante consiste na ausência dos fascículos meniscocapsulares, podendo ser confundida com roturas das espansões capsuloligamentares e falsear uma desinserção meniscocapsular (Fig. 5-127)

Ossículo meniscal: é uma alteração rara, e sua exata etiologia é pouco esclarecida, considerada por alguns como um remanescente vestigial e, por outros, secundário a traumatismo. Apresenta-se com verdadeira ossificação, mais frequentemente no interior do corno posterior do menisco medial. No aspecto clínico, pode estar associado à dor possivelmente por deixar o menisco mais inelástico. A utilização de sequenciais rotinas de T1 e T2 FAT SAT ajuda a identificar facilmente a lesão, ao encontrar sinal de medula óssea no interior do menisco, mais facilmente representado na sequência T1. Se forem utilizadas somente sequências T2 FAT, pode não ser percebido e/ou passar por lesão (Fig. 5-128).

Ondulação (*flounce*) meniscal: é uma situação em que o menisco aparece ondulado. O aspecto sinuoso da borda livre pode causar confusão nos dois planos de corte. No plano sagital, o franjeamento pode ser mais ou menos acentuado, o que induz a erros de interpretação, sobretudo nas formas mais acentuadas, que pode simular um menisco destacado. No plano coronal, se o corte passar na zona ondulada, aparece uma borda livre falsamente truncada. A realização de exame com o joelho em semiflexão seria o fator causal. Uma sequência suplementar com o joelho rigorosamente em extensão faz diminuir ou desaparecer o franjeamento (Fig. 5-129).

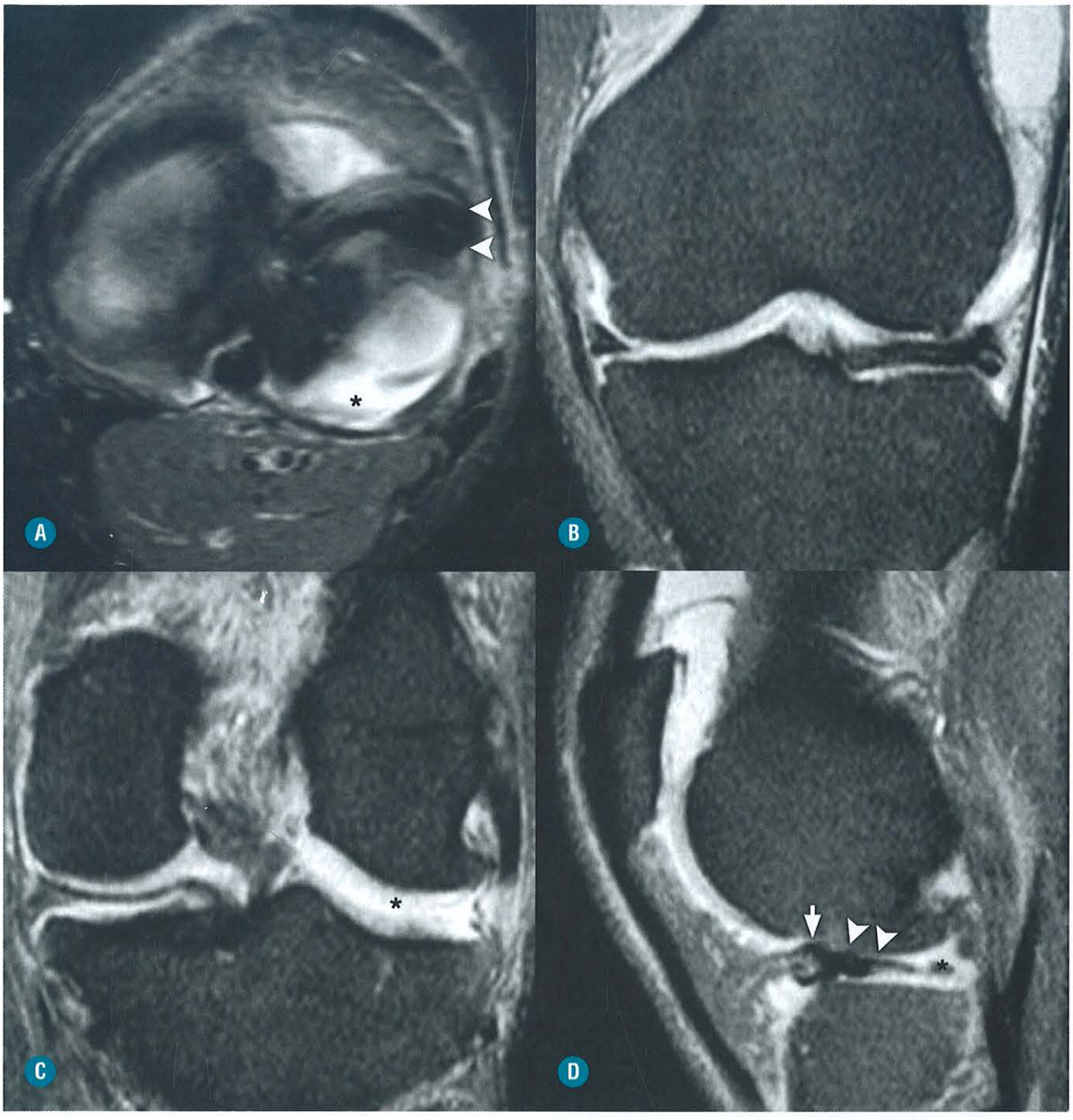

FIGURA 5-113. Sinal do duplo corno anterior. **A, B, C** e **D.** Axial, coronal, sagital DP FAT SAT. O corno posterior do menisco medial migra para a frente e dobra sobre si mesmo ao encontrar-se com o corno anterior do menisco; isso é mais bem visualizado no plano axial (*pontas de seta*). Pela deformidade compressiva do corno posterior sobre a borda livre do corno anterior, modifica a configuração dessas estruturas, resultando no "sinal do duplo delta", mais bem representado no plano sagital. **B,** No plano coronal anterior, nota-se pseudo-hipertrofia do corno anterior como resultado da soma de imagens. Nos planos coronais posterior (**C**), axial (**A**) e sagital (**D**) a fenda articular posterior está vazia, atestando o deslocamento para a frente do corno posterior (*asterisco*).

De Origem Ligamentar

Ligamentos intermeniscais: os ligamentos intermeniscais incluem os ligamentos transverso anterior, posterior, obliquo-medial e lateral. Desses, a causa de engano mais frequente é o ligamento transverso. Ele pode ser identificado na porção inferior da gordura de Hoffa, unindo os cornos anteriores dos meniscos medial e lateral, podendo simular rotura no ponto de união do ligamento com corno anterior do menisco lateral. O acompanhamento das imagens através de cortes consecutivos no plano sagital ou cortes coronais programados perpendiculares à área de interesse claramente demonstra tratar-se do ligamento (Fig. 5-130).

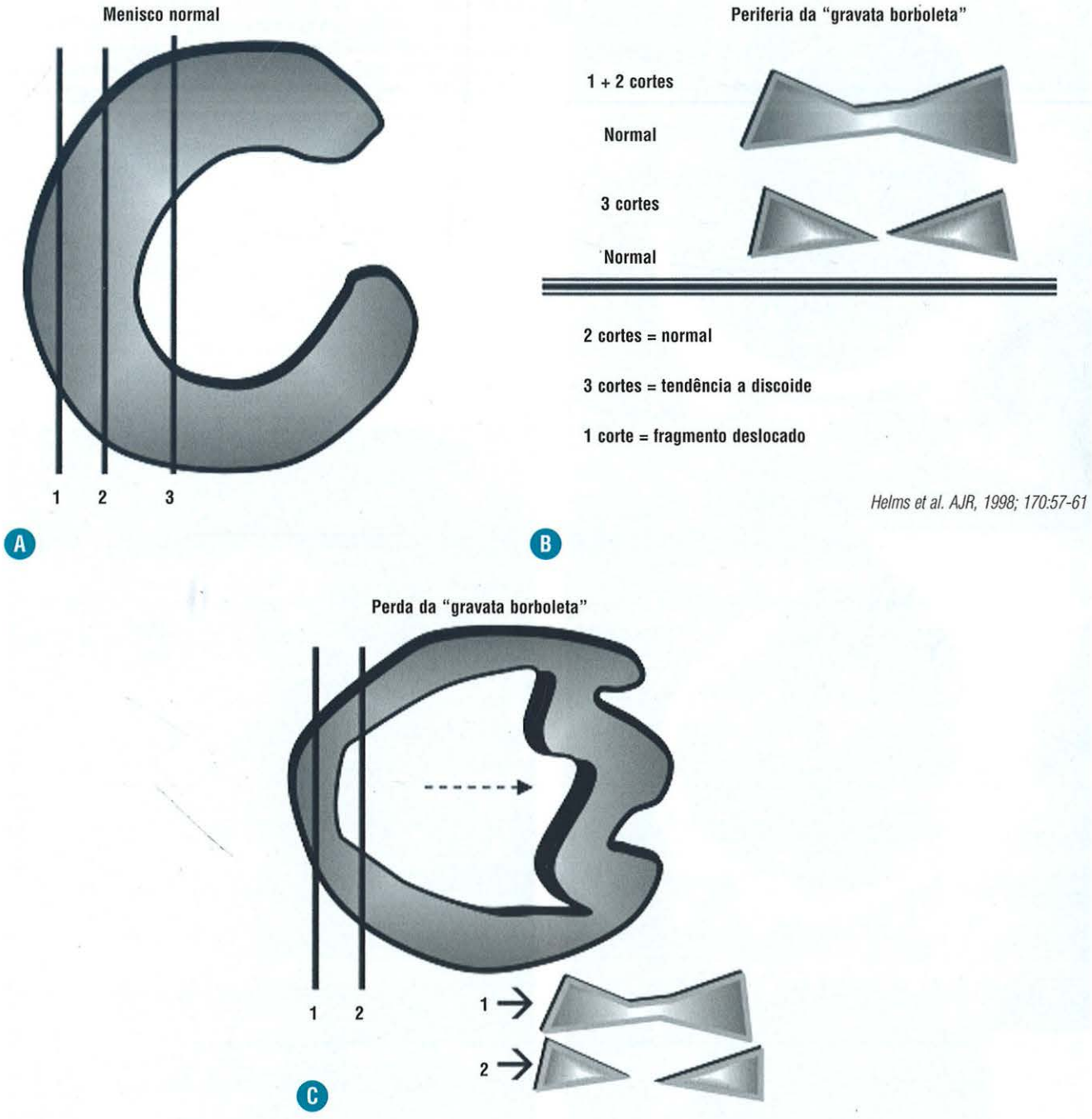

FIGURA 5-114. Esquemas ilustrativos do sinal de perda da "gravata-borboleta". **A, B** e **C.** Este sinal se refere ao desaparecimento precoce da configuração em "gravata-borboleta" na periferia do menisco, que é decorrente da passagem do corte sagital sobre o local do fragmento meniscal deslocado.

Os ligamentos meniscofemorais (Humphry: anterior ao LCP e Wrisberg: posterior ao LCP) se inserem no corno posterior do menisco lateral e podem simular roturas quando analisados nos planos sagitais imediatamente antes da inserção meniscal. A solução está em acompanhar o ligamento em cortes consecutivos sagitais (Fig. 5-131).

Ligamento menisco femoral anteromedial (LMFAM): é uma condição rara em que o corno anterior do menisco medial (MM) é interligado à parede posterolateral da fossa intercondilar femoral por meio desse ligamento. A literatura informa dois tipos de LMFAM onde a diferença ocorre somente na inserção distal, que pode ser por uma inserção apenas sobre o MM, o menisco medial ou uma inserção na tíbia e no MM. Qualquer que seja o tipo de anomalia induz lesão futura do menisco e, por passar à frente do LCA, pode causar conflito sobre o teto da fossa intercondilar durante a extensão do joelho. Os dois principais erros de interpretação são: 1) confundir com fragmento de menisco deslocado para frente do LCA, 2) confundir este ligamento como parte da fibra anterior do LCA (Figs. 5-132 e 5-133).

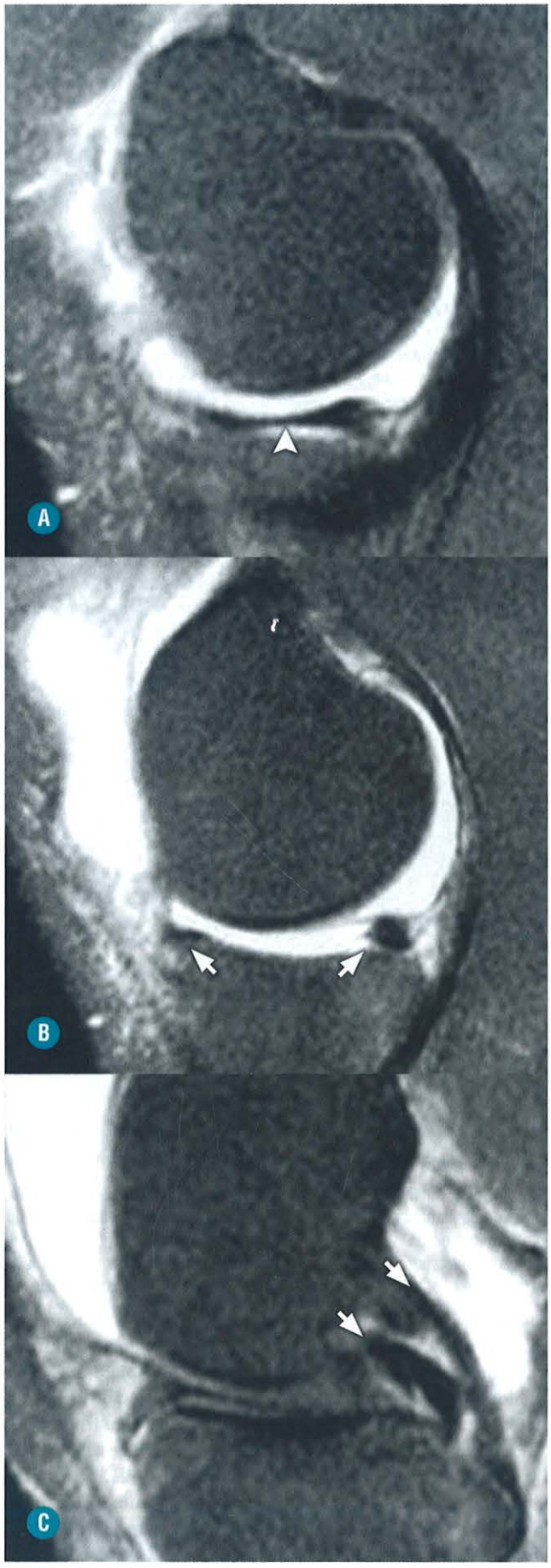

FIGURA 5-115. Perda da "gravata-borboleta". **A, B** e **C,** Sagital T2 FAT SAT. **A,** No corte mais periférico, não há sinais evidentes de rotura, mas o menisco já esboça alguma deformidade (*ponta de seta*). **B,** No segundo corte passando pelo corpo do menisco, ele é visto encurtado e subdividido precocemente em duas partes (*setas*), simulando tratar-se dos cornos anterior e posterior. **C,** Sinal do "duplo ligamento cruzado posterior" (*setas*).

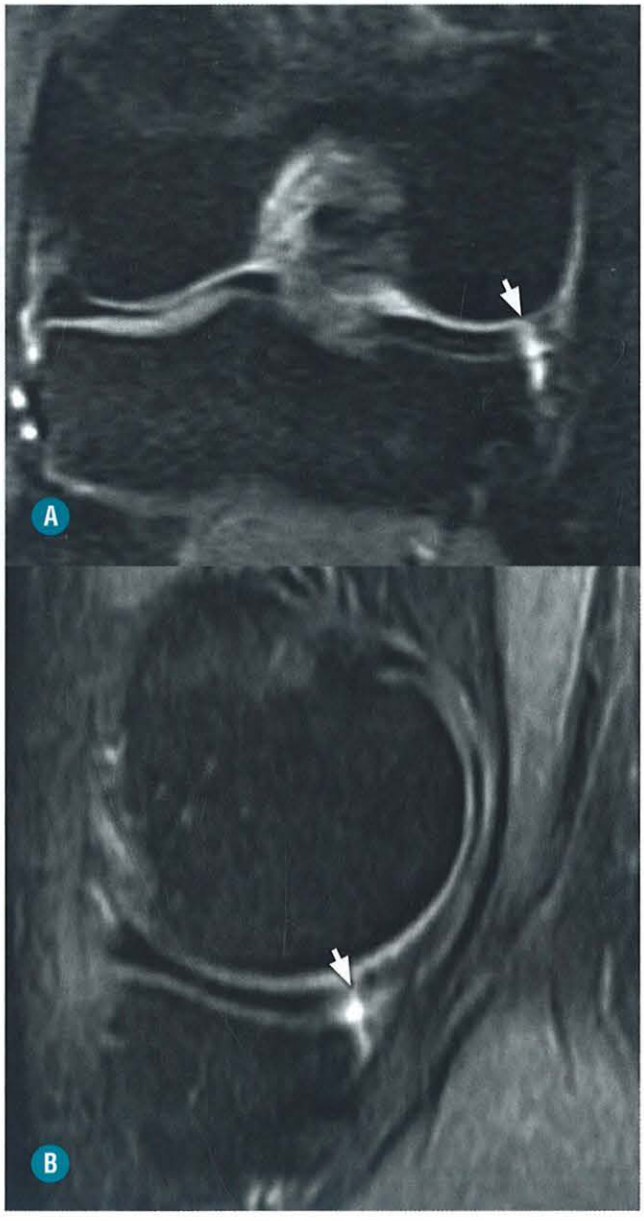

FIGURA 5-116. DMC. **A** e **B.** Coronal e sagital T2 FAT SAT Sagital DO e coronal T2 FAT. Rotura periférica na junção menisco capsular do corpo do menisco medial (*setas*).



FIGURA 5-117. DMC. Coronal DP FAT SAT. Nota-se líquido na periferia do menisco medial se estendendo acima e abaixo da fenda articular (*seta*) e separando as extensões capsulares dos ligamentos meniscofemoral e meniscotibial da face profunda do LCM, o que é consistente com rotura.

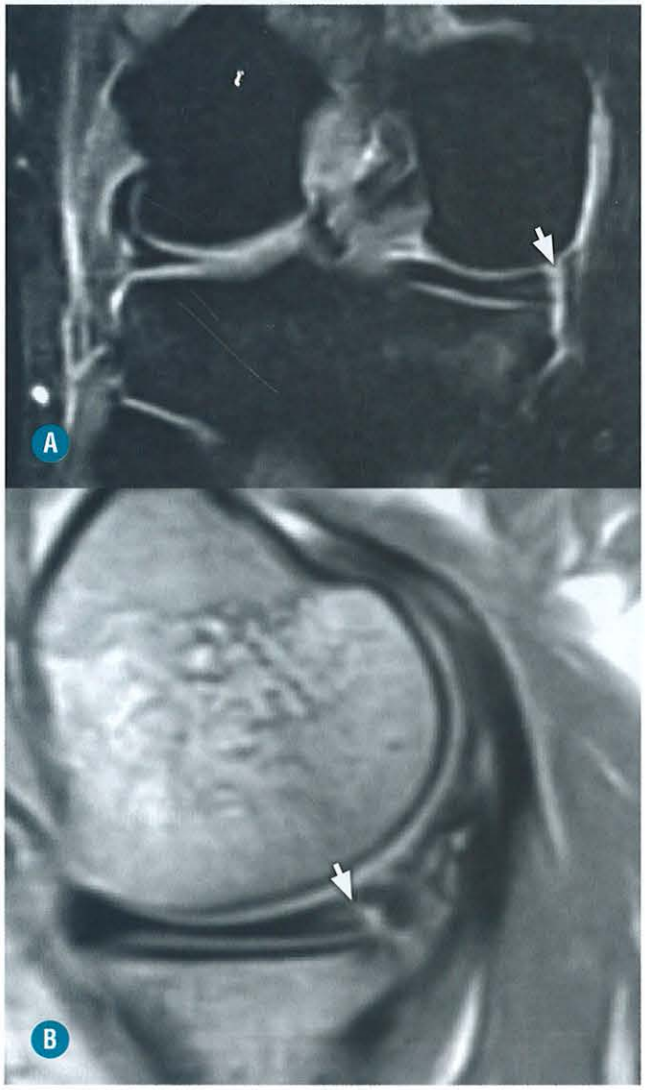

FIGURA 5-118. **A** e **B,** DMC. Coronal T2 FAT SAT e sagital DP. Rotura vertical periférica passando pela periferia do menisco, com separação do menisco por líquido no corpo do menisco medial (*seta*).

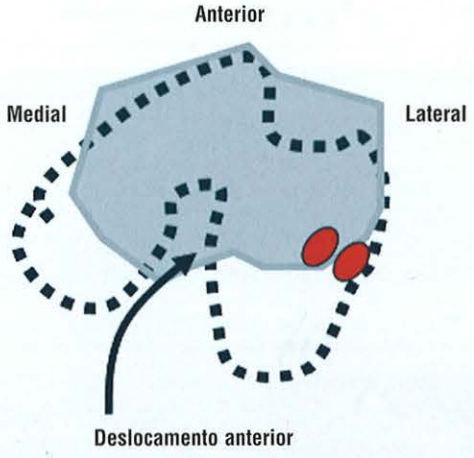

Kaplan P. Radiology 1999;211:747-753.



FIGURA 5-119. DMC. **A,** O esquema ilustra o mecanismo de "GOLPE" por lesão do LCA. Translação anterior da tíbia em relação ao fêmur com contusão em valgo da borda lateral do côndilo femoral e do platô da tíbia posterolateral. **B,** Imagem de RM em sagital DP FAT SAT. Contusão do canto posterolateral da tíbia e superfície articular do fêmur.

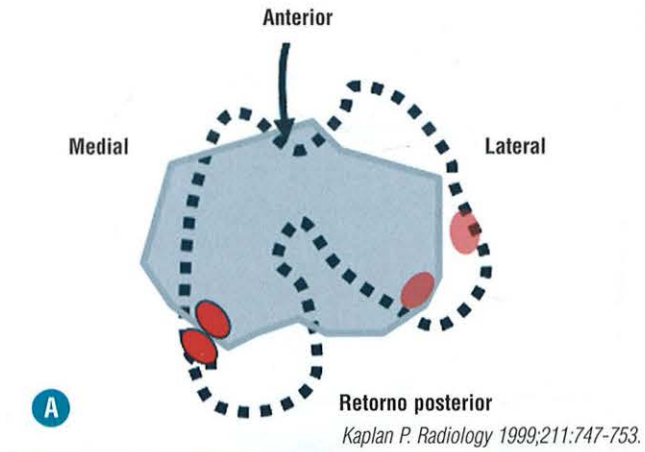

Kaplan P. Radiology 1999;211:747-753.



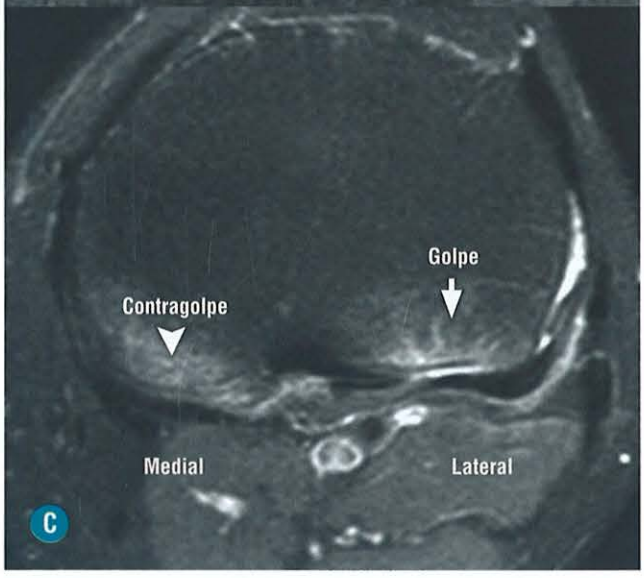

FIGURA 5-120. DMC. **A,** O esquema ilustra o mecanismo de "contragolpe" em varo compensatório no retorno após o "golpe", com trauma das bordas mediais e posteriores da tíbia e do côndilo femoral. **B** e **C,** Imagens de RM em sagital e axial DP FAT SAT do mesmo paciente da figura anterior. **B.** Contusão do canto posteromedial da tíbia (*ponta de seta*). **C,** Resultado final da ação do "golpe" e "contragolpe" sobre a tíbia com contusão dos cantos posterolateral (rotura do LCA) e posteromedial (DMC).

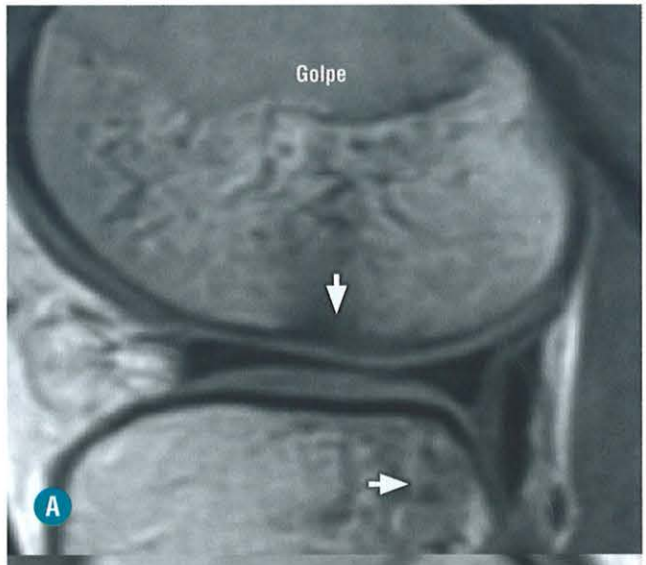



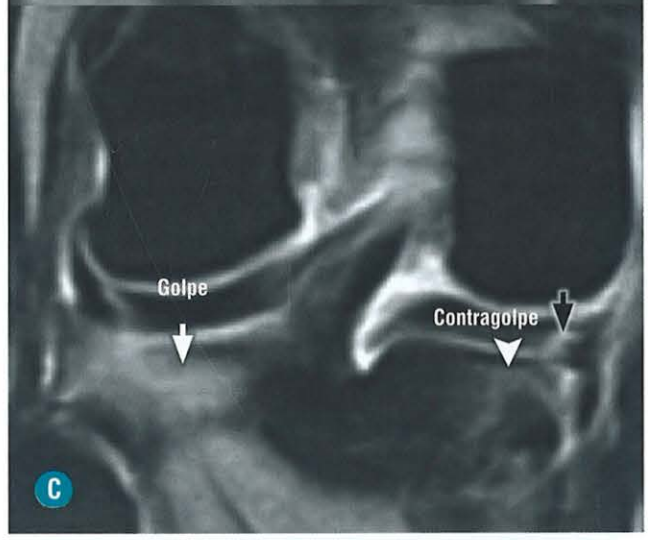

FIGURA 5-121. DMC. **A** e **B,** Sagital DP. **A,** Edema contusional clássico de lesão do LCA pelo mecanismo de "golpe" (*setas*). **B,** Contusão do canto posteromedial da tíbia pelo mecanismo de "contragolpe" (*ponta de seta*). **C,** Coronal T2 FAT SAT. DMC com rotura vertical periférica do corno posterior do menisco medial (*seta preta*).

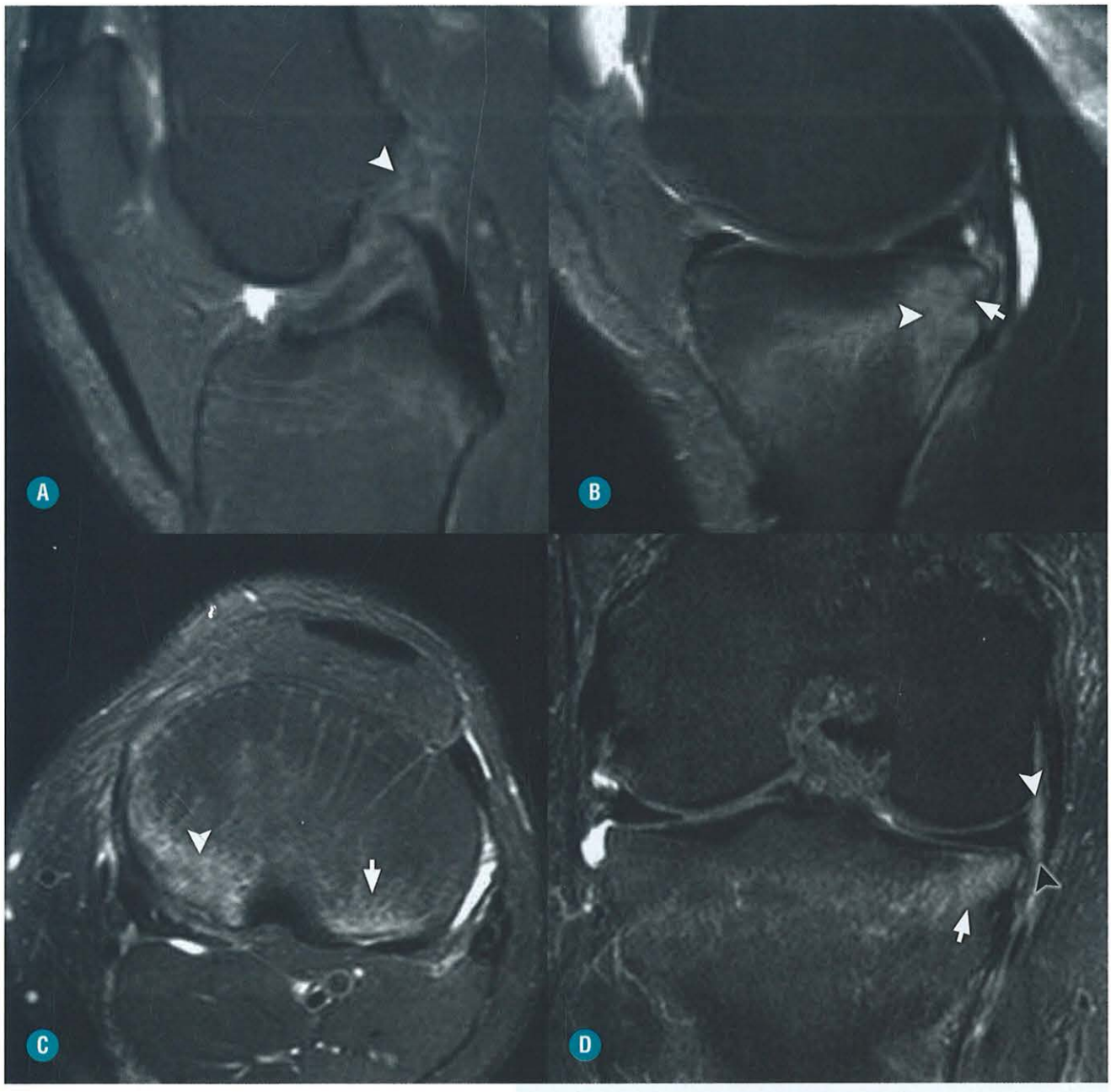

FIGURA 5-122. DMC. Sagital DP FAT SAT. **A,** Rotura proximal do LCA (*ponta de seta*). **B,** Contusão do canto posteromedial da tíbia com fratura da cortical posterior (*seta*). **C,** Coronal DP FAT SAT. Marcas da ação do "golpe" (*seta*) e "contragolpe" (*ponta de seta*) nos cantos posterolateral e posteromedial da tíbia, respectivamente. **D,** Coronal DP FAT SAT. Rotura dos ligamentos meniscotibial (*ponta de seta preta*) e meniscofemoral (*ponta de seta branca*), com líquido preenchendo este espaço. Edema por contragolpe (*seta*).

De Origem Tendínea

Tendão poplíteo: o hiato poplíteo é uma armadilha conhecida desde os tempos da pneumoartrografia. O hipersinal entre o tendão e o corno posterior do menisco lateral formado pela sinóvia de revestimento do tendão é a responsável pelos enganos. A intrínseca posição anatômica do tendão poplíteo, que se localiza entre a cápsula articular e o menisco, pode simular roturas no corno posterior do menisco lateral ou cistos meniscais (Fig. 5-134).

De Artefatos Físicos

O fenômeno do ângulo mágico ocorre quando parte do menisco possui orientação a 55° ao campo magnético nas sequências com TE curto. Esse fato acontece geralmente na borda livre do corno posterior do menisco lateral, no ponto de união com os ligamentos meniscos femorais (Fig. 5-135).

A condrocalcinose é uma calcificação cartilaginosa no interior do menisco que, durante as sequências de pulso utilizadas, processa os íons de hidrogênios diferentemente do tecido me-

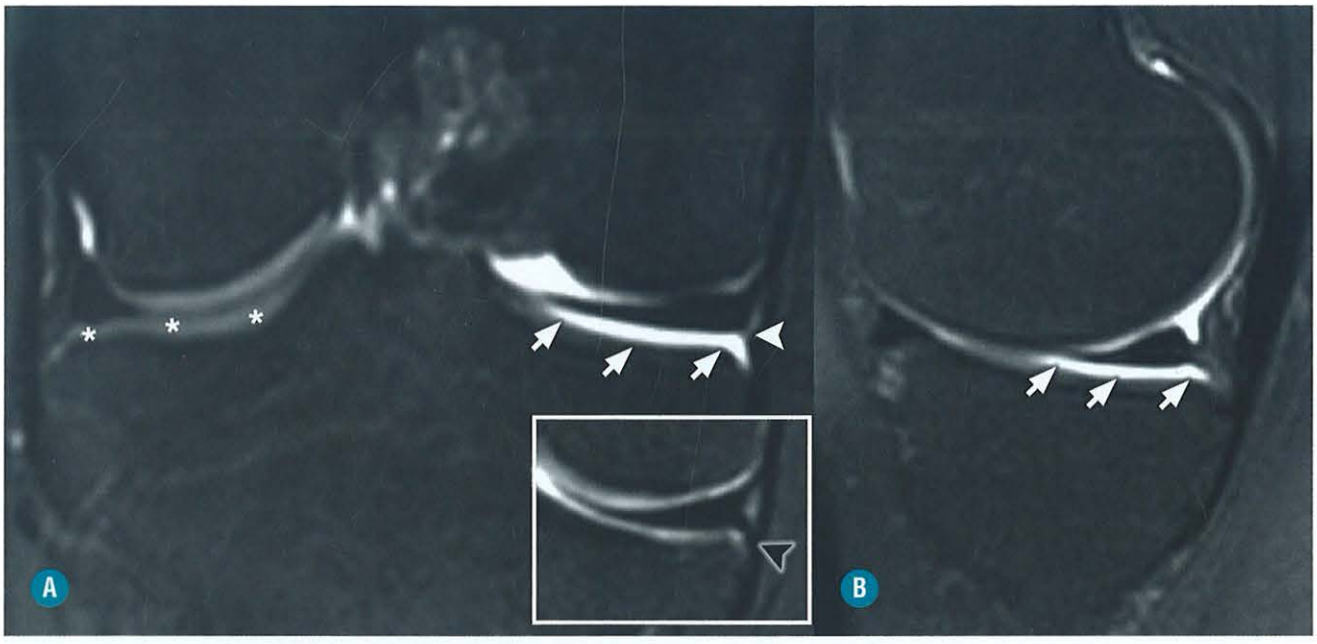

FIGURA 5-123. Menisco flutuante. **A** e **B,** Coronal e sagital DP FAT SAT. Pequena quantidade de líquido se estendendo entre o platô tibial e o corno posterior do menisco medial (*setas*). Indefinição do ligamento meniscotibial (*ponta de seta branca*). A pequena imagem no canto inferior direito serve como referência de um ligamento meniscotibial normal (*ponta de seta preta*). O hipersinal do líquido é mais conspícuo em relação ao sinal da cartilagem do lado sadio (*asteriscos*). (*Cortesia do Dr. Alan Cavalcante, Belém-PA.*)

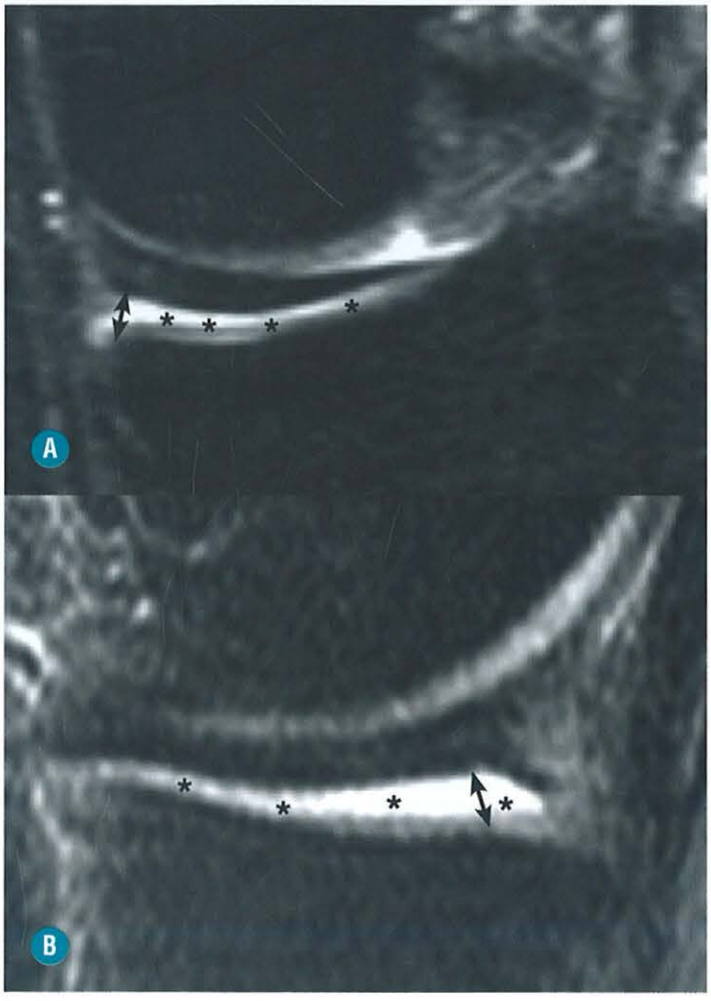

FIGURA 5-124. Menisco flutuante. **A** e **B,** Coronal e sagital DP FAT SAT. Significativa quantidade de líquido suspende o corpo do menisco medial (*setas*) e se estende entre o menisco e o platô tibial (*asteriscos*).

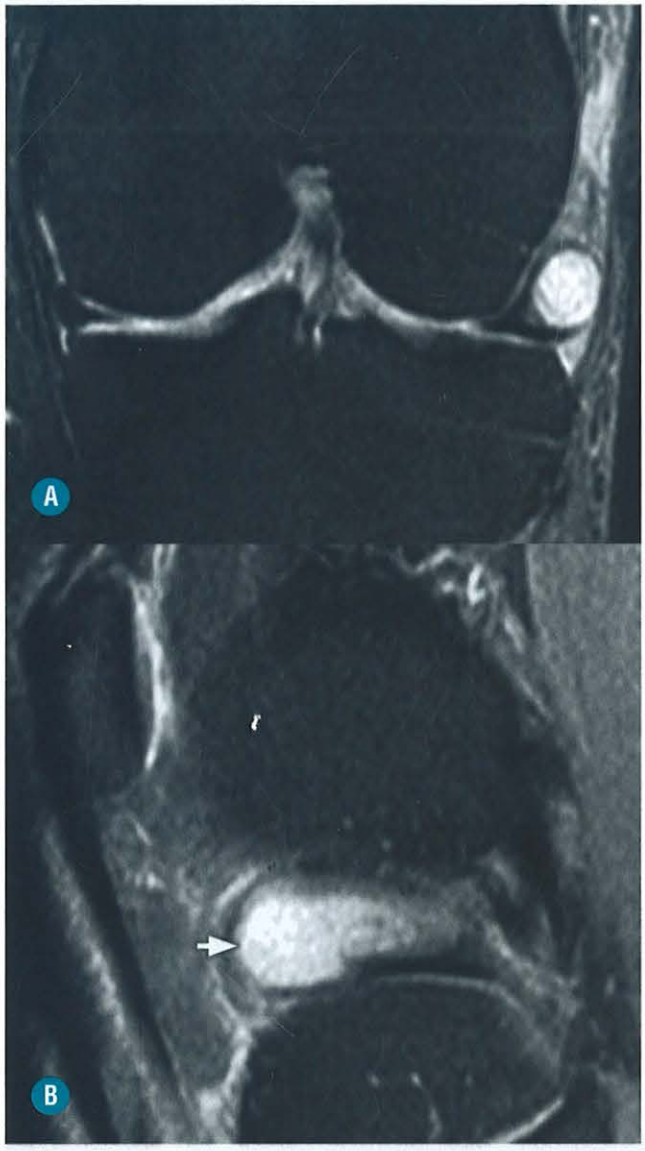

FIGURA 5-125. Cistos perimeniscais. **A** e **B,** Coronal e sagital T2 FAT SAT. O corpo do menisco lateral está entreaberto por rotura horizontal e grande formação cística intrassubstancial com extensão para a gordura de Hoffa (*seta*).

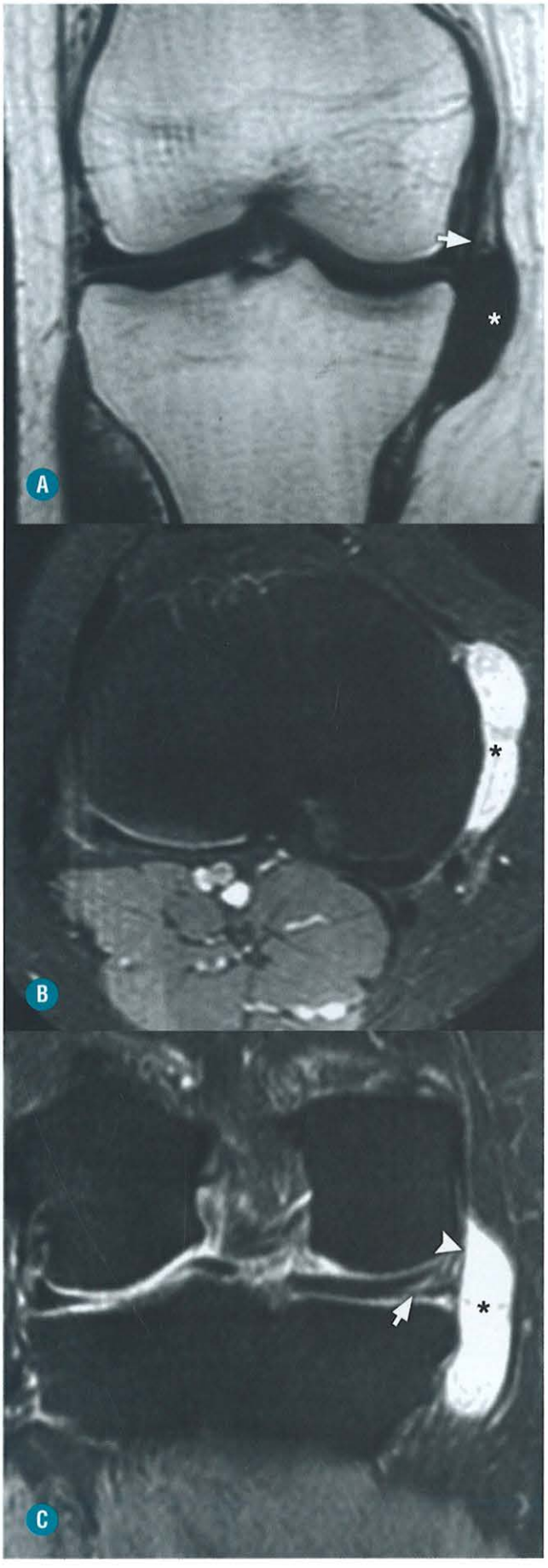

FIGURA 5-126. Bursite × cisto perimeniscal. Bursite do LCM. **A, B,** Coronal T1 e axial DP FAT SAT. Cisto junto à fenda articular medial (*asterisco*), mas sem rotura meniscal visível. O cisto está nitidamente separado do menisco medial pela camada profunda do LCM (*seta*). **C,** Coronal T2 Fat SAT. Cisto perimeniscal. Formação cística (*asteriscos*) junto à fenda articular medial, associada à rotura periférica visível no corno posterior (*seta*). Não há interposição de nenhuma estrutura entre o cisto e a junção capsulomeniscal (*ponta de seta*).

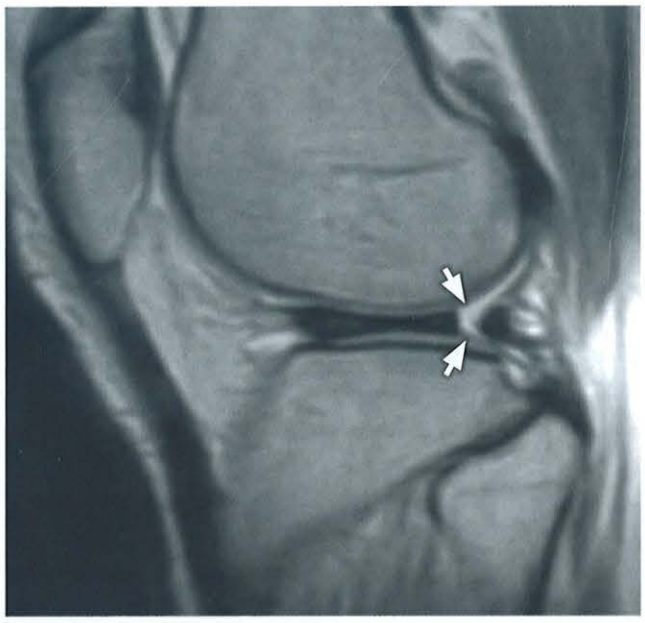

FIGURA 6-127. Variante de Wrisberg em menisco discoide. Sagital DP. Ausência das expansões meniscocapsulares superior e inferior (*setas*).

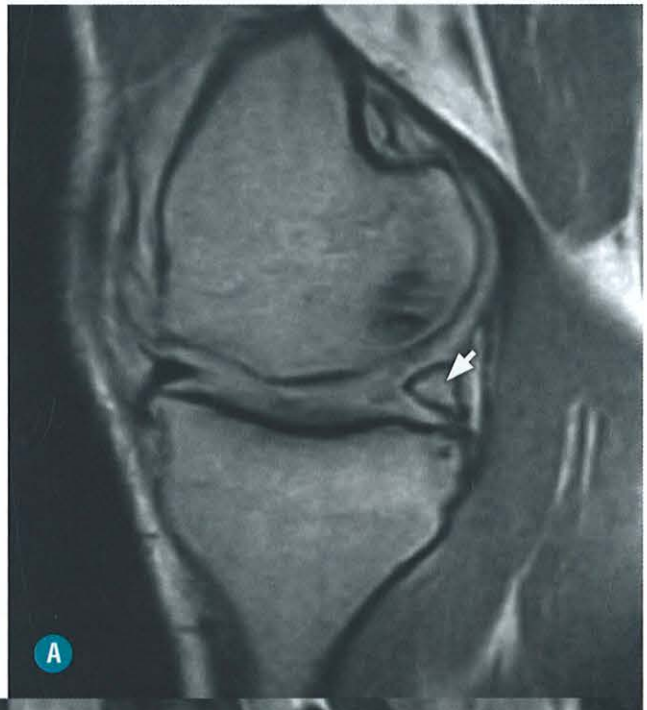

FIGURA 5-128. Ossículo meniscal. **A,** Sagital T1. **B** e **C,** Sagital e coronal T2 FAT SAT. Uma imagem intrameniscal triangular acompanha o sinal da medula óssea nas duas sequências (*setas*). Nas sequências T2 FAT SAT, a alteração é camuflada. No plano coronal, pode passar por lesão na borda livre.





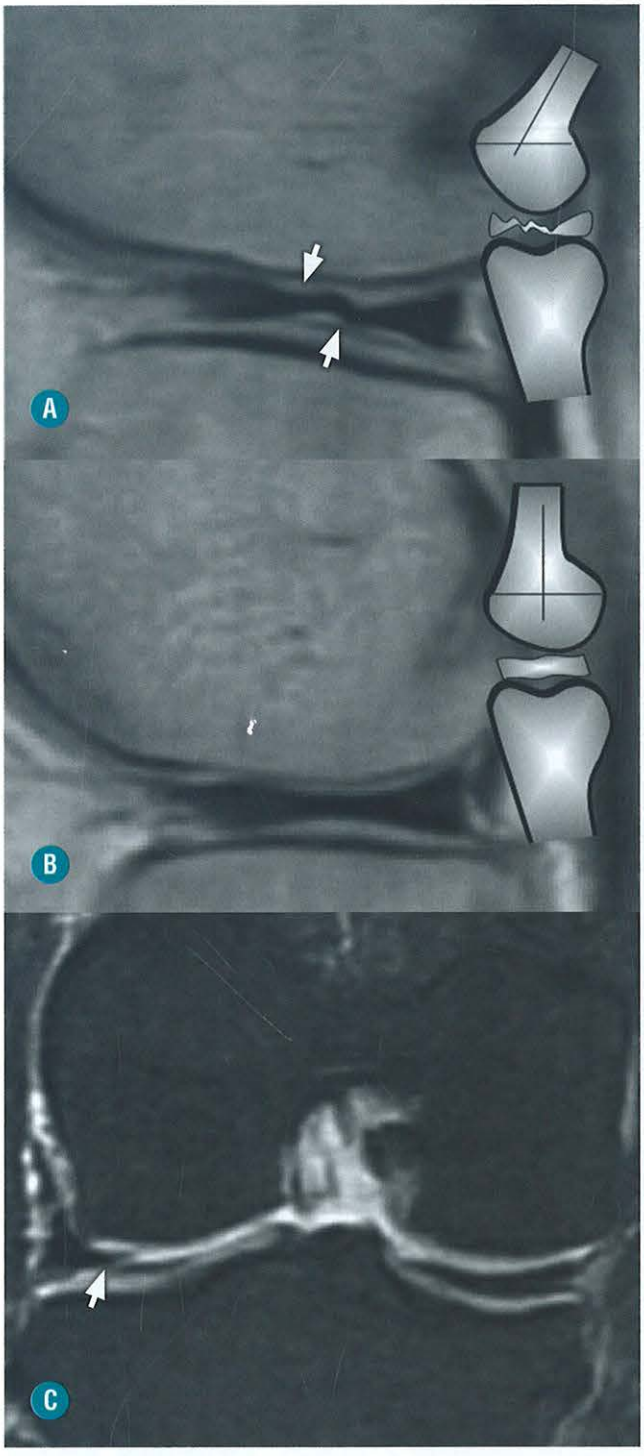

FIGURA 5-129. *Flounce* (ondulação) meniscal. **A** e **B,** Sagital DP. **A,** Em semiflexão, o corpo do menisco lateral aparece ondulado (*setas*). Em extensão, desaparece o aspecto sinuoso da borda livre. **C,** Cor T2 FAT SAT. Aspecto falsamente truncado da borda livre (*seta*).

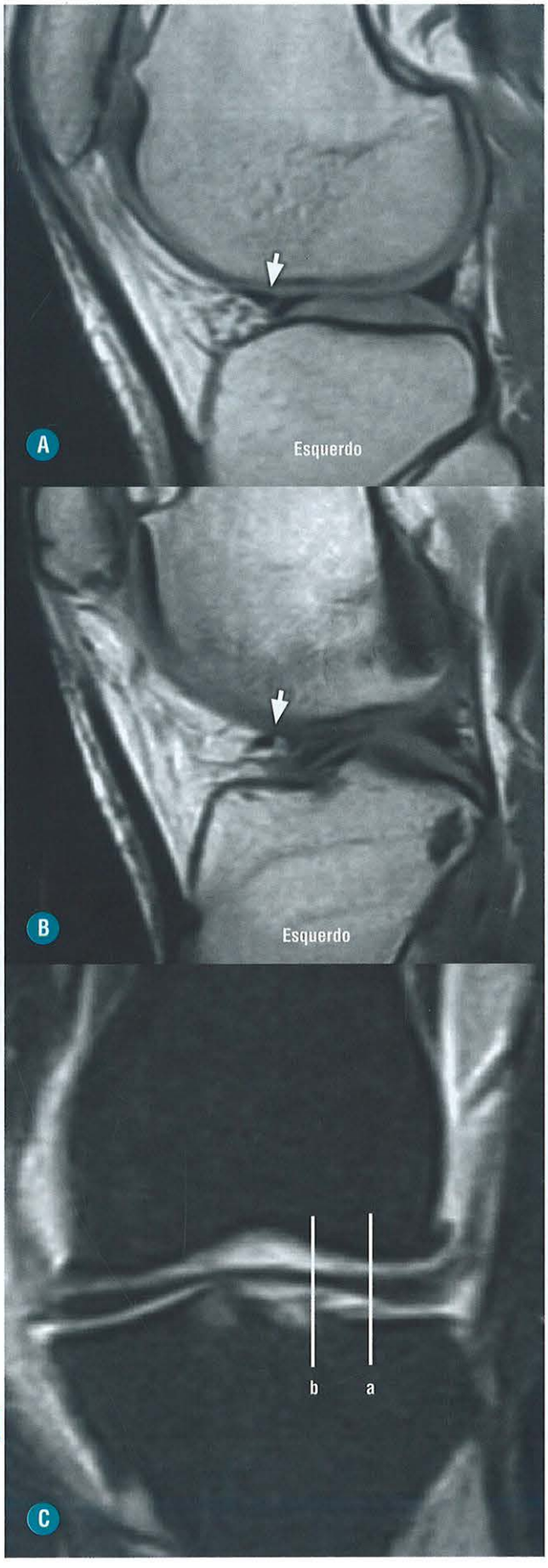

FIGURA 5-130. Ligamento transverso (*setas*). **A** e **B,** Sagital DP. **A,** A pequena separação antes do ponto de inserção do ligamento sobre o corno anterior do menisco lateral gera confusão. **B,** Os cortes consecutivos ao lado mostram tratar-se de ligamento. **C,** Coronal T2 FAT SAT perpendicular à porção anterior do menisco lateral mostra muito bem o ligamento transverso unindo os cornos anteriores dos meniscos. Cortes de referências das figuras precedentes.

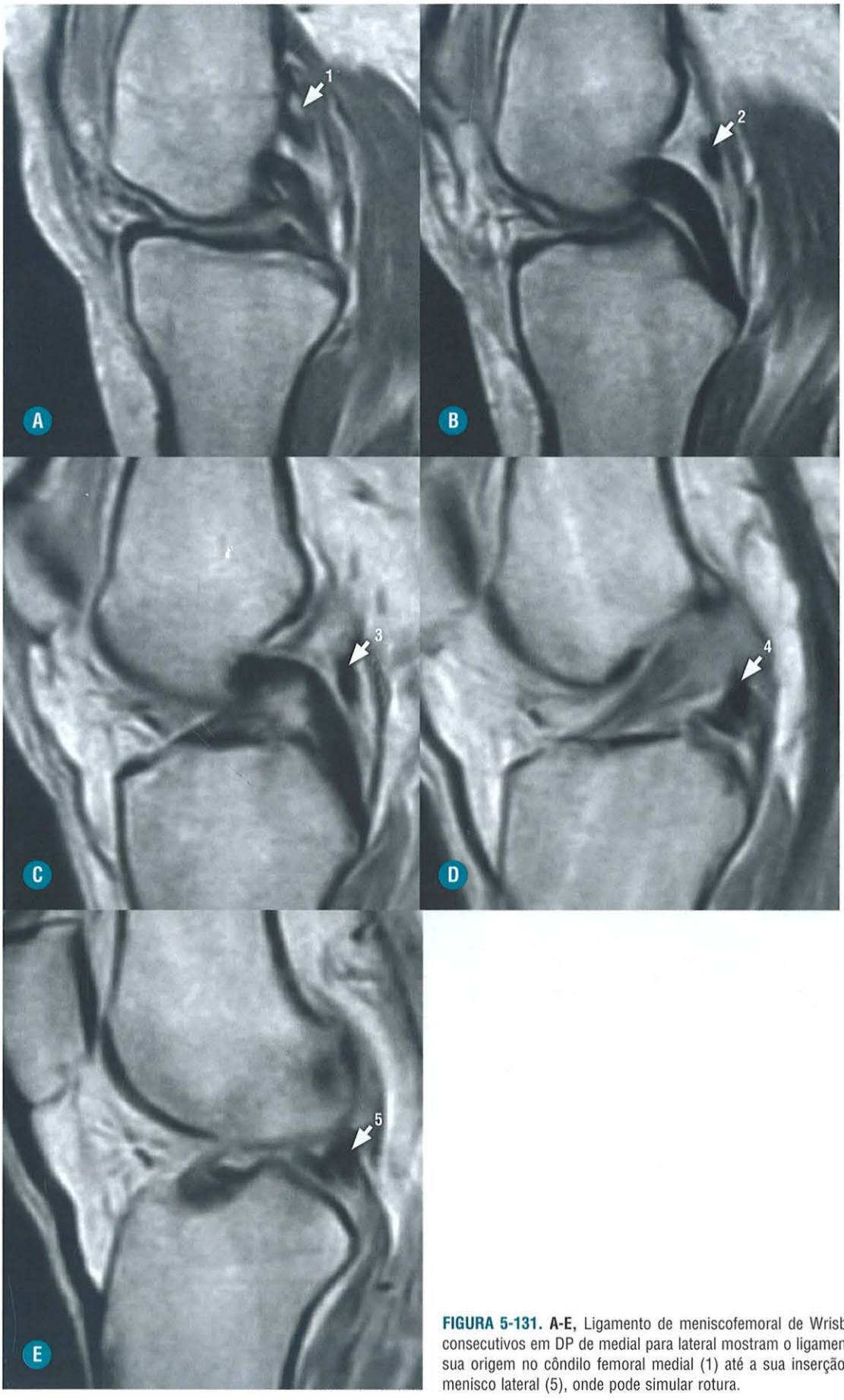

FIGURA 5-131. A-E, Ligamento de meniscofemoral de Wrisberg. Os cortes sagitais consecutivos em DP de medial para lateral mostram o ligamento de Wrisberg desde a sua origem no côndilo femoral medial (1) até a sua inserção no corno posterior do menisco lateral (5), onde pode simular rotura.

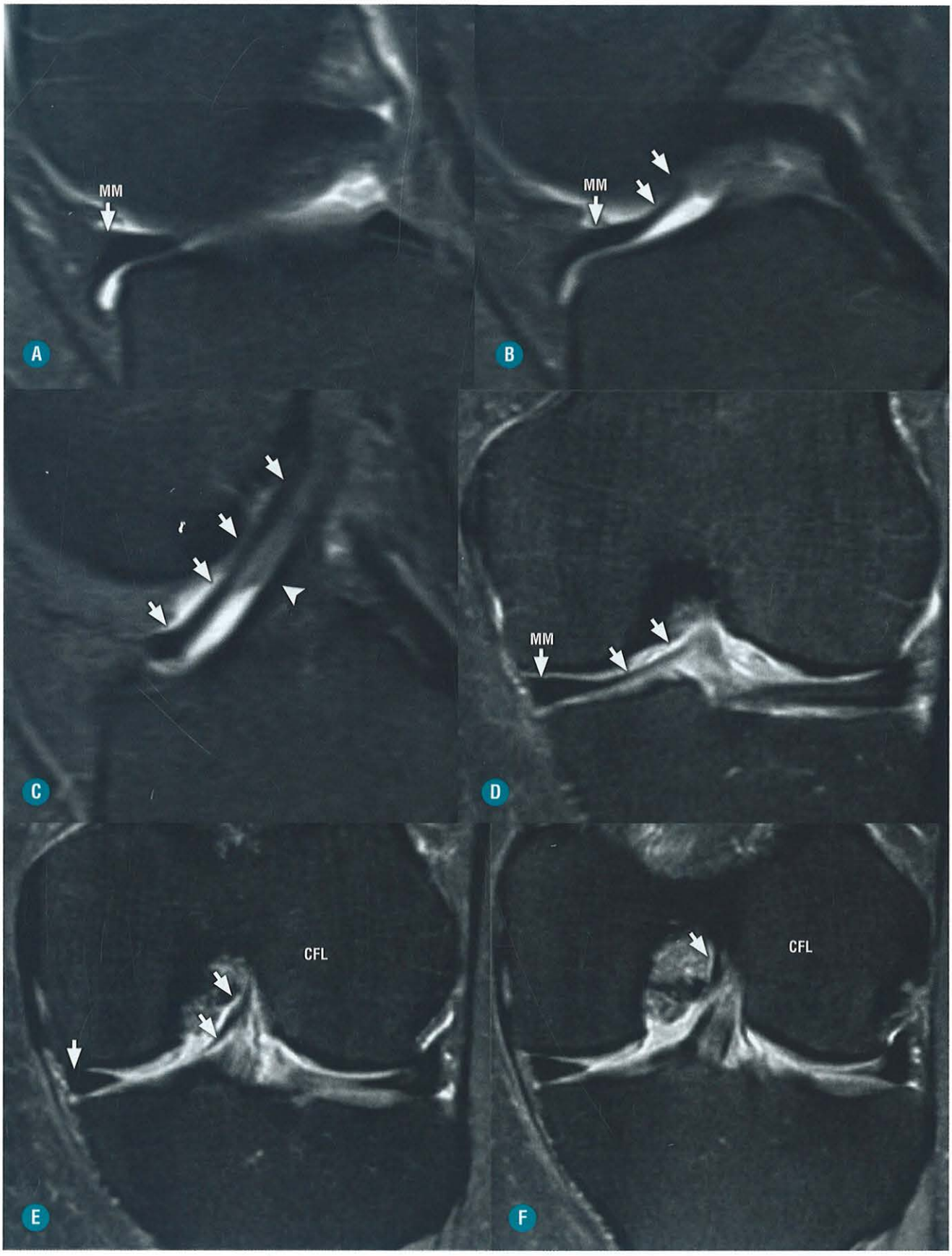

FIGURA 5-132. Ligamento meniscofemoral anteromedial (LMFAM). **A, B** e **C,** Sagital DP FAT SAT. **D, E,** e **F,** Coronal T2 FAT SAT. **A-F.** O LMFAM (*setas*) parte do menisco medial (MM) em direção à parede lateral da fossa intercondilar, e passa a frente do LCA (*ponta de seta*) para se inserir na face medial do côndilo femoral lateral (CFL). (*Cortesia do Dr. André Gomes, Curitiba-PR.*)

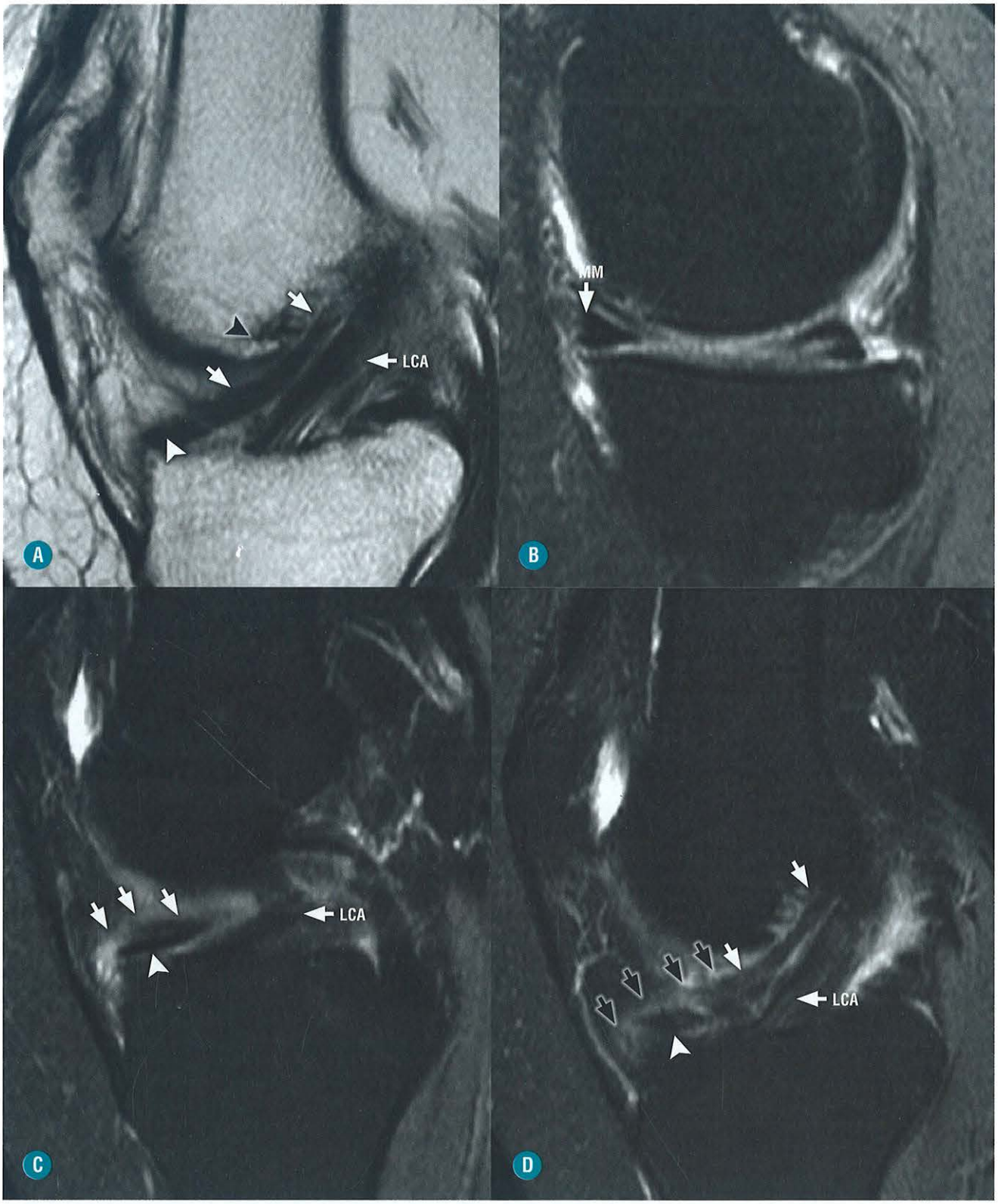

FIGURA 5-133. Ligamento meniscofemoral anteromedial (LMFAM). Paciente de 55 anos, do sexo feminino, com dor intensa anterior que se exacerba à hiperextensão do joelho. **A,** Sagital DP. O LMFAM (*setas brancas*) passa a frente do LCA e se dirige medialmente, antes de se inserir no menisco medial (MM) tem uma fixação na tíbia (*ponta de seta branca*). Um pequeno osteófito (*ponta de seta preta*) posterior do teto da fossa intercondilar faz conflito sobre o LMFAM, que está arqueado. **B, C** e **D,** Sagital DP FAT SAT. Nota-se hipersinal intrassubstancial em torno do LMFAM (*setas pretas*) atestando o conflito. Adicionalmente, observa-se rotura do corno posterior do MM. O LCA está normal.

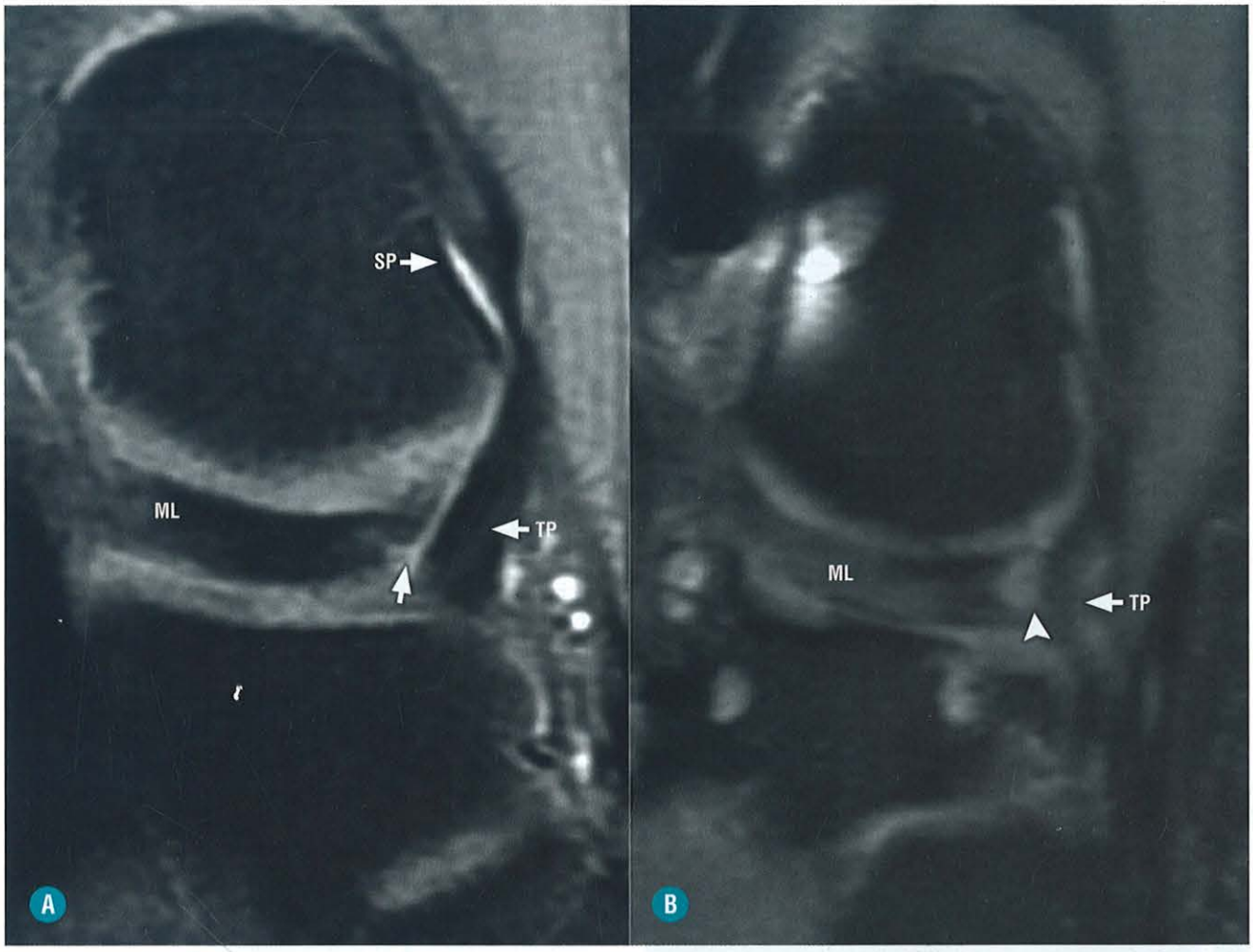

FIGURA 5-134. Hiato poplíteo. **A** e **B**, Coronal T2 FAT SAT. Ao passar por trás do corno posterior do menisco lateral para se inserir no sulco poplíteo (SP), leva consigo a sua sinóvia e, assim, similar roturas meniscais periféricas (*seta*) ou cistos meniscais (*ponta de seta*).

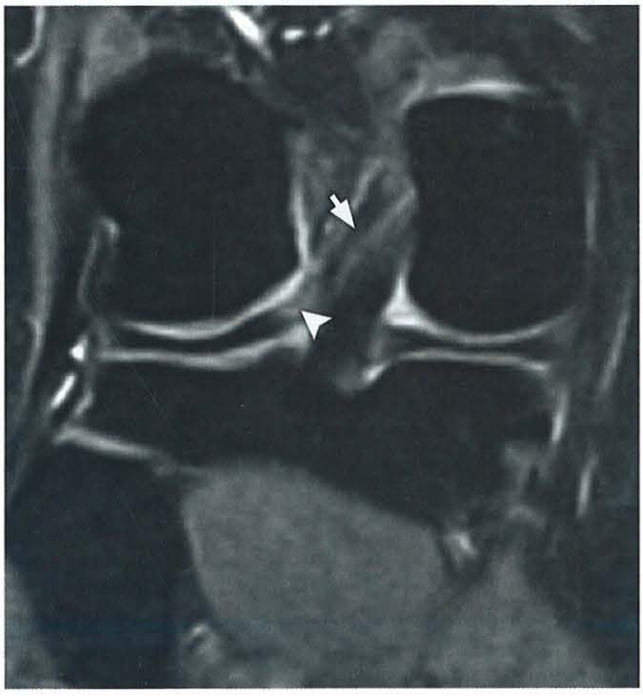

FIGURA 5-135. Efeito do ângulo mágico. Coronal DP FAT SAT. Hipersinal falsamente patológico do menisco lateral (*ponta de seta*) junto à inserção dos ligamentos meniscos femorais (*seta*), favorecido pela sua trajetória oblíqua em relação ao magneto e utilização de sequência com TE curto.

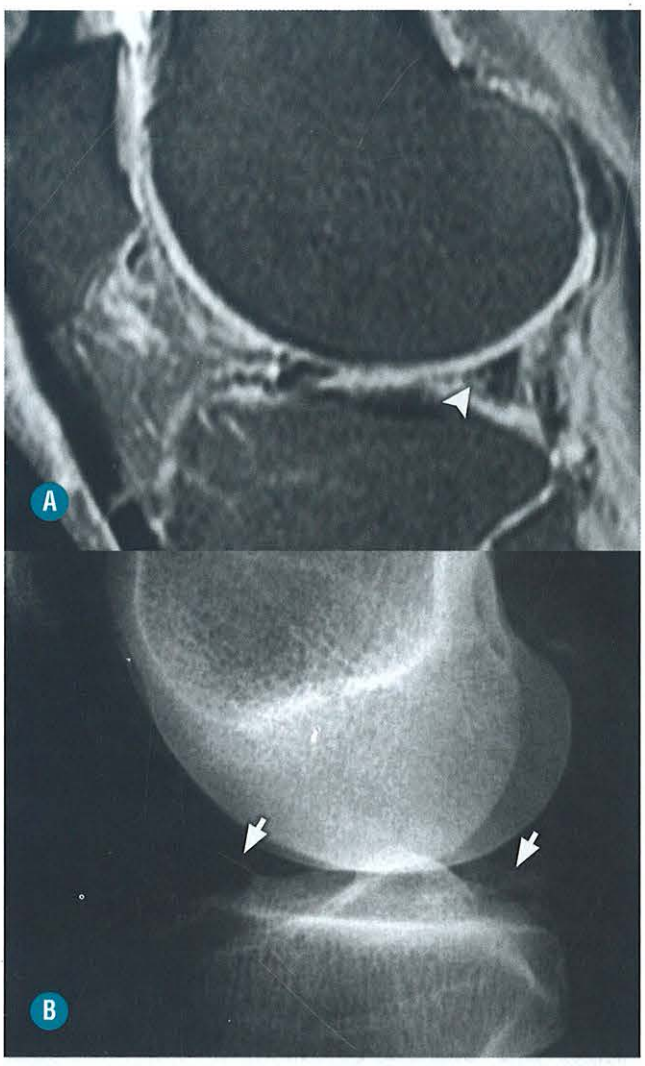

FIGURA 5-136. Condrocalcinose. **A,** Coronal DP FAT SAT. A borda livre do corno posterior do menisco lateral aparece truncada (*ponta de seta*). **B,** Radiografia simples em perfil. Duas imagens de calcificação são vistas na fenda articular na projeção dos cornos anterior e posterior dos meniscos.

niscal, e isso resulta em alterações locais. O sinal obtido está na dependência da constituição mineral da calcificação, podendo aparecer alto sinal T1 simulando roturas ou gerar imagens de difícil interpretação na ponderação T2, facilmente confundidas com roturas. A radiografia simples é um complemento fundamental no diagnóstico, a qual demonstra mais facilmente imagens inequívocas dos focos de calcificação meniscal e/ou condral (Fig. 5-136).

■ Lesões Condrais

A cartilagem articular é essencial para a função normal das articulações diartrodiais, atuando na transmissão de forças de sobrecarga, redução de atrito entre superfícies articulares e fornecendo nutrientes, por difusão, para o tecido celular adjacente. O constituinte histológico da cartilagem basicamente se resume na organização em cinco camadas de tecido composto por colágeno (principalmente tipo II) e proteoglicanos.

EPIDEMIOLOGIA

Doenças que envolvem danos na cartilagem, notadamente a osteoartrose, resultam em comprometimento funcional e substancial incapacidade física e psicossocial. Incapacidade física é definida como "a necessidade de ajuda para caminhar ou subir escadas", limitando a atividade física diária, como trabalhar ou dirigir-se a ambientes variados, afetando a independência do paciente.

Osteoartrose (e, consequentemente, danos cartilaginosos) acomete faixa etária mais velha, com estimativas indicando que 15% da população de uma maneira geral, 50% dos indivíduos com mais de 65 anos e 85% com mais de 75 anos apresentam sintomas relacionados com osteoartrose, pois a cartilagem é aneural e avascular e, consequentemente, seus achados radiológicos tornaram-se parte do cotidiano do radiologista. A avaliação da cartilagem está intimamente ligada à osteoartrose. Analisá-la e compreender a dinâmica das lesões e entender os aspectos de imagem se justificam, pois há a tentativa de atrasar ou mesmo cessar alterações degenerativas que, em última instância, levam a próteses ortopédicas.

O achado básico de lesões cartilaginosas inclui a avaliação de alterações de intensidade de sinal, bem como a superfície (fibrilações e pequenos defeitos focais) e a morfologia, quantificando a espessura e o volume de cartilagem. Classicamente, utilizam-se sequências sensíveis à cartilagem, e a ICRS (International Cartilage Repair Society) recomenda FAST SE e 3D FAT SAT T1 GRE e propôs um sistema de classificação de lesões, com base no dano dos componentes estruturais da cartilagem (Fig. 5-137).

- Grau 0: Cartilagem normal (Fig. 5-138).
- Grau 1: Edema intrassubstancial. Fissuras superficiais e fendas, endentações leves (Fig. 5-139).
- Grau 2: Pequenos defeitos pouco profundos aparecem restritos à 3ª camada superficial (Fig. 5-140).
- Grau 3: Erosões condrais se estendem além da camada superficial e atingem, em graus variados, camadas mais profundas, porém o osso subcondral fica intacto (Fig. 5-141).
- Grau 4: As lesões se propagam até a camada profunda e afetam o osso subcondral (Fig. 5-142).

Como a classificação da lesão condral é originalmente baseada em critérios artroscópicos, nem sempre apresenta uma perfeita correlação com os métodos de imagem. É inegável que a graduação do dano condral por RM pode trazer alguma divergência com os resultados artroscópicos, sobretudo nos estágios iniciais e menos na graduação 3 ou 4. Por isso não nos preocupamos em informação do valor absoluto da graduação e sim descrever as alterações osteocondrais relevantes para o manejo clínico, como a localização, extensão (superficial e, sobretudo profunda), se existe ou não modificação do sinal do osso subcondral e se ele está coberto ou não por cartilagem (Fig. 5-143).

Embora com alguma reserva, a RM é útil como parâmetro de estadiamento. A artro-TC é um método mais eficaz que a RM na avaliação do dano cartilaginoso. A conspicuidade do "cinza" da cartilagem em relação ao "branco" do contraste iodado permite detectar diminutas lesões condrais (Fig. 5-144). A artro-RM, utilizando sequências ponderadas em T1 e T2 com saturação de gordura, retrata com muita eficácia a lesão da cartilagem e do osso subcondral, sendo o método mais

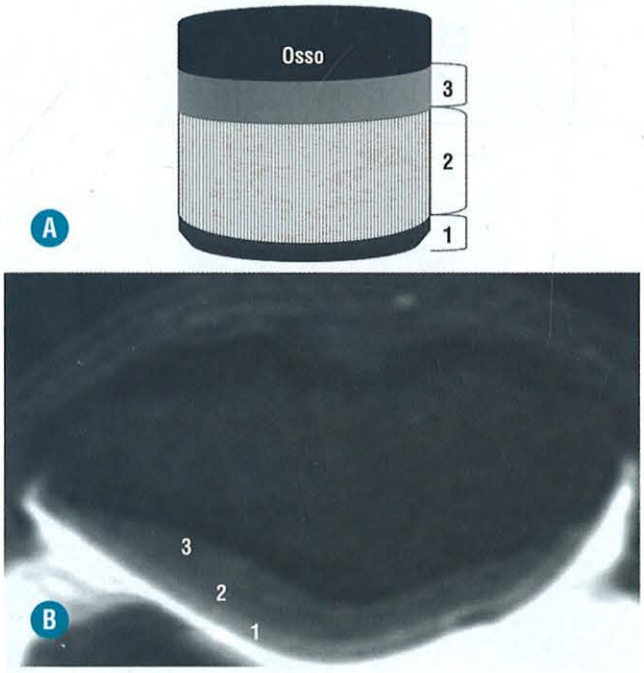

FIGURA 5-137. Componentes estruturais da cartilagem. **A,** Esquema ilustrativo. **B,** AXIAL T1 FAT SAT ARTRO-RM. **A** e **B,** 1. Camada superficial. 2. Camada média. 3. Camada profunda.

completo e que melhor traduz o espectro da patologia osteocondral (Fig. 5-145).

Terminologia: As lesões que acometem a cartilagem articular possuem diferentes terminologias que representam significados diferentes assim classificadas: 1) fratura condral; 2) fratura osteocondral; 3) osteocondrite dissecante; 4) contusão óssea; 5) lesão osteocondral.

- A fratura condral está relacionada com forças compressivas que atuam na articulação do joelho. Essa força é dissipada na cartilagem articular e não alcança o osso subcondral. Ela apresenta-se com lesão na cartilagem com margens bem-definidas. Comumente acomete crianças, sem a presença de derrame sanguinolento, com radiografias normais e baixo potencial para cura espontânea (Fig. 5-146). As imagens com contraste intra-articular são mais úteis na pesquisa de corpos cartilaginosos desgarrados para o interior da articulação.
- Na fratura osteocondral, uma força compressiva aplicada na articulação do joelho é dissipada tanto na cartilagem articular quanto no osso subcondral. Pode estar relacionada com corpos livres intra-articulares, resultando em defeitos osteocondrais. Acometem adolescentes e apresentam derrames articulares com gordura e sangue. São identificados em radiografias convencionais com bom potencial para cura (Fig. 5-147). A fratura osteocondral de dois ósseos que compõem

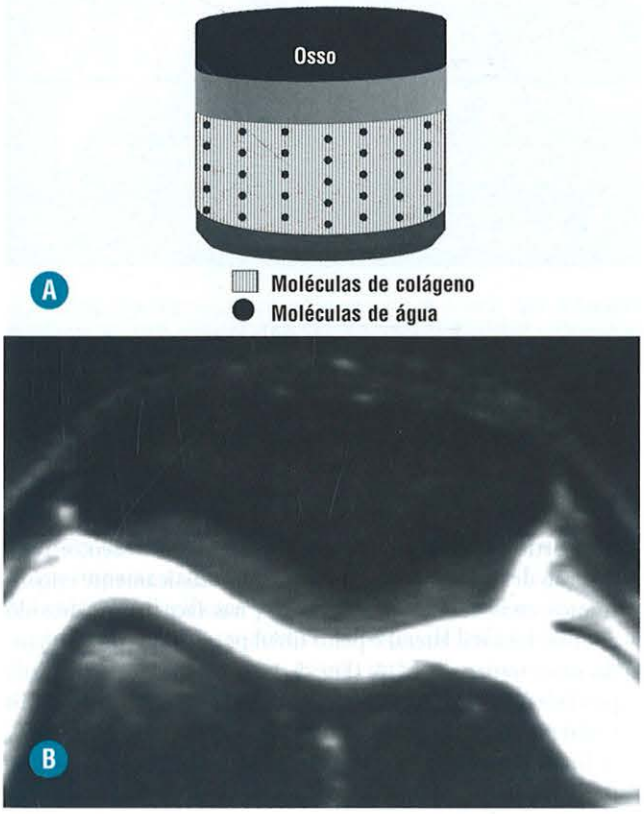

FIGURA 5-138. Grau zero, cartilagem normal. **A,** O esquema ilustra a organização dos constituintes da cartilagem. **B,** AXIAL DP FAT SAT. **A** e **B,** No estado normal, as moléculas de água são firmemente ligadas às moléculas de colágeno, e isso resulta em uma cartilagem com sinal intermediário, homogêneo, espessura uniforme, margens regulares e osso subcondral intacto.

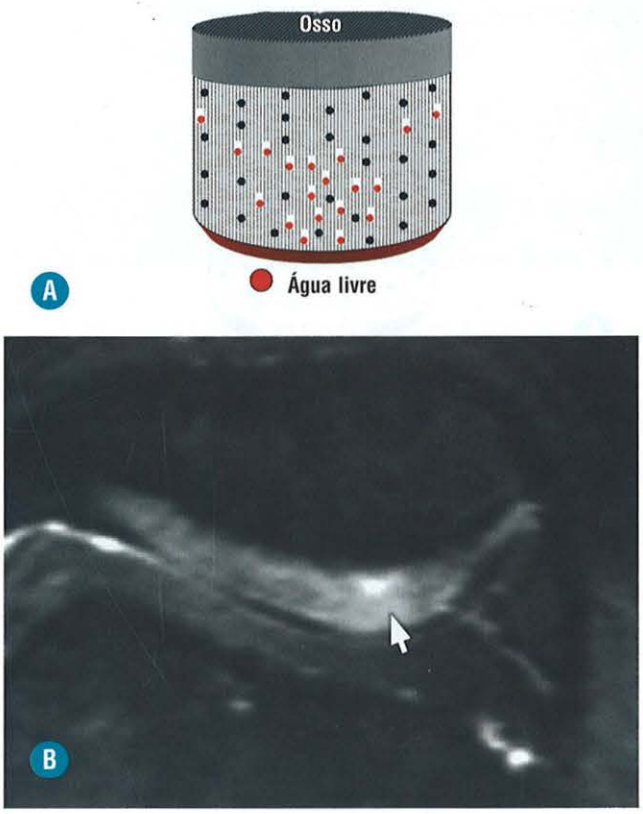

FIGURA 5-139. Grau 1. **A,** O esquema ilustra o dano inicial da cartilagem. **B,** AXIAL DP FAT SAT. **A** e **B.** No primeiro momento, há quebra de poucas moléculas de colágeno e liberação de pequena quantidade de água, ocorrendo edema da cartilagem que espessa e exibe hipersinal intrassubstancial difuso ou focal (*seta*), mas mantém margens contínuas e regulares.

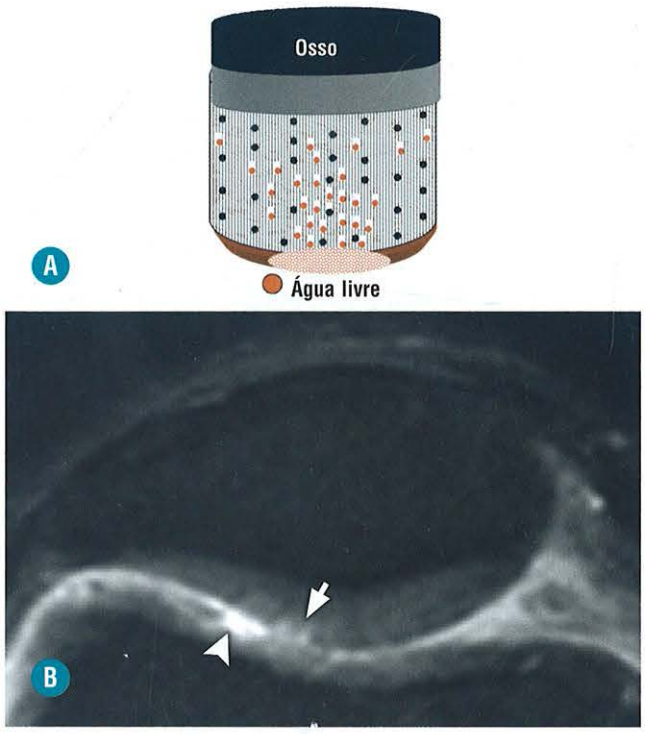

FIGURA 5-140. Grau 2. **A,** O esquema ilustra a evolução do dano condral. **B,** AXIAL T2 FAT. Há maior quantidade de moléculas de colágeno quebradas e mais moléculas de água liberadas, o que aumenta o edema e diminui a irrigação, surgindo hipersinal e irregularidades na superfície da cartilagem patelar (*seta*). Como achado adicional, observam-se erosões mais profundas na cartilagem da tróclea femoral (*ponta de seta*).

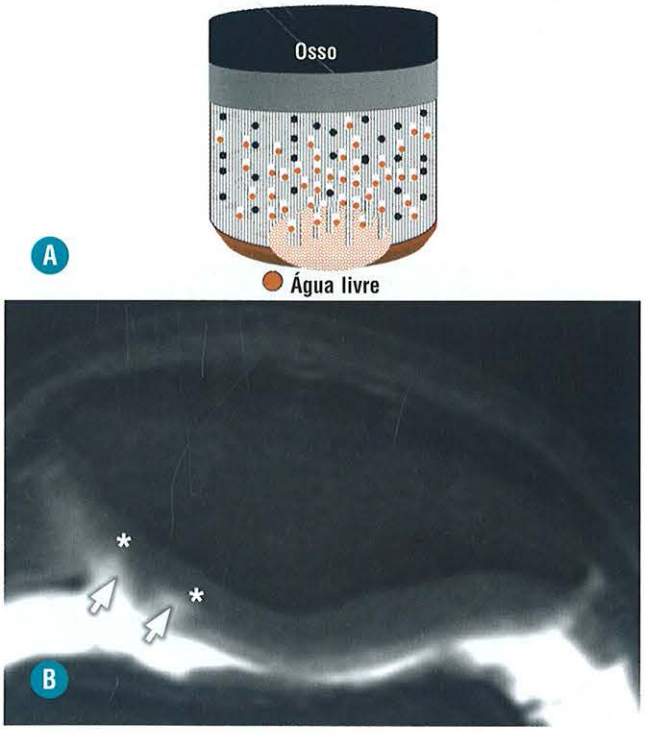

FIGURA 5-141. Grau 3. **A,** O esquema ilustra franca evolução do dano condral. **B,** AXIAL T1 FAT SAT ARTRO-RM. Na progressão da patologia, as erosões ultrapassam a camada superficial e tornam-se mais profundas (*setas*). Na zona de lesão, o osso subcondral fica coberto por cartilagem (*asteriscos*).

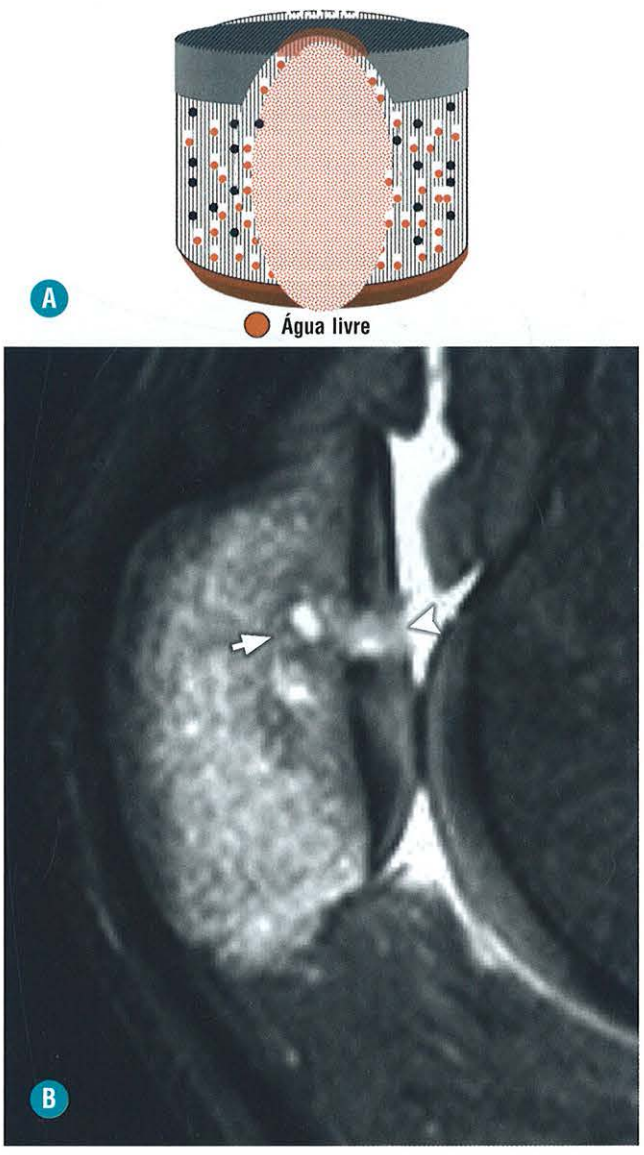

FIGURA 5-142. Grau 4. **A,** O esquema ilustra o mais alto grau de comprometimento condral. **B,** Sagital DP FAT SAT. Extensa zona de erosão da cartilagem, que vai da camada superficial à profunda (*ponta de seta*), com exposição do osso subcondral (*asterisco*), que perde a linha cortical hipointensa e se acompanha de edema. Note cisto intraósseo, possivelmente relacionado com permeação de líquido sinovial pelo defeito condral (*seta*).

uma articulação denuncia um deslocamento ósseo, e uma luxação deverá ser evocada. No joelho, classicamente encontramos essas alterações estampadas nas faces articulares do côndilo femoral lateral e platô tibial posterior, acompanhando uma rotura do LCA (Fig. 5-148) ou na face medial da patela e lateral côndilo femoral, nessa situação como sinais indiretos de uma luxação transitória da patela (Fig. 5-149). A lipo-hemartrose é uma associação possível que, quando presente, pode suscitar ampliação da investigação, nos casos de radiografias negativas.

- A osteocondrite dissecante está descrita em tópico específico (ver mais adiante).
- A contusão óssea é definida como microfraturas trabeculares, resultando em hemorragia e edema. A maioria das con-

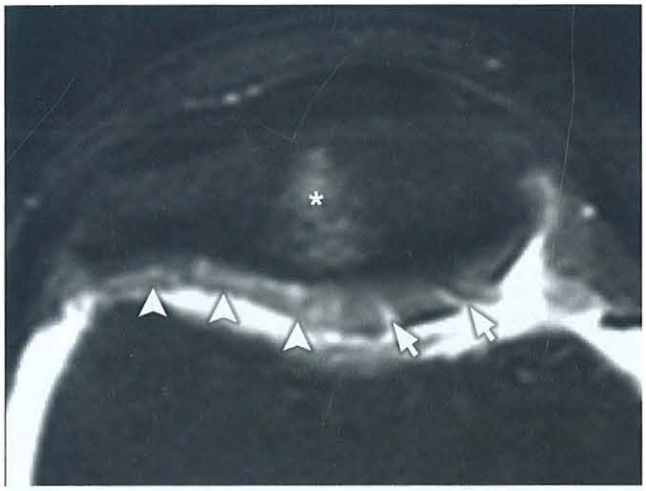

FIGURA 5-143. Condropatia patelar. A cartilagem de revestimento da patela apresenta zonas de erosão que atingem camadas profundas na faceta medial (*setas*) e junto ao vértice, mas sem exposição do osso subcondral. Nota-se extensa zona de abrasão da superfície condral na faceta lateral (*pontas de seta*) que se acompanha de edema e pequenos focos de erosão em camadas profundas. Aparentemente, o osso subcondral está coberto por uma delgada camada de cartilagem, mas há edema intraósseo (*asterisco*) na faceta lateral, o que indica envolvimento do osso subcondral não estabelecido pelo método.

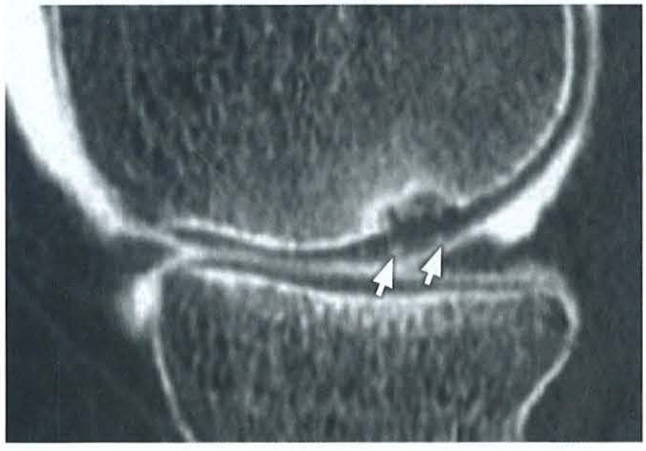

FIGURA 5-144. Artro-TC com reconstrução sagital. Pequenos defeitos na superfície condral (*setas*) que reveste uma zona de dissecção.

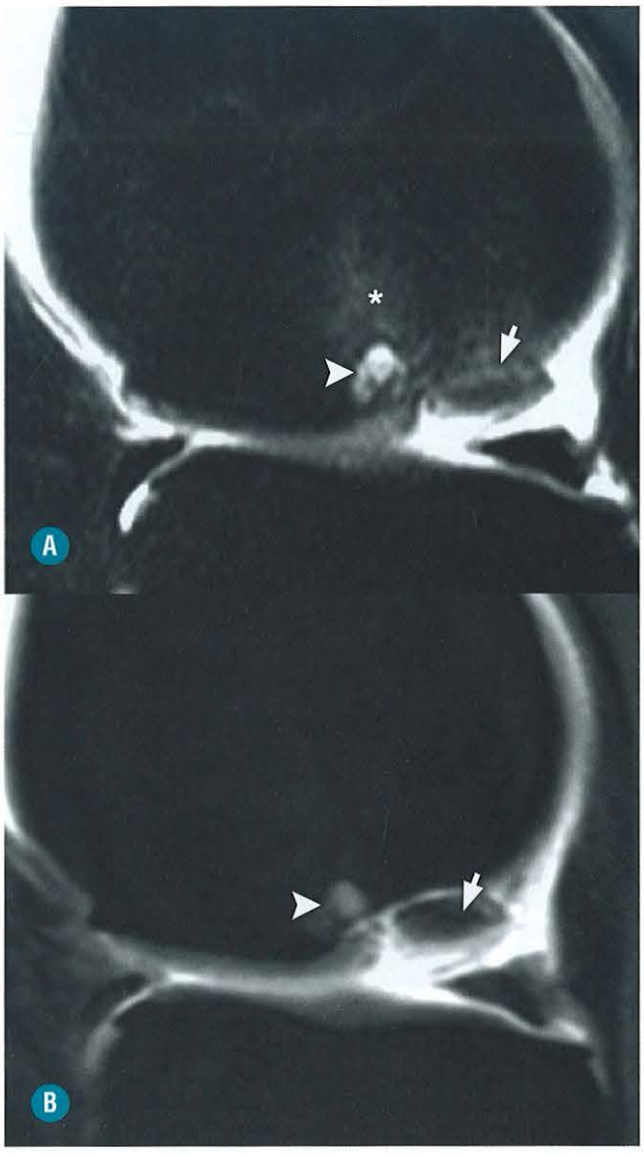

FIGURA 5-145. ARTRO-RM. **A** e **B**, Sagital T2 FAT SAT e Sagital TI FAT SAT. A lesão osteocondral é muito clara nas duas imagens. **A**, Artro-RM identifica melhor e estadia o osso dissecado (*setas*); o cisto subcondral é muito bem visível nas duas sequências (*pontas de seta*). O fato de "brilhar" na imagem de Artro-RM indica permeação de gadolínio através de falha condral. O edema ósseo só é visível na sequência T2 FAT SAT (*asterisco*).

tusões ósseas ocorre no osso subcondral e reflete uma força que impacta a superfície da cartilagem articular (Fig. 5-150).

- Lesões cartilaginosas podem ser clinicamente ocultas, mas progridem para osteoartrose. A função do radiologista é prover acurada avaliação e, assim, tornar possível tratamento precoce e prevenção para os danos agregados aos da cartilagem. Essas lesões podem ser traumáticas ou estar relacionadas com processos degenerativos como a osteoartrose.

As lesões traumáticas agudas apresentam um padrão de lesões solitárias, com acometimento total da espessura e frequentemente associadas a edema da medula óssea adjacente, caracterizada por defeitos subcondrais (hipersinal nas sequências sensíveis à água). Esse tipo de trauma pode gerar lesões condrais isoladas ou osteocondrais. Evidentemente, quando puramente cartilaginosa, será mais bem-definida diretamente se utilizarmos artro-RM ou artro-TC. Esse diagnóstico é importante quando ocorrer na superfície articular, pois fragmentos cartilaginosos no meio da engrenagem atuam como corpos livres, causando sinovites (Figs. 5-151 e 5-152).

Lesões osteocondrais crônicas são designadas como osteocondrite dissecante ou fratura transcondral. O modelo clássico de apresentação dessa entidade é no joelho. O local mais frequente é na face lateral do côndilo femoral medial. Há controvérsias quanto à sua etiologia. Atualmente, a isquemia é a mais aceita, sendo mais frequente no sexo masculino (2:1). É uma lesão produzida durante o crescimento (10 a 20 anos), com maior pico durante a adolescência. O papel do radiologista é, primeiramente, reconhecer a lesão na radiografia

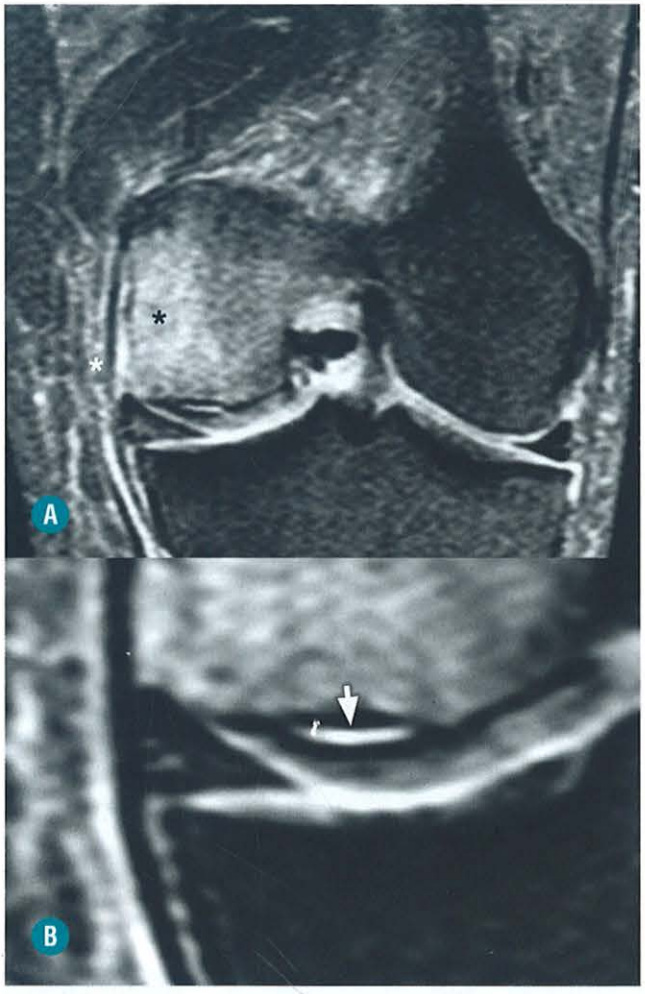

FIGURA 5-146. **A** e **B,** COR DP FAT SAT. Fratura condral. Paciente de 22 anos, do sexo masculino, com entorse do joelho durante partida de basquete. Delaminação da cartilagem do côndilo femoral medial, com soltura parcial. A cortical do fêmur em correspondência não apresenta fratura. Note edema intraósseo (*asterisco branco*) e periligamentar do LCM (*asterisco preto*).

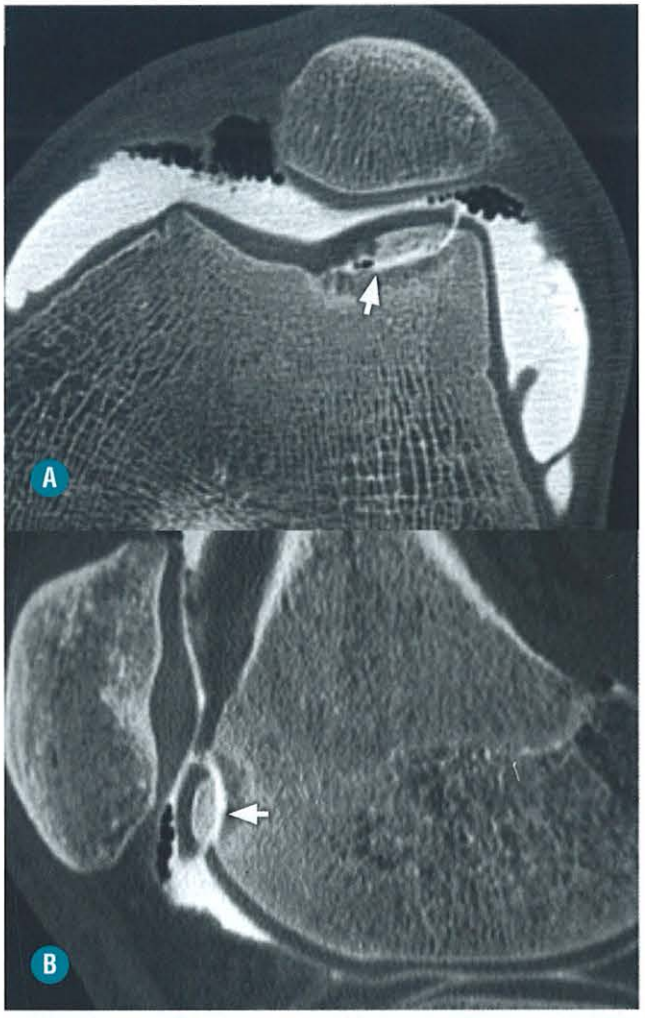

FIGURA 5-147. Fratura osteocondral. **A** e **B,** ARTRO-TC do joelho com corte axial e construção sagital. Destacamento completo do osso e da cartilagem da tróclea femoral lateral com o contraste entre a tróclea e o fragmento osteocondral (*setas*). (*Cortesia do Dr. Alain Blum, Nancy-França.*)



FIGURA 5-148. Radiografia simples em perfil demonstrando lesão óssea no côndilo femoral lateral (*seta*), em um quadro de entorse, clássico para rotura do LCA.

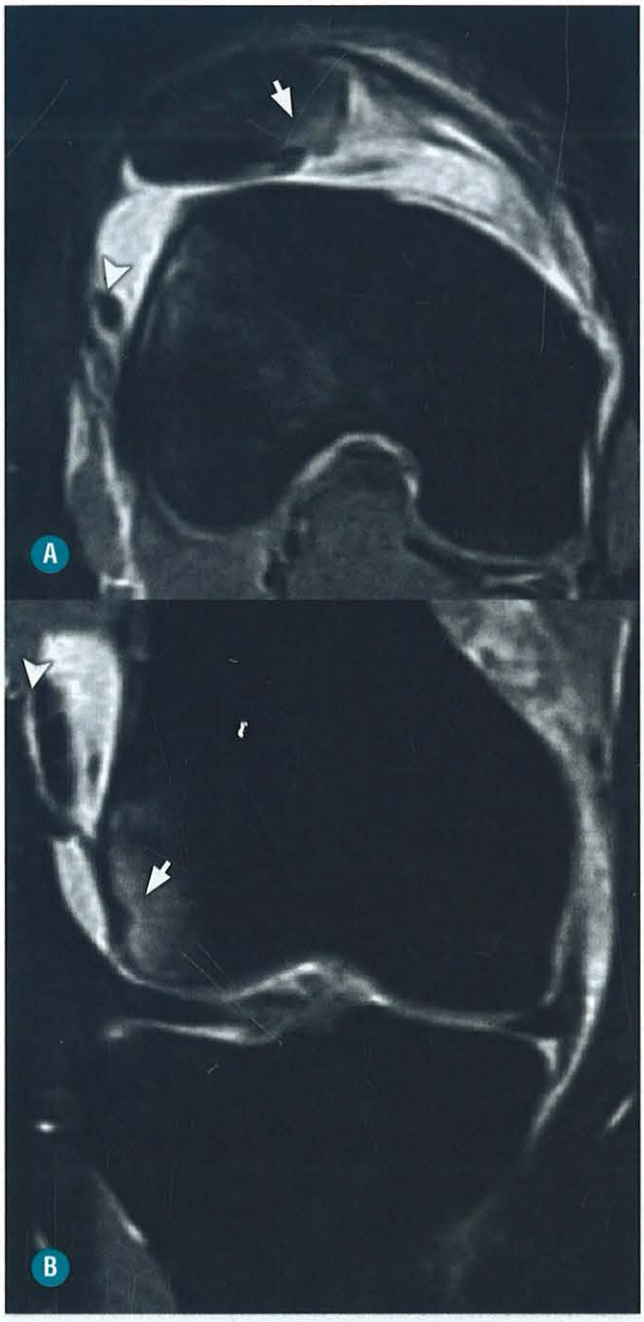

FIGURA 5-149. **A** e **B**, Luxação reduzida da patela. AXIAL e Coronal T2 FAT SAT. Sinais indiretos de deslocamento ósseo com imagens de contusão na borda média da patela e lateral do fêmur. O sulco troclear é displásico, sendo fator predisponente para luxação. Derrame articular de moderado volume que contém corpos livres osteocartilaginosos (*seta*) destacados da patela.



FIGURA 5-150. Imagem de RM em SAG DP. Fratura osteocondral no côndilo femoral lateral (*setas*) e edema heterogêneo intraósseo ao redor da zona de contusão constituindo microfratura do trabeculado ósseo (*asterisco*).

simples e depois nas imagens mais sofisticadas, para que seja devidamente estadiada e depois classificada como potencialmente estável ou instável (Fig. 5-153). A RM é o exame de referência no protocolo pré-terapêutico, sendo capaz de avaliar área da lesão e discernir cinco zonas distintas que vão aportar informações quanto ao potencial de instabilidade ou estabilidade (Fig. 5-154). Uma lesão instável é mais suscetível à evolução desfavorável e tem como principal alteração o dano na cartilagem – nesse caso, é relevante o valor da artro-TC e artro-RM (Fig. 5-155). Outras alterações que refletem riscos deverão ser reconhecidas, pois no cômputo geral influenciarão em um pior prognóstico. A idade no momento diagnóstico é um fator prognóstico. O aparecimento tardio, próximo ao fechamento da cartilagem de crescimento, é mais desfavorável, enquanto, detectado precocemente, pode ter cura espontânea (Fig. 5-156). Quanto maior o tamanho do fragmento dissecado, maior tendência a uma evolução ruim. Halo com hipersinal T2 ao redor da lesão, se for pela presença de líquido, reflete um fragmento solto, ao contrário do tecido de granulação, que reforça pelo contraste que indica material fibrocicatricial reparativo, evoca estabilidade. Irregularidade na placa óssea subcondral nas margens da lesão e alterações císticas subjacentes são modificações com prognóstico mais reservado (Fig. 5-9). A vitalidade do fragmento dissecado deverá ser feita com sequência T1 com gadolínio endovenoso e estudo do sinal do fragmento em relação ao osso epifisário sadio (Figs. 5-157 e 5-158). E, por fim, fragmento ósseo deslocado com leito da lesão vazio, com ou sem líquido intra-articular de permeio, é um sinal inequívoco de instabilidade (Fig. 5-159). Existe uma classificação da osteocondrite dissecante, baseada em achados artroscópicos, que varia de grau 0 a grau IV, porém insistimos que o mais importante é abastecer o clínico das informações necessárias, descrevendo as alterações importantes e decisivas para uma conduta terapêutica correta.

Duas principais armadilhas devem ser evitadas quando se trata de lesões osteocondrais, e elas estão ligadas ao esqueleto

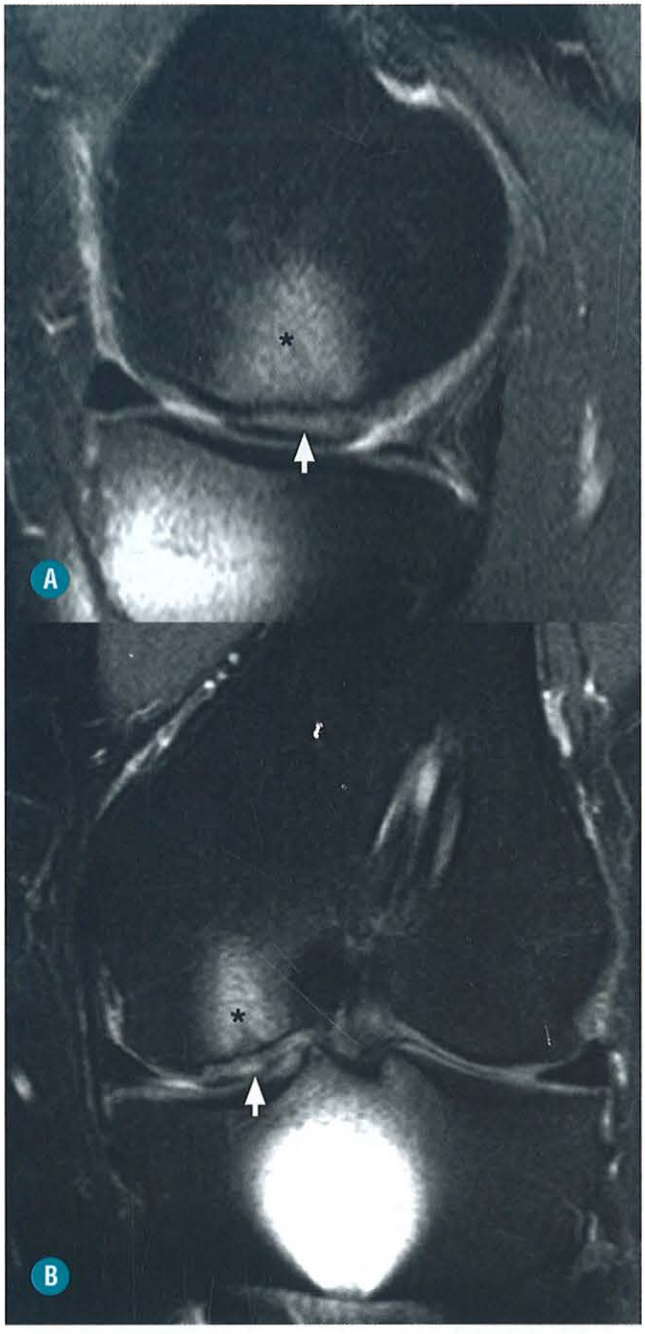

FIGURA 5-151. A e **B.** SAG e CORONAL DP FAT SAT. **A** e **B,** Lesão condral evoluindo com dor medial após meniscectomia parcial há oito meses, sem trauma aparente. Destacamento de parte da cartilagem do côndilo femoral medial associado a edema ósseo (*asteriscos*) e discreta infração do osso subcondral.

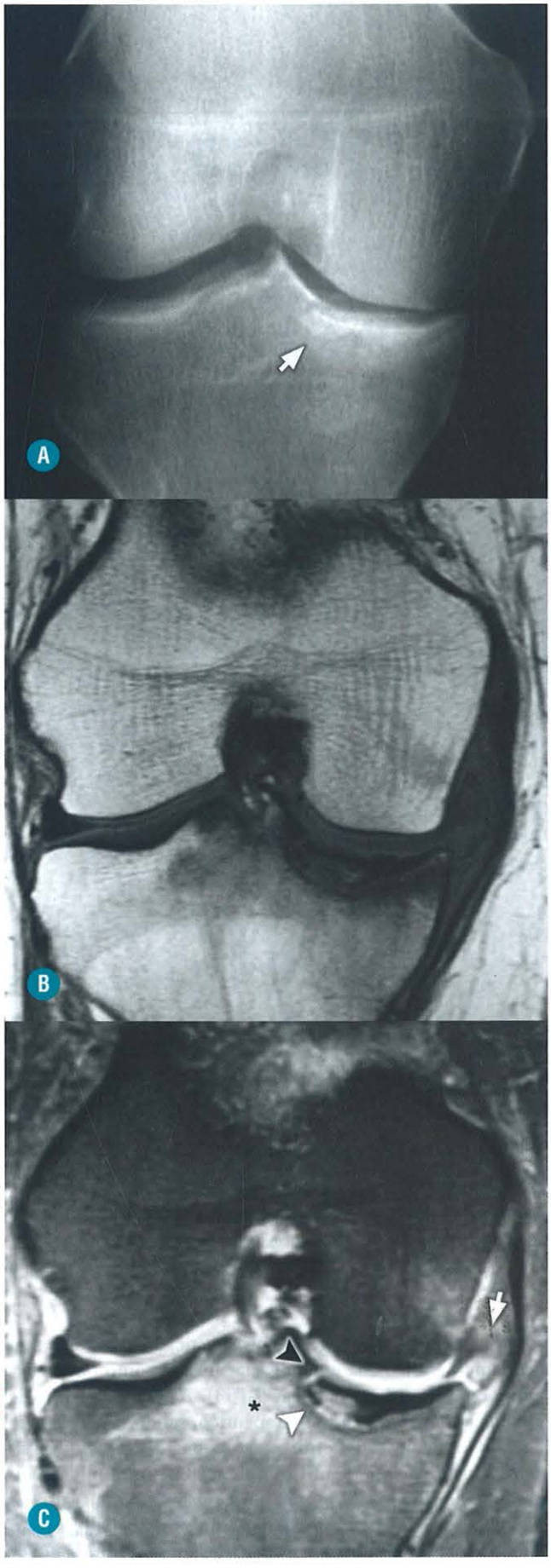

FIGURA 5-152. Fratura osteocondral. **A,** Radiografia simples frontal demonstrando redução do espaço articular medial com esclerose subcondral do platô tibial que apresenta um "degrau" (*ponta de seta branca*) por possível traço de fratura. **B** e **C,** Coronal T1 e Coronal DP FAT SAT. Fratura osteocondral da superfície articular do platô tibial medial, com rebaixamento e edema intraósseo (*asterisco*) e extensão para cartilagem (*ponta de seta preta*). O quadro é de lesão por sobrecarga mecânica. Note menisco medial luxado (*seta*). (*Cortesia do Dr. Xavier Stump, São Paulo-SP.*)

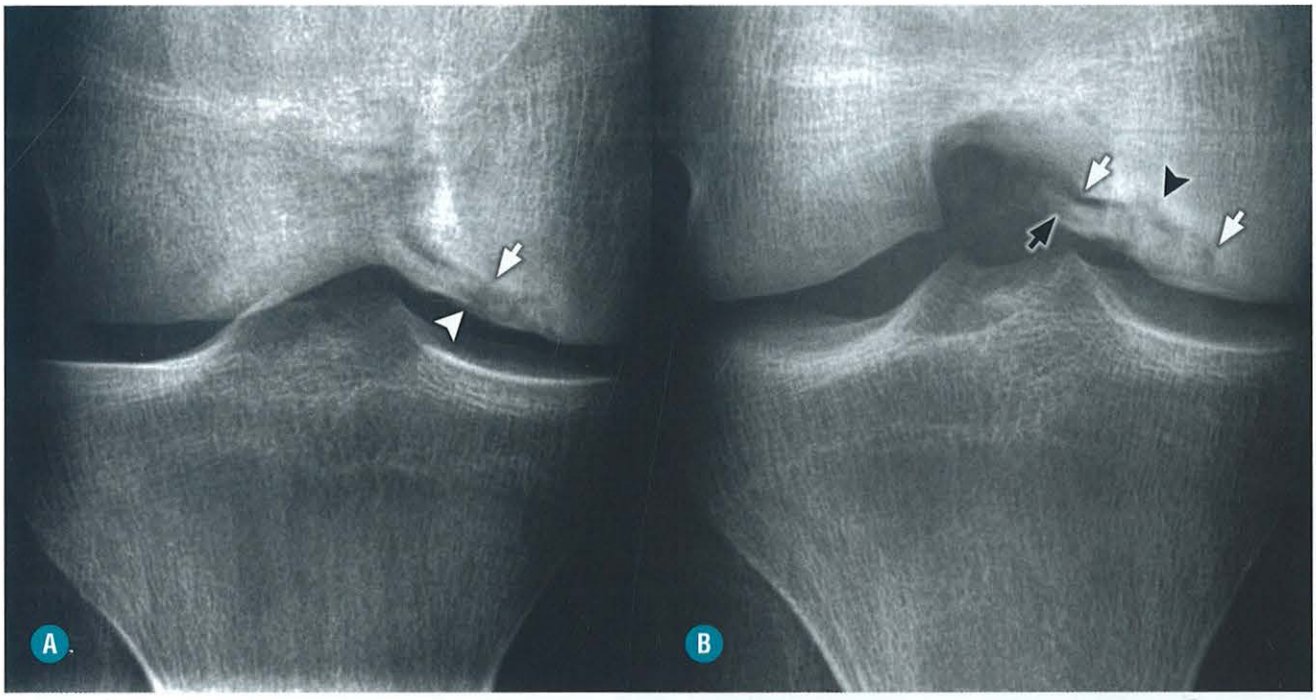

FIGURA 5-153. **A** e **B**, Osteocondrite dissecante. **A**, Radiografia simples na incidência frontal. Nota-se fragmento ósseo (*ponta de seta branca*) e irregularidades maldefinidas à superfície articular do côndilo femoral medial (*seta*). **B**, A incidência de Schuss permitiu melhor demarcação de todo o leito de dissecção (*setas brancas*) contendo fragmento irregular, com parte do seu constituinte fora do leito (*seta preta*). Esses achados, somados à esclerose da área de dissecção (*ponta de seta preta*), são sinais de mau prognóstico (*ponta de seta branca*).

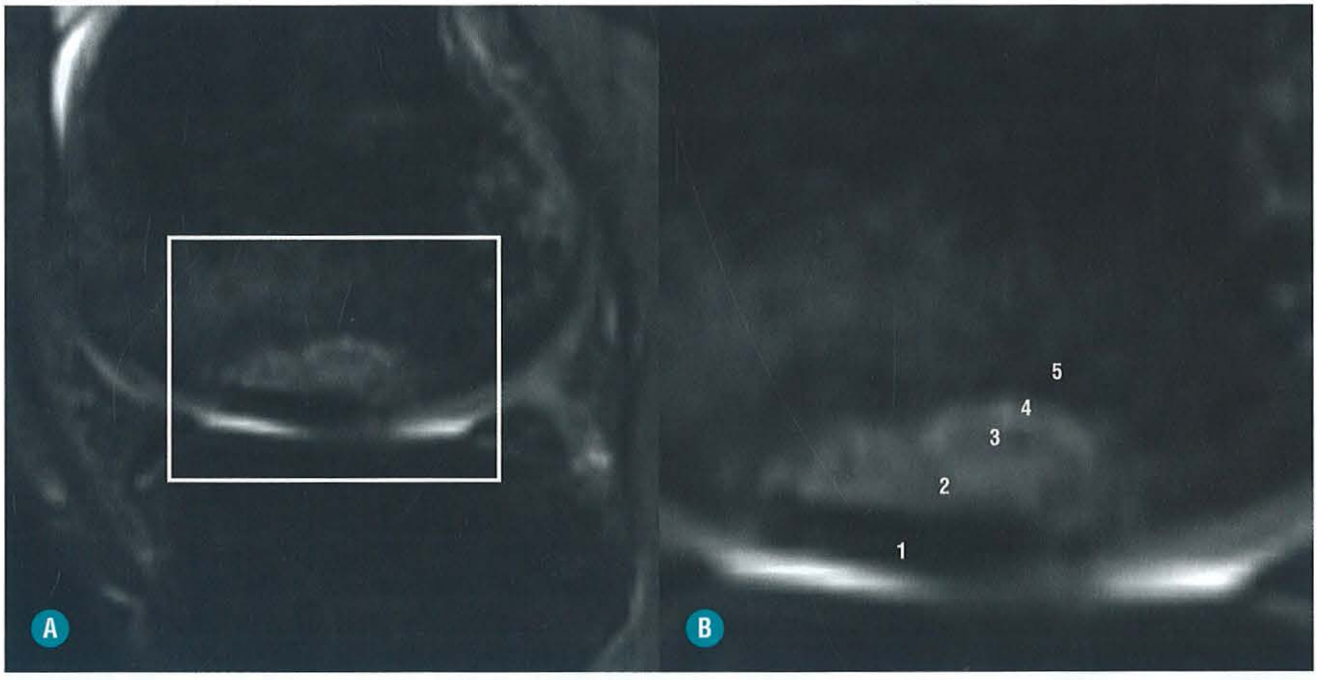

FIGURA 5-154. Osteocondrite dissecante. **A** e **B**, SAGITAL DP FAT SAT. Anomalia osteocondral do côndilo femoral medial, portanto cinco zonas lesionais distintas, mais bem identificadas na imagem aumentada (**B**). 1. Cartilagem de revestimento. 2. Fragmento dissecado. 3. Interface fragmento/nicho. 4. Nicho de dissecção. 5. Osso epifisário.

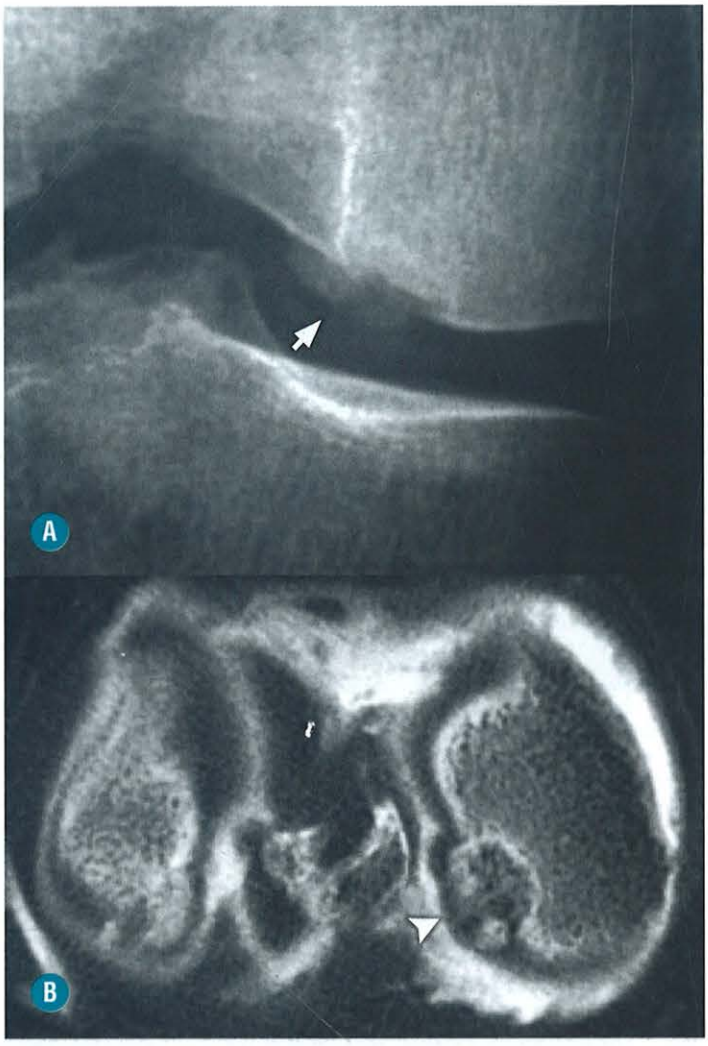

FIGURA 5-155. Osteocondrite dissecante. **A,** Radiografia simples frontal, alteração do côndilo femoral medial com fragmentação óssea (*seta*). **B,** Corte axial de Artro-TC. A cartilagem que reveste o leito dissecado está intacta (*ponta de seta*), impedindo a passagem do contraste para o interior do nicho.

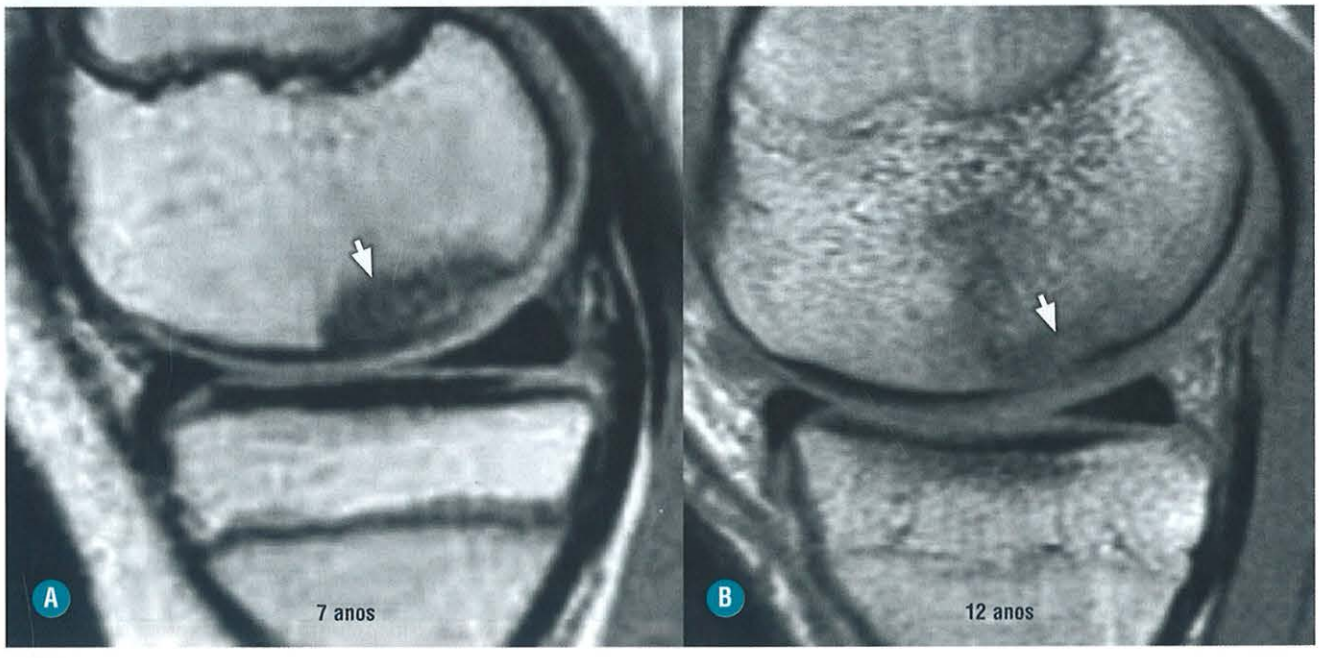

FIGURA 5-156. Osteocondrite dissecante. **A** e **B,** Sagital T1. Lesão subcondral em semilua no côndilo femoral medial detectado aos 7 anos de idade (*seta*). O controle cinco anos depois demonstra involução da lesão, sem sequelas osteocondrais (*seta*).

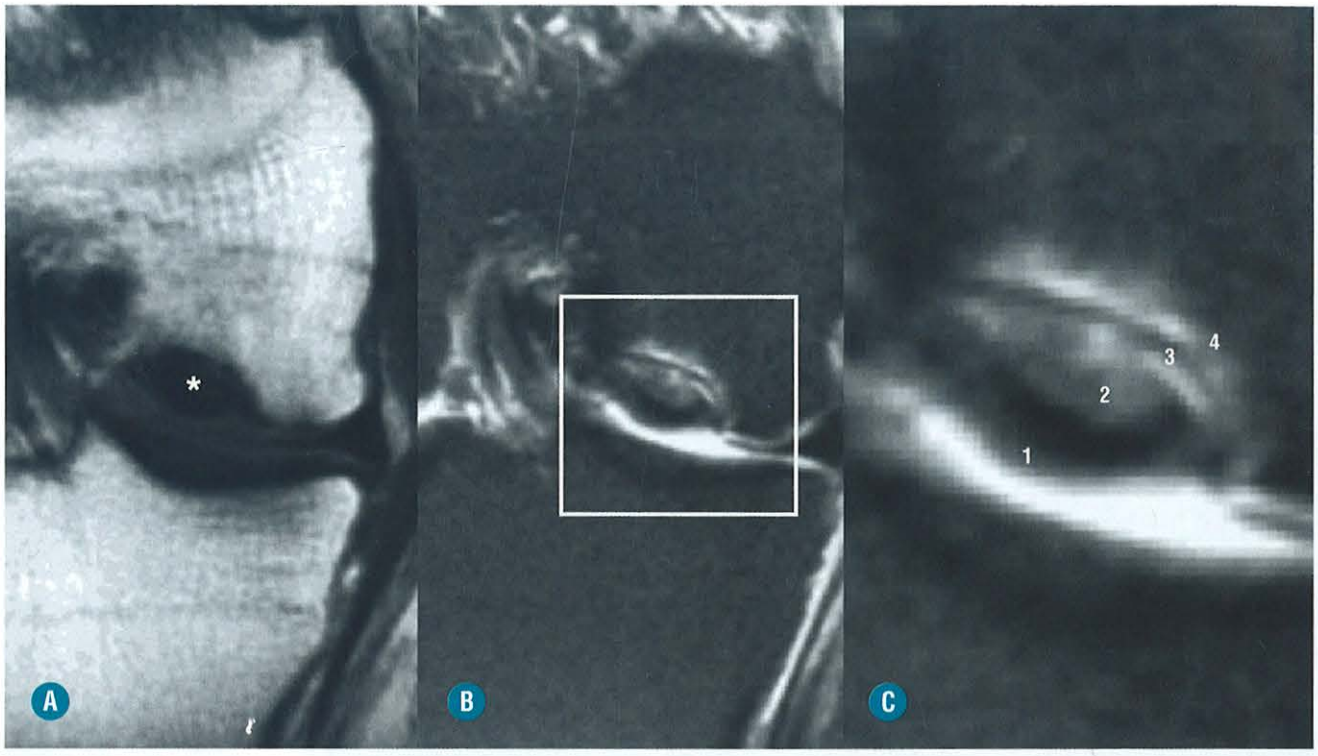

FIGURA 5-157. Osteocondrite dissecante – estadiamento. **A,** SAGITAL T1. **B** e **C,** CORONAL DP FAT SAT. Fragmento ósseo dissecado da face externa do côndilo femoral medial. O fragmento *in loco* apresenta baixo sinal T1. **B** e **C,** Quatro zonas são perfeitamente visíveis. Zona 1. A cartilagem parece revestir o fragmento. Zona 2. O fragmento exibe hipersinal que, na correlação com a sequência T1, deve significar edema. Zona 3. Ao redor do fragmento, há hipersinal que pode ser líquido ou tecido de granulação. Zona 4. Osso epifisário regular exibe hipersinal que, na correlação com T2, igualmente corresponde a edema. A utilização de gadolínio endovenoso (não realizada) confirmaria o edema com reforço do fragmento, o que significa viabilidade da medular óssea. Um reforço da zona 3 significa tecido de granulação, lesão potencialmente estável. Na ausência de reforço, reflete a presença de líquido, portanto lesão potencialmente instável.

imaturo das crianças: o defeito patelar dorsal e as irregularidades das linhas de fise dos côndilos femorais. O defeito patelar dorsal é uma área radioluminescente identificada no aspecto dorsal superior e lateral da patela em pessoas jovens. Na criança, é uma verdadeira área lítica; no adulto é preenchida por osso normal ou esclerótico. Não deve ser confundida como uma manifestação da osteocondrite dissecante, geralmente é um achado incidental. A localização e a faixa etária contribuem para o diagnóstico correto (Fig. 5-160). As irregularidades das linhas de fise ocorrem por imaturidade de ossificação dos côndilos femorais. A confusão com fratura acontece mais frequentemente quando examinado um membro isoladamente em cortes e, principalmente, em cortes axiais (Fig. 5-161).

PERSPECTIVAS

Com a inovação tecnológica surgiram sequências de RM específicas para avaliação da cartilagem, permitindo quantificar a morfologia e a composição. Essas novas técnicas ainda não têm aplicação clínica ampla, pois dependem de *softwares* e demandam muito tempo de aquisição por sequência de estudo. Mas, com o advento das novas técnicas, a RM permitirá a detecção precoce de danos cartilaginosos, instituindo, assim, tratamentos cada vez mais efetivos.

■ Lesões Tendíneas

As lesões tendíneas do joelho envolvem basicamente estruturas extra-articulares que compreendem o tendão do quadríceps, o tendão patelar, bíceps femoral, tendão semimembranoso e os tendões da pata de ganso.

As patologias do tendão do quadríceps podem ser de natureza micro ou macrotraumática ou doenças sistêmicas. Embora a natureza microtraumática seja a mais frequente, qualquer uma dessas formas podem predispor tendinopatia ou rotura. As roturas são mais frequentes que as tendinopatias; elas geralmente decorrem do rápido mecanismo de desaceleração, forçando uma flexão do joelho, resultando em forte contração muscular e causando a rotura. A maioria das lesões ocorre na inserção na patela e vista sob a forma de rotura total ou parcial. Na rotura parcial, há preservação de parte de suas fibras, sendo mais bem caracterizada pela RM com imagens hiperintensas em uma das faces do tendão. Nas roturas de espessura total, há completa indefinição das fibras do tendão e um grande hematoma pode ser observado ocupando local do rasgo. Nota-se ainda diferentes graus de retração miotendíneas próximos do quadríceps e deslocamento inferior da patela por mecanismo de tração do tendão patelar, por não ter mais a oposição do tendão quadricipital, sendo esse achado possível de ser identificado

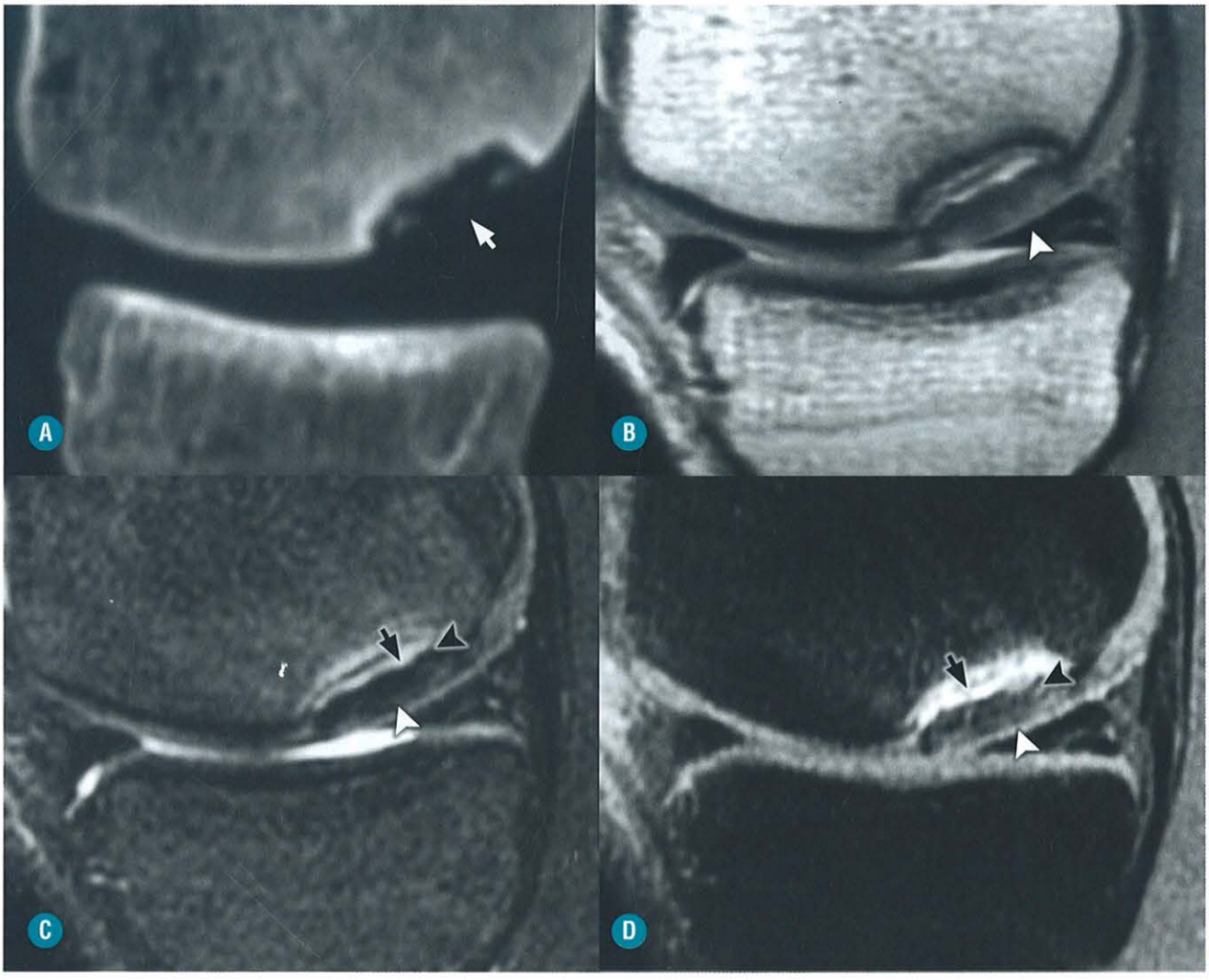

FIGURA 5-158. Osteocondrite dissecante estável. **A,** Reconstrução sagital de TC. **B,** Sagital T1. **C,** Sagital DP FAT SAT. **D,** Sagital T1 FAT SAT gadolínio endovenoso. **A, B, C,** e **D,** O corte de TC não vai além da identificação de um leito de dissecção contendo fragmentações ósseas (*seta branca*). A RM estadia melhor, demonstrando fratura transcondral com cartilagem de revestimento intacta (*ponta de seta branca*). Hipersinal DP ao redor da lesão, e isso inclui a interfase fragmento/nicho (*seta preta*) e o nicho de dissecção (*ponta de seta preta*), obteve importante reforço após a administração do gadolínio (*seta branca*), o que evoca respectivamente a presença de tecido de granulação no nicho de dissecção (*seta preta*) e a viabilidade do fragmento (*ponta de seta preta*). Todas essas evidências indicam que se trata de uma lesão potencialmente estável.

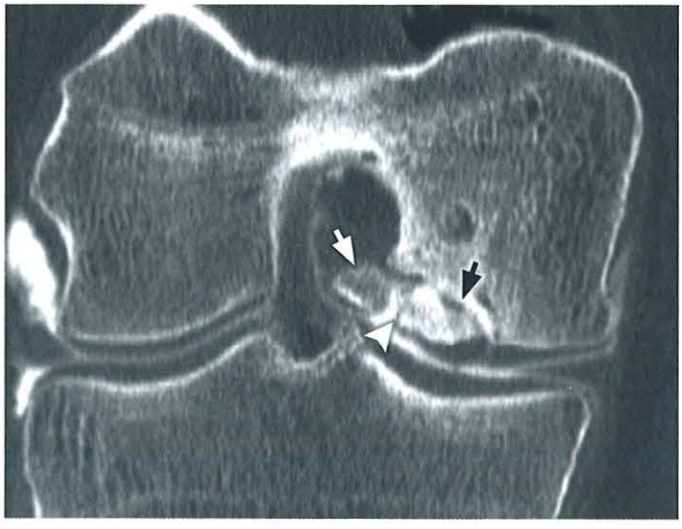

FIGURA 5-159. Osteocondrite dissecante instável. Reconstrução coronal de ARTRO-TC. Fragmento ósseo dissecado e deslocado (*seta branca*) com passagem de contraste articular para o leito de dissecção (*seta preta*) através de lesão condral (*ponta de seta*).

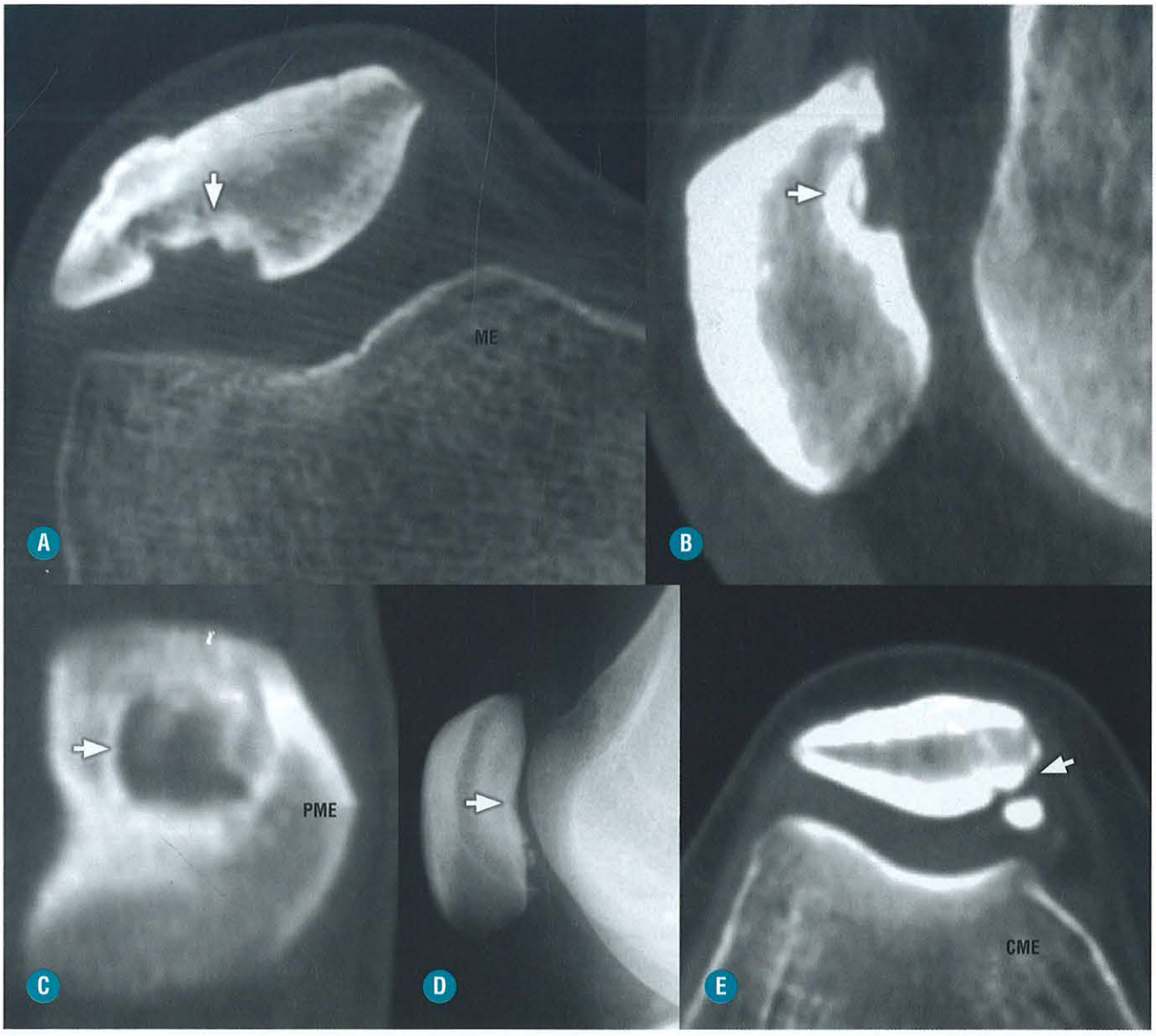

FIGURA 5-160. Defeito patelar dorsal × osteocondrite dissecante da patela. **A, B** e **C,** Corte axial de TC. **D** e **E,** Radiografia simples em perfil e corte axial de TC. Reconstruções sagital e coronal. Defeito patelar dorsal (*setas*). Fragmento dissecado do ponto médio da patela e da sua faceta medial. **A, B, C, D** e **E,** O defeito patelar dorsal invariavelmente ocorre na face lateral em um local mais alto que o esperado para osteocondrite. Porção medial da patela (PME). Côndilo femoral medial (CME).

nas radiografias em perfil (Figs. 5-162 e 5-163). Nos casos de doenças sistêmicas, como hiperparatireoidismo, gota, diabetes, obesidade e terapia com esteroides, a rotura pode ocorrer com mínimos graus de traumas (Fig. 5-164). As tendinoses são mais raras, elas resultam em espessamento das fibras do tendão que são demonstradas pelas imagens de RM por espessamento fusiforme associado a sinal intermediário intrassubstancial nas sequências ponderadas em T2. O tendão do quadríceps é constituído de fibras de quatro músculos diferentes, resultando em um aspecto estratificado e isso não pode ser confundido com patologia (Fig. 5-165).

As lesões do tendão patelar igualmente podem ser de origem crônica ou aguda, micro ou macrotraumática ou doenças sistêmicas. A maioria das lesões é causada pela forma crônica microtraumática devido ao superuso, levando à tendinopatia. No adulto, pode-se apresentar como tendinopatia focal ou corporal. A tendinopatia focal é a forma mais frequente conhecida por joelho do saltador, onde tipicamente os pacientes apresentam dores anteriores e normalmente a área anatômica referida é na inserção proximal na patela. Na RM, se manifesta por espessamento fusiforme no plano sagital e nodular no plano axial, exibindo sinal l intermediário nas sequências T1 e T2, junto ao polo patelar com particular acometimento da face profunda e relativa preservação da face superficial, do tendão e maior predomínio face medial do tendão (Fig. 5-166). Pode ocorrer edema da gordura adjacente e mesmo acometimento da medula óssea no polo inferior da patela. Um reforço pelo agente paramagmético na zona acometida do tendão pode estar relacionado com a fase fibrovascular da tendinopatia, especialmente presente nos tendões sintomáticos (Fig. 5-167).

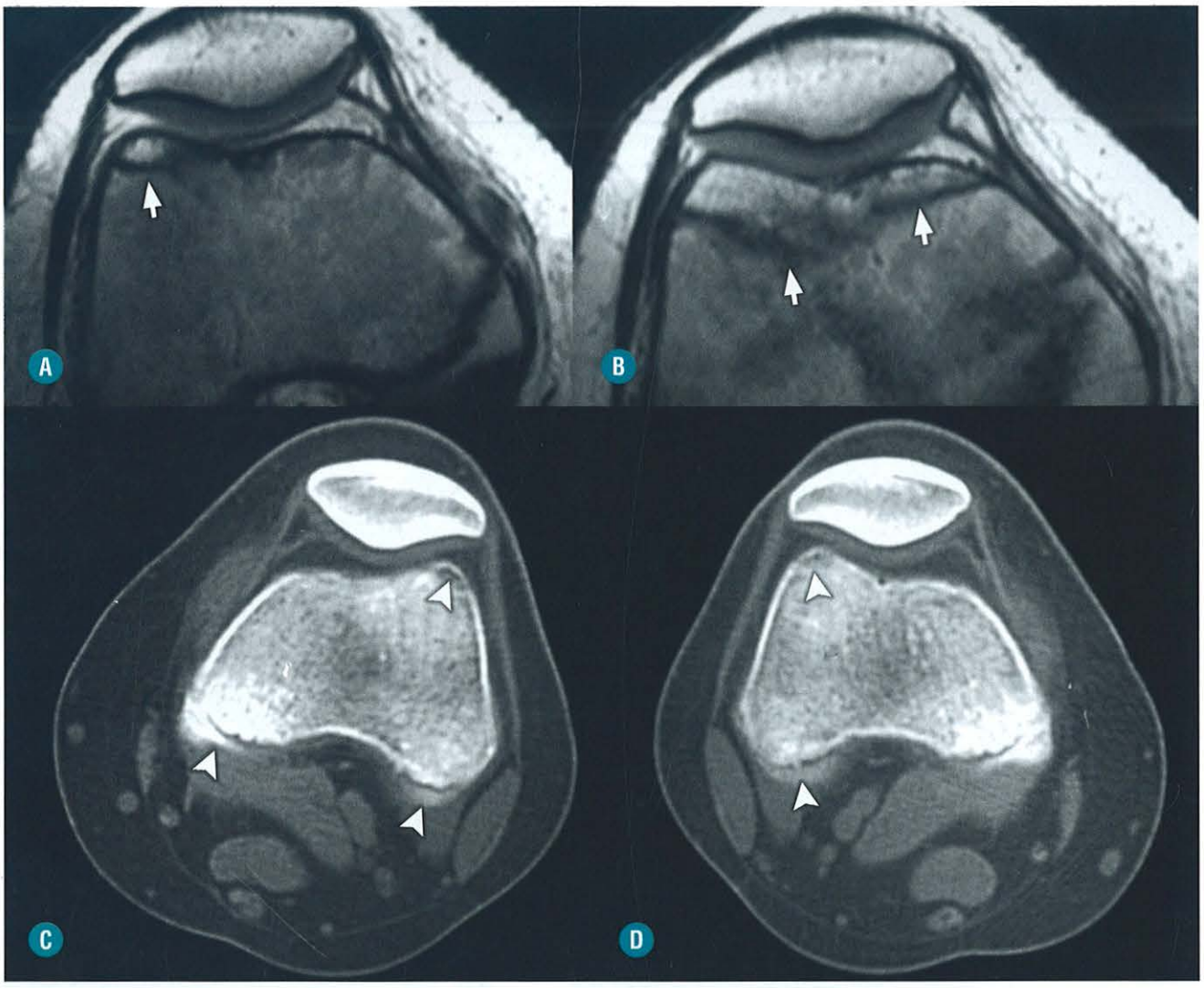

FIGURA 5-161. Irregularidades das linhas de fise. **A** e **B,** Imagens de RM. Cortes axiais contínuos na ponderação T1. **C, D** Cortes axiais de TC comparativos. **A-D,** Os cortes axiais efetuados somente no joelho direito mostram traços hipointensos junto à tróclea femoral (*setas*). Os cortes comparativos mostram que as alterações são bilaterais e simétricas (*pontas de seta*) e correspondem a irregularidades de ossificação dos côndilos femorais.

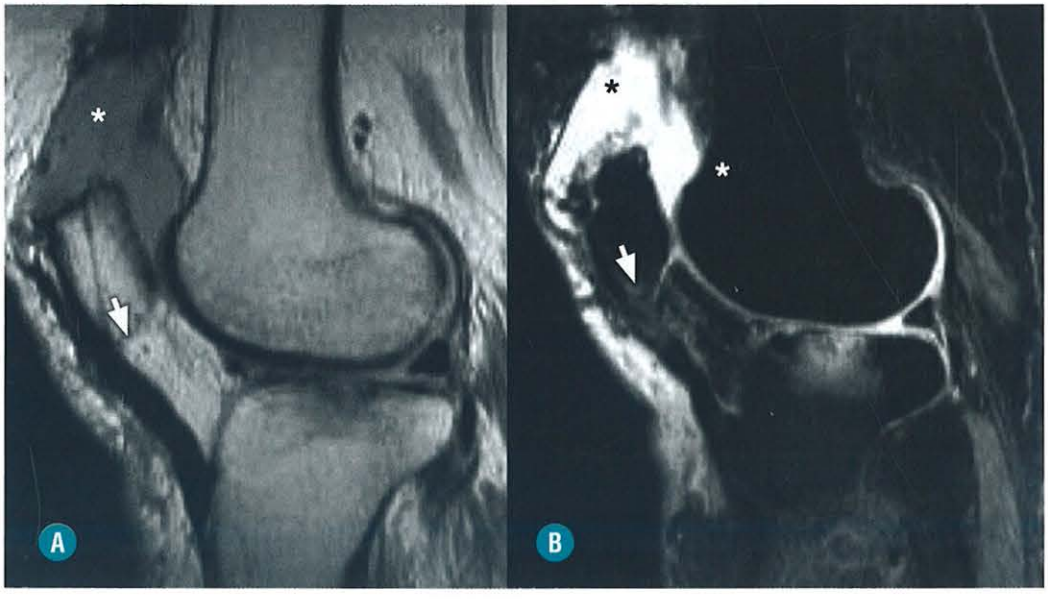

FIGURA 5-162. A e **B,** SAG T1, SAGT2 FAT SAT. Rotura de espessura total do tendão do quadríceps na inserção patelar, onde se nota coleção com hipersinal T1 e T2 consistente com hemorragia (*asteriscos*). Note deslocamento inferior da patela por tração do tendão patelar (*setas*).



FIGURA 5-163. Radiografia em perfil. Motociclista, vítima de acidente. Hematoma com nível líquido-gordura (*ponta de seta branca*) na região supra-patelar e fratura helicoidal na diáfise distal do fêmur (*ponta de seta preta*). Mesmo com o joelho em extensão, a patela está baixa (*seta*).

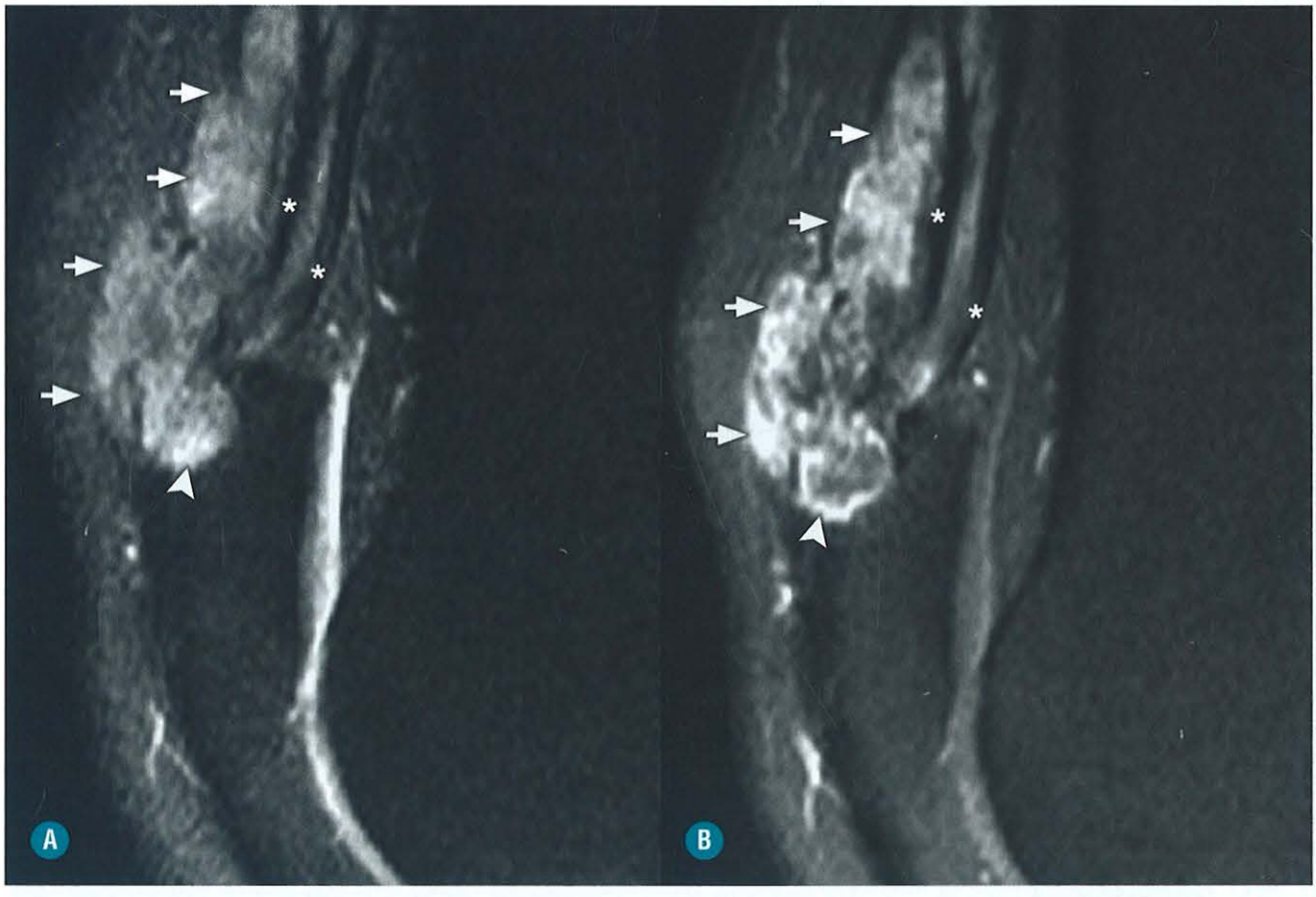

FIGURA 5-164. **A** e **B,** SAGT2 FAT SAT. Rotura parcial. Perda do aspecto trilaminar do tendão do quadríceps por rotura parcial das fibras superficiais em paciente com gota. O tofo gotoso ocupa largamente a zona de rotura (*setas*), se estende entre as fibras tendíneas profundas remanescentes e penetra na cortical da patela pela inserção tendínea (*pontas de seta*).

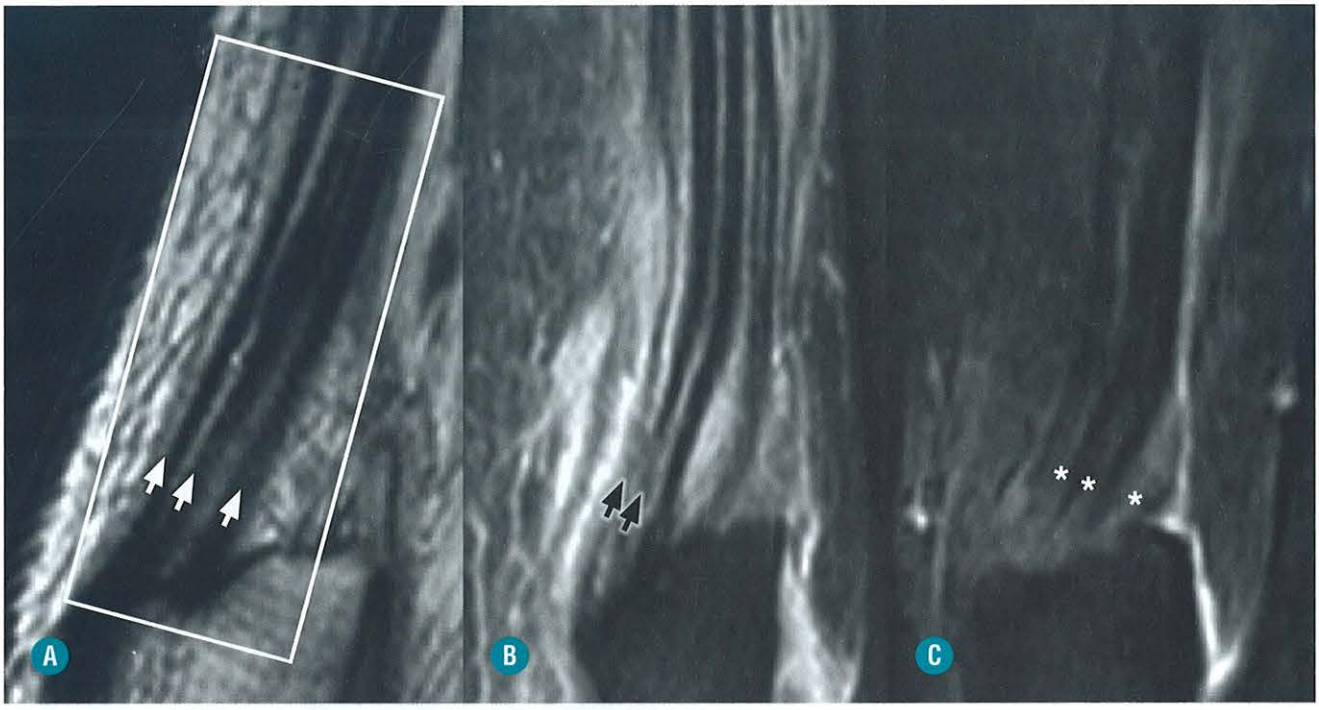

FIGURA 5-165. A, Tendinopatia do quadríceps imagens em sagital T1. **B** e **C,** Sagital T2 FAT SAT. **A,** Tendão quadríceps normal com aspecto trilaminar. **B,** Traumatismo agudo direto. Nota-se hipersinal dissociando as fibras do tendão com perda parcial do padrão estratificado próximo à inserção (*setas pretas*), a princípio considerado edema. **C,** Após 38 dias de controle evolutivo, o tendão permanece espessado e o aspecto trilaminar é praticamente reconstituído. O edema deu lugar a material isointenso, atribuído à tendinose (*asteriscos*).

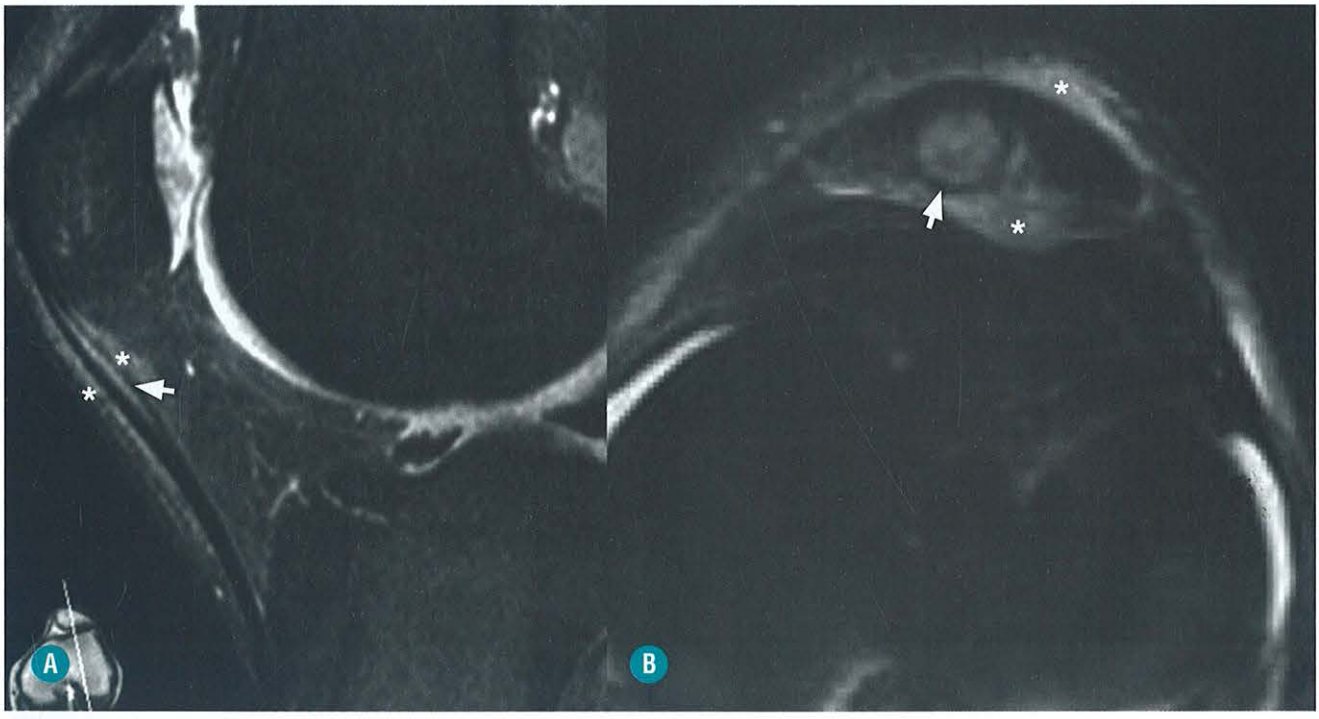

FIGURA 5-166. A e **B,** SAG e AXIAL DP FAT. Joelho do saltador. Espessamento fusiforme no sagital e nodular no axial, na face profunda e medial do tendão patelar, que exibe sinal intermediário. Note edema da gordura do tecido adiposo em torno da lesão (*asteriscos*).

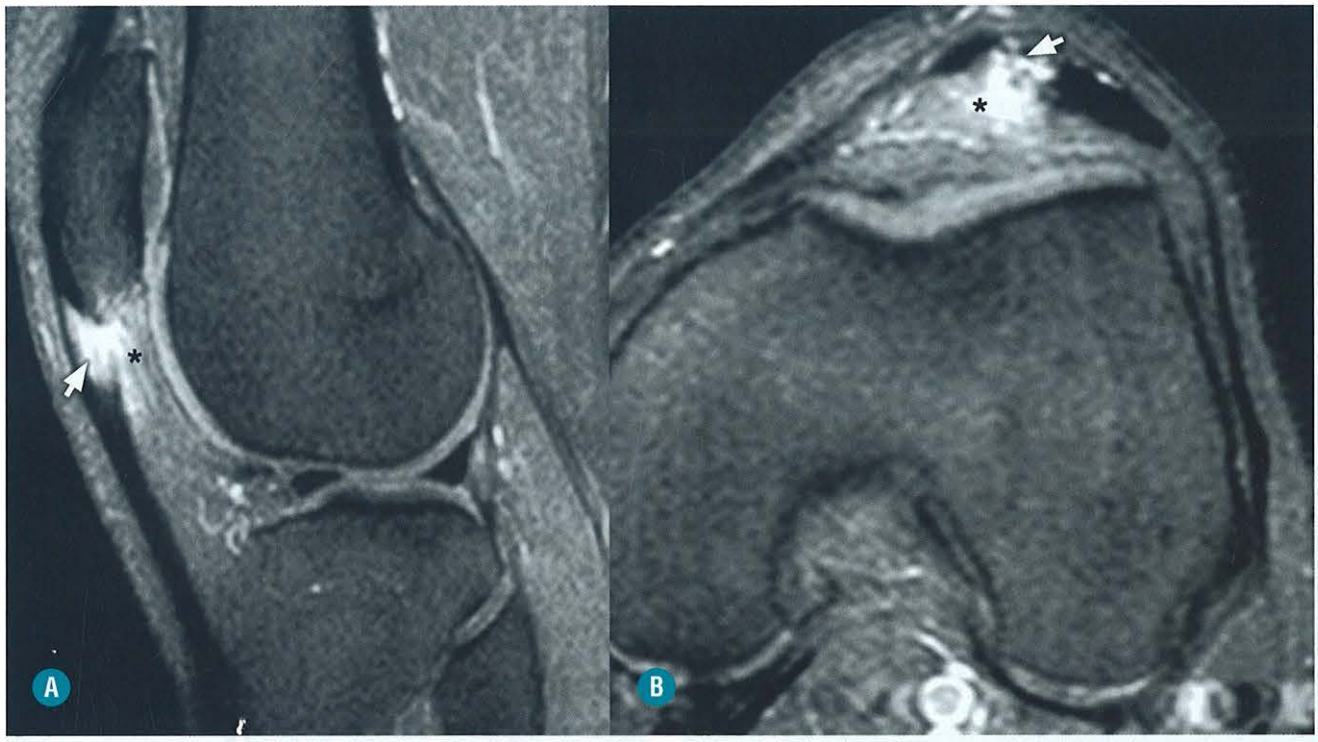

FIGURA 5-167. A e **B,** SAG, axial T1 FAT SAT e gadolínio EV. Joelho do saltador. Importante reforço em tendinopatia focal na porção profunda e medial do tendão, com edema da gordura de Hoffa e para o polo patelar em correspondência (*seta*).

Na tendinopatia corporal, o tendão apresenta-se difusamente espessado com baixo sinal T1 e T2 ou sinal intermediário em T2 (Fig. 5-168). Nos casos em que as alterações predominam na face lateral do tendão e seus arredores, uma síndrome femoropatelar pode ser aventada como fator etiológico, e uma combinação de anormalidades anatômicas do compartimento anterior do joelho deverá ser pesquisada, como, por exemplo, patela alta ou displásica e sulco troclear displásico (Fig. 5-169). As roturas são menos frequentes que as tendinopatias e podem ser completas ou parciais. Nos dois casos, em pacientes adultos, ocorrem mais fequentemente junto à inserção proximal. Nas roturas parciais, a lesão afeta apenas uma fase do tendão. Em alguns casos, pode ser difícil diferenciação com tendinose grave. O encontro de hipersinal T2 no interior da lesão favorece a possibilidade de rotura (Fig. 5-170). As roturas completas do tendão patelar são menos comuns e geralmente ocorrem na inserção proximal no adulto. O tendão apresenta-se com aparência ondulada e retraída, na fase aguda. Um hematoma frequentemente é observado na zona de descontinuidade tendínea. Pela ação dominante do quadríceps, a patela é repuxada apicalmente e pode ocorrer um arrancamento ósseo do polo inferior da patela (Fig. 5-171 e 5-172). Na criança e no adolescente, uma avulsão óssea na inserção proximal ou distal do tendão patelar pode ser encontrada dentro de um quadro de apofisite com resultado de hipersolicitação crônica (Fig. 5-173). A primeira cursa com fragmentação do polo inferior da patela e edema, muito bem caracterizado pela RM nas sequências líquido-sensitivas. Essa patologia é conhecida por síndrome de Sinding-Larsen-Johansson (apofisite de tração) e tipicamente afeta pacientes com esqueleto imaturo, no qual a placa de crescimento representa um ponto de fraqueza óssea (Fig. 5-174). A segunda é a síndrome de Osgood Schlatter, que compartilha da mesma fisiopatologia da primeira. Cursa com edema e ou fragmentação da tuberosidade anterior da tibial (TAT) e, algumas vezes, alargamento da fise. Por vezes, acompanha-se de espessamento do tendão e bursite infrapatelar (Fig. 5-175). É a principal causa de dor anterior no joelho em pacientes adolescentes. Em um diagnóstico tardio, há risco de causar as sequelas na fase adulta com fragmentação ou avulsão da TAT, que pode tornar-se hipertrófica e causar conflito nos tecidos moles ao redor (Fig. 5-176).

A dor anterior do joelho vai muito além das tendinopatias, e isso inclui as bursites e doença de Hoffa. As bursas anteriores, quando inflamadas, produzem dor local, imitando a tendinopatia patelar e apofisites de tração, sendo necessário diferenciá-las. A bursa pré-patelar, situada entre a patela e o tecido celular subcutâneo, está relacionada com sobreuso com dor local e edema (Fig. 5-177). A bursa infrapatelar está localizada nos dois terços distais do tendão patelar e pode resultar em inflamação por sobreuso do mecanismo extensor do joelho (Fig. 5-178). Um outro diagnóstico diferencial de dor no compartimento anterior é a doença de Hoffa. É uma estrutura intracapsular denominada gordura infrapatelar de Hoffa. Ela pode sofrer impactos repetitivos (traumatismos) com hemorragias localizadas, resultando em inflamação gordurosa e dor local. A gordura inchada pode ficar encarcerada entre o côndilo femoral e a tíbia, piorando ainda mais o processo. A RM identifica uma gordura de Hoffa espessada por edema que pode ser difuso ou localizado (Fig. 5-179).

O tendão do músculo bíceps femoral é o mais forte dos isquiotibiais. A lesão tendínea normalmente está associada à avulsão da inserção distal na fíbula. Roturas isoladas são ra-

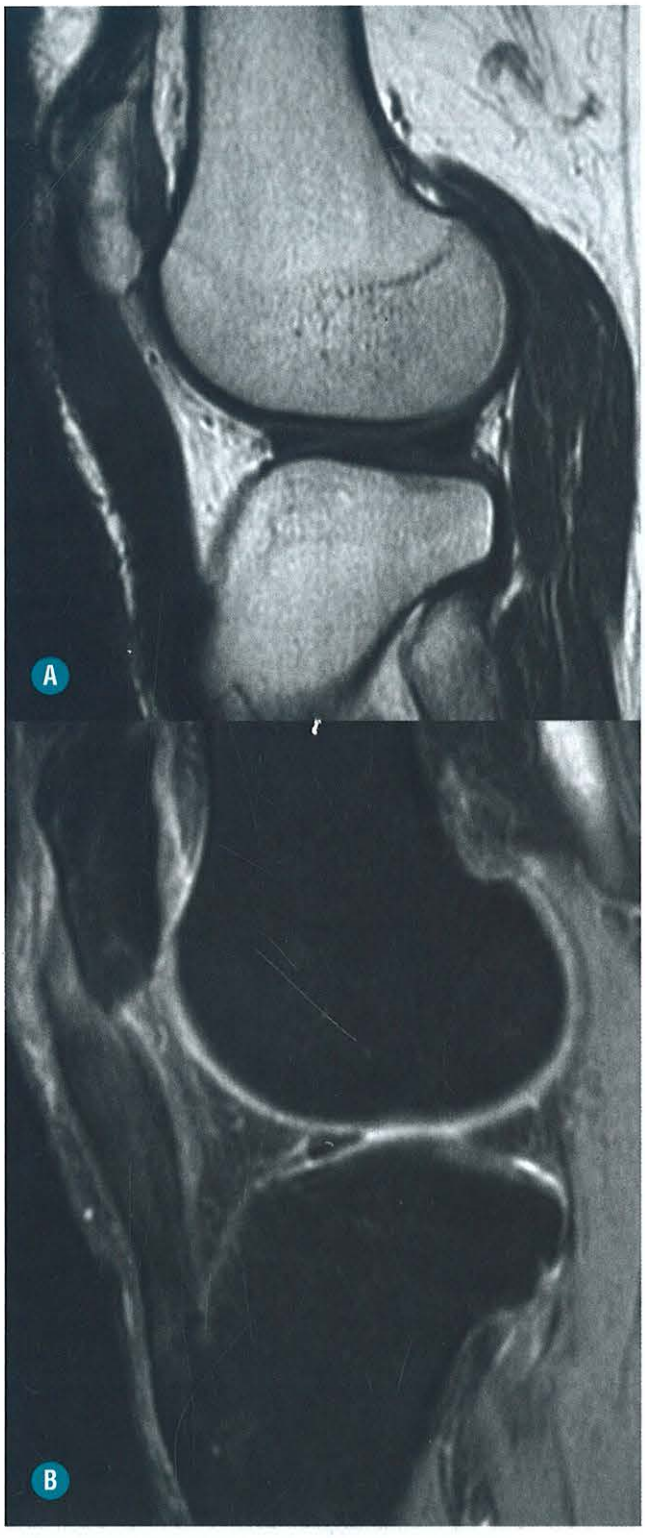

FIGURA 5-168. A e **B,** SAG T1 e DP FAT SAT. Tendinopatia corporal. O tendão patelar está difusamente espessado e heterogêneo.



FIGURA 5-169. A, SAG T1, **B,** SAGITAL e **C,** AXIAL T2FAT SAT GD EV. Rotura parcial das fibras profunda e proximal do tendão patelar (*setas*).

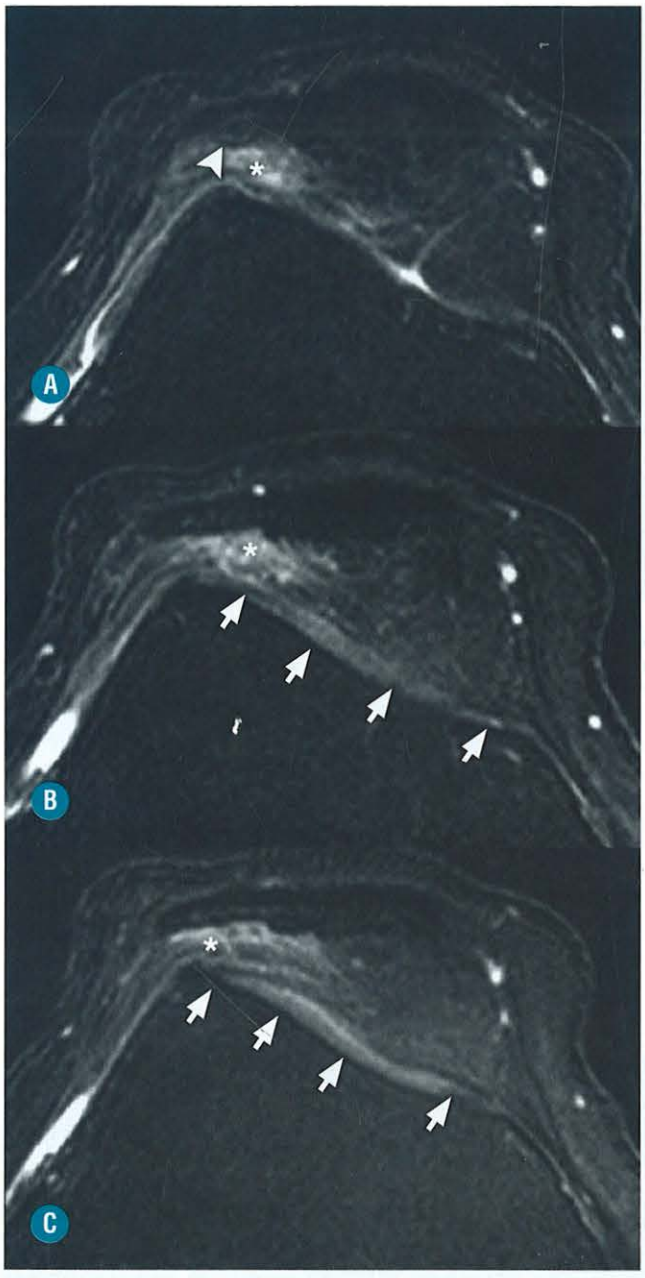

FIGURA 5-170. A, B e **C,** axial T2. FAT SAT. Conflito tendíneo troclear. A face lateral do tendão patelar está afilada de contornos irregulares e exibindo discreto aumento de sinal intrassubstancial, acompanhado de edema da gordura de Hoffa entre o tendão e a tróclea femoral lateral (*asteriscos*). Nota-se sulco troclear displásico (*setas*). Há espessamento nodular na junção do tendão junto com o retináculo lateral (*ponta de seta*).

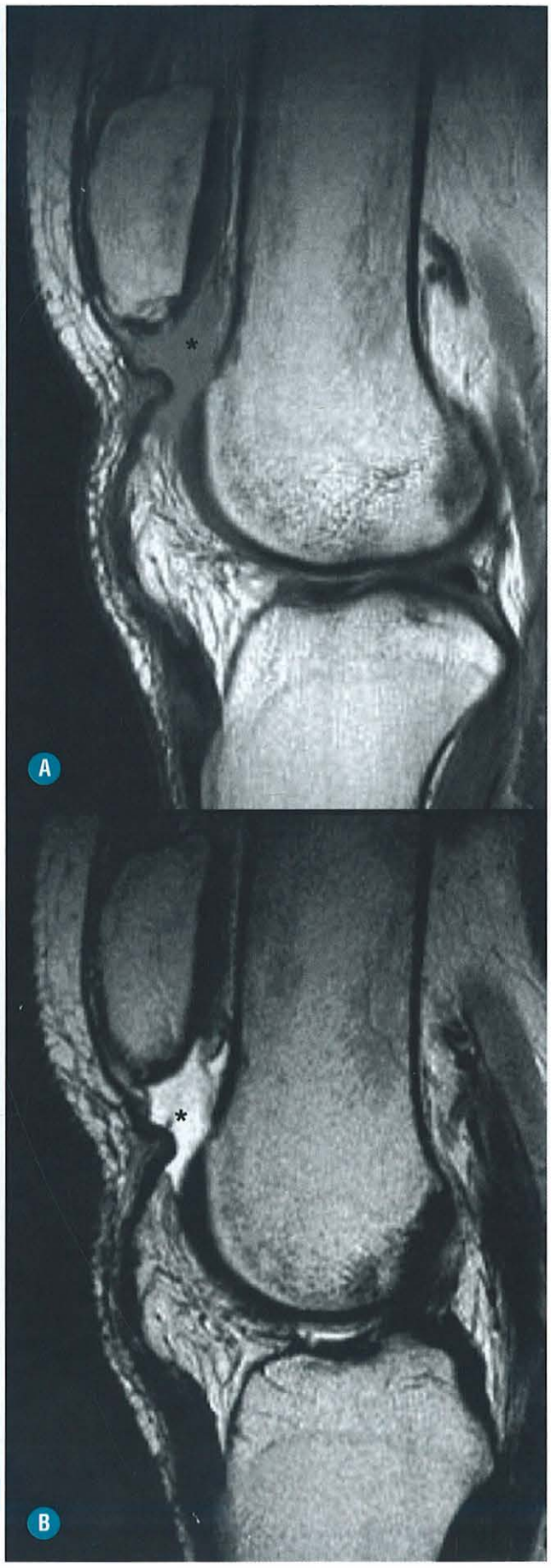

FIGURA 5-171. Rotura completa do tendão patelar **A,** SAG T1 e **B,** sagital T2. Rotura completa na inserção proximal do tendão patelar (*seta*), com o coto retraído e imerso em fluido com hipersinal T1 e T2, compatível com hematoma (*asteriscos*). A patela está alta.

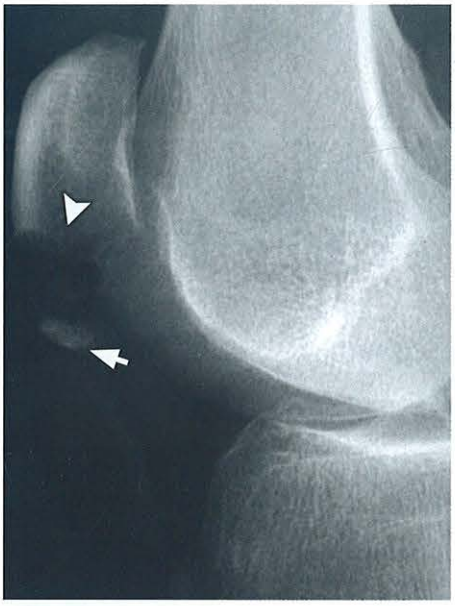

FIGURA 5-172. Radiografia simples em perfil. Paciente de 24 anos, do sexo masculino, com dor anterior súbita durante salto em basquete universitário. Avulsão óssea do polo patelar (*ponta de seta*) no sítio de inserção do tendão (*seta*).

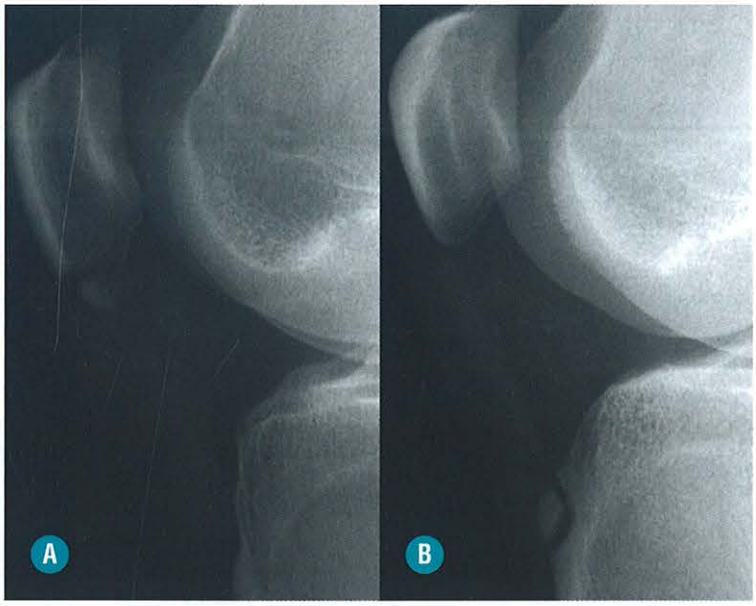

FIGURA 5-173. Radiografia simples em perfil. **A** e **B,** Pacientes de 18 e 19 anos, do sexo masculino, ambos com antecedentes de dor crônica anterior. Avulsões proximal e distal no sítio de inserção do tendão patelar sequela de apofisite crônica.



FIGURA 5-174. A e **B,** SAG e AXIAL T2 FAT SAT. Síndrome de Sinding-Larsen-Johansson. Paciente de 10 anos, do sexo masculino, com dor de longa data na patela. Sinais de deslocamento sem destacamento completo da apófise inferior da patela acompanhados de edema ósseo (*setas*).

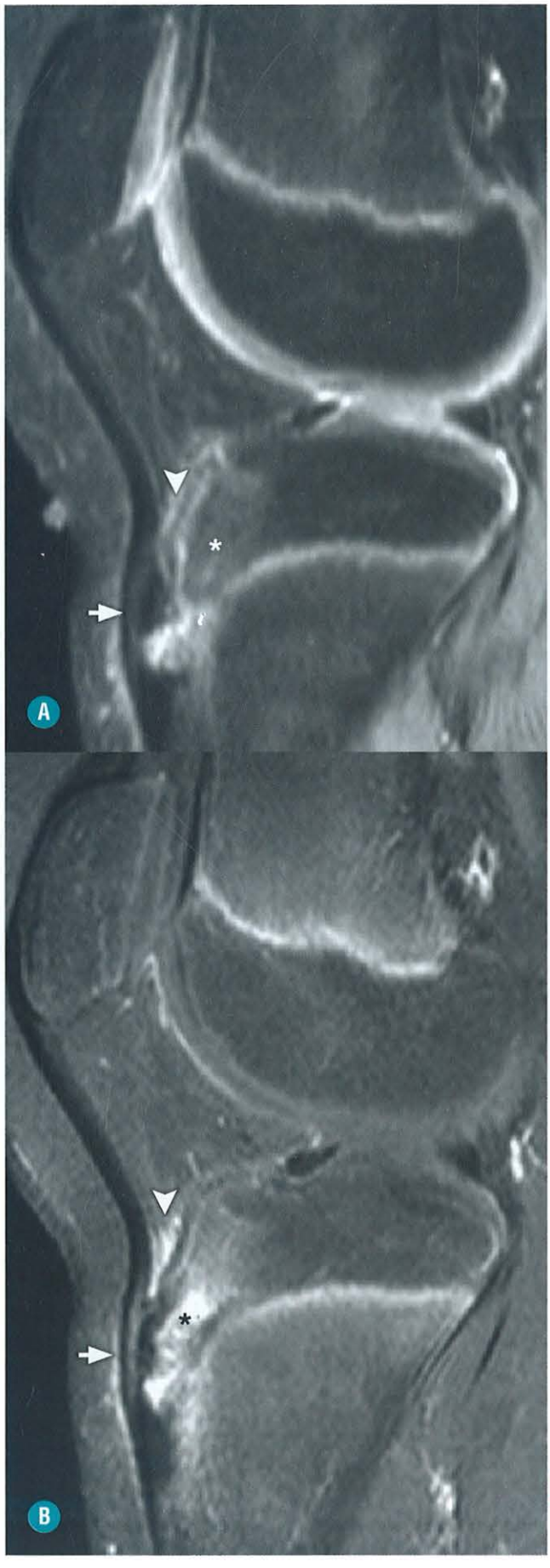

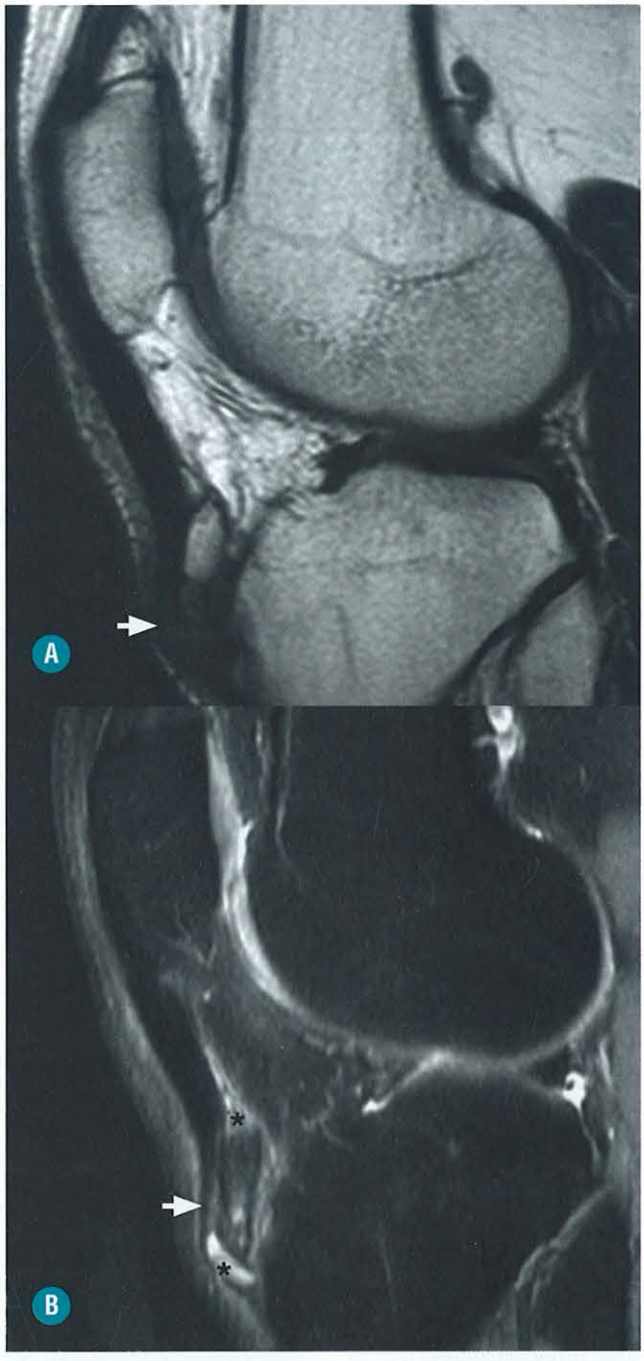

FIGURA 5-176. A, SAG T1. **B,** SAGITAL DP FAT. Sequela de Osgood Schlatter. Paciente de 25 anos, do sexo masculino, com dor e inchaço na TAT. A TAT exibe discreto edema, está hipertrófica e destacada e exerce compressão sobre a face profunda do tendão patelar, que tem evidências de tendinopatia (*setas*). Bursite infrapatelar superficial (*asteriscos*).

FIGURA 5-175. A e **B,** SAG DP SPIR, (SAG T1 GD EV. Síndrome de Osgood Schlatter. Alteração de sinal e espessamento da porção distal do tendão patelar (*setas*) com edema da TAT (*asteriscos*). Inflamação da bursa infrapatelar subtendínea, que exibe hipersinal T2 e reforço pelo gadolínio.



FIGURA 5-177. A e **B,** SAG T2 FAT SAT, SAG T1. Bursite pré-patelar. Imagem cística pré-patelar com hipersinal T2, hipossinal T1 (*setas*). **C,** Foto do paciente.

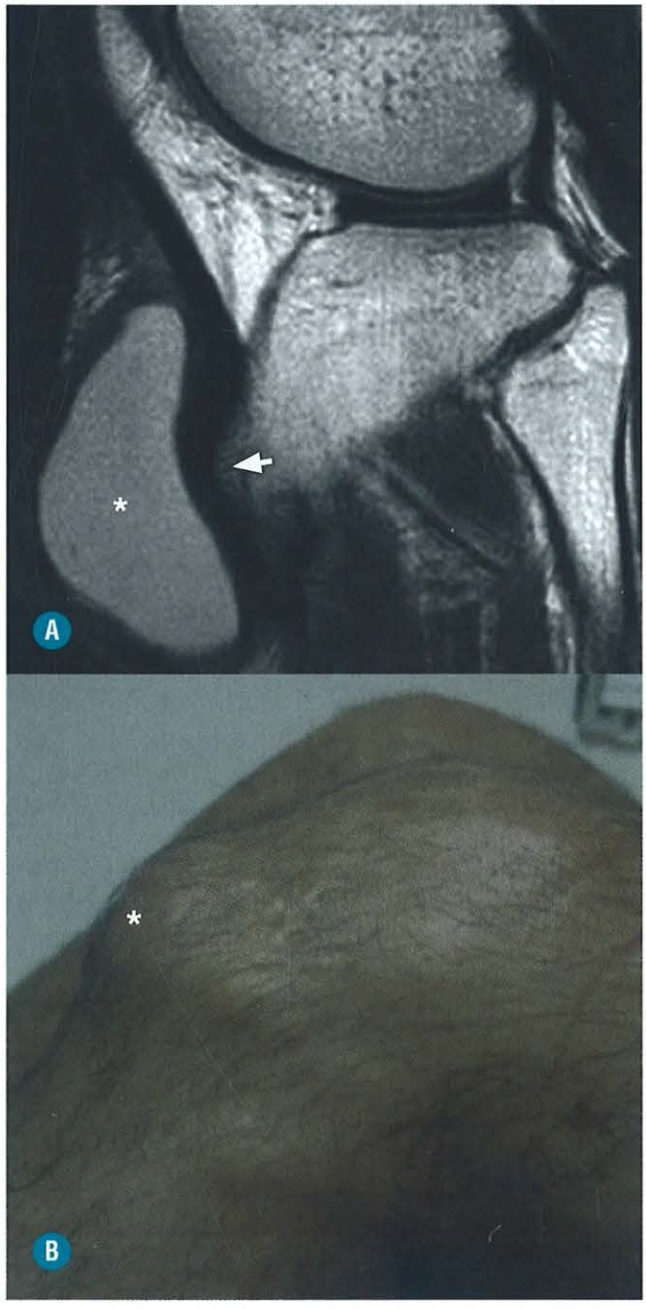

FIGURA 5-178. A, SAG DP. Bursite infrapatelar (*asterisco*). Distensão da bolsa sinovial superficial ao tendão patelar (*asterisco*) e TAT (*seta*). **B,** Foto.

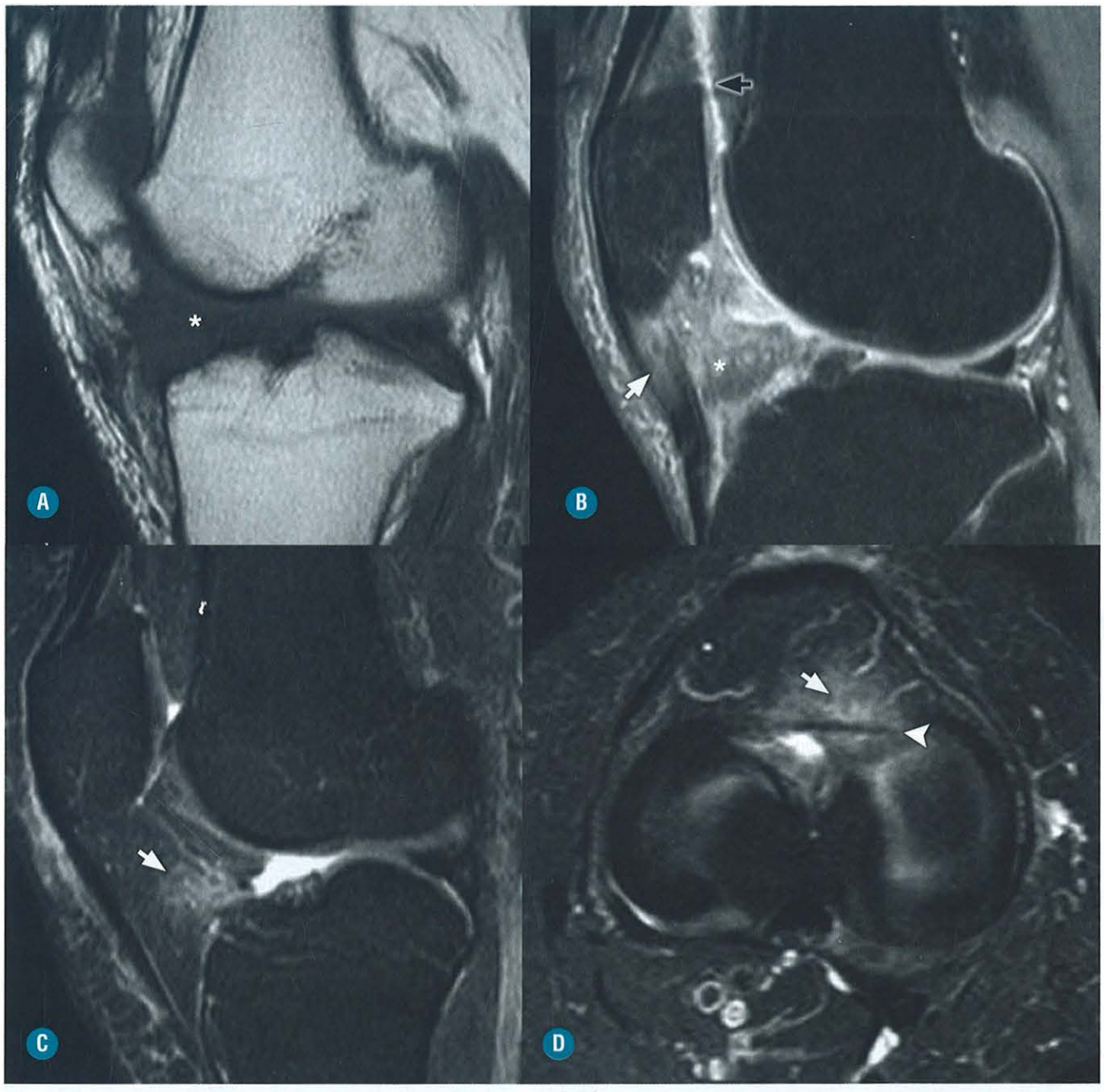

FIGURA 5-179. A, SAG T1. **B,** SAG DP SPIR. Hofiite. A gordura de Hoffa apresenta edema e inchaço difuso (*asterisco*). Adicionalmente, nota-se sinovite (*seta preta*) e tendinopatia patelar (*seta*). **C** e **D,** Sagital e axial DP FAT SAT. Edema focal da gordura de Hoffa (*seta*), que envolve o ligamento transverso (*ponta de seta*).

ras, e estão mais comumente associadas a roturas do ligamento cruzado anterior (Fig. 5-180). Após entorses complexas, a associação com roturas do ligamento fibular deverá ser pesquisada (Fig. 5-181). As tendinopatias são condições mais raras e subdiagnosticadas clinicamente, amiúde confundidas com roturas meniscais (Fig. 5-182).

Os tendões do grupamento muscular medial formado pelo sartório, grácil e semitendíneo estão inseridos na porção anterior, medial e proximal da tíbia, formando a pata de ganso, e, nessa topografia, é mais comum uma tenossinovite e/ou bursites. Em alguns casos, a diferenciação entre tenossinovite e bursite não é tão fácil, sendo mais adequada a utilização do termo tendinobursite da pata de ganso, ademais tendo em vista que a fisiopatologia mecânica microtraumática é a mesma para ambas. Isso faz a coexistência das duas entidades um achado não excepcional. A bursite da pata de ganso, quando típica, localiza-se profundamente aos tendões, enquanto a tenossinovite se desenvolve em torno deles. Nos dois casos, em função da proximidade com o LCM, devemos ter cuidado para não confundir com lesão ligamentar (Fig. 5-183 e 5-184). Uma outra formação cística que pode causar confusão com bursite são os cistos gangliônicos. Estes costumam ser menos dolorosos que as bursites e, devido o seu conteúdo viscoso e não sinovial, formado por um concentrado de mucopolissacarídeo

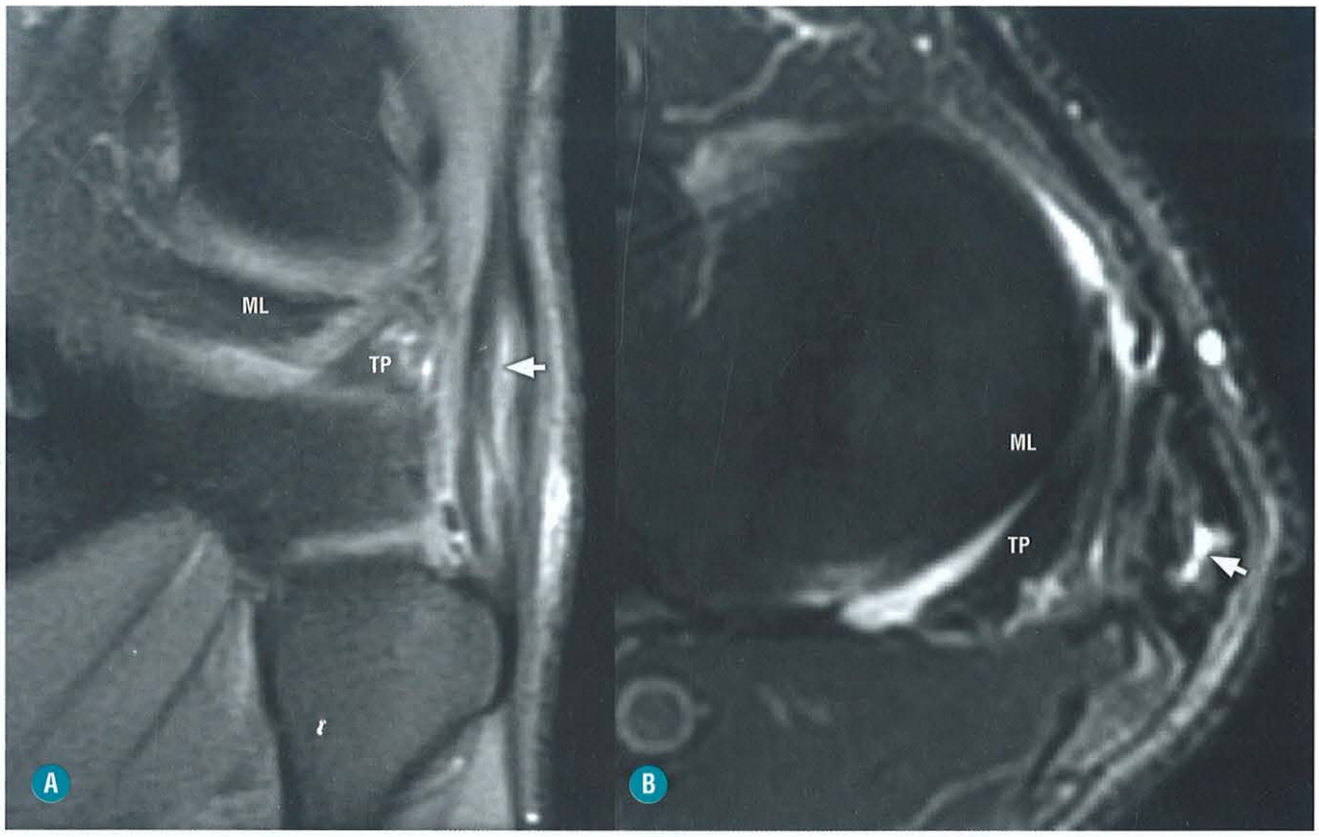

FIGURA 5-180. A e **B,** COR e axial T2 FAT SAT. Rotura longitudinal subdividindo a porção distal do tendão do bíceps femoral (*setas*). Menisco lateral (ML); tendão poplíteo (TP). (*Cortesia do Dr. Abdalla Skaf, São Paulo-SP.*)

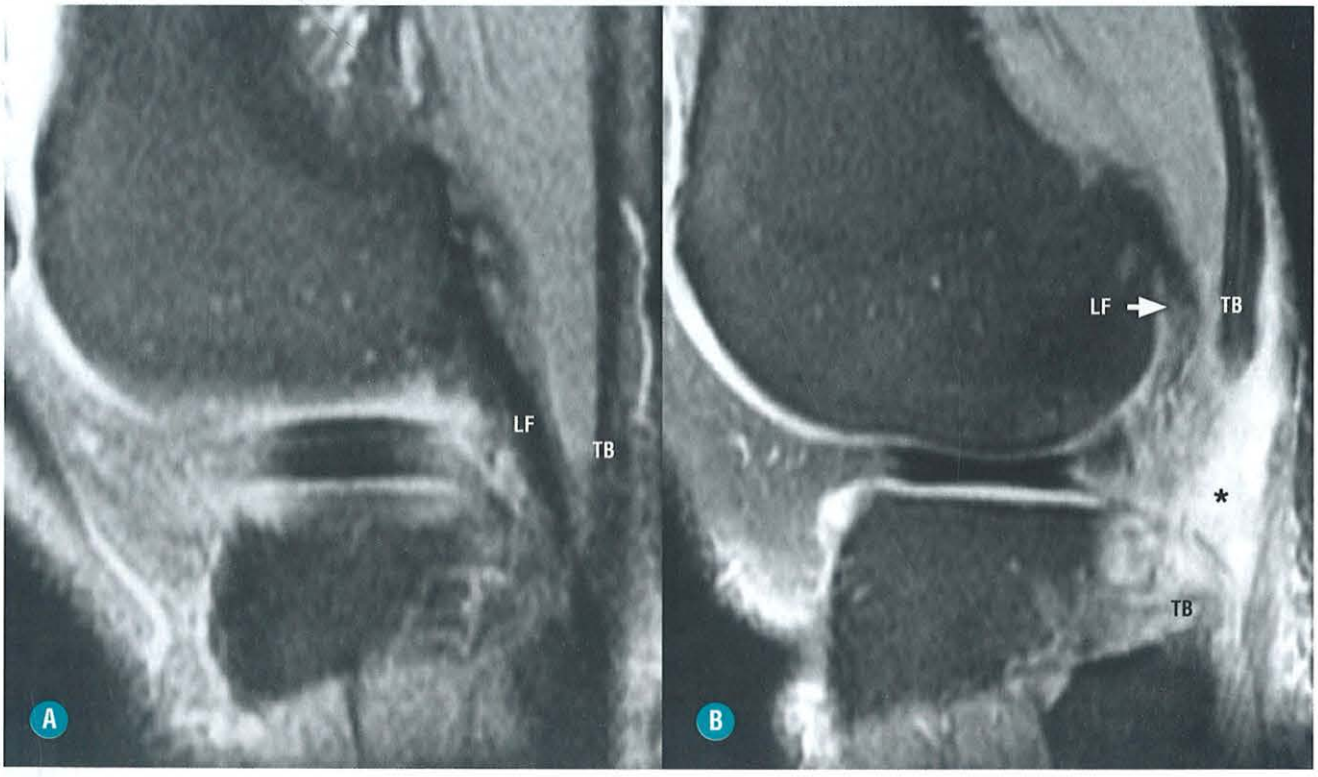

FIGURA 5-181. A e **B,** SAG T1 e T2 FAT SAT. **A,** Aspecto normal do tendão do bíceps (TB) e ligamento fibular (LF). Rotura completa do segmento distal do TB e LF com hematoma (*asterisco*) entre os cotos proximal e distal.

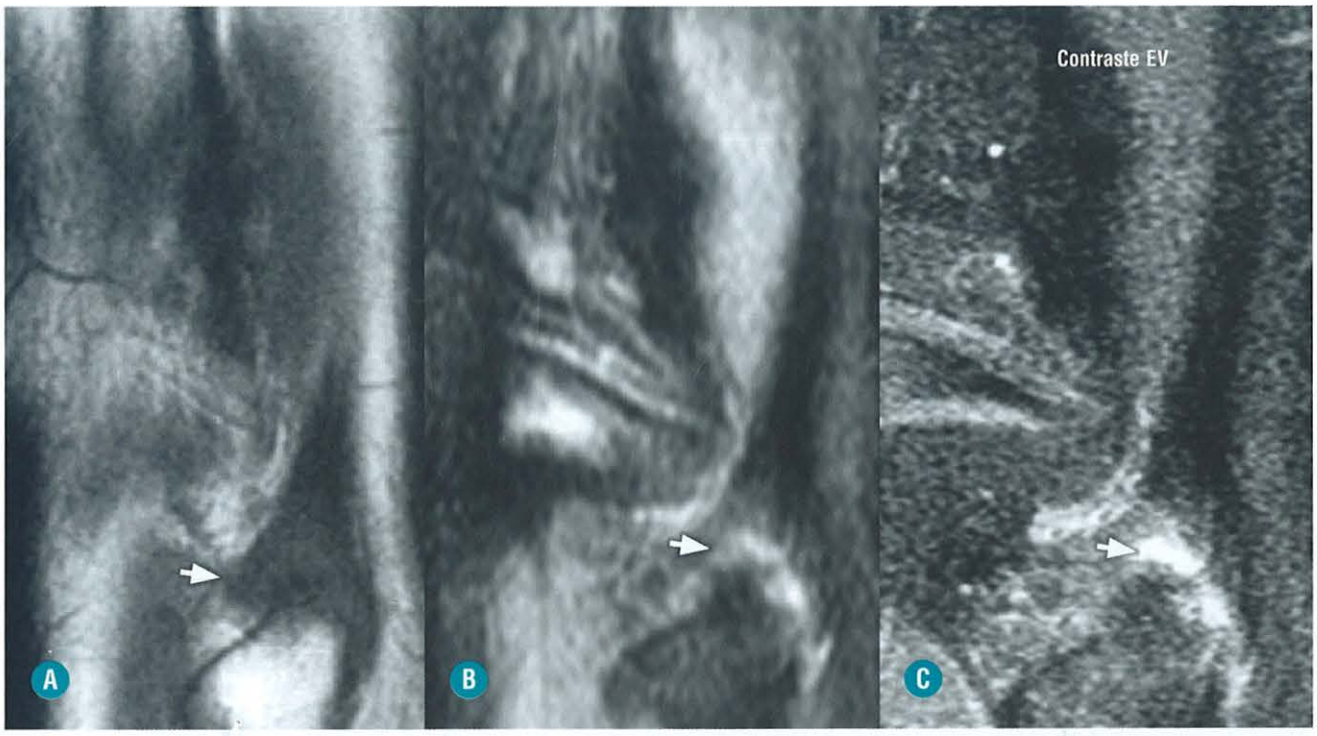

FIGURA 5-182. A, SAG T1, **B** T2 FAT SAT e **C,** sagital T1 FAT SAT GD EV. O tendão distal do bíceps está heterogêneo com foco de tendinopatia na inserção na cabeça da fíbula, que se reforça após a administração EV do agente para magnético (*setas*).

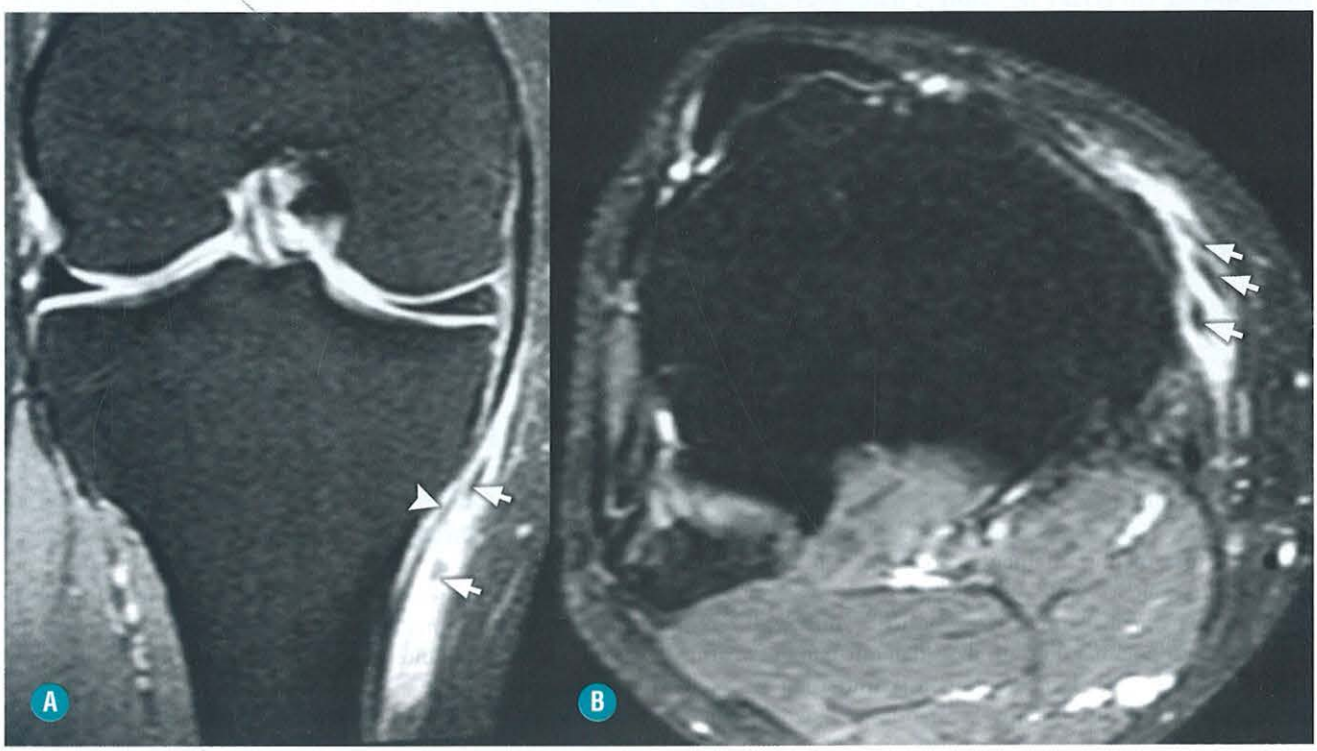

FIGURA 5-183. A e **B,** Coronal e axial DP FAT SAT. Tenossinovite da pata de ganso. No plano coronal, uma coleção é vista próximo aos tendões em pata de ganso (*setas*) e LCM (*ponta de seta*) No plano axial, os tendões da pata de ganso (*setas*) são vistos claramente imersos na coleção.

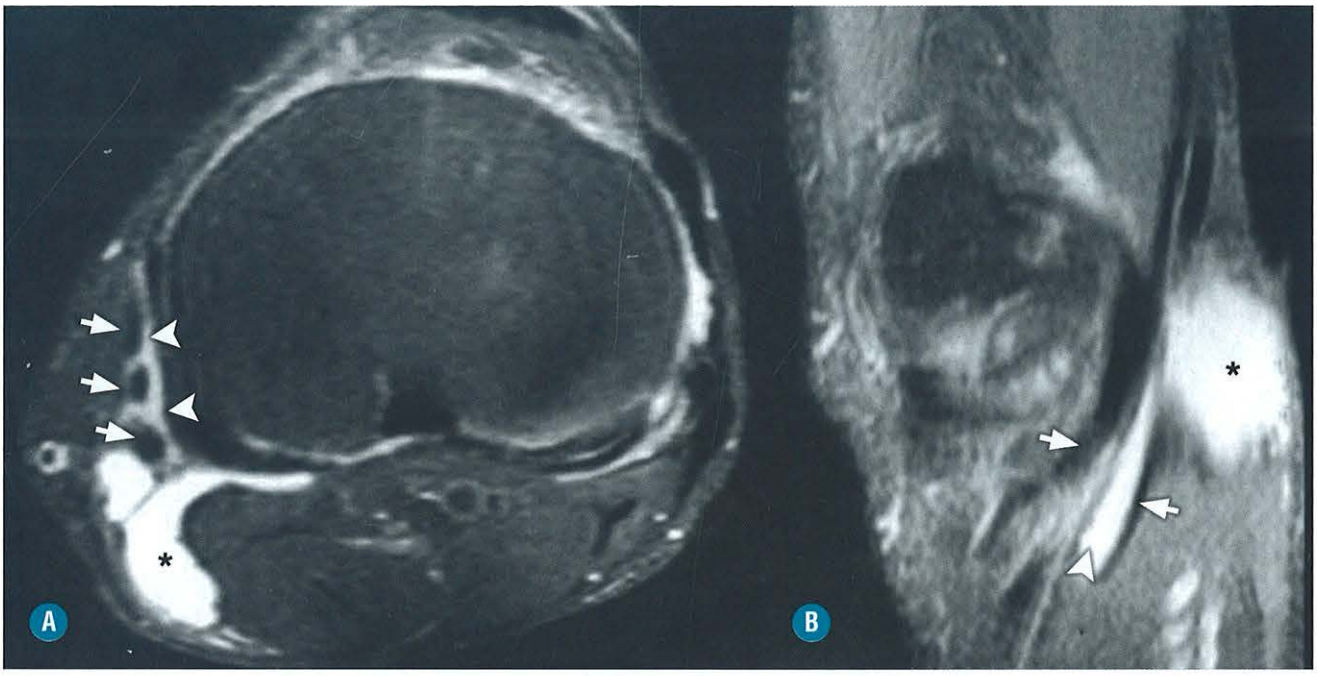

FIGURA 5-184. A e **B**, AXIAL e SAG DP FAT SAT. Bursite da pata de ganso. Líquido entre os tendões de ganso (*setas*) e a borda medial da tíbia (*pontas de seta*). Formação cística posterior correspondente. **A**, cisto de Baker (*).

à base de ácido hialurônico, podem aparecer com alto sinal em T1 e T2. Como todos os cistos gangliônicos, eles podem se desenvolver na superfície óssea e causar alterações à borda medial da tíbia, sendo essa manifestação não habitual na bursite, que, por provocar dor, são mais precocemente abordadas (Fig. 5-185). A rotura dos tendões da pata de ganso é uma condição rara, em geral é de natureza traumática. Embora o sartório seja o tendão mais frequentemente lesionado, a rotura pode ocorrer em qualquer um dos outros dois componentes da pata de ganso (Fig. 5-186).

O tendão do semimembranáceo passa medialmente ao aspecto posteromedial do joelho para se inserir no platô tibial por meio de quatro terminações: o tendão comum, direto, reflexo e recorrente. O conhecimento dessas particularidades anatômicas tem importância em função da incidência da patologia em cada componente. O tendão comum cursa atrás do côndilo femoral medial e é suscetível a tendinopatia e roturas. O tendão direto se insere na parte posterior da tibial, é exposto à tendinopatia, avulsões ósseas e outras alterações relacionadas com lesão do canto posteromedial ou desinserção menisco capsular (Fig. 5-187). O tendão reflexo recobre o ligamento colateral, sendo o segmento que tem maior incidência de lesões como tendinossinovites e bursites. O tendão recorrente cruza de medial para lateral na porção posterior do joelho, é uma estrutura inconstantemente, portanto, é questionável a sua importância.

No compartimento anterolateral do joelho, não existe tendão, essa é a topografia do trato iliotibial, que é uma estrutura fibrosa, formada pela fáscia do glúteo máximo, médio e o tensor da fáscia lata, e distalmente ela estende-se abaixo da articulação do joelho até a inserção no tubérculo de Gerdy na tíbia, e tem como função colaborar com a estabilidade do joelho lateral, restringindo ao estresse em varo. O trato iliotibial pode ser comprometido por um traumatismo agudo durante uma entorse (ver tópico sobre lesões ligamentares) ou de natureza crônica microtraumática, relacionado com síndrome da fricção do trato iliotibial. A síndrome do trato iliotibial ocorre por sobreuso, com acometimento dos tecidos moles entre o trato iliotibial e o côndilo femoral lateral. Classicamente, é mais comum no homem jovem, e relaciona-se a atividades físicas extenuantes como corridas de grandes distâncias, resultando em alterações inflamatórias nessa topografia, inclusive, com a formação de bursas adventícias entre côndilo femoral lateral e o trato iliotibial. A RM mostra hipersinal dos tecidos moles nas sequências ponderadas em T2, profundamente ao trato iliotibial, que pode aparecer espessado. Verdadeiras coleções podem surgir abaixo do trato iliotibial, aparecer nos casos de bursites e devem ser diferenciadas de cisto meniscal e derrame articular nos recessos laterais (Fig. 5-188 e 5-189). Um ressalto lateral pode ser identificado na região lateral, durante as manobras de flexoextensão do joelho. Neste caso, a US está mais indicada para o diagnóstico pela sua melhor capacidade dinâmica.

■ Joelho Pós-Operado

Há muitos procedimentos cirúrgicos na articulação do joelho, sendo muito comum na população jovem por traumatismos esportivos e, na população mais velha, por alterações degenerativas. O procedimento mais comum inclui meniscectomia parcial ou total e reparos meniscais, reconstruções do ligamento cruzado anterior e alguns procedimentos de reparo de cartilagem.

Radiografias simples do joelho são utilizadas para avaliação do túnel tibial e femoral bem como seu correto posicionamento, segundo a linha de Blumensaat (Fig. 5-190), que consiste em analisar radiografias em perfil, traçando uma linha ao longo

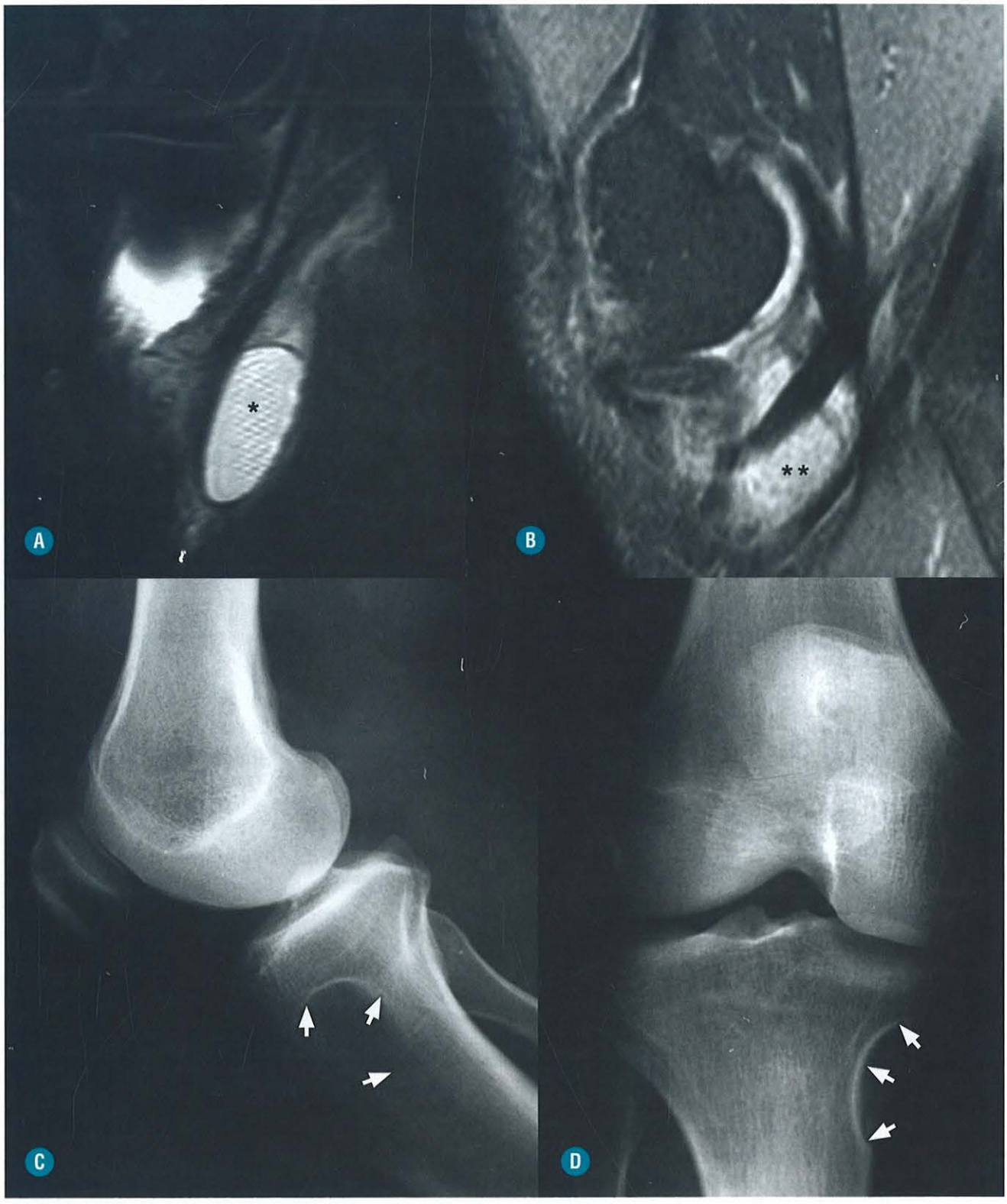

FIGURA 5-185. A, SAGITAL DP FAT SAT. Bursite da pata de ganso (*). Massa palpável dolorosa na face medial da perna. Grande distensão da bursa entre os tendões da pata de ganso. **B, C** e **D,** SAGITAL DP FAT SAT. Radiografia frontal e perfil: gânglio cístico (**). Massa palpável causando pouco desconforto. Formação cística em contato com a cortical da tíbia e entre os tendões da pata de ganso. A radiografia revela lesão de crescimento lento por produzir atrofia de pressão da borda medial da tíbia (*setas*).

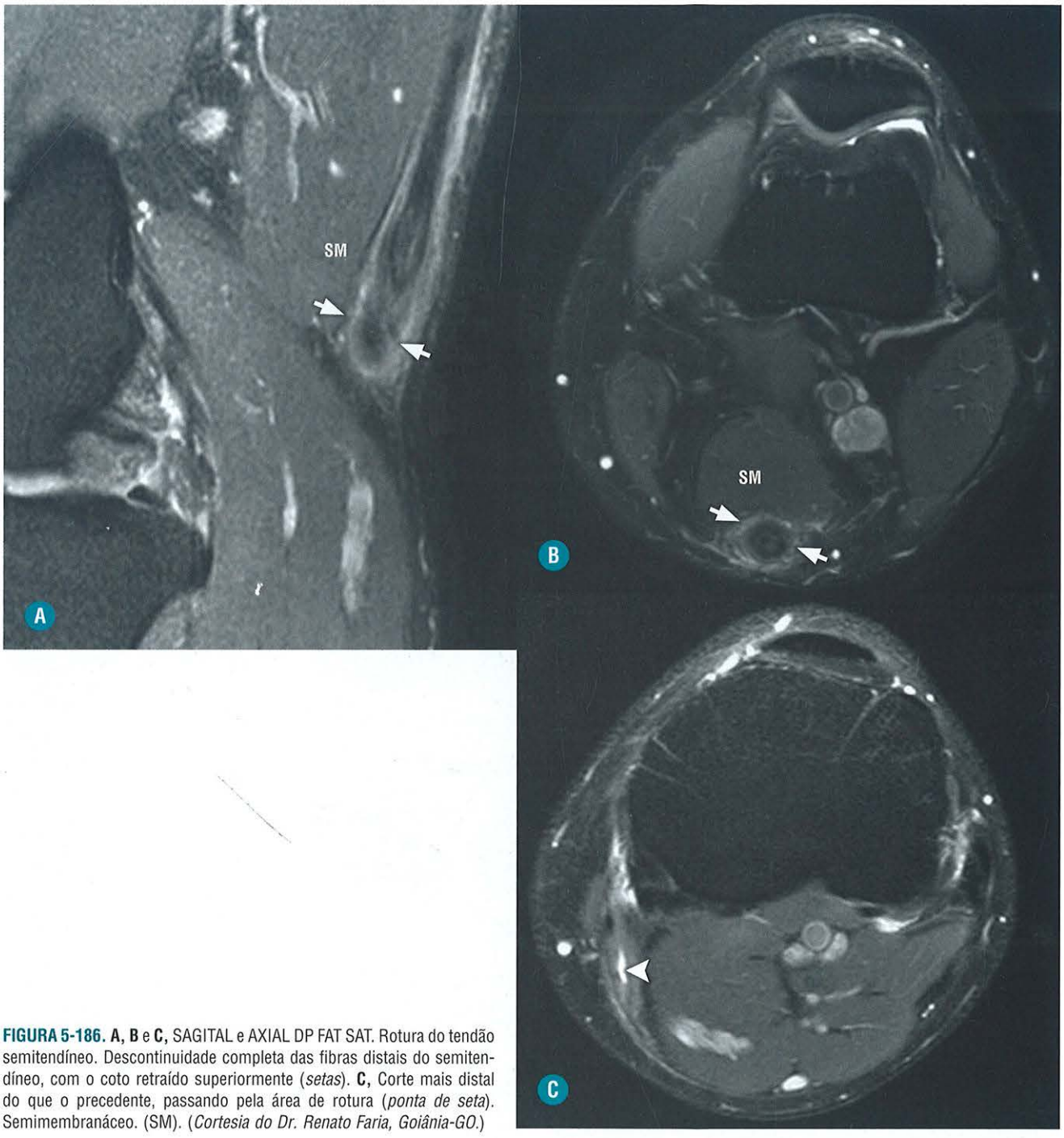

FIGURA 5-186. A, B e C, SAGITAL e AXIAL DP FAT SAT. Rotura do tendão semitendíneo. Descontinuidade completa das fibras distais do semitendíneo, com o coto retraído superiormente (*setas*). **C,** Corte mais distal do que o precedente, passando pela área de rotura (*ponta de seta*). Semimembranáceo. (SM). (*Cortesia do Dr. Renato Faria, Goiânia-GO.*)

do sulco intercondilar até sua intersecção no platô tibial e analisar a posição do túnel tibial em relação a esta linha (Fig. 5-191).

A RM tem amplo emprego na análise dos aspectos pós-cirúrgicos do joelho, sendo o melhor método de imagem.

MENISCO

As técnicas cirúrgicas atuais têm cada vez mais a tendência de poupar meniscos, substituindo a meniscectomia total como método de escolha cirúrgico, devido à clara associação dessa técnica com osteoartrose precoce. O principal papel da ressonância magnética (RM) no joelho operado por lesão meniscal é definir a estabilidade do remanescente meniscal e identificar se a queixa do paciente é de causa meniscal ou extrameniscal. Deve-se analisar a cartilagem hialina adjacente, sinovite, corpos livres intra-articulares e mesmo situações mais complicadoras como fraturas por insuficiência.

Os sinais para avaliação de roturas meniscais pós-operatórias diferem daqueles do menisco previamente saudável, no qual os achados clássicos de lesões meniscais primárias se baseiam na morfologia meniscal e na intensidade de sinal. A sensibilidade e a especificidade da RM para avaliação do menisco operado caem substancialmente quando comparadas com meniscos que apresentam roturas primárias nas imagens de RM. O clássico

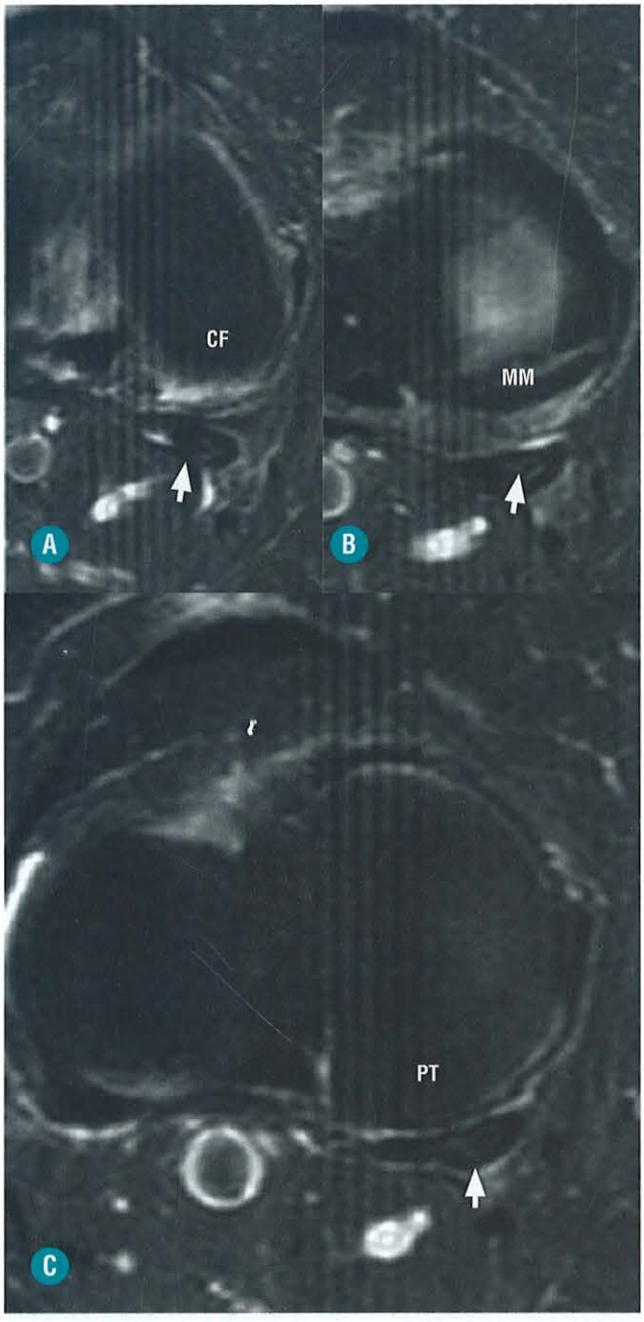

FIGURA 5-187. A, B e C, Axial DP FAT SAT. Os cortes de proximal para distal mostram tendinopatia do semimembranáceo. A porção direta está espessada e heterogênea, com foco de tendinose intrassubstancial. Côndilo femoral (CF). Menisco medial (MM). Platô tibial posterior (PT).

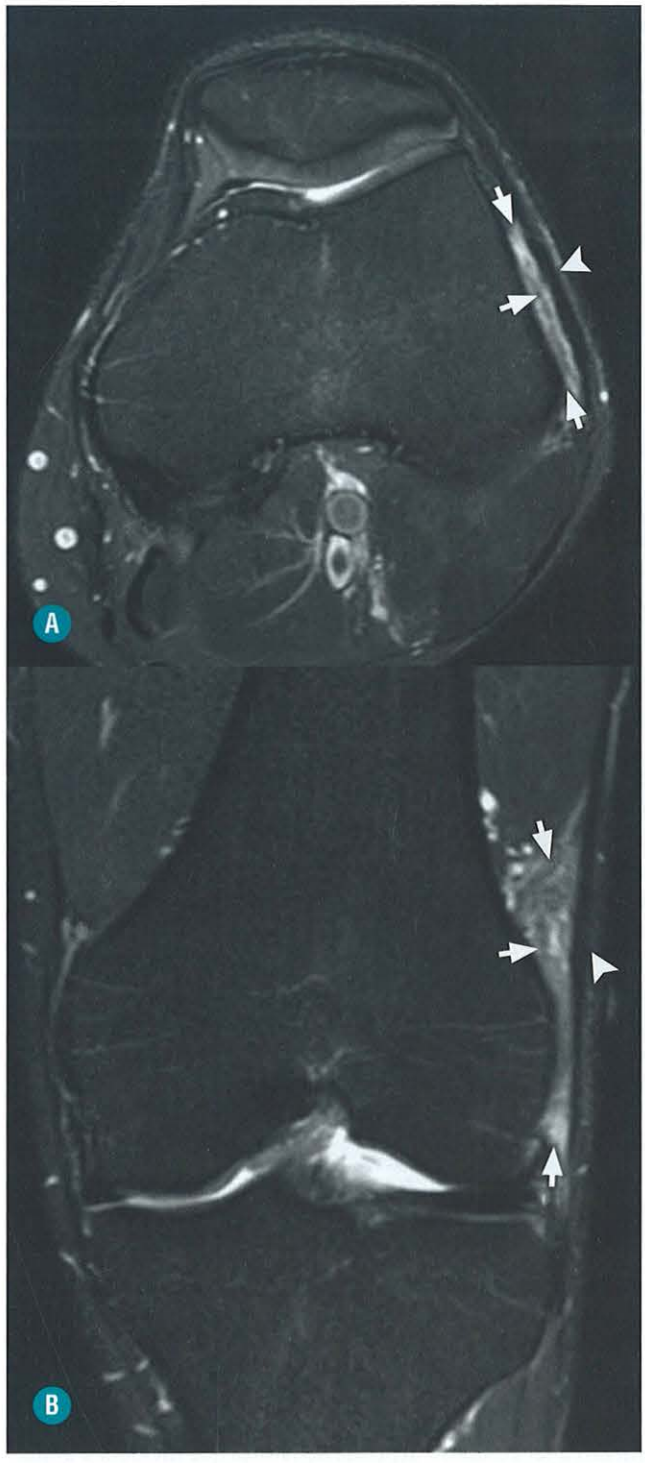

FIGURA 5-188. A e B, Axial T2 FAT SAT, COR T2 FAT SAT. Síndrome da fricção do trato iliotibial. O trato iliotibial está espessado (*setas*) e se associa a hipersinal dos tecidos moles entre o trato iliotibial e o côndilo femoral (*setas curvas*).

achado de alteração morfológica e alterações na intensidade de sinal intrameniscal que alcançam a superfície articular não têm a mesma acurácia no menisco pós-operado. Nesses casos, os achados mais sensíveis são quando notamos rasgo com sinal semelhante ao do líquido que se encontra dentro de uma fenda meniscal, com comunicação articular ou mesmo fragmento meniscal deslocado (Fig. 5-192).

A função meniscal, basicamente, se resume em auxiliar a estabilização do joelho, absorver e transmitir forças através da articulação, aumentando, assim, a superfície de contato em até três vezes durante a cinética. Qualquer redução na superfície meniscal atua consequentemente na perda da transmissão da carga pela articulação do joelho, potencialmente acelerando o surgimento de alterações degenerativas (Fig. 5-193).

Existem dois tipos de procedimentos de reparo meniscais: meniscectomia total ou parcial. A definição de qual procedi-

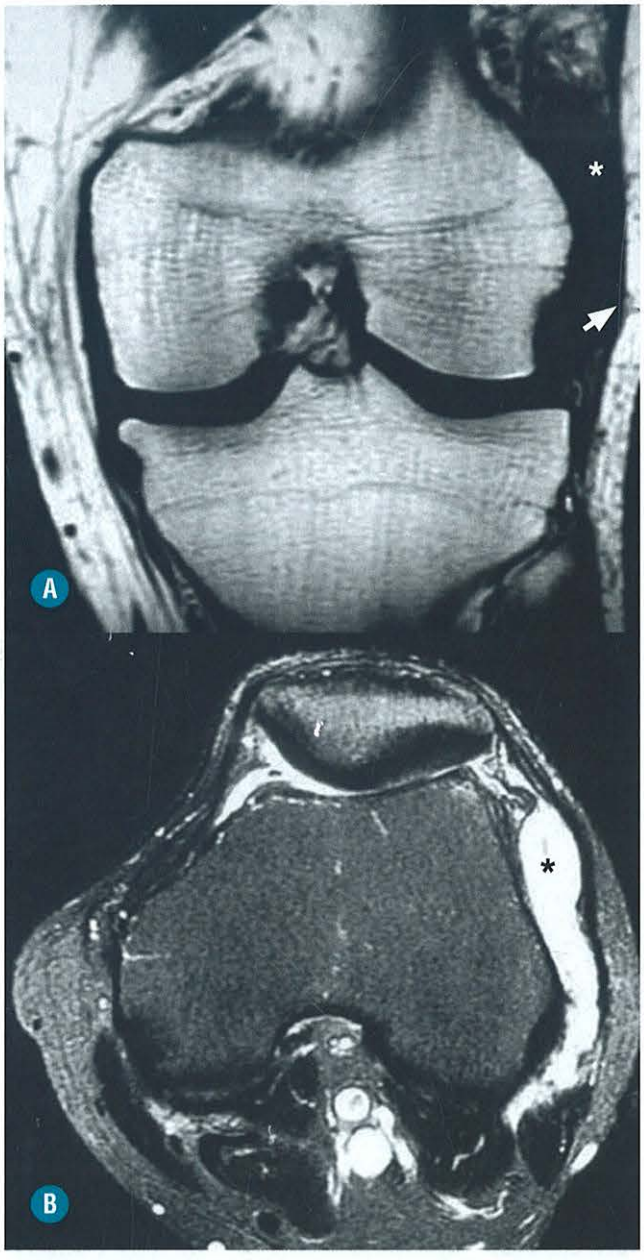

FIGURA 5-189. A e **B.** Coronal T1, axial T2. Bursite do trato iliotibial (*asterisco*). Coleção sem comunicação com a articulação causando separação entre o trato iliotibial e o côndilo femoral.

mento a ser realizado depende de fatores que incluem a avaliação do fragmento meniscal e do menisco remanescente (veja discussão no tópico "lesões meniscais") e de fatores extrameniscais como o grau de dano na cartilagem (até III no critério da ICRS) bem como o estudo da biomecânica do joelho.

A meniscectomia parcial é realizada quando a rotura não é extensa e encontra-se na porção central não vascularizada, o que permite remover o fragmento danificado sem alterar significativamente a funcionalidade meniscal. A meniscectomia total é realizada quando há roturas muitos extensas associadas a danos complexos (veja discussão no tópico "lesões meniscais").

Tratamentos conservadores, ou mesmo suturas meniscais, podem ser realizados em casos nos quais a rotura é periférica,



FIGURA 5-190. Seg Sat T2 FATSAT. Linha de Blumensaat traçada em um joelho em perfil.

configurando a chamada zona vermelha, que possibilita melhor cicatrização, inclusive espontânea.

Achados de imagens após meniscectomias parciais incluem a alteração na morfologia meniscal que se apresenta de dimensões reduzidas e com a borda livre remodelada.

É importante tentar definir a ressecção meniscal de acordo com sua extensão. Na meniscectomia de até 25%, o menisco apresenta-se "quase normal" e os sinais clássicos, empregados habitualmente para diagnóstico de roturas meniscais em joelhos não operados, podem ser empregados nesse grupo com a identificação de rasgo que se estende até a periferia meniscal, o sinal mais comum. Nas meniscectomias entre 25 e 75%, defeitos como irregularidades de contornos e alterações de sinais intrameniscais são encontrados. Esses fatos devem ser avaliados com cautela, pois os conceitos de rotura para menisco não operado não se aplicam para meniscectomia ampla (Fig. 5-194). De um modo geral, o cirurgião tenta deixar o menisco operado com a configuração mais próxima do menisco sadio. A quebra dessa regra somada a imagens de líquido (alto sinal T2) com extensão para a superfície articular favorece a possibilidade de rotura que poderá ser confirmada com exames utilizando gadolínio intra-articular (mais detalhes, ver adiante). Nas extensas ressecções (acima de 75%), somente um anel meniscal periférico está presente. O remanescente meniscal costuma apresentar-se com alterações de sinal intrassubstancial, de aspecto degenerativo e, portanto, não é um sinal confiável de rerrotura. Alterações grosseiras na morfologia e a identificação de fragmentos meniscais são os critérios mais específicos para o diagnóstico nesse grupo (Fig. 5-195).

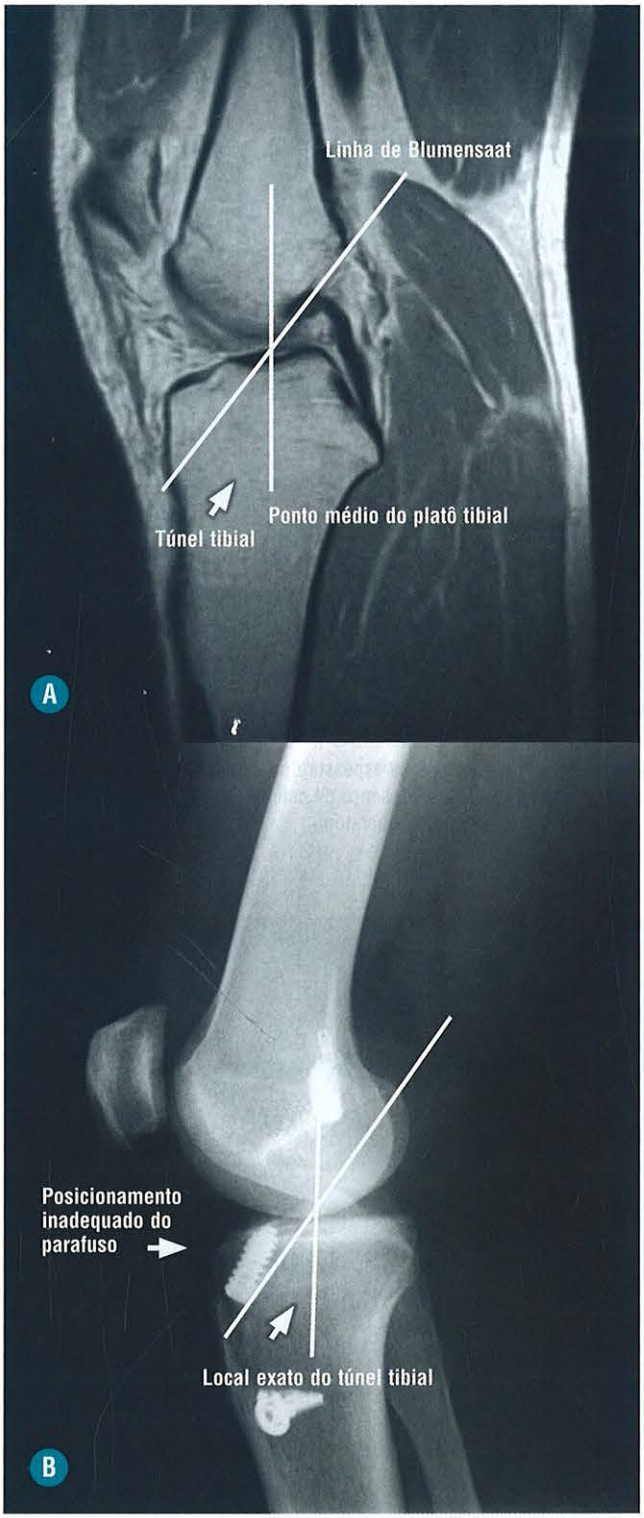

FIGURA 5-191. A, SAG DP. A exata posição do túnel tibial deve ser entre a linha de Blumensaat e uma linha traçada no ponto médio do platô tibial. **B,** Exemplo de túnel tibial em posição inadequada.



FIGURA 5-192. SAG T2 FAT SAT. O corno posterior do menisco medial apresenta borda livre amputada e aumento de sinal. Linear intrassubstancial que se estende até a superfície articular inferior (*seta*). Esse aspecto é francamente patológico no menisco não operado, porém pode ser normal no menisco manipulado.

Edema ósseo por sobrecarga mecânica e/ou fratura por insuficiência são comuns nos côndilos femorais e aparecem meses após a cirurgia, sendo causas extrameniscais de dor persistente, apresentando-se com alteração na intensidade de sinal na medula óssea, associado a anormalidades subcondrais em graus variados. Áreas de condromalacia são identificadas adjacentes ao local de roturas meniscais, e análises de exames prévios são indispensáveis para o diagnóstico. Ressalta-se que uma das principais causas de dor após meniscectomia está justamente relacionada com lesão osteocondral ou fratura de estresse (Fig. 5-196).

Devido à dificuldade de se diferenciar uma rerrotura de um menisco pós-operado, ou mesmo uma fissuração insuficientemente ressecada de alterações habituais decorrentes da cirurgia, pós-meniscoplastia principalmente quando grandes porções meniscais são retiradas. A fibrose pós-cirúrgica é outro desafio diagnóstico. Após meniscoplastia, o hipersinal habitual da fibrose, em geral em contato com a superfície articular, imita rotura. A artro-RM é o método de imagem mais adequado para elucidar a maioria das dúvidas. Inicialmente, utiliza sequências T1 com saturação de gordura (sagitais e ou coronais) pré-punção articular. Essas sequências servirão de máscara e modelo de comparação com sequências similares após a administração da solução de gadolínio intra-articular (Figs. 5-197 e 198).

RECONSTRUÇÃO DO LCA

A avaliação da reconstrução do ligamento cruzado anterior (LCA) consiste em encontrar sinais de rotura total das fibras, impacto contra o neoligamento e lesões associadas, como alterações osteocondrais e lesões meniscais. Os métodos de ima-



FIGURA 5-193. **A,** COR T1. **B,** COR T2 FATSAT: Meniscectomia parcial medial há quatro anos. Redução da espessura da cartilagem (*setas pretas*) com edema subcondral no côndilo femoral que exibe hipossinal T1 e hipersinal T2 por sobrecarga mecânica. Presença de osteófitos marginais nas interlinhas articulares do fêmur e tíbia (*setas*). Os aspectos em conjunto correspondem a alterações degenerativa pós-operatória.

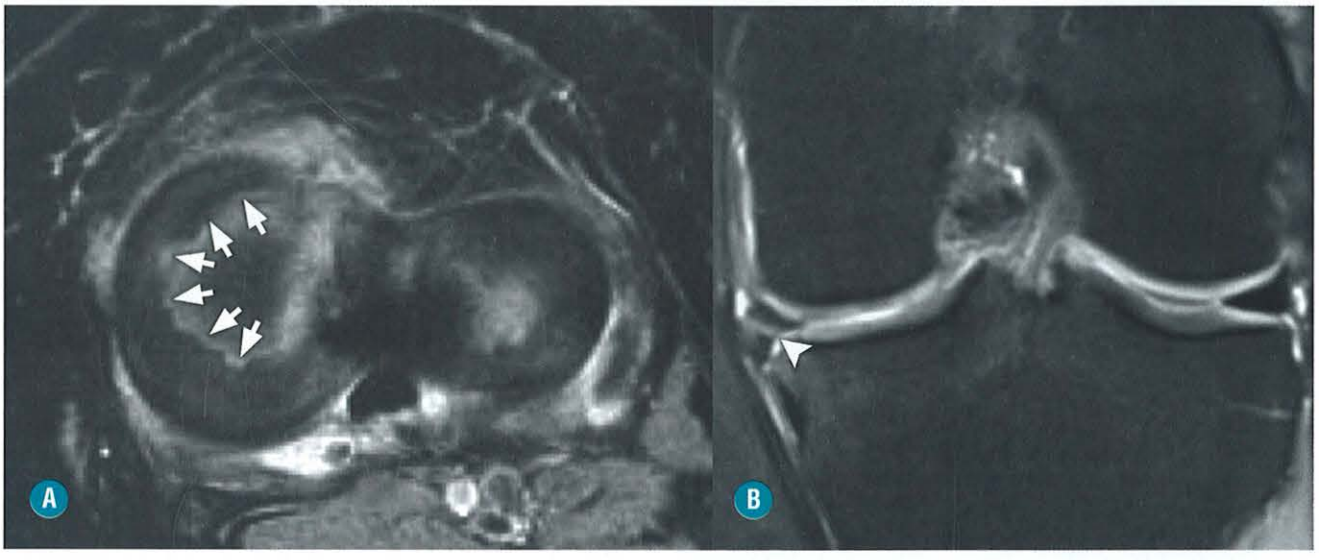

FIGURA 5-194. **A** e **B,** AXIAL T2FAT SAT e COR DP FAT SAT. Após meniscectomia parcial, é normal a ocorrência de alterações de contornos e redução das dimensões meniscais. No plano axial, o remanescente meniscal se encontra entre 50 e 75% e com borda livre irregular (*setas*). No plano coronal, há perda da configuração triangular, com borda livre remodelada e hipersinal fisiológico, devendo corresponder às irregularidades da borda livre identificadas no corte axial (*ponta de seta*).

gem com gadolínio intra-articular (artro-TC e RM) são os mais indicados para avaliação do enxerto. A artro-RM, pelo seu maior poder de diferenciação tecidual, torna-se o método mais indicado. O procedimento mais utilizado de ligamentoplastia consiste no enxerto do tendão patelar e, menos comumente, dos tendões isquiotibiais e da pata de ganso. A radiografia tem papel relevante para avaliação do túnel tibial e femoral, pois exerce funções fundamentais na estabilização do joelho, devendo constar no relatório a identificação da posição e o tamanho do túnel.

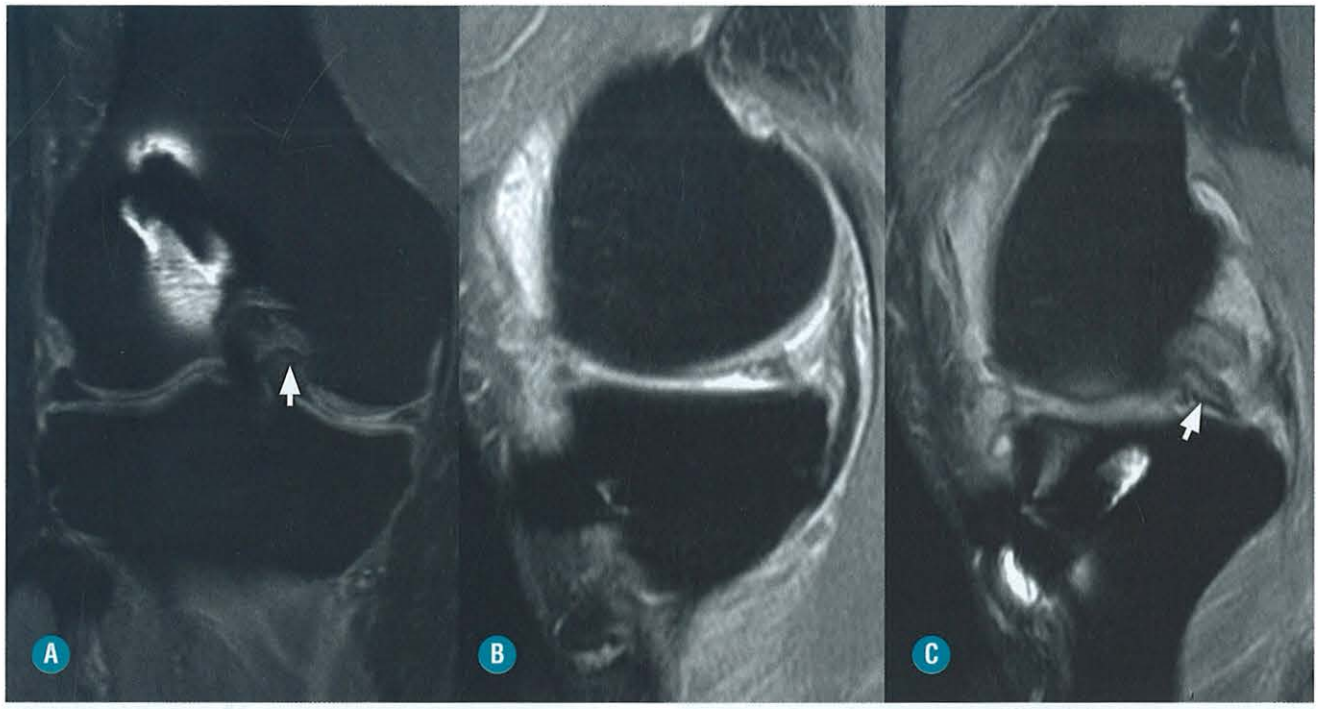

FIGURA 5-195. A, B e C. SAG DP FAT SAT. Pós-operatório de meniscectomia medial e ligamentoplastia do cruzado anterior. Nova entorse há 10 dias. Nota-se o remanescente meniscal no nível do corno posterior deformado e encurtado, com deslocamento de fragmento para o plano mediano e posterior da articulação (*setas*).

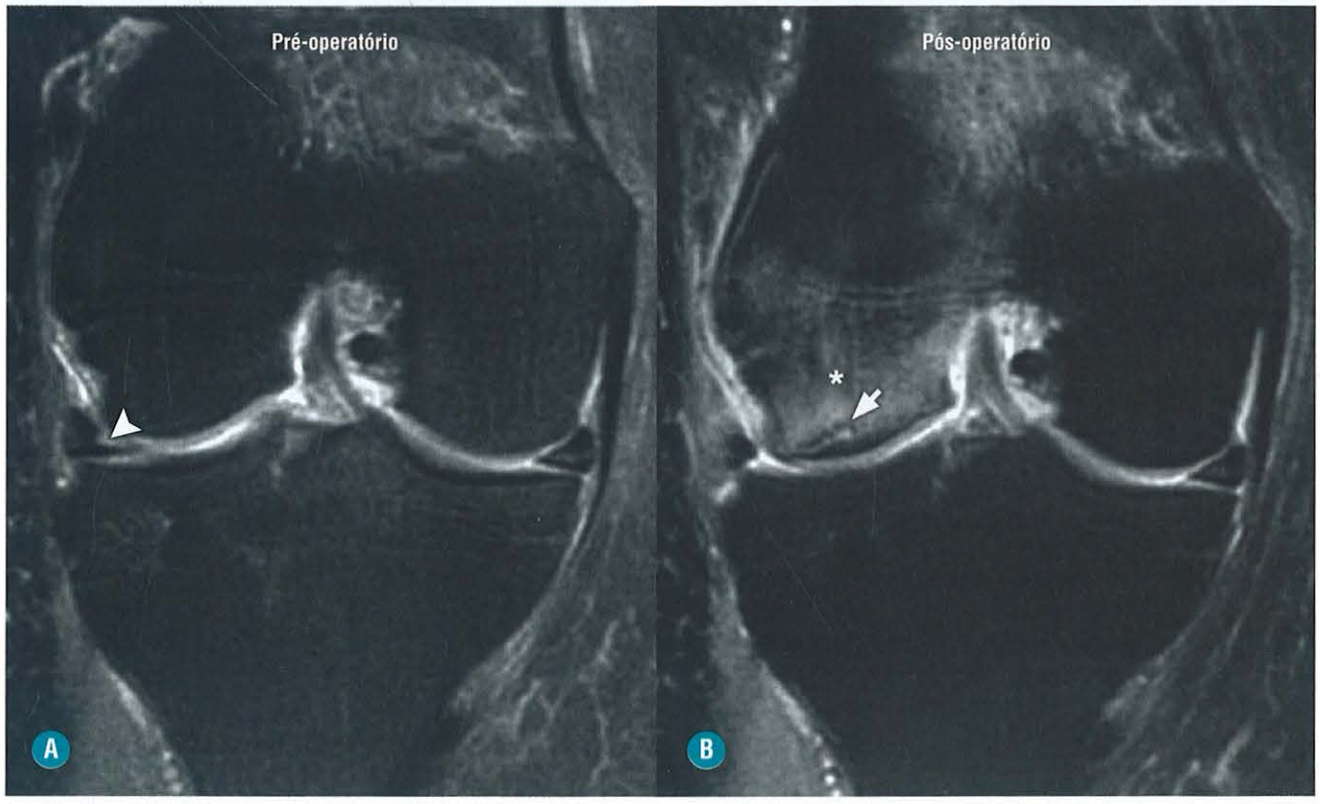

FIGURA 5-196. A e B, COR T2 FATSAT. No exame pré-operatório, nota-se rotura horizontal do menisco medial com extensão para superfície articular superior (*ponta de seta*). No controle pós-operatório por persistência da dor, nota-se edema ósseo medular (*asterisco*) e fratura subcondral no côndilo femoral medial (*seta*).

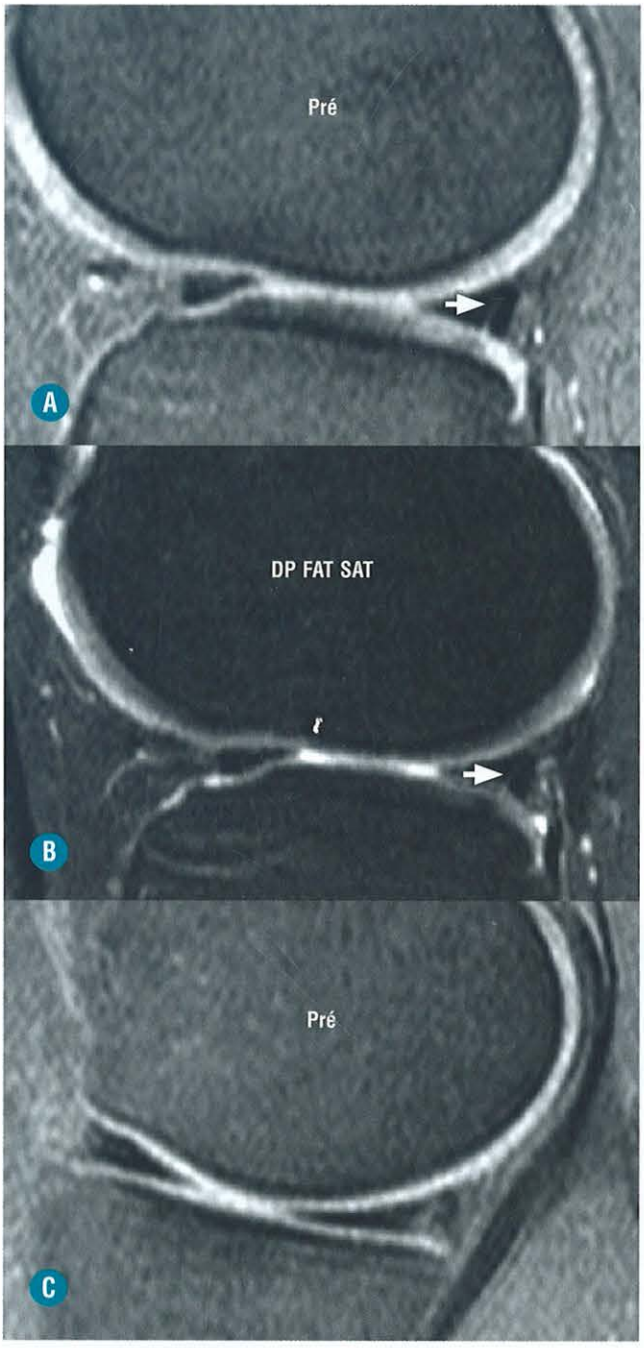

FIGURA 5-197. A, B e C. Imagens de RM SAGT1 FAT SAT, SAG DP FAT SAT e artro-RM no plano sagital. **A,** Sequência pré-artro RM. **B** e **C,** Sequências após a administração intra-articular de gadolínio. Na imagem pré-gadolínio intra-articular, nota-se discreto aumento de sinal na periferia do menisco lateral, que não se modificou nas sequências após a administração intra-articular de gadolínio (*setas*). O aspecto em conjunto é compatível com fibrose.

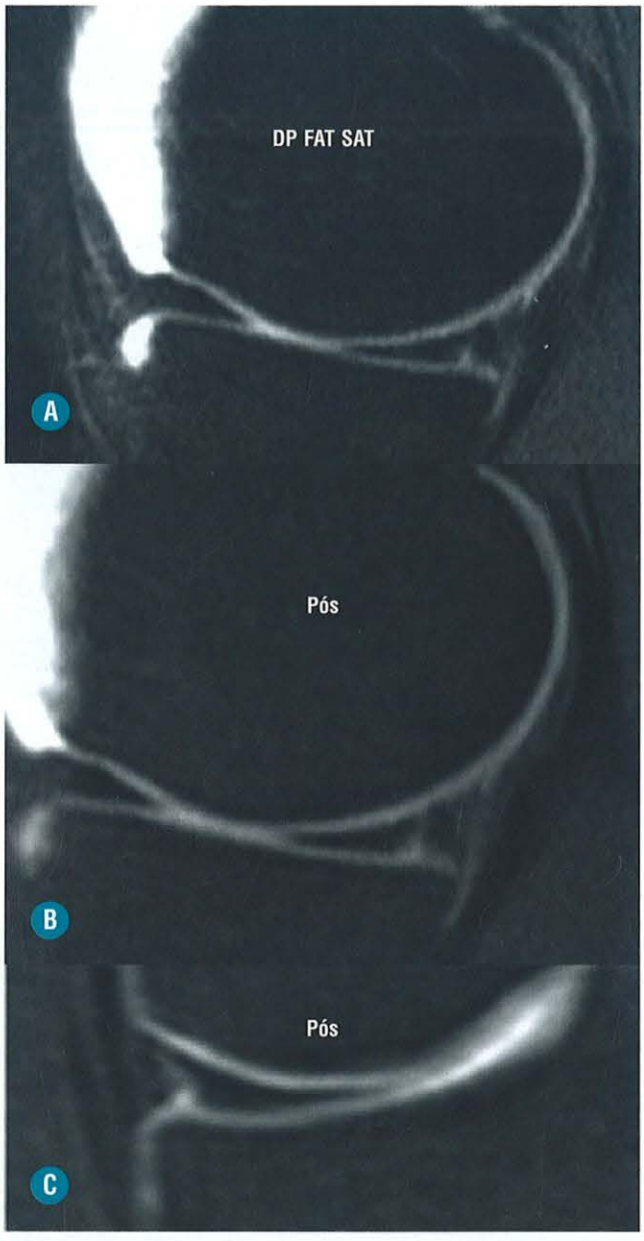

FIGURA 5-198. A, B e C. Imagens de RM SAGT1 FAT SAT, SAG DP FAT SAT e artro-RM no plano sagital. Sequência pré-artro-RM. **B** e **C,** Sequências após a administração intra-articular de gadolínio. Na imagem pré-gadolínio intra-articular, nota-se discreto aumento de sinal na periferia do corno posterior do menisco medial, que aumentou o sinal em DP, e são reveladas evidências de gadolínio no interior da fenda. O aspecto em conjunto é compatível com rotura.

O túnel femoral possibilita a isometria do enxerto, que consiste na tensão e no comprimento constante do enxerto na topografia habitual, permitindo a extensão e a flexão adequadas. O túnel femoral deve abrir-se superiormente ao côndilo femoral lateral, identificado nas imagens coronais na posição de 10-11h no horário do relógio, no joelho direito e entre 1h e 2h, no joelho esquerdo (Fig. 5-199).

O túnel tibial, na sua adequada localização, impede impacto resultante do contato do sulco intercondilar com o neoligamento durante a extensão do joelho. No plano sagital, a abertura do túnel tibial proximal deve ser posterior à intersecção da linha de Blumensaat, na tíbia, e no plano coronal a abertura do túnel deve ser na eminência intercondiliana. Quando a abertura do túnel tibial está muito anteriorizada, há impacto do enxerto contra o sulco intercondilar; quando for muito posterior, potencializa o mau funcionamento do neoligamento com frouxidão ligamentar (Figs. 5-200 e 5-201).



FIGURA 5-199. COR DP oblíquo. A abertura do túnel femoral encontra-se na posição de 1h no joelho.

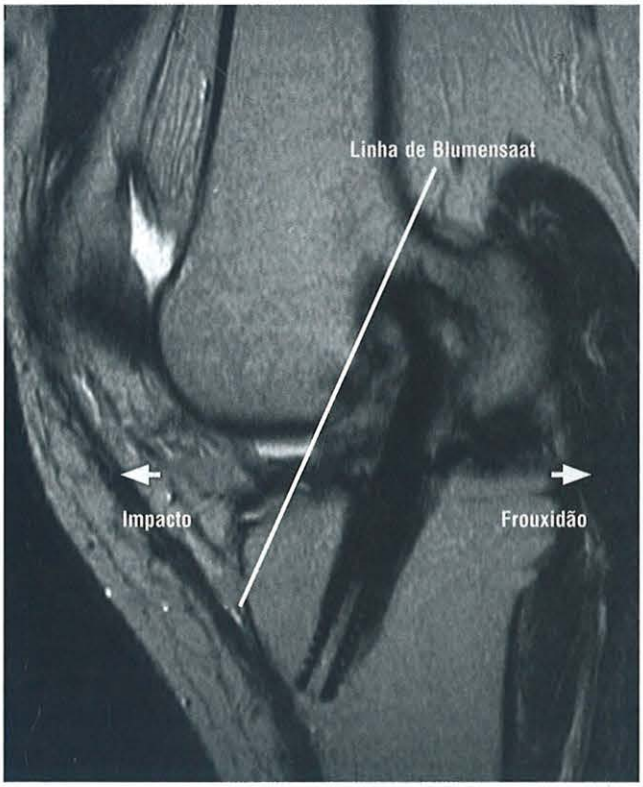

FIGURA 5-200. SAG DP. Exemplo dos dois tipos de patologias que o mau posicionamento do enxerto pode gerar. A abertura do túnel tibial anterior predispõe a impacto, e a abertura posterior predispõe a frouxidão ligamentar.

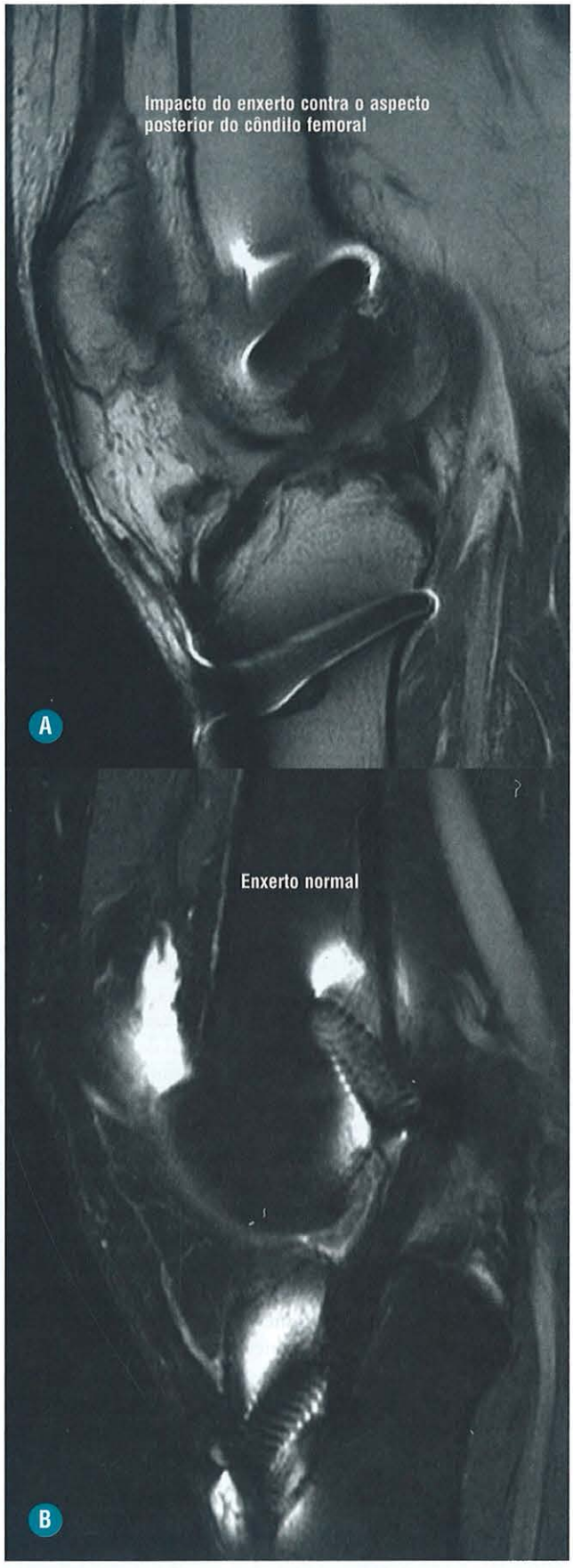

FIGURA 5-201. A, Impacto do enxerto contra o aspecto posterior do côndilo femoral. **B,** Enxerto normal.

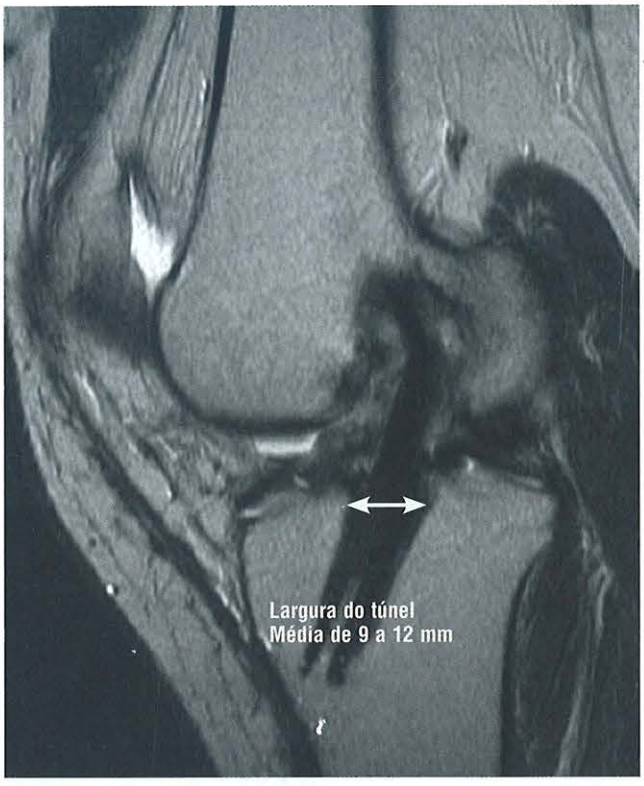

FIGURA 5-202. SAG DP. Largura normal do túnel tibial.

A largura média do túnel tibial está entre 9 e 12 mm, mas pode diminuir com o tempo ou alargar nos três primeiros meses, principalmente quando utilizados enxertos com tendões com revestimento sinovial (p. ex., pata de ganso) (Fig. 5-202).

O enxerto apresenta-se com alto sinal T2 até oito meses pós-cirurgia devido à revascularização (denominado processo de ligamentização do enxerto), que não deve ser interpretado como rotura. A seguir, fisiologicamente, apresenta-se com baixo sinal, aproximando-se ao aspecto habitual de um ligamento nativo (Fig. 5-203). Deve-se diagnosticar roturas, parciais ou totais, quando houver descontinuidades com áreas com sinal semelhante ao líquido nas sequências T2 no interior do neoligamento e indefinição de fibras (Fig. 5-204). A morfologia do enxerto também é muito importante na avaliação da integridade e deve-se apresentar com fibras de orientação paralela ao sulco intercondilar e nunca um aspecto ondulado, que, em geral, caracterizaria rotura, mas uma falência do enxerto sem rotura merece ser diferenciada. Achado secundário, porém confiável, de rotura do neoligamento é o edema ósseo no côndilo femoral lateral e derrame articular.

Apesar do avanço nas técnicas de reconstrução do LCA, ainda permanece alto o índice de osteoartrose sintomática após reconstrução do ligamento cruzado anterior.

A artrofibrose é uma alteração pós-cirúrgica cicatricial nodular, localizada no espaço articular femorotibial mediano e anterior, obliterando o espaço articular e se estendendo para a gordura de Hoffa, com hipossinal em todas as sequências estudadas. A obliteração do espaço articular e o envolvimento dos planos gordurosos adjacentes podem causar dor e redução da amplitude de flexoextensão do joelho. Como há estruturas fibrovasculares, a artrofibrose geralmente apresenta realce pelo gadolínio. Alguns autores descrevem as artrofibroses como lesões "ciclope" por apresentarem o aspecto artroscópico de olho de um ciclope. O diagnóstico diferencial é com espessamentos sinoviais de outras naturezas, principalmente com sinovite vilonodular focal.

PROCEDIMENTOS DE REPARO DE CARTILAGEM

Lesões de cartilagem são muito comuns na prática radiológica diária do joelho e, cada vez mais, são comuns os procedimentos de reparo. As três técnicas mais comuns são: microperfurações ósseas, mosaicoplastia e a implantação de condrócitos autólogos.

A técnica de microperfurações do osso subcondral é a mais utilizada. O objetivo é promover a formação de tecido condral no local da lesão condral. Essa formação de tecido fibrocicatricial se inicia após o sangramento gerado pelas perfurações ósseas. Esse sangramento focal e controlado aporta para o local da lesão, células sanguíneas pluripotentes, que acabam se diferenciando em tecido fibrocicatricial, eliminando os degraus articulares e restabelecendo a congruência articular. A RM permite avaliar se houve ou não cobertura suficiente da lesão condral pelo tecido fibrocicatricial. É comum haver persistência de leve edema ósseo subcondral adjacente ao reparo, mesmo em casos de sucesso, muitas vezes assintomático (Figs. 5-205).

A mosaicoplastia é um transplante autólogo de um ou múltiplos *plugs* osteocondrais, retirados de espaços articulares sem carga para preencher defeitos condrais. Geralmente, é indicada em lesões condrais com áreas maiores do que 2 cm^2 de área. O *plug* osteocondral pode ser único ou múltiplo (daí o nome "mosaico"), é retirado da tróclea femoral e colocado no leito do reparo. A RM é o melhor método para avaliação do *plug*. Deve-se avaliar a perfusão do tecido ósseo do enxerto e sua osteointegração com o leito ósseo original e se a congruência articular foi restabelecida. O pós-operatório recente mostra quase sempre edema residual no *plug* osteocondral, por isso a necessidade de injeção de contraste para afastar a possibilidade de o edema ser decorrente de necrose óssea (figura mosaicoplastia recente). Com o tempo, a osteointegração pode ser tão eficaz que a diferenciação entre o *plug* e o tecido ósseo se torna muito difícil de ser feita (figura mosaicoplastia antiga).

A implantação de condrócitos autólogos baseia-se na sua retirada do local doador (sulco femoral), cultivados, e a seguir reimplantados no defeito condral. Tem alto custo e índice de complicações relativamente alto (principalmente relacionados com não implantação dos condrócitos e à artrofibrose), o que a torna pouco utilizada em nosso meio.

A RM é um bom método para a avaliação de reparo de cartilagem, permitindo analisar o osso subcondral adjacente, bem como complicações, como hipertrofia do tecido e delaminação do tecido reparado.

O implante de material cirúrgico tem potencial de criar imagens com artefatos, que, em algumas situações, pode gerar dúvida de interpretação. Às vezes o emprego de técnicas sem saturação de gordura ajuda a minimizar a heterogeneidade de campo formada pelo material. Nos casos em que os artefatos paramagnéticos resultam em imagens de difícil interpretação, outros métodos diagnósticos poderão ser agregados (Fig. 5-204D).

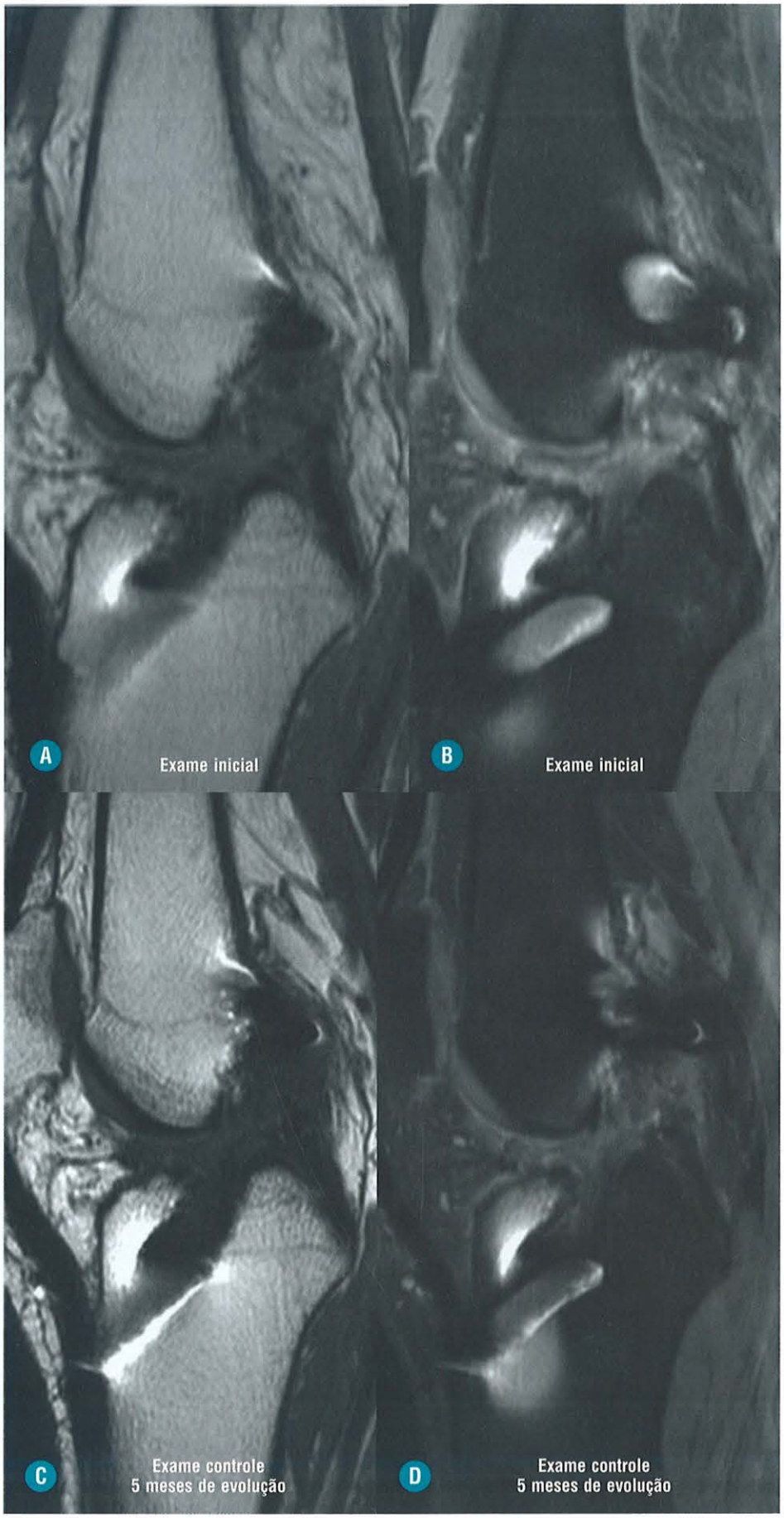

FIGURA 5-203. A e **B,** SAGT1 e SAGDP FAT SAT. Controle precoce de ligamentoplastia do ligamento cruzado anterior por dor, mas sem evidências de instabilidade. Não são definidas as fibras do enxerto ligamentar, que exibe alto sinal. O posicionamento do túnel tibial está normal em relação à linha de Blumensaat. **C** e **D**, SAG T1 e SG DP FAT SAT. Controle após 5 meses por persistência da dor. Não há evidências de instabilidade, permanecendo a abertura do túnel tibial bem posicionada em relação à linha de Blumensaat. O enxerto ligamentar continua indefinido.

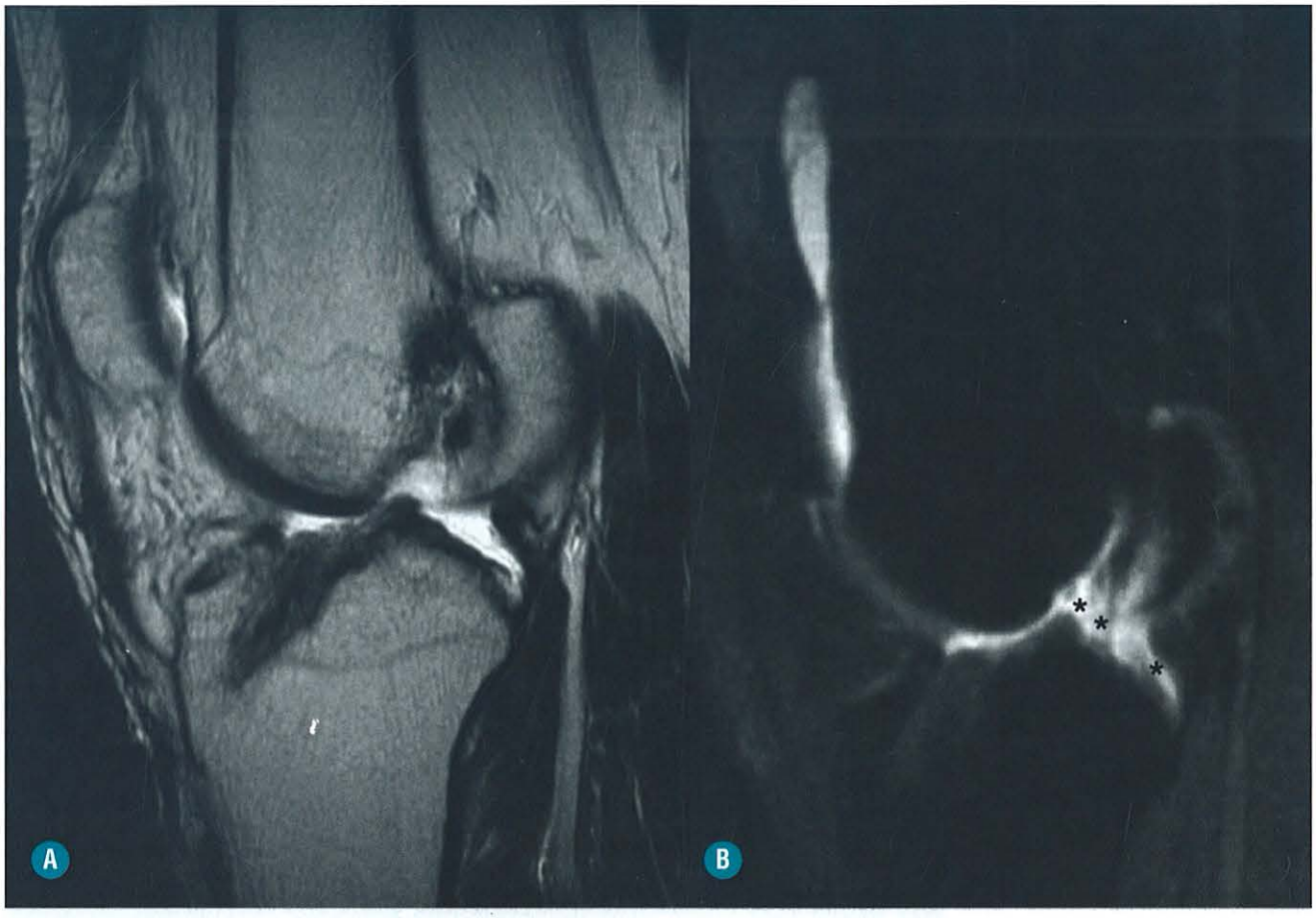

FIGURA 5-204. **A,** SAG T1. Indefinição das fibras do neoligamento caracterizando rotura. **B,** Artro-RM. Passagem de gadolínio no interior das fibras do enxerto (*asterisco*). Rotura.

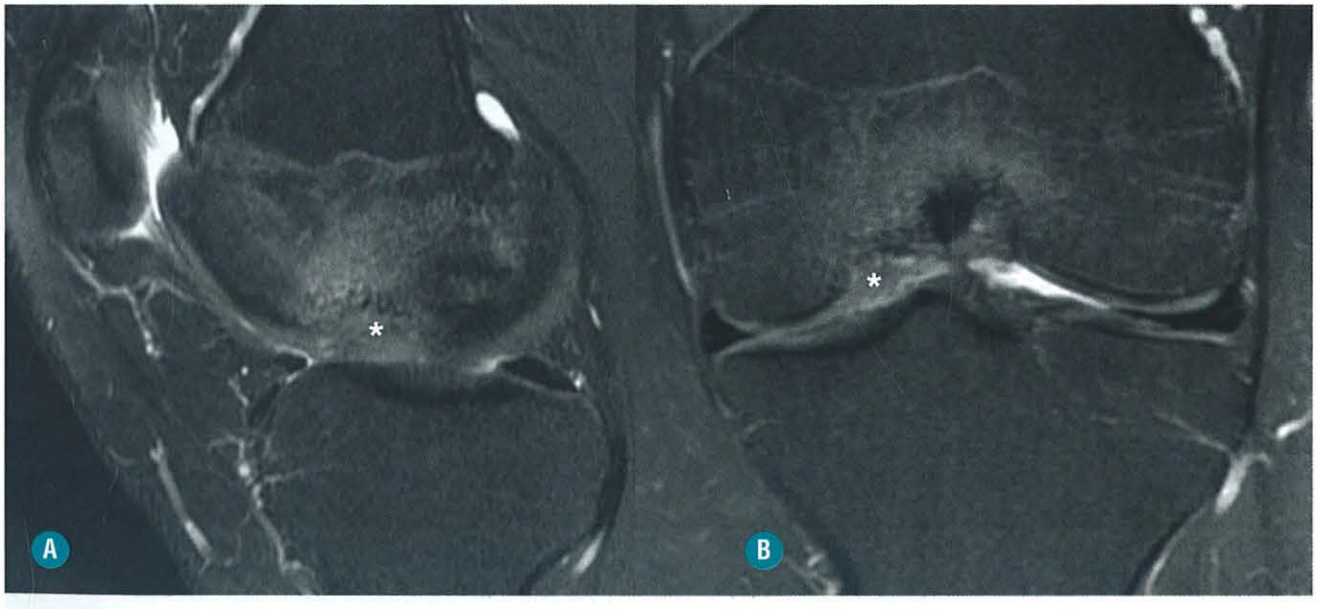

FIGURA 5-205. P.O. de reparo condral com microperfurações (*setas*). **A** e **B,** A lesão osteocondral encontra-se preenchida por tecido fibrocicatricial (*asterisco*), com restabelecimento da congruência articular. Há edema ósseo residual. Paciente assintomático. (*Cortesia do Dr. Luiz Guilherme Hartmann.*)

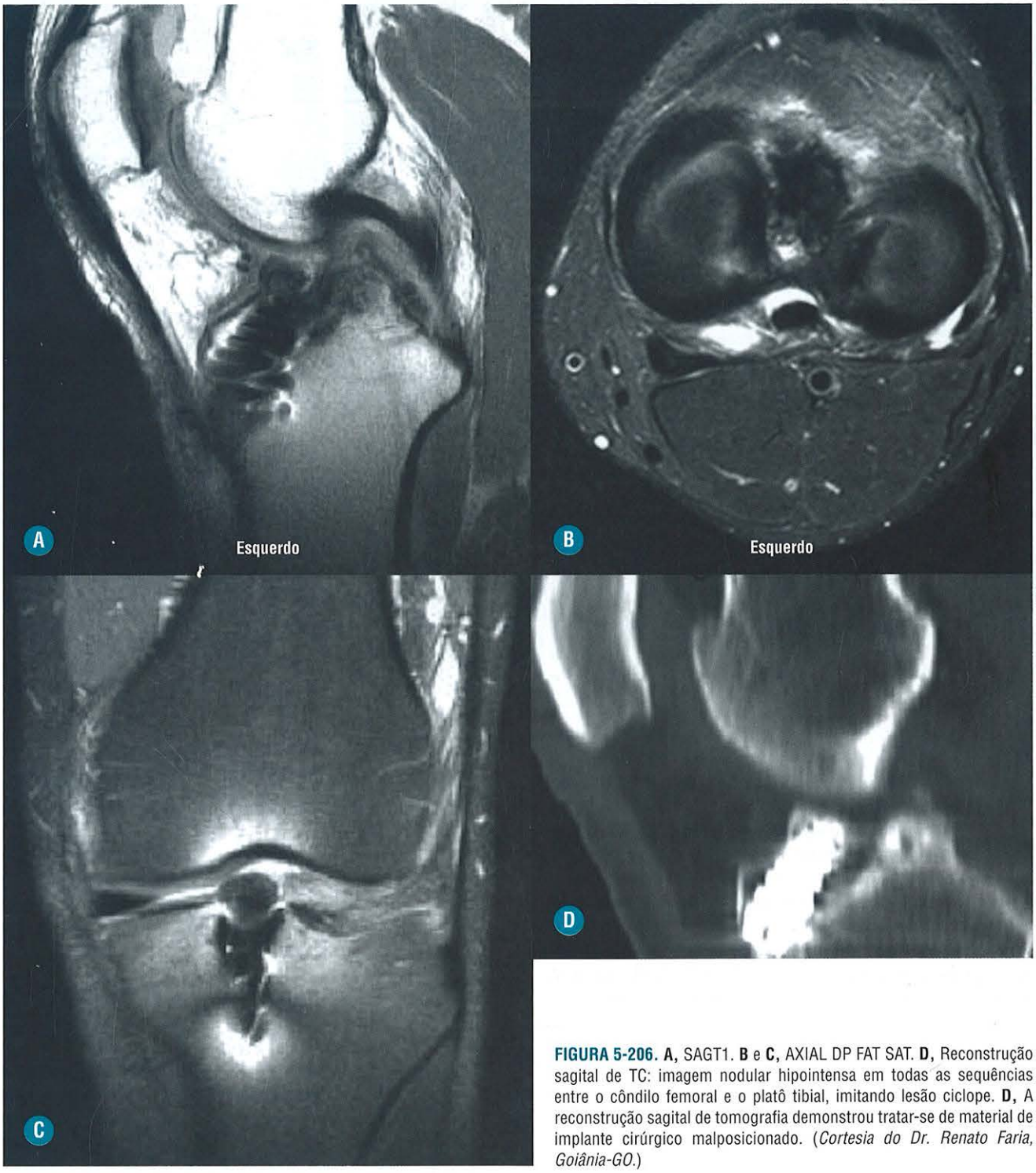

FIGURA 5-206. A, SAGT1. **B** e **C,** AXIAL DP FAT SAT. **D,** Reconstrução sagital de TC: imagem nodular hipointensa em todas as sequências entre o côndilo femoral e o platô tibial, imitando lesão ciclope. **D,** A reconstrução sagital de tomografia demonstrou tratar-se de material de implante cirúrgico malposicionado. (*Cortesia do Dr. Renato Faria, Goiânia-GO.*)

LITERATURA RECOMENDADA

1. Semin Musculoskelet Radiol 2008; 12(4):318-333.
2. Semin Musculoskelet Radiol 2009; 13(4):384-401.
3. Semin Musculoskelet Radiol 2009; 13(4):303-325.
4. Radiologic Clinics of North America vol. 51, Issue 3:413-432 May 2013.
5. Radiologic Clinics of North America vol. 47, Issue 4:567-579.
6. Radiologic Clinics of North America vol. 45, Issue 6:983-1002.
7. Radiologic Clinics of North America vol. 45, Issue 6:1017-1031.
8. Radiologia Brasileira vol. 44 n. 2, Mar/abril 2011.
9. Radiologia Brasileira vol. 37 n. 3, May/June 2004.
10. Radiographics, 2008, vol. 28:1043-1053.

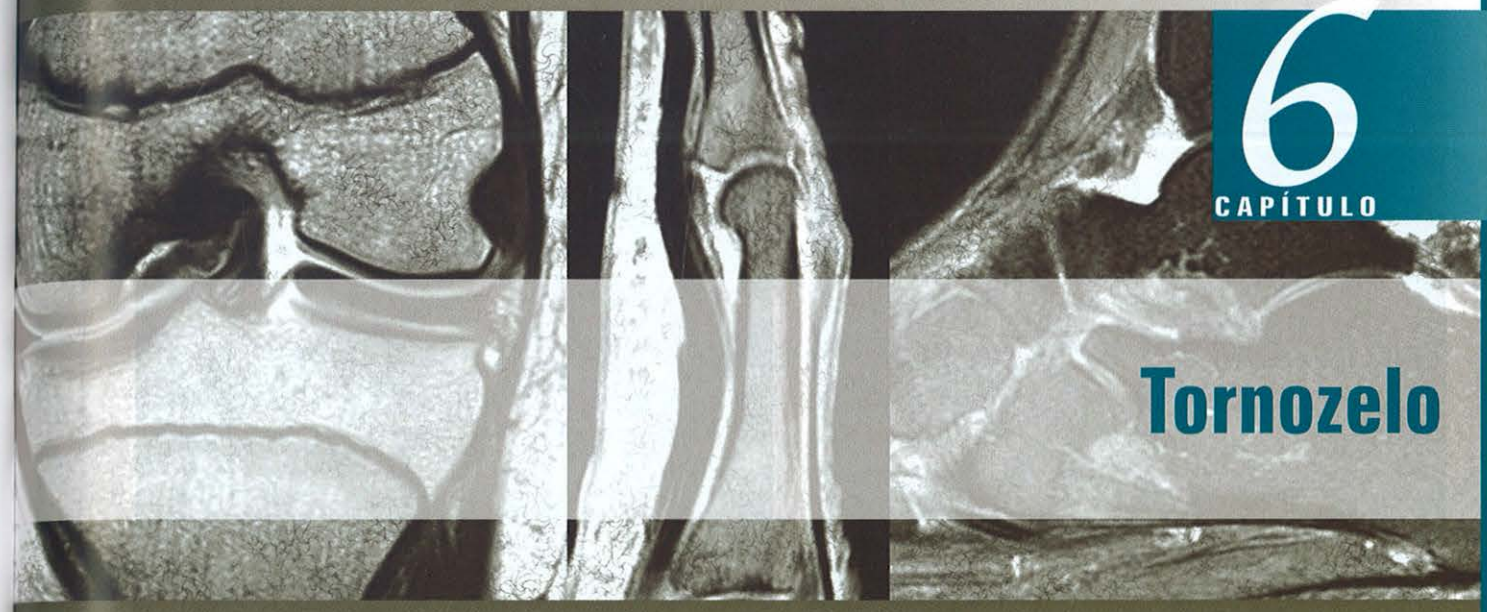

6 CAPÍTULO

Tornozelo

Luiz Guilherme de Carvalho Hartmann
Frederico Celestino Miranda
Sabrina Véras Britto

INTRODUÇÃO

TÉCNICAS DE IMAGEM

A avaliação radiológica do tornozelo é complexa devido ao pequeno tamanho das estruturas envolvidas, às relações multifacetadas entre elas e à grande quantidade de patologias que podem envolvê-las.

Radiografia (RX)

É o método de imagem utilizado para abordagem inicial. As estruturas ósseas sobrepostas, ossículos acessórios e variantes da normalidade são fatores que podem dificultar a análise radiográfica. As incidências básicas são:

- Anteroposterior ou frente: demonstra a articulação tibiotalar e a articulação com o maléolo medial. Não individualiza bem a articulação com o maléolo lateral, pois a fíbula se interpõe ao tálus e a tíbia nessa incidência. Permite também analisar a sindesmose tibiofibular (Fig. 6-1).
- Lateral ou perfil: demonstra a extensão anteroposterior da articulação tibiotalar, as extremidades inferiores da tíbia e fíbula, o maleólo posterior e a subtalar posterior (Fig. 6-2). A base do V metatarso deve ser incluída nessa incidência, pois as entorses podem cursar com fratura avulsiva dessa região, no local onde se insere o tendão fibular curto. É importante, também, observar as partes moles, principalmente a gordura pré-calcaneana e o recesso articular tibiotalar anterior. A articulação subtalar posterior pode ser usada como marcador para avaliar o posicionamento adequado das radiografias em perfil. Se ela for bem identificada, espera-se visualizar também a subtalar média, a menos que haja uma coalizão.
- Oblíquas: com rotação de 45° internamente, para ver a fíbula distal, e externamente, para ver melhor o maléolo medial. Podem ser usadas como incidências adicionais pós-trauma (Fig. 6-3).
- Mortise: incidência anteroposterior feita com rotação interna do tornozelo de 15° a 20° graus, para retirar a sobreposição entre a fíbula e as demais estruturas ósseas. Demonstra muito bem o dômus talar (Fig. 6-4).
- Radiografias com estresse: são importantes na avaliação das instabilidades.
- Radiografias com carga: são realizadas com o paciente em pé. Utilizam-se duas incidências: lateral, evidenciando o arco plantar longitudinal, e anteroposterior, demonstrando a estrutura do antepé (Fig. 6-5).

Ultrassom (USG)

Sua importância no diagnóstico de lesões osteoarticulares tem sido cada vez maior, principalmente com o advento de transdutores de alta resolução, muito eficientes na análise de estruturas superficiais. Dentre as suas vantagens, podemos destacar:

- Sem contraindicações.
- Avaliação de pacientes operados e que apresentam implantes metálicos, sem os artefatos de imagem apresentados pela RM.
- Não invasivo e não requer contraste endovenoso, podendo analisar a vascularização através do Doppler colorido.



FIGURA 6-1. Radiografia em anteroposterior do tornozelo. Ti; tíbia; Ta: tálus; Fi: fíbula; *seta*: sindesmose tibiofibular.



FIGURA 6-2. Radiografia em perfil do tornozelo. Ti: tíbia; Ta: tálus; Fi: fíbula; Na: navicular; Ca: calcâneo; Cu: cuboide; Vmt: base do V metatarso; *setas*: tendão calcâneo; *asterisco branco*: gordura pré-calcaneana; *asterisco preto*: maléolo posterior.



FIGURA 6-3. Radiografia oblíqua externa do tornozelo: Ti: tíbia; Ta: tálus; Fi: fíbula. Pode ser usada como uma incidência adicional no trauma.



FIGURA 6-4. Radiografia em mortise do tornozelo: Ti: tíbia; Ta: tálus; Fi: fíbula; *asteriscos pretos*: dômus talar.

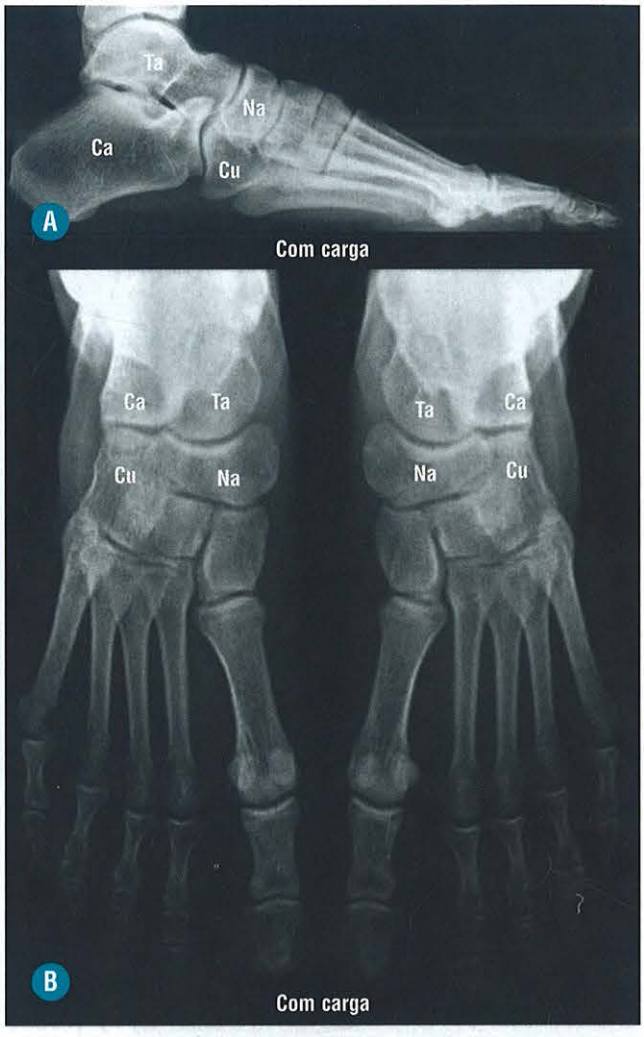

FIGURA 6-5. Radiografia com carga em perfil (**A**) e anteroposterior dos pés (**B**): Ta: tálus; Ca: calcâneo; Na: navicular; Cu: cuboide.

- Custo-efetivo.
- Permite análise em tempo real, com manobras dinâmicas, como, por exemplo, na luxação intermitente dos tendões fibulares.
- Permite comparação bilateral, assim como análise estendida das estruturas como, por exemplo, todo o percurso de um nervo, comparando com o FOV limitado da RM.
- Pode analisar estruturas superficiais com grande resolução, como os tendões e os nervos.
- Permite colocar o transdutor no local exato onde o paciente refere queixa.
- Permite guiar biópsias e tratamentos, como infiltrações.

Deve-se, no entanto, ressaltar também suas limitações:

- Análise do osso limitada à superfície.
- Difícil análise de estruturas profundas, principalmente em pacientes com sobrepeso.
- Difícil releitura das imagens.
- Operador-dependente, sendo necessário um bom conhecimento da técnica, anatomia e patologias para o diagnóstico.

No tornozelo, são inúmeras as utilizações do ultrassom, como no diagnóstico de lesões tendíneas e ligamentares, luxações tendíneas, análise de massas de partes moles e coleções, derrame articular, corpos estranhos, fasciite plantar. Também permite guiar biópsias, aspirações e infiltrações.

Tomografia Computadorizada (TC)

É particularmente útil no tornozelo devido à sua anatomia complexa e sobreposição de estruturas à radiografia, além da possibilidade de realizar reconstruções multiplanares com os aparelhos com multidetectores.

Para o exame do tornozelo, o paciente deve posicionar os pés perpendiculares ao *gantry*, com os joelhos estendidos e os háluces próximos. O exame deve ser feito com aquisição volumétrica, para permitir reconstruções axiais, sagitais e coronais.

É um método excelente para análise das estruturas ósseas e articulares, como as deformidades ósseas, fraturas, com ou sem extensão para as articulações, presença de fragmentos, consolidação ou sinais de pseudoartrose. Serve também para análise de implantes ortopédicos, como sua localização, soltura e análise das artrodeses (Fig. 6-6).

Ressonância Magnética (RM)

Excelente método para análise do tornozelo, com alta resolução espacial, capacidade da análise multiplanar e possibilidade de analisar a vascularização por meio do realce das estruturas pelo contraste. Permite a análise das partes moles (tendões, ligamentos, músculos), medula óssea e superfícies articulares.

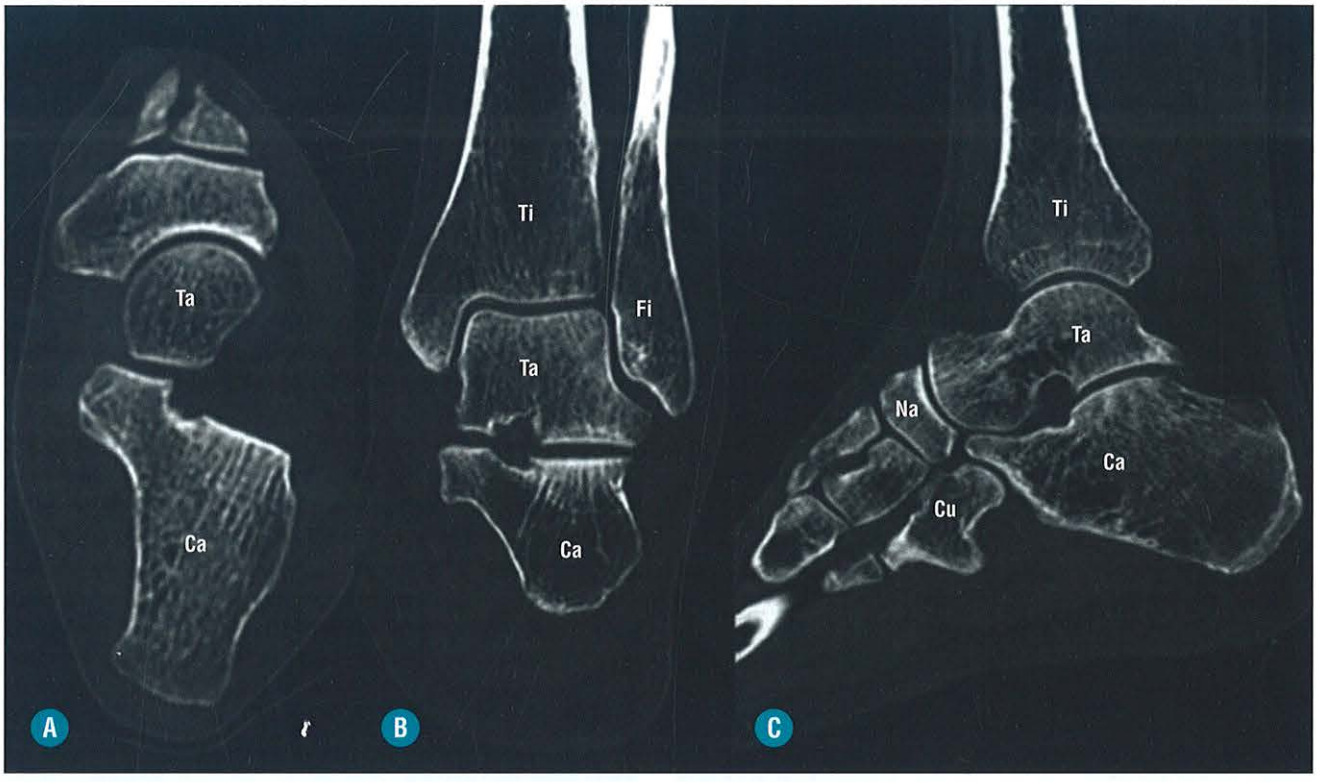

FIGURA 6-6. Tomografia computadorizada do tornozelo no plano axial (**A**), coronal (**B**) e sagital (**C**): Ti: tíbia; Ta: tálus; Ca: calcâneo; Na: navicular; Cu: cuboide; Fi: fíbula.

Em virtude de sua capacidade multiplanar, as imagens de RM permitem a análise nos três planos ortogonais, tendo cada um sua importância para a análise de certas estruturas. Por exemplo, o plano axial é excelente para a análise da sindesmose tibiofibular, articulações de Chopart e ligamentos (medial, lateral e da sindesmose) e tendões (Fig. 6-7).

No plano sagital, quase todas as articulações são bem avaliadas: tibiotalar, calcaneocuboide, subtalares e talonavicular, mas não visualiza bem a sindesmose. Nesse plano, podemos analisar os maléolos, o processo anterior do calcâneo, o processo posterolateral do tálus, o tendão do calcâneo, a fáscia plantar e o seio do tarso (Fig. 6-7).

No plano coronal, podemos ver a articulação subtalar, o dômus talar, o seio do tarso, os tendões e os músculos (Fig. 6-7C).

PROTOCOLO

O principal fator para a escolha do protocolo é a indicação clínica. Os protocolos são, no entanto, variáveis, sendo comum a utilização de seis sequências T1, combinadas com sequências T2 com supressão de gordura nos planos sagital, axial e coronal: T1 axial, sagital e coronal e T2 axial com supressão de gordura, STIR sagital e DP FAT SAT coronal.

Uma sequência muito útil no tornozelo é a coronal oblíqua DP ou DP com supressão de gordura, com uma angulação entre 45° e 60° em relação à fáscia plantar (Fig. 6-8). Essa sequência permite estudar os tendões mediais e laterais em seu plano transversal verdadeiro, permite avaliar o ligamento fibulocalcâneo e possibilita ainda separar o retináculo medial dos flexores dos tendões mediais e dos componentes superficial e profundo do ligamento deltoide.

O T1 puro é bom para a análise da medula óssea e serve para avaliar alterações de sinal que podem estar relacionadas com fraturas ocultas, edemas ou outras lesões. As sequências com saturação de gordura e o STIR servem para acentuar o sinal de líquido. Deve-se lembrar que o STIR é especialmente útil em pacientes com próteses metálicas, pois gera menos artefatos de susceptibilidade magnética (Figs. 6-9).

Utiliza-se normalmente um FOV de 12 a 15 cm e cortes de 3 a 4 mm de espessura.

O contraste endovenoso é indicado em casos de tumores, infecções (celulite, abscesso, osteomielite), fasciite, para diferenciar massas sólidas de císticas e nos processos inflamatórios sinoviais. Quando for injetado contraste, devem ser obtidas sequências T1 com saturação de gordura pós-contraste nos três planos.

O contraste intra-articular pode ser preconizado em alguns casos, como corpos intra-articulares, lesões da cartilagem, lesões osteocondrais e na avaliação pós-operatória.

Posicionamento

O posicionamento depende muito da bobina a ser utilizada. Se for utilizada bobina tipo "chaminé", o pé fica em posição neutra, a 90° em relação à perna. Caso seja usada bobina de joelho sem chaminé, o paciente fica em posição supina com os joelhos fletidos. Para examinar o tornozelo, o paciente é colocado na posição supina, com o maléolo medial no centro da bobina e o pé em posição neutra.

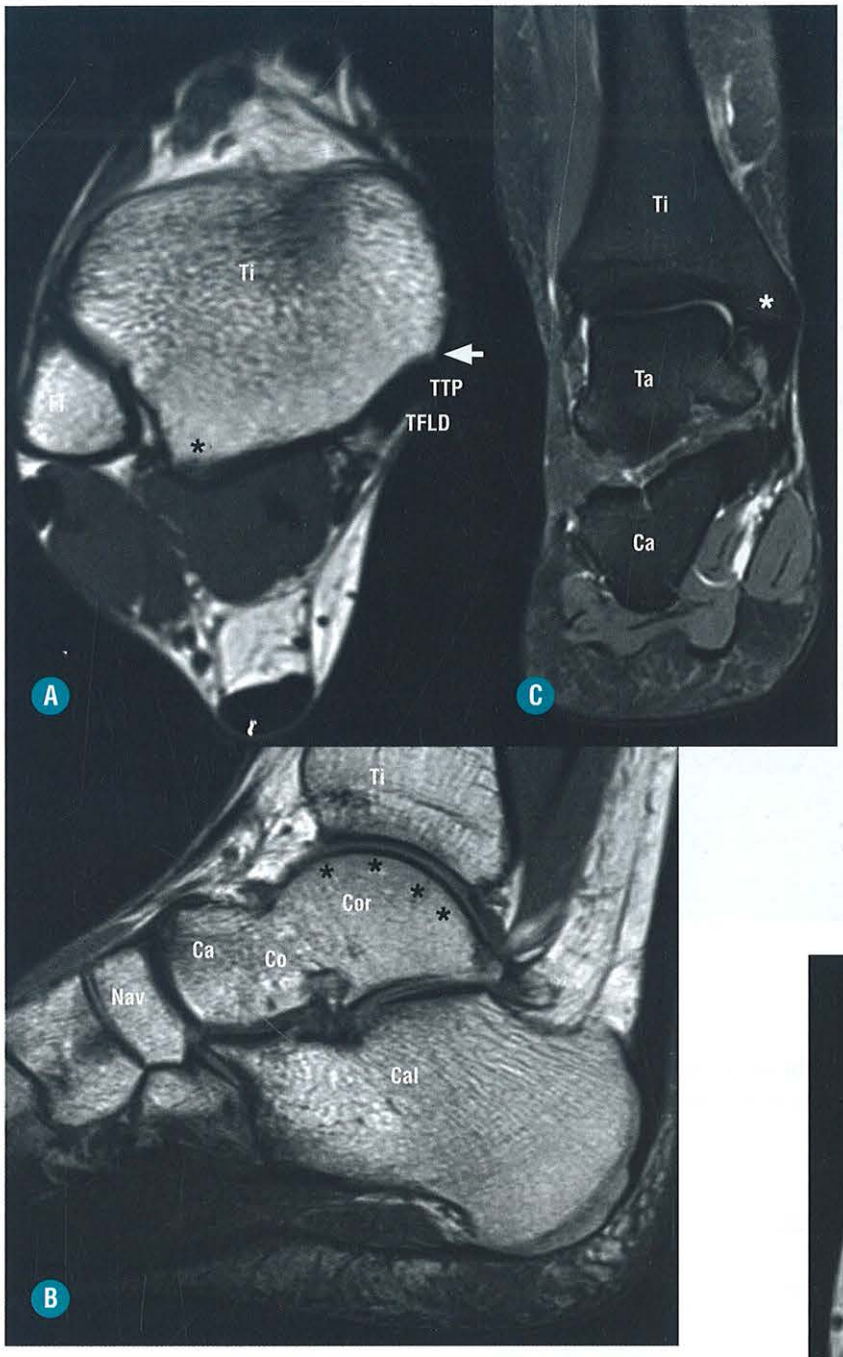

FIGURA 6-7. A, Imagem axial de RM do tornozelo, ponderada em T1: Ti: tíbia; Fi: fíbula; TTP: tendão tibial posterior; TFLD: tendão flexor longo dos dedos; seta branca: sulco tibial por onde passa o TTP; *asterisco*: maléolo tibial posterior. **B,** Imagem sagital de RM do tornozelo ponderada em T1. Ti: tíbia; Ca: calcâneo; Na: navicular e o tálus, subdividido em: Ca: cabeça, Co: colo; Cor: corpo; e ainda a tróclea ou dômus talar (*asteriscos*). **C,** Imagem coronal de RM do tornozelo, ponderada em T2 com saturação de gordura: Ti: tíbia; Ta: tálus; Ca: calcâneo; *asterisco*: maléolo medial da tíbia.

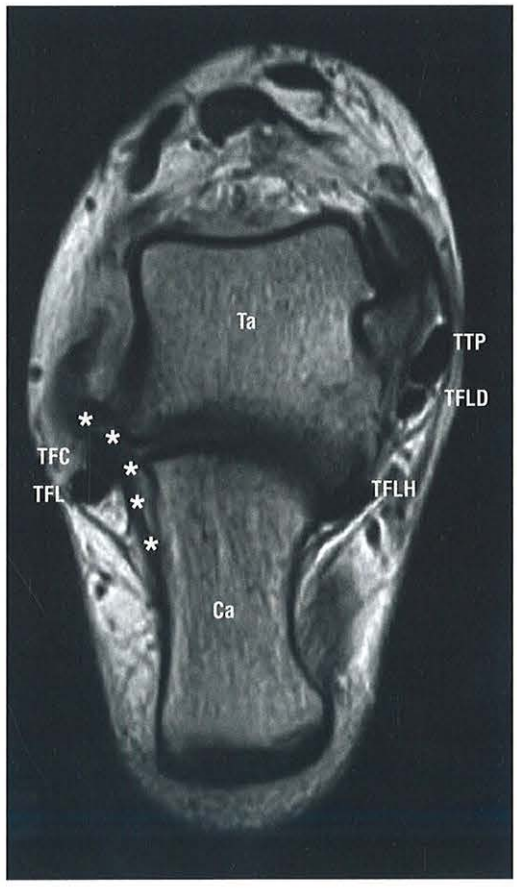

FIGURA 6-8. Imagem de RM do tornozelo coronal oblíqua DP. Ca: calcâneo, Ta: tálus, TFL: tendão fibular longo, TFC: tendão fibular curto, TTP: tendão tibial posterior, TFLD: tendão flexor longo dos dedos, TFLH: tendão flexor longo do hálux e o ligamento fibulocalcâneo (*asteriscos*).

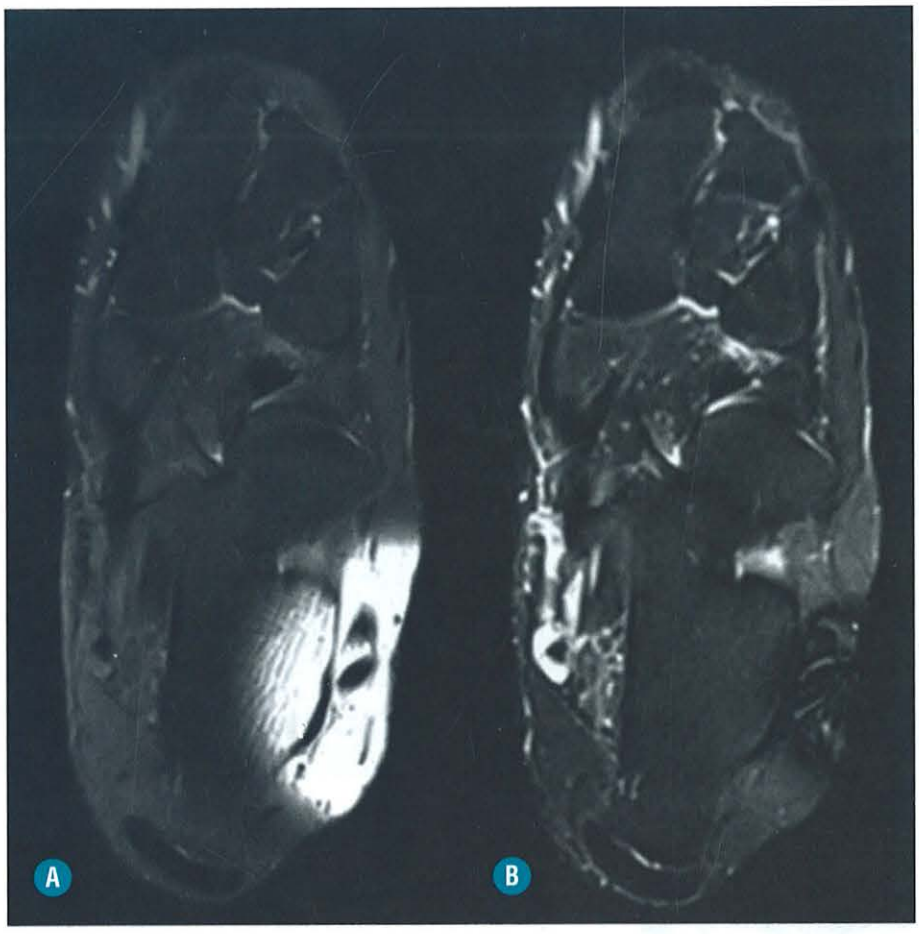

FIGURA 6-9. Imagem no plano axial de RM do tornozelo, ponderada em T2 com saturação de gordura (**A**) e STIR (**B**), demonstrando a redução dos artefatos de suscetibilidade magnética na sequência STIR.

BIOMECÂNICA BÁSICA

Os movimentos realizados pelas articulações do tornozelo são complexos e ocorrem nos três planos cardinais: sagital, coronal e no axial (Fig. 6-10).

Plano Sagital

- Flexão Plantar: movimento em que a extremidade distal do pé aponta para baixo.
- Flexão Dorsal: movimento em que a extremidade distal do pé aponta para cima.

Plano Coronal

- Inversão: movimento em que a planta do pé encontra-se virada para dentro.
- Eversão: movimento em que a planta do pé encontra-se virada para fora.

Plano Axial

- Adução ou rotação interna: movimento em que a extremidade distal do pé aponta para dentro.
- Abdução ou rotação externa: movimento em que a extremidade distal do pé aponta para fora.

Os movimentos em geral não ocorrem em um eixo isolado, mas sim conjuntamente. Assim temos:

- Supinação: flexão plantar + inversão + rotação interna.
- Pronação: dorsiflexão + eversão + rotação externa.

Esses termos são controversos na literatura, sendo comum a utilização de inversão como sinônimo de supinação e eversão como sinônimo de pronação.

O tálus não tem inserções musculares e seus movimentos são coordenados pelas estruturas ósseas e ligamentares adjacentes. Durante a flexão plantar ele inclina inferiormente, junto com uma rotação medial. Na dorsoflexão, ele inclina cranialmente, junto com uma rotação lateral.

Os gastrocnêmios e o sóleo são os músculos primariamente envolvidos na flexão plantar e, com menos importância, os músculos fibulares e os flexores longos dos dedos e do hálux e tibial posterior.

Durante a flexão plantar, a fíbula é tracionada distalmente, com tração do ligamento interósseo, aumentando a estabilidade lateral. A dorsoflexão é promovida pelos músculos que cruzam anteriormente a articulação do tornozelo, principalmente o tibial anterior. Nesse movimento, o calcâneo assume uma posição em valgo, e o tálus faz uma leve rotação lateral. A fíbula também roda lateralmente, promovendo um alargamento da sindesmose.

A inversão é promovida, principalmente, pelos músculos mediais (tibial posterior, flexores longos dos dedos e do hálux), que tracionam e elevam a porção medial do pé. O tibial anterior e o extensor longo do hálux atuam em menor intensidade.

A eversão é promovida, principalmente, pelos músculos laterais, fibulares curto e longo e, em menos intensidade, o extensor longo dos dedos, e normalmente é acompanhada de abdução.

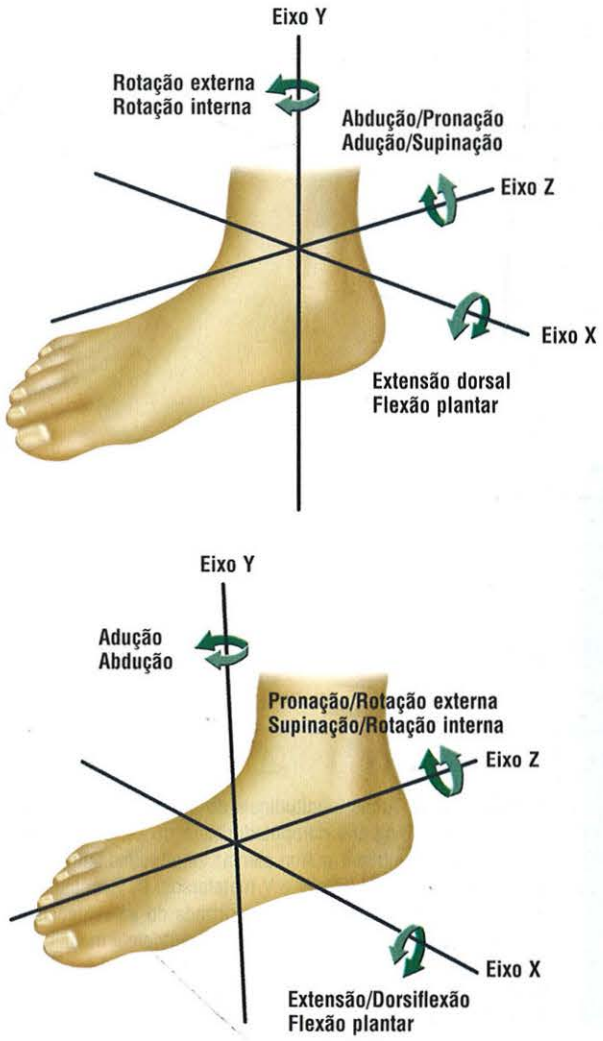

FIGURA 6-10. Movimentos realizados pela articulação do tornozelo. (Imagem adaptada de Myerson MS: Foot and Ankle Disorders, Philadelphia, 2000, Elsevier)

VALGO E VARO

Os termos valgo e varo denotam posição e não movimento, sendo reservados para descrever o aspecto da deformidade do tornozelo. O tornozelo normal, se visto por trás, tem um discreto valgismo (inclinação medial). Quando há uma acentuação dessa inclinação tem-se o pé valgo e quando há uma inclinação lateral, o pé varo (Fig. 6-11).

ARCOS DO PÉ

O pé tem três arcos: um transversal e dois longitudinais (Fig. 6-12). O arco longitudinal lateral é composto pelo calcâneo, cuboide e o IV e V metatarsos (Fig. 6-12). O tendão fibular longo passa no ponto médio do arco (no canal do cuboide). O arco longitudinal medial é composto pelo calcâneo, tálus, navicular, cuneiformes e do I ao III metatarsos (Fig. 6-12C). O ápice desse arco é na articulação talocalcaneonavicular. Esse arco recebe mais peso verticalmente que o lateral. O tendão tibial posterior se insere no navicular e nas bases dos metatarsos e serve como suporte para esse arco. O arco transverso é formado pelas bases dos metatarsos e ossos do tarso e recebe reforço das fibras dos tendões tibial posterior e fibular longo.

DEFORMIDADES DOS PÉS

O alinhamento do retropé é avaliado através de informações obtidas principalmente pela análise da relação entre o maior eixo do tálus e o maior eixo do calcâneo nas radiografias com carga nas incidências anteroposterior e lateral.

Nos pés com alinhamento normal, na radiografia anteroposterior, o maior eixo do tálus intersecta o primeiro metatarso ou apresenta-se levemente medianizado. O osso navicular se localiza em aposição à cabeça do tálus, e o maior eixo do calcâneo aponta para o quarto metatarso. Na radiografia lateral, o maior eixo do tálus tem leve flexão plantar, com eixo longitudinal correspondendo ao eixo longitudinal do primeiro metatarso, e o maior eixo do calcâneo tem leve dorsoflexão.

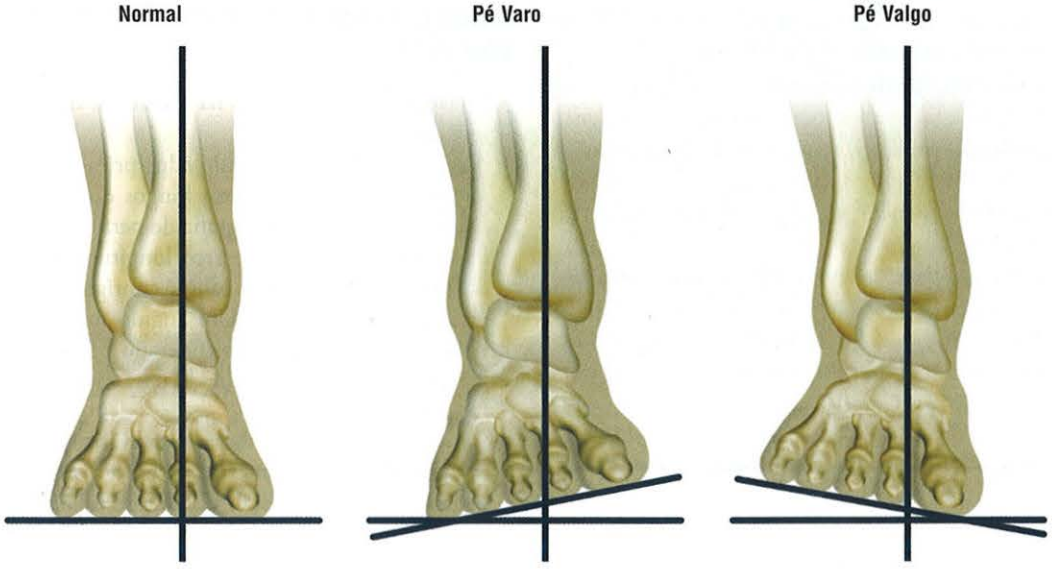

FIGURA 6-11. Posições determinadas pelo tornozelo. (Imagem adaptada de Basic Bomechanics – Susan J. Hall – 6ed., McGraw Hill)

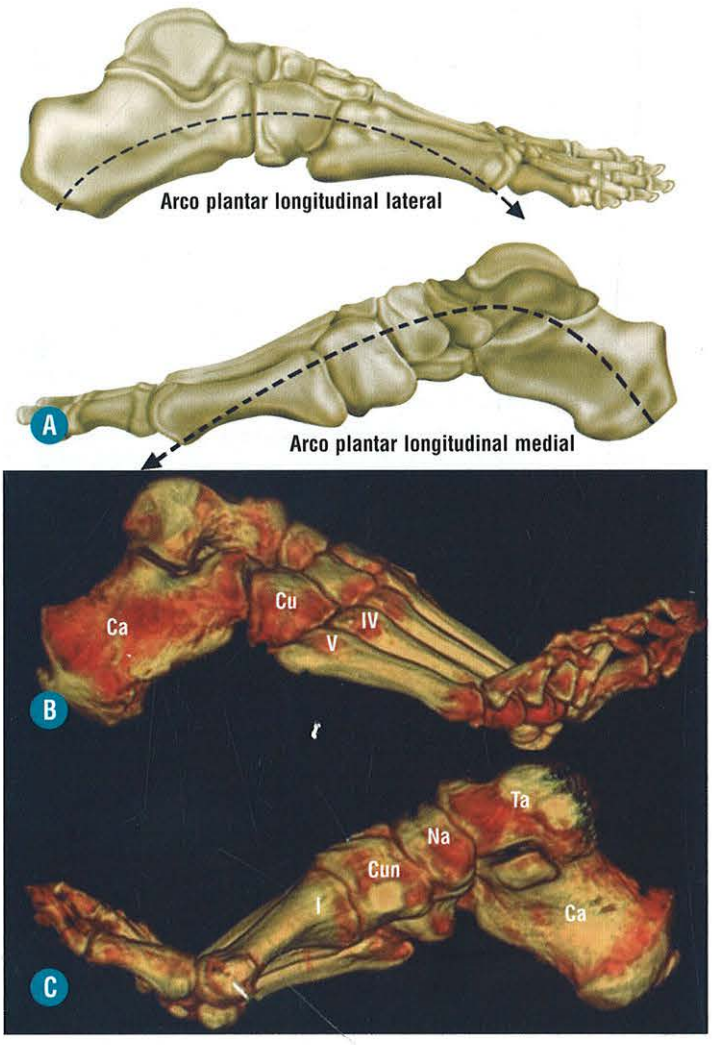

FIGURA 6-12. A, Arcos longitudinais do pé. **B,** Reconstrução tridimensional de tomografia computadorizada do pé evidenciando as estruturas que compõem o arco plantar longitudinal lateral: Ca: calcâneo; Cu: cuboide; IV e V: IV e V metatarsos. **C,** Reconstrução tridimensional de tomografia computadorizada do pé evidenciando as estruturas que compõem o arco plantar longitudinal medial: Ca: calcâneo; Ta: tálus; Na: navicular; Cun: cuneiforme medial; I: I metatarso. (Imagem adaptada de Orthopaedic Surgical Approaches – Mark D. Miller, Capítulo 8, 491-590, figuras FA-9 e FA-10)

Na deformidade em varo do tornozelo, a radiografia anteroposterior demonstra uma redução do ângulo talocalcaneano. O osso navicular tem posição medianizada em relação à cabeça do tálus, e o maior eixo do tálus é lateralizado em relação à base do primeiro metatarso. Na incidência lateral, o maior eixo talar e calcaneano são horizontalizados e paralelos entre si.

Na deformidade em valgo do tornozelo, na radiografia anteroposterior, o ângulo talocalcaneano está aumentado e o osso navicular tem posição lateralizada em relação à cabeça do tálus. O maior eixo talar é medianizado em relação à base do primeiro metatarso. Na incidência lateral, o maior eixo talar tem orientação mais vertical.

O pé plano está associado a uma carga anormal repetitiva sobre o arco longitudinal medial, que leva a uma disfunção das estruturas tendíneas e ligamentares, resultando em deformidades ósseas. Tanto as estruturas estabilizadoras estáticas com as dinâmicas podem estar alteradas. O grau de deformidade nas radiografias não correlaciona bem com os sintomas, e o seu início costuma ser insidioso. Dessa forma, é importante reconhecer os achados radiográficos precoces.

O pé cavo se caracteriza por arco plantar alto, que não se reduz com carga. Pode-se originar no retropé, antepé ou em ambos, sendo causada por uma dorsoflexão do calcâneo e flexão plantar dos metatarsos e geralmente está associado a um varismo do retropé (pé cavovaro). Essa anormalidade é geralmente acompanhada de doenças neurológicas ou musculares.

MEDIDAS ORTOPÉDICAS NAS RADIOGRAFIAS SIMPLES COM CARGA

São inúmeras as medidas na literatura, destacando-se como principais:

- Ângulo de Meary ou ângulo tálus/primeiro metatarso: é um ângulo formado pelos eixos longos do tálus e do primeiro metatarso em uma radiografia de perfil, com carga. É usado para medir o colapso do arco longitudinal. Em um exame normal, o eixo central do tálus é contíguo com o eixo central do primeiro metatarso. Um ângulo maior que 4° de convexidade, para baixo, é considerado pé plano, e um ângulo maior que 4° de convexidade para cima é considerado pé cavo (Figs. 6-13).
- *Pitch* calcaneano: desenha-se uma linha que passa da superfície plantar do calcâneo até o bordo mais inferior da sua superfície articular distal. Calcula-se o ângulo entre essa linha e uma linha que vai da superfície plantar do calcâneo até a superfície inferior da cabeça do V metatarso. Um *pitch* calcaneano diminuído está relacionado com o pé plano e au-



FIGURA 6-13. A, Radiografia simples incidência em perfil com carga: ângulo de Meary normal, com o eixo central do tálus contíguo com o eixo central do I metatarso. Se > 4° para baixo: pé plano, e se > 4° para cima: pé cavo. **B,** Radiografia simples incidência em perfil com carga: ângulo de Meary de 12°, em um pé plano, com convexidade plantar. **C,** Radiografia simples incidência em perfil com carga: ângulo de Meary em um pé cavo, com convexidade para cima de 22°. **D,** Radiografia simples incidência em perfil com carga: *pitch* calcaneano: 20°. Normal em torno de 18° a 20°.

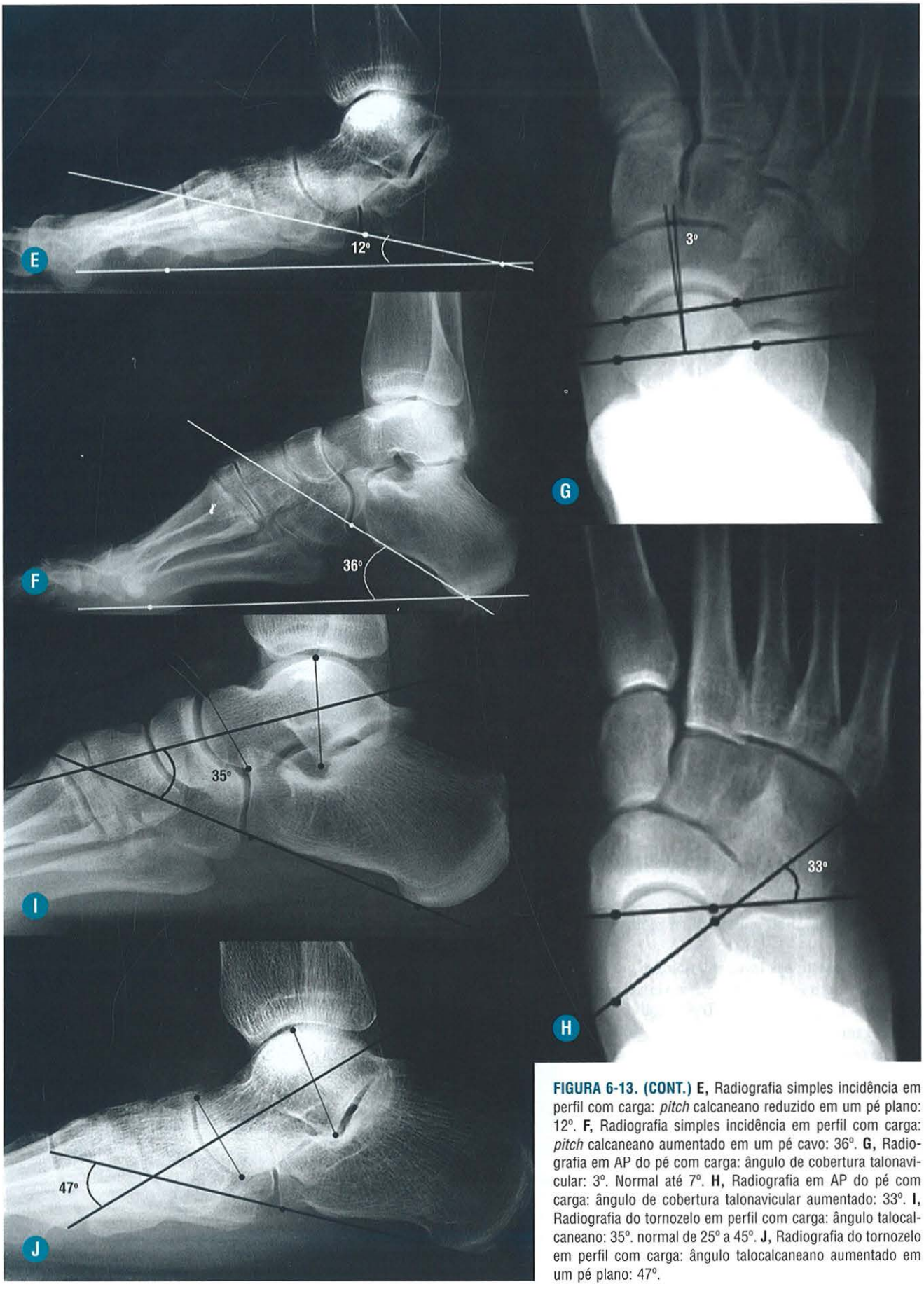

FIGURA 6-13. (CONT.) **E,** Radiografia simples incidência em perfil com carga: *pitch* calcaneano reduzido em um pé plano: 12°. **F,** Radiografia simples incidência em perfil com carga: *pitch* calcaneano aumentado em um pé cavo: 36°. **G,** Radiografia em AP do pé com carga: ângulo de cobertura talonavicular: 3°. Normal até 7°. **H,** Radiografia em AP do pé com carga: ângulo de cobertura talonavicular aumentado: 33°. **I,** Radiografia do tornozelo em perfil com carga: ângulo talocalcaneano: 35°. normal de 25° a 45°. **J,** Radiografia do tornozelo em perfil com carga: ângulo talocalcaneano aumentado em um pé plano: 47°.

mentado ao pé cavo. É normal geralmente entre 18° a 20°, mas há relatos na literatura de normal variando entre 17° e 32° (Figs. 6-13D,E,F).

- Ângulo de cobertura talonavicular: é uma medida muito útil na radiografia em AP com carga, pois demonstra o grau de subluxação lateral do navicular, em relação ao tálus, observada no retropé valgo. São desenhadas duas linhas: uma conectando as bordas da superfície articular do navicular e outra conectando as bordas da superfície articular do tálus. Um ângulo maior que 7° entre essas duas linhas indica subluxação lateral (Figs. 6-13g e 6-13h).
- Ângulo talocalcaneano lateral: é formado por uma linha que divide o eixo longo do tálus (passando pelo ponto médio ao nível do seu corpo e do seu colo) e outra linha que passa na borda plantar do calcâneo. O normal varia de 25 a 45°. Um ângulo maior que 45° indica retropé valgo, que é um dos componentes do pé plano (Figs. 6-13i e 6-13j).

É importante ressaltar que essas medidas variam na literatura, por isso, a depender das escolas ortopédicas adotadas pelas instituições, alguma variação pode ocorrer.

A MARCHA

O ciclo da marcha normal começa com o calcanhar tocando o solo. A estabilidade é assegurada pelas articulações subtalares, articulações transversas do tarso, aponeurose plantar e músculos do pé.

As articulações subtalares possuem um papel crucial na marcha, ao servir com transmissor do vetor de força entre o pé e o restante do membro inferior. Por isso é que, em desarranjos dessas articulações, como nas coalizões e nos pés planos ou cavos, um estresse maior ocorre nas demais articulações do pé e do tornozelo.

OSSOS E ARTICULAÇÕES DO TORNOZELO

O tornozelo pode ser dividido em retropé e mediopé. O retropé consiste na tíbia e fíbula distais, tálus e calcâneo, sendo separado do mediopé pelas articulações de Chopart, que são constituídas pelas articulações talonavicular e calcaneocuboide, também conhecidas como articulações transversas do pé (Figs. 6-19a e 6-19b). O mediopé consiste nos outros cinco ossos do tarso: o navicular, o cuboide e os três cuneiformes, e é separado do antepé pelas articulações tarsometatarsais, também conhecidas como articulações de Lisfranc (Fig. 6-14).

- Tíbia: a tíbia distal contém o maléolo medial, cuja porção lateral é coberta por cartilagem hialina que se continua com a cartilagem que recobre a sua superfície inferior. Ambas se articulam com o tálus (Fig. 6-15). O maléolo medial contém dois colículos separados por um sulco, onde se inserem as fibras do complexo ligamentar medial deltoide. Na porção posteromedial do maléolo medial há um sulco por onde passa o tendão tibial posterior. Na borda lateral da tíbia, há uma incisura triangular onde se insere o ligamento tibiofibular interósseo, um dos componentes da sindesmose tibiofibular. Na sua porção posterior, a tíbia possui o maléolo posterior, local onde se insere o ligamento tibiofibular posterior (Fig. 6-16).
- Fíbula: a fíbula distal contém o maléolo lateral, que se projeta mais inferiormente que o medial e contém uma faceta articular triangular, que se articula com o tálus. Posteriormente à faceta articular há uma depressão (fossa maleolar) de onde sai o ligamento talofibular posterior. Posteriormente ao maléolo lateral há o sulco maleolar, onde se encontra o tendão fibular curto (Fig. 6-17). A fíbula (maléolo lateral) situa-se um pouco posterior em relação ao maléolo medial, daí para visualizar o tornozelo, no exame radiográfico, sem sobreposição entre a fíbula e a tíbia (incidência em mortise), é necessário fazer uma rotação interna de cerca de 20° (Fig. 6-18).
- Tálus: é constituído de cabeça, colo e corpo. A tróclea ou dômus talar é a superfície articular larga e curva localizada na porção dorsal do corpo do tálus. A cabeça é o processo arredondado na face anterior do tálus e faz articulação com o osso navicular (Fig. 6-19). Na sua porção lateral, o tálus forma um canto agudo, o processo lateral do tálus (Fig. 6-20). Posteriormente, o tálus apresenta um processo posterior, que possui os tubérculos medial e lateral e, entre eles, um sulco central, por onde passa o tendão flexor longo do hálux (Fig. 6-21).
- Calcâneo: é o maior osso do pé. Articula-se com o tálus superiormente e com o cuboide anteriormente. O sustentáculo do tálus projeta-se a partir da margem posterior da face medial do calcâneo e, como o próprio nome diz, sustenta a cabeça do tálus (Fig. 6-22).
- Navicular: é um osso achatado em forma de barco, localizado entre a cabeça do tálus e os três ossos cuneiformes. Sua porção medial projeta-se inferiormente para formar a tuberosidade do navicular (Fig. 6-23).



FIGURA 6-14. Ossos do pé e suas articulações, com *linhas tracejadas* destacando as articulações de Chopart (articulações transversas do tarso) e de Lisfranc, tarsometatarsais. (Imagem adaptada de Ultrasound of the Musculoeskeletal System – S. Bianchi and C. Martinoli, Spinger)



FIGURA 6-15. Desenho demonstrando o aspecto anterior da articulação do tornozelo, entre a tíbia/ fíbula distais e o tálus, demonstrando o revestimento condral do tálus. (Imagem adaptada de Orhtopaedic Surgical Approaches – Mark D. Miller, Capítulo 8, 491-590, Figura FA-8)



FIGURA 6-16. Imagem axial de RM do tornozelo, ponderada em T1: Ti: tíbia; Fi: fíbula; TTP: tendão tibial posterior; TFLD: tendão flexor longo dos dedos; *seta*: sulco tibial por onde passa o TTP; *asterisco*: maléolo tibial posterior.



FIGURA 6-17. Imagem axial de RM do tornozelo, ponderada em T1: Ti: tíbia; Fi: fíbula; TFC: tendão fibular curto; TFL: tendão fibular longo; *asterisco*: fossa maleolar onde se insere o ligamento talofibular posterior (*seta*).



FIGURA 6-18. Radiografia em anteroposterior do tornozelo: Ti: tíbia; Ta: tálus; Fi: fíbula; seta: sobreposição entre a tíbia e a fíbula; traço preto: distância entre o bordo medial da fíbula e a incisura fibular da tíbia (normal menor ou igual a 5 mm).



FIGURA 6-19. Imagem sagital de RM do tornozelo, ponderada em T1: Ti: tíbia; Ca: calcâneo; Na: navicular e o tálus, subdividido em: Ca: cabeça, Co: colo e Cor: corpo e ainda a tróclea ou dômus talar (*asteriscos*).

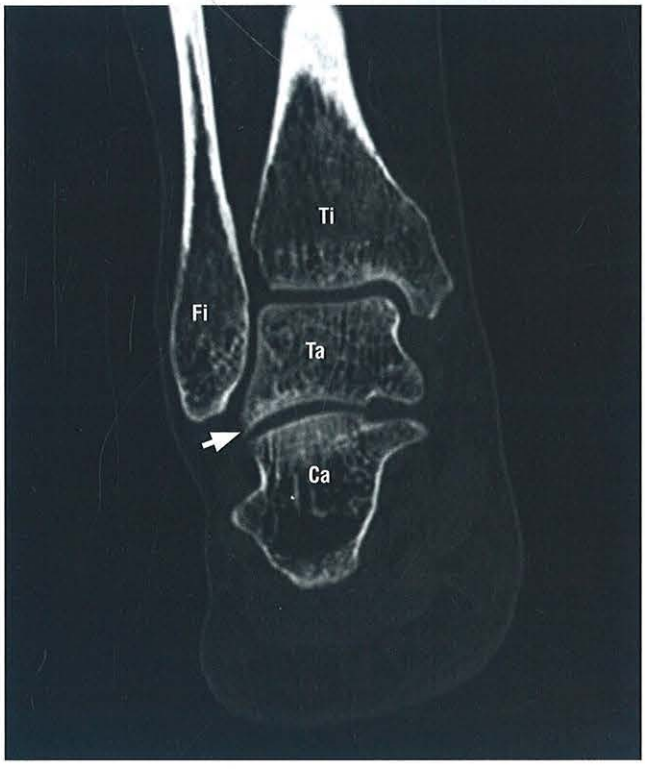

FIGURA 6-20. Imagem coronal TC do tornozelo: Ti: tíbia; Ta: tálus; Ca: calcâneo; Fi: fíbula. *Seta branca*: processo lateral do tálus, local relativamente frequente de fraturas.

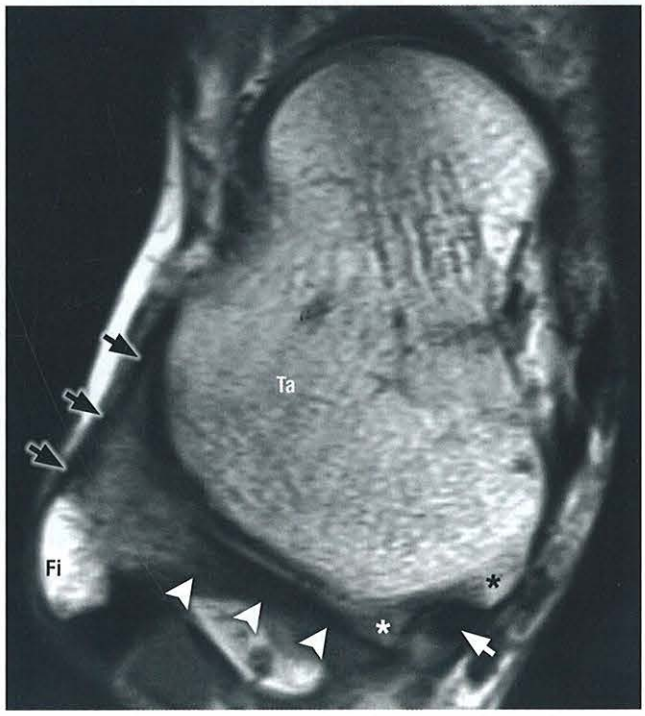

FIGURA 6-21. Imagem axial de RM do tornozelo, ponderada em T1: Ta: tálus; Fi: fíbula; *asterisco branco*: tubérculo lateral do processo posterior do tálus; *asterisco preto*: tubérculo medial do processo posterior do tálus; *seta branca*: tendão flexor longo do hálux; *pontas de seta*: ligamento talofibular posterior; setas pretas: ligamento talofibular anterior.

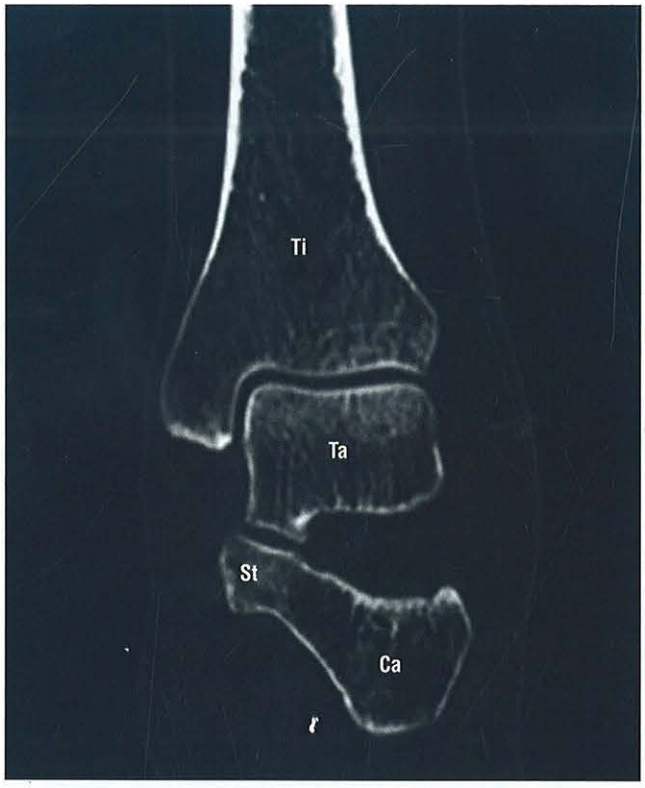

FIGURA 6-22. TC do tornozelo no plano coronal: Ti: tíbia; Ta: tálus; Ca: calcâneo; St: sustentáculo do tálus.

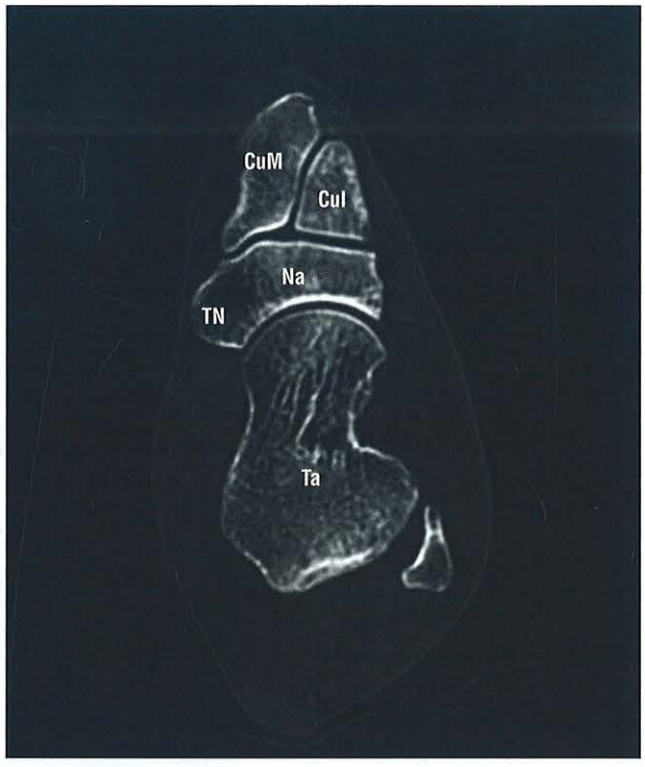

FIGURA 6-23. TC do tornozelo no plano axial: Ta: tálus; Na: navicular; TN: tuberosidade do navicular; CuM: cuneiforme medial; Cul: cuneiforme intermédio.

- Cuboide: é o osso mais lateral no mediopé, localizado distalmente ao calcâneo e proximalmente ao quarto e quinto metatarsos. Tem um formato piramidal, com a base direcionada medialmente. Articula-se com o calcâneo, cuneiforme lateral, quarto e quinto metatarsos. Ocasionalmente, pode-se articular com o navicular também.
- Cuneiformes: são três ossos, medial, intermédio e lateral. O medial é o maior e o intermédio, o menor. Todos se articulam com o navicular e com as bases dos metatarsos. O lateral também se articula com o cuboide.

ARTICULAÇÃO TIBIOFIBULAR

A articulação entre a tíbia e a fíbula distais é chamada sindesmose tibiofibular distal. A fíbula distal, logo acima do maléolo lateral, se encaixa em um sulco raso na tíbia.

ARTICULAÇÃO TALOCRURAL

A tróclea do tálus (dômus talar), juntamente com as extremidades distais da tíbia e da fíbula, formam a articulação do tornozelo – "articulação tibiotalar" ou "articulação talocrural". A superfície plana da tróclea talar articula-se com a superfície plana na extremidade distal (assoalho) da tíbia, que corresponde ao teto da articulação do tornozelo. A articulação do tornozelo é limitada lateralmente pelas superfícies articulares internas dos maléolos medial e lateral. A tíbia distal e os maléolos formam uma abertura retangular, chamada entalhe (encaixe), na qual a tróclea talar se encaixa.

O tornozelo é uma articulação firme que deve suportar todo o peso do corpo em movimento. Para tanto ela possui estruturas que reforçam sua integridade, como a cápsula articular, complexos ligamentares medial e lateral e ligamentos da sindesmose tibiofibular distal.

A cápsula articular se insere nos maléolos medial e lateral e no tálus, próximo aos limites da tróclea, exceto anteriormente, onde ela se insere no colo talar, um pouco distante da margem articular (Fig. 6-24). Daí, nas radiografias do tornozelo em perfil, pode-se caracterizar o derrame articular tibiotalar como uma área de maior densidade, obliterando as partes moles anteriores à articulação tibiotalar anterior, junto ao colo do tálus.

ARTICULAÇÕES SUBTALARES

O tálus se articula com o calcâneo através de três facetas: anterior, posterior e média. A subtalar posterior é a articulação entre as facetas posteriores do calcâneo e do tálus, sendo que a maior delas tem função primária na sustentação da carga das subtalares. Comunica-se com a articulação tibiotalar em cerca de 10 a 20% das pessoas (Fig. 6-25).

A articulação talocalcaneonavicular é formada pelas facetas articulares anterior e média do tálus e do calcâneo e pelo navicular anteriormente. Ela é constituída por três superfícies articulares distintas: uma mais posterior, que se articula com o sustentáculo do tálus (subtalar média) (Fig. 6-26); uma anterolateral à primeira (subtalar anterior) (Fig. 6-27); e uma distal, oval e convexa, que se articula com o navicular. É reforçada dorsalmente pelo ligamento talonavicular dorsal, que cursa da região dorsal do colo do tálus para a região dorsal do navicular.

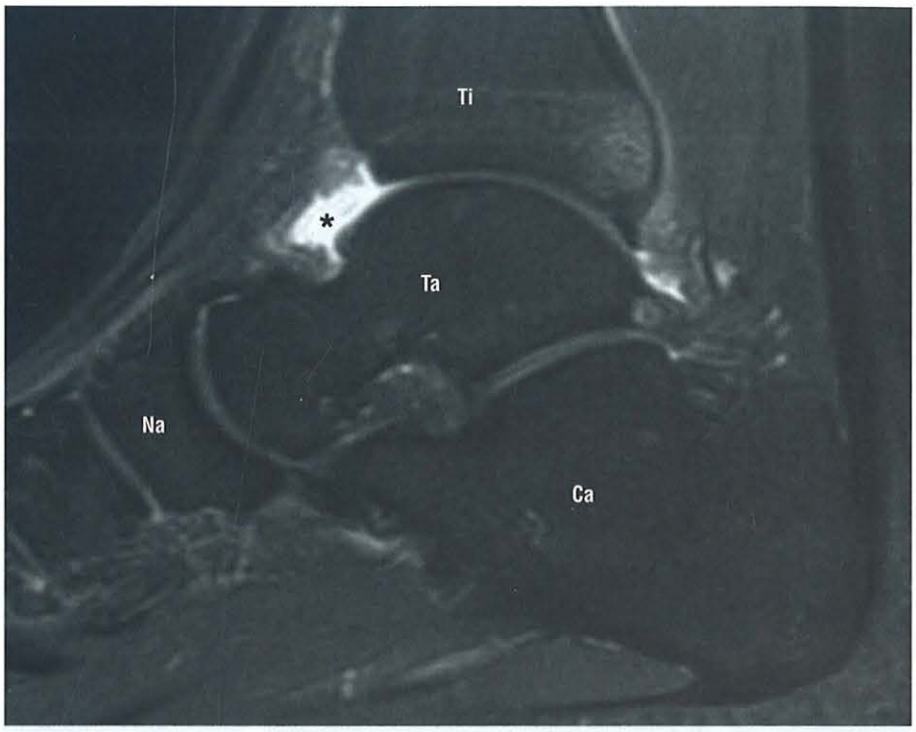

FIGURA 6-24. Imagem sagital de RM do tornozelo, ponderada em T2, com saturação de gordura: Ti: tíbia; Ta: tálus; Ca: calcâneo; Na: navicular; *asterisco preto*: recesso articular anterior, com acúmulo de líquido, delimitando a inserção da cápsula anterior no colo do tálus.

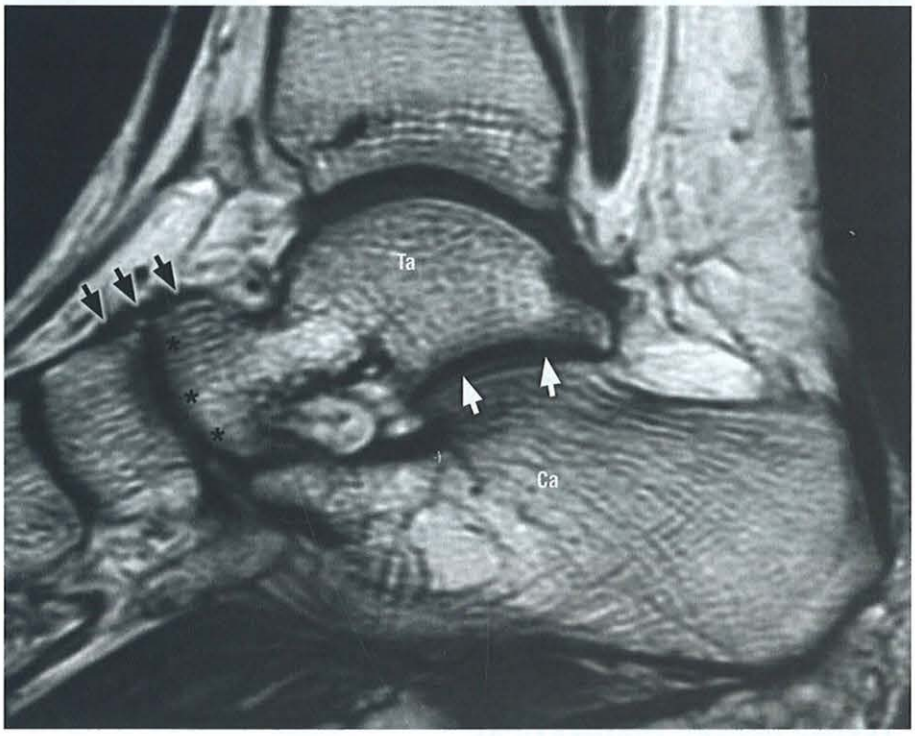

FIGURA 6-25. Imagem sagital de RM do tornozelo, ponderada em T1: Ta: tálus; Ca: calcâneo; setas brancas: articulação subtalar posterior; asteriscos: articulação talonavicular; *setas pretas*: ligamento talonavicular dorsal.

A subtalar média, definida pelo sustentáculo do tálus, serve como apoio para a porção média do tálus. O tendão do flexor longo do hálux passa por sob sustentáculo do tálus (Fig. 6-28).

As facetas média e anterior das articulações subtalares se comunicam entre si, mas são completamente separadas da faceta posterior. A subtalar posterior e as talocalcaneonaviculares são separadas pelo seio do tarso.

ARTICULAÇÃO CALCANEOCUBOIDE

Juntamente com a talocalcaneonavicular, são conhecidas como as articulações transversas do tarso ou de Chopart.

ARTICULAÇÕES DO MEDIOPÉ

São elas a cuneonavicular (entre o navicular e os cuneiformes medial, intermédio e lateral), intercuneiformes, cuneocuboi-

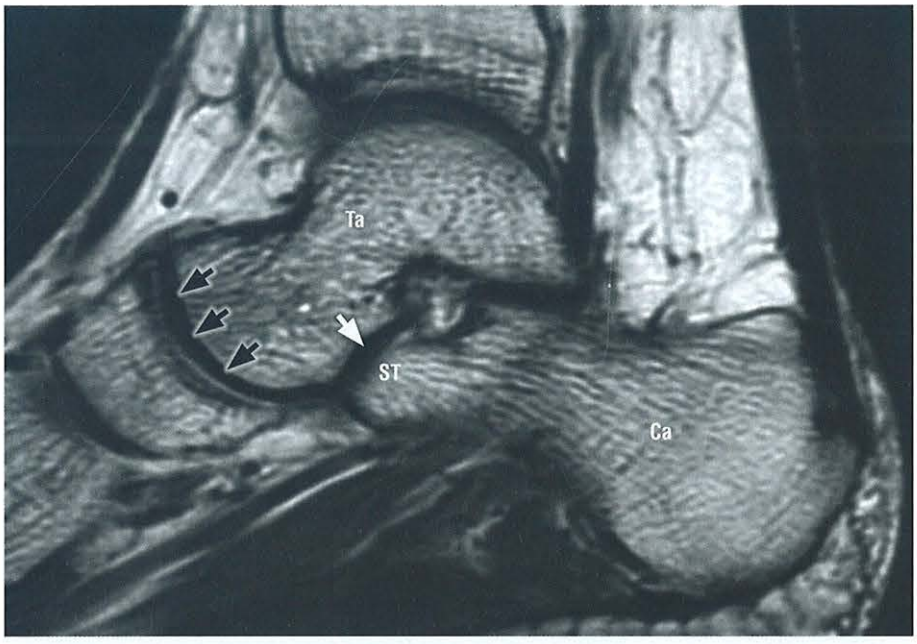

FIGURA 6-26. Imagem sagital de RM do tornozelo, ponderada em T1: Ta: tálus; Ca: calcâneo; *seta branca*: articulação subtalar média, *setas pretas*: articulação talonavicular; ST: sustentáculo do tálus.

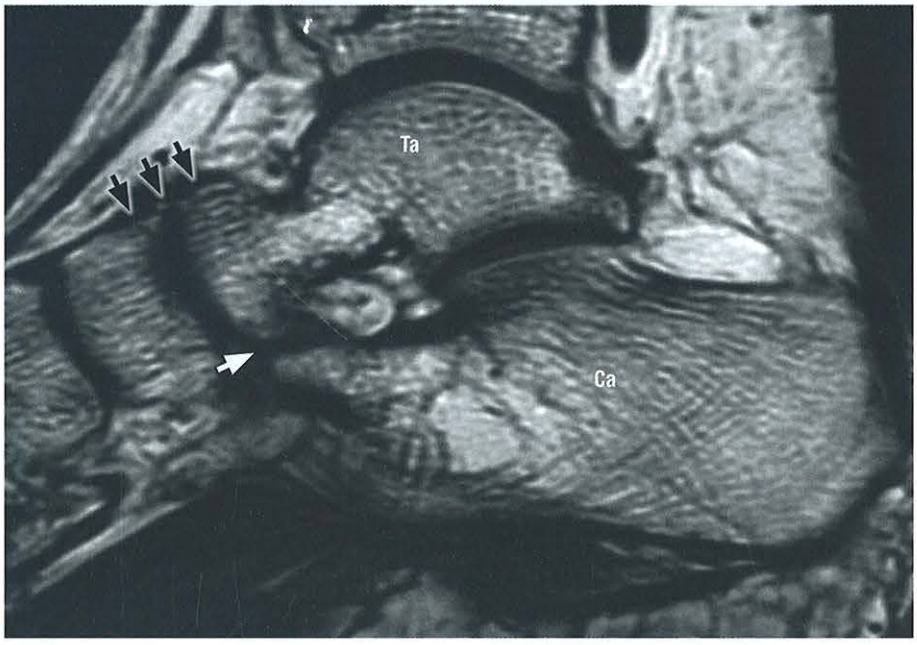

FIGURA 6-27. Imagem sagital de RM do tornozelo ponderada em T1: Ta: tálus; Ca: calcâneo; *seta branca*: articulação subtalar anterior, um pouco lateral à subtalar média; *setas pretas*: ligamento talonavicular dorsal.

de (entre o cuboide e o cuneiforme lateral) e cuboidenavicular (inconstante).

LESÕES ÓSSEAS TRAUMÁTICAS

As lesões traumáticas do tornozelo estão entre as lesões traumáticas mais comuns no esqueleto, principalmente nos esportistas.

A estabilidade do tornozelo está relacionada com as estruturas ósseas e os ligamentos, sendo importante o diagnóstico tanto das fraturas como das lesões ligamentares, para otimizar o tratamento. O conhecimento do mecanismo de lesão é importante para se analisar o tipo de fratura e ajudar os cirurgiões na abordagem desses pacientes.

As fraturas de tornozelo podem ser classificadas, de acordo a classificação de Weber, em A, B ou C, sendo uma classificação mais simples, menos utilizada e que se baseia no nível da fratura da fíbula (Fig. 6-29).

- Tipo A: abaixo da articulação tibiotalar sem envolver a sindesmose, similar ao estágio I da supinação adução de Lauge Hansen.
- Tipo B: fratura oblíqua da fíbula ao nível da articulação tibiotalar, similar à pronação/adução de Lauge Hansen. Correspondem a cerca de 52% das fraturas do tornozelo.
- Tipo C: correspondem a cerca de 10% das fraturas, e são fraturas na fíbula, proximais à articulação do tornozelo, sendo divididas em:
  – C1: fratura da fíbula acima dos ligamentos tibiofibulares.

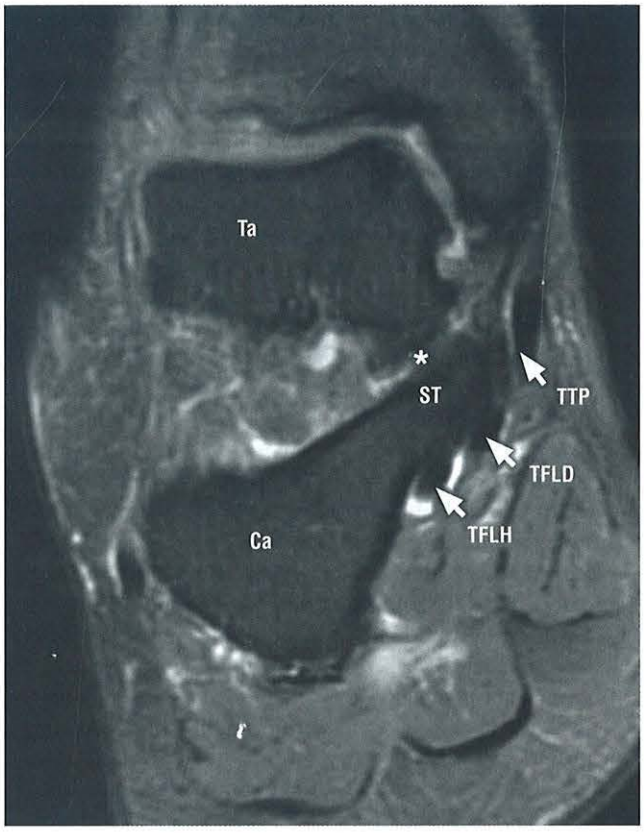

FIGURA 6-28. Imagem coronal de RM do tornozelo, ponderada em T2, com saturação de gordura: Ta: tálus; Ca: calcâneo; ST: sustentáculo do tálus; TFLH: tendão flexor longo do hálux; TFLD: tendão flexor longo dos dedos; TTP: tendão tibial posterior; *asterisco branco*: articulação subtalar média.

– C2: fraturas mais altas, com maior acometimento da sindesmose.
– C3: fraturas da fíbula proximal (Maisonneuve).

Essa classificação é útil para orientar o tratamento, mas não analisa o mecanismo da lesão e o envolvimento ligamentar, como a de Lauge Hansen.

A classificação de Lauge-Hansen é a mais utilizada, sendo muito importante na abordagem inicial das fraturas/luxações do tornozelo, pois considera o mecanismo do traumatismo e as lesões ligamentares associadas. Ela consiste na análise da posição do pé na hora do trauma (pronação ou supinação) e a força externa exercida (abdução, adução, rotação externa), porém não é um método ideal, com grande variação inter e intraobservador. Mesmo assim, é a mais utilizada pelos ortopedistas.

A classificação de Lauge-Hansen define cinco tipos de lesão. Quanto maior o número na classificação, maior a força determinante da lesão. Apesar de a classificação ser baseada na posição do pé e do vetor de força, ela é feita basicamente pela análise radiográfica, sendo, por meio desta, deduzido o mecanismo de trauma. São realizadas três incidências: AP, lateral e mortise.

Uma forma eficiente de se começar a análise é determinar se há fratura da fíbula e de que tipo:

- Localizada abaixo da articulação do tornozelo:
  - Oblíqua, normalmente de medial para lateral (geralmente relacionada com pronação-abdução).
  - Transversa (supinação/adução).
  - Em espiral (supinação/rotação externa).
- Localizada acima da articulação, geralmente 6 cm (pronação/rotação externa).

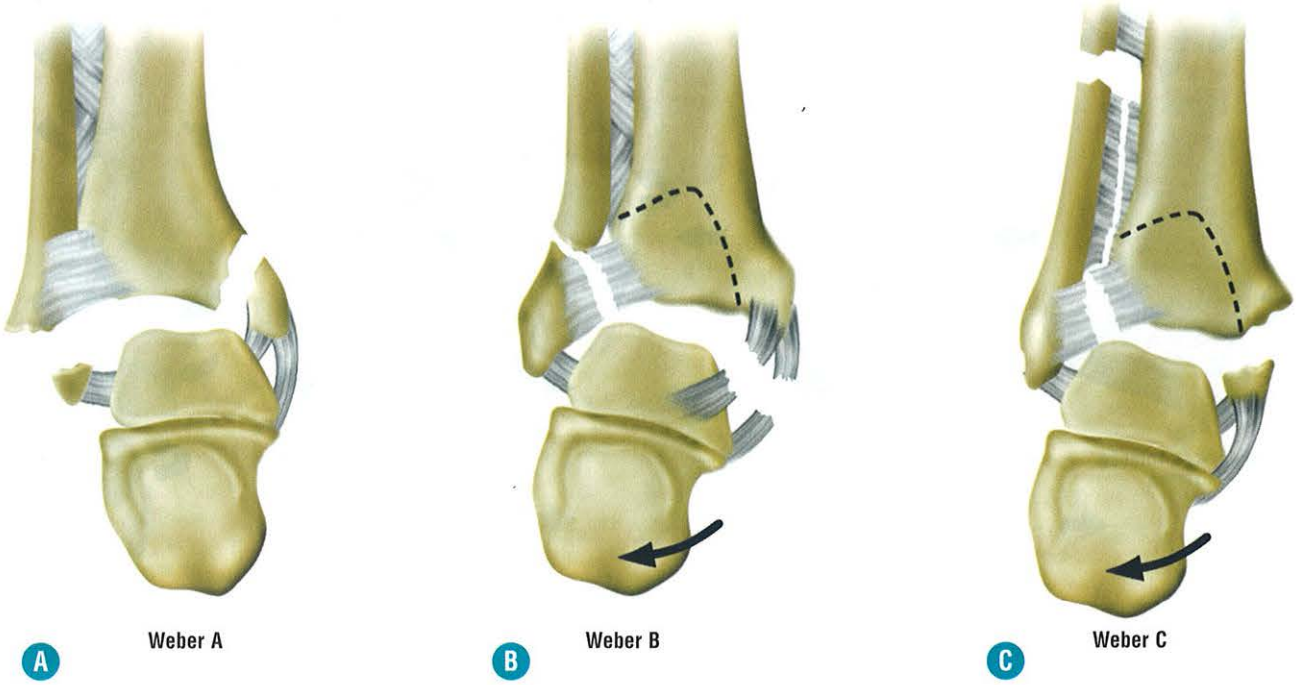

FIGURA 6-29. Classificação de Weber para fraturas no tornozelo. **A,** Abaixo da articulação tibiotalar sem envolver a sindesmose. **B,** No nível da articulação tibiotalar. **C,** Proximais à articulação do tornozelo. (Imagem adaptada de Fractures of the Foot and Ankle, Diagnosis and Treatment of Injury and Disease – Jason H. Calhoun and Richard T. Laughlin)

O segundo passo seria procurar fraturas dos maléolos posterior e medial, alargamento da sindesmose tibiofibular ou dos espaços medial ou lateral. A fratura do maléolo medial pode ser vertical (supinação/adução), oblíqua (pronação/rotação externa) ou transversa (pronação/abdução). Assim, podemos classificar em:

- *Supinação/rotação externa* (Fig. 6-30): a mais comum, correspondendo a cerca de 40 a 70% das fraturas de tornozelo. Pode ser:
  - Estágio I: o tálus roda externamente empurrando a fíbula, lesando o ligamento talofibular anterior (TFA) e o tibiofibular anteroinferior, considerada estável.
  - Estágio II: onde uma rotação externa maior implica também uma fratura em espiral do maléolo lateral, ao nível da articulação do tornozelo, considerada estável.
  - Estágio III: continuação dos outros estágios, observando-se também ruptura do ligamento tibiofibular posterior e/ou fratura do maléolo posterior. Pode ser estável ou instável.
  - Estágio IV: último estágio, caracterizado por envolvimento também das estruturas mediais, com fratura do maléolo medial (em geral transversa, mas pode ser oblíqua) ou ruptura do complexo ligamentar medial deltoide. Considerada instável.
- *Supinação/adução* (Fig. 6-31): caracterizada por uma força medial que traciona as estruturas laterais.
  - Estágio I: adução do tálus que comprime o maléolo medial, estira as estruturas laterais, com fratura transversa do maléolo medial no nível ou abaixo da articulação do tornozelo, com lesão do TFA e do calcaneofibular.
  - Estágio II: maior pressão sobre o maléolo medial com fratura vertical associada. Considerada instável.
- *Pronação/rotação externa* (Fig. 6-32): a pronação provoca estresse das estruturas mediais do tornozelo, e a rotação externa lesiona estruturas laterais e posteriores:
  - Estágio I: rotura do deltoide ou fratura do maléolo medial.
  - Estágio II: associa-se à lesão do ligamento tibiofibular anteroinferior, com extensão para a membrana interóssea.
  - Estágio III: associa-se à fratura em espiral ou oblíqua da fíbula (> 6 cm) acima da articulação do tornozelo.
  - Estágio IV: associa-se ao envolvimento das estruturas posteriores como o ligamento tibiofibular posteroinferior ou fratura do maléolo posterior.
- *Pronação/abdução* (Fig. 6-33): com o pé em pronação, as estruturas mediais estão sob tensão. A associação com a abdução gera fraturas da fíbula e do maléolo posterior.
  - Estágio I: rotura do deltoide ou fratura transversa do maléolo medial. Pode ser difícil distingui-la da pronação rotação externa estágio I.
  - Estágio II: associa-se ao comprometimento do maléolo posterior.
  - Estágio III: associa-se à fratura oblíqua da fíbula, acima da articulação tibiotalar.

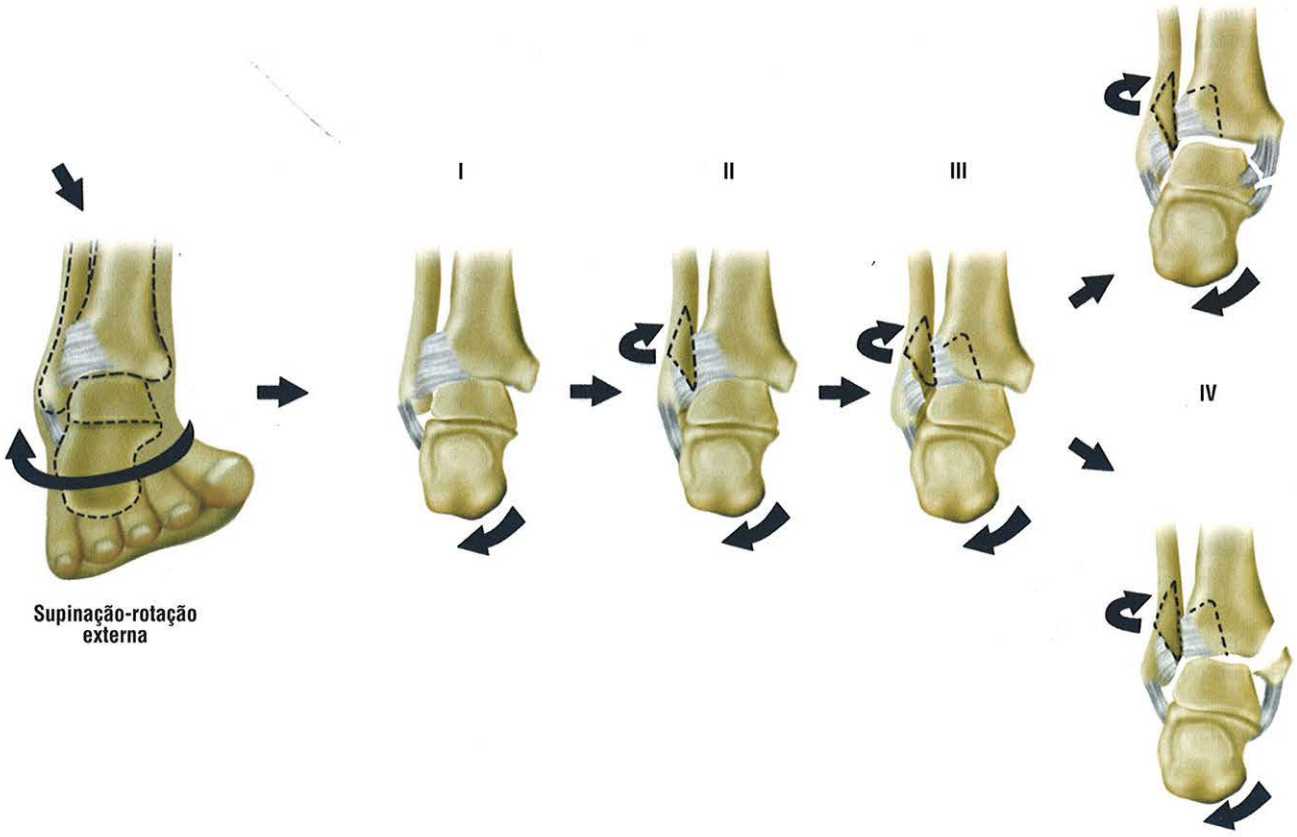

FIGURA 6-30. Classificação de Lauge Hansen de fraturas do tornozelo, do tipo supinação-rotação externa. I: rotura do ligamento talofibular anterior (TFA) e do tibiofibular anteroinferior. II: fratura em espiral do maléolo lateral. III: rotura do ligamento tibiofibular posterior e/ou fratura do maléolo posterior. IV: fratura transversa do maléolo medial ou ruptura do complexo ligamentar medial deltoide.

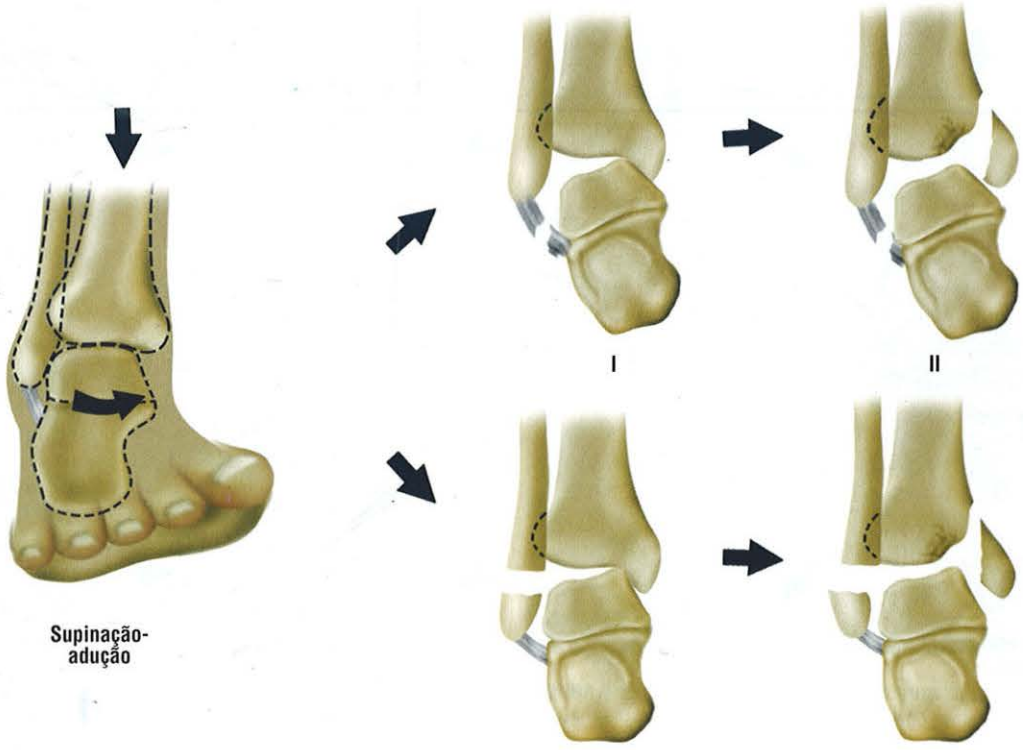

FIGURA 6-31. Classificação de Lauge Hansen de fraturas do tornozelo do tipo supinação-adução: I: fratura transversa do maléolo lateral e/ou lesão ligamentar lateral. II: mais fratura vertical no maléolo medial.

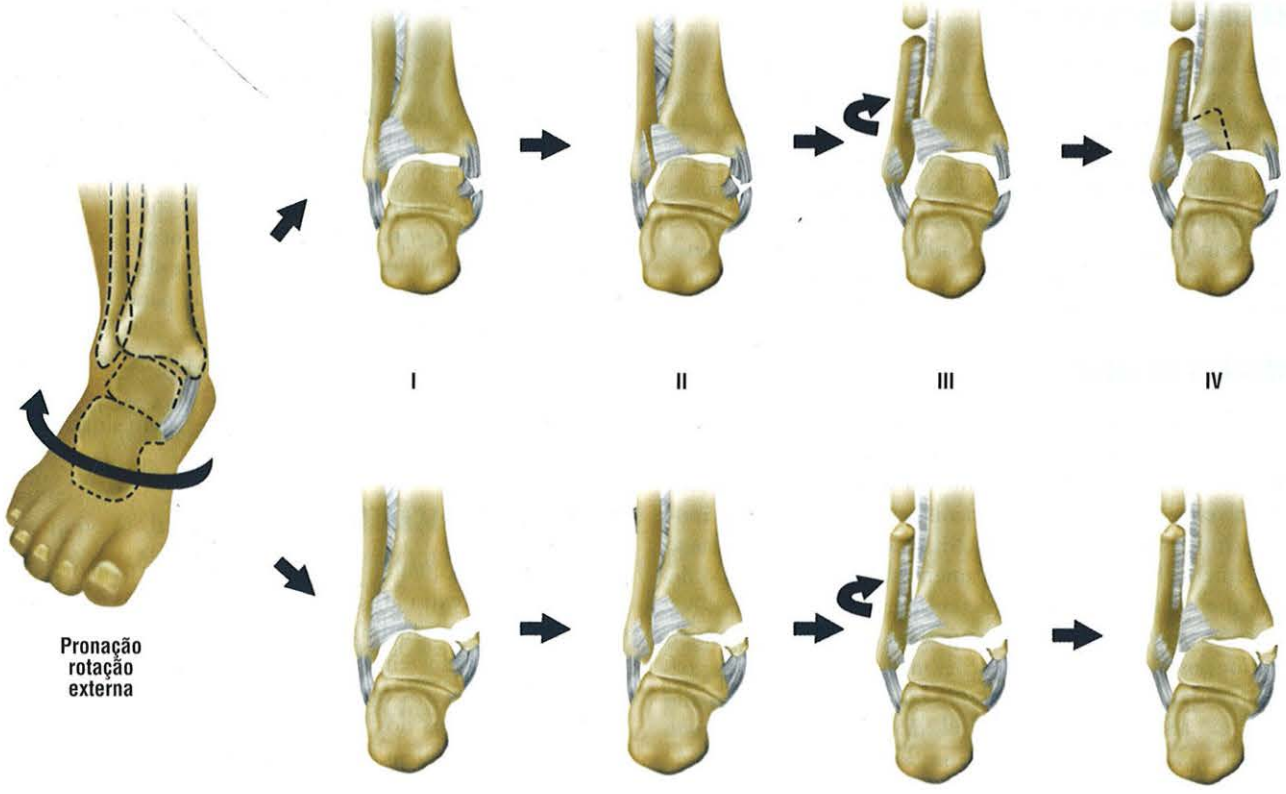

FIGURA 6-32. Classificação de Lauge Hansen de fraturas do tornozelo, do tipo pronação rotação externa: I: rotura do deltoide ou fratura do maléolo medial. II: mais lesão do ligamento tibiofibular anteroinferior. III: mais fratura alta da fíbula, em espiral ou oblíqua. IV: lesão do ligamento tibiofibular posteroinferior ou fratura do maléolo posterior.

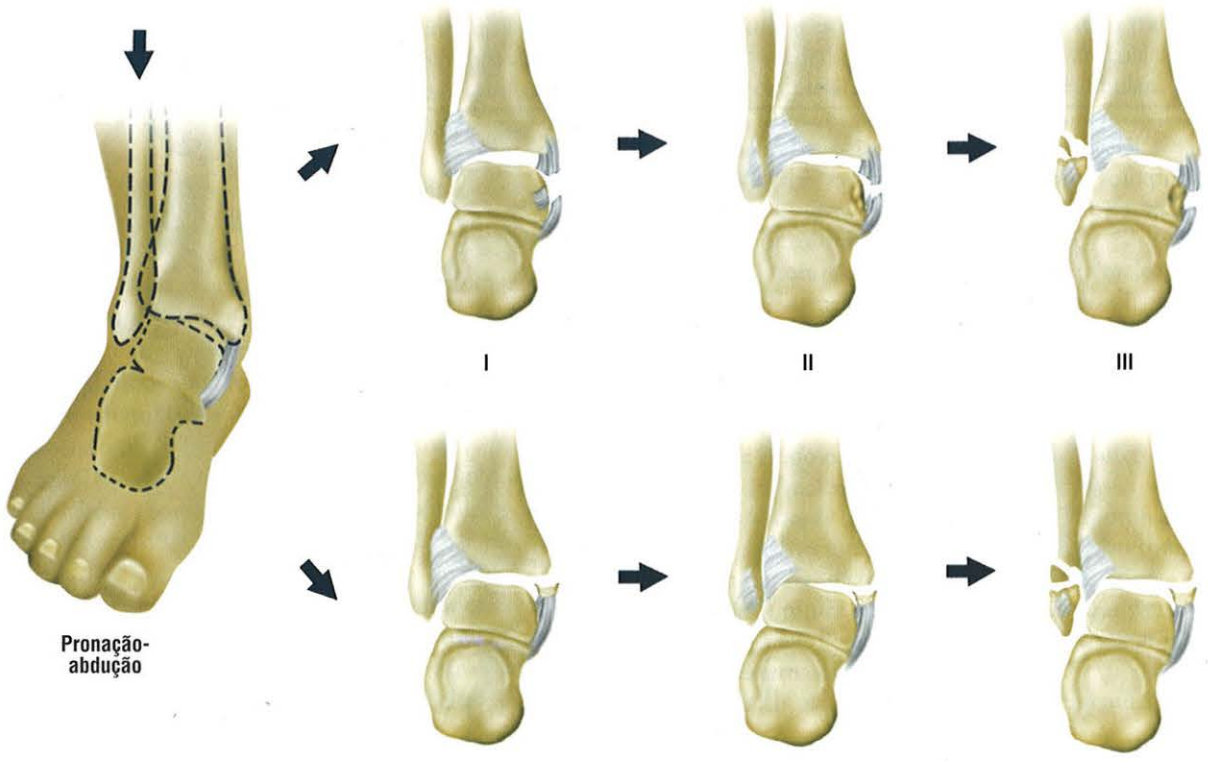

FIGURA 6-33. Classificação de Lauge Hansen de fraturas do tornozelo do tipo pronação-abdução: I: rotura do deltoide ou fratura transversa do maléolo medial. II: mais comprometimento do maléolo posterior. III: mais fratura oblíqua da fíbula acima da articulação tibiotalar.

FRATURA DE MAISONNEUVE

É uma fratura em espiral no terço proximal da fíbula, associada à lesão da sindesmose tibiofibular e da membrana interóssea. Comumente relacionada com pronação/rotação externa, onde se observa também fratura do maléolo medial ou lesão do ligamento deltoide. Deve-se pensar nesse tipo de fratura quando são visualizadas lesões da sindesmose tibiofibular sem fratura da fíbula associada e também em paciente com fratura isolada do maléolo posterior. Esse tipo de fratura implica potencial instabilidade.

FRATURAS DO TÁLUS

O tálus tem fundamental importância em transmitir o peso do corpo, permitindo movimento entre a perna e o pé. Ele tem algumas peculiaridades, como um suprimento sanguíneo vulnerável, o que aumenta a sua susceptibilidade para necrose isquêmica e ausência de inserções tendíneas ou musculares, que aumenta a chance de deslocamentos. É o segundo osso do tarso que mais fratura depois do calcâneo. As lesões mais comuns são as avulsões ósseas, que podem ocorrer na superfície superior do colo ou nas suas porções medial, lateral e posterior.

As fraturas do colo são a segunda mais frequente e normalmente são relacionadas com dorsiflexão. Complicações dessas fraturas são: não consolidação, artrose, infecção e necrose isquêmica. Esta última é incomum nas fraturas sem deslocamentos, mas pode ocorrer em até cerca de 80 a 90% das fraturas com deslocamentos, acometendo normalmente o fragmento proximal. Pelo fato de a necrose avascular ser bastante prevalente, é mandatória a avaliação de possível necrose no fragmento ósseo. Essa necrose pode aparecer nos raios X e na TC, como áreas de aumento da densidade óssea quando comparadas às demais porções ósseas (Figs. 6-34 a e 6-34 b). Na RM, o melhor sinal é a presença de hipoperfusão do fragmento nas sequências pós-contraste (Fig. 6-35).

As fraturas do corpo do tálus são menos comuns e podem envolver todas as regiões, destacando-se o processo lateral, cujo mecanismo normalmente envolve inversão e dorsiflexão e são consideradas intra-articulares, com extensão para a subtalar ou para o espaço tibiofibular (Figs. 6-36 a e b):

- As fraturas do tálus estão associadas a impactos de alta energia.
- Nas fraturas do tálus sempre avaliar se existem sinais de necrose avascular.

FRATURAS DO CALCÂNEO

São as mais frequentes e podem ser intra-articulares (cerca de 75%) ou extra-articulares (cerca de 25%). As fraturas intra-articulares normalmente resultam de queda, em que o tálus é "empurrado" em direção ao calcâneo, sendo bilateral em cerca de 10% dos casos. São muitas vezes cominutivas e com deslocamentos dos fragmentos (Fig. 6-37). As fraturas extra-articulares podem acometer os processos anterior ou lateral do calcâneo, o sustentáculo do tálus, o corpo ou a tuberosidade (Figs. 6-38 a e b). As complicações mais frequentes são artrose das subtalares, não união dos fragmentos ósseos e lesão associada dos tendões fibulares.

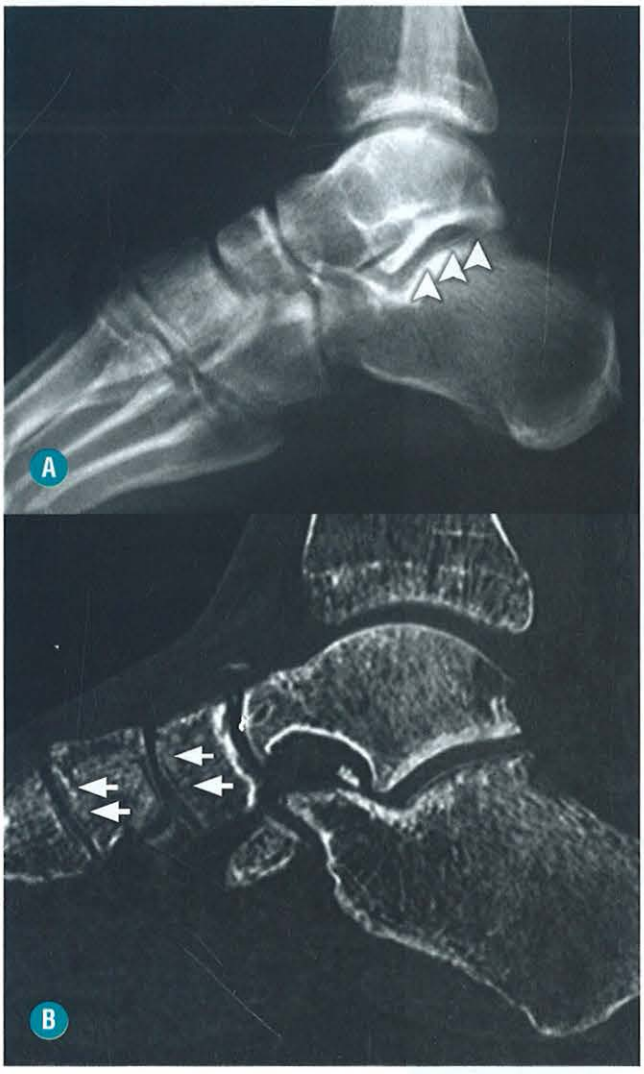

FIGURA 6-34. Radiografia simples do tornozelo (**A**) e tomografia computadorizada do tornozelo (**B**): demonstra-se uma rarefação óssea relacionada com desuso, notando-se halo radioluminescente subcortical nos ossos do pé (sinal de Hawkins – *setas*), com exceção do tálus, que apresenta discreta esclerose (*pontas de seta*). Tal achado é compatível com osteonecrose do tálus.

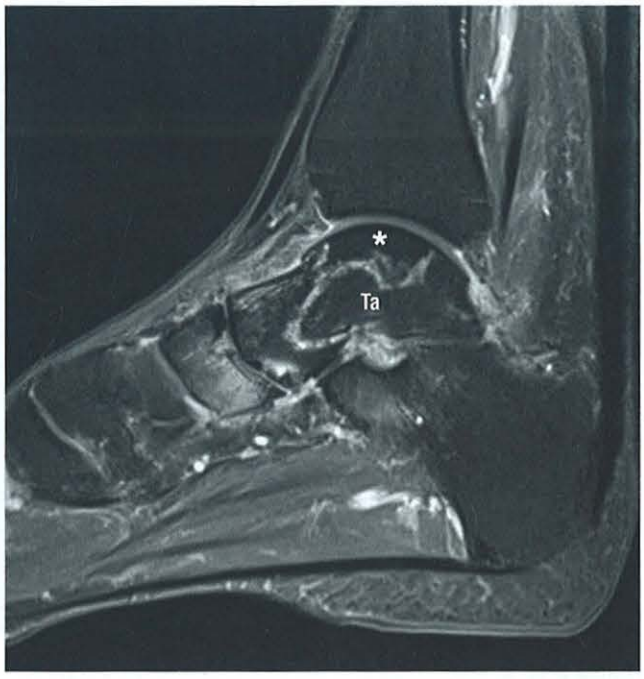

FIGURA 6-35. Imagem sagital de RM do tornozelo, ponderada em T1 com saturação de gordura pós-contraste, do mesmo paciente da Fig. 6-34, apresentando sinais de necrose avascular acometendo o dômus do tálus, caracterizada por área geográfica sem impregnação pelo contraste (*asterisco*).

Pela complexidade que podem assumir, as fraturas de calcâneo necessitam da TC para a sua avaliação. Nessa avaliação, é importante mencionar os seguintes aspectos:

- Se há fratura comprometendo as superfícies articulares subtalares.
- Se há perda da congruência das subtalares. As fraturas que mais geram artrose são as que possuem perda da congruência/desabamento da subtalar posterior.
- Se há fratura do sustentáculo do tálus.
- Se há envolvimento da articulação calcaneocubóidea.
- As fraturas do calcâneo são intra ou extra-articulares.
- A maioria (75%) das fraturas do calcânco se estende para a articulação subtalar.

FRATURAS DOS DEMAIS OSSOS DO TARSO

São menos frequentes. No navicular, destacam-se avulsões ósseas dorsais, mas também podem ser vistas fraturas/avulsões da sua tuberosidade, ao nível da inserção do tibial posterior e fraturas no corpo (Fig. 6-39). Deve-se ressaltar sua hipovascularização, o que predispõe o navicular à necrose avascular.

O cuboide e os cuneiformes são menos frequentemente fraturados, geralmente fraturas avulsivas em sítios de inserção capsuloligamentar. Dentre essas fraturas avulsivas, uma relativamente frequente e que gera bastantes sintomas é a fratura avulsiva calcaneocubóidea lateral.

O terço central do navicular é avascular, com risco aumentado de fratura de estresse e retardo de consolidação.

FRATURAS DE ESTRESSE

Podem ser causadas por estresse repetido ao osso normal e comumente relacionadas com atividade física ou a sobrecarga postural, mais que o traumatismo. São mais comuns em mulheres, sendo comum a história de início de uma nova atividade física.

As fraturas de insuficiência ocorrem quando um estresse normal é aplicado a um osso osteopênico, sendo mais comuns em idosos.

Cerca de 80% das fraturas de estrese acometem a tíbia, a fíbula, os metatarsos, o calcâneo e, menos frequentemente, os demais ossos do tarso. As radiografias costumam ser normais por até 10 a 21 dias. Já as mudanças metabólicas podem ser detectadas em cintilografias nas primeiras 24 horas.

A RM permite a detecção do edema ósseo e alterações corticais e periosteais. As lesões por estresse normalmente são visualizadas como linhas de baixo sinal na medula óssea, geralmente se estendendo para o córtex, circundadas por alteração de sinal, na medula adjacente, de contornos mal definidos,

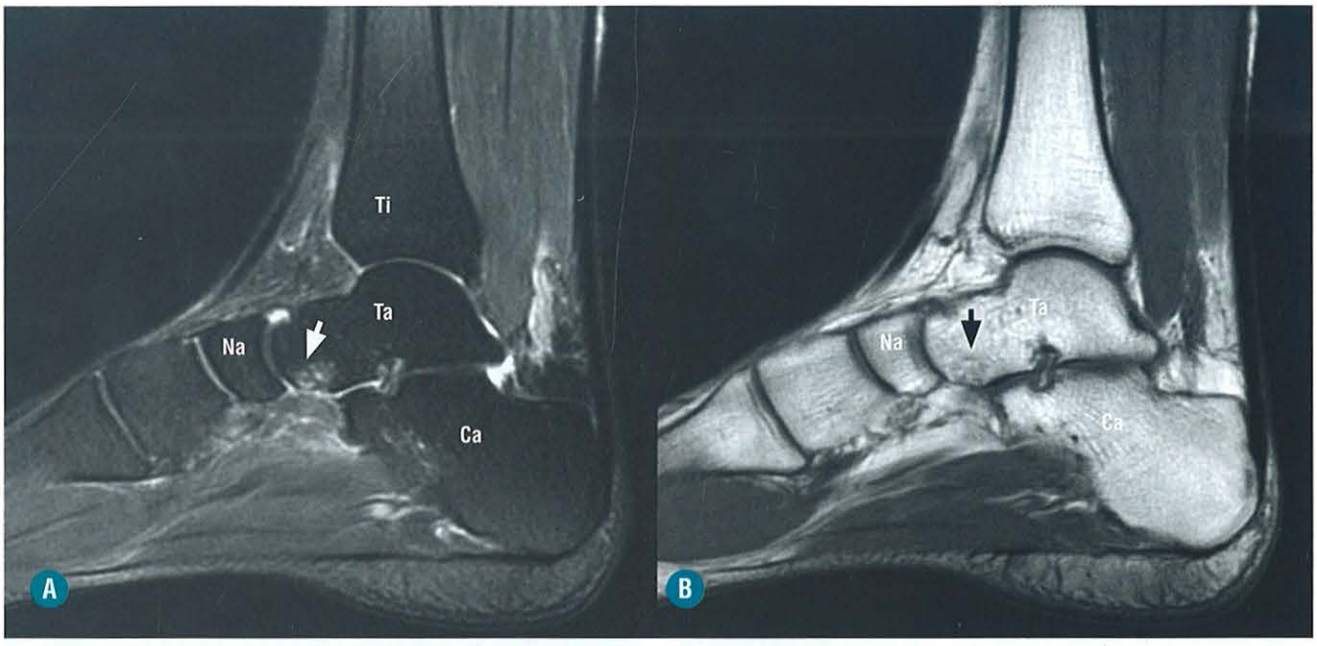

FIGURA 6-36. A, Imagem sagital de RM do tornozelo, ponderada em T2, com saturação de gordura: Ti: tíbia; Ta: tálus; Ca: calcâneo; Na: navicular; *seta branca*: edema ósseo de aspecto pós-contusional, na porção inferior da cabeça do tálus. **B,** Imagem sagital de RM do tornozelo, ponderada em T1: Ti: tíbia; Ta: tálus; Ca: calcâneo; Na: navicula:'; seta preta: mesma área visualizada na Fig. 6-36A, na porção inferior da cabeça do tálus, demonstrando a ausência de traços de fraturas ou de destacamentos ósseos evidentes.



FIGURA 6-37. Imagem de reconstrução sagital de tomografia computadorizada do tornozelo evidenciando fratura cominutiva do calcâneo, com extensão para a articulação subtalar posterior.

caracterizada por baixo sinal em T1 e alto em T2, que corresponde a edema medular e hemorragia. Podem, também, se apresentar apenas como edema da medula óssea, sem alteração cortical, periosteal, ou mesmo traços de baixo sinal que sugiram fraturas.

Depois dos metatarsos, o calcâneo é o segundo osso mais frequentemente acometido no pé, e, normalmente, os traços de fratura envolvem sua porção posterior ou posterossuperior e têm uma orientação perpendicular à orientação do trabeculado ósseo, mas podem acometer outras regiões (Figs. 6-40).

Em casos de haver matriz óssea osteopênica, situações de sobrecarga articular podem gerar fraturas subcondrais por insuficiência, principalmente na borda anterior do tálus, junto à articulação talonavicular.

CONTUSÕES ÓSSEAS

As contusões ósseas representam microfraturas do trabeculado ósseo, associadas a edema e hemorragia medular. As radiografias são tipicamente normais, e a RM demonstra lesões reticuladas, mal delimitadas, confinadas à medula óssea, com baixo sinal nas sequências ponderadas em T1 e alto sinal nas sequências ponderadas em T2 (Fig. 6-41).

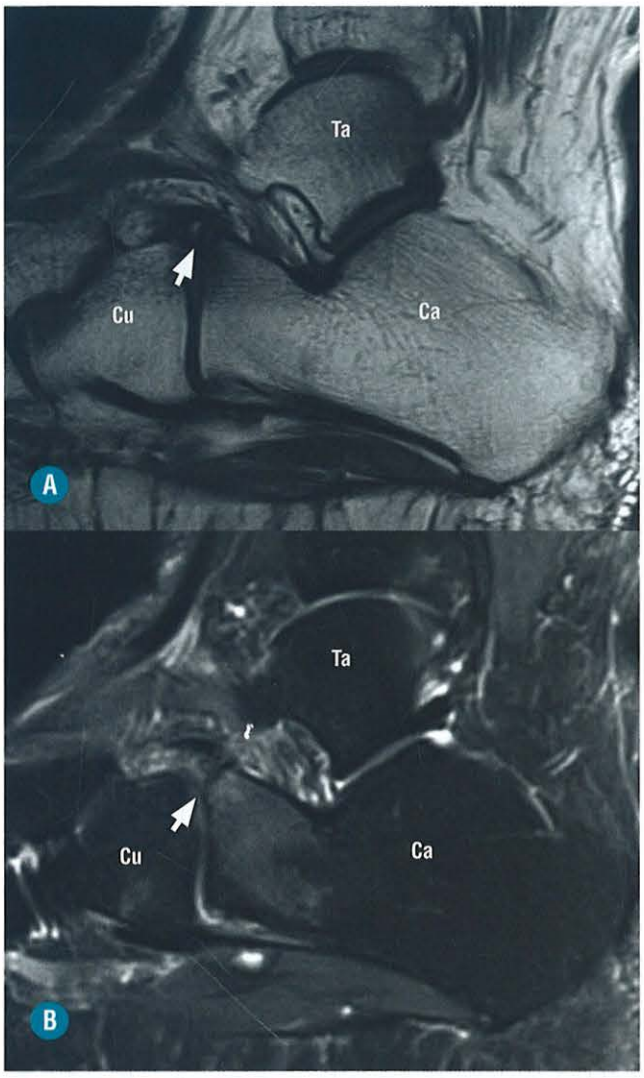

FIGURA 6-38. A, Imagem sagital de RM do tornozelo ponderada em T1: Ta: tálus; Ca: calcâneo; Cu: cuboide; *seta*: traço de fratura completa na apófise anterior do calcâneo. **B,** Imagem sagital de RM do tornozelo, ponderada em T2, com saturação de gordura, do mesmo paciente da Fig. 6-55. Ta: tálus; Ca: calcâneo; Cu: cuboide; *seta*: traço de fratura da completa na apófise anterior do calcâneo, observando-se edema das medulares ósseas adjacentes.

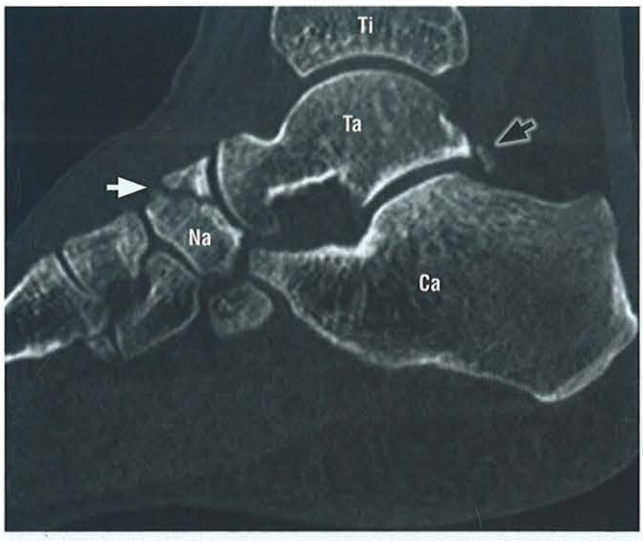

FIGURA 6-39. Imagem de reconstrução sagital de tomografia computadorizada do tornozelo: Ti: tíbia; Ta: tálus; Ca: calcâneo; Na: navicular; *seta branca*: traço de fratura completa do navicular, com extensão para a articulação talonavicular, com mínimo desvio dos fragmentos; *seta preta*: osso trígono (achado incidental).

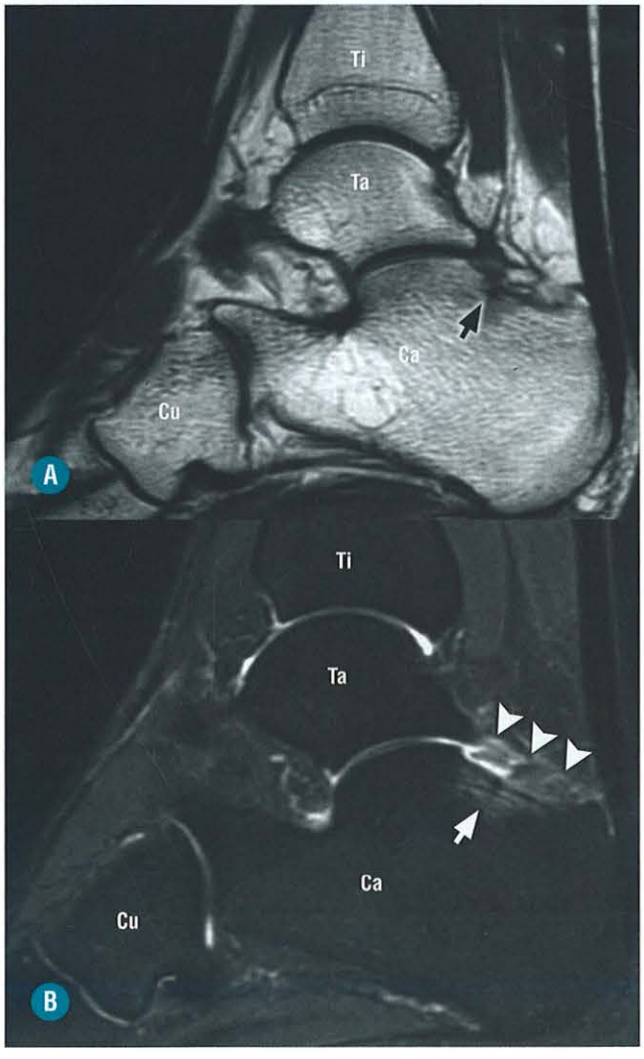

FIGURA 6-40. A, Imagem sagital de RM do tornozelo ponderada em T1: Ti: tíbia; Ta: tálus; Ca: calcâneo; Cu: cuboide; *seta preta*: traço de fratura de *stress*, na porção posterossuperior do calcâneo, caracterizada por linha de baixo sinal na medula óssea, se estendendo para o córtex adjacente, circundada por alteração de sinal na medula óssea de permeio, caracterizada por baixo sinal em T1. **B,** Imagem sagital de RM do tornozelo, ponderada em T2, com saturação de gordura, do mesmo paciente da Fig. 6-57: Ti: tíbia; Ta: tálus; Ca: calcâneo; Cu: cuboide; *seta branca*: traço de fratura de estresse, na porção posterossuperior do calcâneo, caracterizada por linha de baixo sinal na medula óssea, se estendendo para o córtex adjacente, circundada por alteração de sinal na medula óssea de permeio, caracterizada por alto sinal em T2. Observa-se a extensão do edema para as partes moles adjacentes (*pontas de seta*). (*Cortesia do Dr. Armando Cajubá Neto.*)

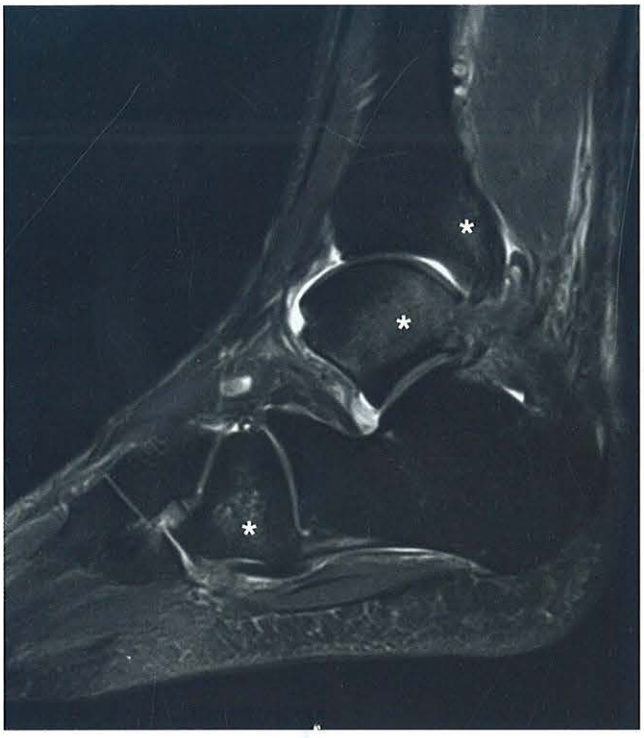

FIGURA 6-41. Imagem sagital de RM do tornozelo, ponderada em T2, com saturação de gordura: áreas de alto sinal no calcâneo, cuboide e na tíbia, compátiveis com áreas de edema ósseo contusional (*asteriscos*).

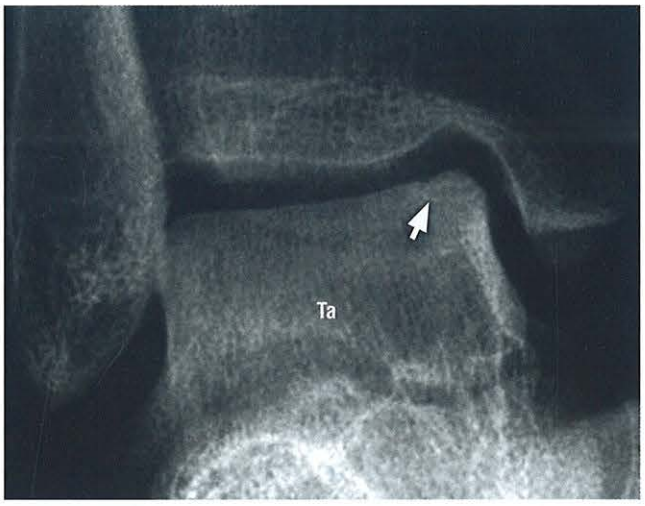

FIGURA 6-42. Radiografia em AP de paciente com história de torção do tornozelo. *Seta branca*: lesão osteocondral na porção medial do dômus talar, observando-se traço radioluminescente delineando o fragmento osteocondral. Ta: tálus.

TRATAMENTO DAS FRATURAS

O tratamento tem o objetivo de reduzi-las e manter a congruência articular. Fraturas isoladas do maléolo medial, sem uma segunda fratura e sem lesão ligamentar, pouco deslocadas (com menos de 2 mm), podem ser tratadas conservadoramente. Fraturas com deslocamento superior a 2 mm devem ser submetidas à fixação interna. O maléolo medial pode ser fixado com um ou dois parafusos. As fraturas de fíbula são geralmente tratadas com placa e parafusos.

Os pacientes com lesão de sindesmose podem desenvolver instabilidade da pinça tibiofibular distal. Caso essa instabilidade seja confirmada ao exame físico, o tratamento de escolha é cirurgia para colocação de um ou mais parafusos, para restabecer a sindesmose.

As complicações mais comuns são: artrose, instabilidade crônica, não consolidação, infecção, condromatose sinovial e síndrome do túnel do tarso.

LESÃO OSTEOCONDRAL DO TÁLUS

O termo lesão osteocondral se refere a uma lesão adquirida, geralmente pós-traumática, envolvendo a cartilagem hialina da superfície articular e o osso subcondral adjacente. Podem levar à perda da integridade e instabilidade da superfície articular, com diminuição da amplitude de movimento da articulação envolvida e artrose precoce.

As lesões osteocondrais do tornozelo são particularmente importantes, pois a articulação tibiotalar é exposta a uma carga maior que qualquer outra articulação do corpo. A falta de diagnóstico pode levar à evolução de uma lesão pequena, estável, para uma lesão instável, com dor crônica e instabilidade, culminando com artrose. As lesões são mais frequentes no aspecto medial que no aspecto lateral do dômus talar. Além disso, as lesões do aspecto medial geralmente são maiores e mais profundas, sendo mais frequentes no terço médio do dômus talar.

Apesar de o dômus talar ser o local mais frequente de lesão osteocondral no tornozelo, outros locais podem ser acometidos, como a cabeça do tálus, a superfície articular da tíbia, o cuboide, o navicular, a articulação subtalar e as cabeças metatarsais. As lesões osteocondrais do tálus, geralmente, ocorrem devido à inversão do tornozelo, portanto nas radiografias do tornozelo, principalmente em pacientes com história de entorse, é sempre prudente uma análise minuciosa do dômus talar (Fig. 6-42). No entanto, essas lesões podem ser ocultas nas radiografias de rotina. A tomografia também pode evidenciar essas lesões, porém, muitas vezes, fica difícil classificá-las quanto ao grau de instabilidade, a não ser nos exames com contraste intra-articular (Fig. 6-43).

A RM é o método de escolha para avaliação das lesões osteocondrais do tálus, permitindo avaliar com grande acurácia as anormalidades da cartilagem articular e do córtex. Sinais de instabilidade da lesão incluem: a presença de líquido circundando parcialmente ou completamente o fragmento osteocondral ou a presença de cisto delineando fragmento ou mesmo fragmento deslocado (Fig. 6-44). Os fragmentos instáveis podem-se deslocar e formar corpos livres no interior da articulação.

A injeção de contraste intra-articular, tanto na TC como na RM, pode ser útil na classificação da lesão osteocondral, visto que a presença de contraste delineando o fragmento indica instabilidade. É especialmente útil para diferenciar tecido de granulação circundando o fragmento osteocondral de líquido, pois ambos apresentam alto sinal em T2 e, às vezes, são difíceis de serem diferenciados na RM convencional. Além disso, ela permite a identificação de pequenos defeitos condrais



FIGURA 6-43. Reconstrução sagital de tomografia computadorizada do tornozelo de paciente com lesão osteocondral, observando-se fragmento osteocondral no dômus talar, sem deslocamento.

e auxilia no diagnóstico de corpos livres, devido à distensão capsular que determinam.

Várias classificações para as lesões osteocondrais são descritas na literatura com o principal objetivo de diferenciar lesões estáveis das instáveis (Tabela 6-1).

É importante fazer diferenciação entre lesão osteocondral e artrose, e alterações "em espelho", em ambos os lados da articulação, e acometimento difuso do dômus talar ocorrem frequentemente na artrose. A presença de alteração condral associada a edema subcondral, sem alteração recíproca "em espelho", no lado oposto da articulação, sugere a possibilidade de lesão osteocondral. Uma vez que as alterações acometem ambos os lados da articulacão, a artrose existe, mesmo que o fator predisponente tenha sido uma lesão osteocondral.

TABELA 6-1. Classificação das Lesões Osteocondrais do Tálus

Estágio	*Características*
I	Compressão trabecular subcondral (radiograficamente oculta)
II	Separação incompleta do fragmento; IIA – cisto subcondral
III	Separação completa do fragmento sem deslocamento
IV	Fragmento deslocado

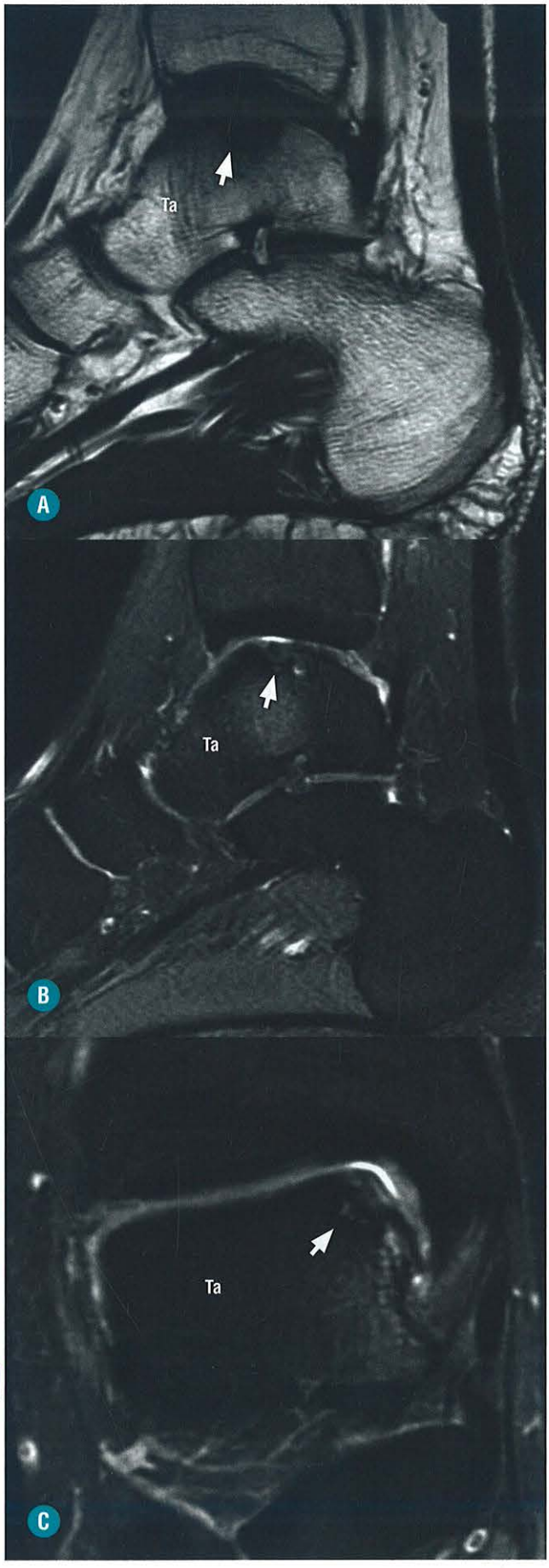

FIGURA 6-44. A, Imagem sagital de RM do tornozelo ponderada em T1. *Seta*: lesão osteocondral no dômus talar caracterizada por erosão condral profunda, devido ao deslocamento do fragmento osteocondral. **B,** Imagem sagital de RM do tornozelo ponderada em T2, com saturação de gordura. *Seta*: lesão osteocondral na porção medial do dômus talar, com edema da medula óssea subcondral adjacente. **C,** Imagem coronal de RM do tornozelo ponderada em T2, com saturação de gordura. *Seta*: lesão osteocondral na porção medial do dômus talar, com edema da medula óssea subcondral adjacente.

Outro diagnóstico diferencial deve ser feito com necrose avascular do tálus. Esta última determina alteração de sinal na medula do tálus, mas poupa a superfície articular, acometendo apenas as estruturas ósseas. Mas ambas podem levar ao colapso da superfície articular, o que indica mau prognóstico (Fig. 6-45).

Em relação ao tratamento, as lesões estavéis são tratadas conservadoramente, com imobilização e retirada da carga. As lesões instáveis são tratadas cirurgicamente, por artroscopia ou cirurgia aberta, com remoção dos fragmentos osteocondrais e curetagem da superfície residual. Pode-se usar a técnica de microfratura para estimular o recrutamento vascular e promover nova cobertura da lesão por fibrocartilagem. Também podem ser usados enxertos osteocondrais.

- As lesões osteocondrais podem acometer a região posteromedial ou anterolateral do tálus.
- Cuidado para não superestimar o tamanho da lesão, incluindo o edema ósseo adjacente na mensuração.



FIGURA 6-45. Extensa área de infarto ósseo do tálus com extensão para a medula óssea subcondral do dômus talar (*seta*). Ao contrário das lesões osteocondrais, aqui não se observa envolvimento da cartilagem adjacente, mas também pode evoluir para colapso da superfície articular, o que determina mau prognóstico.

COALIZÃO TARSAL

A coalizão tarsal representa uma falha congênita na segmentação dos ossos do tarso com uma fusão anômala entre dois ou mais ossos e representa uma causa de dor no tornozelo de pacientes jovens. É uma patologia autossômica dominante e resulta de uma diferenciação/segmentação anormal do mesênquima primário, com consequente defeito na formação da articulação. Tem uma prevalência de até 2%. Ocorre bilateralmente em aproximadamente 50% dos casos, e 90% das coalizões envolvem as articulações talocalcaneanas ou calcaneonaviculares. As talonaviculares são menos comuns e muitas são assintomáticas. Calcaneocuboides e cuneonaviculares são muito raras. Ocasionalmente, várias coalizões podem ocorrer no mesmo pé.

Elas são classificadas de acordo com a natureza das interligações entre os ossos, em óssea, cartilaginosa, fibrosa. Apesar dessa classificação, as coalizões devem ser entendidas com um *continuum* que evolui progressivamente para ossificação.

As coalizões restringem a mobilidade das articulações e podem resultar em pés planos, dor e síndrome do túnel do tarso ou mesmo serem assintomáticas. Os sintomas são variáveis e normalmente ocorrem na segunda década de vida.

- Calcaneonavicular: mais bem visualizada nas incidências em rotação interna, lembrando-se que o calcâneo e o navicular não se articulam normalmente. No tipo ósseo é visualizada uma ponte óssea entre esses dois ossos. No tipo cartilaginoso/fibroso, os dois ossos ficam muito próximos, com superfícies irregulares. Nas radiografias laterais, o alongamento da porção anterior do calcâneo simula um nariz de tamanduá (Fig. 6-46).
- Talocalcaneana: acomete preferentemente a faceta média da articulação talocalcaneana, ao nível do sustentáculo do tálus. Elas podem ser de difícil diagnóstico nas incidências radiográficas padrão, devido à orientação complexa das subtalares. Vários achados secundários podem ser vistos, como o bico talar e a dificuldade de individualização das facetas médias nas radiografias em perfil (Fig. 6-47).

O bico talar ocorre tanto nas coalizões talocalcaneanas como nas calcaneonaviculares, devido às alterações biomecânicas determinadas pela coalizão que fazem com que haja uma tração superior do navicular em relação ao tálus, com uma consequente reação ósteo-hipertrófica na inserção do ligamento talonavicular dorsal. Mas esse achado não é patognomônico e pode ser visto em outras situações como em atletas, artrite reumatoide, acromegalia e etc. O bico talar deve ser diferenciado de osteófitos, que ocorrem no colo do tálus devido à artrose tibiotalar e de reação ósteo-hipertrófica no colo do tálus

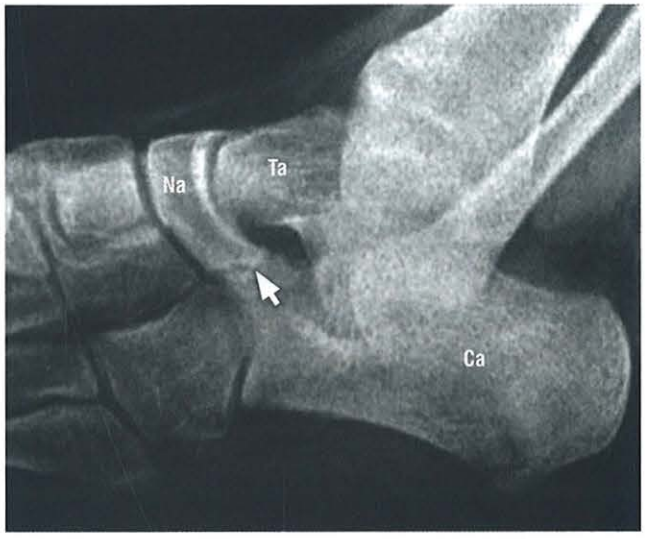

FIGURA 6-46. Radiografia em rotação interna do pé de um paciente com coalizão calcaneonavicular demonstrando. *Seta*: sinal do nariz de tamanduá, caracterizado pelo prolongamento do processo anterior do calcâneo, articulando-se com o navicular, destacando-se a irregularidade das superfícies articulares. (*Cortesia do Dr. Armando Cajubá.*)



FIGURA 6-47. Radiografia em perfil de um paciente de 25 anos com coalizão subtalar, notando-se o sinal do C (*pontas de setas*), indicando a continuação do contorno das corticias ósseas da porção medial do tálus e do sustentáculo do tálus. A faceta média não é visibilizada. (Cortesia do Dr. Marcelo Bordalo Rodrigues)

ao nível da inserção da cápsula articular, como as descritas no impacto anterior do tornozelo, mais proximais em relação ao bico talar (Fig. 6-48).

Outro achado à radiografia seria o sinal do "C", visualizado nas radiografias laterais, determinado pela aproximação anormal entre o tálus e o *sustentaculum tali*. Visualiza-se um arco contínuo entre o córtex medial do tálus e o *sustentaculum tali*. Variações no tamanho e na posição do sustentáculo afetam a confiabilidade desse achado. O sinal do "C" pode ser evidenciado em pés planos, destacando-se que alguns estudos demonstraram que esse achado é mais indicativo de pés planos que de coalizão.

A TC e a RM oferecem uma avaliação mais precisa da extensão da coalizão que as radiografias e demonstram as alterações degenerativas associadas. Além disso, a familiaridade com os aspectos de imagem é muito importante, pois o diagnóstico é feito, muitas vezes, de forma incidental, em exames realizados por outras indicações clínicas. Podem também ser utilizadas para o planejamento cirúrgico, determinando se a ressecção pode ser feita ou se deverá ser realizada uma artrodese. Na RM, as sequências sensíveis a líquido são recomendadas para identificar edema ósseo e alterações inflamatórias nas partes moles adjacentes.

Na coalizão calcaneonavicular, observa-se uma redução do espaço entre o processo anterior do calcâneo e a porção lateral do navicular, com irregularidade das superfícies apostas ou uma interligação óssea, nos casos de subtipo ósseo. As imagens sagitais são particularmente importantes por permitirem a visualização da ponte calcaneonavicular, com a caracterização do "nariz de tamanduá" em uma única imagem (Figs. 6-49, 6-50 e 6-51).

As talocalcaneanas são mais bem visualizadas nos exames em coronal. Nas ósseas, observa-se uma ponte óssea na subtalar média, com envolvimento variável das facetas anterior e posterior, observando-se continuidade da medula óssea através da área de fusão. Estreitamento anormal ou mesmo fusão da faceta posterior podem ser observados nos casos avançados (Fig. 6-52). Nas não ósseas, observa-se estreitamento da articula-

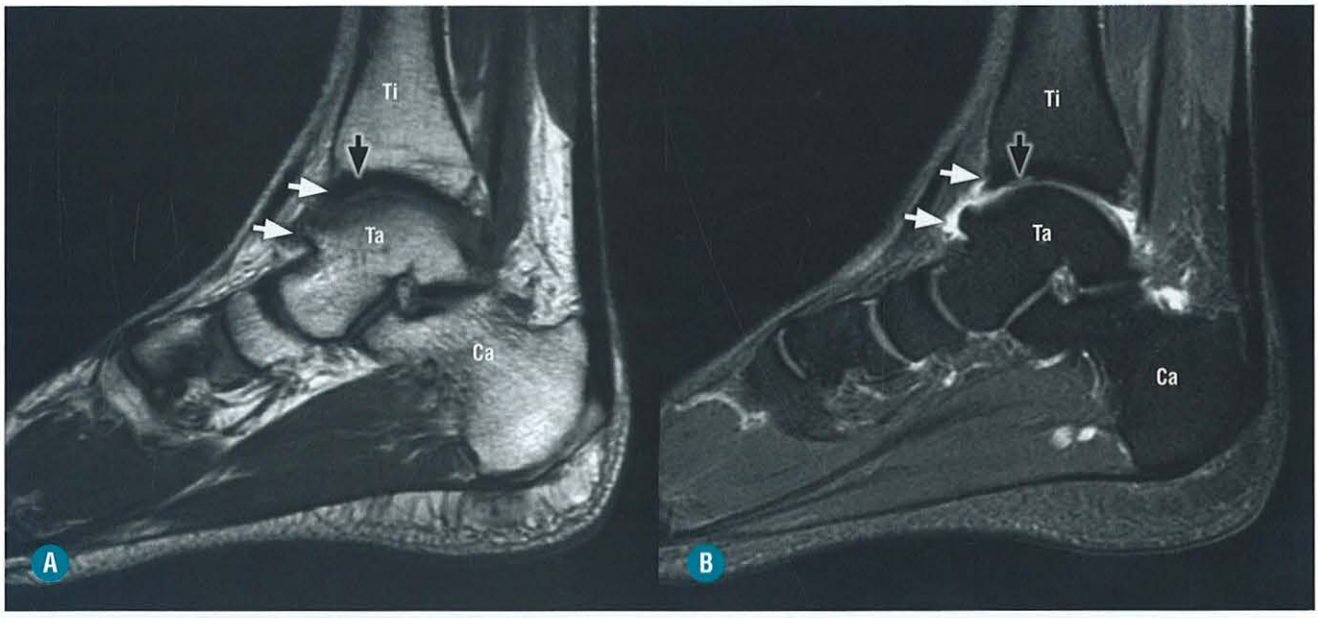

FIGURA 6-48. A, Imagem sagital de RM do tornozelo, ponderada em T1 em paciente com dor anterior. Ti: tíbia; Ta: tálus; *setas brancas*: osteófitos marginais nas superfícies articulares anteriores da tíbia e do tálus, relacionados com impacto anterior; *seta preta*: área de esclerose óssea na margem anterior da superfície articular da tíbia. **B,** Imagem sagital de RM do tornozelo, ponderada em T2, com saturação de gordura. Ti: tíbia; Ta: tálus; *setas brancas*: osteófitos marginais nas superfícies articulares da tíbia e do tálus, relacionados com impacto anterior; *seta preta*: afilamento dos revestimentos condrais da porção anterior da tíbia, em correspondência com a área de esclerose óssea visualizada no T1.

ção da faceta média com alterações fibrocísticas subcorticais e reações hipertróficas dos ossos adjacentes, como o bico talar, descrito anteriormente. E ainda edema das medulares ósseas, visualizado nas sequências sensíveis a líquido (Fig. 6-53). Nas cartilaginosas, uma área de alto sinal em T2, similar à cartilagem, pode ser visualizada no espaço articular, e nas fibrosas observa-se uma área de sinal intermediário/baixo nas articulações afetadas. Avaliação especial deve ser feita em relação ao sustentáculo, nessas coalizões. Normalmente, o sustentáculo se estende superior e medialmente, entretanto, nas coalizões talocalcaneanas, ele inclina-se inferiormente ou fica orientado horizontalmente. Algumas coalizões podem estar localizadas apenas na porção posterior das facetas médias.

Alguns autores definem que a RM pode ser superior à TC no diagnóstico de coalizões fibrosas, devido às mínimas alterações estruturais na articulação acometida.

O tratamento, inicialmente, é conservador com inflamatórios e corticoide. Pode-se realizar ressecção cirúrgica da área

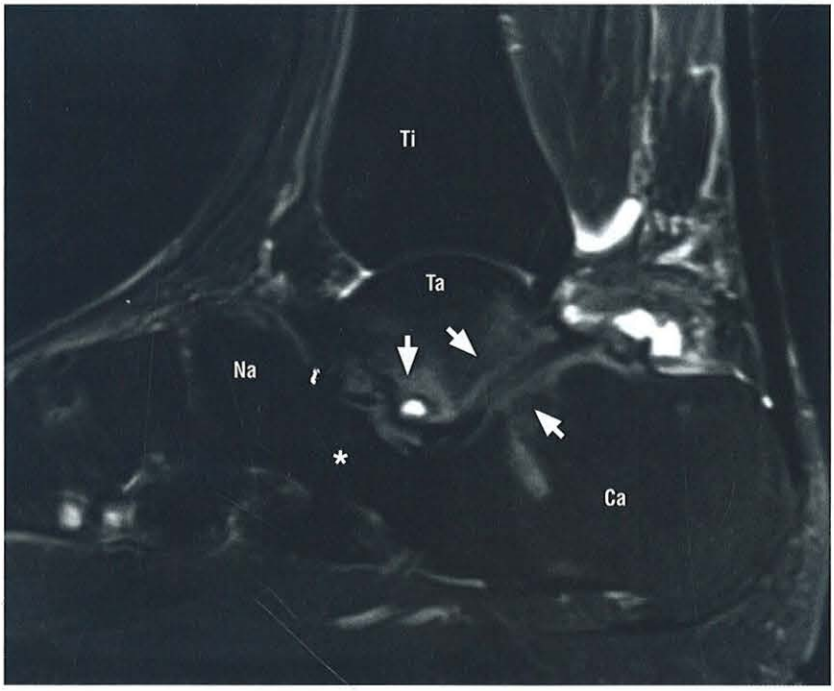

FIGURA 6-49. Imagem sagital de RM do tornozelo, ponderada em T2, com saturação de gordura de um paciente com pé plano e desvio em valgo do retropé, determinado pela presença de coalizão calcaneonavicular (*asterisco*), com consequente degeneração da subtalar posterior, observando-se edema ósseo adjacente a superfícies articulares e no processo lateral do tálus, com cistos subcorticais neste último (*setas*). Ti: tíbia; Ta: tálus; Ca: calcâneo; Na: navicular.



FIGURA 6-50. A, Reconstrução sagital de tomografia computadorizada de um paciente com coalizão não óssea calcaneonavicular: seta branca: redução do espaço entre o processo anterior do calcâneo e a porção lateral do navicular, com irregularidade das superfícies apostas. **B,** Imagem sagital de RM do tornozelo, ponderada em T2, com saturação de gordura do mesmo paciente. *Setas brancas*: edema ósseo observando em torno da área de coalizão calcaneonavicular.

de coalizão. Nos casos de falha da ressecção cirúrgica ou nos casos mais graves, pode-se realizar artrodese subtalar ou tripla artrodese.

- A coalizão tarsal pode ser óssea, fibrosa ou cartilaginosa.
- As coalizões talocalcaneanas são mais bem visualizadas no plano coronal.
- As coalizões calcaneonaviculares são mais bem visualizadas no plano sagital.

LIGAMENTOS DO TORNOZELO

Os ligamentos do tornozelo são divididos em complexos ligamentares medial e lateral e ligamentos da sindesmose tibiofibular. A tíbia e a fíbula são interligadas pelos ligamentos tibiofibulares anteroinferior e posteroinferior, ligamento interósseo, que é a continuação inferior da membrana interóssea e situa-se em torno de 0,5 a 2 cm acima da superfície articular tibial e ligamento transverso que corresponde à porção mais profunda do ligamento tibiofibular posteroinferior (Figs. 6-54 e 6-55).

O complexo ligamentar deltoide (colateral medial, tibial) é constituído por fibras superficiais (tibionavicular, tibiospring, tibiocalcâneo e tibiotalar posterior) e profundas (tibiotalares anterior e posterior) (Figs. 6-56 e 6-57). Tem a forma triangular e se insere no maléolo medial.

O complexo ligamentar lateral é composto por três ligamentos: o ligamento talofibular anterior, ligamento talofibular posterior e o ligamento calcaneofibular (Figs. 6-58, 6-58B e 6-59).

- Ligamento talofibular anterior: tem orientação oblíqua, da margem anterior do maléolo lateral até a porção lateral do colo do tálus, logo abaixo da superfície articular. É tensionado quando se faz rotação interna e inversão de pé.
- Ligamento talofibular posterior: tem orientação horizontal, da fossa maleolar do maléolo lateral até o tubérculo

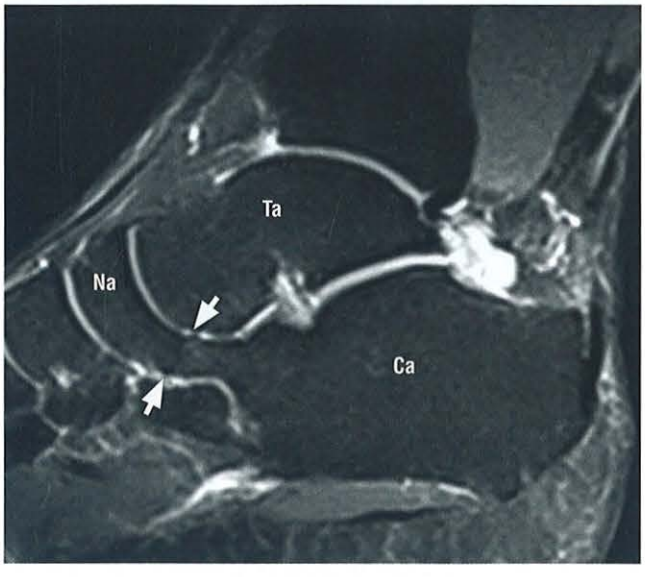

FIGURA 6-51. Imagem sagital de RM do tornozelo, ponderada em T2, com saturação de gordura, de um paciente com coalizão calcaneonavicular, demonstrando a redução do espaço entre o processo anterior do calcâneo e a porção lateral do navicular, sem edema ósseo significativo (*setas*).

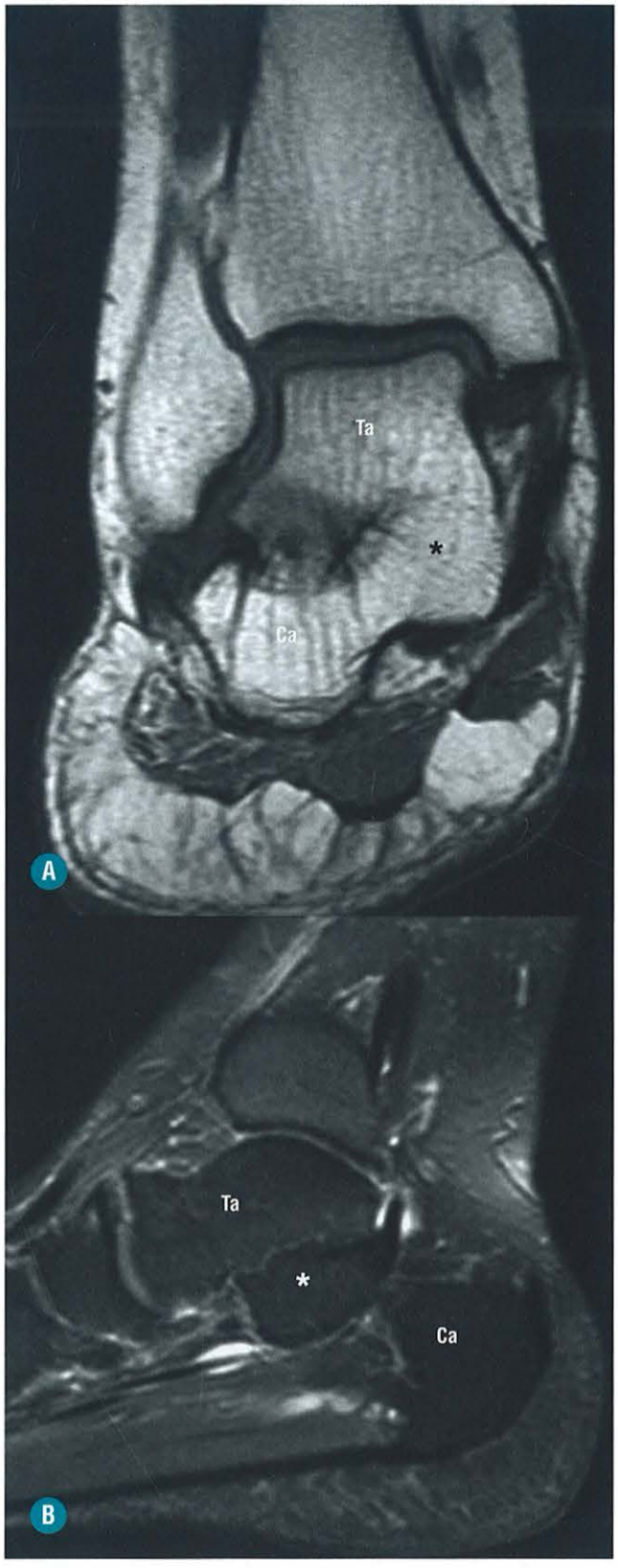

FIGURA 6-52. A, Imagem coronal de RM do tornozelo, ponderada em T1, de um paciente com coalizão talocalcaneana do tipo óssea, demonstrando a comunicação entre as medulares ósseas do tálus e do calcâneo, ao nível da subtalar média (*asterisco*). Ta: tálus; Ca: calcâneo. **B,** Imagem sagital de RM do tornozelo, ponderada em T2, com saturação de gordura do mesmo paciente: demonstrando a área de coalizão óssea talocalcaneana (*asterisco*). Ta: tálus; Ca: calcâneo.

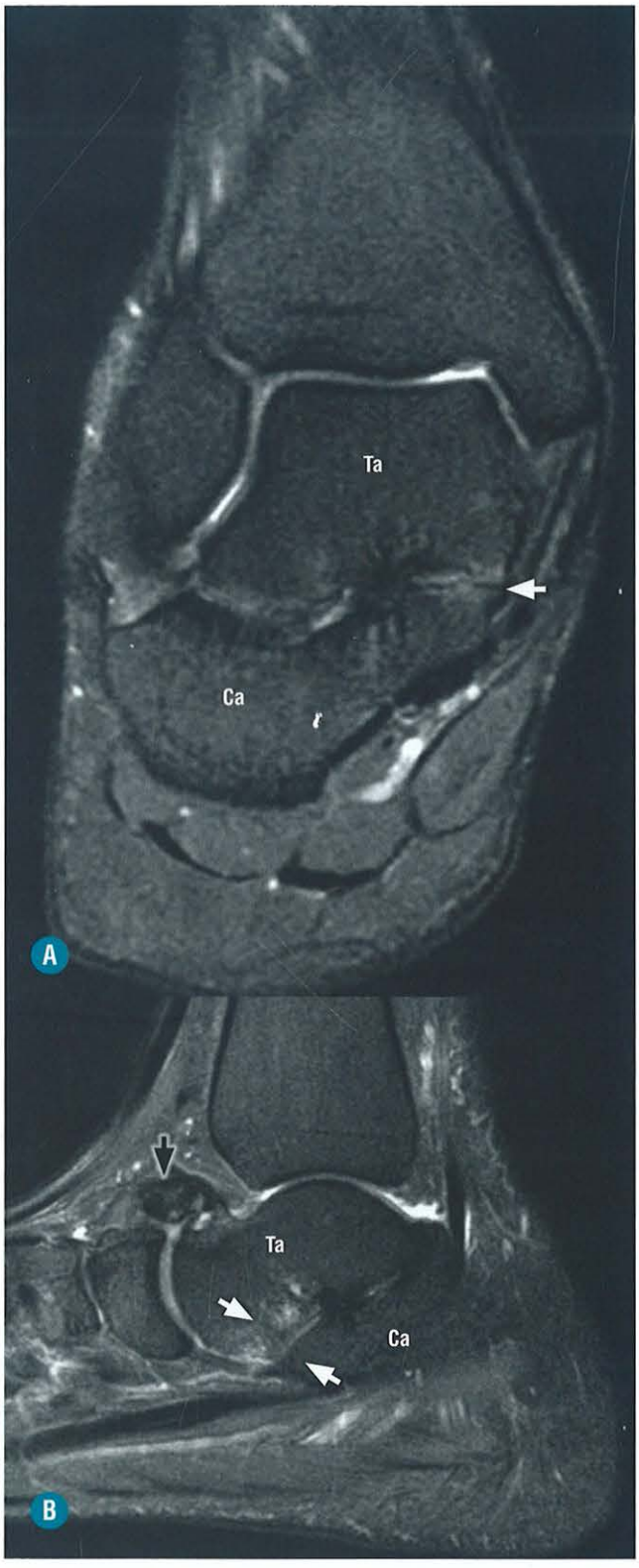

FIGURA 6-53. A, Imagem coronal de RM do tornozelo, ponderada em T2, com saturação de gordura, de um paciente com coalizão talocalcaneana do tipo não óssea. *Seta preta*: estreitamento da articulação subtalar média e edema das medulares ósseas adjacentes; Ta: tálus; Ca: calcâneo. **B,** Imagem sagital de RM do tornozelo, ponderada em T2, com saturação de gordura, do mesmo paciente: *setas brancas*: estreitamento da articulação subtalar média com alterações fibrocísticas subcorticais e edema das medulares ósseas adjacentes; *seta preta*: reação hipertrófica no dorso do tálus (bico talar). Ta: tálus; Ca: calcâneo.

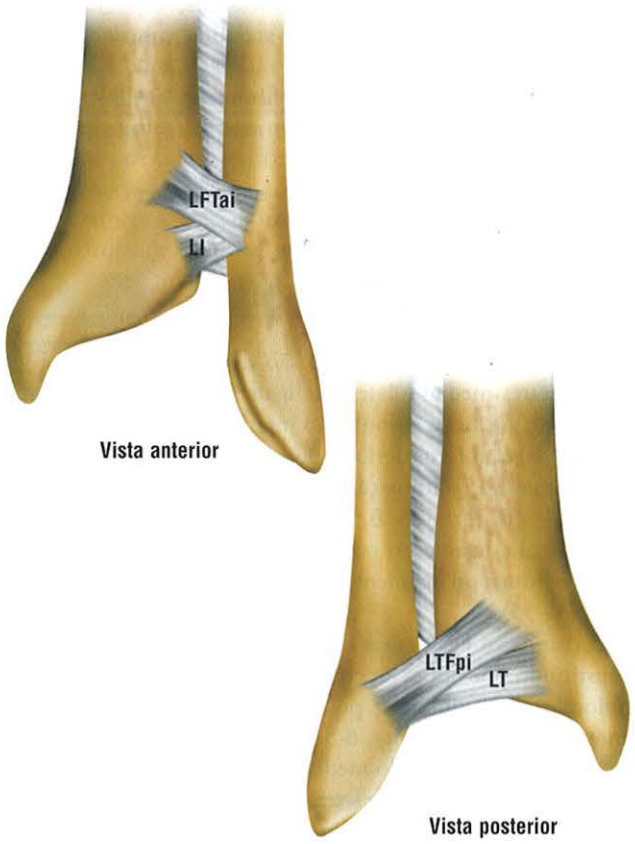

FIGURA 6-54. Ligamentos que compõem a sindesmose tibiofibular distal: tibiofibular anteroinferior (LFTai), tibiofibular posteroinferior (LTFpi), transverso (LT) e interósseo (LI).

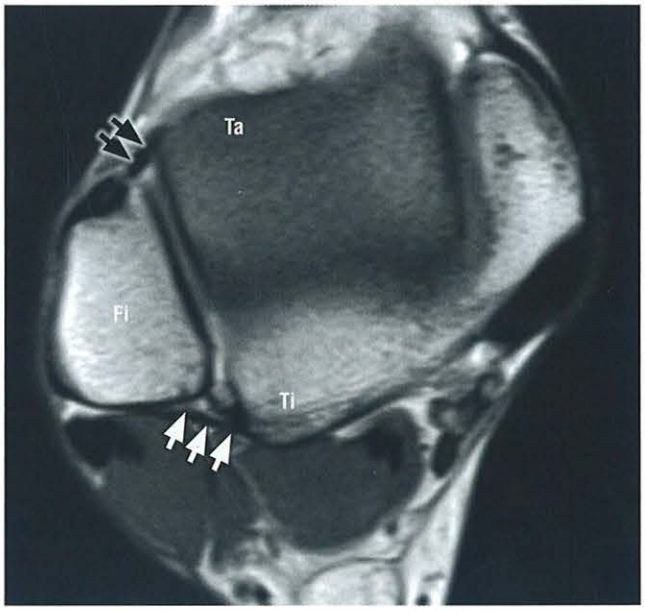

FIGURA 6-55. Imagem axial de RM do tornozelo, ponderada em T1. Ta: tálus; Fi: fíbula; Ti: tíbia; *setas brancas*: ligamento tibiofibular posteroinferior; *setas pretas*: ligamento tibiofibular anteroinferior. Note que, devido à sua orientação oblíqua, veremos sua inserção fibular, mais inferiormente, em relação à sua inserção tibial, proximal. Daí já evidenciarmos a porção anterior do tálus nesta imagem.

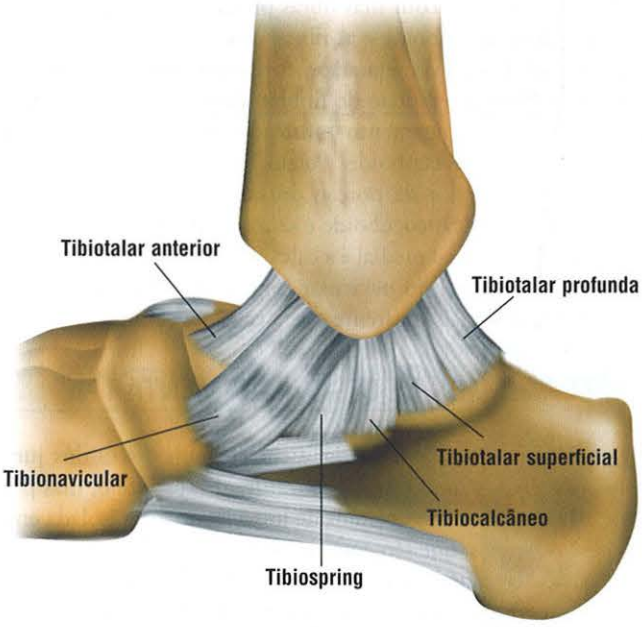

FIGURA 6-56. Complexo ligamentar deltoide: plano sagital demonstrando os componentes do complexo ligamentar medial. (Imagem adaptada de Diagnostic and Surgical Anatomy – Musculoskeletal – Manaster – AMIRYS, 2006)

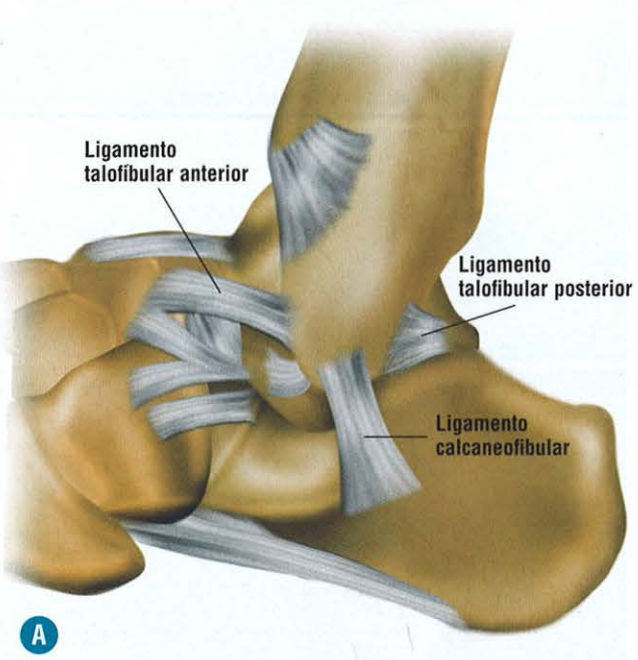

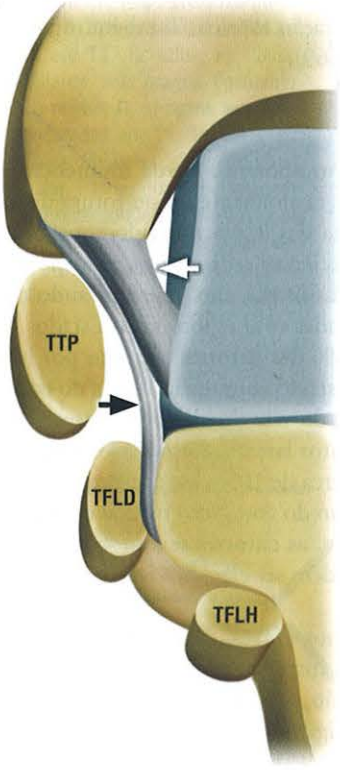

FIGURA 6-57. Complexo ligamentar deltoide: plano coronal demonstrando os componentes superficiais (*seta preta*) e profundos (*seta branca*) do ligamento deltoide, profundamente aos tendões tibial posterior e flexor longo dos dedos. TTP: tendão tibial posterior, TFLD: tendão flexor comum dos dedos, TFLH: tendão flexor longo do hálux. (Imagem adaptada de Ultrasound of the Musculoskeletal System – S. Bianchi and C. Martinoli, Springer, 2007)

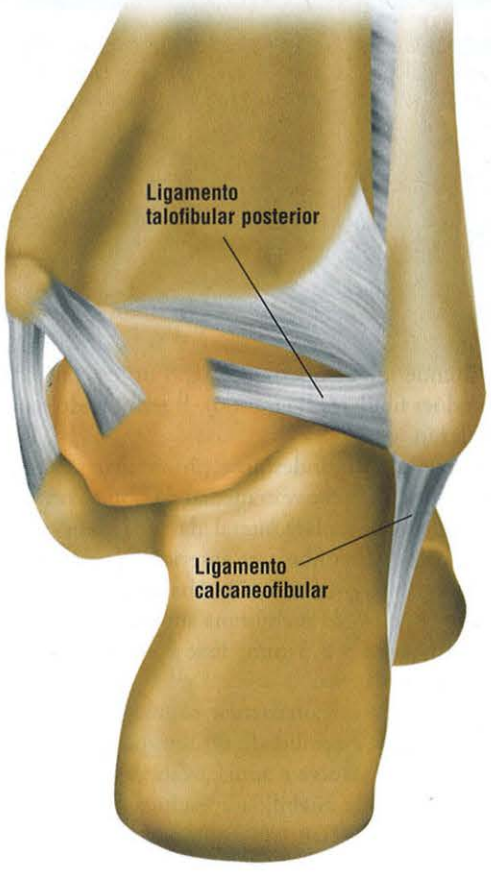

FIGURA 6-58. A, Complexo ligamentar lateral: desenho esquemático no plano sagital demonstrando os componentes do complexo ligamentar lateral. **B,** Complexo ligamentar lateral: plano coronal demonstrando os componentes do complexo ligamentar lateral. (Imagens adaptadas de Diagnostic and Surgical Imaging Anatomy – Musculoskeletal – Manaster – AMIRSYS, 2006)

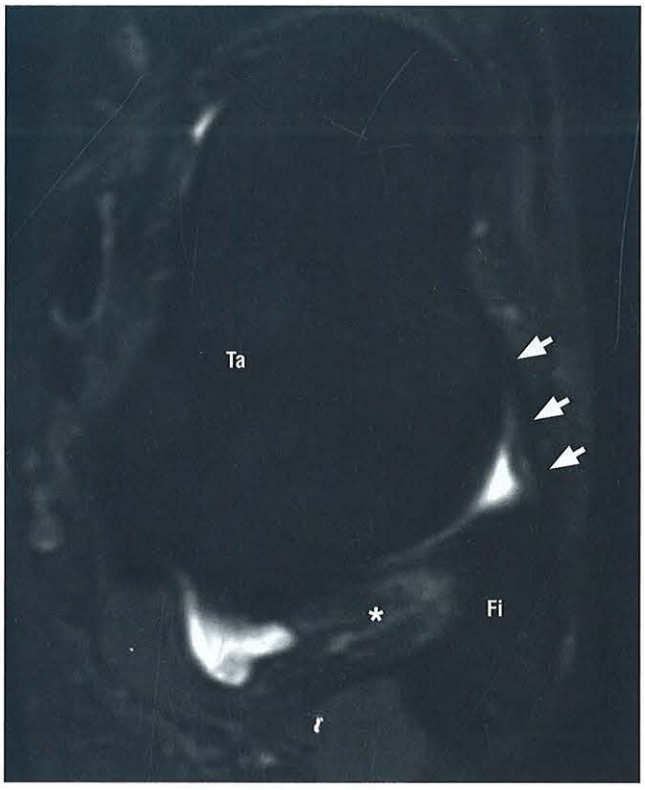

FIGURA 6-59. Imagem axial de RM do tornozelo, ponderada em T2, com saturação de gordura. Ta: tálus; Fi: fíbula; *setas brancas*: ligamento talofibular anterior; *asterisco*: ligamento talofibular posterior.

lateral do processo posterior do tálus. Suas fibras laterais se inserem juntamente com o ligamento intermaleolar ou tibial *slip*, que cursa da fossa maleolar da fíbula até o maléolo medial.

- Ligamento calcaneofibular: é extracapsular, com orientação oblíqua, se origina na borda lateral do maléolo lateral e se estende até a superfície lateral do calcâneo, profundo aos tendões fibulares (Fig. 6-60). É tensionado na inversão e dorsoflexão.

Os ligamentos da sindesmose tibiofibular são responsáveis por unir a superfície convexa medial da fíbula com a superfície côncava (incisura fibular) lateral da tíbia, sendo constituído pelos ligamentos tibiofibulares anterior e posterior, interósseo e transverso (Figs. 6-61 e 6-62). Abaixo desses ligamentos há um prolongamento da membrana sinovial articular do tornozelo, por cerca de 3 a 5 mm. Esse recesso sinovial pode ser coberto por cartilagem.

O ligamento calcaneonavicular plantar (mola) tem um importante papel na estabilidade do retropé. Ele mede cerca de 4,8 +/- 1,4 mm, envolve e apoia a cabeça do tálus, tendo um importante papel na estabilidade estática do arco longitudinal medial (Fig. 6-63). Tem três componentes: superomedial (o mais lesado), medioplantar oblíquo e inferoplantar.

O ligamento calcaneocuboide dorsal conecta o aspecto dorsolateral do calcâneo com o cuboide (Fig. 6-64).

O ligamento calcaneocuboide plantar conecta a superfície plantar dessa articulação e ajuda na sustentação do arco plantar lateral (Fig. 6-65). Na sua porção lateral, ele é coberto pelo ligamento plantar longo que se insere na superfície plantar anterior do calcâneo, com suas fibras profundas se estendendo à tuberosidade do cuboide e as fibras superficiais se estendendo às bases do II ao IV metatarsos, formando um canal osteofibroso onde passa o tendão do fibular longo.

Há também o ligamento bifurcado, na porção dorsal da articulação calcaneocuboide. Possui forma de V e se origina na margem anterior da porção dorsal do calcâneo. Sua porção lateral é a calcaneocuboide e se insere na porção dorsal do cuboide. Sua porção medial é a calcaneonavicular e se insere na porção dorsolateral do navicular (Fig. 6-66). A porção calcaneonavicular é mais resistente que a calcaneocuboide.

MECANISMOS DE LESÃO LIGAMENTAR

Os mecanismos de lesão ligamentar foram discutidos juntamente com os mecanismos de fratura do tornozelo, mas podemos resumir os mecanismos de lesão ligamentar isolada em:

- Lesões laterais, que são comumente relacionadas com inversão, flexão plantar e rotação interna, com lesão dos ligamentos talofibular anterior e calcaneofibular (Fig. 6-67).
- Lesão isolada do calcaneofibular, que é menos comum e está relacionada comumente com dorsoflexão. Lesões isoladas do talofibular posterior são raras e mais comumente relacionadas com fraturas.
- Lesões mediais: relacionadas com eversão e rotação externa. Comumente relacionadas com fraturas (Fig. 6-68).
- Lesões da sindesmose tibiofibular: relacionadas com as dorsoflexão e rotação externa. Também muito associadas a fraturas (Fig. 6-69).

LESÕES LIGAMENTARES

A entorse corresponde à perda momentânea da congruência articular, com alongamento ou rotura de um ou mais ligamentos. É uma das lesões musculoesqueléticas mais comuns em atletas e pacientes sedentários, correspondendo a cerca de 2.000.000 de casos por ano, representando cerca de 20% das lesões relacionadas com esportes nos Estados Unidos.

Cerca de 85% das entorses ocorrem por inversão e rotação interna do pé, sendo comum a história do corpo rolando sobre a face externa do tornozelo, com consequente acometimento dos ligamentos laterais. Lesões acometendo as sindesmoses ocorrem em cerca de 10% dos pacientes que sofrem entorse, e o acometimento do complexo medial ocorre em cerca de 5%.

Clinicamente, as entorses se apresentam com dor, edema e equimose e podem ser classificadas de acordo com a gravidade das lesões:

- Grau I: menos graves, com discreto estiramento dos ligamentos, sem instabilidade (Fig. 6-70).
- Grau II: lesão parcial dos ligamentos, com dor, edema e equimose (Fig. 6-71).
- Grau III: lesões completas, mais graves e sintomáticas, podendo evoluir para instabilidade (Fig. 6-72).

O tratamento das entorses atualmente é predominantemente conservador, com imobilização. O tempo de imobilização varia de acordo com o grau de lesão, e lesões grau II e III necessitam de imobilização de quatro a seis semanas. A imobilização pode ser feita com gesso ou com órteses, idealmente com as que permitem mobilização precoce em flexo-

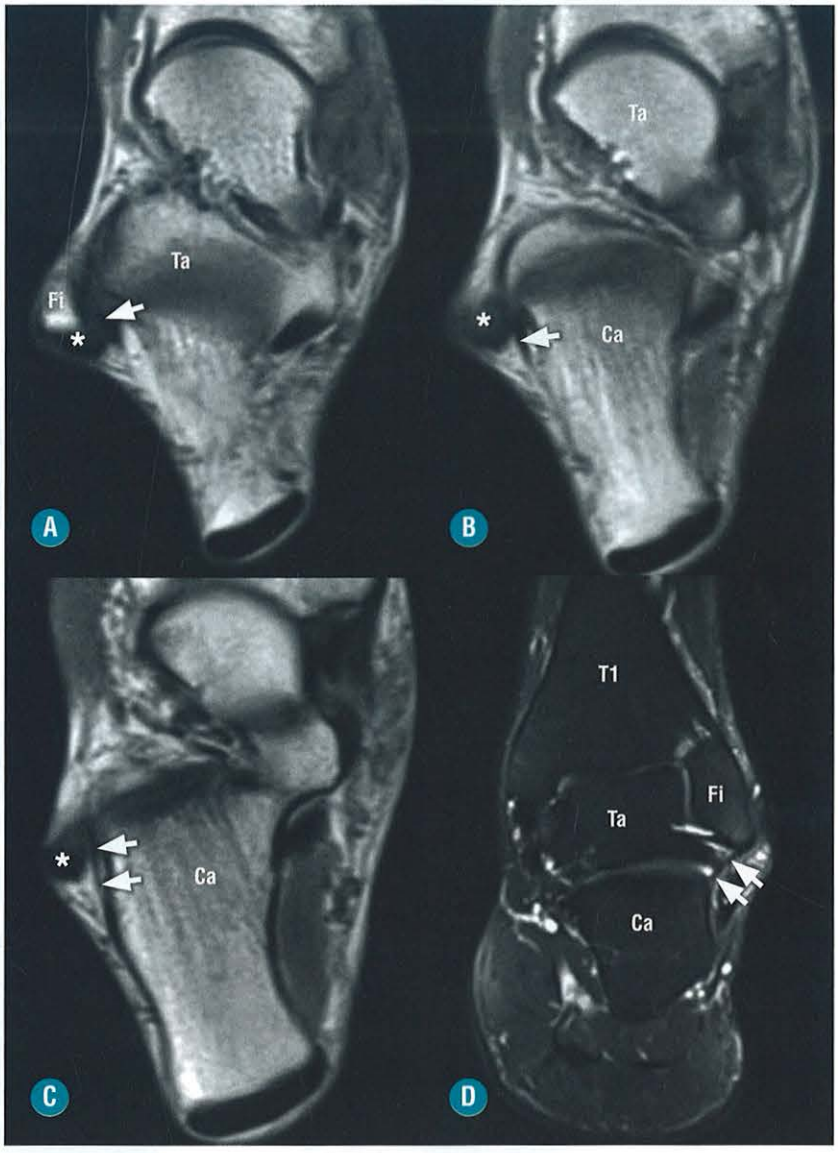

FIGURA 6-60. A, Imagens axiais de RM do tornozelo, ponderadas em T1. Ta: tálus; Fi: fíbula; asterisco: tendões fibulares; *seta branca*: terço proximal do ligamento calcaneofibular. **B,** Imagens axiais de RM do tornozelo, ponderadas em T1. Ta: tálus; Fi: fíbula; *asterisco*: tendões fibulares; *seta branca*: ligamento calcaneofibular – terço médio. **C,** Imagens axiais de RM do tornozelo, ponderadas em T1. Ta: tálus; Fi: fíbula; *asterisco*: tendões fibulares; *setas brancas*: ligamento calcaneofibular – terço distal. **D,** Imagem coronal de RM do tornozelo, ponderada em T2, com saturação de gordura. Ligamento calcaneofibular (*setas brancas*) profundo aos tendões fibulares (*asterisco*). Ta: tálus; Fi: fíbula.

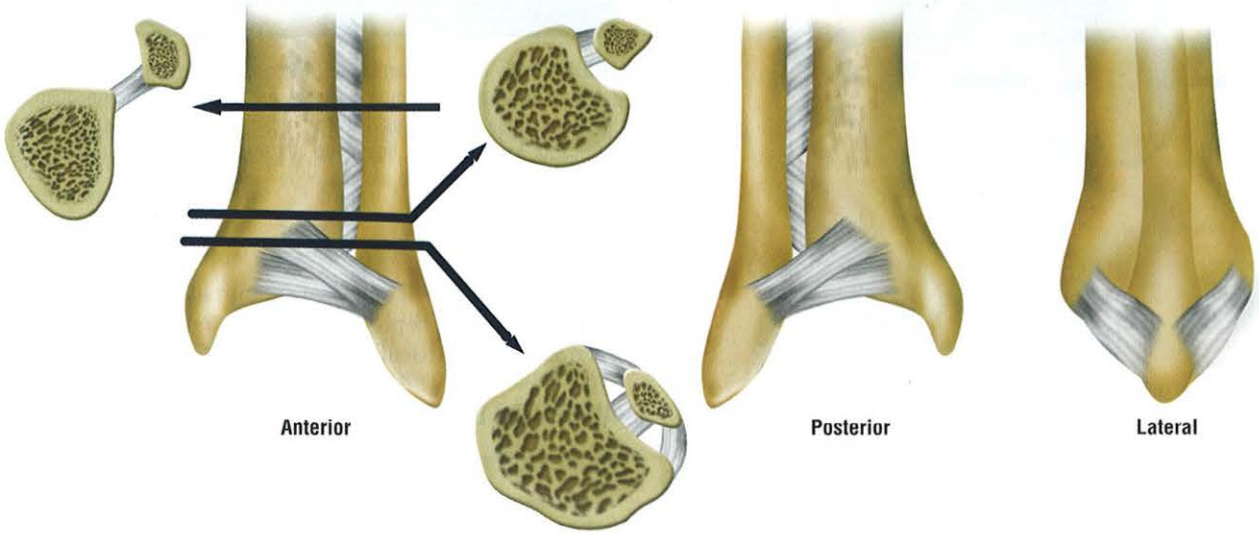

FIGURA 6-61. Ligamentos da sindesmose tibiofibular. (Imagem adaptada de Hamilton CC: Traumatic Disorders of the Ankle, New York. Springer – Verlag, 1984)

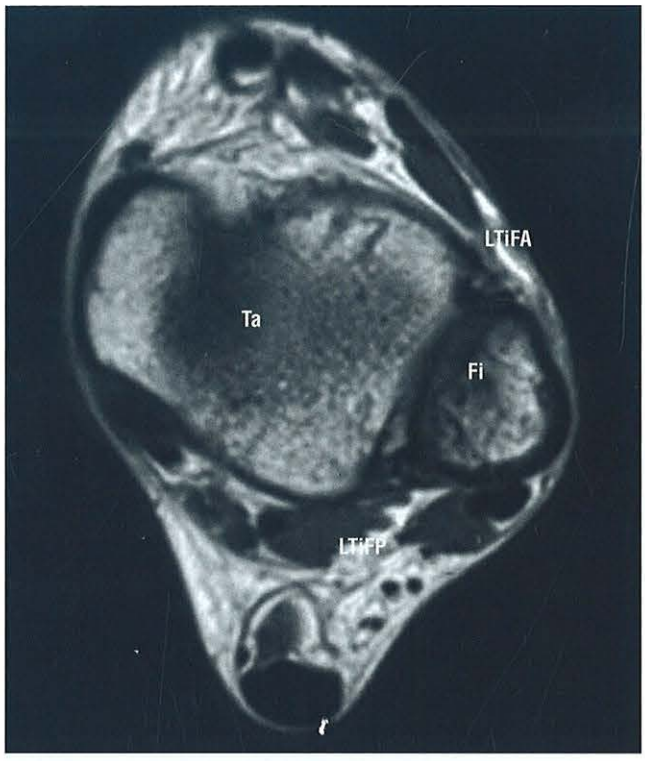

FIGURA 6-62. Imagem axial de RM do tornozelo ponderada em T1: Ta: tálus; Fi: fíbula; LTiFA: ligamento tibiofibular anterior; LTiFP: ligamento tibiofibular posterior.

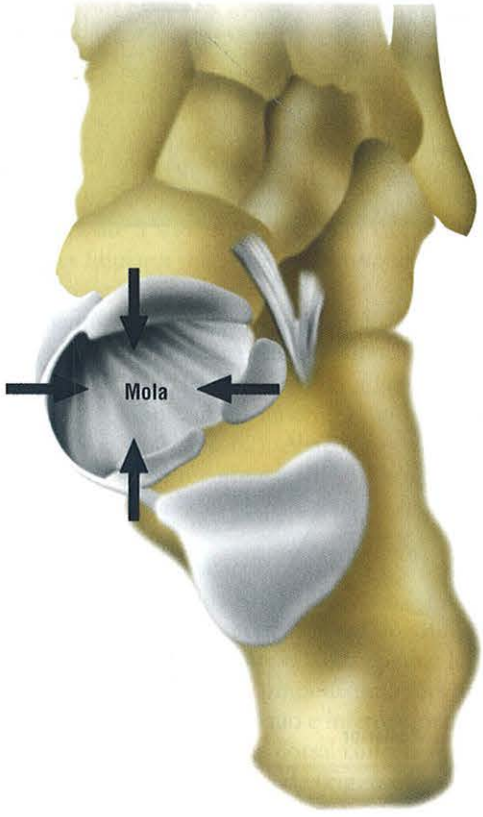

FIGURA 6-63. Anatomia do ligamento calcaneonavicular (mola) – *setas*. (Imagem adaptada de Diagnostic and Surgical Imaging Anatomy, Musculskeletal, Manaster – AMIRSYS, 2006)

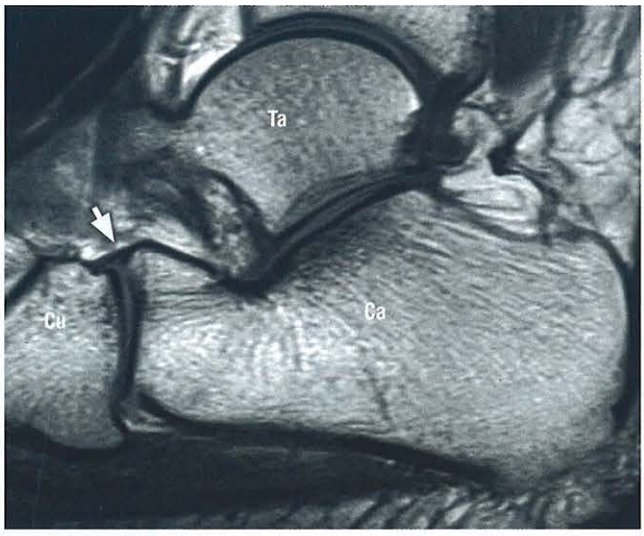

FIGURA 6-64. Imagem sagital de RM do tornozelo ponderada em T1: Ta: tálus; Ca: calcâneo; Cu: cuboide; *seta preta*: ligamento calcaneocuboide dorsal. (Imagem adaptada de Alvares Lopes, Alejandro; Rodriguez, Eugenio; Garcia I)

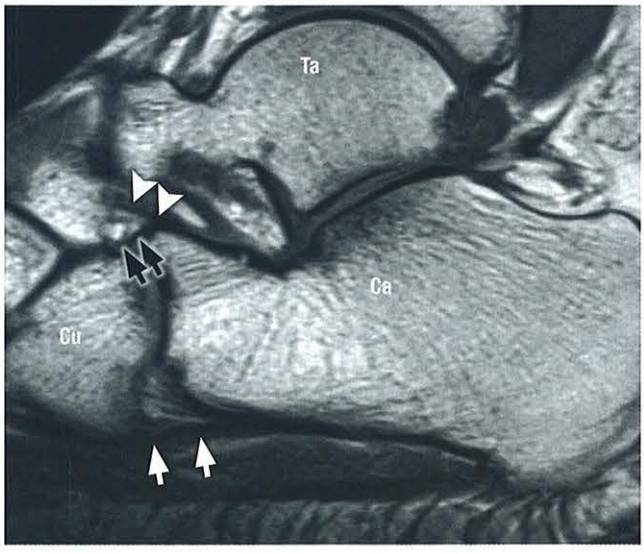

FIGURA 6-65. Imagem sagital de RM do tornozelo ponderada em T1: Ta: tálus; Ca: calcâneo; Cu: cuboide; *setas pretas*: porção calcaneocuboide do ligamento bifurcado; *pontas de seta*: porção calcaneonavicular do ligamento bifurcado; *setas brancas*: ligamento calcaneocuboide plantar, reforçado lateralmente pelo ligamento plantar longo.

extensão. Acredita-se que essa mobilização precoce recupere mais rapidamente a propriocepção do pé e reduza a incidência de impactos articulares.

AVALIAÇÃO DAS LESÕES LIGAMENTARES

Exames Radiológicos

Os exames radiológicos de rotina são as incidências anteroposterior, lateral e mortise, que servem para descartar fraturas relacionadas com as entorses (Fig. 6-73). As radiografias em estresse podem auxiliar no diagnóstico de lesões ligamentares,

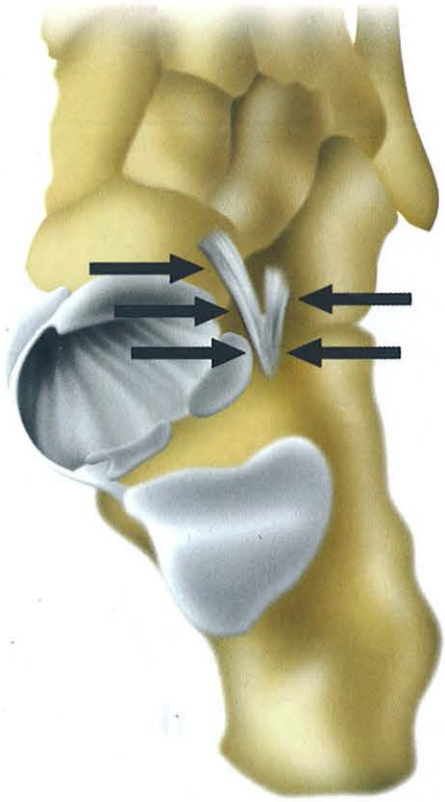

FIGURA 6-66. Anatomia do ligamento bifurcado (setas). (Imagem adaptada de Diagnostic and Surgical Imaging Anatomy, Musculskeletal, Manaster – AMIRSYS, 2006)

mas não devem ser realizadas na emergência devido à dor e edema apresentados pelos pacientes. Simulam o exame físico do ortopedista para análise de instabilidade por lesão ligamentar. Deve-se lembrar que o valor dos exames em estresse é questionável. Em geral, resultados positivos são confiáveis para lesão ligamentar, mas resultados negativos não afastam essa possibilidade. Devem ser realizados nos dois tornozelos, para comparação, pois alguns pacientes podem apresentar maior frouxidão ligamentar. A utilização de aparelhos, como o Telos, pode auxiliar a realização dessas incidências.

- Estresse ou gaveta anterior: incidência em perfil com estresse anterior da tíbia. Faz-se a medida da distância menor entre a porção mais posterior da superfície articular tibial e o dômus talar. Se maior que 1 cm é positiva para lesão ligamentar do talofibular anterior. Entre 0,5 e 1 cm, deve-se comparar com o lado contralateral (Fig. 6-74). A diferença de 2 mm em relação ao lado normal faz suspeitar de lesão do ligamento talofibular anterior.
- Estresse em valgo ou varo: traçamos uma linha no dômus talar e uma na superfície articular tibial. Caso a angulação entre eles seja maior do que 10° ou menor do que 5° em relação ao lado contralateral, temos um exame positivo para lesão ligamentar medial ou lateral (Fig. 6-75).

Ultrassom

Os ligamentos normais se apresentam como estruturas fibrilares ecogênicas, devendo-se ter especial cuidado com os artefatos de anisotropia produzidos por angulações do transdutor

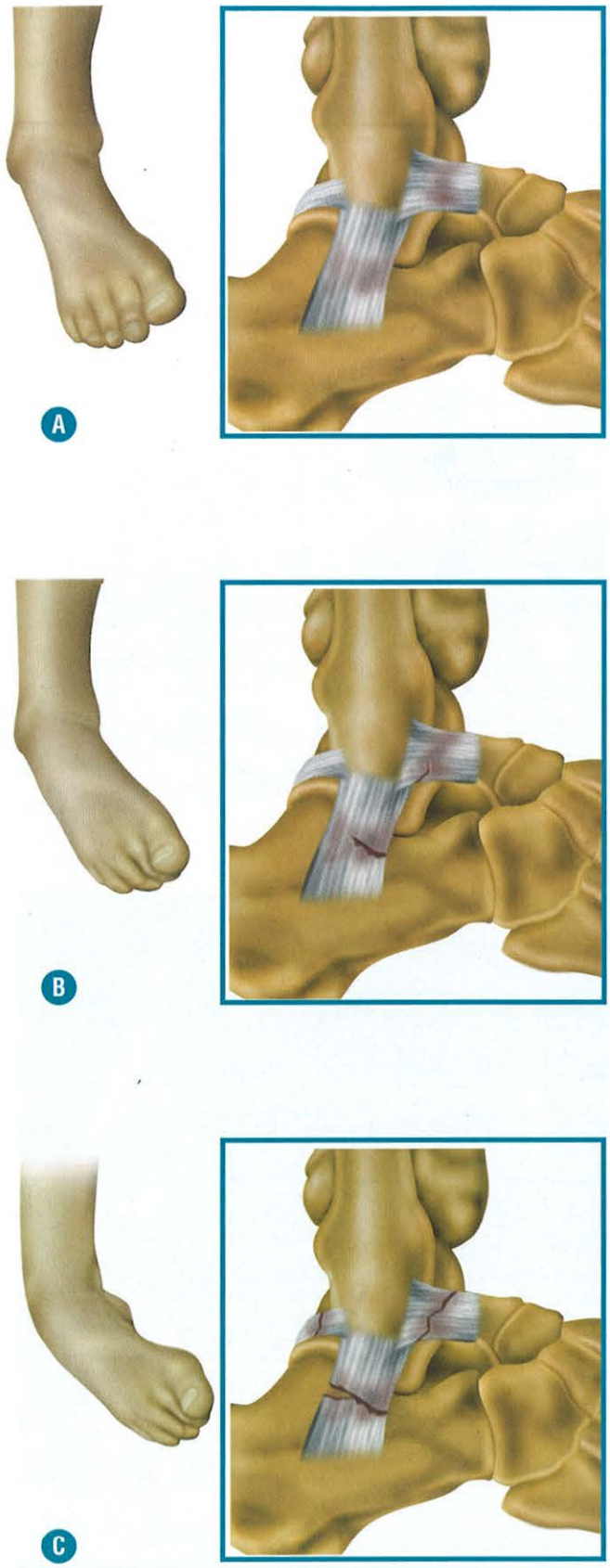

FIGURA 6-67. Classificação de lesões ligamentares do tornozelo por meio do mecanismo de lesão mais comum: inversão e rotação interna, que acomete os ligamentos laterais. **A,** Lesão grau I ou estiramento ligamentar. **B,** Lesão grau II ou rotura ligamentar parcial. **C,** Lesão grau III ou rotura ligamentar completa.



FIGURA 6-68. Movimento de eversão e rotação externa do pé, com lesão ligamentar medial.



FIGURA 6-69. Movimento de lesão da sindesmose, por rotação externa do pé, ao contrário da perna, em rotação interna.

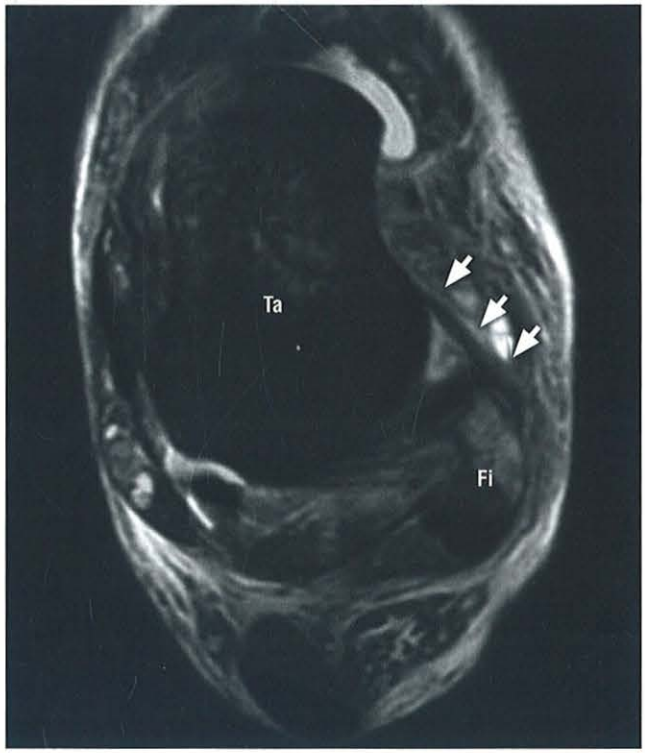

FIGURA 6-70. Imagem axial de RM do tornozelo, ponderada em T2, com saturação de gordura. Ta: tálus, Fi: fíbula, setas brancas: alteração de sinal do ligamento talofibular anterior e edema periligamentar, compatível com estiramento.

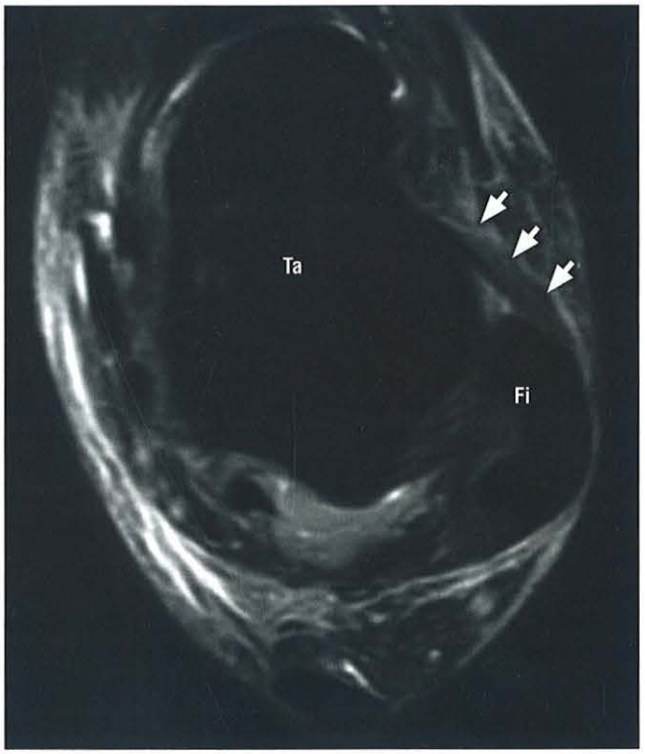

FIGURA 6-71. Imagem axial de RM do tornozelo, ponderada em T2, com saturação de gordura. Ta: tálus, Fi: fíbula; *setas brancas*: espessamento e alteração de sinal do ligamento talofibular anterior, com descontinuidade de algumas fibras, compatível com estiramento.

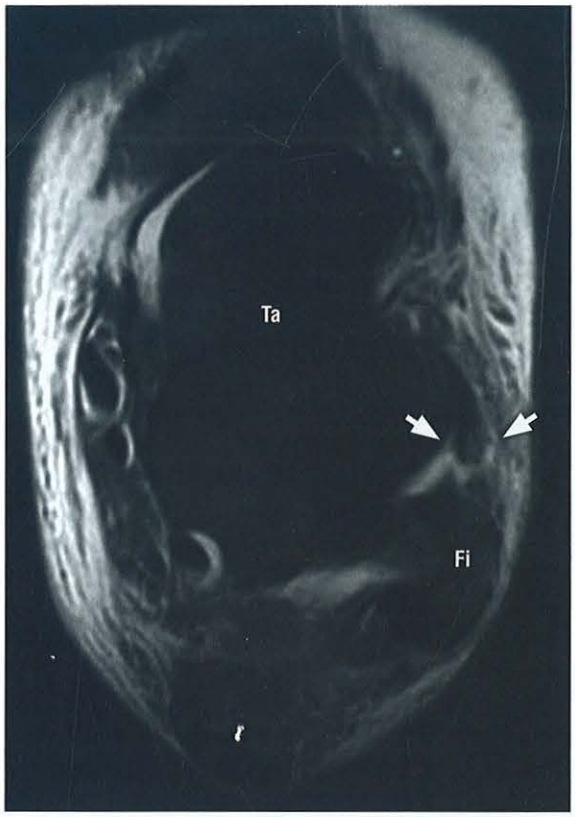

FIGURA 6-72. Imagem axial de RM do tornozelo, ponderada em T2, com saturação de gordura: Ta: tálus; Fi: fíbula; *setas brancas*: descontinuidade do ligamento talofibular anterior, compatível com lesão completa.





FIGURA 6-73. A, Radiografia em perfil do tornozelo: Ti: tíbia; Ta: tálus; Fi: fíbula; Na: navicular; Ca: calcâneo; Cu: cuboide; Vmt: base do V metatarso; *setas brancas*: tendão calcâneo; *asterisco branco*: gordura de Kager; *asterisco preto*: maléolo posterior. **B,** Radiografia em anteroposterior do tornozelo. Ti: tíbia; Ta: tálus; Fi: fíbula; *seta preta*: sobreposição entre a tíbia e a fíbula; *traço preto*: distância entre o bordo medial da fíbula e a incisura fibular da tíbia (normal menor ou igual a 5 mm). **C,** Radiografia em mortise do tornozelo. Ti: tíbia; Ta: tálus; Fi: fíbula; *asteriscos pretos*: dômus talar.



FIGURA 6-74. **A,** Manobra de gaveta anterior para avaliar a integridade do ligamento talofibular anterior. **B,** Radiografia simples em gaveta anterior com a utilização das mãos.



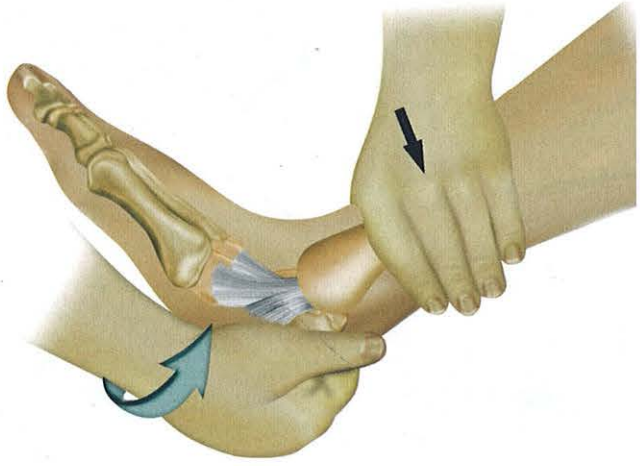

FIGURA 6-75. Manobra de inversão para avaliar a integridade dos ligamentos laterais do tornozelo.

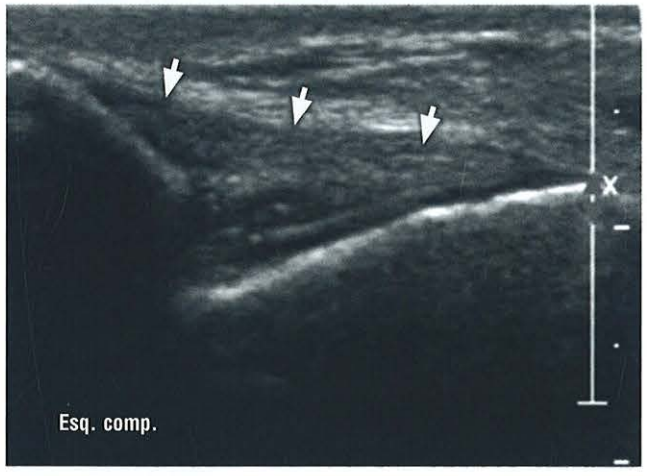

FIGURA 6-76. Imagem de US do tornozelo evidenciando ligamento talofibular anterior normal, de aspecto fibrilar levemente ecogênico (*setas brancas*).

(Fig. 6-76). Nas lesões parciais, os ligamentos se mostram espessados, associados à hipoecogenicidade focal ou difusa (Fig. 6-77). Nas lesões agudas completas, podemos observar a descontinuidade do ligamento, com líquido na sua topografia, ou mesmo a ausência do ligamento na sua topografia habitual, sendo substituído por hematoma e, posteriormente, por tecido fibrocicatricial (Fig. 6-78). As lesões podem ser mais bem evidenciadas por meio de manobras dinâmicas como a gaveta anterior, para visualização de lesões do talofibular anterior, e dorsoflexão para lesões do calcaneofibular.

Nas lesões pregressas ou cicatrizadas, o ligamento geralmente encontra-se espessado e hipoecoico. Nesses casos, é fundamental realizar manobras dinâmicas para avaliar a qualidade do tecido fibrocicatricial. Caso ele seja compressível e exista ainda deslocamento anômalo entre a fíbula e o tálus, ele está insuficiente. Caso a fibrose seja firme, não compressível, sem deslocamentos na manobra de gaveta, a cicatrização foi efetiva, com restabelecimento da estabilidade articular.

O ultrassom também é útil para identificar pequenas avulsões e lesões tendíneas relacionadas com entorse. Nesses casos, é muito importante realizar estudos dirigidos nos pontos de dor referidos pelo paciente.

Ressonância Magnética

É um excelente método para análise dos ligamentos e demais partes moles, além de permitir a avaliação das estruturas ósseas adjacentes. Os ligamentos apresentam-se normalmente finos e com baixo sinal homogêneo em todas as sequências. Os achados que demonstram lesão ligamentar são interrupção de uma parte ou de todo o ligamento nas lesões completas e espessamento e irregularidade das margens nas lesões parciais/estiramentos. Hemorragia e edema adjacentes, além de acúmulo anormal de líquido nas articulações e bainhas tendíneas, também costumam ser evidenciados.

Didadicamente, separamos os ligamentos e seus aspectos de lesão.

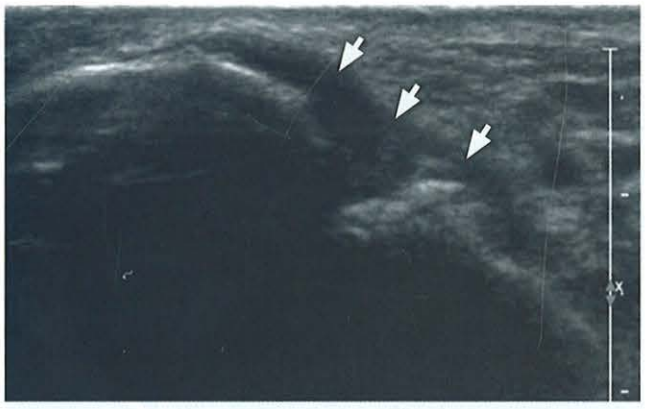

FIGURA 6-77. Imagem de US do tornozelo evidenciando ligamento talofibular anterior espessado e hipoecoico, sugestivo de lesão parcial pregressa (*setas brancas*).

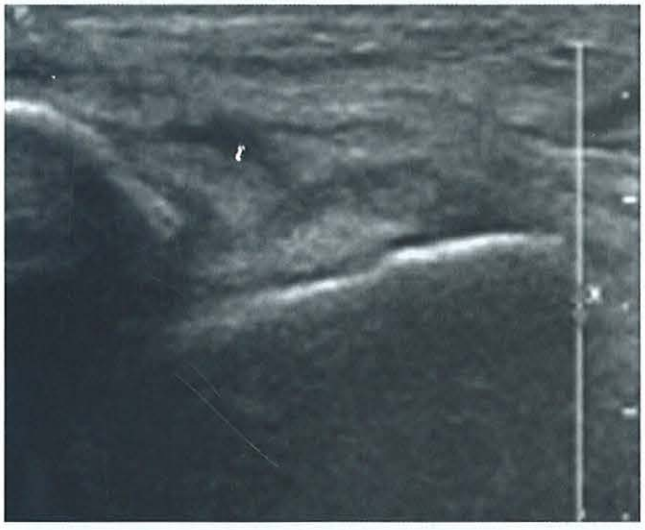

FIGURA 6-78. Imagem de US do tornozelo evidenciando a ausência do ligamento talofibular anterior, inferindo rotura, sendo sua topografia ocupada por material amorfo heterogêneo que corresponde a tecido fibrocicatricial.

- Ligamento talofibular anterior: o ligamento mais importante de ser analisado pela frequência de lesões e por sua importância, em geral seu aspecto de lesão pode aparecer nas seguintes formas:
- Descontinuidade ou irregularidade ligamentar junto à inserção fibular, acompanhada ou não por avulsão/levantamento periosteal (Fig. 6-79). Esse tipo de lesão possui boa capacidade de formar uma cicatrização firme e estável.
- Descontinuidade/irregularidade ligamentar junto à inserção no tálus (Fig. 6-80).
- Descontinuidade/irregularidade na região central do ligamento (Fig. 6-81).
- Má definição das fibras ligamentares (Fig. 6-82).

Nas lesões cicatrizadas/pregressas, o tecido fibroso formado pelo processo de cicatrização pode fazer o ligamento assumir as seguintes formas:

- Ligamento difusamente espessado, com contornos regulares (Fig. 6-83 a).



FIGURA 6-79. Imagem axial de RM do tornozelo, ponderada em T2, com saturação de gordura. Ta: tálus; *setas brancas*: descontinuidade de fibras do ligamento talofibular anterior junto à inserção fibular.

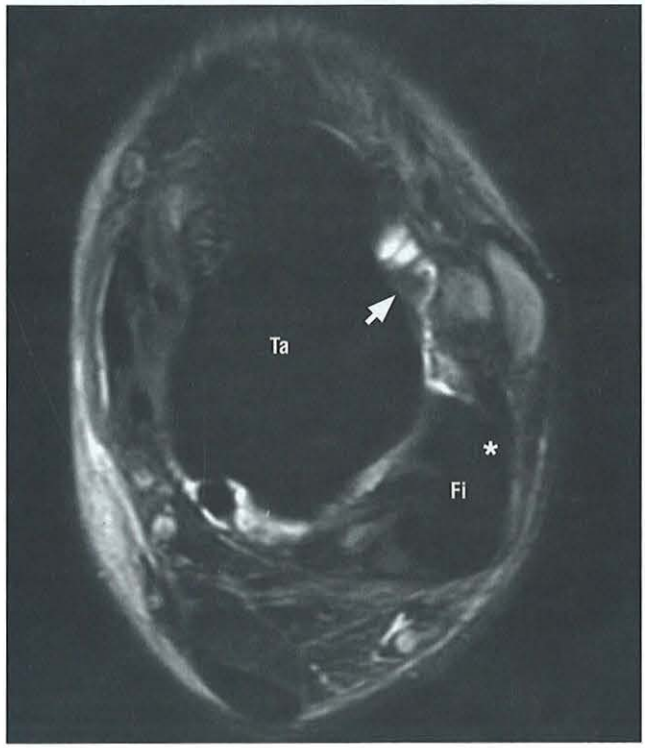

FIGURA 6-80. Imagem axial de RM do tornozelo, ponderada em T2, com saturação de gordura: Ta: tálus, Fi: fíbula; *seta branca*: rotura completa da inserção distal do ligamento talofibular anterior, com hematoma ocupando seu leito. Note sua inserção proximal, na fíbula, íntegra (*asterisco*).

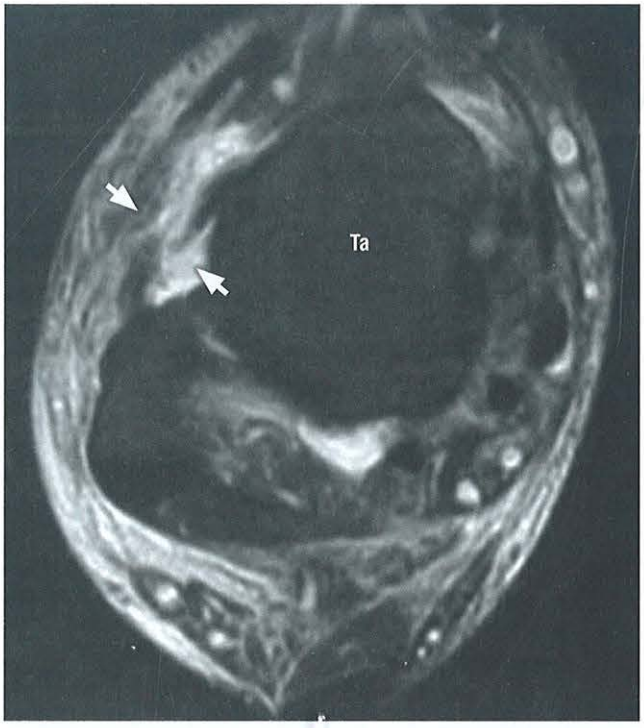

FIGURA 6-81. Imagem axial de RM do tornozelo, ponderada em T2, com saturação de gordura. Ta: tálus, *setas brancas*: descontinuidade de fibras do ligamento talofibular anterior, na porção central.

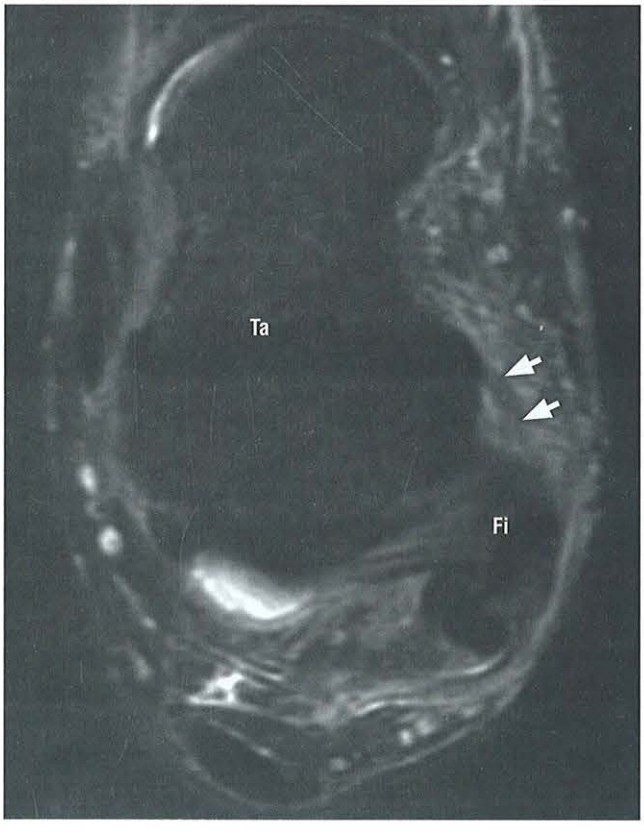

FIGURA 6-82. Imagem axial de RM do tornozelo, ponderada em T2, com saturação de gordura. Ta: tálus, Fi: fíbula; *setas brancas*: importante espessamento e alteração de sinal do ligamento talofibular anterior, compatível com lesão parcial.



FIGURA 6-83. A, Imagem axial de RM do tornozelo, ponderada em T2, com saturação de gordura: Ta: tálus, Fi: fíbula; *setas brancas*: espessamento regular do ligamento talofibular anterior. **B,** Imagem axial de RM do tornozelo, ponderada em T2, com saturação de gordura. Ta: tálus, Fi: fíbula; *setas brancas*: espessamento irregular do ligamento talofibular anterior.

- Ligamento espessado, com contornos irregulares (Fig. 6-83 b).
- Ligamento afilado e irregular (Fig. 6-84).

Como a RM não permite avaliar a qualidade do tecido fibrocicatricial durante manobras dinâmicas de gaveta anterior, recomendamos evitar o termo "lesão crônica" a um ligamento com tecido fibrocicatricial. O termo lesão pregressa é mais indicado, para evitarmos dar a falsa impressão de lesão crônica, ainda não resolvida, em casos de um ligamento com boa cicatrização, sem instabilidade.

Em algumas situações, pode haver um novo traumatismo em um ligamento com lesão pregressa ou cicatrizada. O aspecto desse tipo de lesão é de um ligamento espessado e irregular, com ou sem descontinuidades, associado a áreas de tecido mais heterogêneo em T2 em sua topografia e a edema periligamentar (Fig. 6-85). A não visualização do ligamento talofibular anterior é indicativa de lesão completa. Lesões agudas completas do ligamento talofibular anterior costumam cursar com distensão líquida da bainha comum dos tendões fibulares, o que pode ajudar na diferenciação entre lesão completa *versus* lesão parcial.

- Ligamento calcaneofibular: nas lesões agudas, a quantidade de líquido perilesional é significativamente menor do que nas lesões do talofibular anterior. A ausência de líquido abundante dificulta, muitas vezes, a diferenciação entre lesão completa de lesão parcial extensa. Na prática, como o tratamento das entorses baseia-se na lesão do ligamento talofibular anterior, essa diferenciação não possui um valor muito grande para a tomada de conduta ortopédica. Em geral, seu aspecto de lesão pode aparecer nas seguintes formas:
- Descontinuidade e sinal heterogêneo ligamentar junto à inserção calcaneana, acompanhada ou não por edema ósseo justainsercional (Fig. 6-86).
- Descontinuidade /irregularidade ligamentar junto à inserção na fíbula/nas regiões mais proximais do ligamento.

Nas lesões cicatrizadas/pregressas e nas lesões crônicas agudizadas, o aspecto de imagem é semelhante ao do ligamento talofibular anterior.

- Ligamento deltoide: lesões graves do ligamento deltoide geram grande instabilidade e possuem tratamento cirúrgico. O traumatismo, nesses casos, é bem característico, com mecanismos de pronação/rotação externa ou pronação/abdução. Como o ligamento deltoide possui múltiplos fascículos, geralmente, seu aspecto de lesão pode aparecer nas seguintes formas:
- Descontinuidade e sinal heterogêneo ligamentar junto à inserção calcaneana, acompanhada ou não por edema ósseo justainsercional (Fig. 6-87).
- Descontinuidade/irregularidade ligamentar junto à inserção na fíbula/nas regiões mais proximais do ligamento.

Nas lesões cicatrizadas/pregressas e nas lesões crônicas agudizadas, o aspecto de imagem é semelhante ao do ligamento talofibular anterior.

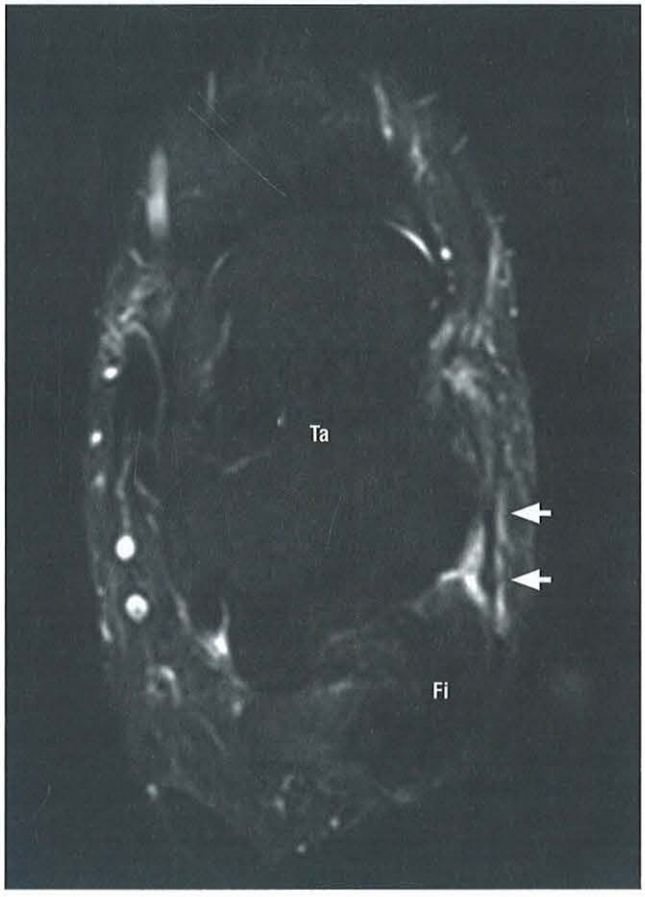

FIGURA 6-84. Imagem axial de RM do tornozelo, ponderada em T2, com saturação de gordura. Ta: tálus, Fi: fíbula; *setas brancas*: afilamento irregular do ligamento talofibular anterior.

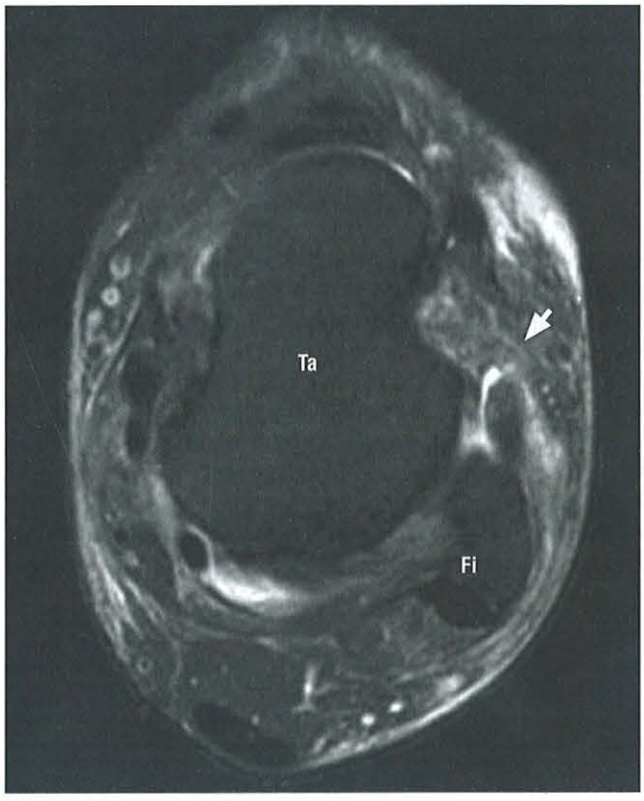

FIGURA 6-85. Imagem axial de RM do tornozelo, ponderada em T2, com saturação de gordura. Ta: tálus, Fi: fíbula; *seta branca*: Ligamento talofibular anterior espessado, com lesão completa junto à inserção talar.

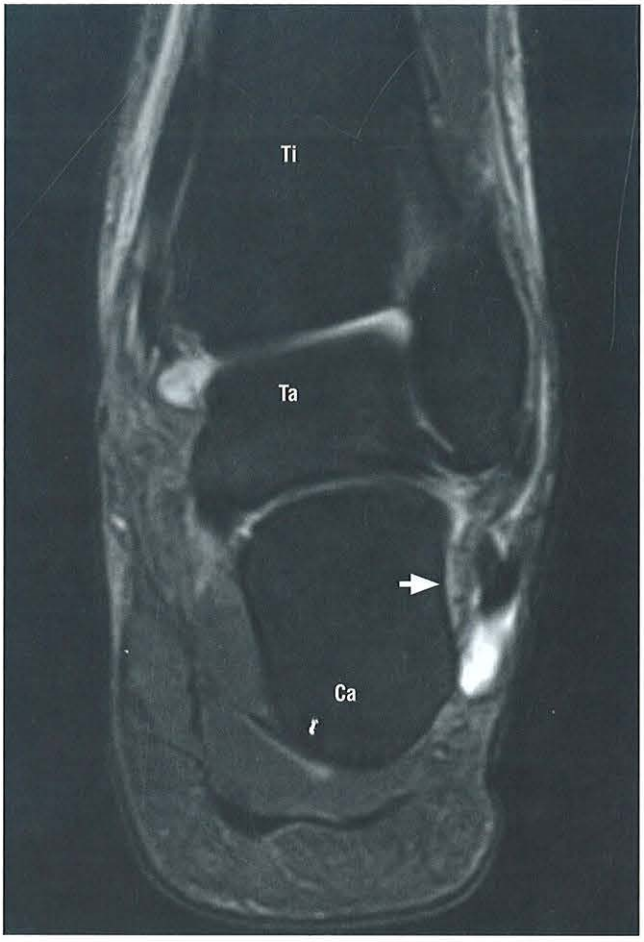

FIGURA 6-86. Imagem coronal de RM do tornozelo, ponderada em T2, com saturação de gordura. Ti: tíbia; Ta: tálus; Fi: fíbula; Ca: calcâneo; *seta branca*: ligamento calcaneofibular espessado e com alteração de sinal, apresentando irregularidade da inserção calcaneana.



FIGURA 6-87. Imagem coronal de RM do tornozelo, ponderada em T2, com saturação de gordura. Ti: tíbia; Ta: tálus; Ca: calcâneo; lesão da inserção calcaneana do ligamento deltoide (*seta*), com edema ósseo (*asterisco*).

- Ligamento calcaneonavicular (mola): as alterações mais encontradas são espessamento e aumento de sinal nas sequências ponderadas em T2 e, menos comumente, rotura completa com um *gap*. As alterações do ligamento mola raramente ocorrem isoladamente e quase sempre estão associadas à disfunção do tibial posterior. O achado de edema ósseo na cabeça do tálus também pode auxiliar na confirmação de alterações do ligamento mola.

LIGAMENTOS PÓS-CIRÚRGICOS

Embora a maioria dos casos de entorses sejam tratadas conservadoramente, a instabilidade do tornozelo pós-traumática pode requerer tratamento cirúrgico. Múltiplas opções cirúrgicas estão disponíveis para restabelecer a estabilidade, e a maioria dos procedimentos usa o tendão fibular curto ou uma parte dele, geralmente pelo túnel fibular.

O reparo ligamentar direto é menos comum, mas pode ser realizado após uma avulsão do ligamento talofibular anterior ou do calcaneofibular. Nesses casos, o ligamento reparado apresenta espessamento crônico, com artefato de sutura no local de fixação (Fig. 6-88).

- O complexo ligamentar lateral é o mais frequentemente lesado nas entorses.
- O ligamento fibulocalcâneo localiza-se profundamente aos tendões fibulares e estabiliza a articulação tibiotalar e subtalar.
- As alterações do ligamento fibulocalcâneo são vistas juntamente com lesões do LTFA.
- As lesões do LFC podem estar associadas a alterações da subtalar e dos ligamentos do seio do tarso.
- O ligamento deltoide é composto por fibras profundas e superficiais.
- No deltoide, as lesões parciais ou estiramentos são mais frequentes que as lesões completas.
- O ligamento deltoide raramente é lesado isoladamente.
- Até 10% das lesões do deltoide estão associadas a patologias ligamentares da sindesmose.
- O complexo ligamentar mola é composto de três componentes calcaneonaviculares: superomedial (mais lesado), medioplantar oblíquo e inferoplantar.
- A degeneração do ligamento mola está associada à tendinopatia do tibial posterior.

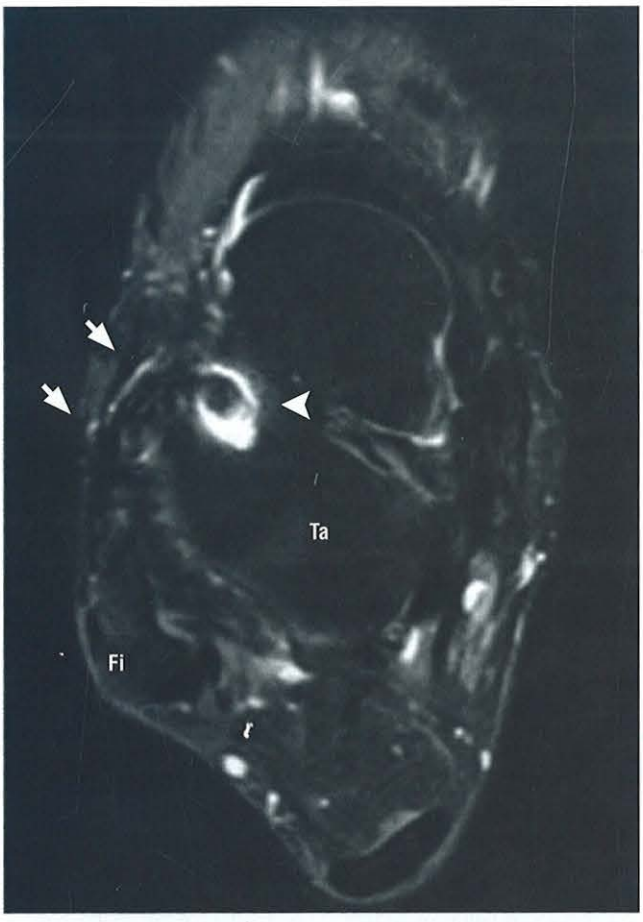

FIGURA 6-88. Imagem axial de RM do tornozelo, ponderada em T2, com saturação de gordura demonstrando alterações pós-cirúrgicas de reconstrução dos ligamentos talofibular anterior, com tecido cicatricial heterogêneo na sua topografia (*setas*) e âncora metálica junto à inserção talar (*seta curva*).

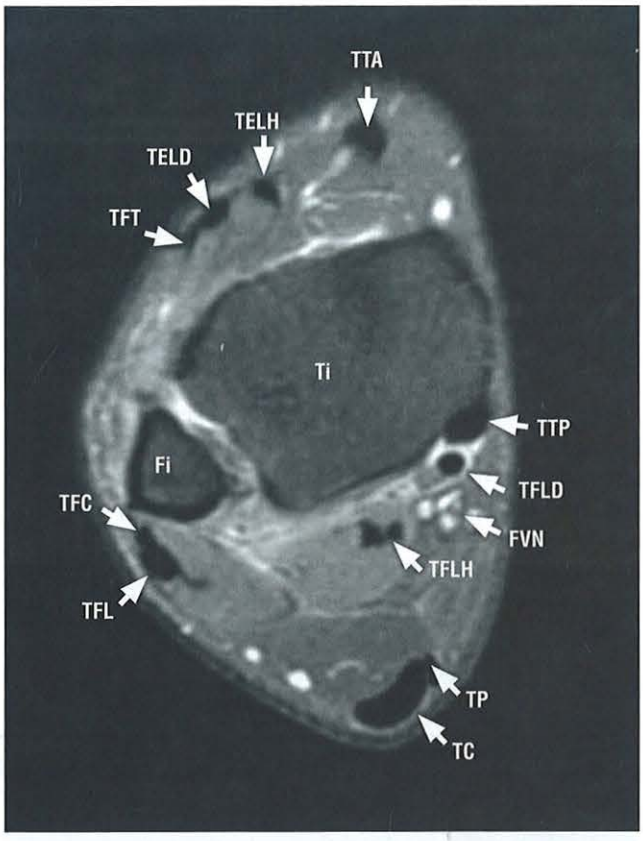

FIGURA 6-89. Imagem axial de RM do tornozelo, ponderada em T2, com saturação de gordura. Ti: tíbia; Fi: fíbula. Tendões anteriores: TTA: tendão tibial anterior; TELH: tendão extensor longo do hálux; TELD: tendão extensor longo dos dedos e TFT: tendão fibular terceiro (acessório). Tendões mediais: TTP: tendão tibial posterior; TFLD: tendão flexor longo dos dedos; TFLH: tendão flexor longo do hálux. Tendões laterais: TFC: tendão fibular curto e TFL: tendão fibular longo. Tendões posteriores: TC: tendão calcâneo e TP: tendão plantar. FVN: feixe vasculonervoso tibial posterior.

TENDÕES DO TORNOZELO

Os tendões normais devem apresentar um baixo sinal uniforme em todas as sequências na RM e uma interface claramente definida com os tecidos adjacentes. Aumento de sinal nas sequências ponderadas em T2 é indicativo de alteração (tendinopatia, rupturas parciais intrassubtanciais com sinal de líquido intratendíneo, ou completa, com ausência do tendão).

Os tendões do tornozelo podem ser divididos em quatro compartimentos, de acordo com sua localização anatômica (Fig. 6-89).

- Compartimento Anterior: tendão tibial anterior, tendão extensor longo do hálux e tendão extensor longo dos dedos.
- Compartimento Posterior: tendão calcâneo e tendão plantar.
- Compartimento Medial: tendão tibial posterior, tendão flexor longo dos dedos e tendão flexor longo do hálux.
- Compartimento Lateral: tendão fibular curto e tendão fibular longo.

Os tendões do tornozelo, exceto o calcâneo e o plantar, são providos de bainha sinovial tendínea, possibilitando um bom deslizamento desses tendões durante sua angulação, destacando-se que os fibulares são envoltos por uma bainha comum, na sua porção proximal. Alguns também ocupam uma polia óssea, como os fibulares no maléolo lateral, e são também mantidos pelos retináculos. Uma mínima distensão líquida dessas bainhas tendíneas não tem significado patológico, mas um aumento de líquido no seu interior é sinal de tenossinovite. É importante ressaltar que o tendão flexor longo do hálux se comunica com a articulação do tornozelo, podendo apresentar líquido de forma fisiológica na sua bainha, quando há derrame articular. Porém, se o volume desse líquido for desproporcional ao derrame articular, deve ser considerado patológico.

Os tendões podem ser acometidos por vários tipos de lesões, destacando-se: tenossinovites, roturas parciais ou completas, luxações, tumores, pseudotumores, ossificações, anomalias congênitas, e lesões iatrogênicas. As sequências sensíveis a líquido são as melhores para detectar as alterações tendíneas.

ALTERAÇÕES TENDÍNEAS

As alterações tendíneas são denominadas de acordo com as áreas que elas acometem:

- Tenossinovite é o acometimento da bainha sinovial.
- Paratenossinovite é a inflamação dos tecidos que circundam a bainha tendínea.

- Paratendinite é a inflamação adjacente ao tendão sem bainha.
- Tendinose ou tendinopatia é a degeneração intrassubstancial do tendão.

As alterações acometem comumente mais de uma dessas estruturas, assim paratendinite, tenossinovite e tendinopatia podem ocorrer simultaneamente. As alterações dessas estruturas podem estar relacionadas com traumatismo direto ou indireto, ao uso excessivo dos tendões, a anomalias do pé ou mesmo a artropatias inflamatórias ou uso de medicações (corticoides e antibióticos).

Ultrassonografia

Os tendões normais são estruturas fibrilares, e, no plano longitudinal, apresentam-se como linhas paralelas ecogênicas (fibras de colágeno) de permeio à área de ecogenicidade intermediária (matriz de proteoglicanos). No plano transverso, têm um aspecto arredondado/ovoide com múltiplos pontos ecogênicos de permeio (Fig. 6-90). Eles são muito anisotrópicos, por isso, para serem bem visualizados, os feixes sonoros devem estar perpendiculares à sua superfície. Qualquer obliquidade do feixe resulta em uma diminuição artefatual de sua ecogenicidade, simulando lesão.

O US é uma excelente modalidade para abordar lesões tendíneas e permite o diagnóstico de:

- Tendinopatia ou tendinose: alteração degenerativa do tendão pela idade ou microtrauma, demonstrado por espessamento difuso ou focal, com áreas de hipoecogenicidade e perda do padrão fibrilar (Fig. 6-91).
- Roturas parciais: visualizadas como lesões focais preenchidas por líquido. Podem envolver o eixo longo do tendão, podendo-se visualizar uma linha hipoecoica ou anecoica, dividindo o tendão em duas partes (lesão do tipo *split*). (Fig. 6-92)
- Roturas completas: demonstradas como interrupção completa das fibras, com um *gap* anecoico, com ou sem retração proximal do coto tendíneo.
- Tenossinovite: pode ser de origem inflamatória ou mecânica e é caracterizada por espessamento da bainha tendínea com líquido no seu interior (Fig. 6-93).
- Instabilidade tendínea: acomete principalmente os tendões fibulares. O ultrassom evidencia o deslocamento desses tendões em relação ao maléolo lateral, mais bem visualizado por manobras dinâmicas de dorsoflexão e eversão do pé.

TABELA 6-2. Critérios Cirúrgicos e Ultrassonográficos para Graduar Lesões Tendíneas

Tipo de Lesão	*Grau*	*Achados USG*	*Achados Cirúrgicos*
Normal	0	Fibras ecogênicas paralelas	Aspecto normal
Tendinose	I	Tendão aumentado e hipoecoico com focos hipoecoicos que não se estendem para a superfície	Aumentado e inflamado
Rotura parcial	II	Fissuras lineares hipoecoicas que se estendem para a periferia	Rotura parcial visível
Rotura completa	III	Descontinuidade do tendão ou completa não visualização do tendão	Rotura completa com ou sem retração do tendão

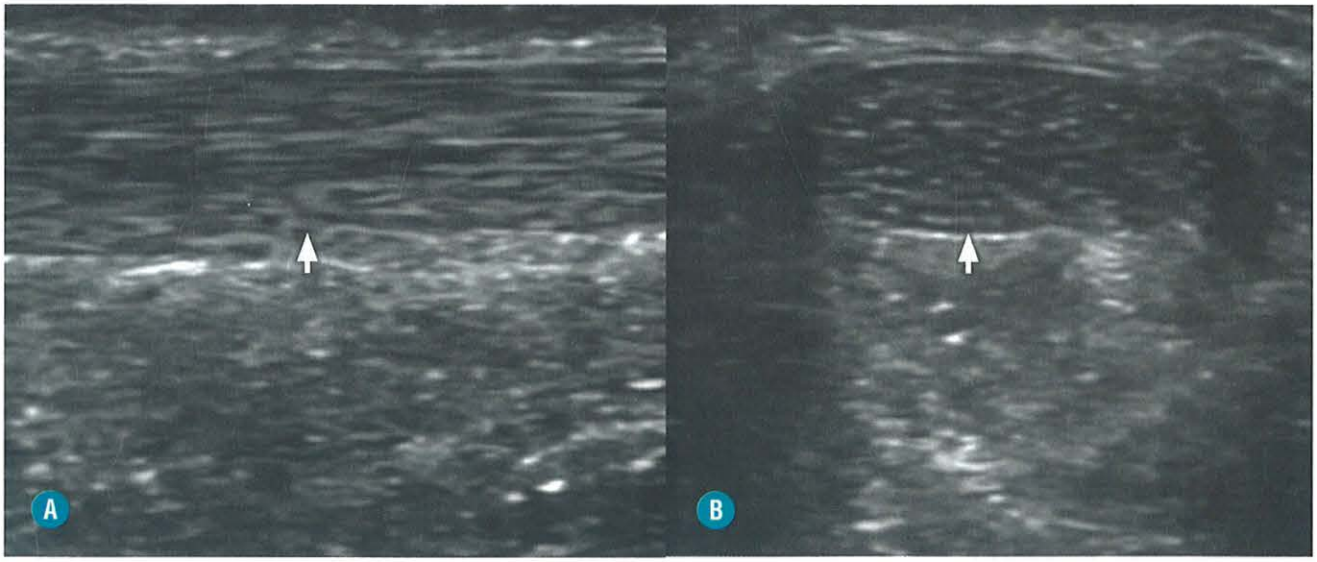

FIGURA 6-90. US do tendão calcâneo normal no plano longitudinal, demonstrando linhas paralelas ecogênicas (**A**), e no plano transverso, com múltiplos pontos ecogênicos (**B**) (*setas*).

- Peritendinopatia: inflamação do peritendão que circunda o tendão calcâneo, podendo-se apresentar espessado e hipoecoico (Fig. 6-94).
- Paratendinopatia: inflamação das partes moles adjacentes ao tendão.

A Tabela 6-2 mostra os critérios ultrassonográficos para o diagnóstico das alterações tendíneas, correlacionados com as alterações cirúrgicas.

Ressonância Magnética

As sequências ponderadas em T1 servem para delinear a anatomia dos tendões, e as ponderadas em T2 servem para detecção de líquido, edema, hemorragia e alterações fibrocicatriciais (Fig. 6-95). Deve haver um cuidado especial com os efeitos de ângulo mágico, alteração de sinal na sequência com tempo de eco curto (T1) no nível das angulações tendíneas, simulando lesão. Também é importante observar com cuidado a presença fisiológica de pequeno volume de líquido no interior das bainhas tendíneas, especialmente do tendão flexor longo do hálux, que se comunica com a articulação subtalar e com a aparência espessada fisiológica de alguns tendões, nas suas inserções, em especial do tibial posterior, simulando uma tendinopatia.

O achado mais comum na tenossinovite é o acúmulo anormal de líquido na bainha tendínea, com baixo sinal em T1 e alto em T2, apesar de não ser descrito na literatura um valor preciso de líquido a partir do qual é considerado patológico (Figs. 6-96 a e 6-96 b).

Na tendinose ou tendinopatia, o tendão fica espessado e com sinal intermediário em T1 e T2 (Figs. 6-96, 6-97). Roturas intrassubstanciais são visualizadas como áreas focais de alto sinal em T2, dentro do tendão (Fig. 6-98). As rupturas tendíneas podem ser agudas ou crônicas, parciais ou completas. As rupturas completas representam a separação completa dos cotos tendíneos, com líquido interposto (Fig. 6-99).

A Tabela 6-3 mostra os critérios de ressonância magnética para o diagnóstico das alterações tendíneas.

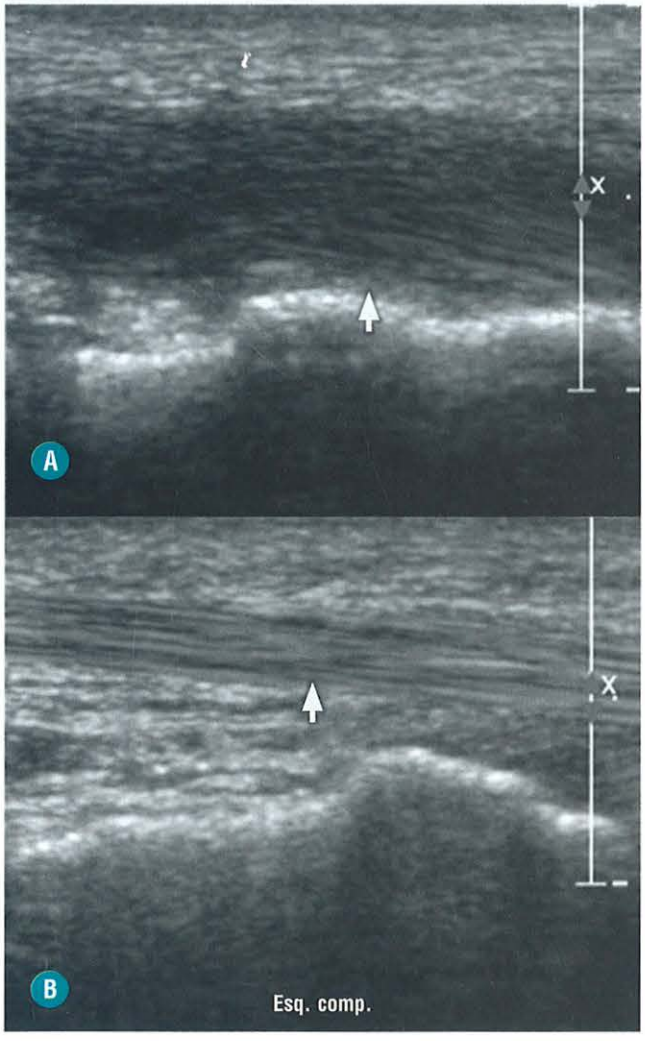

FIGURA 6-91. US do tornozelo em paciente com dor na região dorsal do pé. **A,** Tendinopatia do tibial anterior, caracterizada por espessamento e hipoecogenicidade difusa (*seta*). **B,** Comparativo com o lado contralateral demonstrando o aspecto normal, fibrilar ecogênico, do tendão (*seta*).

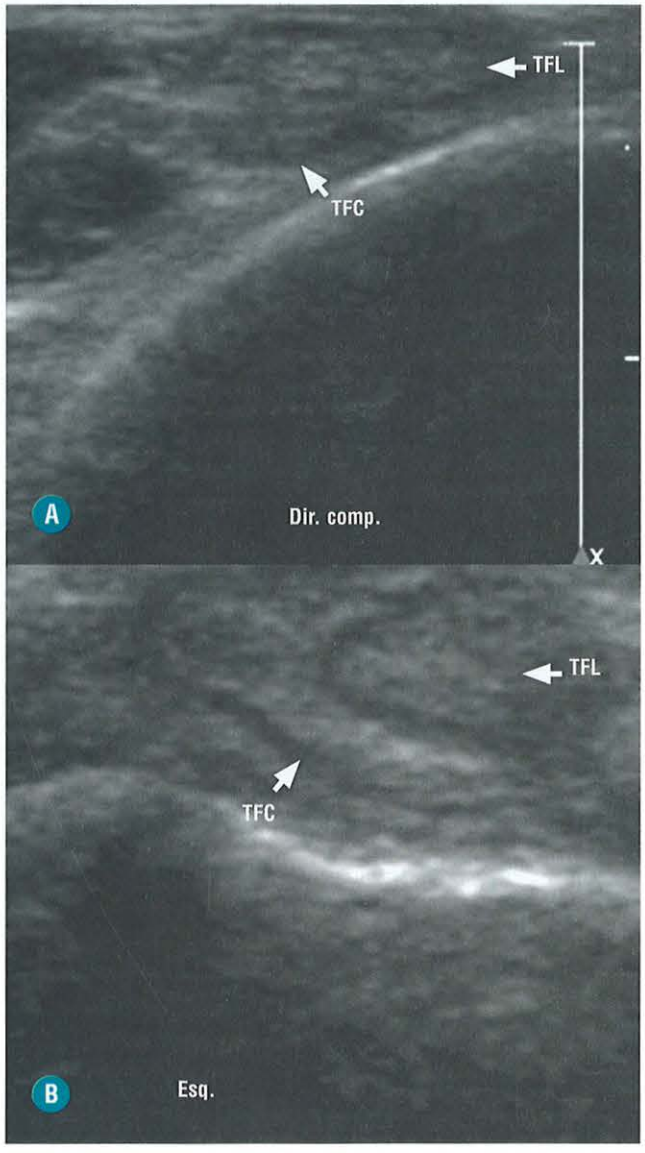

FIGURA 6-92. A-B, US do tornozelo evidenciando fissura longitudinal no tendão fibular curto (TFC) à esquerda, com insinuação do tendão do fibular longo para o seu interior. Note o exame comparativo do lado direito, normal.

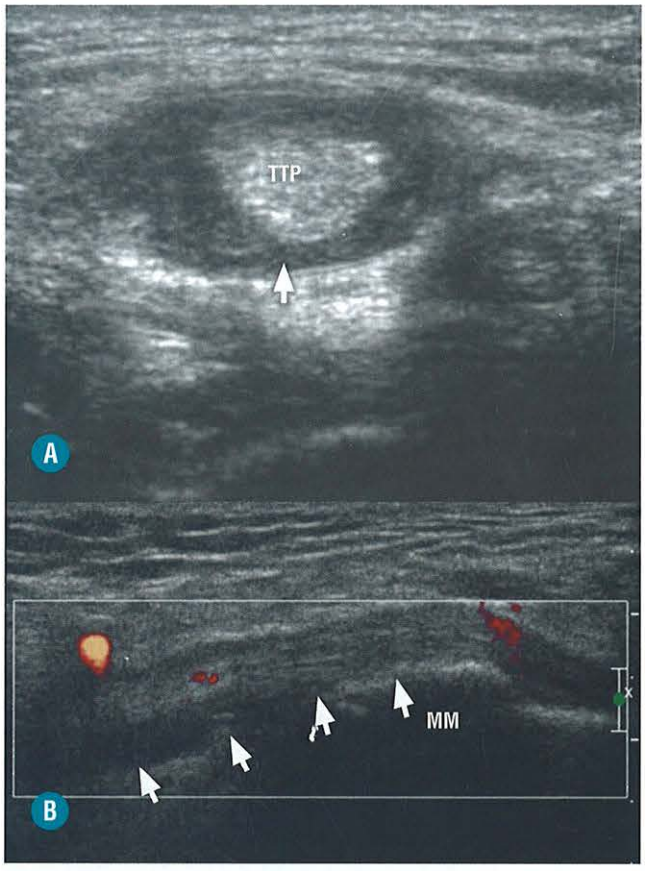

FIGURA 6-93. A, US de paciente com dor na região medial do tornozelo: imagem transversal do tendão tibial posterior (TTP). *Seta branca*: tenossinovite caracterizada por líquido envolvendo sua bainha tendínea. **B,** US com imagem longitudinal do TTP. MM: maléolo medial; *setas brancas*: tendão hipoecoico com líquido no interior de sua bainha sinovial. Pode-se utilizar o Power Doppler para detecção de fluxo aumentado, indicando processo inflamatório associado.

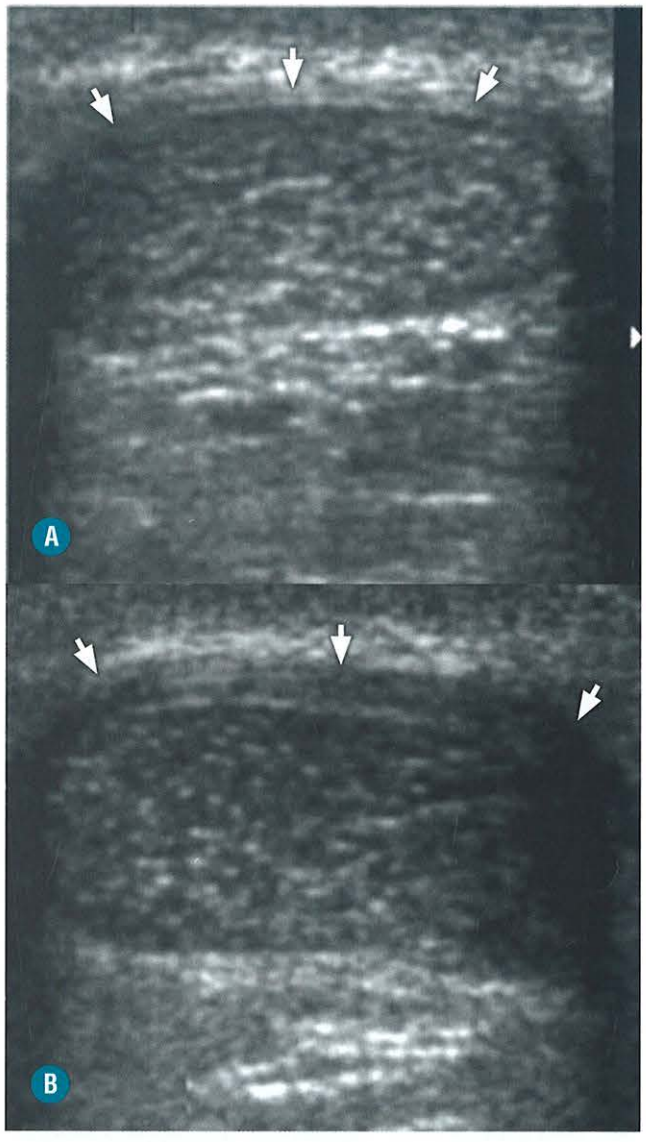

FIGURA 6-94. A, Imagem de US demonstrando corte transversal do tendão calcâneo normal, com a espessura normal do peritendão, que o envolve (*setas brancas*). **B,** Peritendinopatia do calcâneo demonstrando o espessamento do peritendão (*setas brancas*). (*Cortesia da Dra. Anne Cotten.*)

TABELA 6-3. Aspecto das Lesões Tendíneas à RM

Tipo de Lesão	*Aspecto à RM*
Rotura completa (Grau III)	Separação completa dos cotos tendíneos, com líquido (alto sinal em T2) interposto entre os cotos.
Rotura parcial (Grau II)	Tendão espessado com alto sinal em T2 (líquido) no seu interior
Tendinopatia/ Tendinose (Grau I)	Tendão espessado com sinal intermediário em DP e sem aumento significativo do sinal em T2
Sinovite	Tendão normal ou levemente espessado, com líquido no interior da sua bainha tendínea, caracterizado por alto sinal em T2 circundando o tendão.

TENDÕES POSTERIORES

TENDÃO CALCÂNEO

O tendão calcâneo auxilia na flexão plantar do tornozelo e é o tendão mais forte e um dos mais lesados do membro inferior. Ele é formado pela confluência dos tendões dos gastrocnêmios medial e lateral e do sóleo, se inserindo na face posterior do calcâneo. Sua porção distal tem uma forma em crescente, plana ou levemente côncava, anteriormente, e redonda medial, lateral e posteriormente. Próximo à sua inserção, ele assume uma forma ovoide, achatada anteriormente. Apesar de o tendão começar quando terminam as fibras do gastrocnêmio, ele continua inferiormente, recebendo fibras tendíneas do sóleo, podendo ser visualizada uma abertura entre esses tendões, simulando fissura (Fig. 6-100). Entre a origem e a inserção dos

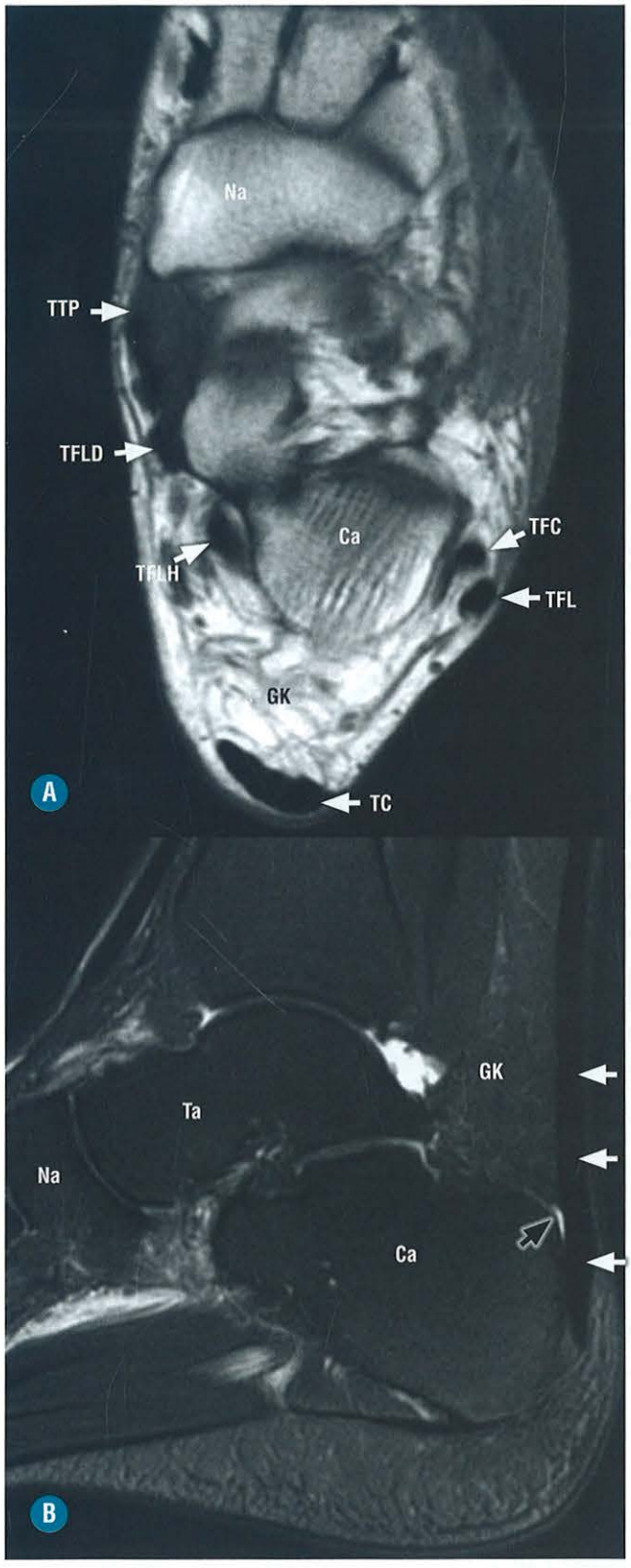

FIGURA 6-95. A, Imagem axial de RM do tornozelo ponderada em T1. Ca: calcâneo; Na: navicular; GK: gordura de Kager; TC: tendão calcâneo distal (côncavo); TTP: tendão tibial posterior; TFLD: tendão flexor longo dos dedos; TFLH: tendão flexor longo do hálux; TFC: tendão fibular curto; TFL: tendão fibular longo. **B,** Imagem sagital de RM do tornozelo, ponderada em T2, com saturação de gordura. Ta: tálus; Ca: calcâneo; Na: navicular; GK: gordura de Kager; *setas brancas*: tendão calcâneo; *seta preta*: pequeno volume de líquido fisiológico na bursa retrocalcaneana.



FIGURA 6-96. A, Imagem axial de RM do tornozelo, ponderada em T2, com saturação de gordura. Ta: tálus; Fi: fíbula; *seta branca*: tendinopatia com tenossinovite do tibial posterior, observando-se tendão com sinal intermediário e líquido em sua bainha tendínea. **B,** Imagem coronal de RM do tornozelo, ponderada em T2, com saturação de gordura, do mesmo paciente da Fig. 6-89. Ta: tálus; Fi: fíbula; *seta branca*: tendinopatia com tenossinovite do tibial posterior, observando-se tendão com sinal intermediário e líquido em sua bainha tendínea.



FIGURA 6-97. Imagem axial de RM do tornozelo, ponderada em T1, do mesmo paciente da Fig. 6-111. Ta: tálus; Fi: fíbula; *seta branca*: tendinopatia do tibial posterior, observando-se tendão com sinal intermediário em T1.

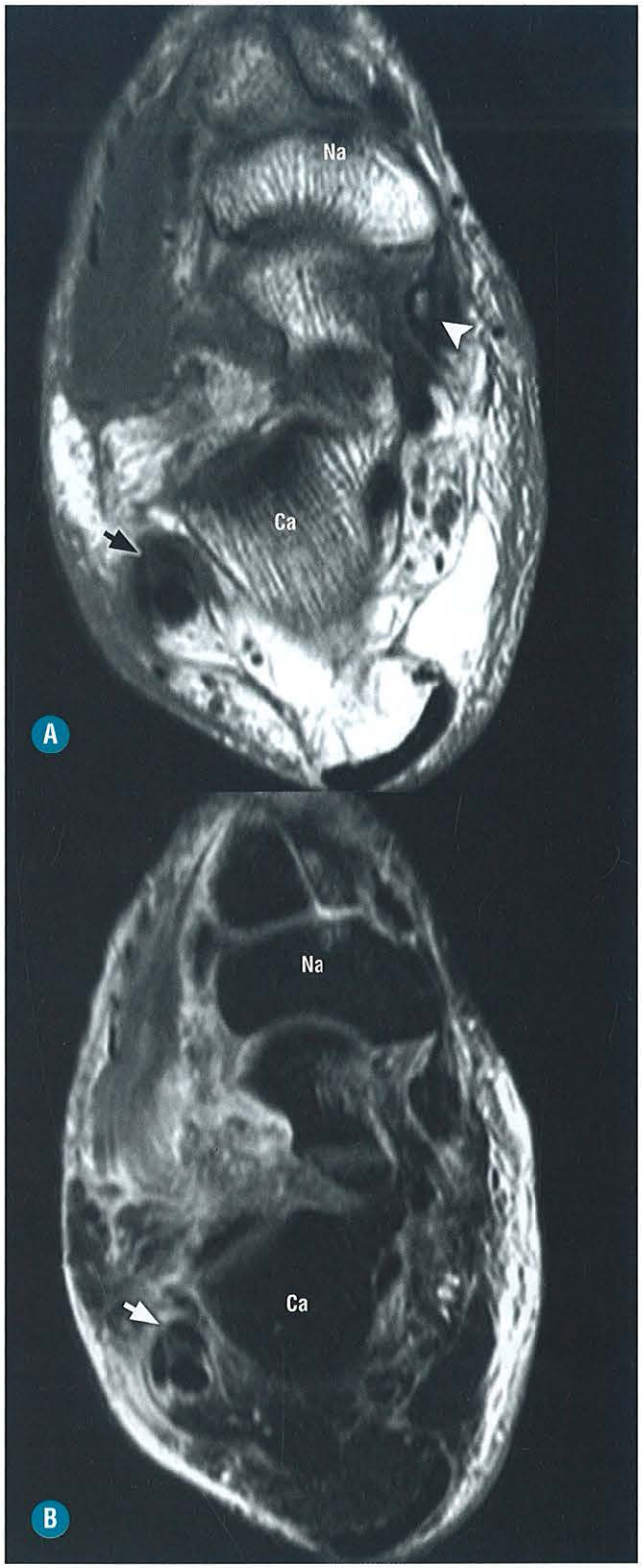

FIGURA 6-98. A, Imagem axial de RM do tornozelo ponderada em T1. Ta: tálus; Ca: calcâneo; *seta preta*: rotura parcial caracterizada por fissura longitudinal no tendão fibular curto (lesão SPLIT) com insinuação do tendão do fibular longo para o seu interior; *ponta de seta*: osso navicular acessório tipo I (achado incidental). **B,** Imagem axial de RM do tornozelo, ponderada em T2, com saturação de gordura. Ta: tálus; Ca: calcâneo; *seta branca*: rotura parcial caracterizada por fissura longitudinal no tendão fibular curto (lesão SPLIT) com insinuação do tendão do fibular longo para o seu interior e edema, infiltrando as partes moles adjacentes.

tendões que compõem o calcâneo, as fibras rodam 90°, assim as fibras do gastrocnêmio se inserem lateralmente e as do sóleo medialmente. Na topografia dessa "rotação" das fibras tendíneas, encontra-se a área mais vulnerável do tendão, cerca de 2 a 6 cm da sua inserção no calcâneo, onde o suprimento sanguíneo é deficiente.

O tendão calcâneo não possui bainha tendínea, sendo envolvido por uma camada de tecido conjuntivo denominada peritendão. Portanto, não deve ser visualizado líquido, de forma fisiológica, adjacente ao tendão calcâneo. Qualquer líquido é considerado patológico. Anteriormente ao tendão calcâneo, encontramos um coxim adiposo triangular conhecido como gordura de Kager, delimitado anteriormente pela tíbia e inferiormente pela superfície posterossuperior do calcâneo. Esse coxim gorduroso pode ser visualizado nas incidências em perfil da radiografia como um triângulo radioluminescente e se torna obliterado nas roturas tendíneas do calcâneo ou mesmo nas fraturas do calcâneo e do tornozelo (Fig. 6-101).

Como os demais tendões, o tendão calcâneo se apresenta com baixo sinal nas sequências ponderadas em T1 e T2, podendo apresentar pequenos focos de alto sinal de permeio, em pessoas assintomáticas.

Anteriormente ao tendão calcâneo, encontra-se a bursa retrocalcaneana e, posteriormente, a bursa retroaquileana. A pre-



FIGURA 6-99. Imagem sagital de RM do tornozelo, ponderada em T2, com saturação de gordura. Ti: tíbia; Ta: tálus; Ca: calcâneo; *seta branca*: rotura completa na transição miotendínea do calcâneo, note o *gap* dos cotos tendíneos rotos, preenchido por líquido.



FIGURA 6-101. Radiografia de perfil do tornozelo. Ta: tálus; Ca: calcâneo; Na: navicular; *pontas de seta*: tendão do calcâneo; *asterisco*: gordura de Kager; *seta branca*: *os trigonum*.



FIGURA 6-100. Imagem sagital de RM do tornozelo, ponderada em T2, com saturação de gordura. Ti: tíbia; Ta: tálus; Ca: calcâneo; GK: gordura de Kager; *seta branca*: tendão calcâneo normal; *seta preta*: bursa retrocalcaneana; *pontas de seta*: abertura entre as fibras dos gastrocnêmios e do sóleo, caracterizada por linha de alto sinal, simulando fissura.

sença de qualquer volume de líquido no interior desta última é considerada anormal.

O tendão do calcâneo pode sofrer alterações mecânicas (degenerativas) ou inflamatórias (relacionadas com artropatias inflamatórias), podendo-se observar tendinopatia e/ou roturas parciais ou completas, além de paratendinite (inflamação das partes moles adjacentes) e peritendinite (inflamação do peritendão).

A peritendinite constitui uma inflamação ou mesmo fibrose do peritendão e é caracterizada por espessamento e realce deste ao gadolíneo, com aderência ao tendão adjacente. A tendinopatia do calcâneo é frequentemente bilateral e pode ocorrer na sua inserção ou mais proximalmente (2 a 6 cm da inserção). Ao ultrassom observa-se espessamento e hipoecogenicidade difusa, podendo haver focos de calcificação de permeio (Fig. 6-102).

Nas imagens da RM, o tendão mostra espessamento focal ou difuso, com perda da sua concavidade anterior, podendo-se apresentar com hipossinal ou com focos de sinal intermediário ou alto em T2 e DP (degeneracão mucoide), ou mesmo focos de roturas parciais com sinal de líquido no seu interior, podendo-se observar ainda calcificações ou ossificações (Fig. 6-103).

Podemos, ainda, caracterizar áreas de degeneração gordurosa mais frequentemente encontradas em pessoas mais velhas e relacionadas com hiperlipidemias (xantomas). Nessas alterações, o tendão assume um aspecto "salpicado", com áreas de alto sinal em T1 e T2, de permeios às fibras de colágeno (Fig. 6-104).

As roturas do tendão de aquiles são comuns e geralmente devido a traumas indiretos. Doenças sistêmicas como LES, AR, gota ou uso de corticoides e de fluorquinolonas estão relacionadas com o aumento da incidência de roturas. Elas podem ser parciais ou completas, agudas ou crônicas. As radiografias são inespecíficas, mas podem demonstrar a obliteração da gordura de Kager. A US pode demonstrar também a alteração textural devido à tendinose e à presença da descontinuidade das fibras com líquido preenchendo o *gap* entre os cotos tendíneos. A RM pode identificar a descontinuidade de algumas ou todas as fibras tendíneas, assim como um *gap* preenchido por edema

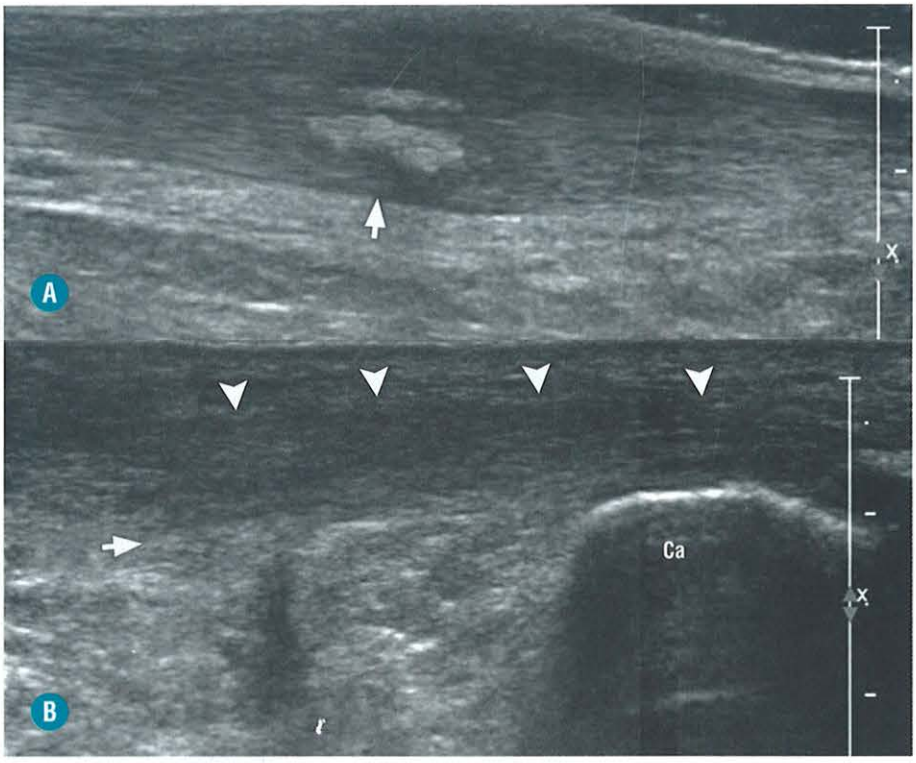

FIGURA 6-102. US do tendão calcâneo, corte longitudinal. **A,** Tendinopatia crônica demonstrando aspecto hipoecoico das suas fibras e calcificações de permeio (*seta branca*). **B,** Tendinopatia demonstrando aspecto hipoecoico das suas fibras, com perda do seu aspecto fibrilar habitual (*pontas de seta*). Há obliteração da gordura de Kager adjacente (*seta branca*).

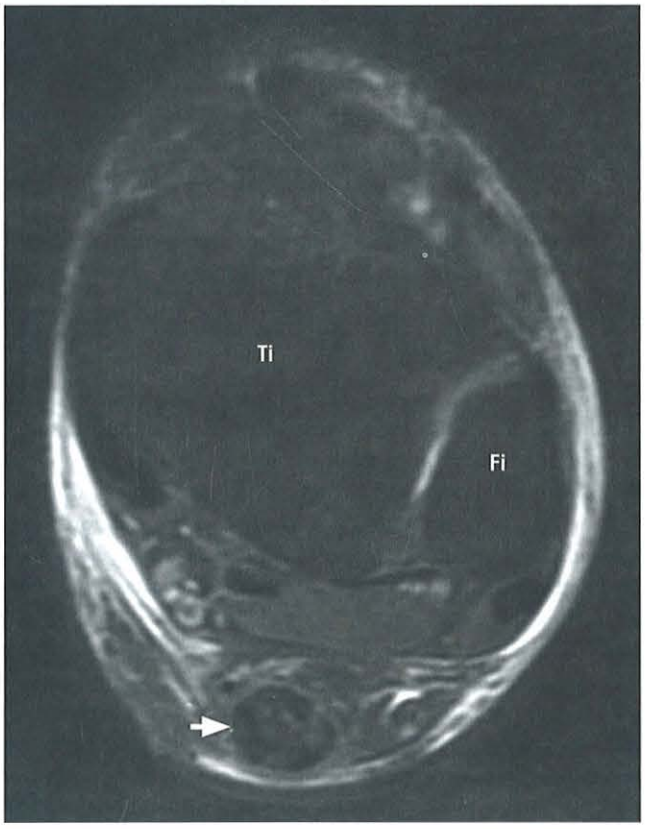

FIGURA 6-103. Imagem axial de RM do tornozelo, ponderada em T2, com saturação de gordura. Ti: tíbia; Fi: fíbula; *seta branca*: tendinopatia do calcâneo, observando-se espessamento com perda da sua concavidade anterior e alteração de sinal, com focos de sinal intermediário de permeio às suas fibras. E ainda sinais de paratendinite, com edema permeando as partes moles e a gordura de Kager adjacentes.

e hematoma, e ainda avaliar achados associados como lesões musculares, alterações dos demais tendões, edema ósseo do calcâneo e bursite.

Haglund é o nome dado à deformidade caracterizada por hipertrofia da porção posterossuperior do calcâneo, comumente relacionada com deformidade em varo do retropé, e que geralmente cursa com bursite retrocalcaneana e tendinopatia do calcâneo (Fig. 6-105).

- O tendão calcâneo não tem bainha sinovial, sendo circundado pelo paratendão, um tecido fibroso.
- As alterações do tendão calcâneo ocorrem na região insercional ou a 2 a 6 cm da sua inserção.
- As roturas do tendão calcâneo geralmente ocorrem a 2 a 6 cm da sua inserção.
- A bursa retrocalcaneana pode conter pequeno volume de líquido fisiológico.
- A presença de qualquer volume de líquido no interior da bursa retroaquileana é considerada anormal.
- A deformidade de Haglund representa uma tendinopatia insercional, com uma proeminência óssea posterossuperior do calcâneo e bursite retrocalcaneana.

TENDÃO PLANTAR

O músculo plantar se origina no côndilo femoral lateral e logo forma o tendão que se insere na região medial do tendão calcâneo, mas pode-se inserir na porção medial do osso calcâneo. Muito utilizado com enxerto tendíneo por cirurgiões. É ausente em 7% da população. Na RM, o tendão plantar é representado por um pequeno foco de baixo sinal, adjacente à borda medial do tendão calcâneo, lembrando-se que a região de sinal intermediário entre ele e o tendão calcâneo não deve ser confundida com fissura (Fig. 6-89).

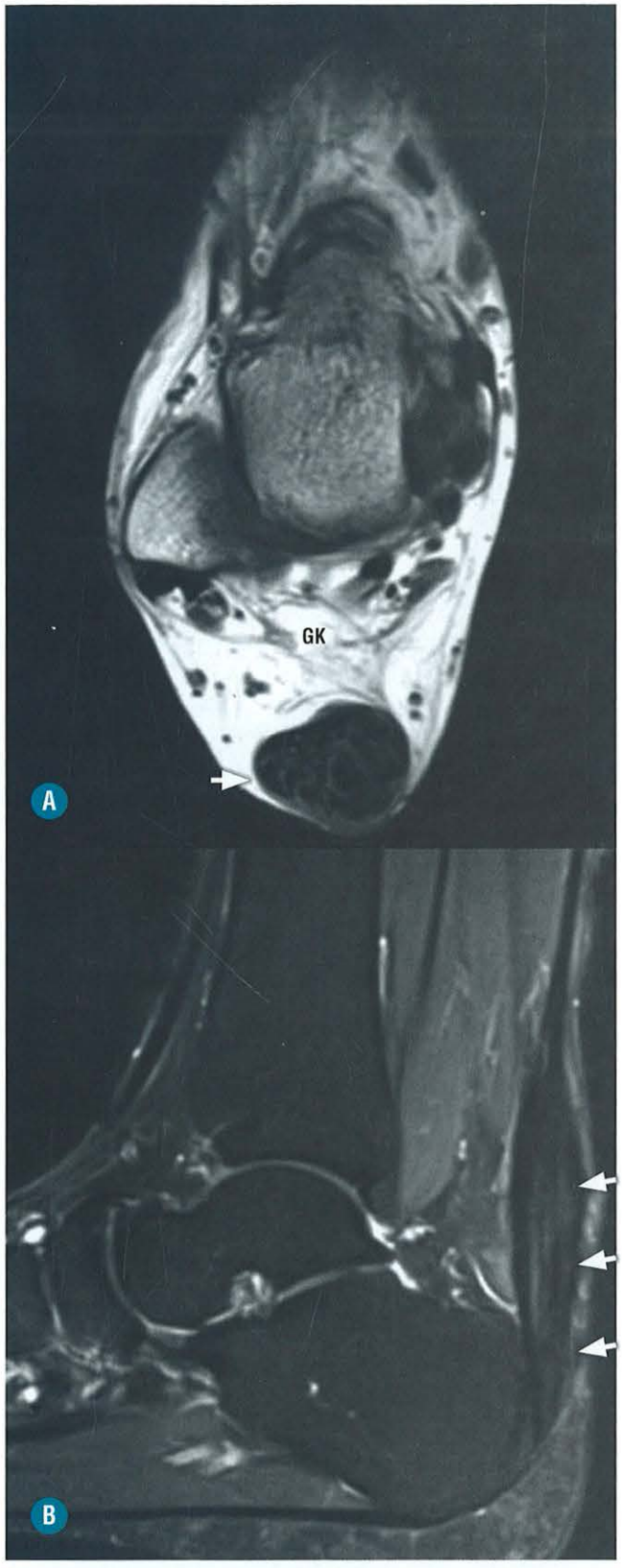

FIGURA 6-104. A, Imagem axial de RM do tornozelo, ponderada em T1, de paciente com dislipidemia e xantoma do calcâneo. Espessamento e alteração de sinal, com focos de alto sinal em T1, com aspecto salpicado, de permeio às suas fibras (*seta branca*). GK: gordura de Kager. **B,** Imagem sagital de RM do tornozelo, ponderada em T2, com saturação de gordura do mesmo paciente da Fig. 6-103A. Note o envolvimento extenso do tendão pelo xantoma (*setas brancas*).

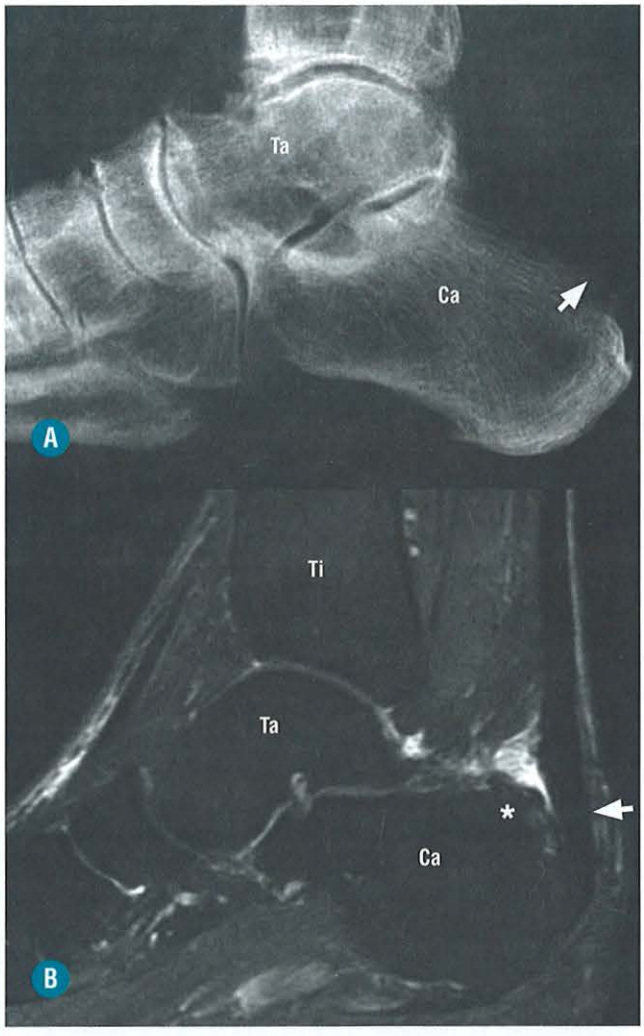

FIGURA 6-105. A, Radiografia em perfil do tornozelo. Hipertrofia óssea da porção posterossuperior do calcâneo (*seta*). Ta: tálus; Ca: calcâneo. **B,** Imagem sagital de RM do tornozelo, ponderada em T2, com saturação de gordura do mesmo paciente da Fig. 6-104. Hipertrofia óssea da porção posterossuperior do calcâneo (*asterisco branco*). Tendinopatia das fibras distais do calcâneo associada à bursite retrocalcaneana e edema da medula óssea da porção posterossuperior do calcâneo (*seta*). Ti: tíbia; Ta: tálus; Ca: calcâneo.

TENDÕES MEDIAIS

Medialmente, visualizamos os tendões tibial posterior, flexor longo dos dedos e flexor longo do hálux, de anteromedial para posterolateral. A artéria, a veia e o nervo tibial passam entre os tendões flexor longo dos dedos e flexor longo do hálux (Fig. 6-89).

O tendão tibial posterior (TTP) passa atrás e abaixo do maléolo medial e se insere no polo medial do navicular (tubérculo do navicular), e também emite projeções que passam sob o navicular e se inserem nas faces plantares dos cuneiformes, cuboide e nas bases dos II ao IV metatarsos. Tem um importante papel em estabilizar o retropé, incluindo o tálus e as articulações subtalares, prevenindo a deformidade em valgo do retropé e a pronação excessiva. Esse músculo é envolvido na inversão e na flexão plantar do pé. Suas inserções lhe permitem

auxiliar na manutenção do arco longitudinal do pé, resistindo às forças do peso do corpo, que tendem a colapsar esse arco. Nas pessoas assintomáticas, o TTP é um pouco menor que o tendão tibial anterior e pode apresentar um pequeno volume de líquido em sua bainha ao nível do maléolo. Líquido nas suas porções mais distais, próximo à inserção no navicular, deve ser considerado anormal, uma vez próximo à inserção no navicular, apresenta-se bulboso e com estrias longitudinais e ainda emite seus demais ramos, simulando fissuras. É importante lembrar dos artefatos de ângulo mágico.

O tendão flexor longo dos dedos (TFLD) passa próximo e por trás do tendão do tibial posterior e se estende em direção plantar aos ossos do mediopé, cruzando superficialmente o tendão do flexor longo do hálux. As bainhas desses dois tendões se comunicam neste ponto. Distalmente, o TFLD se divide em projeções tendinosas que se inserem nas bases plantares da II à V falanges distais.

O tendão flexor longo do hálux (TFLH) é o mais lateral e passa através de um sulco no tálus posterior e depois sob o sustentáculo do tálus. A seguir, cruza profundamente ao tendão flexor longo dos dedos e se estende por sob o primeiro metatarso, passando entre os dois sesamoides do hálux, para se inserir na base plantar da falange distal.

LESÕES DOS TENDÕES MEDIAIS

As alterações do tendão tibial posterior podem ter origem mecânica ou inflamatória, como artropatias soronegativas ou artrite reumatoide. Inicialmente, os pacientes apresentam dor e edema na região de tendão afetado, evoluindo posteriormente para sinais de insuficiência desse tendão, com dificuldade para inversão do pé e retificação do arco longitudinal plantar medial com consequente deformidade em pé plano/valgo. Alterações associadas a essa deformidade constituem lesão do ligamento *spring* e depois do complexo ligamentar deltoide. Esse tendão tende a fadigar com as forças contínuas em pronação. Pés planos valgos congênitos ou adquiridos, como na insuficiência inicial do TTP, tendem a acentuar as forças sobre esse tendão, levando à tendinopatia progressiva e rotura.

Além disso, o ossículo navicular acessório (navicular tipo II) também pode predispor à falência deste tendão, porém, nesse caso, a falência pode estar relacionada com alteração da sincondrose entre o osso acessório e o navicular e não com o tendão propriamente dito (Fig. 6-106).

As radiografias com carga levam ao diagnóstico de lesões avançadas do TTP, caracterizando um aumento do ângulo entre os eixos longos do tálus e do calcâneo, com flexão plantar da cabeça do tálus e subluxação lateral do navicular em relação ao tálus. Porém esse método é falho nas lesões iniciais. Nesses casos, a ultrassonografia e, principalmente, a TC e a RM têm papel fundamental.

A RM evidencia espessamento e alteração de sinal do tendão, líquido na sua bainha, focos de alto sinal (líquido) em T2 dentro do tendão, que correspondem à ruptura parcial ou ainda ruptura completa com líquido ocupando o "gap" entre os cotos tendíneos (Fig. 6-107).

Quando analisamos o TTP, devemos atentar para as estruturas adjacentes, como as partes moles, o retináculo dos flexores, o seio e o túnel do tarso, o ligamento mola, o maléolo medial e osso navicular. Existe associação descrita na literatura entre



FIGURA 6-106. Imagem axial de RM do tornozelo, ponderada em T1. Ta: tálus; Ca: calcâneo; *seta branca*: osso navicular acessório tipo II; *asterisco*: tendão tibial posterior distal.

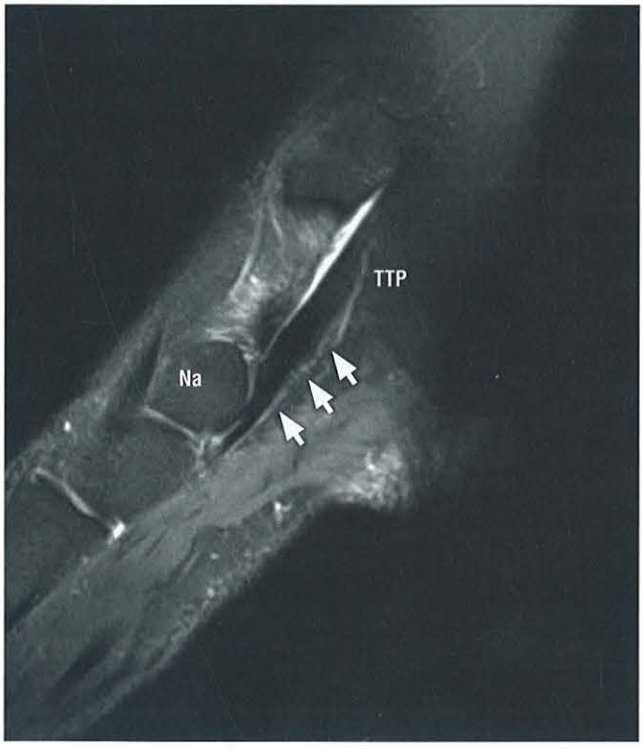

FIGURA 6-107. Imagem sagital de RM do tornozelo, ponderada em T2, com saturação de gordura demonstrando tendinopatia insercional (*setas*) do tendão tibial posterior (TTP) na inserção navicular (Na).

a lesão do tendão tibial posterior e a lesão do ligamento mola em 92%, com a síndrome do seio do tarso em 72% e com a fasciite plantar em 32%.

Lesões dos tendões flexores longos dos dedos e do hálux (TFLD e TFLH) são menos comuns que do TTP, e as alterações encontradas são similares (tendinopatia, tenossinovite, rupturas parciais ou completas). Deve-se lembrar que o TFLH se comunica com a articulação do tornozelo em cerca de 20% dos pacientes, observando-se líquido em sua bainha associado a derrame articular. Deve-se também lembrar a associação de tenossinovite do TFLH com a presença de *os trigonum* e impacto posterior (Fig. 6-108).

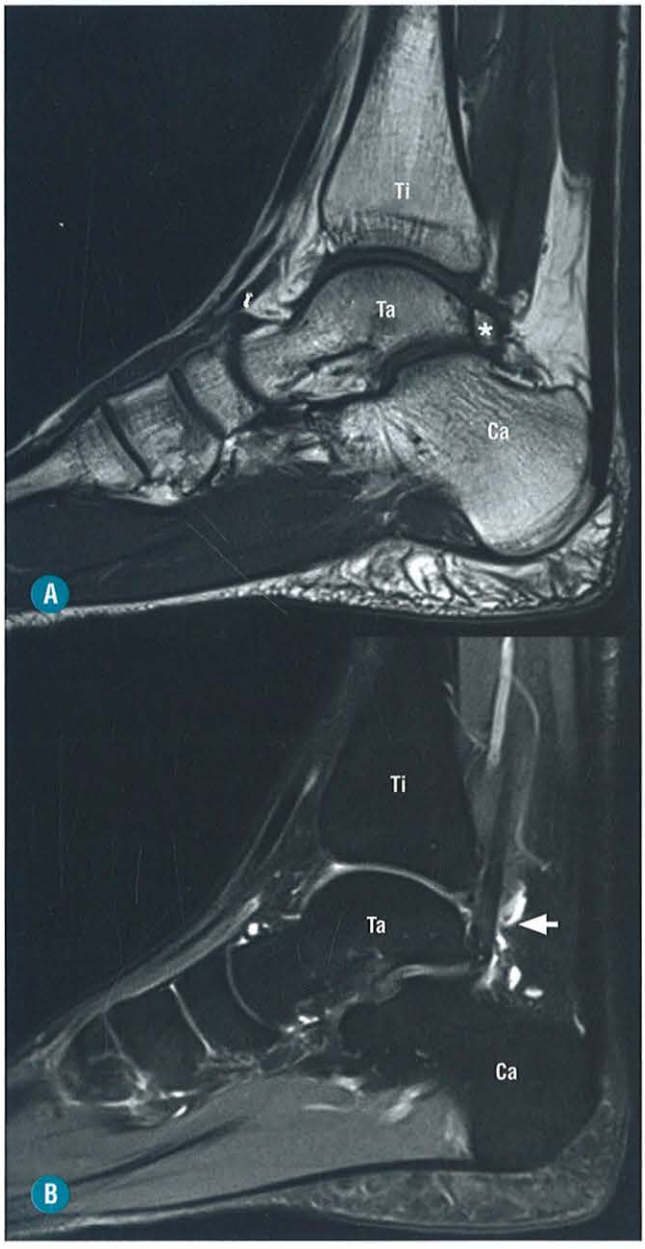

FIGURA 6-108. **A,** Imagem sagital de RM do tornozelo, ponderada em T1, destacando-se o *trigonum* (*asterisco*). **B,** Imagem sagital de RM do tornozelo, ponderada em T2, com saturação de gordura, do mesmo paciente, destacando-se a tendinopatia do flexor longo do hálux na topografia dos *trigonum* (*seta*).

- A degeneração/rotura do tendão tibial posterior resulta em uma deformidade em pé plano valgo.
- As roturas do tendão tibial posterior geralmente ocorrem na topografia do ou imediatamente distal ao maléolo medial.
- O esporão do maléolo medial pode contribuir para a degeneração do tendão tibial posterior.
- O líquido em quantidade desproporcional na bainha do tendão flexor longo do hálux pode indicar tenossinovite.
- O tendão flexor longo do hálux se comunica com a articulação do tornozelo, podendo ser encontrado líquido de forma fisiológica na sua bainha.

TENDÕES LATERAIS

Lateralmente, encontramos os tendões fibulares curto e longo, que atuam na pronação e eversão de pé. O fibular curto se situa anterior ao longo, na sua porção retromaleolar. Aproximadamente 80% das pessoas possuem um sulco na fíbula, que varia de tamanho, para acomodar o tendão fibular curto. Em 20%, o sulco é ausente, raso ou convexo, o que predispõe à subluxação ou mesmo luxação (Fig. 6-109). Os tendões fibulares curto e longo compartilham de uma bainha comum em sua passagem sob o maléolo lateral. Distalmente, eles são envoltos por bainhas individuais. Esses tendões passam pro-

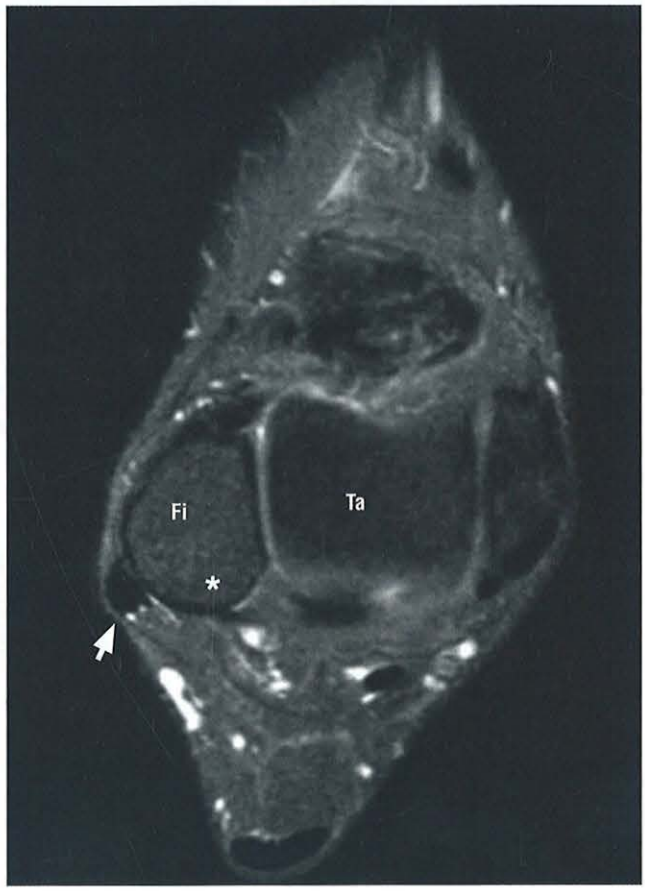

FIGURA 6-109. Imagem axial de RM do tornozelo, ponderada em T2, com saturação de gordura. Ta: tálus, Fi: fíbula, *seta branca*: tendões fibulares subluxados lateralmente em relação ao maléolo lateral. Note o aspecto convexo do sulco fibular (*asterisco*).

fundamente aos retináculos dos fibulares, superior e inferior, e entre essas duas estruturas eles se encontram em íntimo contato com o ligamento calcaneofibular (Fig. 6-110). Os fibulares possuem uma bainha comum até o nível da margem inferior do retináculo superior. Nesse nível, eles se separam. O tendão do fibular curto se estende ao longo da face lateral do pé e se insere na base lateral do quinto metatarso. O tendão fibular longo passa através de um sulco na superfície plantar do cuboide, cruza por sob o mediopé e se estende medialmente para se inserir na face plantar do cuneiforme medial e na base do primeiro metatarso, lateralmente ao local de inserção do tibial anterior.

Ao nível do maléolo lateral, o tendão fibular curto é o mais próximo da fíbula, e o fibular longo situa-se posteriormente e depois posteroinferiormente ao fibular curto. Na sua porção distal, eles são separados pelo tubérculo fibular do osso calcâneo. A hipertrofia desse tubérculo pode ser causa de atrito com os tendões fibulares e com consequente tendinopatia (Fig. 6-111).

Deve-se ressaltar que o tendão fibular curto assume uma aparência normalmente achatada ao redor do maléolo lateral, não devendo ser confundida com lesão.

LESÕES TENDÍNEAS LATERAIS

Tendinites e tenossinovites dos fibulares ocorrem comumente por microtraumas repetidos, sendo comuns em corredores e em pacientes com instabilidade do tornozelo. Os pacientes apresentam dor, dificuldade para eversão do retropé e instabilidade. As lesões podem ser classificadas em degenerativas, roturas parciais ou completas. As roturas parciais são geralmente longitudinais, conhecidas como lesões SPLIT, e iniciam na região perimaleolar, estendendo-se proximalmente ou distalmente. No caso das lesões do fibular curto, pode-se, ainda, observar insinuação do tendão fibular longo no interior da fissura, entre os remanescentes tendíneos. As roturas tipo SPLIT são bem visualizadas nas imagens axiais de RM, com boa correlação com as sagitais, mas também são bem analisadas ao ultrassom (Fig. 6-112).

As alterações do fibular longo podem ocorrer ao nível do cuboide, do osso fibular acessório, do tubérculo fibular do calcâneo ou da borda do maléolo lateral, e as do fibular curto são mais comuns na região perimaleolar (Fig. 6-113).

A RM pode, também, caracterizar roturas completas, com líquido na topografia do tendão, sendo caracterizados os co-

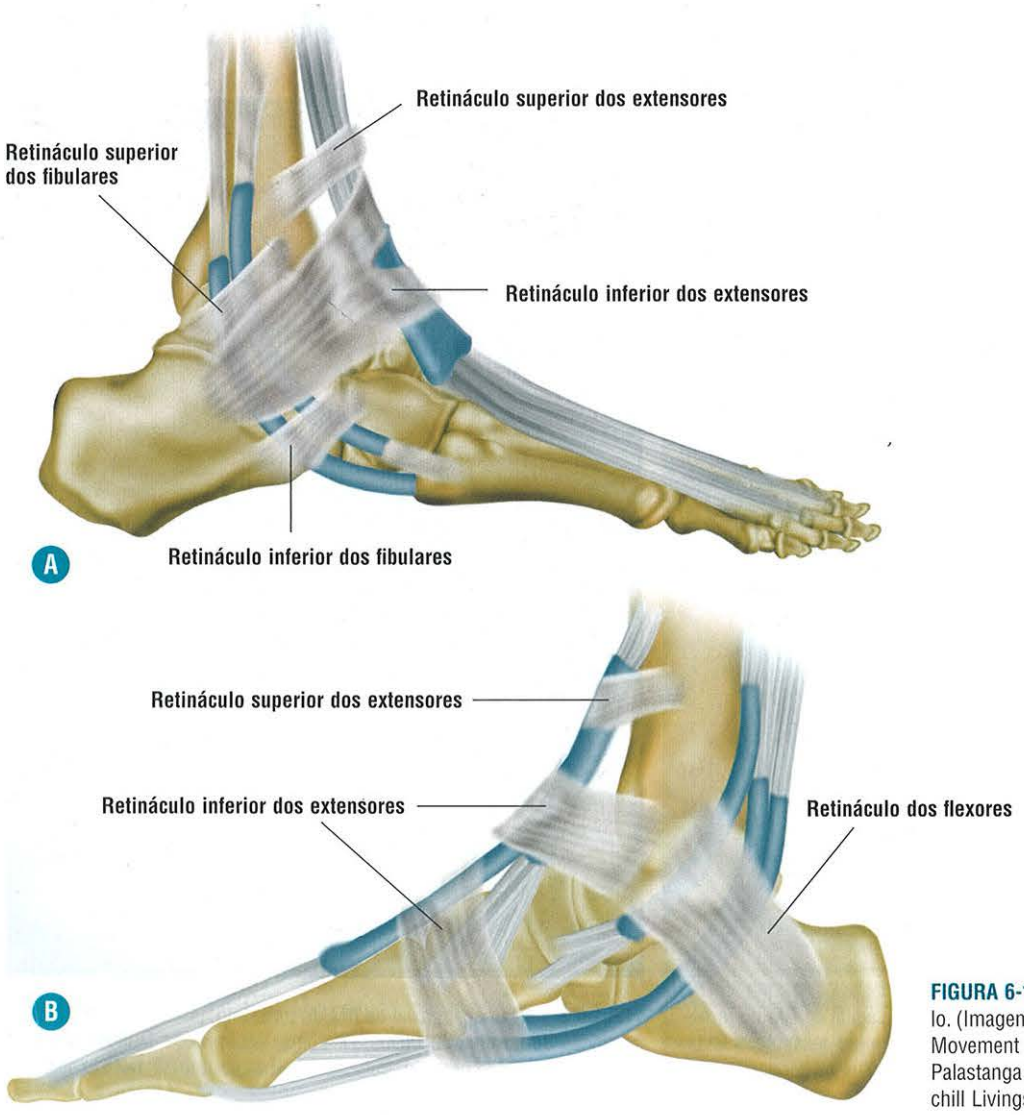

FIGURA 6-110. A-B, Retináculos do tornozelo. (Imagem adaptada de Anatomy and Human Movement – Structure and Function – Nigel Palastanga and Roger Soames – 6ed., Churchill Livingstone)



FIGURA 6-111. Imagem axial de RM do tornozelo, ponderada em T1, destacando-se hipertrofia do tubérculo fibular do calcâneo (*seta*), que separa os tendões fibulares (*asteriscos*).

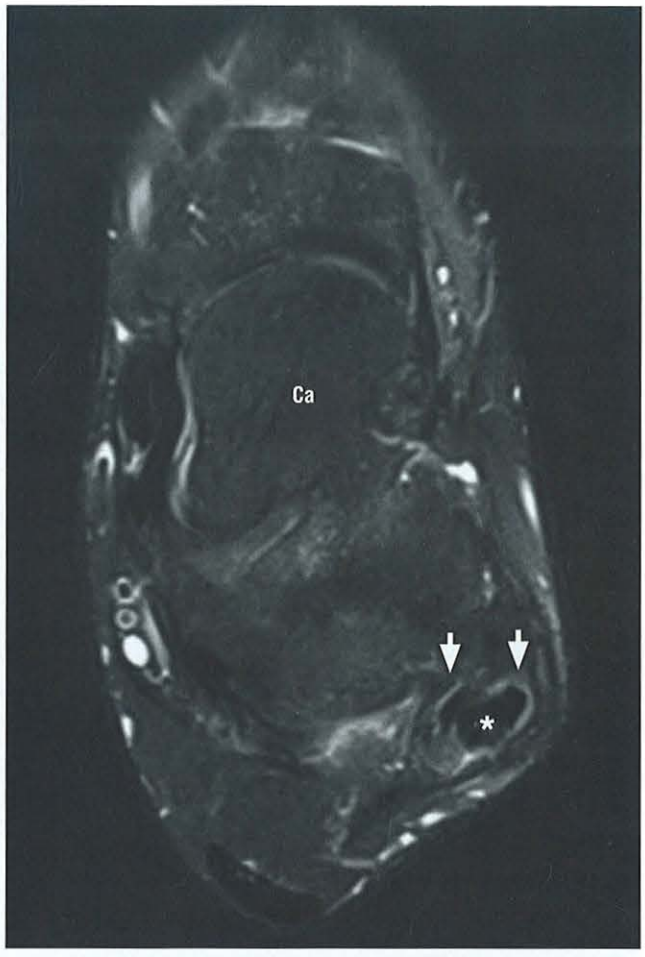

FIGURA 6-112. Imagem axial de RM do tornozelo, ponderada em T2, com saturação de gordura demonstrando uma rotura longitudinal do tipo SPLIT do tendão fibular curto (*setas*), com discreta insinuação do tendão fibular longo para o interior da fissura (*asterisco*).

tos tendíneos, separados por um *gap*. Às vezes, é necessário um FOV maior para caracterizar o coto tendíneo retraído, lembrando-se que a demonstração dos dois cotos tendíneos é importante para o preparo cirúrgico.

As luxações dos fibulares estão associadas a pacientes com frouxidão do retináculo e/ou um sulco fibular raso ou convexo, mas também podem ser pós-traumáticas. Os tendões deslocam-se lateralmente e/ou anteriormente ao maléolo lateral, mas eles também podem-se deslocar entre si, no interior do sulco maleolar, com um retináculo intacto. Tal condição é conhecida como subluxação retrofibular. Quando não diagnosticadas, as luxações recorrentes estão associadas a aumento da incidência de fissuras longitudinais "SPLIT" dos fibulares (Fig. 6-114).

A TC pode evidenciar a alteração morfológica do sulco da fíbula e o deslocamento dos tendões, mas não permite visualizar as alterações tendíneas intrassubstanciais e nem e a presença de líquido em suas bainhas sinoviais, que podem ser bem demonstradas na RM. Esta última é considerada o método padrão ouro por definir também as anormalidades ósseas (edema) e de partes moles associadas.

Os dois métodos não permitem a avaliação dinâmica dos tendões e falham em detectar luxações intermitentes, em que os tendões não se apresentam subluxados no repouso. Nesses casos, o US demonstra ser um excelente método para análise dos deslocamentos tendíneos, permitindo documentar as subluxações com manobras de dorsoflexão e eversão do tornozelo, com cerca de 85 a 100% de especificidade e cerca de 100% de sensibilidade. Permite, ainda, a identificação das lesões tendíneas associadas, com ótima acurácia.

Durante a análise dos deslocamentos dos tendões fibulares, é importante se analisar o retináculo superior. Ele forma a parede posterior do túnel dos fibulares, mantendo-os no interior do sulco. Suas lesões variam de elevação do retináculo em relação à fíbula, permitindo o deslocamento dos tendões em seu interior, até rotura completa do retináculo. A RM é um excelente método para analisar o retináculo.

O tratamento das lesões dos tendões fibulares varia com o grau de injúria, a idade do paciente e a atividade. Deslocamentos podem ser tratados aprofundando o sulco fibular e reforçando o retináculo superior. Roturas parciais podem ser tratadas conservadoramente. O tipo de tratamento cirúrgico depende do grau de acometimento do tendão, podendo ser realizada tenodese ou enxertos tendíneos.

- Os tendões fibulares curto e longo compartilham de uma bainha comum em sua passagem sob o maléolo lateral.

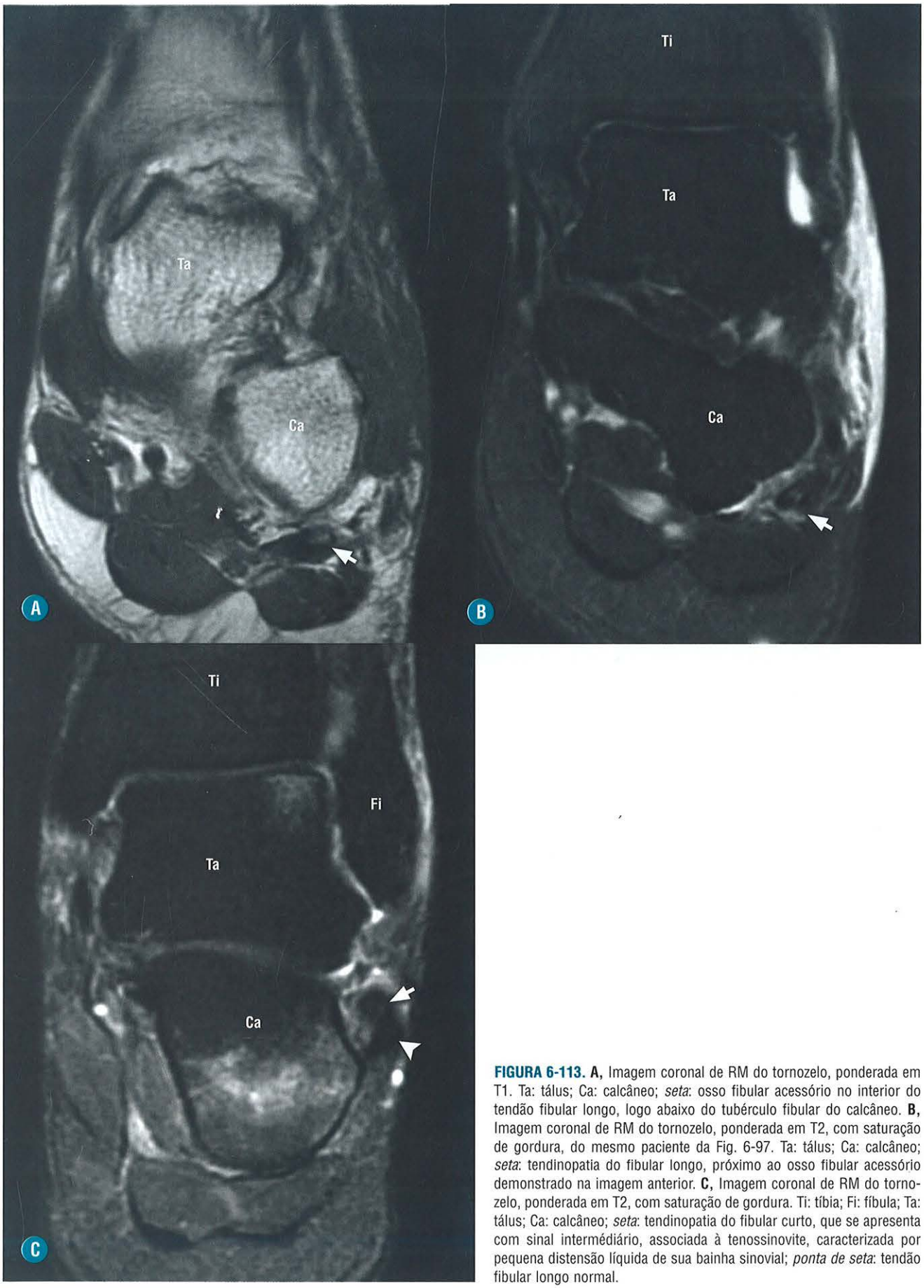

FIGURA 6-113. A, Imagem coronal de RM do tornozelo, ponderada em T1. Ta: tálus; Ca: calcâneo; *seta*: osso fibular acessório no interior do tendão fibular longo, logo abaixo do tubérculo fibular do calcâneo. **B,** Imagem coronal de RM do tornozelo, ponderada em T2, com saturação de gordura, do mesmo paciente da Fig. 6-97. Ta: tálus; Ca: calcâneo; *seta*: tendinopatia do fibular longo, próximo ao osso fibular acessório demonstrado na imagem anterior. **C,** Imagem coronal de RM do tornozelo, ponderada em T2, com saturação de gordura. Ti: tíbia; Fi: fíbula; Ta: tálus; Ca: calcâneo; *seta*: tendinopatia do fibular curto, que se apresenta com sinal intermédiário, associada à tenossinovite, caracterizada por pequena distensão líquida de sua bainha sinovial; *ponta de seta*: tendão fibular longo normal.



FIGURA 6-114. Imagem axial de RM do tornozelo, ponderada em T2, com saturação de gordura, demonstrando a subluxação do tendão fibular longo, localizado lateralmente ao maléolo lateral (*asterisco*). Observe que o tendão fibular curto mantém a sua posição habitual retrofibular (*seta*).



FIGURA 6-115. Imagem sagital de RM do tornozelo, ponderada em T2, com saturação de gordura, demonstrando uma lesão completa do tendão tibial anterior com retração (*seta*). Observe a alteração de sinal do coto tendíneo.

- O tendão fibular curto assume uma aparência normalmente achatada ao redor do maléolo lateral, não devendo ser confundida com lesão.
- As roturas do tendão fibular longo estão associadas à lesão do fibular curto ao nível do maléolo.
- Lesões isoladas do fibular longo ocorrem frequentemente no mediopé.

TENDÕES ANTERIORES

Anteriormente, podemos caracterizar o tendão tibial anterior (TTA), tendão extensor longo do hálux (TELH) e tendão extensor longo dos dedos (TELD), de medial para lateral.

O tibial anterior é o maior deles, sendo responsável por 80% da flexão dorsal do pé, mas, apesar disso, suas roturas podem ser assintomáticas. Localiza-se medialmente e vai se inserir na face plantar da base do primeiro metatarso e do cuneiforme medial. As lesões do tibial anterior podem ser agudas ou crônicas. As imagens axiais e sagitais de RM podem caracterizar bem essas lesões (Fig. 6-115).

O tendão extensor longo do hálux se localiza entre o tibial anterior e o extensor longo dos dedos, inserindo-se na face dorsal da falange distal do hálux. O tendão extensor dos dedos é o mais lateral e emite quatro tendões que se inserem nas falanges média e distal do II ao V dedos. Suas lesões são menos comuns.

- O tendão tibial anterior é o maior dos tendões anteriores.
- A rotura do TTA geralmente ocorre entre o retináculo extensor e a sua inserção distal.
- É importante avaliar se a rotura do TTA é completa ou parcial.

IMPACTOS

As síndromes de impacto são condições dolorosas crônicas, associadas à restrição dos movimentos do tornozelo, causadas por fricção anormal dos tecidos que envolvem as articulações, relacionadas com alterações ósseas ou de partes moles, ou mesmo ossículos acessórios. São geralmente relacionadas com entorses prévias.

Os impactos podem ser divididos de acordo com sua localização:

- Anterior: resulta do contato da porção anterior da tíbia e porção superior do colo do tálus, com reação ósteo-hipertrófica e osteófitos, mas também pode ter um componente de partes moles, com proliferação sinovial associada. É comumente encontrado em jogadores de futebol e dançarinas de balé. Sua origem é incerta, podendo estar relacionada com dorsoflexão forçada, com microtraumas entre a tíbia e o tálus ou flexão plantar forçada, com tensão nas inserções da cápsula articular. As radiografias em perfil demonstram os osteófitos, e a RM pode demonstrar ainda o grau de lesão da cartilagem adjacente, edema ósseo e sinovite, com proliferação sinovial ocupando o recesso articular anterior (Fig. 6-116).
- Anterolateral: secundário a lesões por inversão, resultando em acometimento dos ligamentos laterais e/ou da sindesmose. Microtraumas repetidos levam à proliferação de tecidos



FIGURA 6-116. Radiografia de perfil de um jogador de futebol de 25 anos evidenciando sinais de impacto anterior, com osteófitos marginais nas superfícies anteriores da tíbia e do tálus (*seta*).

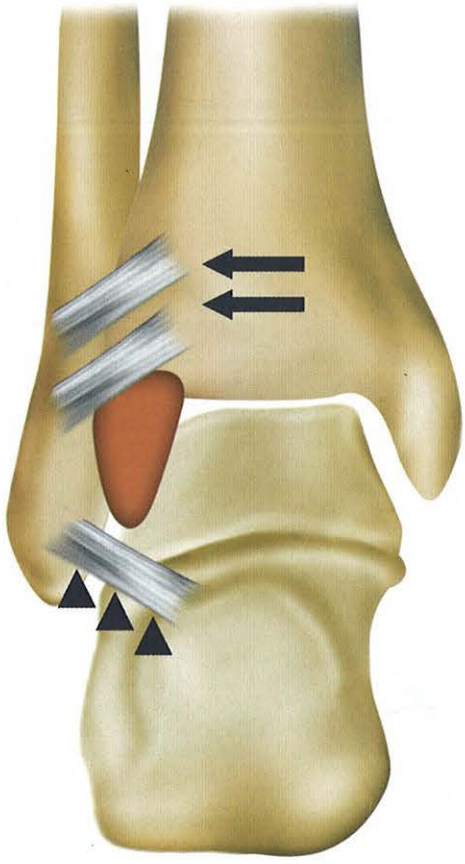

FIGURA 6-117. Goteira anterolateral, onde ocorre a proliferação de tecidos moles no impacto anterolateral (*em laranja*), delimitada pela tíbia, fíbula, ligamento tibiofibular anteroinferior (*setas pretas*) e ligamento talofibular anterior (*pontas de seta*). (Imagem adaptada de AJR 195, September, pg. 595, Figura 1A)

moles na goteira anterolateral, que é uma região delimitada pela tíbia, fíbula e pela cápsula articular, reforçada pelos ligamentos tibiofibular anteroinferior, talofibular anterior e calcaneofibular (Fig. 6-117). As lesões ligamentares e da cápsula levam à hiperplasia sinovial reacional e fibrose, ocupando a goteira anterolateral. Nos casos avançados, o tecido sinovial pode assumir uma forma triangular, sendo descrito como lesão meniscoide. Os pacientes apresentam dor crônica e edema na porção anterolateral do tornozelo e limitação à dorsoflexão.

A radiografia tem função limitada, por ser uma anormalidade de tecidos moles, e serve apenas para excluir anormalidades ósseas. O US pode ser utilizado para detectar a proliferação sinovial na goteira anterolateral, podendo guiar a infusão medicamentosa, caso necessário.

A RM tem a vantagem em excluir outras causas, intra-articulares, de dor no tornozelo, como contusões medulares, defeitos condrais, lesões osteocondrais e corpos intra-articulares. Sequências axiais T1 e T2 com saturação de gordura são excelentes para detecção das lesões ligamentares e da proliferação sinovial e alterações fibrocicatriciais, caracterizadas por sinal intermediário ou baixo, em todas as sequências, na goteira anterolateral, podendo apresentar edema associado (Fig. 6-118 a e 6-118 b).

- Anteromedial: é uma causa incomum de impacto e se relaciona com injúria do complexo ligamentar deltoide e a proliferação de tecidos moles na sua topografia. O exame de RM evidencia alteração ligamentar e/ou tecido fibrocicatricial, associado a edema ósseo do tálus adjacente.
- Posterior: pode estar relacionado com várias estruturas ósseas: como a proeminência do tubérculo posterolateral do tálus (Stieda), a presença de *os trigonum*, a uma proeminência inferior da borda posterior da tíbia, à proeminência do processo posterior do calcâneo, ou a corpos osteocondrais no recesso articular posterior. Os sintomas são causados por microtraumas repetitivos e processo infamatório local, relacionados com limitação da flexão plantar com dor. Esses achados são comuns em bailarinas. Entretanto, a gravidade dos sintomas não tem relação com a presença e o tamanho do *os trigonum*. Mais de 14% da população pode ter *os trigonum* assintomático.

A radiografia permite visualizar o*s trigonum* e sua articulação com o tubérculo posterolateral do tálus, assim como alterações fibrocísticas e escleróticas ao nível da sua sincondrose, achados também observados na TC. A RM demonstra edema ósseo no tubérculo posterolateral do tálus ou *nos trigonum, a presença de líquido na sincondrose* e alterações inflamatórias posteriores, com sinovite no recesso articular e tenossinovite do flexor longo do hálux adjacente (Fig. 6-119).

- Posteromedial: relacionado com lesão das fibras posteriores, profundas, do complexo ligamentar deltoide, com hipertrofia ligamentar e tecido fibrocicatrial, resultando em impacto entre o maléolo medial e a faceta medial do tálus. A RM evidencia o tecido fibrocicatricial entre o maléolo medial e o tálus e profundo ao tendão tibial posterior, podendo até deslocá-lo.

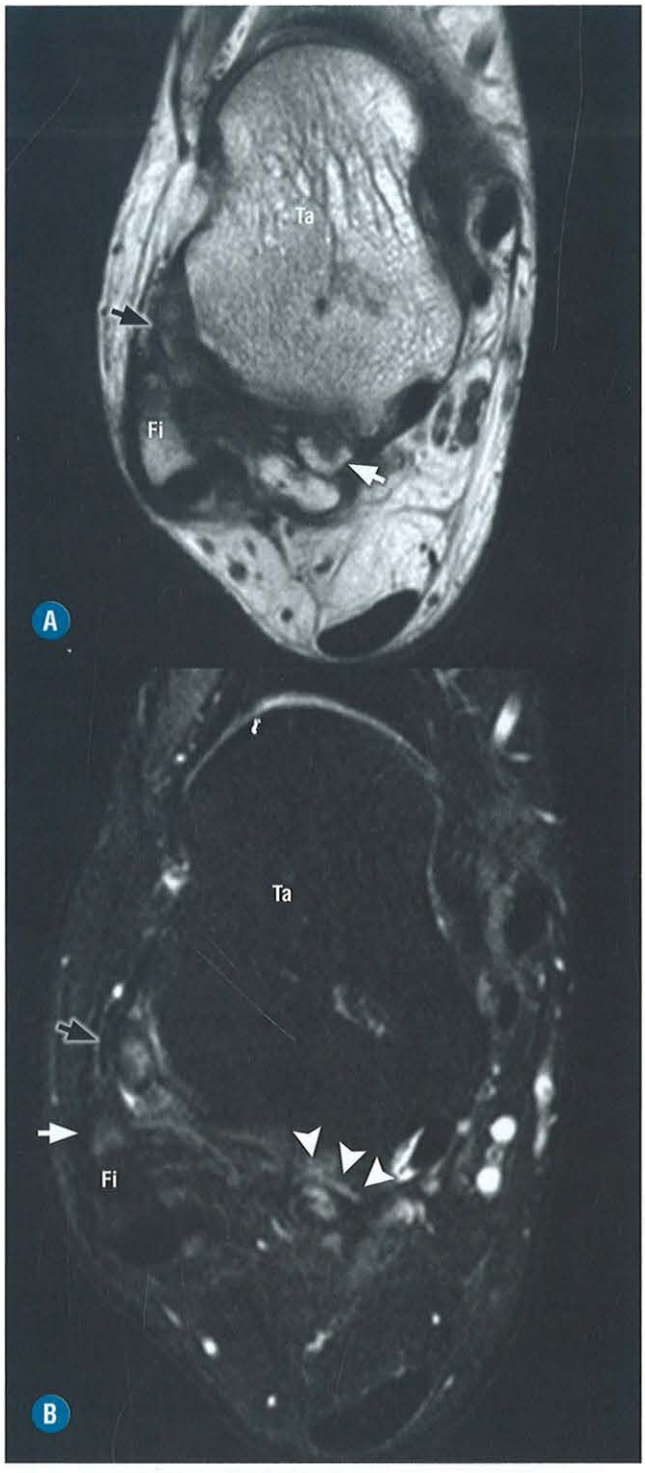

FIGURA 6-118. A, Imagem axial de RM do tornozelo, ponderada em T1, de paciente com história de torção há meses e dor crônica. Ta: tálus; Fi: fíbula; *seta preta*: fragmento ósseo ocupando a goteira anterolateral na topografia do ligamento talofibular anterior, roto, com proliferação de partes moles associada. Observa-se, também, a presença de osso trígono (*seta branca*). **B,** Imagem axial de RM do tornozelo, ponderada em T2, com saturação de gordura, do mesmo paciente da Fig. 6-78. Ta: tálus; Fi: fíbula; *seta preta*: fragmento ósseo ocupando a goteira anterolateral, com proliferação e edema de partes moles adjacentes; *seta branca*: edema medular ósseo do bordo anterior do maléolo lateral. *Pontas de seta*: edema medular ósseo da porção posterior do tálus e do osso trígono adjacente com extensão para as partes moles posteriores, caracterizando impacto posterior associado.

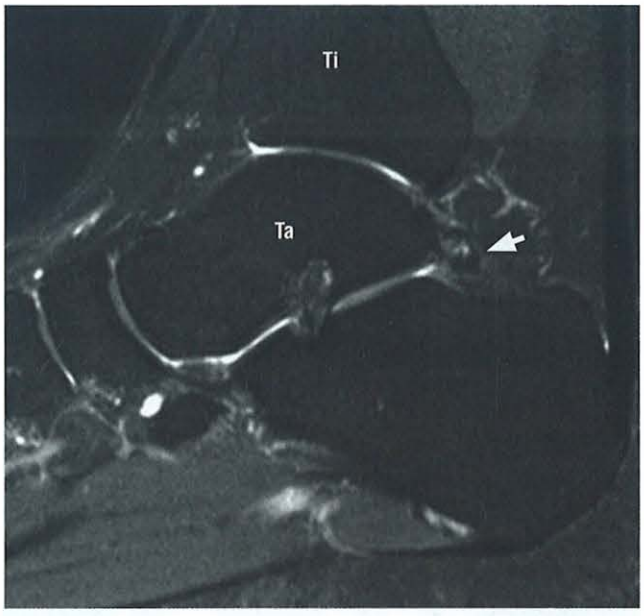

FIGURA 6-119. Imagem sagital de RM do tornozelo, ponderada em T2, com saturação de gordura. Ta: tálus; Ti: tíbia; *seta branca*: osso trígono apresentando edema de sua medula óssea, com extensão para as partes moles posteriores.

- Extra-articulares laterais: estão relacionadas com pés planos severos ou deformidades em valgo do retropé e constituem o impacto talocalcaneano (entre as porções laterais do tálus e do calcâneo) e subfibular (entre a fíbula e o calcâneo). São secundários ao deslocamento do peso do corpo do dômus talar para a porção lateral do tálus e para a fíbula, e o impacto talocalcaneano ocorre tipicamente antes do subfibular ou da combinação talocalcaneana/subfibular. Os pacientes apresentam alterações relacionadas com pés planos, como disfunção do tendão tibial posterior, neuropatias, artrites inflamatórias, e o quadro clínico vai variar com a causa da deformidade, referindo dor na porção lateral do tornozelo à medida que as deformidades determinam algum grau de impacto lateral.

As radiografias com carga são úteis para analisar o arco plantar e a deformidade em valgo do retropé (Fig. 6-120). Nos casos mais avançados de impacto, podemos visualizar o contato direto entre as porções laterais do calcâneo e do tálus e/ou da fíbula, com esclerose e alterações císticas subcorticais. No exame de RM as alterações mais comuns são edema, esclerose e alterações císticas adjacentes à articulação subtalar posterior, o processo lateral do tálus e a porção lateral do calcâneo. E ainda se pode observar espessamento das partes moles entre a fíbula e o calcâneo e espessamento do ligamento calcaneofibular. Pode-se ainda observar edema e até contato ósseo entre fíbula e calcâneo, ocasionalmente formando até uma neofaceta articular (Fig. 6-121).

O tratamento dos impactos do tornozelo pode ser conservador ou cirúrgico. No caso de conduta conservadora, são utilizados anti-inflamatórios orais e fisioterapia/reabilitação. A cirurgia é indicada em casos refratários, com ressecção dos osteófitos e/ou áreas de proliferação sinovial/tecido fibrocicatricial e osteotomias/artrodeses nos casos dos impactos laterais extra-articulares.



FIGURA 6-120. Reconstrução em 3D de tomografia computadorizada do pé de um paciente com desvio em valgo do retropé: *setas brancas*: aproximação da fíbula em relação à porção lateral do calcâneo. **A**, vista. **B**, posterior.

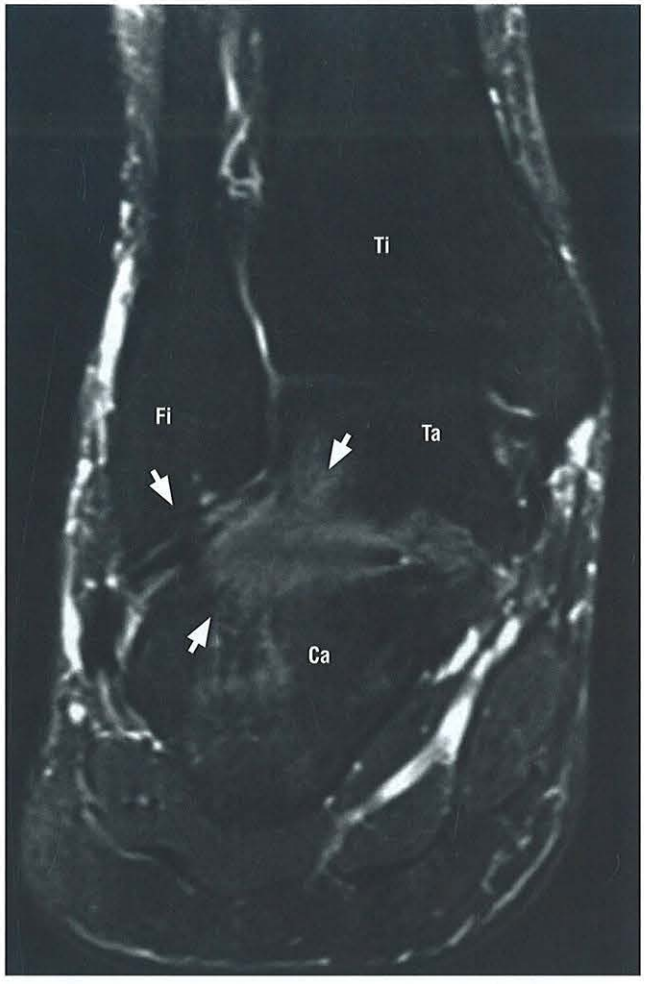

FIGURA 6-121. Imagem coronal de RM do tornozelo, ponderada em T2, com saturação de gordura do mesmo paciente da Fig. 6-83. Ti: tíbia; Ta: tálus; Ca: calcâneo; Fi: fíbula; *setas brancas*: edema ósseo adjacente à articulação subtalar posterior e na fíbula. Note o íntimo contato da fíbula com a porção lateral do calcâneo, com sinais de impacto lateral extra-articular. (*Cortesia do Dr. Brenno Gomide*)

- O impacto anterior se apresenta com a formação de osteófitos anteriores tibiotalares.
- O impacto anterolateral se caracteriza por sinovite e fibrose dos ligamentos tibiofibular anteroinferior, talofibular anterior e da goteira lateral.
- O impacto anteromedial está associado a alterações das fibras anteriores do ligamento deltoide.
- O impacto posteromedial ocorre como complicação de entorses por inversão com lesão de fibras profundas do ligamento deltoide.

FÁSCIA PLANTAR

A fáscia plantar constitui uma aponeurose formada por tecido conjuntivo (fibras de colágeno e elásticas), que se origina na porção plantar do calcâneo e cursa ao longo da superfície plantar do pé, dividindo-se na sua porção mais distal e produzindo cinco bandas que se inserem nas cabeças dos metatarsos. Ela constitui a estrutura mais importante para o suporte dinâmico do arco plantar longitudinal do pé.

A fáscia plantar é constituída de três bandas: central, medial e lateral. A medial é menos significante, e se origina da porção mais medial da banda central, estendendo-se superficialmente ao músculo abdutor do hálux, na porção mais medial do pé. A banda central é a mais importante e a mais acometida nas patologias. Origina-se da porção medial do calcâneo e se estende para as cabeças dos metatarsos. A banda lateral se encontra superficialmente ao músculo abdutor do dedo mínimo (Fig. 6-122).

A anatomia da fáscia plantar pode ser bem analisada por meio da RM e do US. As imagens em sagital e coronal evidenciam bem as três bandas que a compõem, assim como as estruturas musculares adjacentes. As imagens em sagital evidenciam muito bem a sua origem no calcâneo. A fáscia apresenta normalmente baixo sinal homogêneo em T1 e T2 (Fig. 6-123).

Ao ultrassom, observamos seu aspecto fibrilar, ecogênico (fibras paralelas de colágeno) e normalmente tem menos que 4,5 mm de espessura (Fig. 6-124).

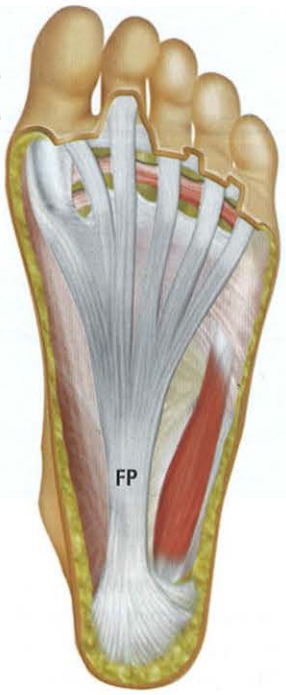

FIGURA 6-122. Anatomia da fáscia plantar (FP). (Imagem adaptada de Radiographichs 2000 vol. 20. S181, Figura 1)

FASCIITE

É uma desordem comum, sendo a causa mais comum de dor na região do calcâneo, afetando principalmente os indivíduos na quarta e quinta décadas de vida. Pode estar associada ao aumento da massa corpórea e ocupações que envolvam tempo

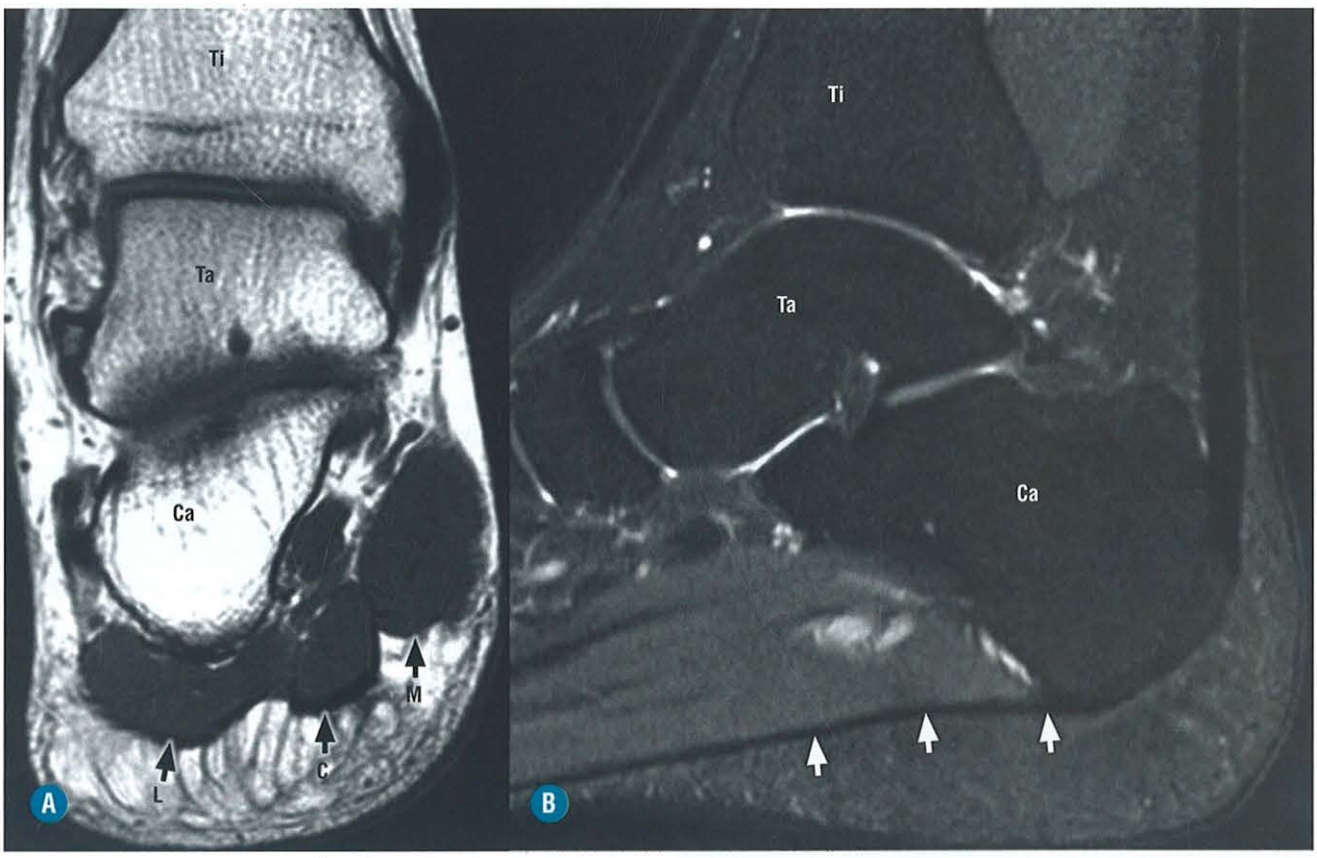

FIGURA 6-123. A, Imagem coronal de RM do tornozelo, ponderada em T1, demonstrando as bandas da fáscia plantar. Ti: tíbia; Ta: tálus; Ca: calcâneo; L: banda lateral da fáscia plantar, que recobre o músculo abdutor do dedo mínimo; C: banda central, a mais importante, recobre o músculo flexor curto dos dedos; M: banda medial, que recobre o músculo abdutor do hálux. **B,** Imagem sagital de RM do tornozelo, ponderada em T2, com saturação de gordura do mesmo paciente da Fig. 106. Ti: tíbia; Ta: tálus; Ca: calcâneo; *setas brancas*: fáscia plantar normal e sua inserção no calcâneo. Note que ela apresenta baixo sinal em todas as sequências. Observe também o aspecto "limpo" da gordura plantar adjacente.

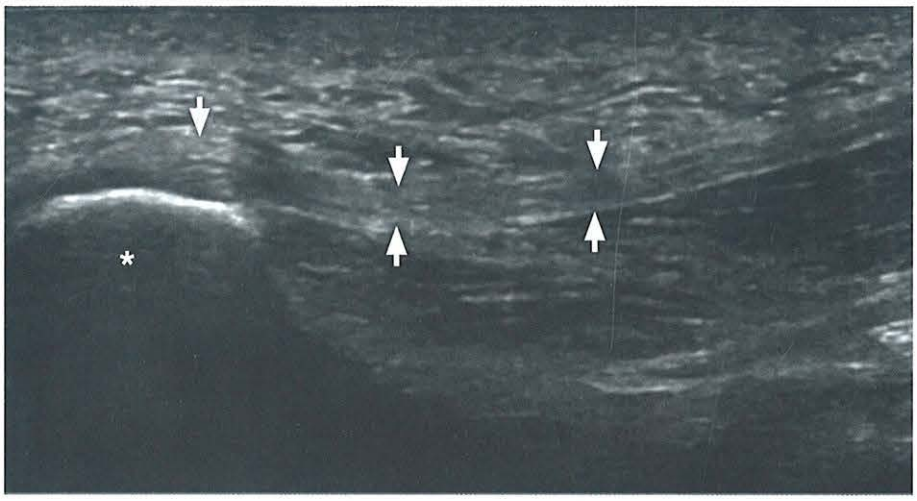

FIGURA 6-124. US da fáscia plantar no sentido longitudinal. *Setas brancas*: fáscia normal, com aspecto fibrilar, ecogênico, medindo menos de 4,5 mm; *asterisco*: sua inserção no calcâneo.

prolongado em pé, ou ainda atividades físicas como corrida e salto, por microtraumas repetidos. São descritas associações com algumas patologias, como o diabetes melito e entesopatias (como nas artropatias soronegativas). Também podem estar associadas ao uso de quimioterápicos.

Os pacientes apresentam quadro clínico típico, com dor local, principalmente pela manhã, quando põem o pé no chão pela primeira vez. Também referem dor à palpação do calcâneo, ao nível da sua inserção.

Os achados de imagem podem ser vistos na radiografia, US e RM. O achado mais comum visualizado à radiografia é o esporão plantar, que é muito inespecífico e pode ser encontrado em pacientes assintomáticos (Fig. 6-125). A radiografia também pode ser útil para identificar entesopatias, relacionadas com artropatias inflamatórias, com erosões ósseas ao nível das inserções da fáscia plantar e do calcâneo.



FIGURA 6-125. Radiografia de perfil do tornozelo. *Seta branca*: esporão ósseo na inserção da fáscia plantar; *seta preta*: esporão ósseo na inserção do tendão calcâneo.

O principal achado na RM é o espessamento fusiforme da fáscia, envolvendo sua porção proximal, junto à sua origem no calcâneo, com substituição de áreas normais de baixo sinal em T1 e T2, por áreas de sinal intermediário. Com a progressão da doença, observa-se edema da gordura e das partes moles adjacentes, assim como da medula óssea calcaneana, ao nível da sua inserção, caracterizado por áreas de alto sinal em T2 e STIR de limites imprecisos (Fig. 6-126). Também pode ser visualizado esporão ósseo, mais bem evidenciado nas sequências sagitais ponderadas em T1 (Fig. 6-127).

A fasciite plantar relacionada com espondiloartropatias soronegativas é, geralmente, bilateral e frequentemente associada à tendinopatia do calcâneo e bursite retrocalcaneana. As alterações fasciais e edematosas são mais proeminentes e cursam com importante edema da medula óssea calcaneana. Assim, quando são evidentes as alteracões ósseas ao nível da inserção da fáscia, a inserção do tendão calcâneo também deve ser examinada cuidadosamente. Havendo associação com tendinopatia, entesopatia e bursite pré-aquileana pode levar ao diagnóstico de artropatia soronegativa.

As imagens em coronal servem para diferenciar o envolvimento das bandas central e lateral. Não é raro ver-se um acometimento significante da banda central sem anormalidade da banda lateral.

Os achados ao US são semelhantes aos da RM. A fáscia plantar se apresenta espessada (> 4,5 mm) e ainda apresenta desorganização da sua estrutura habitual com perda do aspecto fibrilar ecogênico habitual. Também pode ser evidenciado aumento de fluxo ao doppler (Fig. 6-128).

Dentre os diagnósticos diferenciais deve-se considerar a rotura traumática, fibroma plantar, tendinopatia calcaneana, neuropatia, fratura de estresse do calcâneo, lesão de partes moles da gordura de Kager e, ocasionalmente, causas vasculares.

O tratamento é conservador e consiste em redução do peso, AINE, repouso, uso de sola de silicone e injeção local de esteroides, ficando o tratamento cirúrgico reservado aos casos refratários ao tratamento clínico.

TRAUMATISMO

As lesões traumáticas da fáscia plantar são bem menos comuns que as fasciites. Uma diferença importante é a localização,

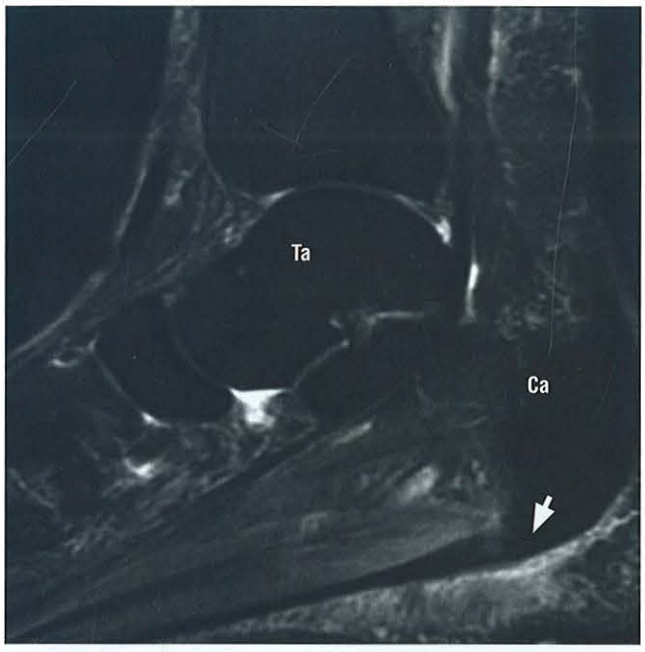

FIGURA 6-126. Imagem sagital de RM do tornozelo, ponderada em T2, com saturação de gordura de um paciente com fasciite plantar. Ta: tálus; Ca: calcâneo; *seta branca*: espessamento e alteração de sinal da origem da fáscia plantar no calcâneo com edema estendendo-se para as partes moles adjacentes.

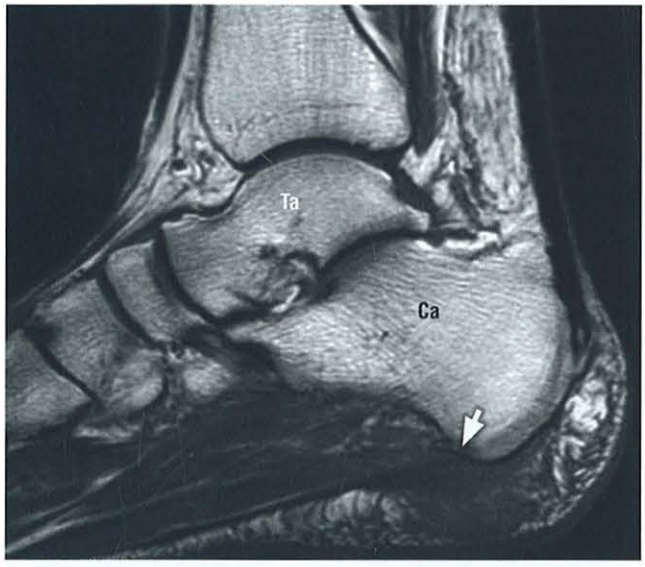

FIGURA 6-127. Imagem sagital de RM do tornozelo ponderada em T1. Ta: tálus; Ca: calcâneo; *seta*: espessamento e alteração de sinal (sinal intermediário) da origem da fáscia plantar no calcâneo com obliteração das partes moles adjacentes. Note a presença de pequeno esporão ósseo.

porque as roturas traumáticas ocorrem mais frequentemente cerca de 2 a 3 cm da sua inserção. As lesões podem ser agudas ou subagudas. As lesões agudas são frequentemente relacionadas com trauma com compressões axiais, como em corredores, saltadores, jogadores de futebol e basquete. O paciente se queixa de uma dor aguda, muitas vezes acompanhada por um estalo. Hematomas podem ser detectados no local da lesão.

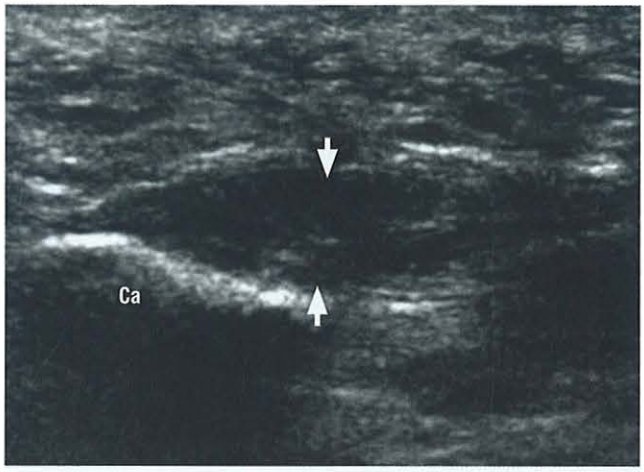

FIGURA 6-128. US da fáscia plantar no sentido longitudinal de um paciente com fasciite. Ca: calcâneo; *setas brancas*: fáscia espessada e hipoecoica no nível da sua origem no calcâneo.

Lesões subagudas podem-se desenvolver como consequência de doença subclínica plantar crônica. Nesses casos, é mais difícil diferenciar das fasciites plantar pela história, porque a etiologia se sobrepõe em ambas as entidades. Assim, em alguns casos, há uma sobreposição significativa entre fasciite plantar e rotura parcial.

Os achados de imagem das roturas da fáscia plantar são semelhantes às roturas tendíneas e caracterizam-se por interrupção parcial ou completa das fibras de baixo sinal da fáscia, sendo substituídas por áreas de marcado hipersinal em T2 e STIR, compatíveis com edema e hemorragia. Pode ainda ser visualizado acúmulo de líquido perifascial. Também pode ser caracterizado o envolvimento do músculo flexor curto dos dedos, adjacente, com alto sinal em T2, por sangramento e edema, sendo as fibras superficiais mais afetadas do que as fibras profundas (Fig. 6-129).

As lesões penetrantes estão associadas a padrões mais bizarros e podem demonstrar um trajeto linear, assim como a presença de corpo estranho. Artefatos relacionados com fragmentos de metal residual podem também estar presentes.

O tratamento conservador é suficiente na maioria dos casos.

FIBROMATOSE PLANTAR

A fibromatose plantar (doença de Ledderhose) é uma patologia relativamente incomum, benigna, mas localmente invasiva, caracterizada por proliferação fibrosa, que se origina da fáscia plantar. Ela pode estar associada a outras fibromatoses superficiais, principalmente com fibromatose palmar (doença de Dupuytren), com a qual se associa em 10 a 65% dos casos.

Afeta principalmente pacientes entre 30 e 50 anos e é bilateral em 10 a 25 % dos casos. Ao exame clínico, é caracterizada por nódulos fibrosos palpáveis no arco plantar, indolores ou pouco sintomáticos. Acometem normalmente a região plantar ao nível das bases dos metatarsos, portanto em topografia mais distal que as outras patologias descritas anteriormente.

A RM evidencia áreas de espessamento nodular, únicas ou múltiplas na margem inferior da fáscia plantar. Esses nódulos têm baixa intensidade de sinal ou sinal intermediário em T1

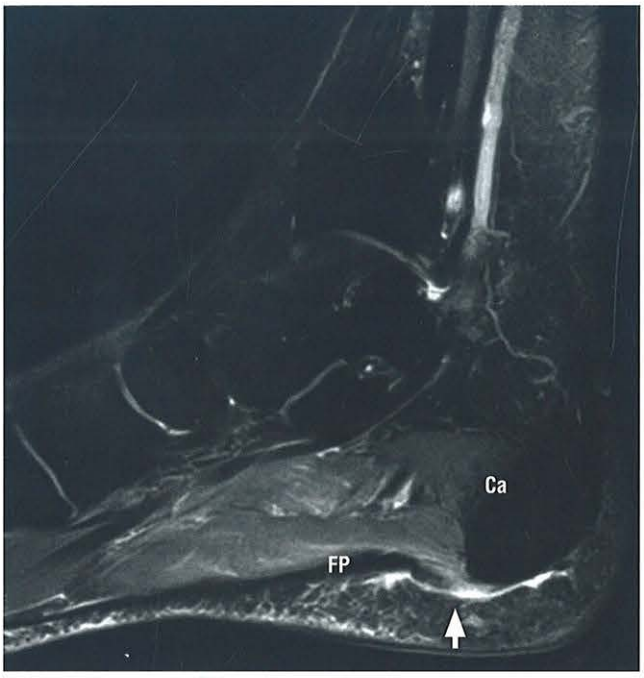

FIGURA 6-129. Imagem sagital de RM do tornozelo, ponderada em T2, com saturação de gordura, destacando uma lesão da banda central da fáscia plantar (FP), junto à sua origem, com descontinuidade de fibras e edema perifascial (*seta*).

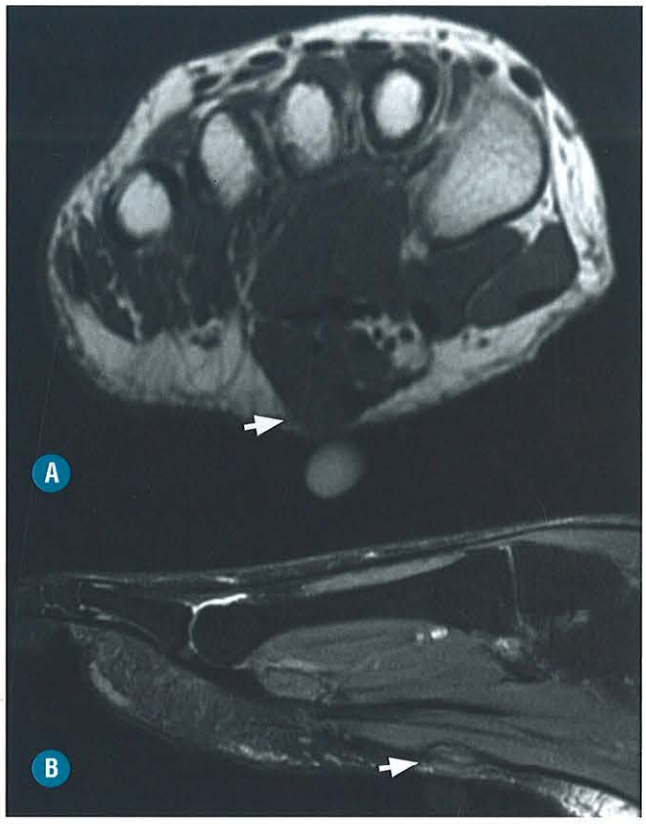

FIGURA 6-130. A, Imagem coronal de RM do pé, ponderada em T1, em paciente com fibroma plantar queixando-se de nódulo palpável, na topografia do marcador cutâneo. *Seta branca*: nódulo bem delimitado na fáscia plantar, com sinal intermediário em T1, no nível do marcador cutâneo. **B,** Imagem sagital de RM do tornozelo, ponderada em T2, com saturação de gordura, do mesmo paciente da Fig. 113. *Seta branca*: nódulo bem delimitado na fáscia plantar, com sinal intermediário em T2. Observe a localização no nível da base do metatarso ao contrário das fasciites, que costumam ser mais próximas à inserção no calcâneo.

e T2, provavelmente devido à relativa acelularidade e ao alto teor de colágeno das lesões (Fig. 6-130). Lesões maiores tendem a ter intensidade de sinal heterogêneo. A infiltração da musculatura plantar pode ser visualizada, devido à natureza agressiva dessa condição.

Após a administração do meio de contraste, o padrão de realce das lesões pode variar, indo desde realce intenso a moderado e heterogêneo ou, mesmo, nenhum (Fig. 6-131).

Ao US elas apresentam aspecto de nódulos hipoecoicos e podem ou não apresentar fluxo ao doppler (Fig. 6-132).

O tratamento é, inicialmente, conservador, mas a cirurgia é indicada em pacientes com dor ou infiltração profunda das lesões. Devido à elevada taxa de recidiva pós-cirúrgica, o tratamento complementar com radioterapia ou quimioterapia com metotrexate tem sido preconizado.

TROMBOSE DE VEIAS PLANTARES

A trombose de veias plantares é uma entidade com patogênese incerta e pouco relatada na literatura. Pode estar relacionada com múltiplas causas, como cirurgia prévia, traumatismo, imobilização, condições paraneoplásicas, mutações genéticas da cascata da coagulação sanguínea e atividade física excessiva. Caracteriza-se por trombo intraluminal e edema/reação inflamatória do tecido perivenular. Os pacientes referem uma dor inespecífica na região plantar, tornando o diagnóstico clínico muito difícil, devido aos múltiplos diferenciais de dor na região plantar.

Na USG, apresenta-se com os mesmos achados de qualquer trombose venosa profunda, sendo os principais a ausência de fluxo ao Doppler e a perda da compressibilidade.



FIGURA 6-131. Imagem coronal de RM do pé, ponderada em T1, com saturação de gordura, pós-contraste, do mesmo paciente das Figs. 6-113 e 6-114. *Seta branca*: realce do nódulo na fáscia plantar. É importante lembrar que o realce dos nódulos na fibromatose podem variar desde intenso a nenhum, de acordo com sua celularidade.

A RM também pode ser bastante útil no diagnóstico de trombose plantar, principalmente para a exclusão de outras causas de dor na região plantar. Nos casos duvidosos, é recomendável a injeção de contraste, que pode ajudar no diagnóstico. Os principais achados na RM são o edema perivascular, com aumento de sinal em T2 com supressão de gordura, além do defeito de enchimento intraluminal e o realce perivenular nas sequências pós-contraste (Fig. 6-133).

SEIO DO TARSO

O seio do tarso é uma região em forma de cone, com o ápice posteromedial e a base anterolateral, localizada entre as articulações subtalar posterior e talocalcaneonavicular. Ele contém vasos, estruturas nervosas, ligamentos e porções do retináculo inferior dos extensores, em permeio à gordura.

Os ligamentos do seio do tarso são o cervical e o interósseo. O cervical conecta a porção lateral do colo do tálus ao calcâneo e ocupa a porção lateral do seio do tarso. Ele se opõe à inversão do tornozelo (Fig. 6-134). O interósseo é mais medial e profundo e conecta o assoalho ao teto. Ele é circundado por tecido conjuntivo que o separa do cervical (Fig. 6-135). Ambos podem ser lesados nas entorses do tornozelo, podendo-se visualizar interrupções desses ligamentos e obliteração da gordura adjacente.

A síndrome do seio do tarso representa uma disfunção crônica das subtalares, que leva a edema e dor lateral no pé. Cerca de 70% dos casos são relacionados com entorse com inversão do tornozelo, sendo comum o acometimento concomitante dos ligamentos laterais. É, portanto, conveniente a análise do seio do tarso nos pacientes que sofrem entorse com lesão ligamentar lateral.

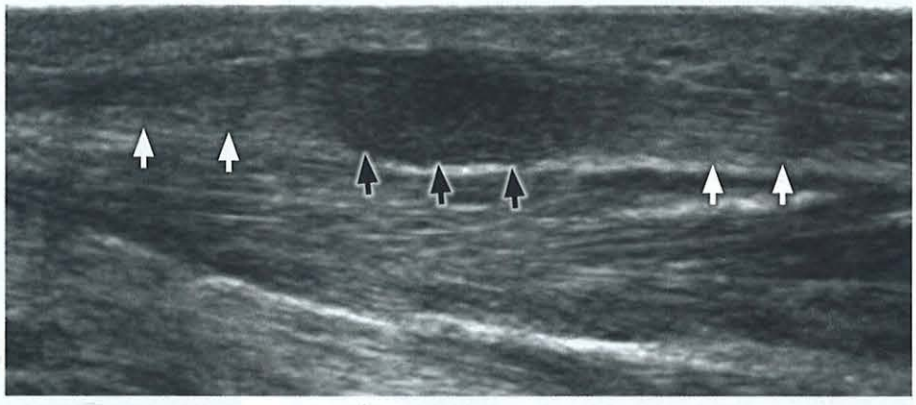

FIGURA 6-132. US da fáscia plantar no sentido longitudinal de paciente com fibroma. *Setas pretas*: nódulo sólido hipoecoico no interior da fáscia plantar (fibroma); *setas brancas*: aspecto habitual, fibrilar ecogênico, das demais porções da fáscia.



FIGURA 6-133. Imagem axial (**A**) e sagital (**B**) de RM do tornozelo, ponderada em T1, com saturação de gordura, pós-contraste, demonstrando o realce de partes moles perivasculares e as falhas de enchimento no interior das veias plantares mediais (*setas*), compatível com trombose das veias plantares.

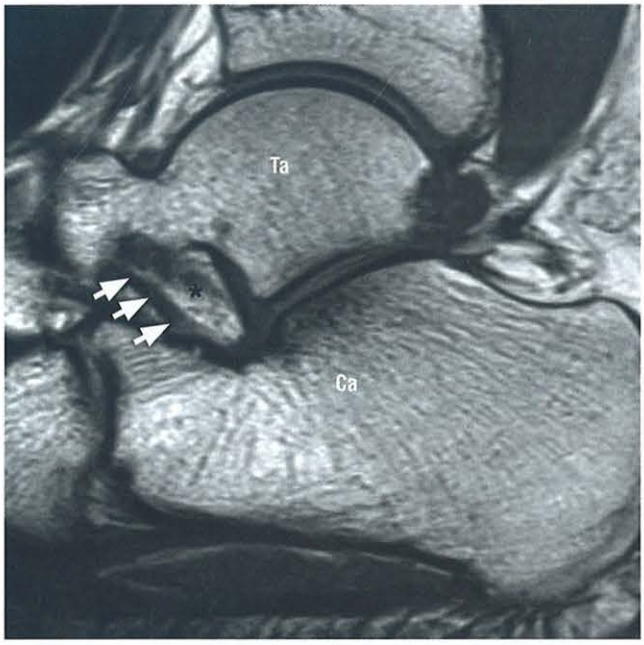

FIGURA 6-134. Imagem sagital de RM do tornozelo, ponderada em T1. Ta: tálus; Ca: calcâneo; *setas brancas*: ligamento cervical; asterisco preto: seio do tarso, permeado por gordura.



FIGURA 6-135. Imagem sagital de RM do tornozelo, ponderada em T1. Ta: tálus; Ca: calcâneo; *setas brancas*: ligamento interósseo.

A RM permite a análise do seio do tarso, especialmente nas imagens em sagital. Os achados de imagem para síndrome do seio do tarso são má definição dos seus ligamentos, edema ou fibrose e presença de líquido. Podemos observar na US aspecto ecogênico e heterogêneo do seio do tarso (Fig. 6-136).

- Na síndrome do seio do tarso se observa obliteração da gordura do seio do tarso.
- A disfunção do TTA e alterações do ligamento mola podem estar associadas à síndrome do seio do tarso.

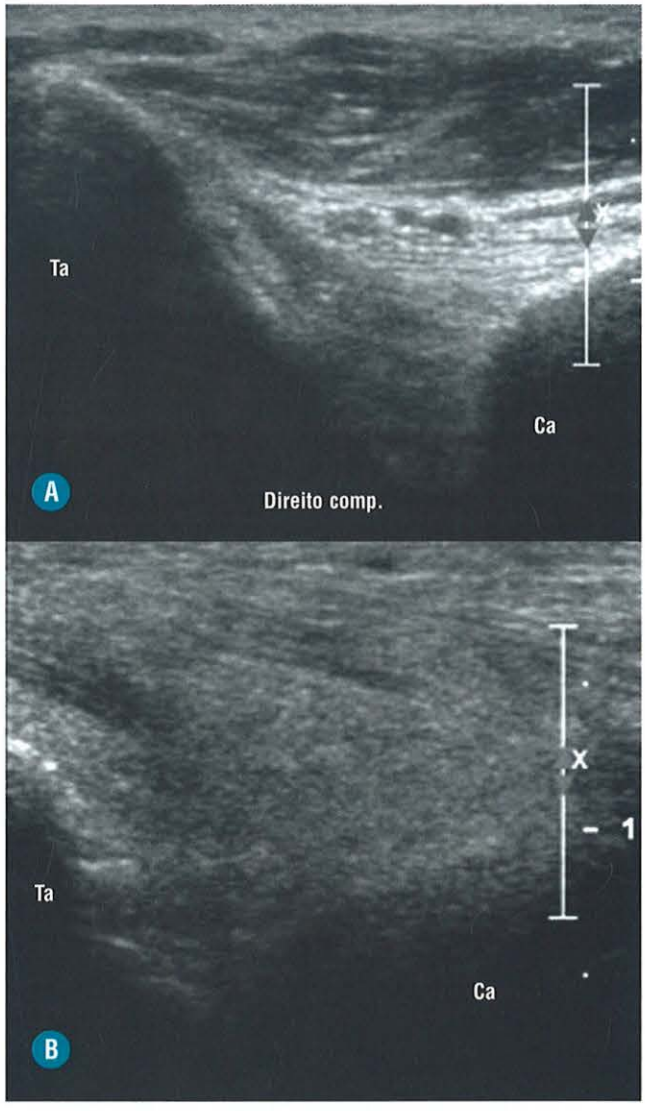

FIGURA 6-136. Imagem de US com o transdutor na porção lateral do tornozelo. **A,** Aspecto habitual do seio do tarso, entre o tálus e o calcâneo, levemente ecogênico devido à presença de gordura. Ta: tálus; Ca: calcâneo. **B,** Aspecto ecogênico e heterogêneo do seio do tarso em paciente com história de entorse prévia e dor local. Deve-se ressaltar a possibilidade de, com o US, colocar o transdutor exatamente onde o paciente relata dor e ainda pode-se comparar com o lado contralateral assintomático.

VARIANTES ANATÔMICAS

MÚSCULOS ACESSÓRIOS

Os músculos acessórios podem estar associados a neuropatias por compressão ou se apresentarem como massas palpáveis, e incluem:

O músculo fibular terceiro é encontrado em 83 a 95% dos estudos com cadáveres. Seu músculo se origina da porção anterior da fíbula distal e do músculo extensor longo dos dedos, e seu tendão é encontrado no compartimento anterior da perna e passa profundamente ao retináculo inferior dos extensores, juntamente com o tendão extensor longo dos dedos, se inserindo na base e superfície dorsal do V metatarso (Fig. 6-104).

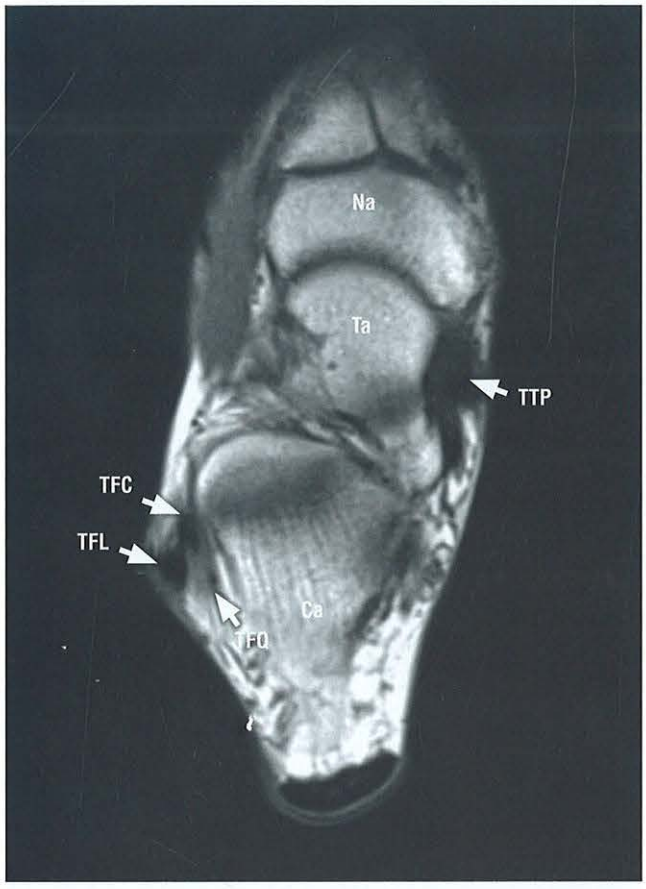

FIGURA 6-137. Imagem axial de RM do tornozelo ponderada em T1. Ta: tálus; Ca: calcâneo; Na: navicular; TTP: tendão tibial posterior; TFC: tendão fibular curto; TFL: tendão fibular longo; TFQ: tendão fibular quarto. (Note a caracterização de seu ventre muscular, adjacente ao tendão.)

O músculo fibular quarto tem uma prevalência de 13 a 26%. São frequentemente bilaterais e, na maioria das vezes, se origina do fibular curto, mas pode resultar da porção posterior da fíbula e do fibular longo. Localiza-se medial e posteriormente aos outros tendões fibulares e insere-se normalmente no calcâneo. Pode, raramente, inserir-se no osso cuboide, no tendão fibular longo ou no retináculo fibular inferior. Normalmente é assintomático, mas pode ser causa de atrito entre com os demais tendões, com tenossinovite. Deve-se ter cuidado para não confundi-lo com uma fissura longitudinal do tipo SPLIT, podendo-se diferenciá-lo por meio da visualização de seu ventre muscular (Fig. 6-137).

Na porção medial e posterior do tornozelo, podemos encontrar o músculo flexor longo dos dedos acessório que passa posterior e superficialmente ao nervo tibial posterior, no interior do túnel do tarso, e vai inserir-se no músculo quadrado plantar. Tem uma prevalência de 6 a 8%. Pode estar relacionado com síndrome do túnel do tarso.

Outros músculos acessórios, menos frequentes, são descritos, como o calcaneofibular interno (posterior e lateral ao flexor longo do hálux); o solear acessório (anteromedial ao tendão calcâneo) e o tibiocalcaneano interno, que é mais raro e também é medial ao tendão calcâneo, mas fica no interior do retináculo dos flexores e se insere na superfície medial do calcâneo (Fig. 6-138).

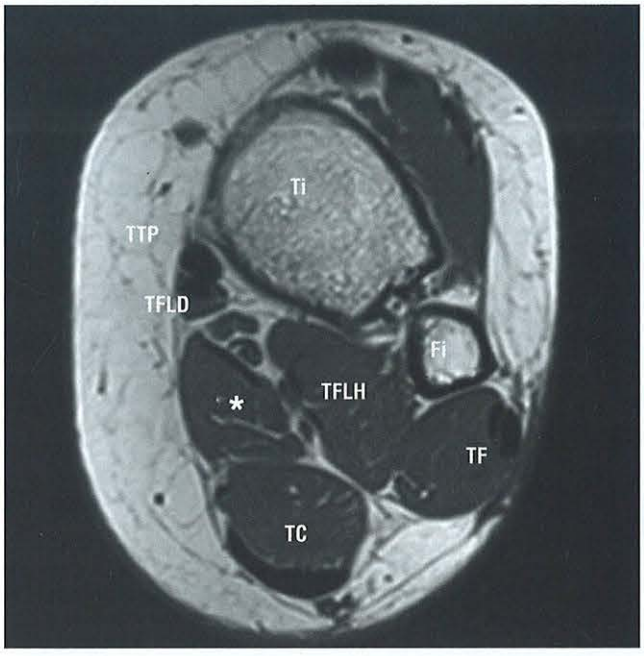

FIGURA 6-138. Imagem axial de RM do tornozelo, ponderada em T1, demonstrando a presença de músculo e tendão acessório tibiocalcâneo interno (*asterisco*).

OSSÍCULOS ACESSÓRIOS

Os ossículos acessórios podem estar presentes por todo o esqueleto e muitos podem ser encontrados no pé. Três merecem destaque: o *osso trígono,* posterior ao tálus; o osso navicular acessório, medial ao navicular; e o *osso fibular acessório,* em situação plantar em relação à articulação calcaneocuboide. Eles constituem normalmente achados incidentais normais, mas, em algumas ocasiões, podem ser a causa da dor do paciente, por isso a importância de descrevê-los, mesmo possuindo sinal normal.

Osso Trígono

No tálus, um centro de ossificação no tubérculo lateral pode aparecer entre as idades de 8 e 10 anos em mulheres e entre 11 e 13 anos em homens, e, normalmente, funde-se cerca de um ano após seu aparecimento. Caso ele persista após finalizada a maturação óssea, passa a ser denominado osso trígono ou *os trigonum.* O osso trígono é, portanto, a não união do tubérculo lateral do tálus, presente em cerca de 10% das pessoas, e bilateral em cerca de 50% dos casos (Fig. 6-139). A presença de um tubérculo posterolateral do tálus proeminente é conhecida como Stieda.

A síndrome dos *trigonum* é vista em pacientes com atividades que envolvem flexão plantar, como futebol e balé, e se apresenta como dor posterior devido ao impacto da sinóvia e do tecido capsular entre as porções posteriores da tíbia, do calcâneo e com o osso trígono. A RM mostra edema dos *trigonum* e do tálus posterior, assim como edema da cápsula articular e de partes moles adjacentes, indicando impacto posterior (Fig. 6-140). O tendão flexor longo do hálux pode apresentar tenossinovite associadamente.

Um diagnóstico diferencial dos *trigonum* com edema é a de fratura do tubérculo posterolateral do tálus. As margens irrre-

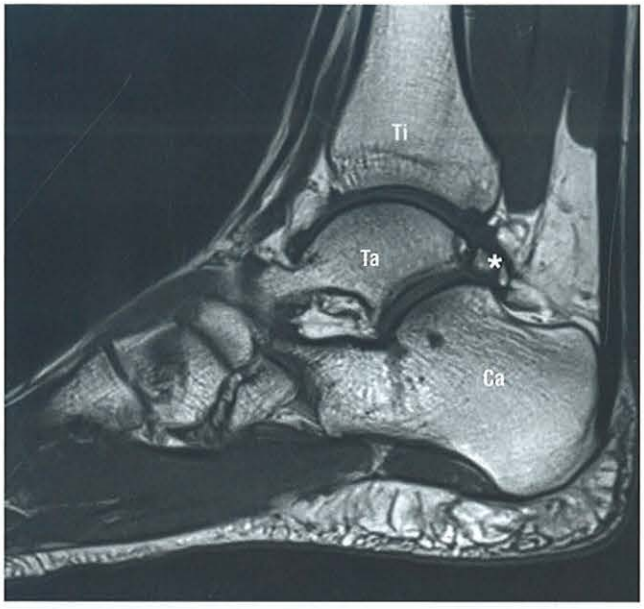

FIGURA 6-139. Imagem sagital de RM do tornozelo, ponderada em T1, demonstrando a presença de *os trigonum* (*asterisco*).

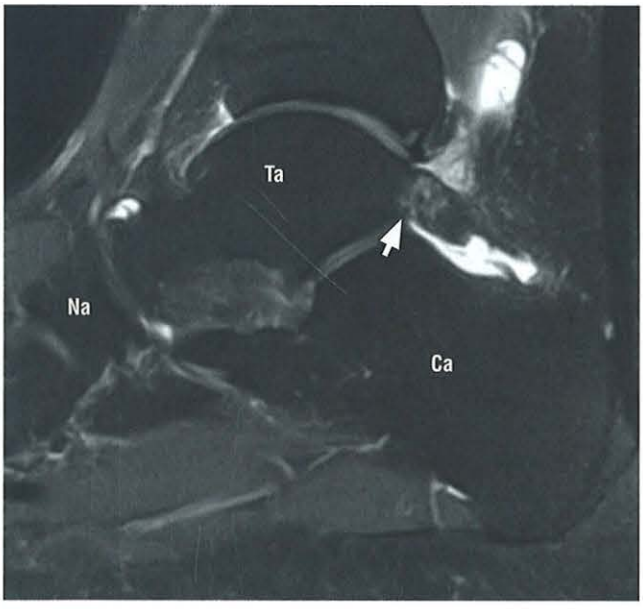

FIGURA 6-140. Imagem sagital de RM do tornozelo, ponderada em T2, com saturação de gordura. Ta: tálus; Ca: calcâneo; Na: navicular; *seta branca*: *trigonum*, com alterações fibrocísticas e edema das medulares ósseas adjacentes à sua articulação com o tálus.

gulares do fragmento fraturado e as alterações pós-traumáticas dos tecidos moles adjacentes podem auxiliar no diagnóstico diferencial.

Osso Navicular Acessório

É evidenciado em 4 a 20% da população, sendo bilateral em 50%. São divididos em três tipos:

- Tipo I (30%): redondo, localizado a cerca de 5 mm do tubérculo do navicular (Fig. 6-141). É quase sempre assintomático. Alguns autores acreditam que seja, na verdade, resultado de metaplasia óssea no interior de fibras distais do tendão tibial posterior.
- Tipo II (50 a 60%): triangular, se articula com o navicular por meio de uma sincrondrose (Fig. 6-142). O tendão tibial posterior se insere nele, produzindo estresse sobre a sincondrose. A RM pode visualizar edema caracterizado por hipersinal em T2 na sincondrose e na porção medial do navicular e tecidos moles adjacentes.
- Tipo III (cerca de 10%): é uma proeminência do tubérculo do navicular, sem, na verdade, a identificação de ossículo separado do navicular (Fig. 6-143).

A presença dos ossículos tipos II e III predispõe à disfunção e lesão do tendão tibial posterior, provavelmente por alteração de seu curso e alteração mecânica associada. Além disso, esses tipos funcionam como proeminências ósseas na porção medial do pé, susceptíveis à fricção e ao traumatismo (Fig. 6-144).



FIGURA 6-141. Imagem axial de TC do tornozelo. Ta: tálus; Ca: calcâneo; *seta branca*: osso navicular acessório tipo I.

Osso fibular acessório

Situa-se no interior do tendão fibular longo. Encontrado em cerca de 20% da população (Fig. 6-145). É bipartido ou tripartido em cerca de 25% dos casos.



FIGURA 6-142. Imagem axial de TC do tornozelo. Ta: tálus; Ca: calcâneo; Na: navicular; *asterisco*: osso navicular acessório tipo II.

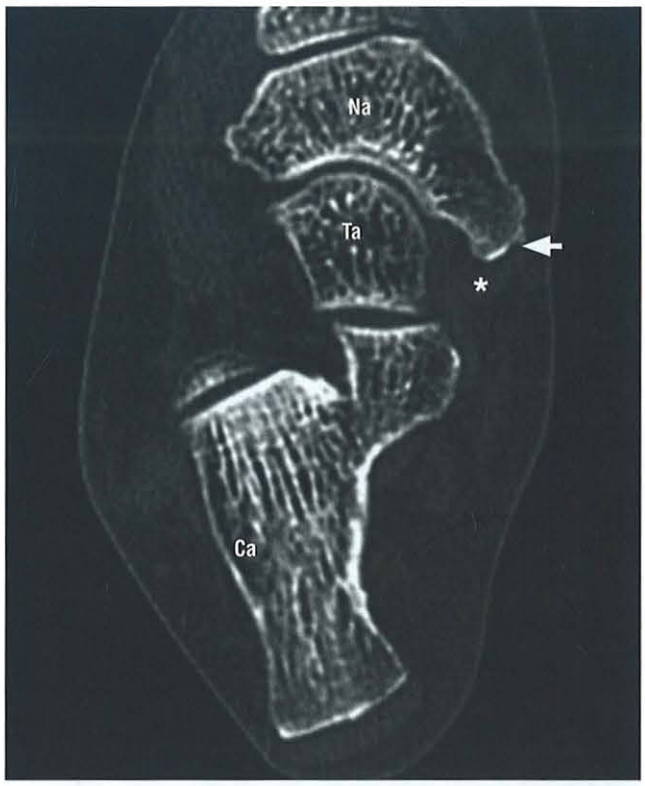

FIGURA 6-143. Imagem axial de tomografia computadorizada do tornozelo. Ta: tálus; Ca: calcâneo; *seta branca*: osso navicular acessório tipo III; *asterisco*: tendão tibial posterior distal.



FIGURA 6-144. Imagem axial de RM do tornozelo, ponderada em T2, com saturação de gordura. Ta: tálus; Ca: calcâneo; *asterisco*: osso navicular acessório tipo III; *seta branca*: edema das partes moles adjacentes devido ao atrito/fricção.

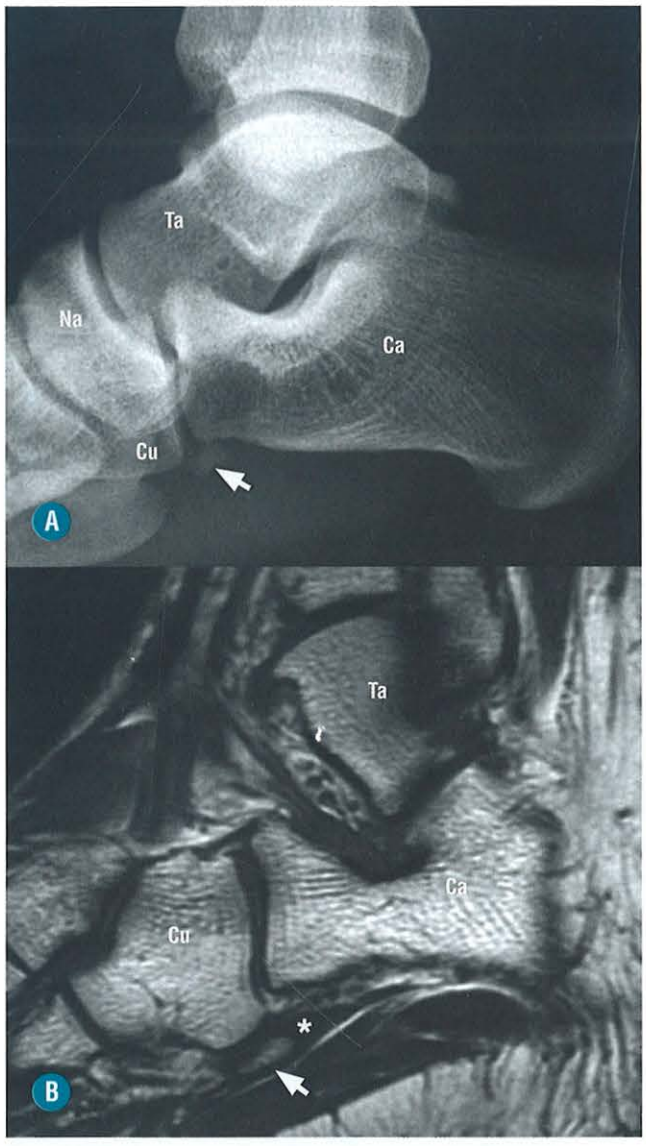

FIGURA 6-145. A, Radiografia de perfil do tornozelo. Ta: tálus; Ca: calcâneo; Na: navicular; Cu: cuboide; *seta branca*: osso fibular acessório. **B,** Imagem sagital de RM do tornozelo ponderada em T1. Ta: tálus; Ca: calcâneo; Cu: cuboide; *seta branca*: osso fibular acessório; *asterisco*: tendão fibular longo.

A síndrome do osso fibular acessório se apresenta como dor na região lateral do pé, ao nível da articulação calcaneocuboide, e é visualizada na ressonância como edema no ossículo e tendinopatia do fibular longo adjacente.

Pode ser difícil diferenciar um osso fibular acessório fraturado de multipartido. A fratura demonstra alterações edematosas no ossículo e nas partes moles adjacentes assim como fragmentos não corticalizados.

LITERATURA RECOMENDADA

1. Anderson IF, Crichton KJ, Grattan-Smith T, Cooper RA, Brazier D. Osteochondral fractures of the dome of the talus. J Bone Joint Surg Am. 1989 Sep;71(8):1143-52.PubMed PMID: 2777840.
2. Arnold G, Vohra S, Marcantonio D, Doshi S. Magn Reson Imaging Clin N Am. 2011 Aug;19(3):655-79, x. Review. PubMed PMID: 21816337.
3. Balen PF, Helms CA. Association of posterior tibial tendon injury with spring ligament injury, sinus tarsi abnormality, and plantar fasciitis on MR imaging. AJR Am J Roentgenol. 2001 May;176(5):1137-43. PubMed PMID: 11312167
4. Bianchi S, Martinoli C. Ultrasound of the Musculoskeletal System. 1st ed. Springer; 2007. 990 p. 11.
5. Brown RR, Rosenberg ZS, Thornhill BA. The C sign: more specific for flatfoot deformity than subtalar coalition. Skeletal Radiol. 2001 Feb;30(2):84-7. PubMed PMID: 11310204.
6. Cerezal L, Abascal F, Canga A, Pereda T, García-Valtuille R, Pérez-Carro L,Cruz A. MR imaging of ankle impingement syndromes. AJR Am J Roentgenol. 2003 Aug;181(2):551-9. PubMed PMID: 12876046.
7. Crim J. Imaging of tarsal coalition. Radiol Clin North Am. 2008 Nov;46(6):1017-26, vi. Review. PubMed PMID: 19038610.
8. Crim JR, Kjeldsberg KM. Radiographic diagnosis of tarsal coalition. AJR Am J Roentgenol. 2004 Feb;182(2):323-8. PubMed PMID: 14736655.
9. Donovan A, Rosenberg ZS. MRI of ankle and lateral hindfoot impingement syndromes. AJR Am J Roentgenol. 2010 Sep;195(3):595-604. Review. PubMed PMID:20729435.
10. Elias I, Zoga AC, Morrison WB, Besser MP, Schweitzer ME, Raikin SM. Osteochondral lesions of the talus: localization and morphologic data from 424 patients using a novel anatomical grid scheme. Foot Ankle Int. 2007 Feb;28(2):154-61. PubMed PMID: 17296131.
11. Gyftopoulos S, Bencardino JT. Normal variants and pitfalls in MR imaging of the ankle and foot. Magn Reson Imaging Clin N Am. 2010 Nov;18(4):691-705. Epub 2010 Aug 21. Review. PubMed PMID: 21111974.
12. Grant TH, Kelikian AS, Jereb SE, McCarthy RJ. Ultrasound diagnosis of peroneal tendon tears. A surgical correlation. J Bone Joint Surg Am. 2005 Aug;87(8):1788-94. PubMed PMID: 16085620.
13. Hanson JA, Fotoohi M, Wilson AJ. Maisonneuve fracture of the fibula:implications for imaging ankle injury. AJR Am J Roentgenol. 1999 Sep;173(3):702. PubMed PMID: 10470907.
14. Koulouris G, Morrison WB. Foot and ankle disorders: radiographic signs. Semin Roentgenol. 2005 Oct;40(4):358-79. Review. PubMed PMID: 16218553.
15. McNally EG, Shetty S. Plantar fascia: imaging diagnosis and guided treatment. Semin Musculoskelet Radiol. 2010 Sep;14(3):334-43. Epub 2010 Jun 10. Review. PubMed PMID: 20539958.
16. Naran KN, Zoga AC. Osteochondral lesions about the ankle. Radiol Clin North Am. 2008 Nov;46(6):995-1002, v. Review. PubMed PMID: 19038608.
17. Narváez JA, Narváez J, Ortega R, Aguilera C, Sánchez A, Andía E. Painful heel: MR imaging findings. Radiographics. 2000 Mar-Apr;20(2):333-52. PubMed PMID: 10715335.
18. Newman JS, Newberg AH. Congenital tarsal coalition: multimodality evaluation with emphasis on CT and MR imaging. Radiographics. 2000 Mar-Apr;20(2):321-32; quiz 526-7, 532. PubMed PMID: 10715334.
19. Neustadter J, Raikin SM, Nazarian LN. Dynamic sonographic evaluation of peroneal tendon subluxation. AJR Am J Roentgenol. 2004 Oct;183(4):985-8. PubMed PMID: 15385290.
20. Numkarunarunrote N, Malik A, Aguiar RO, Trudell DJ, Resnick D. Retinacula of the foot and ankle: MRI with anatomic correlation in cadavers. AJR Am J Roentgenol. 2007 Apr; 188(4):W348-54. PubMed PMID: 17377003.
21. Oh CS, Won HS, Hur MS, Chung IH, Kim S, Suh JS, Sung KS. Anatomic variations and MRI of the intermalleolar ligament. AJR Am J Roentgenol. 2006 Apr;186(4):943-7. Erratum in: AJR Am J Roentgenol. 2006 May;186(5):E12. PubMed PMID: 16554561.

22. Okanobo H, Khurana B, Sheehan S, Duran-Mendicuti A, Arianjam A, Ledbetter S. Simplified diagnostic algorithm for Lauge-Hansen classification of ankle injuries. Radiographics. 2012 Mar-Apr;32(2):E71-84. Review. PubMed PMID: 22411951.
23. Sookur PA, Naraghi AM, Bleakney RR, Jalan R, Chan O, White LM. Accessory muscles: anatomy, symptoms, and radiologic evaluation. Radiographics. 2008 Mar-Apr;28(2):481-99. Review. PubMed PMID: 18349452.
24. Theodorou DJ, Theodorou SJ, Farooki S, Kakitsubata Y, Resnick D. Disorders of the plantar aponeurosis: a spectrum of MR imaging findings. AJR Am J Roentgenol. 2001 Jan;176(1):97-104. PubMed PMID: 11133545.





CAPÍTULO 7

Mediopé e Antepé

Luiz Guilherme de Carvalho Hartmann
Antônio Augusto Vasconcelos Freire de Carvalho

ANATOMIA E BIOMECÂNICA

■ Anatomia

DIVISÃO ANATÔMICA DO MEDIOPÉ E DO ANTEPÉ

O pé é, funcionalmente, dividido em três regiões: retropé, mediopé e antepé. O retropé é formado pelo calcâneo e o tálus. O mediopé envolve o navicular, o cuboide e os três cuneiformes (medial, intermédio e lateral). A interlinha articular que divide o retropé do mediopé é denominada articulação de Chopart. O antepé é composto pelos metatarsais e pelas falanges proximais, médias e distais (Fig. 7-1).

A interlinha articular que divide o mediopé e o antepé é conhecida como articulação de Lisfranc. Esta é dividida em três colunas: medial, média e a lateral. A coluna medial é composta pelo cuneiforme medial e o primeiro metatarso. A média envolve os cuneiformes intermediário e lateral e os segundo e terceiro metatarsos. Já a coluna lateral é formada pelo cuboide e os quarto e quinto metatarsos.

A articulação de Lisfranc tem um papel fundamental na biomecânica do antepé, pois permite a adaptação do apoio das cabeças metatarsais no solo. A cabeça do primeiro e do quinto metatarsos apresenta uma mobilidade maior, enquanto os metatarsos médios são pouco móveis. A articulação apresenta uma configuração de arco de anteromedial para posterolateral, o que dá estabilização óssea. Boa parte dessa estabilidade se dá pela posição retraída da base do segundo metatarso, com um aspecto de encaixe entre os cuneiformes medial e lateral (Fig. 7-2).

A estabilidade da articulação de Lisfranc ocorre por meio de uma rede de ligamentos dorsais, plantares e interósseos. Os ligamentos dorsais e plantares ajudam na fixação das bases dos metatarsos nos cuneiformes e no cuboide (Figs. 7-3 e 7-4). Os ligamentos interósseos são compostos pelos intercuneiformes, os cuneometatarsais e os intermetatársicos. No entanto, não há nenhum ligamento intermetatársico entre os primeiro e o segundo metatarsos. Dessa forma, o ligamento interósseo que se estende do cuneiforme medial à base do segundo metatarso é um elemento-chave na estabilidade do pé, sendo denominado ligamento de Lisfranc (Fig. 7-5).

ARTICULAÇÕES METATARSOFALANGIANAS

O alinhamento das articulações metatarsofalangianas do segundo ao quinto dedo é mantido por estabilizadores dinâmicos e estáticos. Os estabilizadores dinâmicos são os tendões flexores e extensores. Os estáticos são compostos pela cápsula fibrosa, pela placa plantar e pelo complexo ligamentar colateral.

A placa plantar é o berço de apoio para movimentação da cabeça do metatarso, além de ser o estabilizador estático mais importante da articulação metatarsofalangiana. Ela consiste em uma estrutura fibrocartilaginosa que se insere na superfície plantar do metatarso distal e, de maneira mais firme, na base plantar da falange proximal (Figs. 7-6 e 7-7). Além dessas inserções ósseas diretas, a placa plantar também é fixada pelas

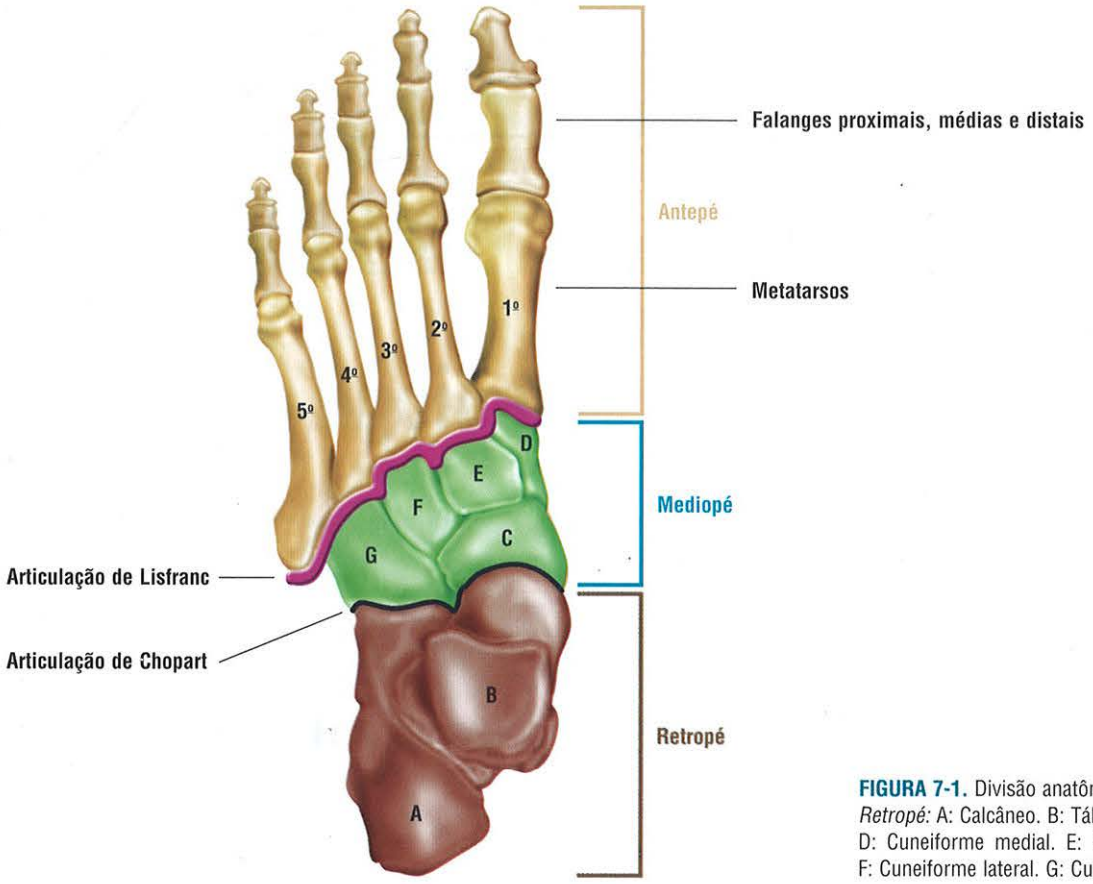

FIGURA 7-1. Divisão anatômica do pé e do tornozelo. *Retropé:* A: Calcâneo. B: Tálus. *Mediopé:* C: Navicular. D: Cuneiforme medial. E: Cuneiforme intermediário. F: Cuneiforme lateral. G: Cuboide.

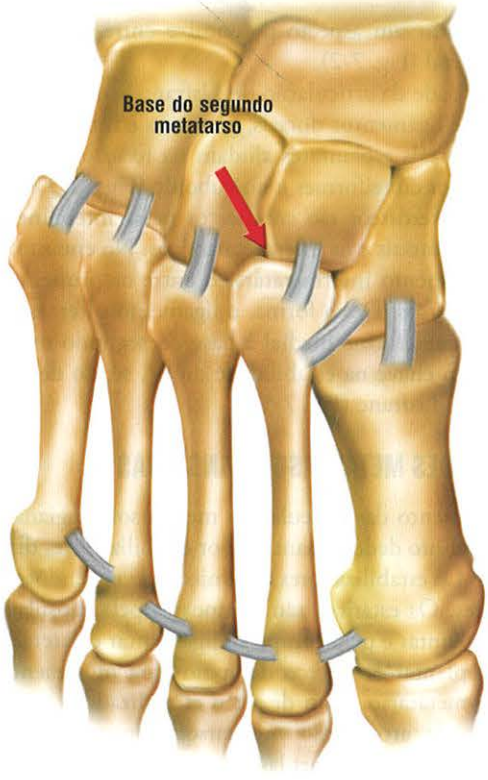

FIGURA 7-2. Articulação de Lisfranc. posição retraída da base do segundo metatarso, com um aspecto de encaixe entre os cuneiformes medial e lateral.

bandas distais da aponeurose plantar, pelos ligamentos intermetatarsais profundos transversos e pelos ligamentos colaterais acessórios (Figs. 7-7, 7-8 e 7-9).

O complexo ligamentar colateral pode ser separado anatomicamente em dois componentes, ambos com origem no tubérculo dorsal da cabeça metatarsal. O componente dorsal estende-se até a base da falange, sendo denominado ligamento colateral principal. O componente plantar tem uma trajetória oblíqua, inserindo-se na placa plantar (Fig. 7-7).

A região da articulação metatarsofalangiana do hálux tem uma anatomia peculiar, o que chamamos de complexo glenos-sesamóideo. Além da articulação entre o primeiro metatarsal e a falange proximal, há, também, os sesamoides articulados com a face plantar da cabeça metatarsal.

Cada sesamoide do hálux é firmemente aderido à base da falange proximal por meio dos ligamentos sesamoidofalangianos. A fixação dos sesamoides com a cabeça metatarsal é menos firme, através dos ligamentos sesamoidometatarsais. Os sesamoides, também, são aderidos entre si através do ligamento intersesamóideo (Fig. 7-10).

A musculatura plantar do pé também é responsável pela estabilidade da primeira articulação metatarsofalangiana (Fig. 7-11). Cada sesamoide é fixado por cada um dos componentes do músculo flexor curto do hálux, as cabeças medial e lateral. O músculo abdutor do hálux se insere no sesamoide medial e se prolonga até a porção medial da base da falange proximal. O músculo adutor do hálux tem dois componentes: o transverso e o oblíquo. O seu tendão conjunto é fixado no sesamoide lateral, com prolongamento até a porção lateral da base da falange proximal.

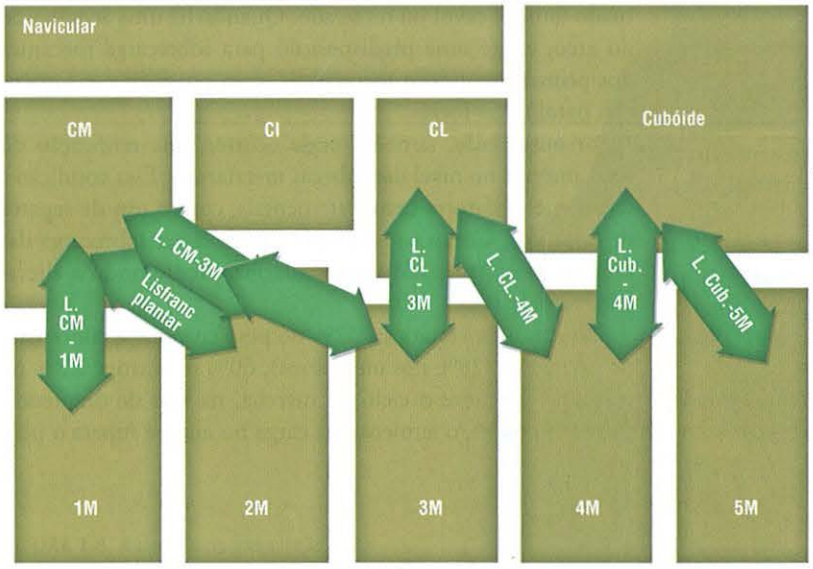

FIGURA 7-3. Articulação de Lisfranc: representação esquemática dos ligamentos cuneo-metatarsais plantares.

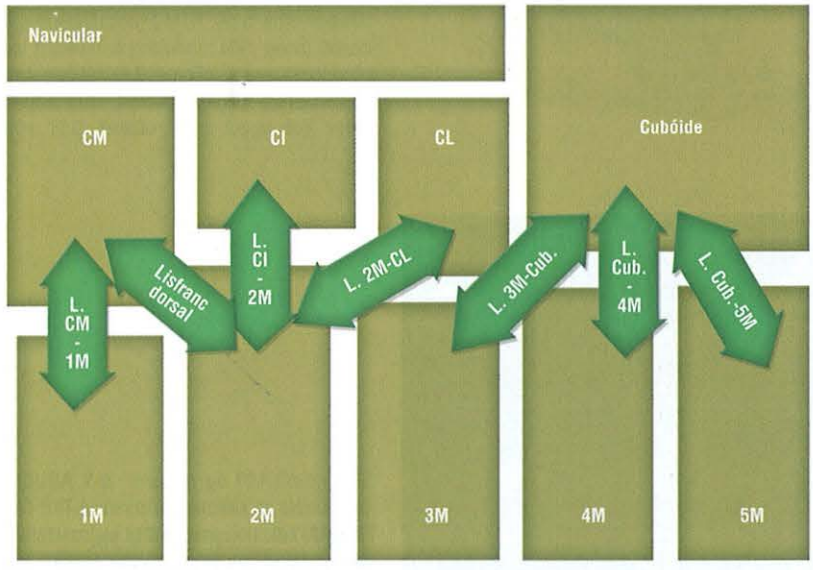

FIGURA 7-4. Articulação de Lisfranc: representação esquemática dos ligamentos cuneo-metatarsais dorsais.

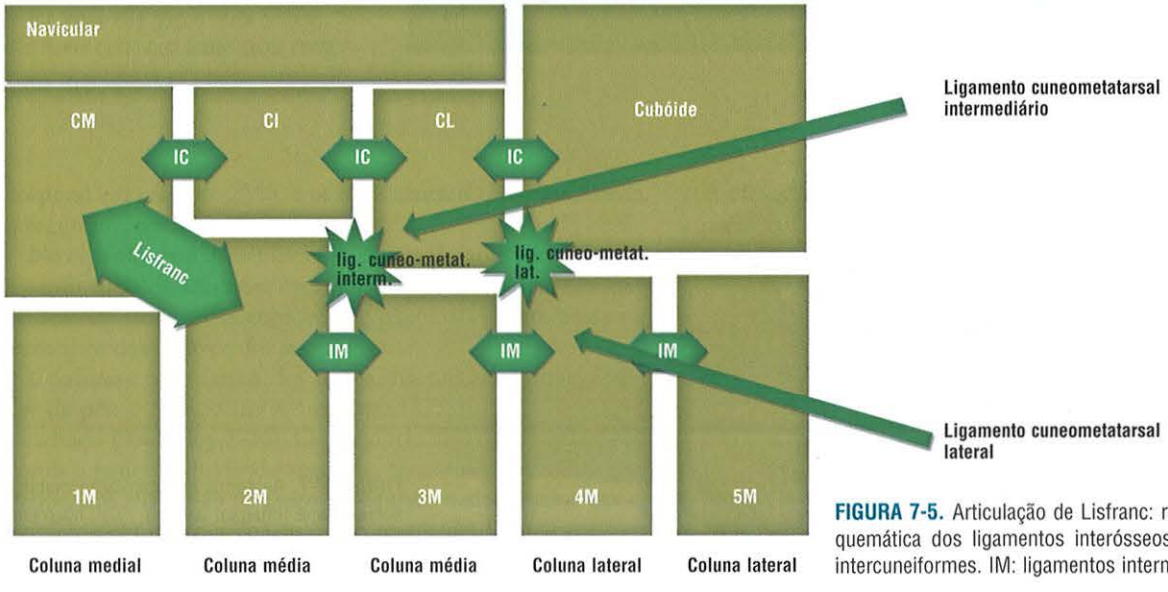

FIGURA 7-5. Articulação de Lisfranc: representação esquemática dos ligamentos interósseos. IC: ligamentos intercuneiformes. IM: ligamentos intermetatarsais.

Biomecânica

Existem três pontos de apoio do pé no solo: o calcanhar e as cabeças dos primeiro e do quinto metatarsos. Essas estruturas formam um triângulo de apoio no solo que sustenta uma cúpula formada por três arcos: anterior, medial e lateral (Fig. 7-12).

O arco transverso tem como ponto de apoio as cabeças dos primeiro e quinto metatarsos. A sua porção posterior é composta pelos cuneiformes e pelo cuboide. Esses ossos formam uma cúpula, cuja a concavidade se estende anteriormente para as cabeças dos metatarsos (Fig. 7-13).

No nível das cabeças dos metatarsos, o grau de concavidade do arco anterior sofre variações, de modo que possa ficar acentuado (antepé cavo) ou retificado. Quando há uma acentuação do arco, existe uma predisposição para sobrecarga mecânica dos primeiro e quinto metatarsais, com possíveis consequências patológicas locais.

Por outro lado, também pode ocorrer uma retificação do arco anterior no nível das cabeças metatarsais. Essa condição é resultante de fatores comportamentais, com o uso de sapatos de salto alto. Como consequência, pode haver sobrecarga das cabeças dos metatarsais intermediários, predispondo a alterações patológicas.

Sob condições estáticas, 32% do peso corporal é concentrado no antepé (28% nos metatarsos), 60% no retropé e 8% no mediopé. Durante o ciclo da marcha, na fase de desprendimento do passo, o aumento da carga no antepé supera o peso

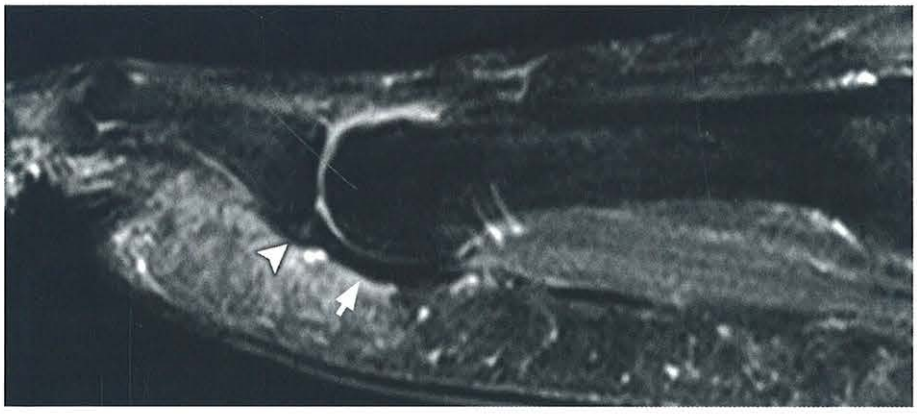

FIGURA 7-6. Imagem de RM sagital T2 FAT SAT mostrando a placa plantar (*seta*) e sua inserção na base da falange proximal (*ponta de seta*).

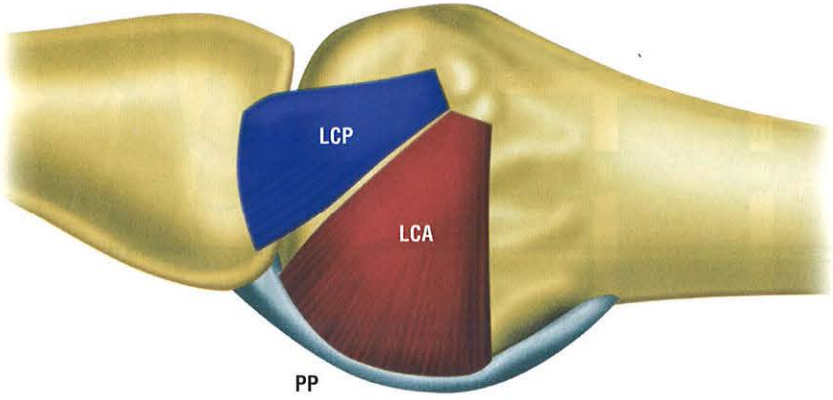

FIGURA 7-7. Anatomia da articulação metatarsofalangiana (imagem sagital). LCP: ligamento colateral principal; LCA: ligamento colateral acessório; PP: placa plantar.

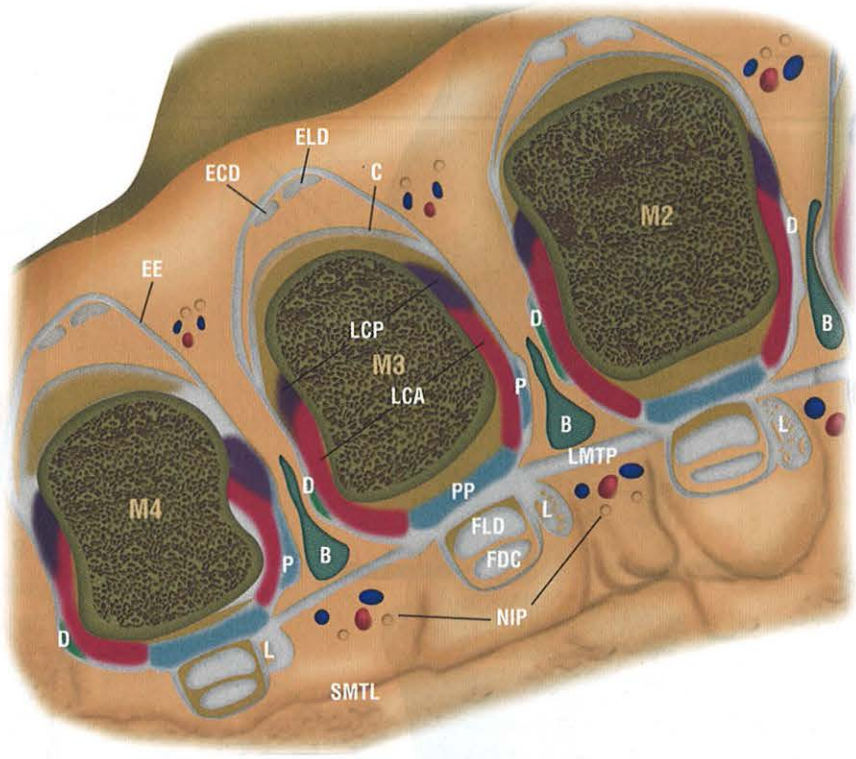

FIGURA 7-8. Anatomia da articulação metatarsofalangiana (corte coronal). PP: placa plantar; LCP: ligamento colateral principal; LCA: ligamento colateral acessório; B: bursa intermetatársica; LMTP: ligamento metatarsal transverso profundo; NIP: nervo interdigital plantar; ELD: tendão extensor longo dos dedos; ECD: tendão extensor curto dos dedos; FLD: tendão flexor longo dos dedos.

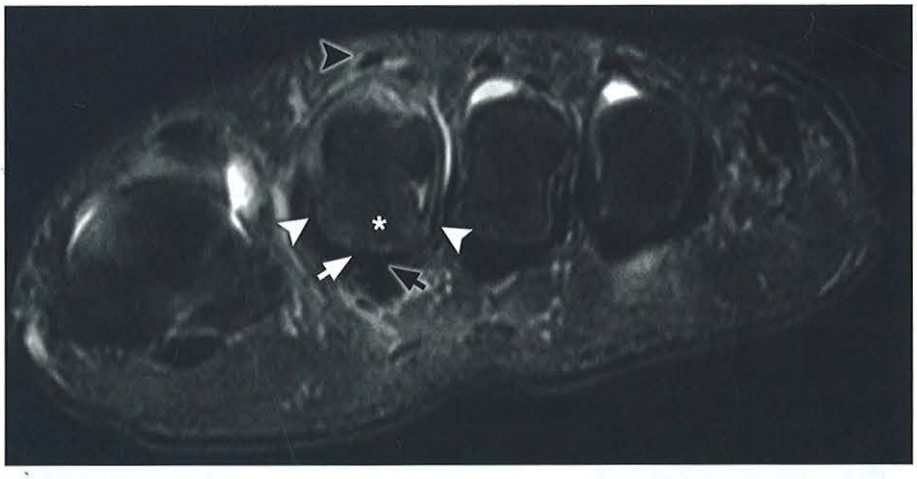

FIGURA 7-9. Imagem de RM Coronal T2 FAT SAT exibindo a anatomia da articulação metatarsofalangiana: placa plantar (*asterisco*). Ligamentos colaterais acessórios (*pontas de setas brancas*). Tendões extensores dos dedos (*ponta de seta preta*). Tendão flexor longo dos dedos (*seta branca*). Tendão flexor curto dos dedos (*seta preta*).

corporal em cerca de 25%, e os raios centrais, principalmente o segundo, recebem a maior carga.

No entanto, essa distribuição de cargas durante a marcha sofre influência de variações morfológicas do pé. Essas variações podem ser designadas conforme a relação existente entre os tamanhos dos dedos e dos metatarsos.

Conforme o tamanho dos dedos, há três tipos morfológicos de pés: o egípcio (69%), o grego (22%) e o polinésio ou quadrado (9%) (Fig. 7-14). O pé egípcio tem o primeiro dedo como o maior, seguido do segundo, terceiro, quarto e quinto dedos. Em relação ao pé grego, o segundo dedo é maior que o primeiro, enquanto no pé polinésio ou quadrado, o primeiro e o segundo dedos têm tamanhos semelhantes.

A classificação morfológica do pé também pode ser feita a partir da relação de tamanho entre os primeiro e segundo metatarsos (Fig. 7-15). Quando o primeiro metatarso é menor que o segundo (56% dos casos), o pé é classificado como *Index Minus*. A semelhança de tamanho entre os primeiro e segundo metatarsos caracteriza o *Index Plus Minus* (28%). Em uma minoria dos casos (16%), o primeiro metatarso é maior que o segundo, situação que é conhecida como *Index Plus*.

As diferentes combinações entre os tamanhos dos dedos e dos metatarsais permitem diferentes formas de distribuição irregular de carga entre os metatarsais.

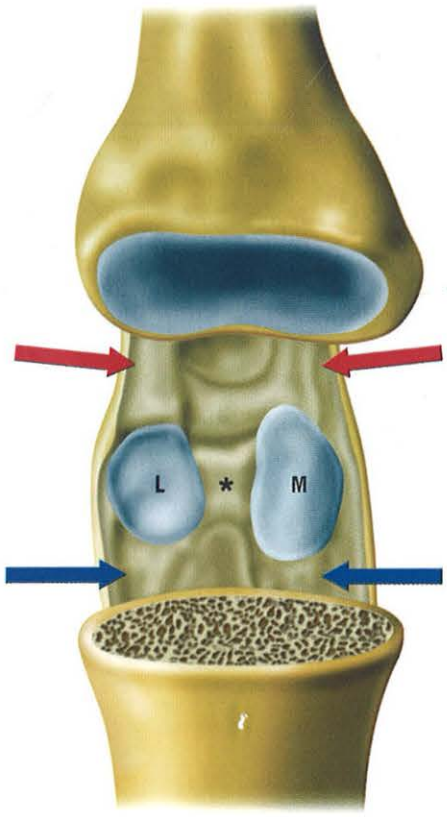

FIGURA 7-10. Articulação metatarsofalangiana do hálux. M: sesamoide medial; L: sesamoide lateral. Ligamentos sesamoidofalangianos (*setas vermelhas*). Ligamentos sesamoidometatarsais (*setas azuis*). Ligamento intersesamóideo (*asterisco*).

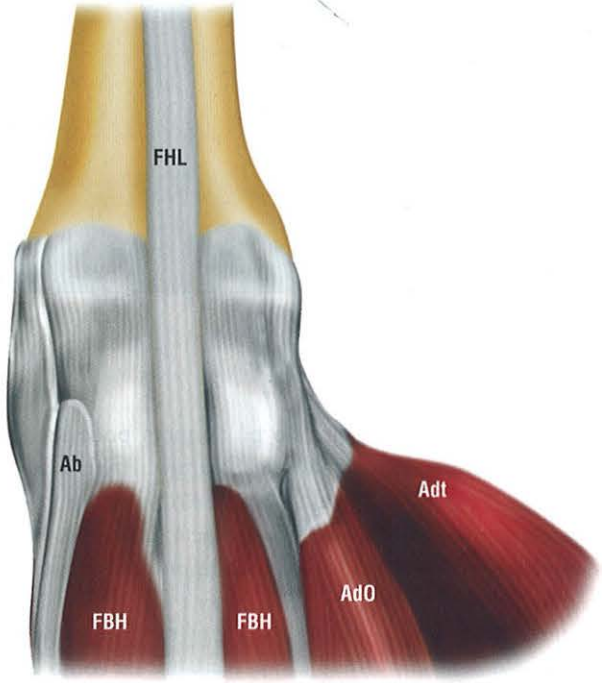

FIGURA 7-11. Articulação metatarsofalangiana do hálux: FBH: músculo flexor breve do hálux; Ab: músculo abdutor do hálux; Adt: músculo adutor do hálux transverso; AdO: músculo adutor do hálux oblíquo; FHL: músculo flexor longo do hálux.

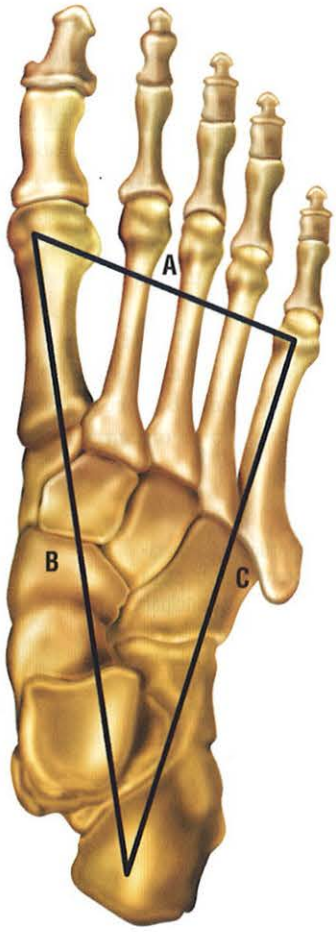

FIGURA 7-12. Arcos. A: transverso; B: medial; C: lateral.

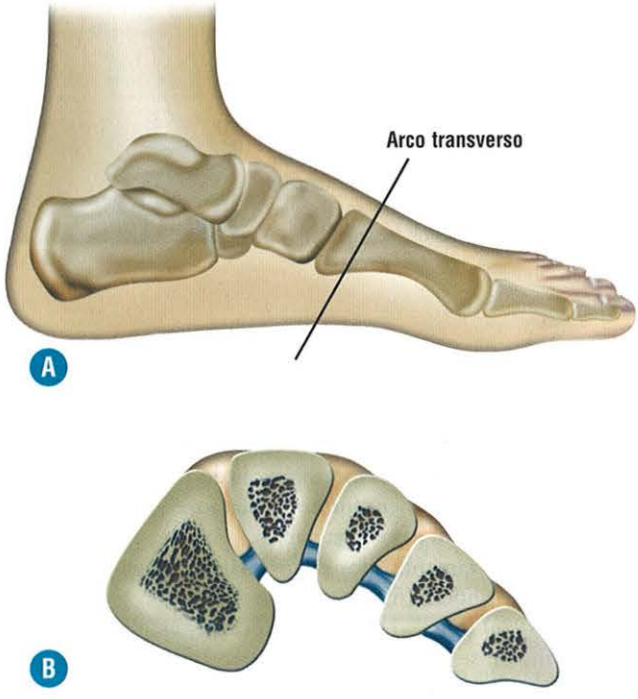

FIGURA 7-13. A-B, Arco transverso do pé.

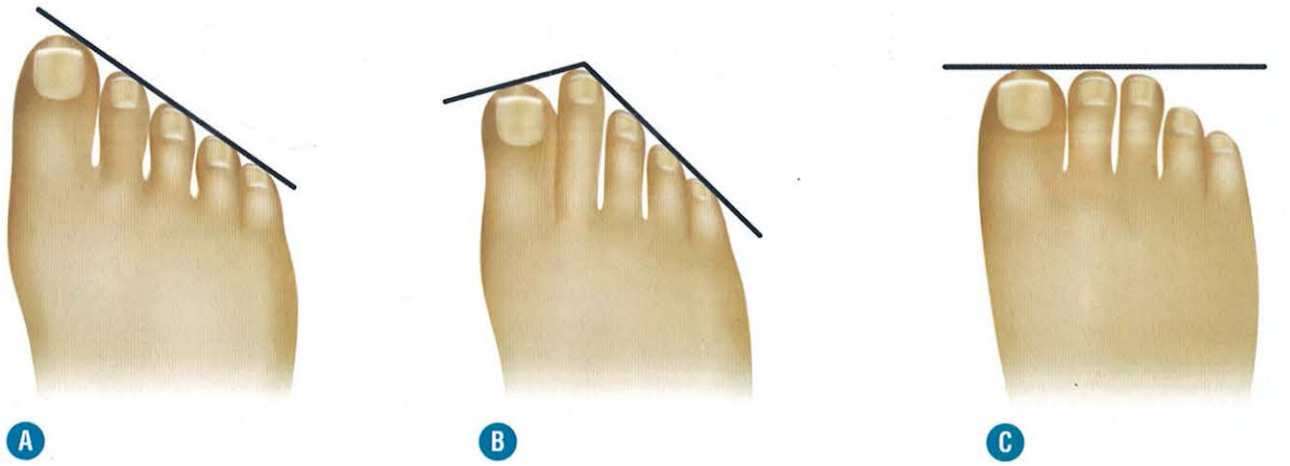

FIGURA 7-14. **A,** Pé egípcio. **B,** Pé grego. **C,** Pé quadrado.

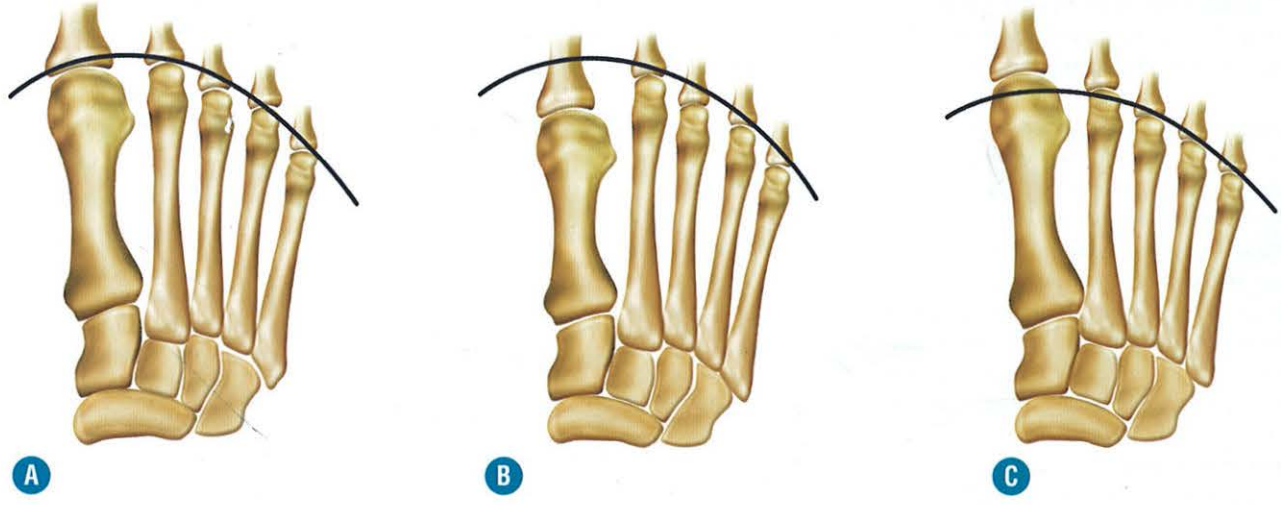

FIGURA 7-15. **A,** *Index Minus Plus.* **B,** *Index Minus.* **C,** *Index Plus*

Entre as conseqüências da má distribuição de cargas do antepé, há a insuficiência do primeiro raio. Essa é resultante de situações que levam à falha de suporte da primeira coluna do pé, como a presença de segundo ou terceiro metatarsos longos (*index minus*). Fatores que levam a alterações do primeiro metatarso (como desvio em varo, hipermobilidade e encurtamento constitucional ou iatrogênico) também levam à insuficiência do primeiro raio. Como consequência, existe uma sobrecarga mecânica nos metatarsos médios, principalmente do segundo e do terceiro. Dessa forma, ocorre uma predisposição a alterações patológicas relacionados com esses metatarsos como fratura de estresse, doença de Freiberg, instabilidade metatarsofalangiana e bursites adventícias.

Por outro lado, a distribuição irregular de carga pode levar a um aumento da pressão no primeiro dedo. As condições nas quais o primeiro dedo ou o primeiro metatarso são mais longos que os demais (pé egípcio e *Index Plus*) exercem um papel fundamental nessas situações. Como consequência, existem patologias que estão relacionadas com sobrecarga sobre a primeira metatarsofalangiana, como o hálux rígido e as sesamoidites.

METATARSALGIAS

NEUROMA DE MORTON

Os neuromas de Morton não são neoplasias verdadeiras. São resultantes de degeneração neural e de uma proliferação fibrosa decorrentes de microtraumatismos repetitivos entre os nervos interdigitais plantares e os ligamentos intermetatársicos transversos profundos. A lesão ocorre mais no terceiro espaço intermetatársico (cerca de 80% dos casos) devido à situação relativamente fixa e o maior tamanho do terceiro nervo interdigital plantar. É mais comum em mulheres que usam sapatos de salto alto e estreitos no nível do antepé (que causam posição de pé equino varo).

O melhor plano de avaliação pela RM é o coronal oblíquo, no qual o Neuroma de Morton apresenta-se como uma massa de configuração nodular na porção plantar dos espaços intemetatársicos distais. A lesão tende a ter um sinal igual ou ligeiramente maior que o do músculo nas sequências ponderadas em T1. Nas sequências ponderadas em T2, o neuroma

pode apresentar um sinal variável, sendo mais comum um hipersinal. Apesar de ser comum a impregnação pelo meio de contraste, esse achado não é necessário para estabelecer o diagnóstico (Figs. 7-16 e 7-17).

É importante salientar que as melhores sequências para a detecção de Neuromas de Morton são as sequências ponderadas em T1, sem supressão do sinal da gordura, que permitem uma boa diferenciação entre o hipossinal do tecido fibroso do Neuroma em relação ao hipersinal dos planos gordurosos adjacentes.

Em alguns casos, identifica-se, no espaço interdigital, uma obliteração do feixe neurovascular interósseo plantar, sem caracterização de imagem nodular típica. Essa é uma situação limítrofe, relativamente frequente, na qual ainda não há evidência estabelecida de correlação com quadros clínicos positivos.

O quadro clínico típico de Neuroma de Morton é de parestesia interdigital, irradiando para os dedos adjacentes aos espaços interdigitais acometidos, além de dor à compressão local ou durante o apoio plantar com calçados apertados.

Neuromas podem ser detectados em pacientes assintomáticos. Geralmente, os neuromas relacionados com sintomas clínicos positivos têm diâmetro transverso maior ou igual a 0,4 cm.

Por meio da US, o neuroma apresenta uma morfologia fusiforme ou arredondada bem-definida, é hipoecoico e encontra-se localizado na porção plantar dos espaços intermetatársicos distais. O exame é feito com o paciente em decúbito dorsal, com o joelho em extensão e o pé em flexão neutra. A avaliação pode ser feita por meio da face plantar do antepé, com o auxílio de compressões laterais das cabeças dos metatarsianos (Fig. 7-18). Durante a compressão, o neuroma apresenta um deslocamento plantar, facilitando a sua visualização (Fig. 7-19). Essa técnica também ajuda na diferenciação entre o neuroma e a bursa intermetatársica, já que o ligamento intermetatársico tranverso profundo impede o deslocamento plantar da bursa.

O exame ultrassonográfico também pode ser realizado pela face dorsal do antepé (Fig. 7-20). Essa técnica é preferível nos casos em que hiperceratoses cutâneas limitam a progressão do feixe ultrassonográfico através da planta do pé. O neuroma pode ser visualizado nos planos sagital e coronal. Essa maneira de examinar permite também uma melhor avaliação da bursa intermetatársica, que se encontra dorsal e proximal ao neuroma. O exame também pode ser complementado pela compressão plantar na região estudada com o polegar esquerdo, permitindo ao examinador a visualização de toda a espessura do espaço estudado, já que todos os tecidos moles sofrem um deslocamento dorsal, ficando mais próximo do transdutor. Essa manobra também auxilia na diferenciação de uma lesão localizada no interespaço entre bursite e neuroma de Morton. Após a compressão, a bursa intermetatársica preenchida por líquido tende a alterar a sua morfologia, enquanto o neuroma permanece com a mesma forma.

BURSITES

As bursites do antepé podem envolver tanto as bursas intermetatársicas com as bursas adventícias abaixo das cabeças dos metatarsos.

As bursas intermetatársicas localizam-se dorsalmente aos ligamentos intermetatársicos transversos profundos, entre os tendões interósseos plantares e dorsais, nos espaços intermetatársicos. O diagnóstico de bursite intermetatársica pela Ressonância Magnética é feita com a caracterização de acúmulo líquido nessas bursas, melhor visualizada em cortes coronais nas sequências ponderadas em T2 com supressão de gordura. Após a injeção de contraste endovenoso, ocorre realce periférico.

Pequenos acúmulos líquidos menores que 0,2 cm, sem realce pelo contraste, podem ser fisiológicos e, portanto, são achados inespecíficos, que devem ser descritos para correlação clínica posterior.

As bursas adventícias não são bursas verdadeiras. São cavidades do tecido subcutâneo formadas pela degeneração do tecido conjuntivo secundária ao atrito e à pressão local. As bursites adventícias costumam ocorrer sob as cabeças metatarsais, resultante de sobrecarga mecânica. As variações morfológicas do pé contribuem para determinar sob qual metatarso se desenvolverá a bursite, ocorrendo sob os quais estão expostas a sobrecarga. O diagnóstico é feito pela caracterização de coleções líquidas no tecido subcutâneo sob as cabeças dos metatarsos, bem visualizadas através da RM (Fig. 7-21) e da US.

DOENÇA DE FREIBERG

A doença de Freiberg é caracterizada do ponto de vista patológico por colapso do osso subcondral, osteonecrose e fissuras cartilaginosas da porção plantar das cabeças metatarsais. Envolve as cabeças dos segundo e terceiro metatarsais em mais de 95% dos casos, sendo o segundo mais comumente envolvido. É frequentemente observada em pacientes adolescentes do sexo feminino expostas a fatores que levam a uma sobrecarga das cabeças metatarsais médias, como o uso de sapato de salto alto. Existe controvérsia em relação à sua etiologia, acreditando-se que seja multifatorial, podendo estar relacionada com osteocondrose da cabeça metatarsal, alterações vasculares ou mesmo com fatores traumáticos.

Pode ser diagnosticada tanto pela radiografia simples (em casos de colapso ósseo já instalado) como pela Ressonância Magnética (Figs. 7-22 e 7-23). Os achados dependem da fase em que se encontra a patologia, e os estágios influem na conduta terapêutica (Tabela 7-1).

Os estágios I e II são tratados de maneira conservadora. Os estágios III e IV exigem tratamento cirúrgico, que pode corresponder a debridamento, osteotomia e artroplastia.

TABELA 7-1. Estágios da Doença de Freiberg

Estágio I	Fissura da epífise
Estágio II	Depressão central articular
Estágio III	Depressão central articular com projeções medial e lateral
Estágio IV	Fratura com formação de corpo livre na porção central e projeções marginais lateral e medial
Estágio V	Deformidade da cabeça metatarsal e perda do espaço articular

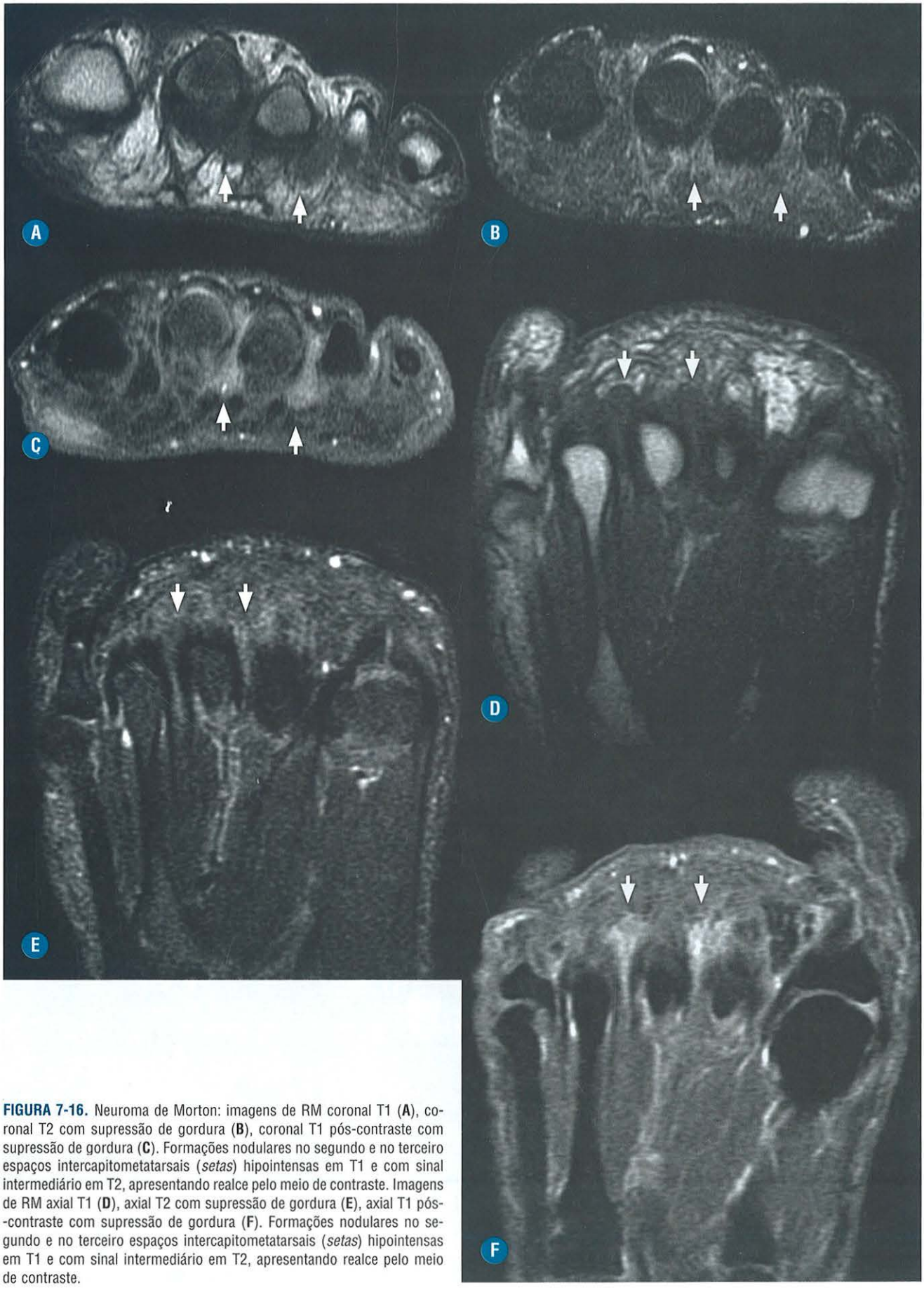

FIGURA 7-16. Neuroma de Morton: imagens de RM coronal T1 (**A**), coronal T2 com supressão de gordura (**B**), coronal T1 pós-contraste com supressão de gordura (**C**). Formações nodulares no segundo e no terceiro espaços intercapitometatarsais (*setas*) hipointensas em T1 e com sinal intermediário em T2, apresentando realce pelo meio de contraste. Imagens de RM axial T1 (**D**), axial T2 com supressão de gordura (**E**), axial T1 pós-contraste com supressão de gordura (**F**). Formações nodulares no segundo e no terceiro espaços intercapitometatarsais (*setas*) hipointensas em T1 e com sinal intermediário em T2, apresentando realce pelo meio de contraste.

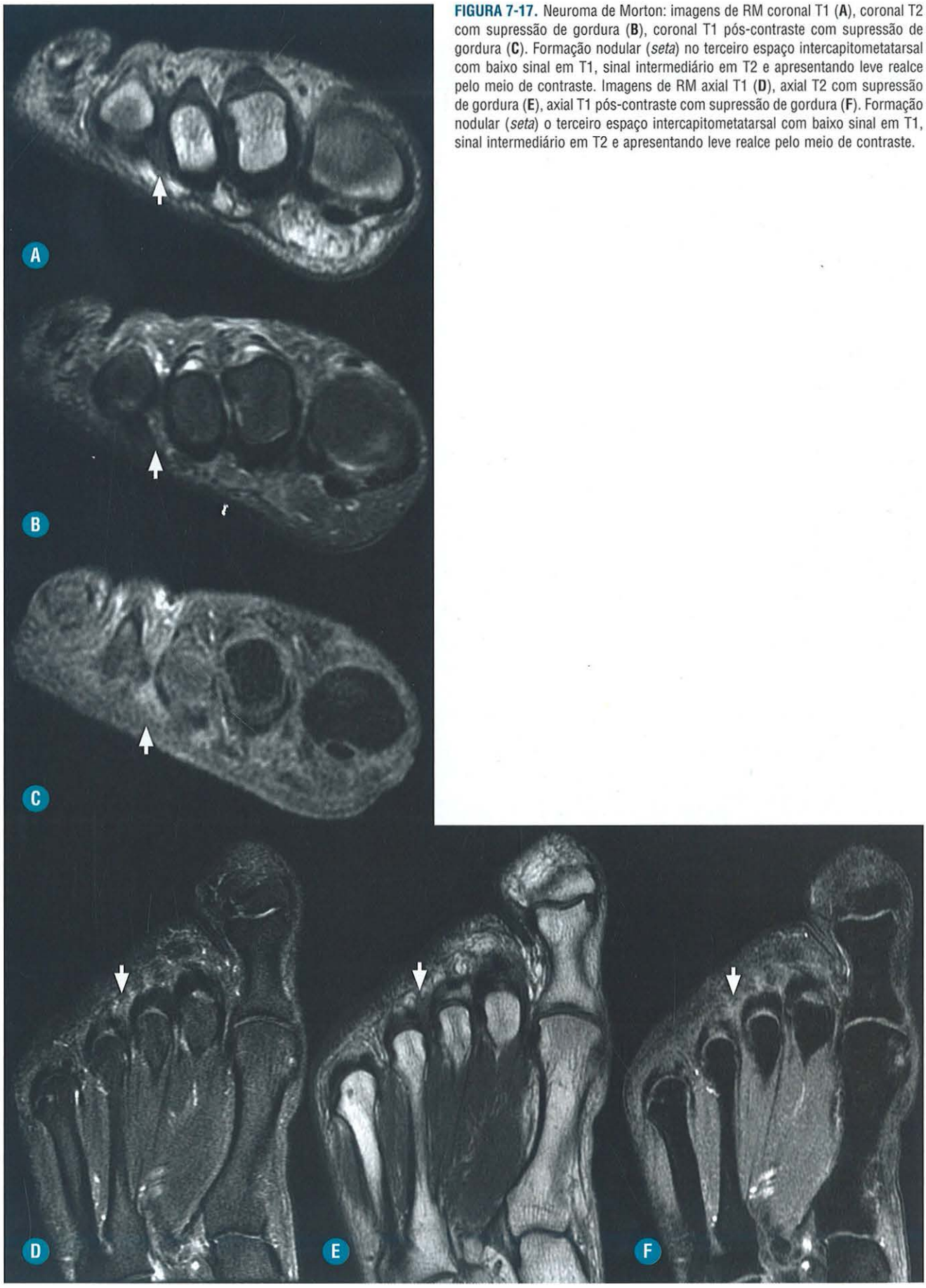

FIGURA 7-17. Neuroma de Morton: imagens de RM coronal T1 (**A**), coronal T2 com supressão de gordura (**B**), coronal T1 pós-contraste com supressão de gordura (**C**). Formação nodular (*seta*) no terceiro espaço intercapitometatarsal com baixo sinal em T1, sinal intermediário em T2 e apresentando leve realce pelo meio de contraste. Imagens de RM axial T1 (**D**), axial T2 com supressão de gordura (**E**), axial T1 pós-contraste com supressão de gordura (**F**). Formação nodular (*seta*) o terceiro espaço intercapitometatarsal com baixo sinal em T1, sinal intermediário em T2 e apresentando leve realce pelo meio de contraste.

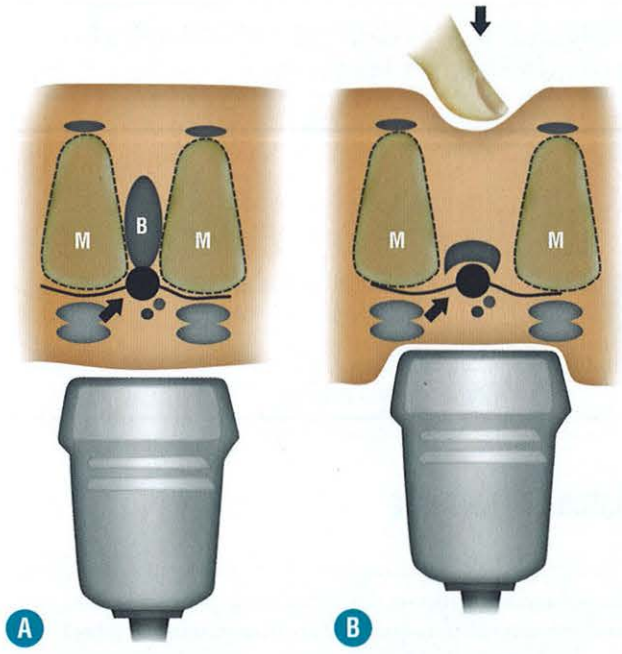

FIGURA 7-18. Técnica de avaliação do neuroma de Morton por meio da ultrassonografia, com visualização da face plantar. **A,** Posicionamento do transdutor no eixo coronal, no nível do espaço intercapitometatarsal. **B,** Compressão do dorso do pé com o polegar e a planta com o transdutor, o que leva à protrusão do neuroma do nervo interdigital plantar por entre as cabeças dos metatarsos. B: bursa intermetatársica; M: cabeças dos metatarsos; *seta*: nervo interdigital plantar.

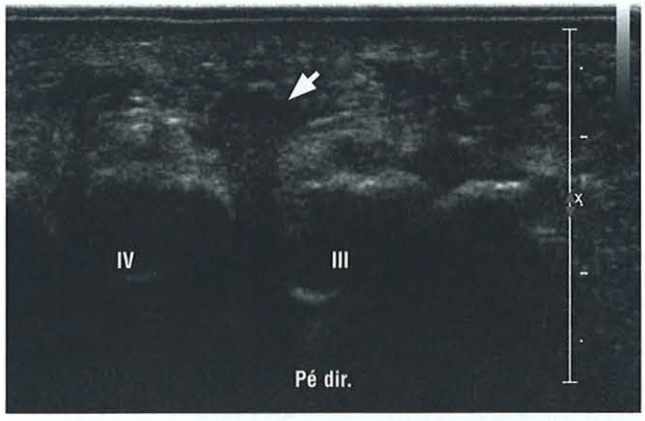

FIGURA 7-19. Neuroma de Morton (US). Formação nodular na face plantar do antepé entre as cabeças do terceiro e do quarto metatarsais (*seta*).

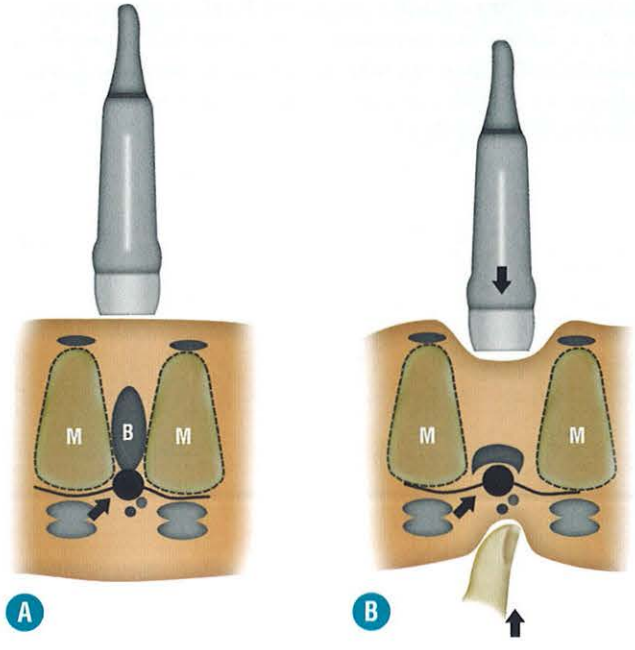

FIGURA 7-20. Técnica de avaliação do neuroma de Morton por meio da US, com visualização da face dorsal: posicionamento do transdutor no eixo sagital, no nível do espaço intercapitometatarsal (**A**). Compressão da planta do pé com o polegar e do dorso com o transdutor, o que leva à alteração da morfologia da bursa intermetatársica e a um deslocamento dorsal do nervo interdigital plantar (**B**). B: bursa intermetatársica; M: cabeças dos metatarsos; *seta*: nervo interdigital plantar.

TABELA 7-2. Classificação das fraturas por estresse segundo Fredericson

Grau 1	Edema periosteal leve a moderado em T2 Medular óssea normal em T1 e T2
Grau 2	Edema periosteal moderado/intenso em T2 Edema medular em T2. T1 normal
Grau 3	Edema periosteal intenso em T2 Edema medular em T1 e T2
Grau 4	Edema medular em T1 e T2 Traço de fratura visível

FRATURA DE ESTRESSE

As fraturas de estresse ocorrem de maneira mais comum nas porções médias e distais dos metatarsos, principalmente o segundo, o terceiro e o quarto. São frequentemente observadas em corredores, bailarinas e em pacientes expostos a fatores que levam à sobrecarga dos metatarsais médios, como arco anterior retificado e situações que levam à insuficiência do primeiro raio (pé grego e *Index Minus).*

Nos primeiros 5 a 14 dias iniciais, ocorre reabsorção osteoclástica do segmento ósseo acometido como reação ao estresse. Nessa fase, as radiografias geralmente são normais. Já a RM pode evidenciar, a depender do grau da lesão, edema periosteal, edema da medular óssea ou mesmo o próprio traço de fratura (Fig. 7-24), conforme mostrados na classificação de Fredericson (Tabela 7-2).

A fase inicial é seguida por um aumento da vascularização, com formação de calo ósseo endosteal e periosteal, que costuma ser bem visualizada em ambos os métodos.

INSTABILIDADE METATARSOFALANGIANA

É caracterizada pela degeneração e rotura da inserção falangiana da placa plantar metatarsofalangiana do segundo ao quinto dedos. Frequentemente, está associada à progressão para lesão do complexo colateral e retração proximal da placa plantar. O diagnóstico pode ser feito pela US (Fig. 7-25) e, mais facilmente, pela RM.

Com a RM, a lesão da inserção falangiana da placa plantar é mais bem vista pelos planos sagitais na sequência ponderada em T2 com supressão de gordura (Fig 7-26). Já a rotura dos ligamentos colaterais é mais bem observada nos cortes coronais oblíquos da mesma sequência (Fig. 7-27).

A segunda articulação metatarsofalangiana é a mais acometida, pois fatores anatômicos e comportamentais que levam à sua sobrecarga são mais comuns. Entre esses fatores, destacam-se o uso de calçados com salto alto e estreitos no nível do antepé, além de variações anatômicas como o *index minus* e o pé grego (condições que alguns ortopedistas denominam "síndrome do segundo raio"). Em um estágio inicial, a instabilidade leva a um quadro de sinovite da metatàrsofalangiana, podendo evoluir para subluxação e luxação plantar da cabeça do metatarso quando não tratada.

HÁLUX RÍGIDO

Hálux rígido é uma condição clínica caracterizada por dor e pela progressiva limitação à movimentação da primeira articulação metatarsofalangiana. Está relacionada com uma redução do espaço articular, com formação osteofitária e proliferação óssea. A sua etiologia parece ser determinada por sobrecarga mecânica e microtraumatismos repetitivos da cabeça do primeiro metatarso, e variações morfológicas que levam à sobrecarga do primeiro raio como o pé egípcio e o *Index plus* desempenham um papel importante na predisposição para a patologia.

Em estágios iniciais, a dor local é o sinal clínico mais importante. O quadro pode evoluir para rigidez articular em estágios mais avançados, associada a uma atitude em flexão da primeira metatarsofalangiana. Essas alterações são acompanhadas de reações osteofitárias marginais articulares, principalmente na porção dorsal.

Do ponto de vista de imagem, na fase inicial, nota-se uma condensação da superfície condral. Progressivamente, o espaço articular é reduzido, e as reações osteofitárias deformam a cabeça metatarsal. Em estágios avançados, as formações osteofitárias tornam-se proeminentes, e o espaço articular torna-se acentuadamente reduzido (Fig. 7-28), podendo ocorrer anquilose. Os sinais típicos de hálux rígido são uma cabeça metatársica relativamente retificada, lesões osteocondrais metatarsofalangianas e osteofitose dorsal.

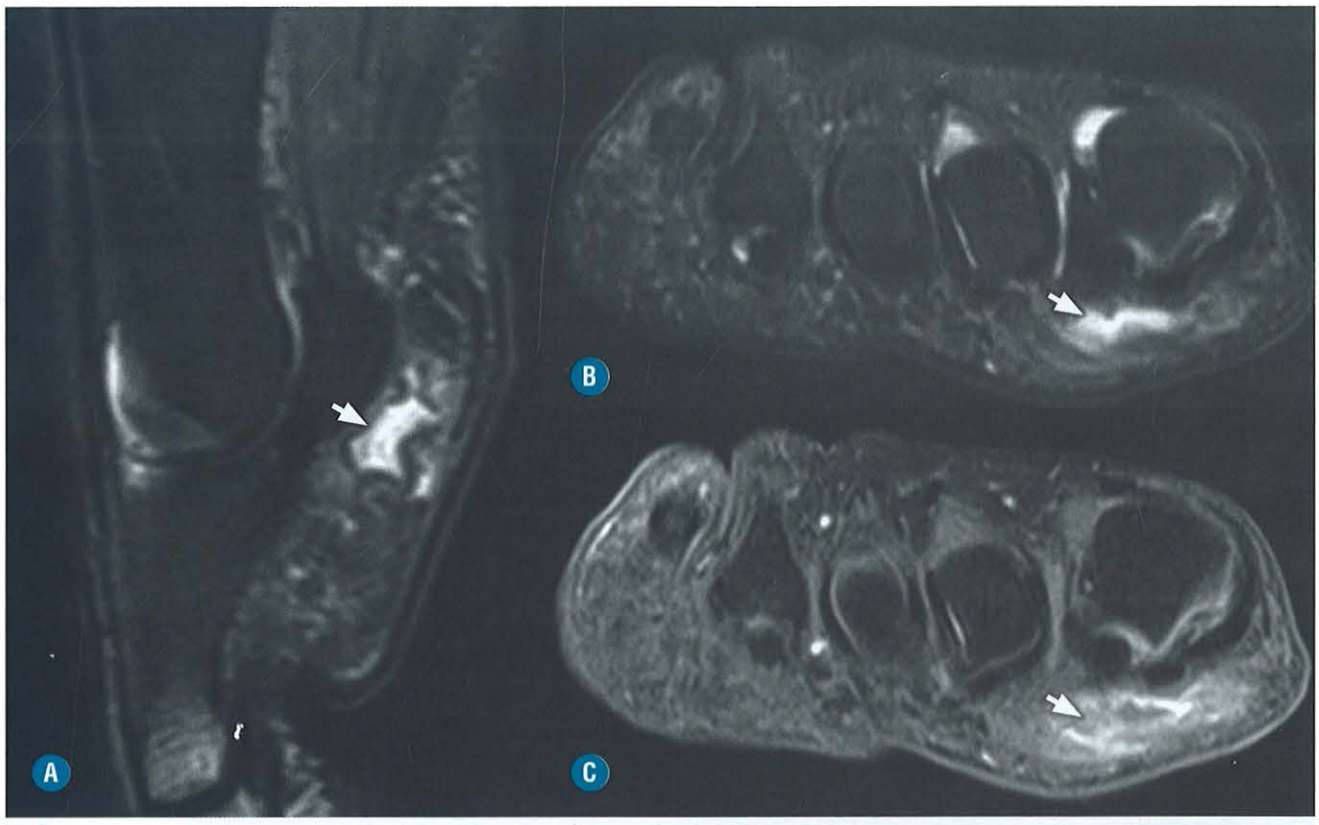

FIGURA 7-21. Bursite adventícia. Imagens de RM Sagital T2 FAT SAT (**A**), coronal T2 FAT SAT (**B**) e coronal T1 FAT SAT PÓS-GADOLÍNIO (**C**). Formação de bursa adventícia sob o sesamoide medial, com realce periférico pelo meio de contraste (*setas*).



FIGURA 7-22. Doença de Freiberg. Imagem radiográfica do pé mostrando remodelamento da cabeça do segundo metatarso (*seta*). (*Cortesia da Dra. Maria Antonieta T. A. Oliveira.*)

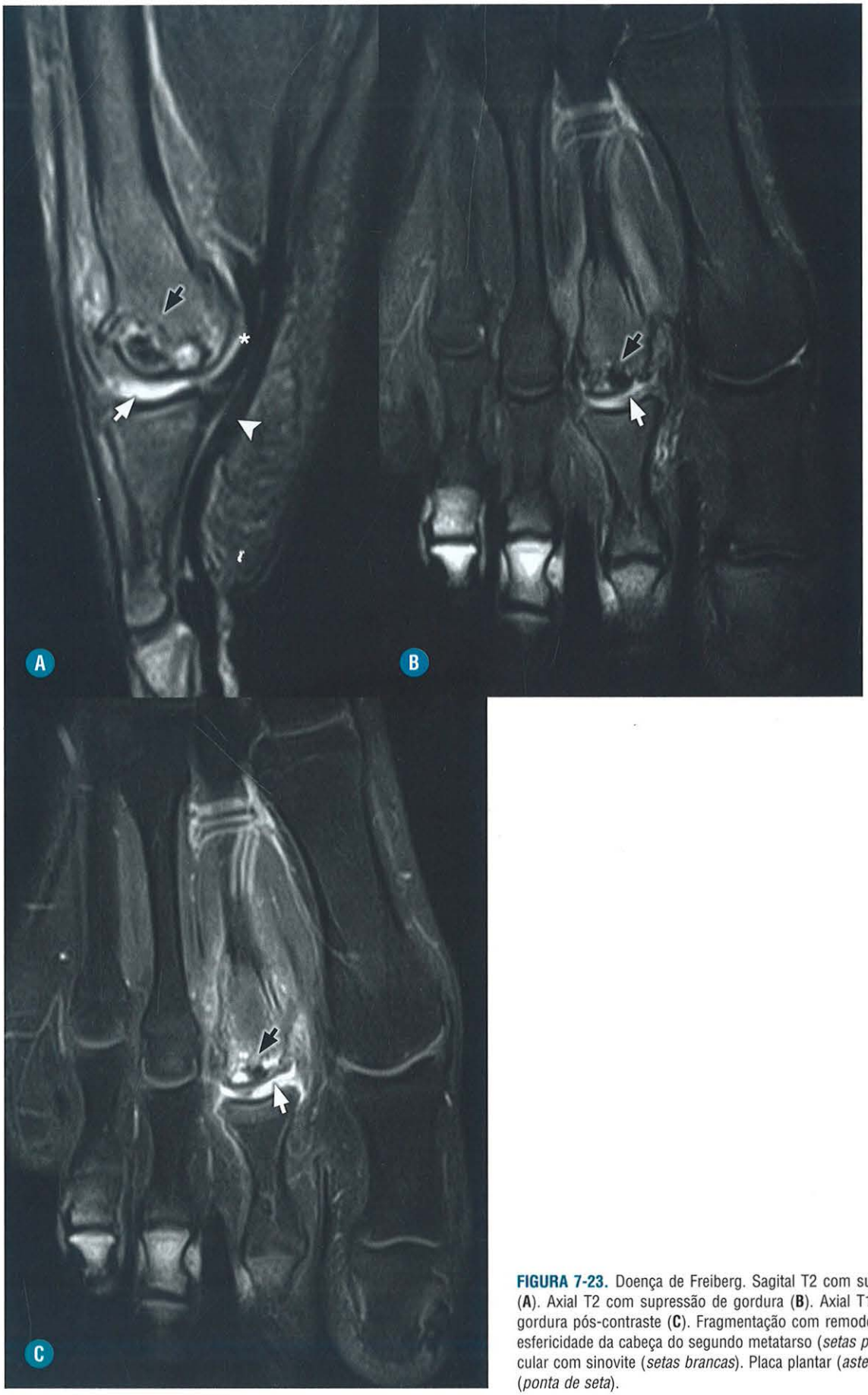

FIGURA 7-23. Doença de Freiberg. Sagital T2 com supressão de gordura (**A**). Axial T2 com supressão de gordura (**B**). Axial T1 com supressão de gordura pós-contraste (**C**). Fragmentação com remodelamento e perda da esfericidade da cabeça do segundo metatarso (*setas pretas*). Derrame articular com sinovite (*setas brancas*). Placa plantar (*asterisco*). Tendão flexor (*ponta de seta*).

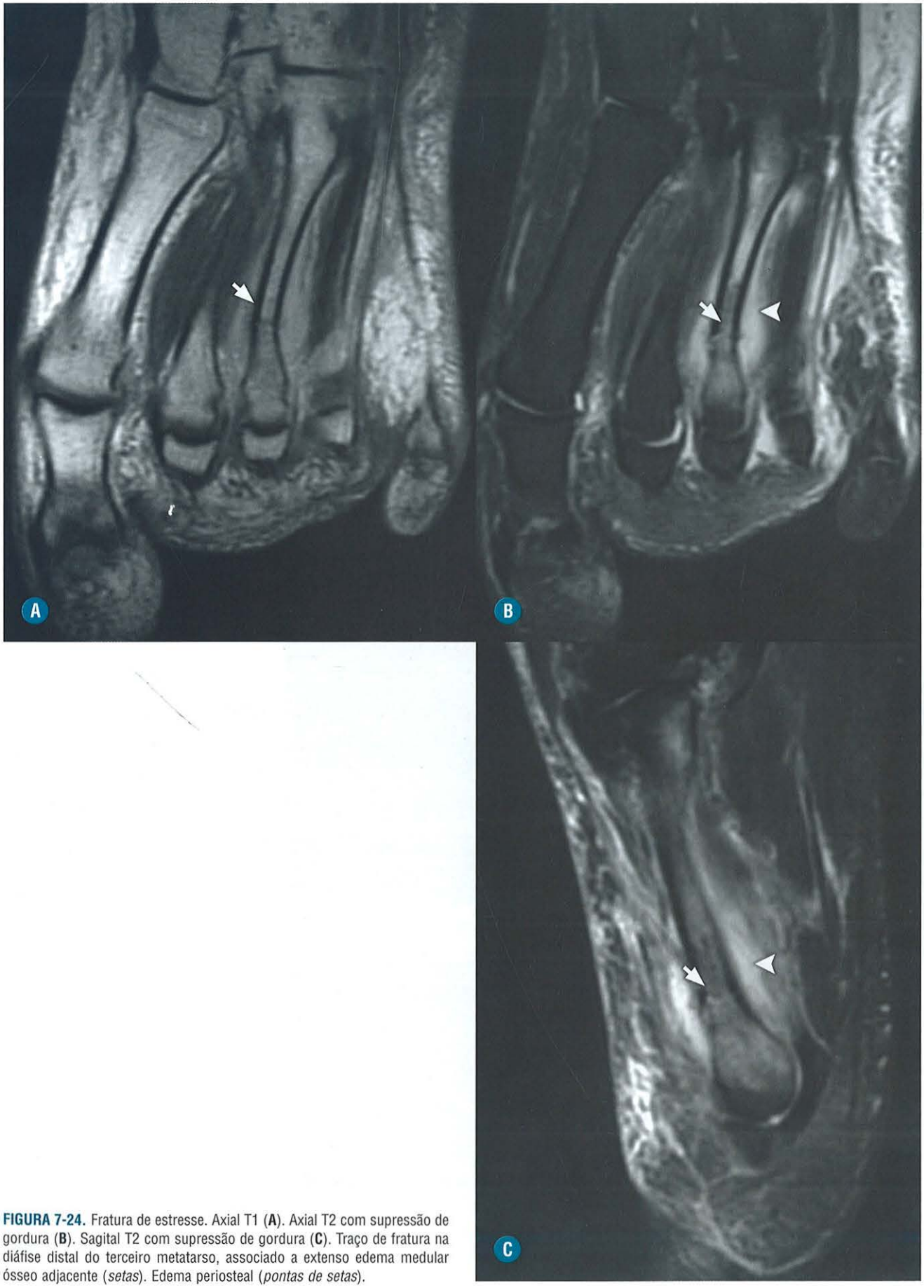

FIGURA 7-24. Fratura de estresse. Axial T1 (**A**). Axial T2 com supressão de gordura (**B**). Sagital T2 com supressão de gordura (**C**). Traço de fratura na diáfise distal do terceiro metatarso, associado a extenso edema medular ósseo adjacente (*setas*). Edema periosteal (*pontas de setas*).

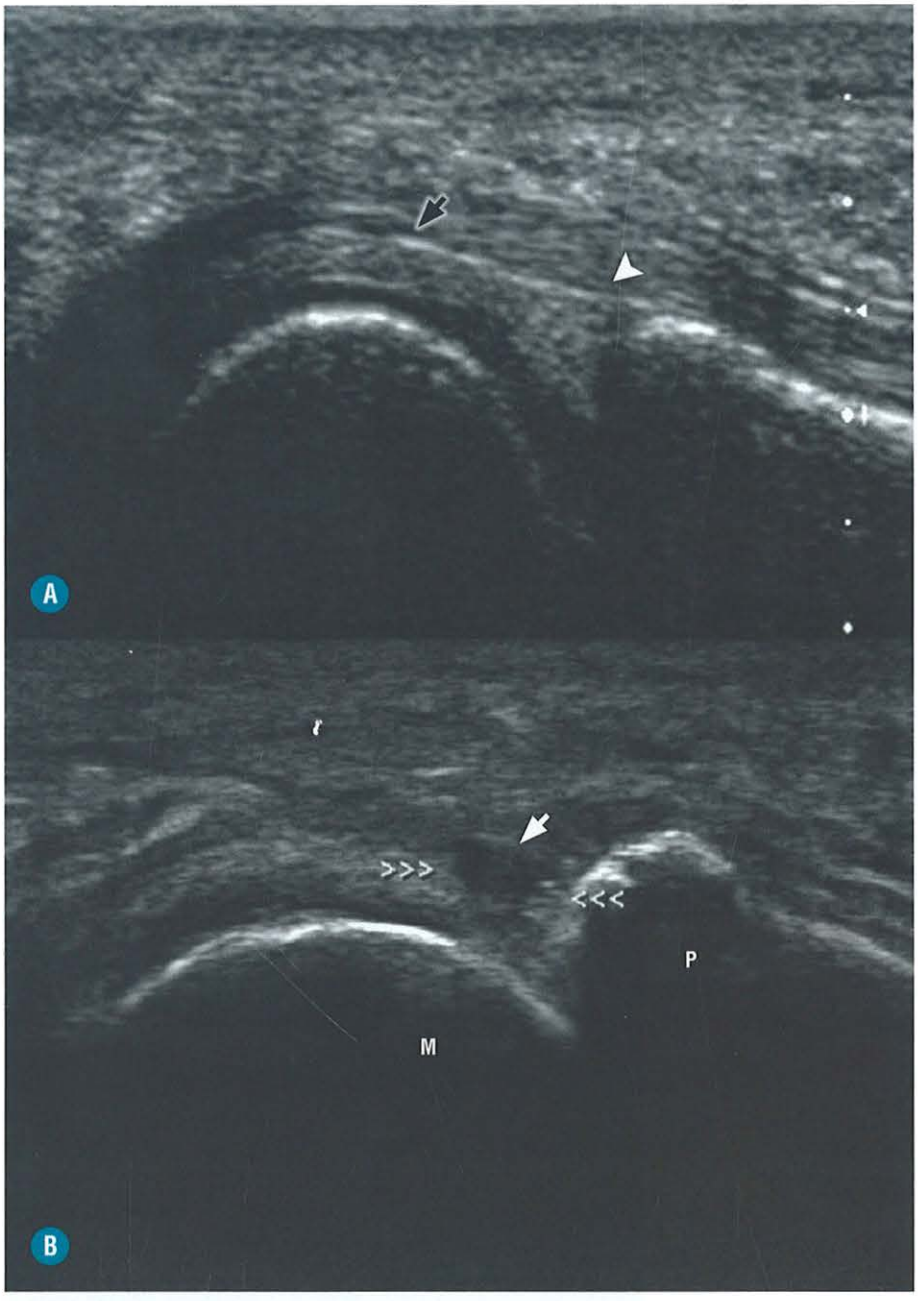

FIGURA 7-25. Lesão de placa plantar (ultrassonografia). Cortes ultrassonográficos sagitais no nível das articulações metatarsofalangianas (**A** e **B**). (**A**) Aspecto ultrassonográfico normal da placa plantar (*seta preta*), com a sua inserção na base da falange proximal (*ponta de seta).* (**B**) Rotura da inserção falangeana da placa plantar (*seta branca*). M: metatarso; P: falange proximal. Caso cedido pela dra. Maria Antonieta T. A. Oliveira.



FIGURA 7-26. Lesão de placa plantar. Sagital T2 FAT SAT. Alteração degenerativa/lesão parcial da inserção falangiana da placa plantar (*ponta de seta*). Derrame articular com sinovite (*seta*).



FIGURA 7-27. Lesão de placa plantar. **A,** Sagital T2 FAT SAT. **B,** Coronal T2 FAT SAT. Rotura da inserção falangiana da placa plantar da segunda metatarsofalangiana (*seta preta*). Rotura do ligamento colateral lateral acessório (*seta branca*). Placa plantar (*asterisco*). Tendões flexores (*ponta de seta*).



FIGURA 7-28. Hálux rígido. Exames radiográficos em AP (**A**) e perfil (**B**). Paciente com rigidez do hálux, apresentando redução do espaço articular da primeira metatarsofalangiana (*seta preta*). Acentuado osteófito dorsal (*seta branca*).

PATOLOGIAS DOS SESAMOIDES DO HÁLUX

Em situações que levam à sobrecarga mecânica da cabeça do primeiro metartaso, os sesamoides do hálux ficam expostos a patologias traumáticas ou de estresse. Como o sesamoide medial sofre uma maior carga durante a fase final do ciclo da marcha, esse ossículo apresenta essas patologias de maneira mais frequente.

Em casos mais leves, os sesamoides apresentam uma reação inflamatória ao estresse, denominada clinicamente sesamoidite. Essa alteração é observada através da RM como uma elevação do sinal em T2 e um sinal baixo ou intermediário em T1 no sesamoide acometido. Nos casos de fratura de estresse do sesamoide, também é possível observar uma traço de fratura nas sequências ponderadas em T1.

As fraturas dos sesamoides com diástase são mais bem visibilizadas nos planos sagital e axial. Em casos agudos, existe edema na medular dos fragmentos ósseos, caracterizada por hiperintensidade nas sequências ponderadas em T2 e hipointesidade em T1. O diagnóstico diferencial se dá com o sesamoide bipartido. Nesses casos, as margens oponentes são mais arredondadas e lisas do que nas linhas de fratura. Além disso, nos casos de sesamoide bipartido, os dois componentes juntos geralmente são maiores do que um sesamoide não partido. Eventualmente, podemos observar necrose de um dos fragmentos do sesamoide fraturado como complicação, caracterizada por ausência de realce após o uso do contraste endovenoso (Fig. 7-29).

Em casos mais acentuados de sobrecarga mecânica, é possível ocorrer fratura cominutiva do sesamoide. Como complicação, é frequente a ocorrência de necrose, diagnosticada como fragmentação, redução volumétrica e ausência de realce após o uso do contraste endovenoso (Fig. 7-30).

As lesões do complexo ligamentar da metatarsofalangiana do hálux são genericamente conhecidas na literatura como *Turf Toe*. O mecanismo de trauma causador mais comum é a hiperextensão da cápsula plantar da primeira metatarsofalangiana, resultante de uma carga axial aplicada ao tornozelo com o antepé fixo em uma posição de hiperdorsiflexão. Os ligamentos sesamoidofalangianos, apesar de serem os mais espessos, são os que mais sofrem lesão (Figs. 7-31 e 7-32). Os ligamentos metatarsosesamoidais, intersesamoidal e os colaterais, bem como os tendões flexores, adutores e abdutores do hálux também podem sofrer lesão de maneira associada ou isolada.

Existe uma variação do *Turf Toe* que leva à lesão da cápsula articular dorsal da metatarsofalangiana. O mecanismo de trauma está relacionado com a hiperflexão do hálux. Essa lesão ocorre com frequência em jogadores de vôlei de praia, sendo conhecido como *Sand Toe*.

HÁLUX VALGO

O hálux valgo é caracterizado pela angulação lateral da falange proximal em relação ao primeiro metatarso. É a patologia mais frequente do antepé, sendo significativamente mais frequente no sexo feminino (ocorre em 15 mulheres para cada homem). A situação que mais influi para essa predominância é o uso de calçados com frente triangular que levam a uma restrição do antepé, exercendo uma forte pressão valgisante sobre o hálux. Fatores morfológicos também têm um papel importante na etiologia: um hálux longo acompanhado de um primeiro metatarsal curto constitui a predisposição ideal para a formação do hálux valgo.

Além do desvio em valgo da falange, existe também, com frequência, espessamento do ligamento colateral medial da primeira metatarsofalangiana, um desvio em varo do metatarso, acompanhados de subluxação lateral dos sesamoides e dos tendões extensores e flexores do primeiro dedo. Essas alterações determinam uma redução relativa do tamanho do primeiro raio, levando à sobrecarga mecânica do segundo dedo, o que predispõe a patologias na segunda metatarsofalangiana.

A avaliação do hálux valgo se dá com a radiografia simples. Com a análise das imagens obtidas com a incidência em anteroposterior com carga, é possível estabelecer o diagnóstico e a sua graduação por meio das medidas dos seguintes parâmetros:

- Ângulo do hálux valgo (Fig. 7-33): é o ângulo que define o hálux valgo e estabelece primariamente a sua gravidade. Formado pelas linhas traçadas nos eixos do primeiro metatarsal e da falange proximal (Tabela 7-3).
- Ângulo entre o primeiro e o segundo metatarsais (Fig. 7-33): avalia o grau de varo do primeiro metatarsal. Essa avaliação é importante, pois a tendência cirúrgica atual é de se corrigir o varo do primeiro metatarsal por meio de uma osteotomia, de modo que se realinhe o primeiro raio. O grau de varo do primeiro metatarsal influi no tipo de osteotomia realizada. O ângulo é formado traçando-se linhas ao longo dos eixos do primeiro e do segundo metatarsais (Tabela 7-4).
- Ângulo articular metatarsal distal (Fig. 7-34): junto com o ângulo formado entre o primeiro e o segundo metatarsais, influi no tipo de osteotomia para correção do varo do primeiro metatarsal. Traça-se uma linha no eixo do metatarsal e outra ao longo da superfície articular. Uma terceira linha é traçada perpendicular à linha do eixo metatarsal. O ângulo avaliado é o formado entre essa terceira linha e a da superfície articular.
- Valor normal: < 10°.

TABELA 7-3. Ângulo do hálux valgo

Normal	< 15°
Leve	< 20°
Moderado	20°-40°
Severo	> 40°

TABELA 7-4. Ângulo entre o primeiro e o segundo metatarsos

Normal	< 9°
Leve	< 11°
Moderado	11°-15°
Severo	> 15°

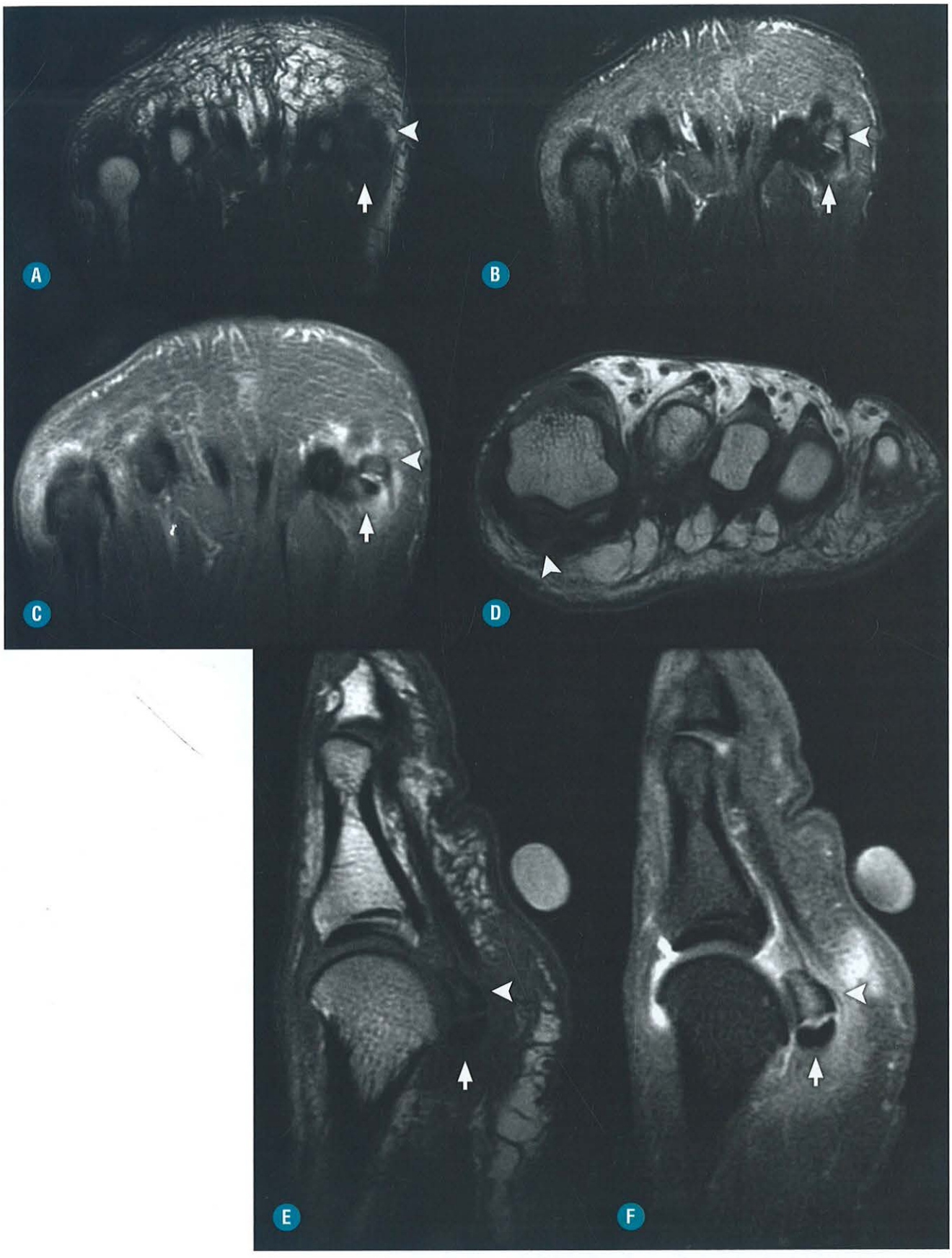

FIGURA 7-29. Necrose de sesamoide pós-fratura. Imagens de RM nos cortes axial T1 (**A**), axial T2 FAT SAT (**B**), axial T1 FAT SAT pós-gadolínio (**C**), coronal T1 (**D**), sagital T1 (**E**) e sagital T1 FAT SAT pós-gadolínio (**F**). Fratura transversa no terço proximal do sesamoide medial do hálux. O fragmento proximal (*setas*) não apresenta realce pelo contraste (sinais de necrose). O fragmento distal (*pontas de seta*) encontra-se edemaciado e vascularizado.

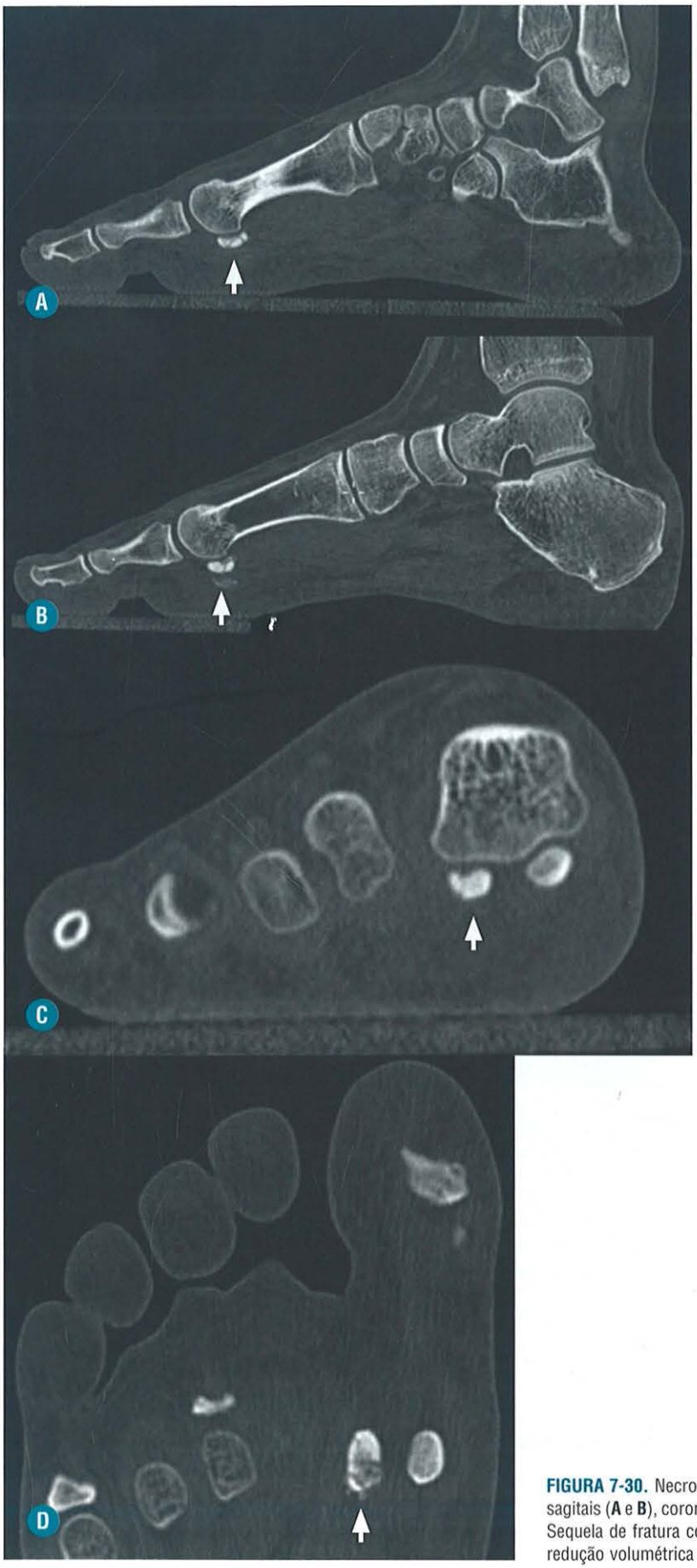

FIGURA 7-30. Necrose do osso sesamoide medial após fratura. Reconstruções sagitais (**A** e **B**), coronal (**C**) e axial (**D**) de exame de tomografia computadorizada. Sequela de fratura cominutiva do sesamoide lateral, que apresenta esclerose e redução volumétrica (*setas*).



FIGURA 7-30. (CONT.) Necrose do osso sesamoide medial após fratura (*ponta de seta*). Imagens de RM nos cortes axial T1 (**E**), axial T1 FAT SAT pós-gadolínio (**F**), coronal T1 (**G**), coronal T1 FAT SAT pós-gadolínio (**H**) e sagital T1 FAT SAT pós-gadolínio (**I**). Sequela de fratura do sesamoide lateral, que se apresenta esclerótico, de contornos irregulares e hipovascularizado (*setas*). Área de esteatonecrose do coxim gorduroso plantar.

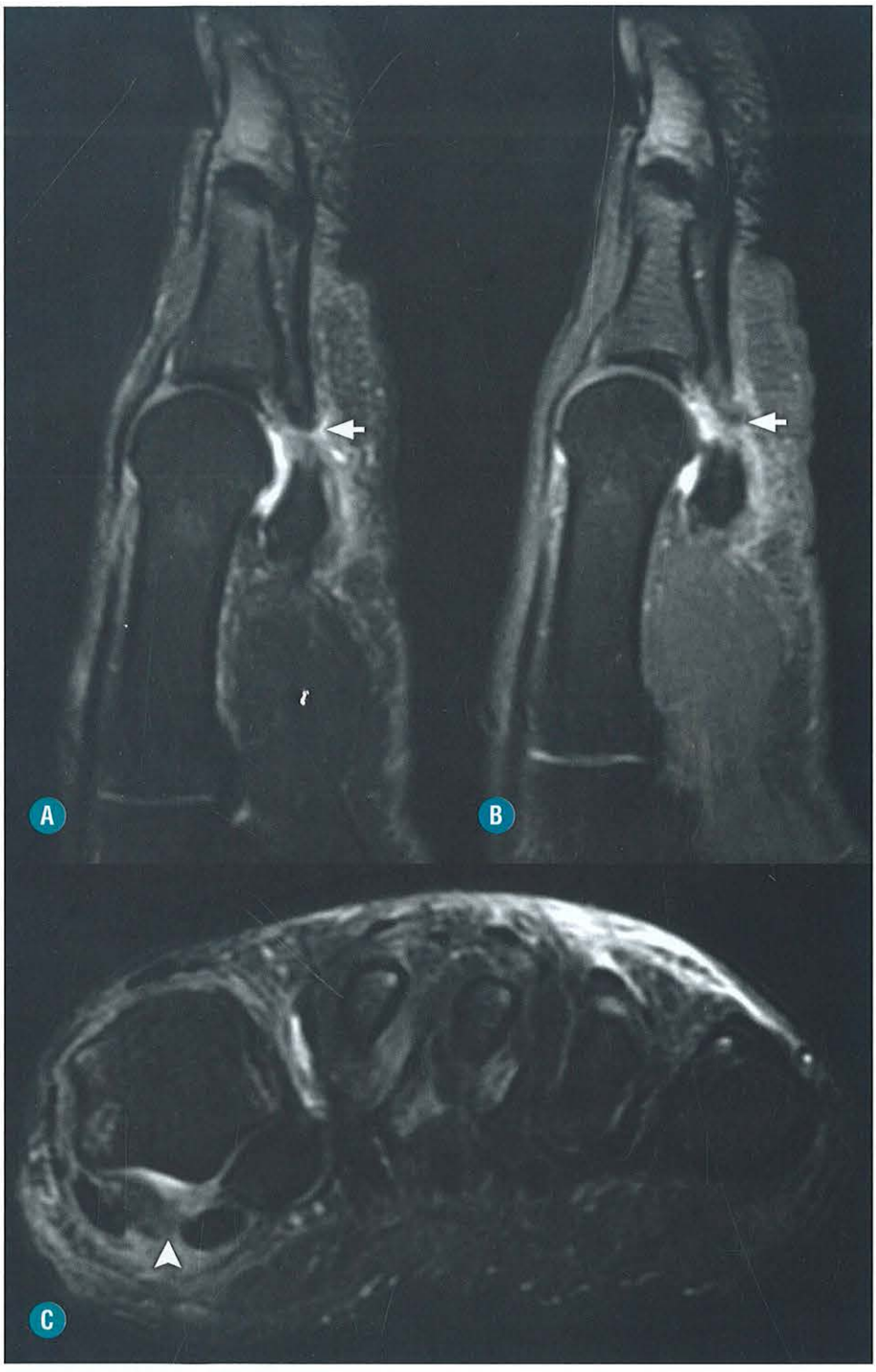

FIGURA 7-31. Necrose do osso sesamoide medial após fratura. TURF TOE. Imagens de RM nos cortes sagitais T2 FAT SAT (**A** e **B**) e CORONAIS T2 FAT SAT (**D**). Descontinuidade dos ligamentos sesamoidofalangianos (*setas*), que fixam cada sesamoide do hálux nas bases das falanges proximais. Há, também, lesão do ligamento intersesamóideo (*ponta de seta*).

Posicionamento dos sesamoides (Fig. 7-33): os sesamoides normalmente estão localizados medial e lateralmente à crista sob a cabeça metatarsal. Na vigência do hálux valgo, ocorre uma luxação lateral dos sesamoides, podendo resultar em uma deficiência de cobertura do sesamoide lateral pela cabeça do primeiro metatarsal. Este déficit de cobertura serve de parâmetro para graduação do hálux valgo (Tabela 7-5).

A lateralização do sesamoide gera uma incongruência articular, levando à condropatia e sesamoidite por sobrecarga do sesamoide medial.

TABELA 7-5. Graduação de hálux valgo baseado na cobertura do sesamóide lateral

Leve	Sesamoide coberto ou menos que 50% descoberto
Moderado	50 a 75% do sesamoide descoberto
Grave	Sesamoide completamente descoberto

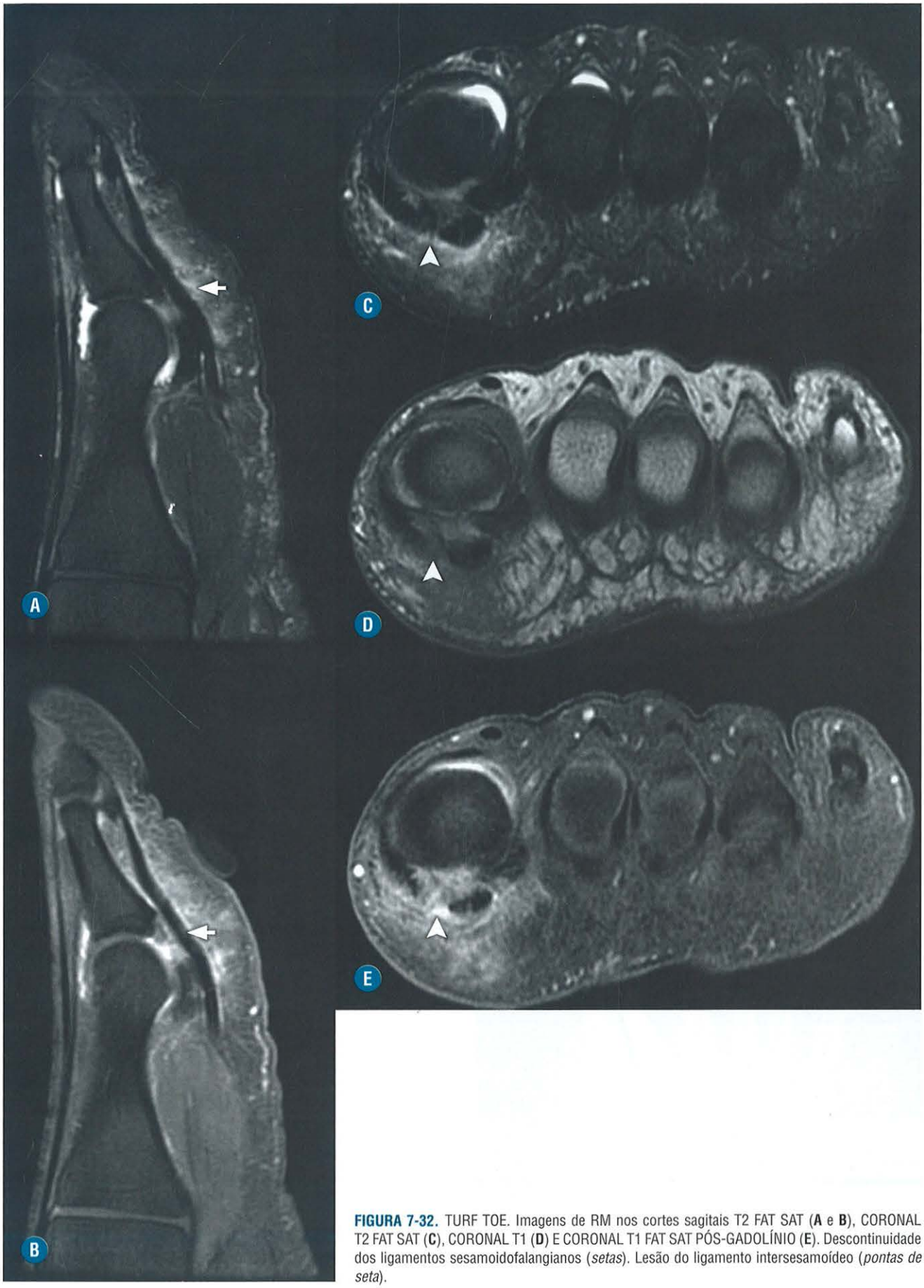

FIGURA 7-32. TURF TOE. Imagens de RM nos cortes sagitais T2 FAT SAT (**A** e **B**), CORONAL T2 FAT SAT (**C**), CORONAL T1 (**D**) E CORONAL T1 FAT SAT PÓS-GADOLÍNIO (**E**). Descontinuidade dos ligamentos sesamoidofalangianos (*setas*). Lesão do ligamento intersesamoídeo (*pontas de seta*).



FIGURA 7-33. Avaliação de hálux valgo. A: Ângulo de hálux valgo; B: Ângulo intermetatarsal; C: Posição do sesamoide.



FIGURA 7-34. Avaliação de hálux valgo. D: Ângulo articular distal metatarsal.

LESÕES DA ARTICULAÇÃO DE LISFRANC

FRATURAS-LUXAÇÕES

As fraturas-luxações da articulação de Lisfranc ocorrem em traumatismos de alta energia. Geralmente surgem após um acidente automobilístico ou uma queda de altura, nas quais se observa uma força de abdução ou de flexão plantar sobre a articulação de Lisfranc.

Os metatarsos laterais (do segundo ao quinto) são fixados proximalmente entre eles por meio dos ligamentos intermetatársicos. No entanto, não há ligamento intermetatársico entre o primeiro e o segundo metatarsos, de modo que a fixação medial da base do segundo metatarso se dá por um ligamento de orientação oblíqua com inserção proximal no cuneiforme medial, denominado ligamento de Lisfranc (Figs. 7-35 e 7-36).

Nos casos de traumatismos de alta velocidade, o ligamento de Lisfranc é o mais vulnerável a sofrer lesão. Dessa forma, é mais comum observarmos luxação lateral do segundo ao quinto metatarsos em conjunto, em relação ao cuneiforme medial. Nesses casos, o primeiro metatarso pode permanecer alinhado com o cuneiforme ou apresentar luxação lateral ou medial (Fig. 7-37).

Além do ligamento de Lisfranc, os ligamentos dorsais e plantares também podem sofrer rotura. Como os ligamentos dorsais são mais frágeis que os plantares, é mais comum ocorrer luxações dorsais dos metatarsos em relação aos cuneiformes (Fig. 7-38).

A tomografia computadorizada tem um papel no melhor detalhamento das fraturas e na localização de fragmentos ósseos.

ENTORSES

As entorses da articulação de Lisfranc são decorrentes de traumatismos de baixa velocidade. Existem dois mecanismos de trauma descritos. O mais comum consiste em flexão plantar associado a uma carga axial sobre a articulação, observado em

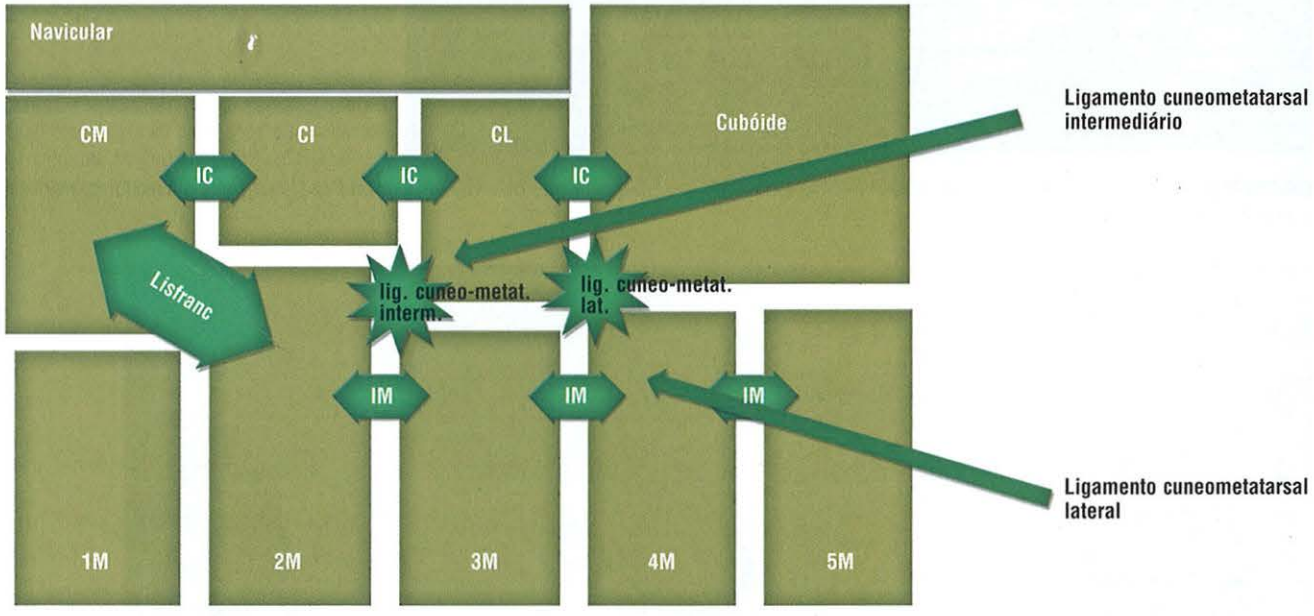

FIGURA 7-35. Articulação de Lisfranc: representação esquemática dos ligamentos interósseos. IC: ligamentos intercuneiformes. IM: ligamentos intermetatarsais.



FIGURA 7-36. Cortes axiais oblíquos ponderados em T1 (**A**) e em T2 com supressão de gordura (**B**). O ligamento de Lisfranc une o cuneiforme medial e a base do segundo metatarso (*setas*).

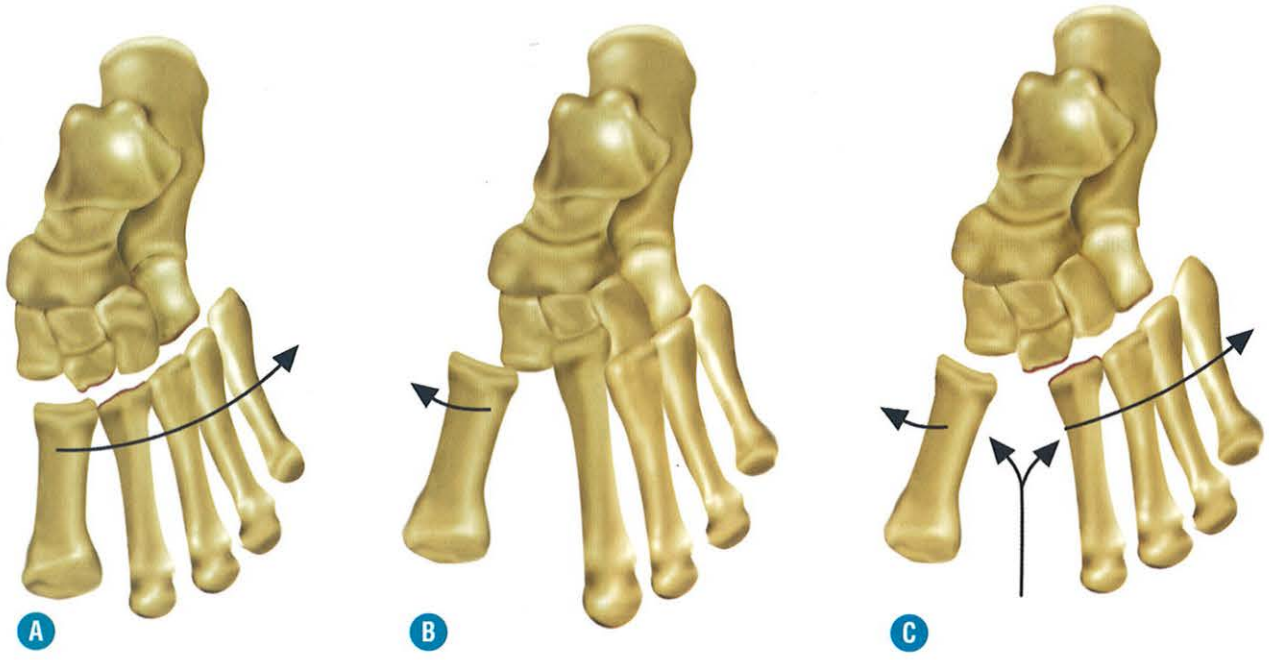

FIGURA 7-37. Representação dos padrões de fraturas/luxações da articulação de Lisfranc. **A,** Deslocamento homolateral: todos os cinco metatarsos deslocados na mesma direção. **B,** Deslocamento isolado: um ou dois metatarsos deslocados, sendo os outros normoposicionados. **C,** Deslocamento divergente: primeiro metatarso deslocado medialmente e os outros lateralmente.

esportes que envolvem saltos e corridas. O outro mecanismo é a pronação forçada do pé. Clinicamente, o paciente pode apresentar dor associada a edema ou equimose do dorso do pé, na topografia do ligamento de Lisfranc.

O diagnóstico das lesões da articulação de Lisfranc por meio da radiologia convencional é limitado pelo frequente número de exames normais, principalmente quando realizado sem a aplicação de carga. Quando positivo, o achado mais comum e confiável é um pequeno deslocamento lateral do segundo metatarso em relação à margem medial do segundo cuneiforme. O diagnóstico também pode ser feito observando-se um aumento da distância entre as bases do primeiro e do segundo metatarsos (Fig. 7-39). O exame feito com carga aumenta a sensibilidade desses achados. Outro sinal de insuficiência ligamentar é a detecção de avulsão de fragmento ósseo na topografia de inserção do ligamento de Lisfranc na face lateral do cuneiforme medial (Figs. 7-40 e 7-41). Nesses casos de entorse, a tomografia computadorizada tem um papel limitado nas avaliações, sendo mais indicada na presença de fraturas para detecção de fragmentos ósseos.



FIGURA 7-38. Sagital T2 com supressão de gordura. Subluxação dorsal-dorsal do metatarso em relação ao tarso após traumatismo durante luta de jiu-jítsu (*seta*). (*Cortesia do Dr. Fabiano Nasser.*)



FIGURA 7-39. **A-B**, Sinal de lesão de Lisfranc por meio da radiografia convencional: aumento da distância entre as bases do primeiro e do segundo metatarsos.

A trajetória oblíqua do ligamento de Lisfranc é um fator que, eventualmente, pode dificultar a sua plena visualização por meio dos cortes habitualmente obtidos no exame de RM. No entanto, uma sequência de imagens coronais e axiais na topografia do ligamento consegue oferecer uma boa informação no que diz respeito à sua integridade (Fig. 7-42). O método também permite a avaliação de outros achados associados a essa lesão ligamentar. Edemas ósseos, associados ou não a fraturas avulsivas nas topografias de inserção ligamentar são sinais secundários importantes de lesão.

PÓS-OPERATÓRIO DE PÉ E TORNOZELO

■ Complicações Pós-traumáticas

ARTROPATIA DEGENERATIVA

A artropatia degenerativa tibiotalar é a complicação mais comum em adultos após as fraturas envolvendo o tálus e a tíbia e a fíbula distais. Pode estar relacionada com o tratamento aplicado ou à fratura em si. Fraturas complexas, bimaleolares, que



FIGURA 7-40. A-B, Lesão do Ligamento de Lisfranc associada à avulsão óssea de seu ponto de inserção no cuneiforme medial (*setas*).



FIGURA 7-41. A-B, Lesão do ligamento de Lisfranc associada a avulsão óssea de seu ponto de inserção no cuneiforme medial (*seta*).

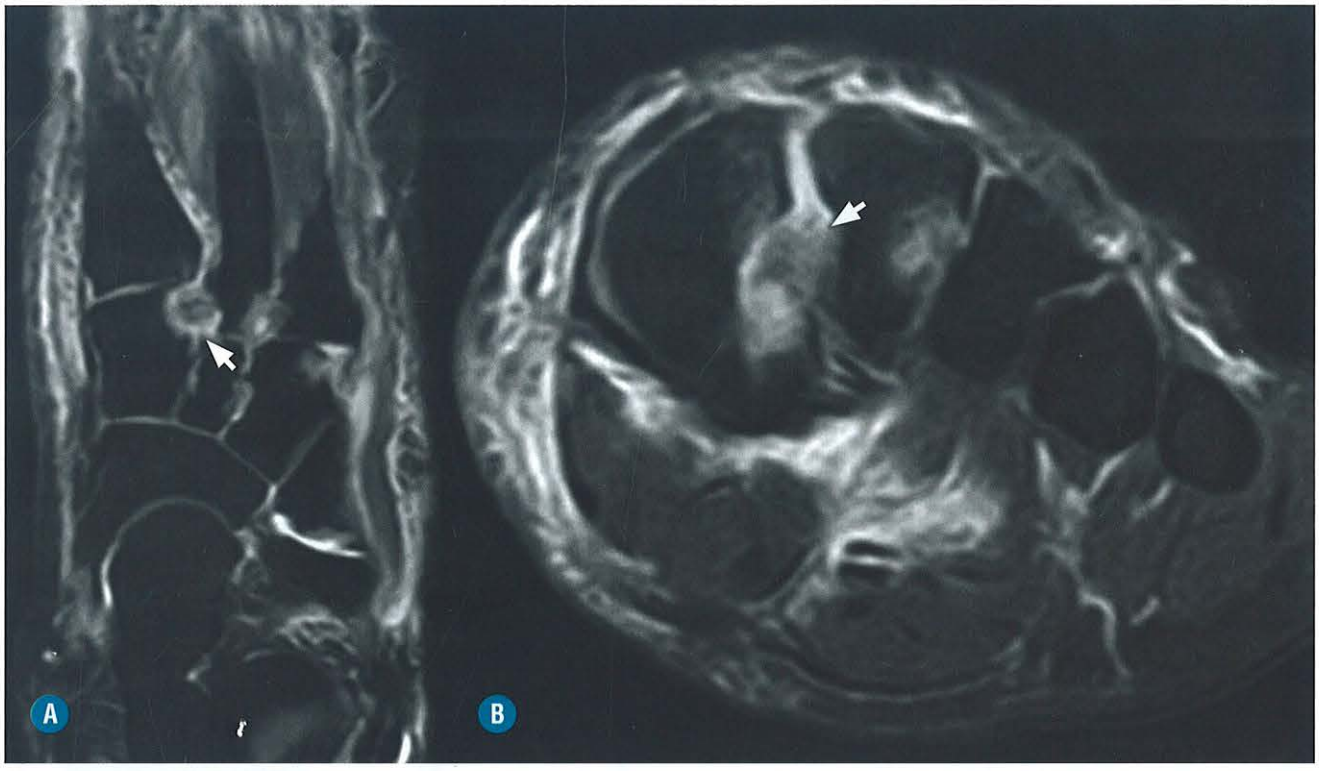

FIGURA 7-42. Imagens de RM. Axial T2 FAT SAT (**A**) e coronal T2 FAT SAT (**B**). Rotura do ligamento de Lisfranc (*setas*).

atingem a superfície articular e que, após o tratamento, não se consegue um adequado alinhamento da superfície articular ou uma redução bem-sucedida da sindesmose, estão mais propensas ao desenvolvimento de artroses.

A artropatia degenerativa subtalar também é uma complicação pós-traumática comum, principalmente quando ocorre fratura do tálus ou do calcâneo. Nos casos de fratura de calcâneo, o risco é maior quando há extensão de traços de fratura para o espaço articular subtalar.

As fraturas do mediopé evoluem frequentemente com a perda do arco plantar do pé. Além disso, em traumatismos de alta energia, são frequentes as lesões ligamentares e a ocorrência de luxações, principalmente quando envolvido o ligamento de Lisfranc. Essas alterações levam à instabilidade com alteração da biomecânica local, o que predispõe ao desenvolvimento de artropatia degenerativa.

NECROSE AVASCULAR DO TÁLUS

A vascularização do tálus é oriunda das artérias tibial posterior, dorsal do pé e fibular perfurante (Fig. 7-43). As artérias dorsal do pé e a fibular perfurante emitem ramos que formam a artéria lateral do tarso, da qual se origina a artéria do seio do tarso (Fig. 7-43B). Já a artéria tibial posterior dá origem ao ramo deltoide, que, por sua vez, origina a artéria do canal do tarso (Fig. 7-36 A). As artérias do canal do tarso e do seio do tarso sofrem anastomose, junto à superfície inferior do colo do tálus (Fig. 7-43C).

As artérias tibial posterior e fibular perfurante também dão origem aos ramos do tubérculo posterior, irrigando esta região do tálus (Fig. 7-43D).

A cabeça do tálus apresenta uma abundante vascularização, que se origina de ramos da artéria pediosa.

Os ramos e as anastomoses entre essas artérias formam um anel vascular extraósseo ao redor do colo do tálus e do seio do tarso. Há também anastomoses intraósseas, o que contribui com uma melhor distribuição da perfusão sanguínea em todos os segmentos do tálus. No entanto, em casos nos quais essas anastomoses intraósseas são incompletas (cerca de 40% das peças anatômicas), algumas áreas, como a superfície anterolateral do corpo do tálus e o tubérculo posterior, são relativamente avasculares, o que as torna susceptíveis à necrose avascular na vigência de fraturas.

A maioria dos casos de necrose avascular do tálus é decorrente de eventos traumáticos (75%). Destas, 90% são secundárias a fraturas do colo do tálus. O risco se torna maior quando essas fraturas são acompanhadas de deslocamento e luxação do corpo e da cabeça do tálus. Fraturas complexas do corpo do tálus também são fatores de risco importantes. A necrose avascular é menos comum nos casos de fraturas do domus talar.

A RM é o exame mais específico e o que demonstra mais precocemente a necrose avascular do tálus. Esta ocorre como uma área de contornos geográficos, subcondral, com baixo sinal em T1 e T2, sem realce pelo meio de contraste. Também é possível avaliar de maneira mais sensível e precoce as complicações da necrose avascular do tálus, como colapso do osso subcondral e desnivelamento da superfície articular.

O estudo radiográfico pode demostrar achados relacionados com necrose avascular do tálus dentro de dois meses após o evento traumático. Em casos normais, existe uma redução da densidade do osso subcondral no domus talar, secundária à hiperemia pós-traumática. A não ocorrência dessa osteopenia

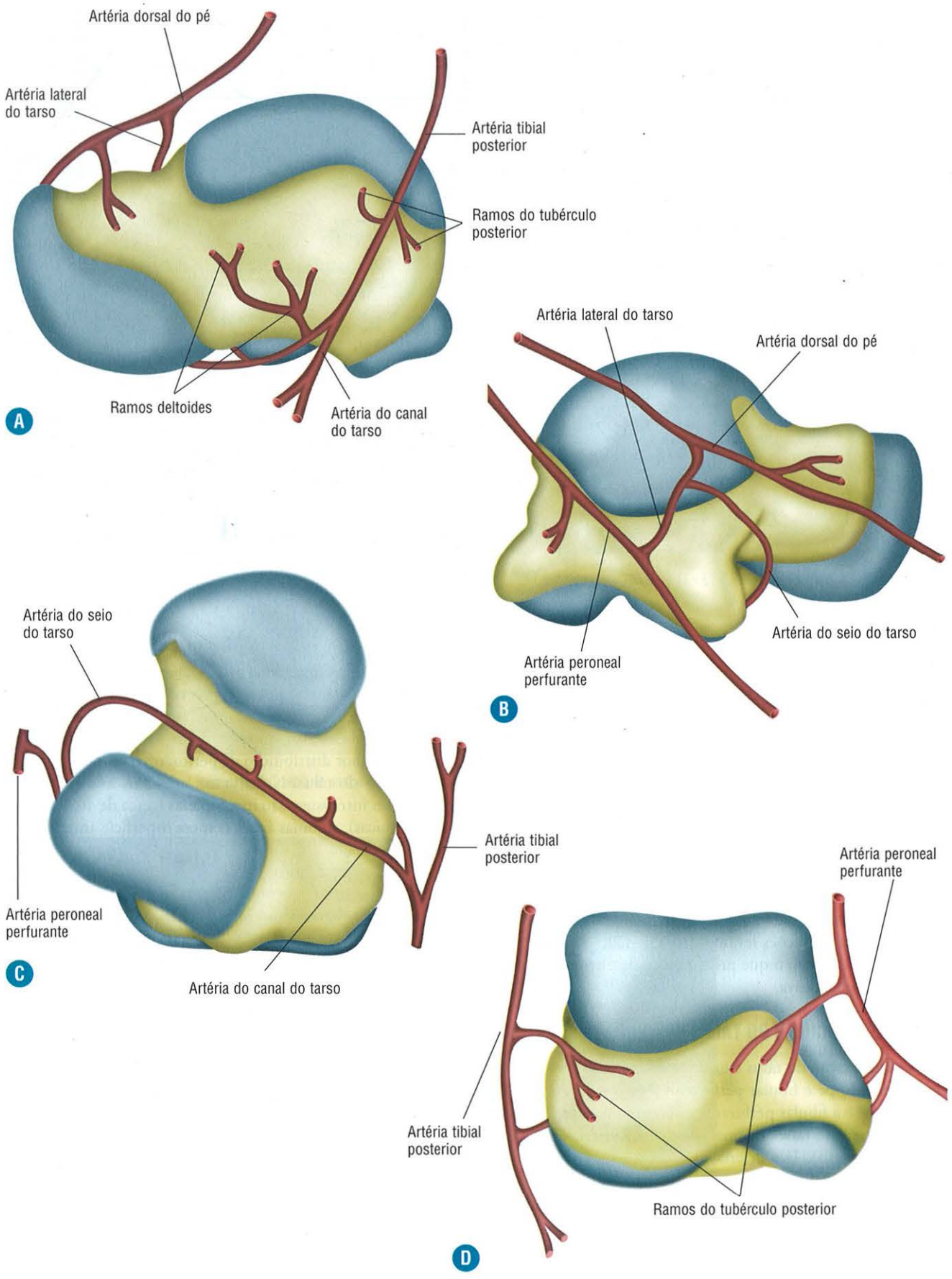

FIGURA 7-43. Vascularização do tálus. **A,** Face medial. **B,** Face lateral. **C,** Face plantar. **D,** Face posterior.

ou a presença de esclerose óssea no local, conhecida como sinal de Hawkins, são achados que inferem isquemia.

■ Outras Complicações Pós-traumáticas

A distrofia simpaticorreflexa, também conhecida com algodistrofia, é uma síndrome de etiologia indeterminada caracterizada por dor refratária no período pós-traumático. Está associada à instabilidade vasomotora dos ossos e partes moles, com alterações neurovasculares e edema. É comum se observar focos de edema na medula óssea subcortical. Apesar de incomum, em casos mais avançados, pode ocorrer alterações morfológicas ósseas e articulares (Figs. 7-44 e 7-45).

A não consolidação óssea é uma complicação incomum, ocorrendo de maneira mais frequente após reduções fechadas do que após fixação interna. Quando persistente, pode evoluir com pseudoartrose.

■ Complicações Pós-artroplastia

ARTROPLASTIA DO TORNOZELO

A artroplastia do tornozelo já foi indicada para o tratamento de casos avançados de artrose e artrite reumatoide. No entanto, ultimamente essa técnica tem sido desencorajada em virtude do alto índice de complicações.

A soltura de um dos componentes da prótese é a complicação mais comum. O exame indicado para o diagnóstico é a radiografia simples. Pode-se afirmar que há soltura quando se observa uma linha radioluscente de 2 mm ou mais circundando todo o componente da prótese associada à migração da mesma. A TC mostra uma visão mais detalhada dos achados.

Fraturas também são complicações comuns. Podem ocorrer no intra ou no pós- operatório. Geralmente, acometem os maléolos medial e lateral, sendo mais comuns em pacientes com osteopenia ou osteoporose.

Apesar de ser a mais incomum, a infecção é a complicação mais grave após a artroplastia. Geralmente é acompanhada de volumoso derrame articular, no qual se pode isolar o agente etiológico. É frequente também se observar sinais de soltura da prótese. É uma indicação absoluta de remoção da prótese.

ARTROPLASTIA METATARSOFALANGIANA

A artroplastia metatarsofalangiana é de maneira mais frequente realizada no hálux. Patologias como hálux rígido, artrite reumatoide, artropatia degenerativa e hálux valgo acentuado podem ser tratados por meio dessa técnica.

As próteses de primeira geração eram compostas de silicone. As gerações mais novas são compostas por metais e fixadas por hastes com rosca.

O controle pós-operatório da artroplastia é realizado através da radiografia convencional. Durante a análise do exame, é im-



FIGURA 7-44. A-B, Extensa deformidade dos ossos cuneiforme, cuboide e bases dos metatarsos e subluxação lateral das bases dos metatarsos em relação aos ossos do tarso. Associam-se deformidade e artrose das articulações do tarso e tarsometatarsais.

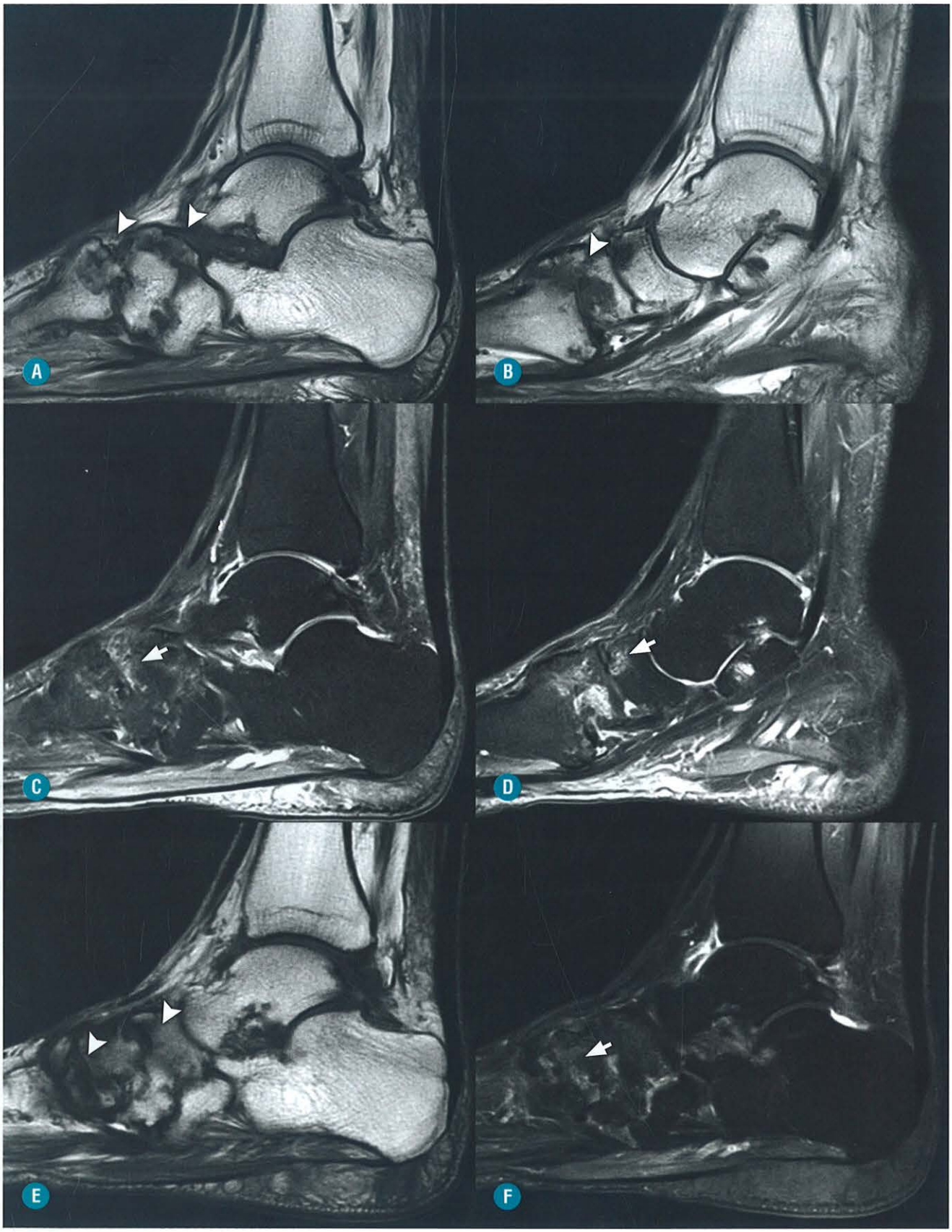

FIGURA 7-45. Algodistrofia. Imagens de RM em cortes sagitais T1 (**A**, **B** e **E**), sagitais T2 FAT SAT (**C**, **D** e **F**).

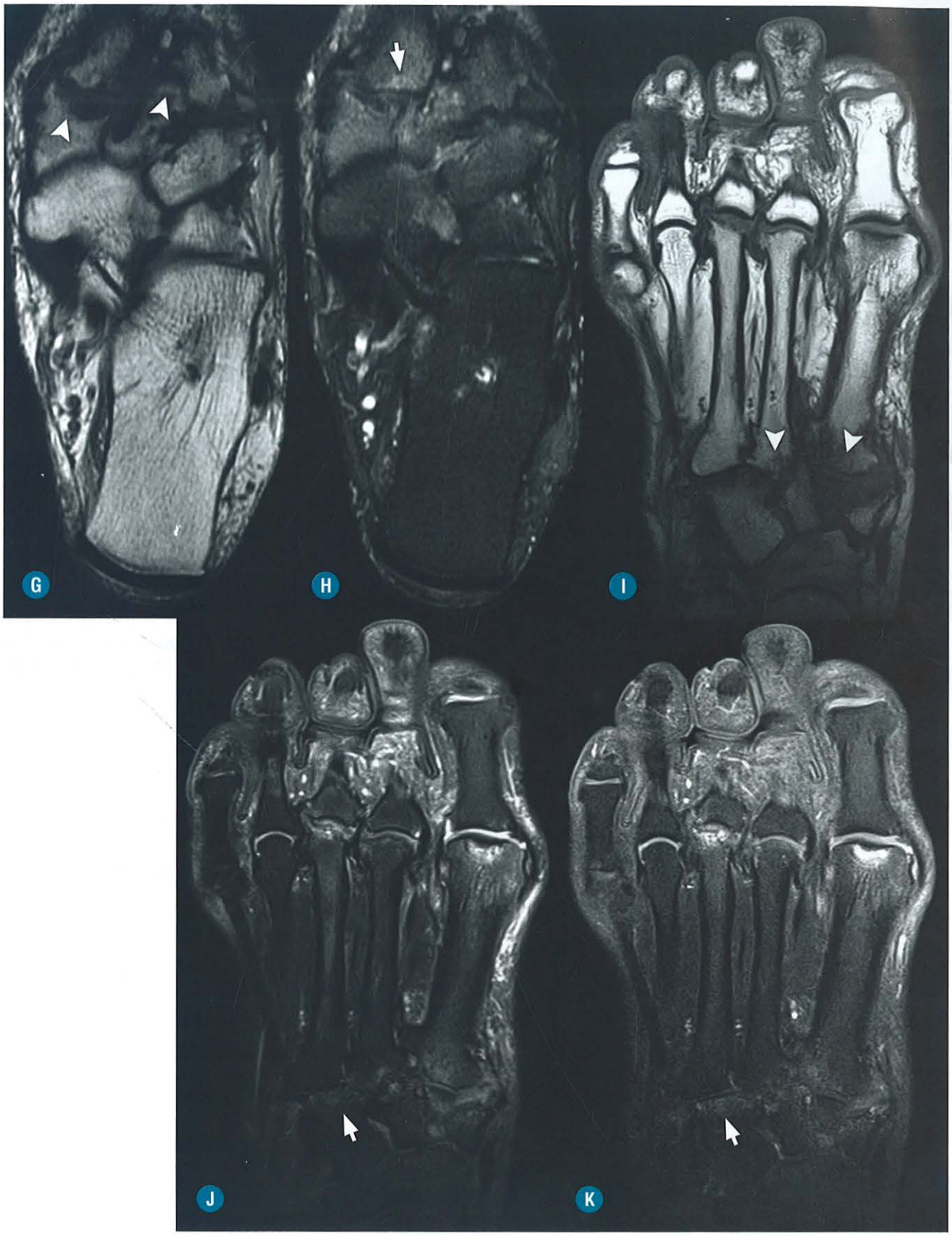

FIGURA 7-45. (CONT.) Algodistrofia. Imagens de RM em cortes axiais T1 (**G** e **I**), axiais T2 FAT SAT (**H** e **J**) e axial T1 FAT SAT PÓS-GADOLÍNIO (**K**). Edema ósseo subcondral difusamente nos ossos cuneiforme, cuboide e bases dos metatarsos (*setas*). Há também extensa deformidade desses ossos e subluxação lateral das bases dos metatarsos em relação aos ossos do tarso, associadas à deformidade e à artrose das articulações do tarso e tarsometatarsais (*pontas de seta*).

portante a observação de linhas radioluscentes que circundam a prótese, comparando-as em relação aos exames anteriores. O alargamento progressivo dessas linhas ou a ocorrência inicial de linhas mais espessas que 2 mm podem significar soltura da prótese. A soltura pode ser primária ou secundária a infecções. Nesses casos, frequentemente há derrame articular associado, que pode ser aspirado para a investigação do agente etiológico.

É frequente também a formação de osteófitos marginais à prótese. Outras complicações incluem recorrência de hálux valgo, fratura, osteólise e sinovite, sendo esta última mais comum após a utilização de próteses de silicone.

COMPLICAÇÕES PÓS-ARTRODESE

As artrodeses de tornozelo e pé são procedimentos geralmente indicados para pacientes com casos avançados de artropatia degenerativa, malformações congênitas, artropatias neuropáticas, artrite reumatoide e artropatia pós-traumática. É uma conduta preferível em pacientes não elegíveis para outros tratamentos, como osteotomias, artroplastia ou transferências tendíneas. O sucesso do tratamento é alcançado com o alívio dos sintomas, flexibilidade e melhora da função.

A falha de fusão óssea é a complicação mais comum, estando associada ao surgimento de artropatia degenerativa. Outras complicações menos comuns são infecção e impacto talofibular.

PÓS-OPERATÓRIO DE HÁLUX VALGO

A abordagem inicial do hálux valgo é dada por meio de mudanças nos calçados e a utilização de órteses, visando retirar os fatores de risco que contribuem com a gênese da deformidade. Nos casos em que a conduta conservadora falha em melhorar os sintomas ou em cessar o progresso da deformidade, os procedimentos cirúrgicos estão indicados.

Há mais de uma centena de técnicas cirúrgicas para correção de hálux valgo descritas na literatura, cuja escolha é baseada na gravidade do caso e na experiência do cirurgião. Os objetivos desses procedimentos são a melhora dos sintomas e a recuperação do alinhamento anatômico normal.

É frequente a ressecção da eminência lateral da cabeça do primeiro metatarso, associada à liberação do adutor do hálux e da cápsula lateral. Esse procedimento retira fatores que potencialmente impediriam o realinhamento da falange proximal em relação ao eixo anatômico. Pode ser realizado de maneira isolada ou associada a outras abordagens. Dentre elas, há a osteotomia em cunha da face medial da falange proximal associada a reparo da cápsula articular medial, conhecida como procedimento de Akin (Figs. 7-46 e 7-47). É um procedimento eficaz em determinar um desvio medial do eixo da falange para correção do valgismo do hálux.

A correção do desvio em valgo do hálux também pode ser realizada por meio da manipulação cirúrgica da metadiafisária distal do primeiro metatarso, provocando um adequado alinhamento da primeira metatarsofalangiana. Existem várias técnicas cirúrgicas que levam a esse fim por meio de osteotomias que determinam um deslocamento proximal e lateral da cabeça do primeiro metatarso, possibilitando um desvio medial da falange distal. Entre elas, há os procedimentos de Wilson, Mitchell, Scarf e Chevron (Figs. 7-48, 7-49 e 7-50), e este último também é eficiente na correção da subluxação

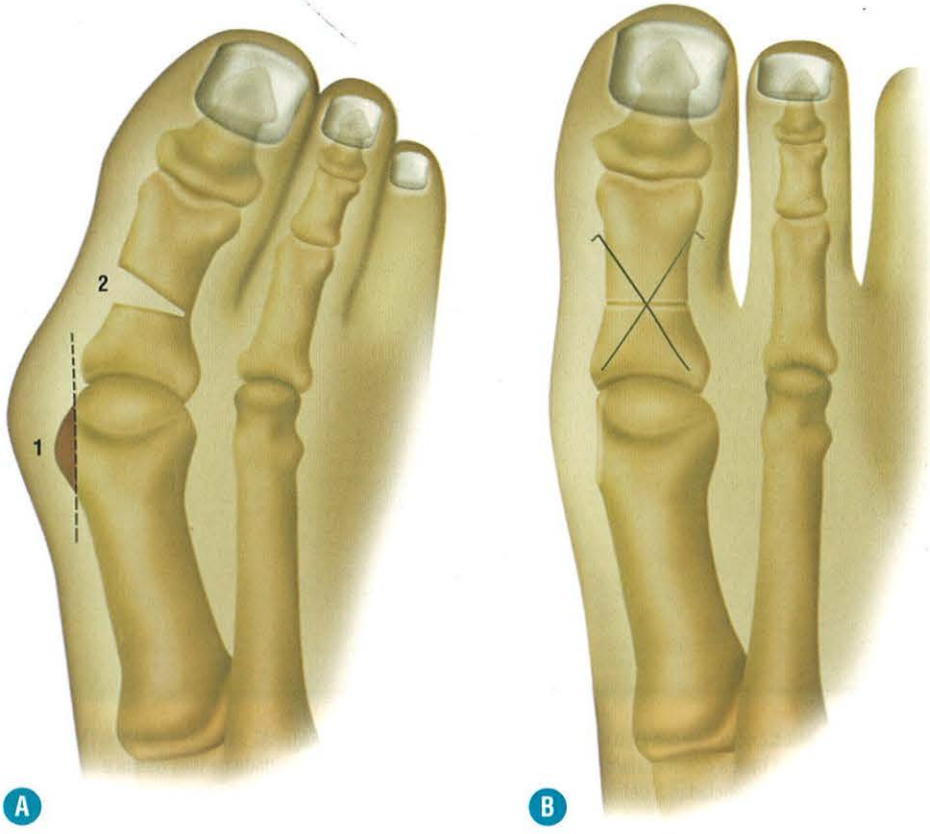

FIGURA 7-46. A-B, Procedimento de Akin: Ressecção da eminência medial da cabeça do primeiro metatarso e osteotomia em cunha da falange proximal.

FIGURA 7-47. Pós-operatório de hálux valgo (procedimento de Akin). Ressecção da eminência medial da cabeça do primeiro metatarso (*seta*), associada à realinhamento da falange proximal.



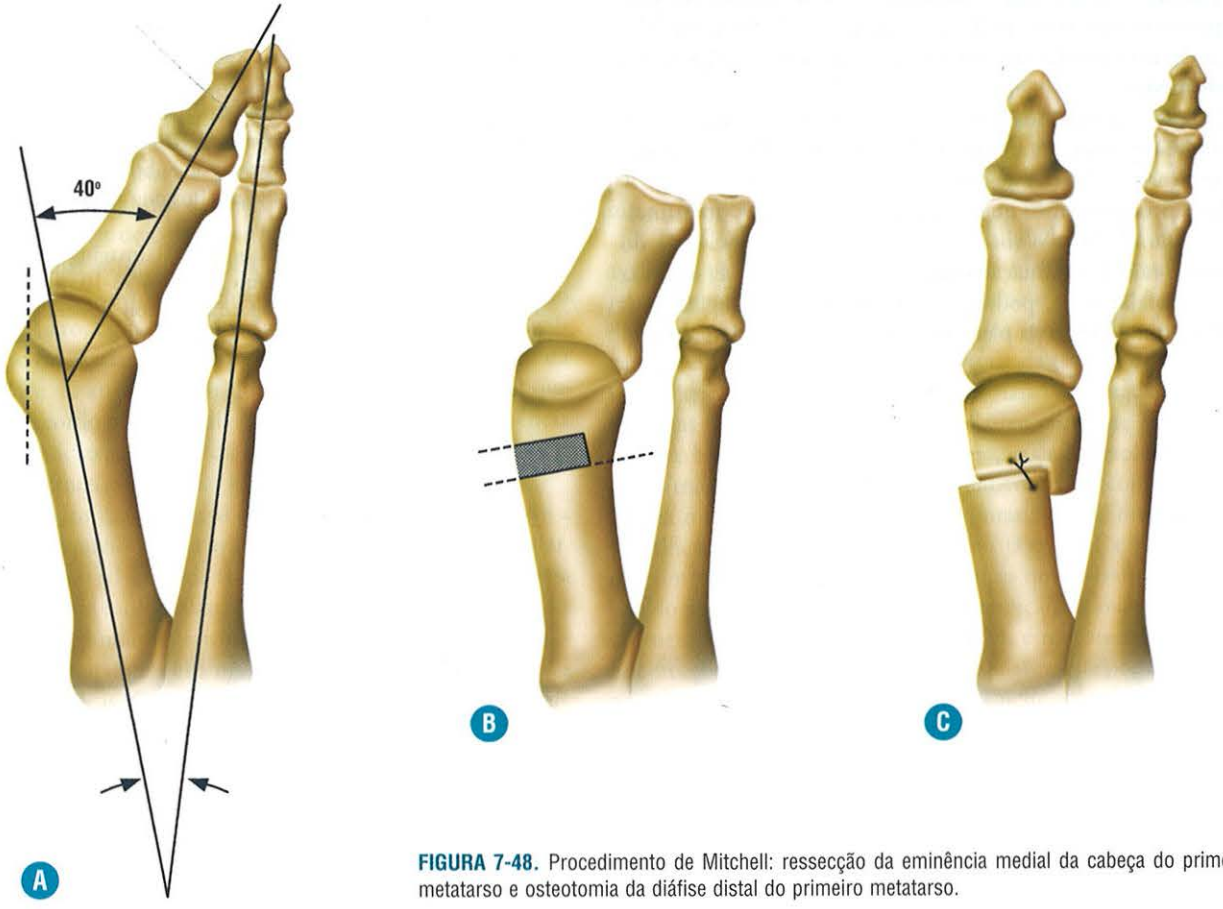

FIGURA 7-48. Procedimento de Mitchell: ressecção da eminência medial da cabeça do primeiro metatarso e osteotomia da diáfise distal do primeiro metatarso.

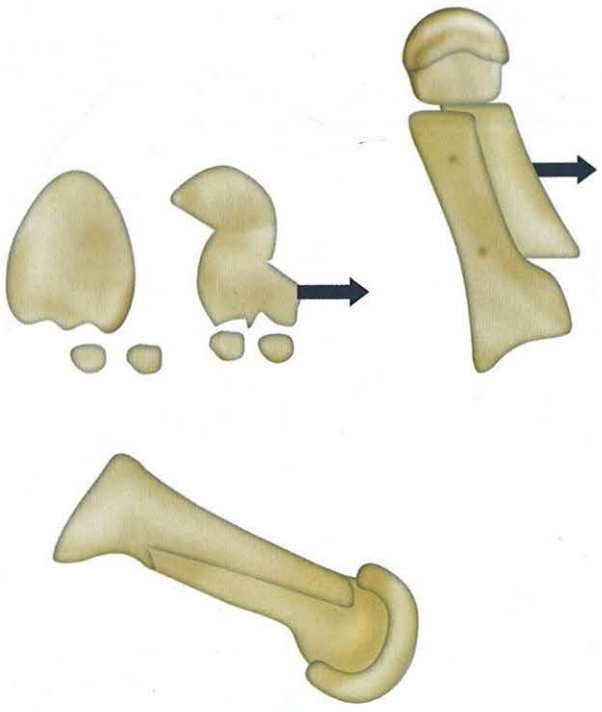

FIGURA 7-49. Osteotomia de Scarf.

dos sesamoides. Existem outras técnicas que visam à correção do hálux valgo por meio de osteotomias das diáfises proximal média do primeiro metatarso.

Quando o hálux valgo é acompanhado de desvio em varo do primeiro metatarso, pode-se também usar de diferentes técnicas de osteotomias desse metatarso, visando corrigir o seu alinhamento.

Em casos acentuados e associados a outras patologias como artrite reumatoide ou artropatia degenerativa avançada, pode-se indicar a realização de artrodese ou de artroplastia.

Após procedimentos que levam ao encurtamento do primeiro metatarso, existe o risco de evolução para insuficiência do primeiro raio. Essa situação pode levar à sobrecarga da segunda metatarsofalangiana, podendo determinar as patologias associadas, como a lesão da placa plantar ou a doença de Freiberg.

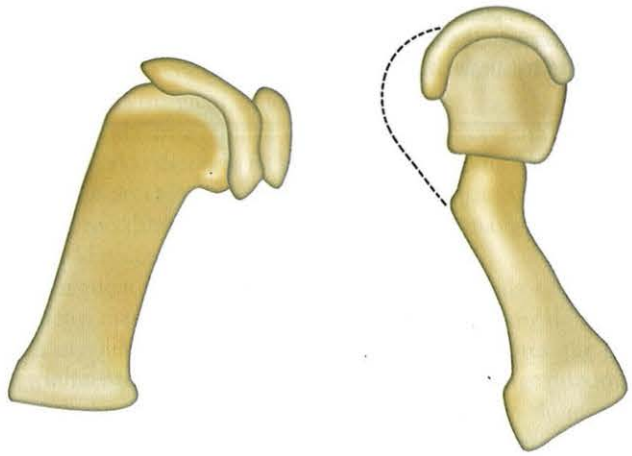

FIGURA 7-50. Osteotomia distal de Chevron: osteotomia em "V" da porção distal do primeiro metatarso, associada a reposicionamento lateral do segmento distal.

Complicações relacionadas com osteotomia, como a não consolidação óssea com consequente pseudoartrose, também podem ocorrer.

LITERATURA RECOMENDADA

1. Adelaar RS, Madrian JR. Avascular necrosis of the talus. Orthop Clin N Am 2004; 35:383-395.
2. Ashman CJ, Klecker RJ, Yu JS. Forefoot Pain Involving the Metatarsal Region: Differential Diagnosis with MR Imaging. RadioGraphics 2001; 21:1425-1440.
3. Karasick D, Schweitzer ME. Disorders of the hallux sesamoid complex: MR features. Skeletal Radiol 1998; 27:411-418.
4. Castro M, Melão L, Canella C, Weber M, Negrão P, Trudell D, Resnick D. Lisfranc Joint Ligamentous Complex: MRI With Anatomic Correlation in Cadavers. AJR 2010; 195:W447-W455.
5. Crim J. MR Imaging Evaluation of Subtle Lisfranc Injuries: The Midfoot Sprain. Magn Reson Imaging Clin N Am 2008; 16:19-27.
6. Crain JM, Phancao J-P, Stidham K. MR Imaging of Turf Toe. Magn Reson Imaging Clin N Am 2008; 16:93-103.
7. Thomas H. Imaging of orthopaedic fixation devices protheses. Berquist. Lippincot Williams & Wilkins, 2009.

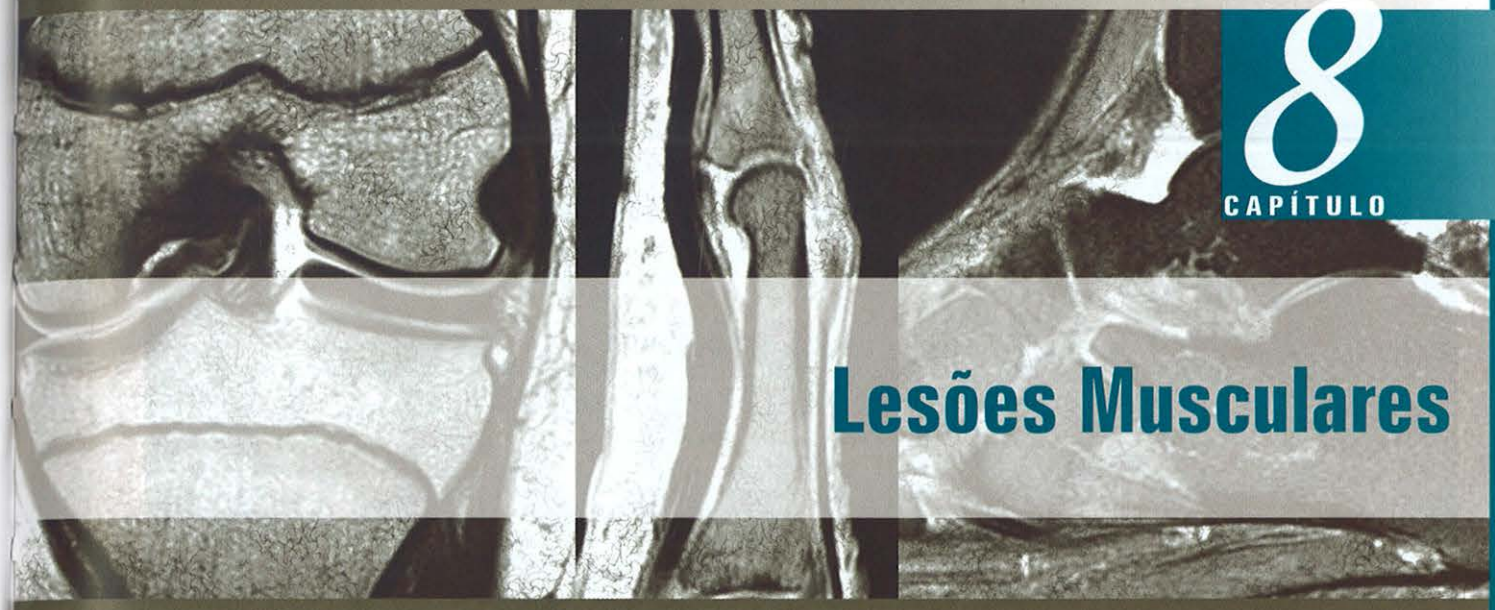

8 CAPÍTULO

Lesões Musculares

Conrado Furtado de Albuquerque Cavalcanti
Rodrigo Albuquerque Nogueira

INTRODUÇÃO

O tecido muscular estriado ou esquelético é dinâmico, e sua aparência e aspecto de imagem sofrem a influência de fatores como idade, sexo e atividade física. Tais alterações podem ser observadas nos diversos métodos de imagem e devem ser diferenciadas de condições patológicas. Na infância, o tecido muscular sofre hipertrofia homogênea e indistinta. Após a puberdade, ocorre o desenvolvimento específico de acordo com o gênero, com os homens apresentando maior desenvolvimento da massa muscular. O pico de massa muscular se dá entre 25 e 40 anos, a partir do qual ocorre uma redução, que varia de acordo com o indivíduo, sofrendo grande influência da constituição genética e da atividade física desenvolvida por cada grupamento muscular específico.

Os métodos radiográficos de imagem foram os primeiros a serem desenvolvidos para avaliação do sistema osteomuscular. Mesmo com o advento de tecnologias mais modernas como a TC e a RM, as radiografias simples permanecem ferramentas diagnósticas fundamentais na caracterização de lesões tumorais ósseas e auxiliam em muitas outras doenças ortopédicas e reumatológicas. Contudo, a avaliação das partes moles, que inclui os tecidos musculares, é bastante limitada.

A US é um método de baixo custo, de fácil aplicabilidade e bem estabelecido na prática clínica. Permite a caracterização do músculo esquelético com alta resolução temporal e a visualização direta da dinâmica muscular e da atividade muscular patológica (p. ex., fasciculação). Mostra-se confiável na avaliação da intensidade do eco e mensuração da espessura do ventre muscular, além de possibilitar a quantificação do grau de lipossubstituição através de escores e programas de computador. Como limitações do método, ressalta-se sua reduzida acurácia para grupamentos musculares profundos e a baixa concordância inter e intraobservador.

A TC é um método de fácil aplicabilidade que permite uma avaliação padronizada do aspecto e da morfologia muscular. É relativamente independente do operador e permite a avaliação de grupamentos musculares profundos, possibilitando reconstruções em múltiplos planos em virtude da técnica de aquisição volumétrica de imagens. Todavia, permanece limitada, pois utiliza altas doses de radiação, possui baixo contraste para partes moles e baixa sensibilidade para detecção de alterações inflamatórias/traumáticas agudas, que geralmente têm como efeito o edema muscular, exceto nos hematomas agudos, onde se pode identificar hiperatenuação do mesmo (Figs. 8-1 e 8-2). A TC demonstra melhor as alterações crônicas que cursam com redução do volume muscular e lipossubstituição. A maior utilidade do método, quando comparado à RM, é na caracterização das calcificações ou ossificações intramusculares, que podem ocorrer na miosite ossificante (Fig. 8-3), em calcificações heterotópicas, mionecrose cálcica e outras doenças, que podem não ser identificadas ou ainda ser confundidas com lesões tumorais na RM.

A RM é um método que permite, por meio das diferentes sequências de pulso, avaliar anatomicamente e funcionalmente o tecido muscular, com excelente contraste entre o músculo e as partes moles adjacentes. Pode ser realizada de forma padro-

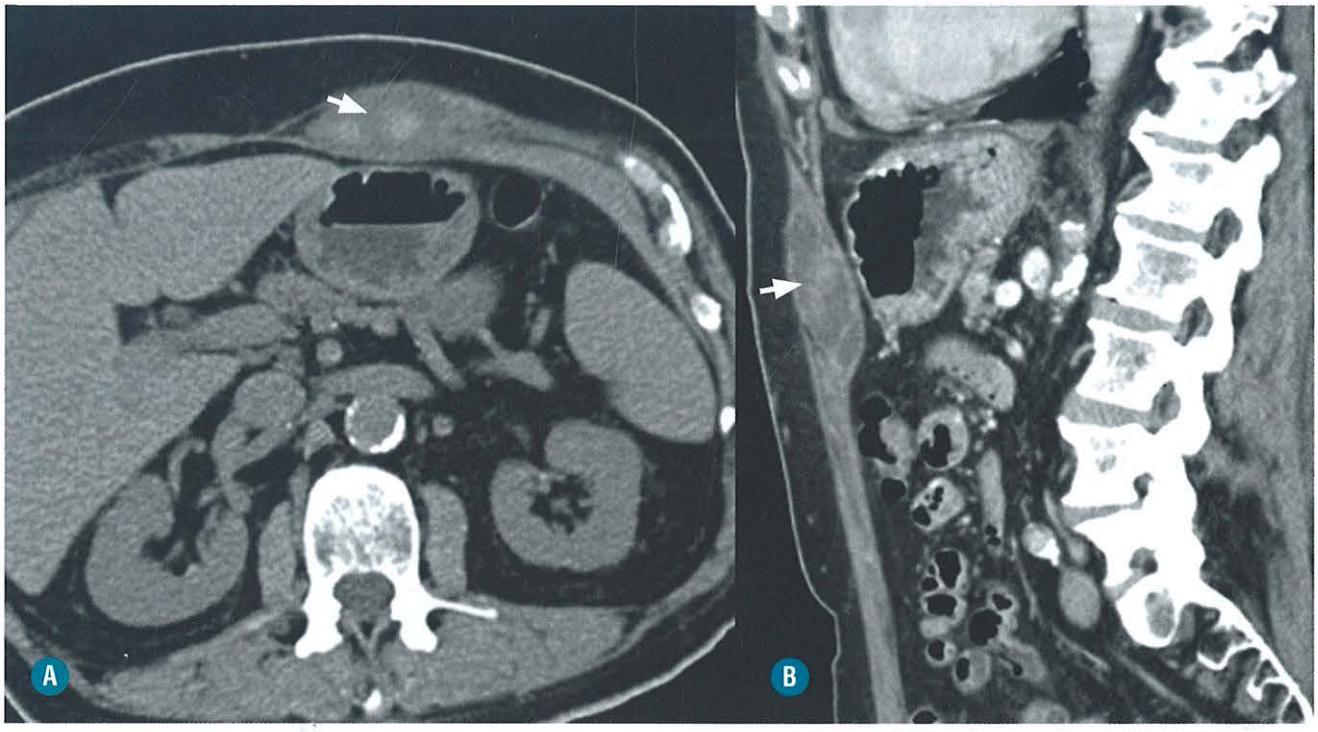

FIGURA 8-1. Imagens de TC do abdome nos planos axial (**A**) e sagital (**B**) demonstram um hematoma no ventre muscular do reto abdominal esquerdo, com áreas de hiperatenuação no seu interior (*setas*). O paciente faz uso de anticoagulantes.

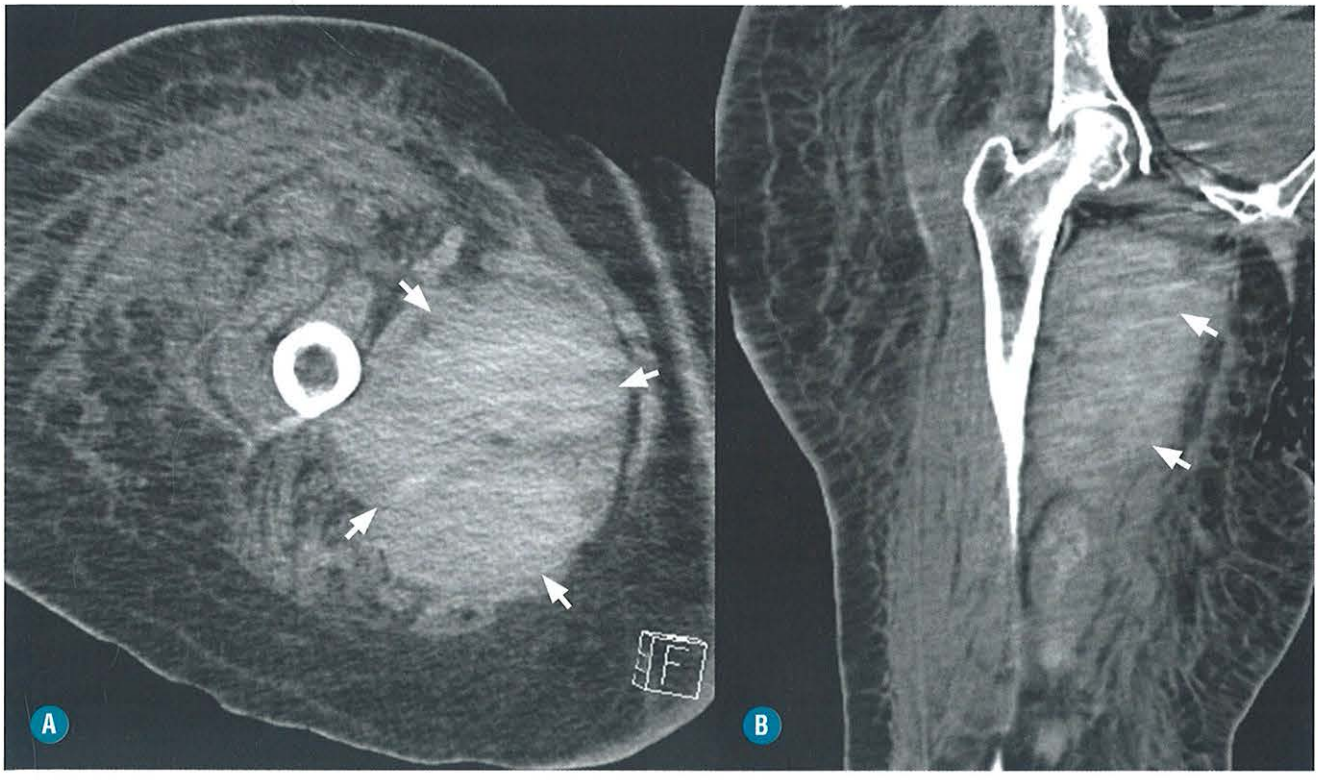

FIGURA 8-2. Imagens de TC da coxa direita nos planos axial (**A**) e coronal (**B**) demonstram um grande hematoma hiperatenuante no ventre muscular adutor magno direito (*setas*).

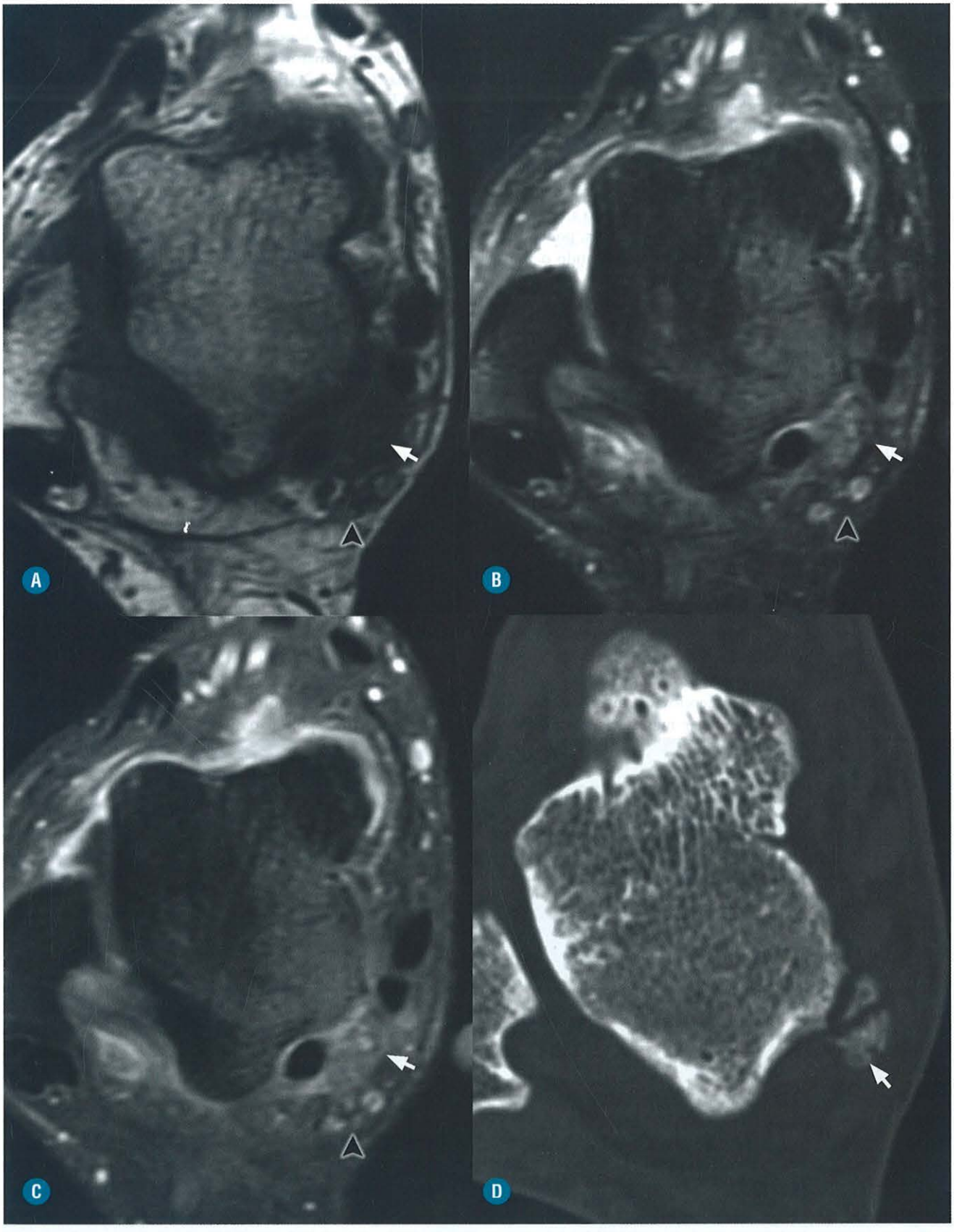

FIGURA 8-3. Ossificação acessória junto ao processo posteromedial do tálus. As imagens de RM ponderadas em T1 (**A**), T2 com saturação de gordura (**B**) e axial T1 pós-contraste com supressão de gordura (**C**) evidenciam uma formação expansiva com edema e realce pós-contraste (*setas*) que desloca posteriormente as estruturas neurovasculares do túnel do tarso (*pontas de seta*). Fica difícil pelo exame de RM avaliar a natureza desta lesão. A imagem de TC no plano axial (**D**) evidencia tratar-se de ossificações (*seta*).

nizada, com boa concordância inter e intraobservador e sem utilização da radiação ionizante. O protocolo padrão para avaliação do músculo esquelético inclui sequências FSE, ponderadas em T1 e T2, e sequências com supressão de gordura do tipo STIR ou T2 FSE. O plano principal de aquisição de imagens é o axial, com espessura de corte de 5 a 7 mm, com sequências complementares nos outros dois planos, principalmente o coronal.

O tecido muscular normal apresenta sinal intermediário nas diversas sequências, com aspecto em pena devido a filamentos de gordura interpostos entre as fibras musculares, podendo-se observar ainda uma faixa de hipossinal atravessando o ventre muscular, que corresponde ao tendão (Fig. 8-4).

Sequências ponderadas em T1 demonstram a arquitetura e a anatomia muscular habitual, com ótimo contraste entre o músculo e a gordura circundante, em imagens com boa relação sinal-ruído. Permitem a detecção de hemorragias ou lipossubstituição dos ventres musculares, que apresentam hipersinal nessas sequências. As sequências ponderadas em T2 e STIR caracterizam apropriadamente o edema muscular, a primeira geralmente associada à supressão do sinal da gordura. A vantagem da sequência STIR é uma supressão de gordura mais homogênea, mas com uma relação sinal/ruído menor que na supressão T2 convencional. Novas técnicas de supressão de gordura já estão disponíveis no mercado, com alta homogeneidade e elevada relação sinal-ruído, destacando-se as sequências Dixon. Sequências GE são sensíveis à detecção de hemossiderina e outros produtos da degradação da hemoglobina, e possuem alta resolução temporal, sendo utilizadas no estudo dinâmico da fisiologia e patologia muscular.

O uso de contraste paramagnético é indicado nos casos de suspeitas de lesões tumorais, infecciosas e inflamatórias. Nos casos tumorais, ajuda a diferenciar massas císticas e sólidas, além de necrose tumoral; nos infecciosos, na identificação de abscessos intramusculares; nos inflamatórios, na identificação da atividade inflamatória da doença. Geralmente se utilizam sequências FSE e/ou GE ponderadas em T1.

Quando se avaliam extremidades, particularmente nos membros inferiores, é importante incluir o membro contralateral no FOV de interesse, pelo menos em alguns planos, a fim de se comparar alterações mais sutis, que têm maior chance de passar despercebidas na análise unilateral (Fig. 8-5).

Costa e colaboradores elaboraram uma abordagem baseada em quatro itens a serem avaliados pela imagem: distribuição, alterações morfológicas, alterações de sinal em T1 e alterações de sinal em T2 (edema).

De acordo com a distribuição no ventre muscular, as lesões podem ser consideradas focais, multifocais ou difusas. Essa distribuição ainda pode ser simétrica ou assimétrica, quando avaliado em conjunto com o membro contralateral. Exemplos de afecções focais incluem hematomas, estiramentos, contusões, abscessos, lesões por radiação, hérnias musculares e tumores primários. Dentre as condições que afetam o músculo em um padrão multifocal, destacam-se denervação, sarcoidose, piomiosite, DOMS e metástases. A alteração muscular difusa está mais presente em doenças sistêmicas, como miopatias inflamatórias, miopatia diabética, miopatias virais e miopatias induzidas por drogas.

Alterações morfológicas podem ser mais bem avaliadas nas sequências T1, com melhor demonstração da interface entre o ventre muscular e a fáscia. A avaliação das dimensões do músculo pode evidenciar aumento, redução ou manutenção no tamanho. Um aumento real no tamanho muscular é raro, ocorrendo em condições como sarcoidose, amiloidose, acromegalia e síndrome de Hoffman. Mais comumente, observa-se pseudo-hipertrofia, por lesão mecânica da fibra ou acúmulo de

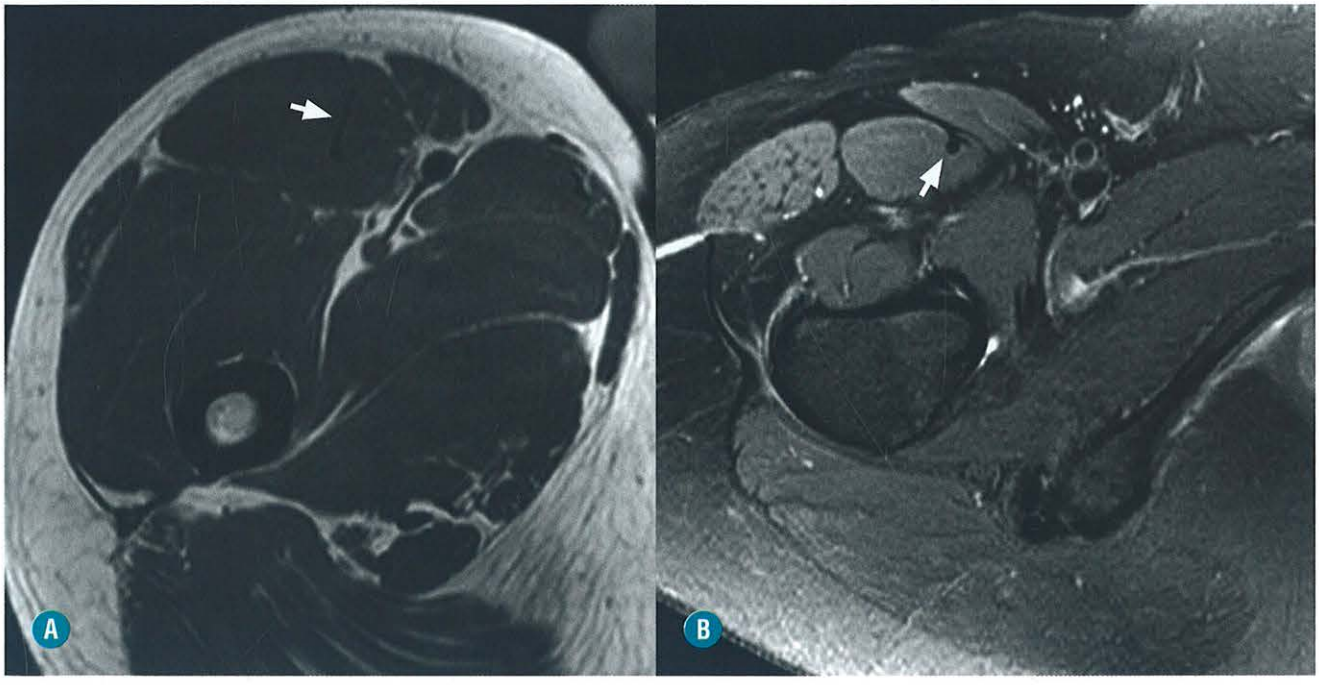

FIGURA 8-4. Anatomia normal muscular à RM. Tanto as sequências ponderadas em T1 (**A**) como em T2 com saturação de gordura (**B**) evidenciam muito bem a anatomia muscular e a transição miotendínea do reto femoral (*setas*).

gordura, observado nas distrofias musculares. A redução das dimensões musculares representa, comumente, a via final de lesão muscular crônica, resultando em atrofia. Dessas, a mais comum é a lesão crônica por denervação.

Nas sequências ponderadas em T1, deve-se atentar para áreas de elevado sinal, que podem estar associadas à hemorragia (distribuição borrada e com sinal não tão intenso) e gordura/lipossubstituição (distribuição mais bem delimitada e com intenso sinal) (Fig. 8-6).

Nas sequências T2, procura-se basicamente o edema, sendo importante determinar sua localização: intramuscular, intermuscular, na transição miotendínea, nas fáscias ou dos planos adjacentes.

A Tabela 8-1 resume as principais condições patológicas que afetam o sistema muscular, seu padrão de distribuição e suas principais características.

CONSIDERAÇÕES ANATÔMICAS

Os músculos esqueléticos são formados por miofibrilas agrupadas em fascículos de fibras musculares. As fibras compõem a unidade básica do músculo esquelético, cada uma com seu próprio tendão (Fig. 8-7). São organizadas em unidades funcionais, que são inervadas por um único neurônio motor e possuem propriedades contráteis e metabólicas comuns.

As fibras musculares são divididas em tipos I (contração lenta) e II (contração rápida), estas últimas subdivididas em IIA, IIX e IIC. A composição muscular em termos de fibras varia de acordo com o tipo de função do músculo, fatores hereditários e das atividades exercidas.

As fibras tipo I, presentes em maior quantidade no deltoide, tríceps braquial, vastos e sóleo, apresentam contração mais lenta (acima de 100 ms) e maior resistência à fadiga, sendo mais importantes para atividades de repetição, e apresentando maior quantidade de mioglobina, mitocôndrias e enzimas oxidativas quando comparadas às demais.

As fibras tipo II, predominantes no bíceps braquial, nos peitorais, isquiotibiais, reto femoral, gastrocnêmios e flexores e extensores das extremidades, apresentam contração abaixo de 50 ms, sendo ideais para uso de força em curto intervalo de tempo. São mais espessas e possuem maior quantidade de glicogênio que as tipo I. Também se observa maior quantidade de fibras por unidade funcional.

Os músculos podem ser classificados, de acordo com o arranjo dos seus fascículos, em paralelos (reto abdominal), fusiformes (bíceps braquial), circulares (orbiculares), convergentes ou em leque (peitorais) e penados. Estes últimos, que apresentam fascículos, inserindo-se obliquamente no maior eixo do tendão, podem ser divididos em unipenados (palmar), bipenados (reto femoral) ou multipenados (deltoide). O ângulo de inserção dessas fibras no tendão pode ser marcador precoce de atrofia e outras condições patológicas (Fig. 8-8).

Feixes de tecido conjuntivos contínuos entre si se organizam e envolvem as fibras musculares em três níveis distintos. O mais interno é composto por tecido colágeno, que envolve as fibras musculares isoladamente, denominado endomísio. Este é contínuo com septos de tecido conjuntivo que envolvem grupos de fibras, o perimísio, que é uma extensão da camada mais externa, o epimísio, espesso e que contribui para a formação das fáscias (Fig. 8-7).

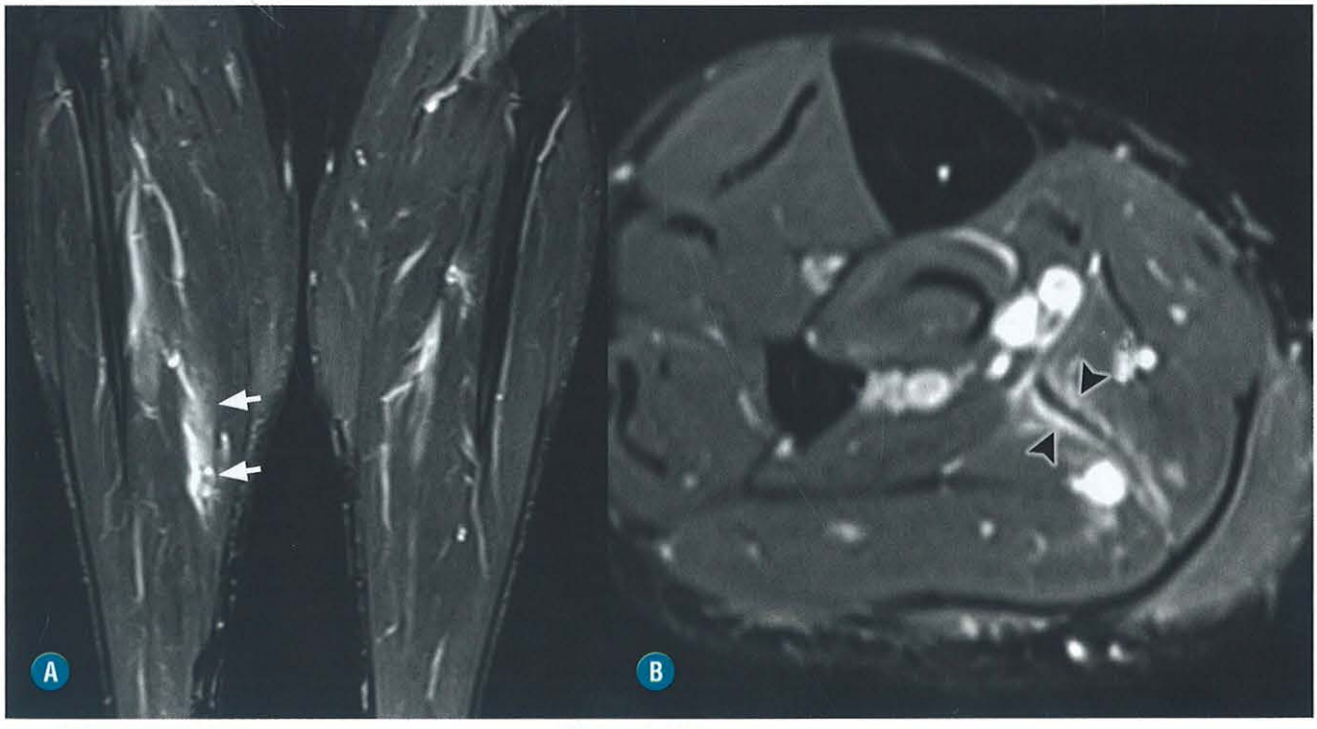

FIGURA 8-5. Nos protocolos de RM de coxa e perna, recomenda-se fazer pelo menos uma sequência que englobe os dois membros, para efeito comparativo. A imagem coronal ponderada em T2 com supressão de gordura (**A**) evidencia um edema assimétrico na perna direita (*setas*). Na imagem axial (**B**), fica evidente tratar-se de um pequeno estiramento na junção miotendínea do sóleo (*pontas de seta*).

TABELA 8-1. Principais Condições Patológicas que Afetam o Sistema Muscular

Padrão de Distribuição	*Simetria*	*Localização*	*Morfologia*	*T1 / T1-GD*	*T2*
FOCAL					
Abscesso	Assimétrico	Variável	Coleção com paredes espessadas	Hipo/isointenso, com realce periférico	Hiperintenso, hipointenso na periferia, edema perilesional
Estiramento	Assimétrico	Junção miotendínea; músculos que cruzam articulações	Tumefação ± retração de fibras	Isointenso ou hiperintenso (hemorragia)	Hiperintenso ou heterogêneo (hemorragia)
Contusão	Assimétrico	No local do traumatismo e profundas	Edema de fibras e hemorragia	Isointenso ou hiperintenso (hemorragia)	Hiperintenso ou Heterogêneo (hemorragia)
Hematoma	Assimétrico	Extremidades	Abaulamento muscular, regressão de tamanho	Agudo: isointenso/ hiperintenso Subagudo: hiperintensidade central Crônico: halo hipointenso Realce periférico	Agudo: isointenso/ hiperintenso Crônico: halo hipointenso
Hérnia Muscular	Assimétrico	M. tibial anterior	Abaulamento focal junto à fáscia	Isointenso, sem realce	Isointenso
Miopatia Actínica	Assimétrico	Local de irradiação	Em faixa; Redução do volume em casos crônicos	Aguda/subaguda: isointenso Crônico: hiperintenso	Aguda/subaguda: hiperintenso Crônico: isointenso / hipointenso
Miosite Ossificante	Assimétrico	Local de traumatismo	Coleção intramuscular	Precoce: heterogêneo, realce periférico Tardia: hiperintenso no centro e hipointenso na periferia	Precoce: heterogêneo, nível líquido-líquido, edema perilesional Tardia: hiperintenso no centro e hipointenso na periferia
MULTIFOCAL					
Denervação	Assimétrico	Extremidades, ao longo da área inervada	Pseudo--hipertrofia, atrofia	Precoce: realce Tardio: hiperintenso	Hiperintensidade a partir de 2-3 semanas
DOMS	Assimétrico	Difuso e heterogêneo	Tumefação de fibras	Isointenso	Hiperintenso e heterogêneo
Mionecrose	Assimétrico	MMII, coxa anterior e panturrilha posterior	Bordos geográficos, leve aumento	Aspecto marmóreo, realce periférico e estrias serpiginosas internas	Hiperintensidade, sem coleções líquidas
Piomiosite	Assimétrico	MMII, quadríceps	Coleções intramusculares	Hipointenso	Hiperintenso, coleções com hipointensidade periférica

TABELA 8-1. Principais Condições Patológicas que Afetam o Sistema Muscular (cont.)

Padrão de Distribuição	*Simetria*	*Localização*	*Morfologia*	*T1 / T1-GD*	*T2*
Sarcoidose	Assimétrico	Variável	Sem alterações	Isointenso, realce (forma nodular)	Hiperintenso, hipossinal central na fase tardia (forma nodular) Sem alterações (forma difusa)
Síndrome Compartimental	Assimétrico ou simétrico	MMII, panturrilha anterior	Aumento de volume, perda da arquitetura	Isointenso, realce no compartimento afetado	Hiperintenso no compartimento afetado
DIFUSO					
Miopatia diabética	Simétrico ou assimétrico	MMII, coxa anterior e panturrilha posterior	Bordos geográficos, leve aumento	Borramento da gordura intramuscular, realce heterogêneo	Hiperintensidade difusa e mulfocal
Miopatia hereditária	Simétrico	MMII, variável	Variável, pseudo--hipertrofia	Precoce : isointenso Tardio: hiperintenso	Precoce: hiperintenso (edema)
Miopatia infecciosa	Simétrico ou assimétrico	MMII > MMSS	Variável	Hipointenso, realce difuso	Hiperintenso
Miopatia inflamatória	Simétrico ou assimétrico	MMII, vastos intermérdio e lateral	Leve aumento, sem alterações	Isointenso, hiperintenso em casos crônicos	Hiperintenso, distribuição miofascial
Miopatia tóxica	Simétrico ou assimétrico	Variável	Sem alterações, leve aumento	Isointenso	Hiperintenso

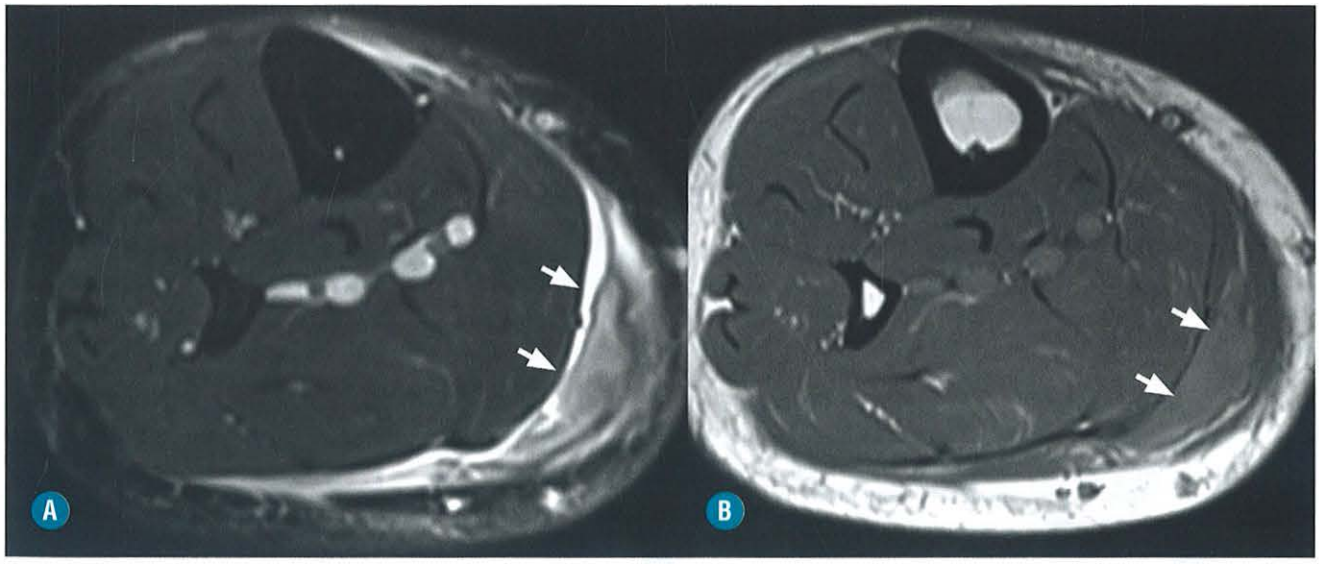

FIGURA 8-6. Hematoma secundário a uma lesão muscular. As imagens axiais de RM ponderadas em T2 com supressão de gordura (**A**) e T1 (**B**) evidenciam um hematoma que disseca a aponeurose entre o gastrocnêmio medial e o sóleo (*setas*). Note que o hematoma apresenta hipersinal na sequência ponderada em T1.

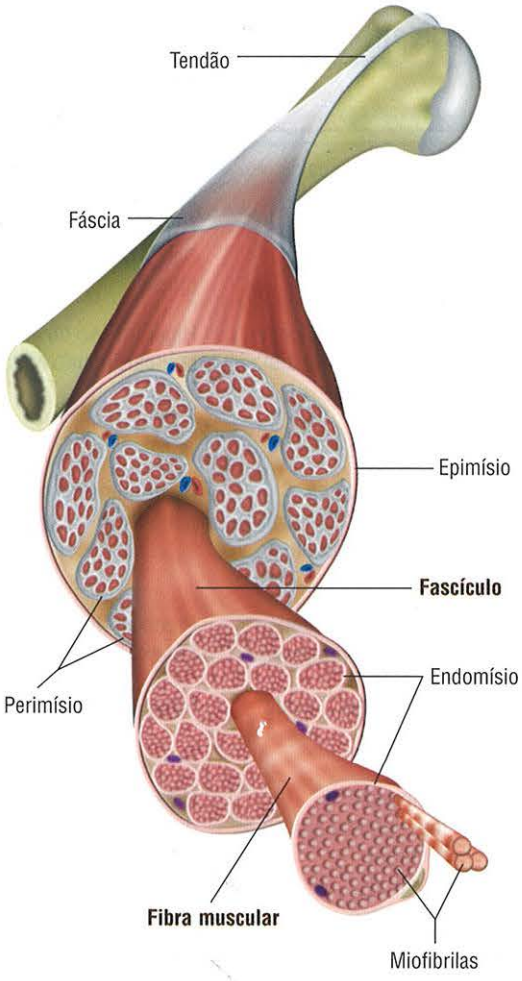

FIGURA 8-7. Ilustração do esquema anatômico básico do músculo. O conjunto de miofibrilas forma a fibra muscular, que é envolta pelo endomísio. O conjunto de fibras musculares formam o fascículo muscular, envolto pelo perimísio. O conjunto de fascículos forma o ventre muscular que é envolto pelo epimísio e contribui para formação das fáscias musculares.

As fáscias revestem os músculos externamente e possuem dois componentes principais: o superficial, mais frouxo e por vezes constituído de tecido adiposo; e o profundo, formado por fibras colágenas inelásticas, compondo traves densas que permeiam os ventres musculares.

A contração muscular pode ser concêntrica, isométrica ou excêntrica, dependendo da relação entre a força exercida pelo músculo ser maior, igual ou menor à força resistiva, respectivamente. Como resultado, o músculo pode encurtar, permanecer com o mesmo tamanho ou esticar durante a contração. A contração excêntrica gera maior tensão ativa e passiva, predispondo o músculo a uma maior chance de lesão.

Os músculos apresentam fixação óssea em pontos que são denominados origem e inserção, de acordo com a extremidade que permanece fixa ou é móvel durante a contração muscular, respectivamente. Geralmente, a fixação mais proximal corresponde à origem, enquanto a fixação mais distal, à inserção.

Variantes anatômicas são achados cada vez mais frequentes na prática radiológica, nos diversos órgãos e sistemas, devido à maior quantidade e melhor definição dos exames de imagem atualmente. A maioria dessas variantes não apresenta significado clínico, devendo ser observadas a fim de não serem confundidas com doenças. Para o cirurgião, variações na apresentação anatômica habitual devem ser conhecidas quando interferem na via de acesso cirúrgico ou no alvo cirúrgico a ser manipulado. No sistema muscular, já foi observada alteração no sentido habitual das fibras musculares, origem ou inserção anômalas, ausência congênita do músculo e a ocorrência de músculos supranumerários.

Músculos acessórios são responsáveis por sintomas quando determinam efeito expansivo, sensação de massa palpável por parte do paciente, ou por compressão de estruturas adjacentes como tendões e feixes neurovasculares. A Tabela 8-2 resume os principais músculos acessórios encontrados na prática clínica, suas síndromes e sintomas (Figs. 8-9 e 8-10).

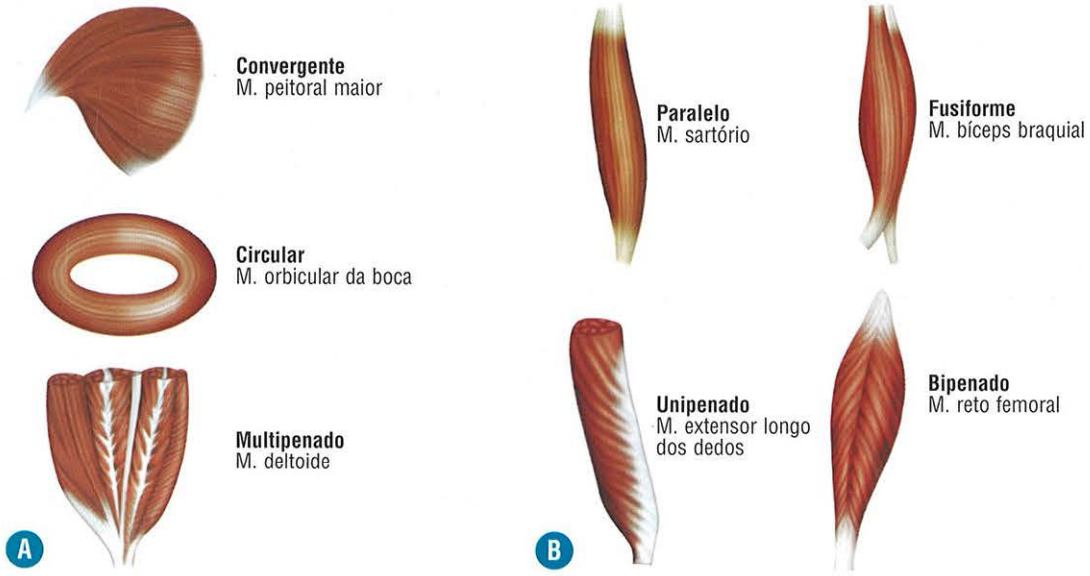

FIGURA 8-8. Ilustrações do esquema da classificação dos músculos conforme o arranjo de seus fascículos: convergente, circular, multipenado (**A**), paralelo, fusiforme, unipenado e bipenado (**B**).

TABELA 8-2. Principais Músculos Acessórios

	M. acessório	*Origem* *	*Inserção**	*Clínica*
Membro superior	Braquial acessório	Terço médio do úmero	Tendão comum dos flexores no antebraço	Compressão do n. mediano
	Epitroclear ancôneo	Olécrano	Epicôndilo medial	Síndrome do túnel cubital
	Cabeça acessória do m. flexor longo do polegar (m. de Gantzer)	Epicôndilo medial / processo coronoide	Borda ulnar do m. flexor longo do polegar	Compressão do n. mediano ou n. interósseo anterior
	Flexor superficial do indicador acessório	Tendão flexor superficial dos dedos	Polia A1 do indicador	Compressão do n. mediano no túnel do carpo
	Hipotenar acessório (abdutor do dedo mínimo)	Fáscia antebraquial	Base da falange proximal do dedo mínimo	Compressão do n. ulnar no canal de Guyon
	Palmar longo epifascial	Fáscia subcutânea do antebraço	Aponeurose palmar superficial	Compressão do n. mediano ou ulnar
	Extensor curto dos dedos da mão	Cápsula articular dorsal do punho	Expansão extensora ("capuz") do dedo indicador/médio	Tenossinovite dos extensores
Membro Inferior	Origem anômala do gastrocnêmio medial/ feixes acessórios	Incisura intercondilar / côndilo femoral medial	- / Cabeça do m. gastrocnêmio lateral	Síndrome do aprisionamento da artéria poplítea
	Solear acessório	Fíbula e linha solear da tíbia, porção profunda do m. sóleo	Conjunta ou anteromedial ao t. calcâneo	Compressão do n. tibial (incomum)
	Fibular acessório (fibular quarto)	M. fibular curto, fíbula distal	Calcâneo (m. fibulocalcâneo externo)	Lesão dos tendões fibulares, instabilidade
	Flexor longo dos dedos acessório	Borda medial da tíbia distal, borda lateral da fíbula distal	M. flexor longo dos dedos, m. quadrado plantar	Síndrome do túnel do tarso (compressão do n. tibial)
	Fibulocalcâneo interno	Borda medial da fíbula distal	Calcâneo	Assintomático (diferenciar do FLDA)
	Tibiocalcâneo interno	Borda medial da tíbia distal	Calcâneo, anterior à inserção do t. calcâneo	Síndrome do túnel do tarso

* topografia(s) mais comum(ns)

LESÕES MUSCULARES TRAUMÁTICAS

São as afecções musculares mais frequentes. A dor é o sintoma principal, tanto nas lesões agudas como nas lesões crônicas. Geralmente, são dores bem localizadas, que correspondem ao local da lesão muscular.

Existem dois tipos de traumatismos: os diretos e os indiretos.

TRAUMAS DIRETOS

Os traumatismos direitos ou contusões ocorrem quando um objeto ou uma parte do corpo golpeiam o músculo. São frequentes em esportes de contato como futebol e artes marciais. Nesses traumas, o músculo é comprimido contra uma estrutura rígida, geralmente o osso, provocando um espectro de lesões, que vão desde dano microscópico celular, dano macroscópico no ventre muscular, hemorragia infiltrativa e alterações inflamatórias (Fig. 8-11). A miosite ossificante é uma complicação das contusões que pode acontecer. Diferentemente dos estiramentos, as contusões geralmente são mais profundas nos ventres musculares e tendem a ser menos sintomáticas. A gravidade das lesões depende do local do impacto (músculo acometido), da idade do paciente e de acordo com a restrição da amplitude de movimento da articulação adjacente.

Outro tipo de traumatismo direito é a laceração, na qual um objeto cortante perfura a pele e as partes moles. O objetivo dos exames de imagem, nos casos de laceração, é avaliar a extensão do traumatismo, se houve lesão de nervos periféricos e se

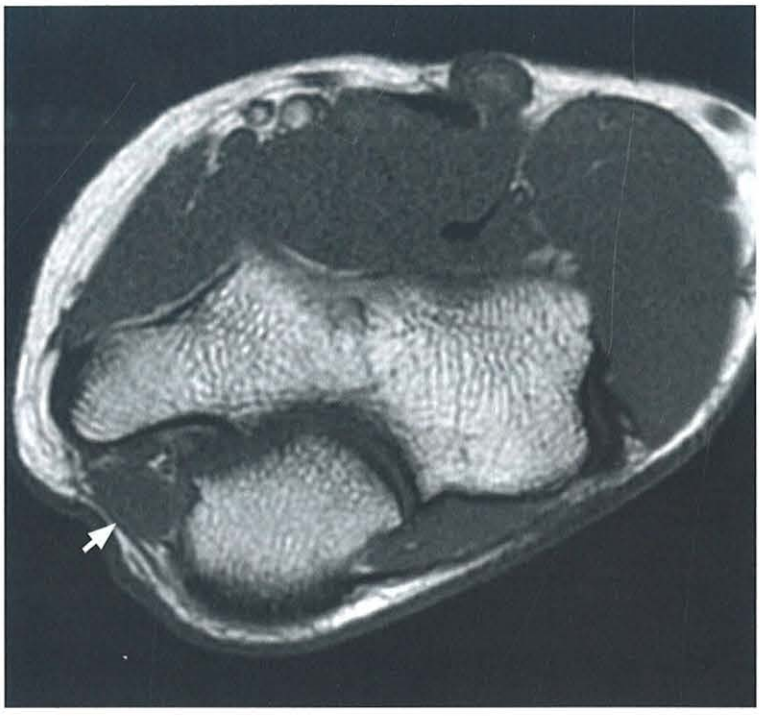

FIGURA 8-9. Músculo acessório – anconeu epitroclear. RM do cotovelo – imagem axial ponderada em T1 demonstra músculo acessório (*seta*) situado superficialmente no túnel cubital, em íntima relação com o nervo ulnar.



FIGURA 8-10. Músculo acessório – fibulocalcâneo interno. RM do tornozelo – imagem axial ponderada em T1 demonstra músculo acessório (demarcado) situado entre os músculos extensor longo do hálux (*seta*) e o fibular curto (*ponta de seta*).

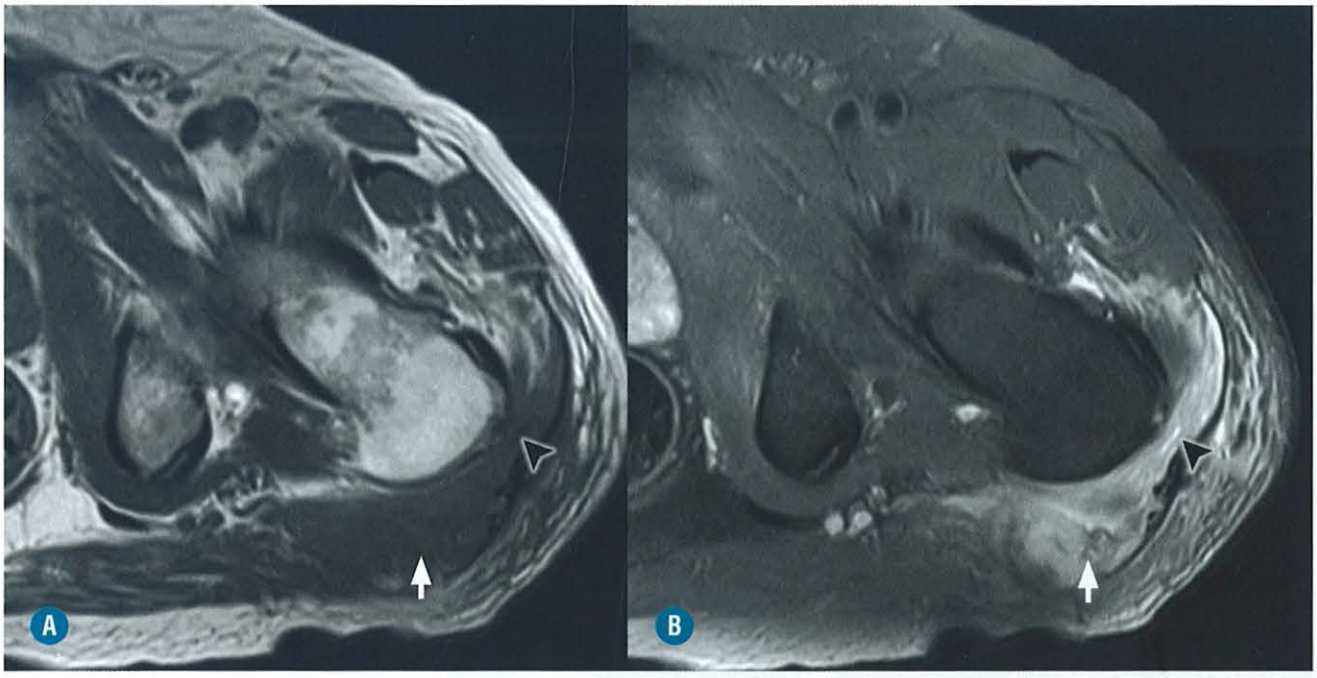

FIGURA 8-11. Contusão muscular. Imagens axiais de RM ponderas em T1 (**A**) e T2 com supressão de gordura (**B**) evidenciam uma contusão muscular com edema nas fibras mais laterais do glúteo máximo (*setas*). Associa-se edema dos planos adjacentes, inclusive na topografia da bursa trocantérica (*pontas de setas*).

houve lesão de estruturas tendíneas. Nesses casos, a distância entre os cotos deve ser informada para eventual planejamento cirúrgico (Fig. 8-12).

TRAUMATISMOS INDIRETOS

Os traumatismos indiretos, chamados de estiramentos e roturas, são os principais responsáveis pelas lesões musculares, e estão relacionados com tração ou estiramento excessivo da unidade miotendínea. Podem ser provocados por um evento traumático único (como em corredores velocistas), por alongamento excessivo secundário a movimentos que envolvem grande amplitude (como em bailarinas e ginastas), por contração excêntrica (jogadores de futebol) ou mesmo por microtraumas repetitivos (treinamento excessivo de atletas).

Vários fatores estão associados às lesões por traumatismos indiretos:

- Anatômicos: músculos que limitam a amplitude de movimento de uma articulação (lesão por mecanismo de contração excêntrica); músculos que cruzam mais de uma articulação (como o bíceps braquial e os isquiotibiais); músculos com localização superficial (como os gastrocnêmios); músculos com predomínio de fibras de contração rápida (tipo II).
- Idade do paciente: com o passar dos anos, diminui a elasticidade e a flexibilidade dos músculos.
- Fadiga muscular: prejudica a contração e reduz a capacidade de absorver energia, favorecendo o estiramento.
- Práticas esportivas ocasionais ou "atletas de fim de semana": submetem o músculo a uma carga maior que sua capacidade.
- Práticas esportivas não orientadas: a ausência de alongamento e aquecimento dos músculos predispõe a uma maior rigidez dos tecidos conjuntivos, favorecendo aos estiramentos.
- Condições climáticas desfavoráveis, como temperaturas muito baixas.

As lesões (estiramentos e roturas) ocorrem na transição miotendínea, mais comumente nas camadas musculares mais superficiais. Podem ser classificadas em graus I, II e III, baseadas na perda de função do músculo acometido (ausente, parcial e completa, respectivamente). Essa classificação tem importância no prognóstico do paciente e no tempo de repouso, recuperação e reabilitação.

Do ponto de vista de imagem, existe uma classificação semelhante, que se correlaciona com a classificação clínica.

- Grau I: a rotura é microscópica e acomete menos de 5% das fibras musculares.
- Grau II: rotura macroscópica parcial acometendo mais de 5% das fibras musculares.
- Grau III: rotura completa com descontinuidade das fibras.

A idade do paciente é muito importante na determinação no sítio da lesão, que ocorre no maior ponto de fraqueza da unidade miotendínea.

- Crianças e adolescentes: os pontos de maior fraqueza são as apófises, e as lesões se manifestam como apofisites ou fraturas avulsivas.
- Adultos: o ponto de maior fraqueza é a transição miotendínea, e os estiramentos e roturas nestes locais são as patologias musculares mais frequentes.
- Idosos: as lesões geralmente ocorrem nos tendões, que estão degenerados (Fig. 8-13).

As lesões também podem ser divididas em agudas (evento traumático único) ou crônicas (lesão aguda não tratada ou em local de cicatriz secundária à lesão pregressa).

Nos estiramentos ou lesões grau I, os exames de RM mostram edema intersticial na transição miotendínea, identificado

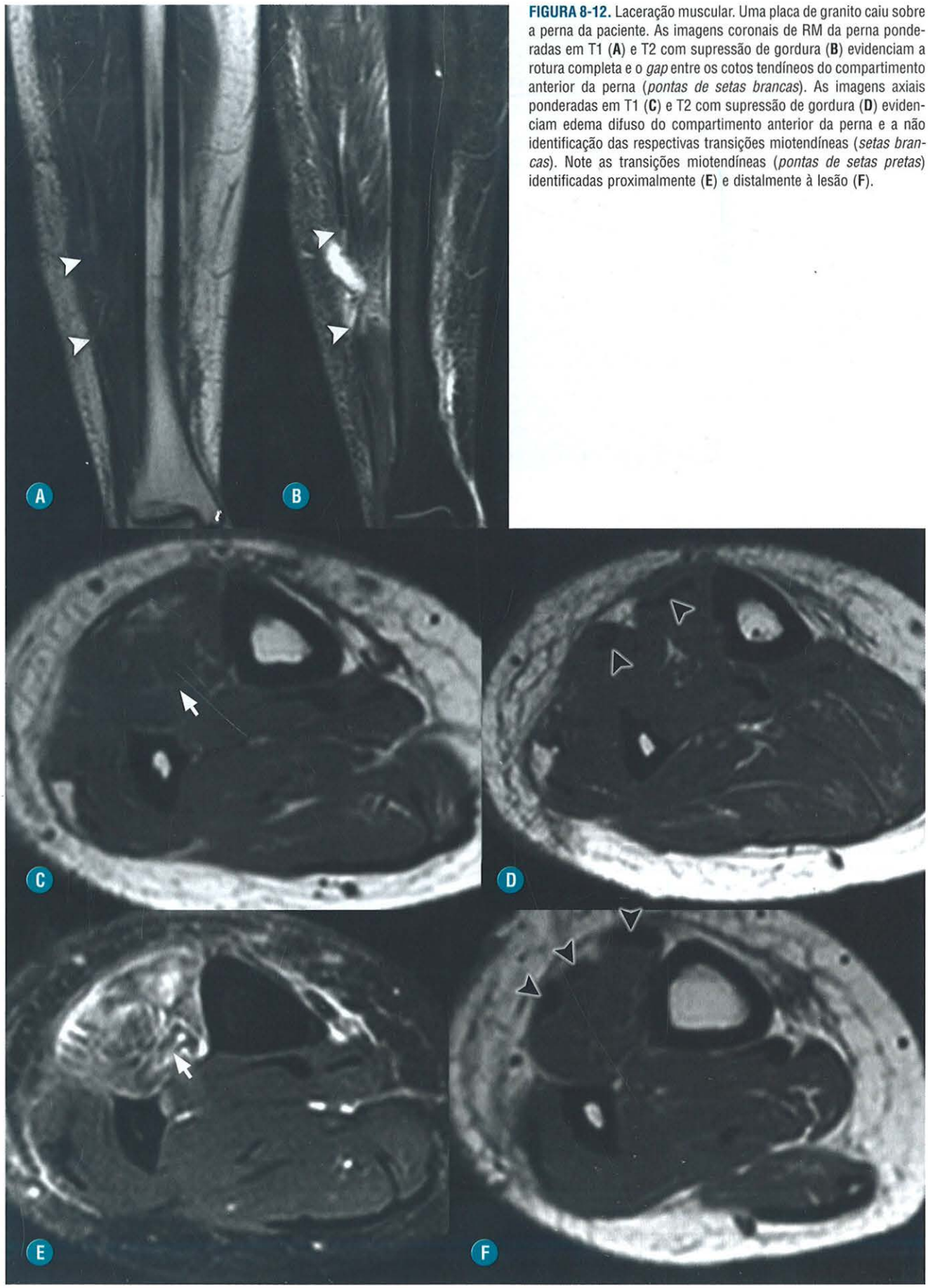

FIGURA 8-12. Laceração muscular. Uma placa de granito caiu sobre a perna da paciente. As imagens coronais de RM da perna ponderadas em T1 (**A**) e T2 com supressão de gordura (**B**) evidenciam a rotura completa e o *gap* entre os cotos tendíneos do compartimento anterior da perna (*pontas de setas brancas*). As imagens axiais ponderadas em T1 (**C**) e T2 com supressão de gordura (**D**) evidenciam edema difuso do compartimento anterior da perna e a não identificação das respectivas transições miotendíneas (*setas brancas*). Note as transições miotendíneas (*pontas de setas pretas*) identificadas proximalmente (**E**) e distalmente à lesão (**F**).



FIGURA 8-13. Rotura completa do tendão bíceps braquial distal. Imagens sagitais do cotovelo ponderadas em T1 (**A**) e T2 com supressão de gordura (**B**) evidenciam o coto tendíneo (*setas*) retraído proximalmente, bem longe da tuberosidade do rádio (local de sua inserção). Note perda do trofismo muscular, edema e líquido nos planos adjacentes (*pontas de setas*).

nas sequências ponderadas em T2, sem rotura de fibras bem definidas e preservando a arquitetura muscular (Fig. 8-14). Na US, os estiramentos podem-se manifestar como áreas de hiper ou hipoecogenicidade na transição miotendínea, sem coleções líquidas ou hematomas (Fig. 8-15). Em alguns casos de estiramentos musculares com diagnóstico clínico, tanto a RM como a US podem ser normais.

Nas roturas parciais (grau II), além do edema muscular, os exames de RM evidenciam um hematoma na junção miotendínea e lâminas líquidas perifasciais (Fig. 8-16). Na US, os achados são semelhantes, com hipoecogenicidade no local da rotura de fibras e os focos anecogênicos nos local do hematoma e das lâminas líquidas perifasciais.

Nas roturas completas (grau III), há um hematoma que preenche o *gap* entre as fibras, e seu volume pode ser mensurado, assim como a retração entre os cotos (Fig. 8-17). Em alguns casos graves, a US pode ser utilizada para guiar uma aspiração e uma drenagem do hematoma, para reduzir a retração e a fibrose sequelar do músculo acometido. Nas fases agudas (menos de 48 horas), os hematomas apresentam hipersinal nas sequências T1. Na fase subaguda (menos de 30 dias), pode haver discreto hipersinal residual, quando comparado ao sinal do músculo adjacente, tanto nas sequências ponderadas em T1 como T2. Nos hematomas crônicos, o sinal na RM pode variar bastante, em decorrência dos produtos de degradação da hemoglobina, com áreas de baixo sinal, predominantemente periféricas (Fig. 8-18).

AVULSÕES

Mais frequentes em crianças e adolescentes, devido à fraqueza das apófises, as avulsões geralmente estão associadas à contração muscular excêntrica, sintomas dolorosos intensos e perda da função muscular. O local mais comum é a tuberosidade isquiática.

O tratamento é geralmente conservador, e o prognóstico é bom, mas ausência de fusão/pseudoartrose pode ocorrer.

Nos casos agudos, a RM demonstra irregularidades periosteais e hematoma no local da inserção tendínea. Pode haver retração do tendão com fragmentos ósseos/ osteocartilaginosos (Fig. 8-19).

EVOLUÇÃO DAS LESÕES MUSCULARES TRAUMÁTICAS

O processo de cicatrização apresenta três fases: a primeira fase é a inflamatória (até 6 dias), com fagocitose do tecido lesionado; a segunda é a proliferativa (3 a 12 dias), onde há formação de tecido colágeno imaturo; e a terceira é a de remodelação, com duração de meses, onde o colágeno imaturo é substituído por um tecido colágeno definitivo ao longo das fibras de tensão, havendo retorno à vascularização normal. Geralmente, as lesões musculares levam seis semanas para cicatrizar, e deve-se evitar a contração do músculo, para evitar uma rerrotura. Nesse processo de cicatrização, tanto a US como a RM evidenciarão reabsorção gradual do líquido/hematoma. Há, também, redução gradual do edema muscular, mais bem caracterizado na RM. Esse edema pode persistir por mais de seis semanas, mesmo quando o paciente está assintomático e voltando às suas atividades físicas. Áreas de baixo sinal podem aparecer na evolução e estar associadas tanto a produtos de degradação da hemoglobina no tecido cicatricial.

As lesões musculares crônicas exibem um amplo espectro de apresentação, que vai desde a retração muscular ou tendínea, podendo haver hipertrofia compensatória ou mesmo atrofia, até a formação de tecido cicatricial com fibrose. O tecido ci-

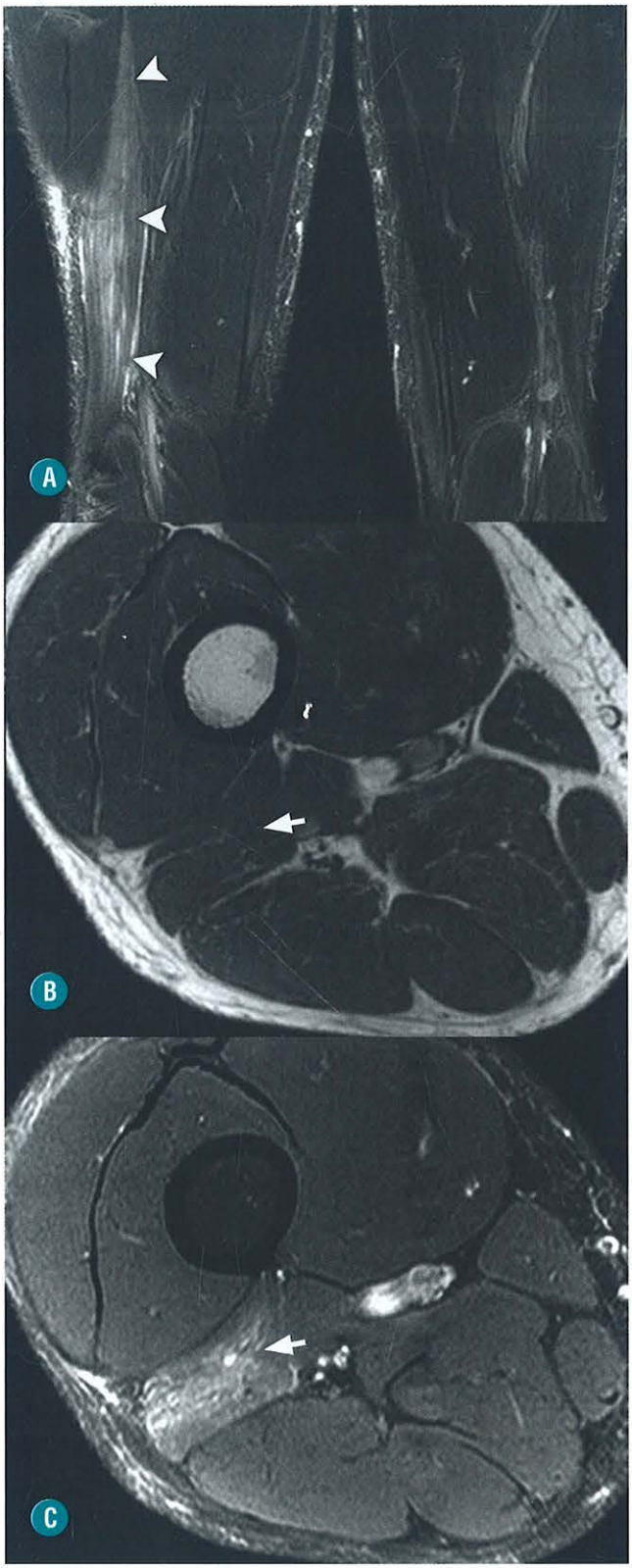

FIGURA 8-14. Estiramento muscular grau I - RM. A imagem coronal ponderada em T2 (**A**) com supressão de gordura evidencia edema difuso da cabeça curta do bíceps femoral, sem hematoma e com preservação da arquitetura muscular (*pontas de seta*). Na imagem axial ponderada em T1 (**B**), note que o músculo da cabeça curta do bíceps femoral (*seta*) apresenta aspecto normal. A imagem axial T2 com supressão de gordura (**C**) demonstra um discreto edema difuso do ventre muscular, sem coleções líquidas ou hematomas (*seta*).

catricial, identificável à RM a partir de seis semanas, aparece como área de baixo sinal em T1 e T2 (Fig. 8-20). À US, aparece como um tecido irregular com ecogenicidade heterogênea. É importante fazer o diagnóstico desses tecidos cicatriciais, pois as rerroturas e as lesões repetitivas tendem a ocorrer em suas adjacências, por apresentarem alterações na elasticidade e na contração muscular.

LESÕES MUSCULARES E MEDICINA ESPORTIVA

Existe uma demanda crescente na área de medicina esportiva, que envolve atletas de alto nível, para que os métodos de imagem possam quantificar o prognóstico das lesões e prever o tempo de retorno ao treinamento e competição. Os métodos de imagem podem ajudar nesse planejamento, mas a decisão de retorno aos treinos e a previsão do risco de recorrência deve ser correlacionada com os dados clínicos. Por exemplo, já foi demonstrado que atletas com sintomas dolorosos e RM normal têm um período de afastamento menor (1 a 2 semanas) e têm menos recorrência de lesões que atletas com exames de RM alterados. Inversamente, não há relação entre o tamanho das lesões nos exames de imagem com o prognóstico e o risco de recorrência.

Parâmetros que podem ser utilizados para estimar a extensão da lesão muscular e ajudar na decisão do tempo de retorno ao treino:

- Porcentagem da área de secção transversa.
- Extensão crânio caudal da lesão.
- Volume da lesão muscular.
- Acometimento do tendão.

COMPLICAÇÕES DAS LESÕES MUSCULARES TRAUMÁTICAS

RABDOMIÓLISE

A rabdomiólise é uma forma grave de lesão muscular caracterizada por perda da integridade da membrana da fibra muscular e extravasamento de componentes celulares no espaço intersticial. Pode ser decorrente de atividade física excessiva, compressão muscular prolongada, lesão muscular por temperatura, toxinas, overdose de drogas, convulsões e doenças autoimunes.

O quadro clínico é composto por mialgia, déficit motor e edema no músculo afetado. Os níveis séricos aumentados de potássio, CPK e aldolase, em conjunto com mioglobinúria, são os marcadores laboratoriais da afecção.

Complicações incluem insuficiência renal decorrente da mioglobinúria, mionecrose em lesões graves e síndrome compartimental secundária, que requer intervenção cirúrgica de emergência.

Os achados de imagem na RM incluem elevação de sinal em sequências sensíveis a fluido no ventre muscular, podendo-se estender ao tecido subcutâneo e fáscia, com realce homogêneo ou heterogêneo pelo meio de contraste em áreas de tecido desvitalizado. O sinal heterogêneo no interior do ventre muscular pode representar a concomitância de edema e necrose muscular com produtos de degradação da hemoglobina de permeio (Fig. 8-21).

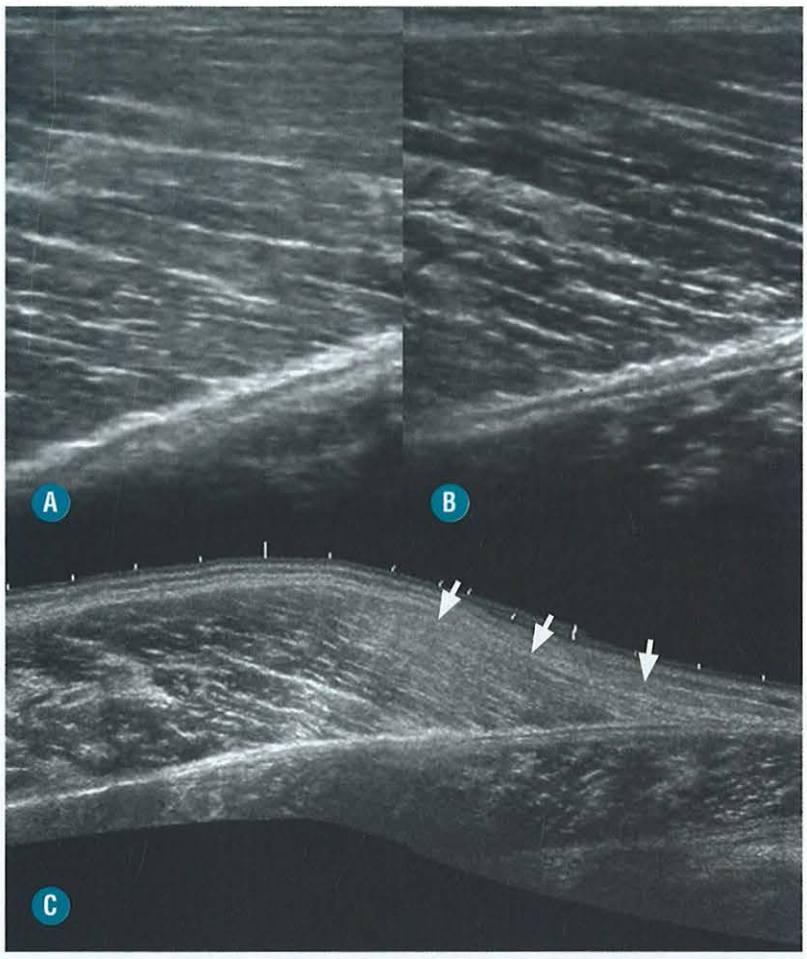

FIGURA 8-15. Estiramento muscular grau I – US. Imagens ultrassonográficas demonstram discreta hiperecogenicidade difusa das fibras musculares distais do gastrocnêmio medial direito (**A** e **C**) (*setas*), quando comparadas ao do gastrocnêmio medial esquerdo (**B**). Notem ausência de coleções líquidas ou hematomas.

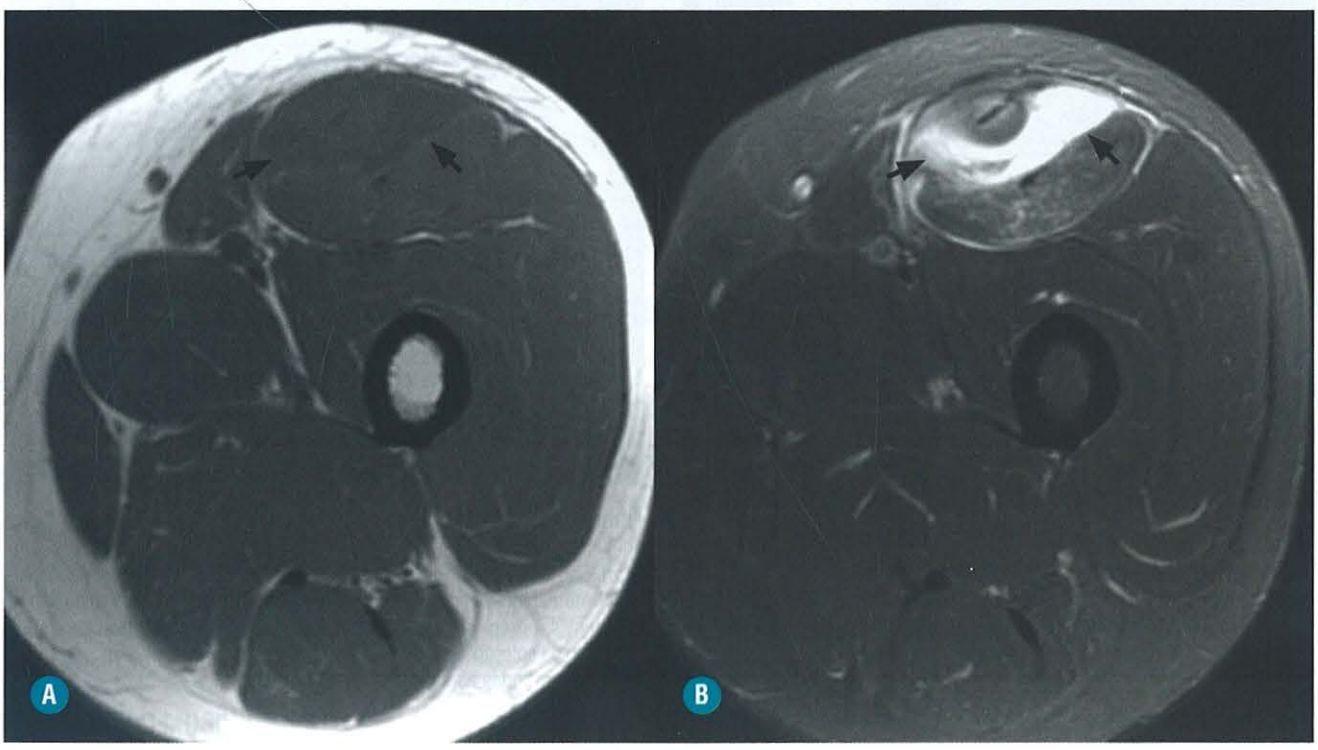

FIGURA 8-16. Estiramento muscular grau II. Imagens axiais de RM ponderadas em T1 (**A**) e T2 com supressão de gordura (**B**) evidenciam uma lesão parcial de fibras do ventre muscular reto femoral, com uma coleção líquida (*setas*) em sua topografia.

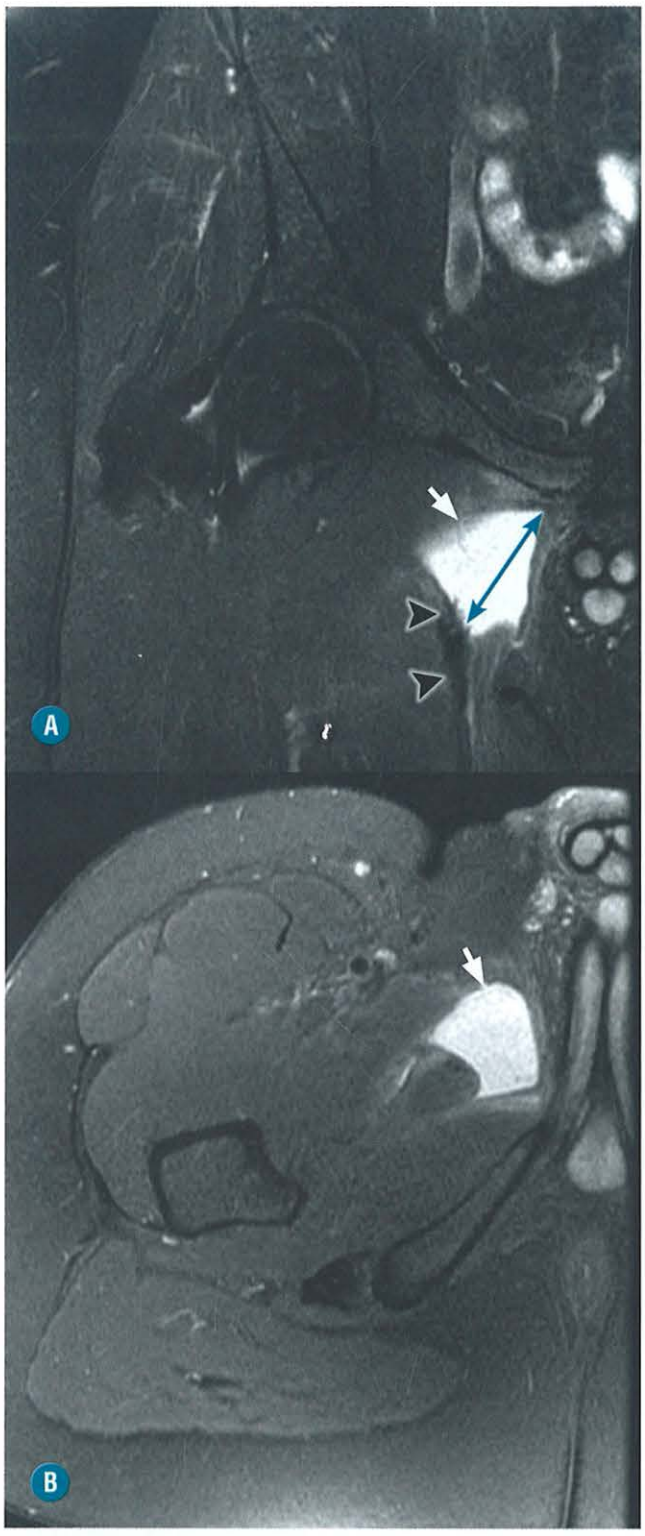

FIGURA 8-17. Rotura tendínea grau III. Imagens de RM do quadril ponderadas em T2 com supressão do gordura nos planos coronal (**A**) e axial (**B**) evidenciam uma desinserção completa do tendão adutor magno, cujo coto encontra-se retraído distalmente (*pontas de seta*). Notem a grande coleção líquida em sua topografia (*setas*) e a distância/*gap* entre o coto e a sínfise púbica (*seta com duas pontas*).

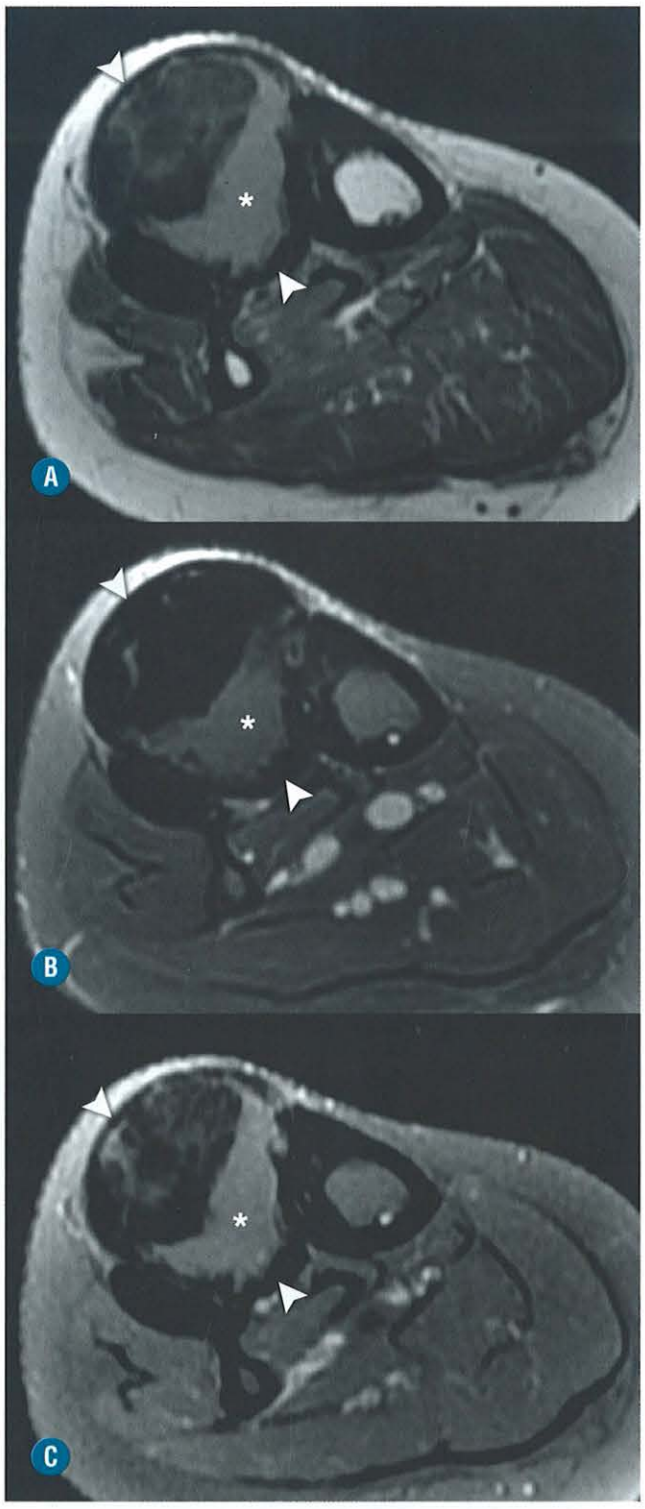

FIGURA 8-18. Hematoma crônico. RM da perna direita – imagens axiais ponderadas em T1 (**A**), T2 com supressão do sinal da gordura (**B**) e T1 com supressão do sinal da gordura e com contraste endovenoso paramagnético (**C**). Nota-se coleção com paredes apresentando baixo sinal em todas as sequências, porém sem realce pelo meio de contraste (*pontas de seta*). O conteúdo da coleção é compatível com componente hemático, apresentando alto sinal em todas as sequências (*asteriscos*).

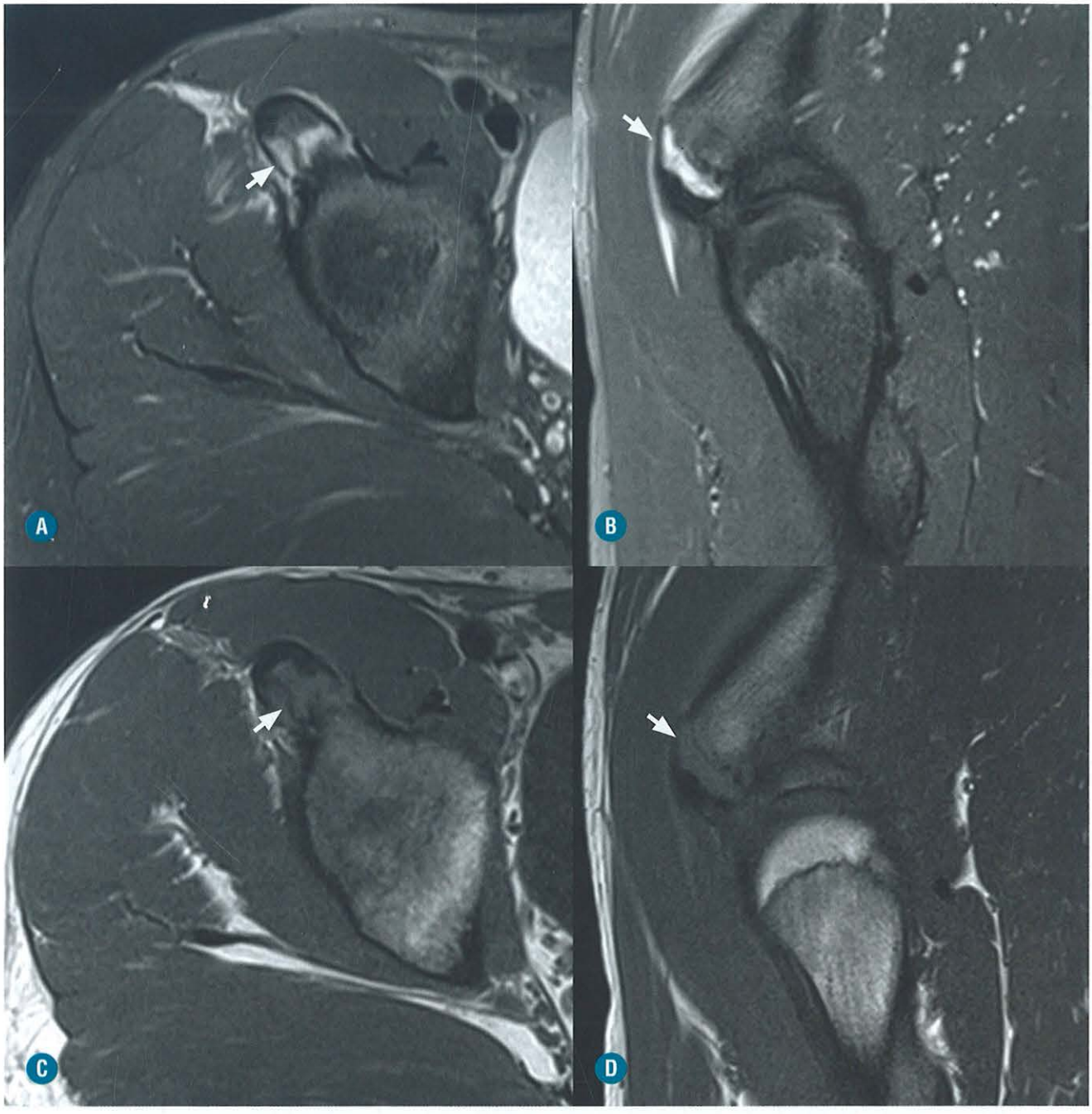

FIGURA 8-19. Fratura avulsiva da espinha ilíaca anteroinferior. Imagens axiais e sagitais ponderadas em T2 com supressão de gordura (**A** e **B**) e T1 (**C** e **D**) evidenciam a fratura da espinha ilíaca anteroinferior (*setas*), local da origem da cabeça direta do tendão reto femoral.

CISTO MUSCULAR

É uma complicação rara e secundária a um hematoma não absorvido. Apresenta revestimento sinovial derivado de células pluripotentes. Pode ser sintomático e causar dor crônica, nesses casos, indicando-se a aspiração (guiada por ultrassom) ou a excisão cirúrgica.

CALCIFICAÇÃO MUSCULAR

Pode ocorrer por depósitos anormais de cálcio na lesão muscular.

MIOSITE OSSIFICANTE

Miosite ossificante é uma ossificação heterotópica localizada e não neoplásica, que ocorre predominantemente nos músculos grandes das extremidades. Pode ocorrer em qualquer idade, mas predomina em pacientes jovens e no sexo masculino. A associação com trauma é controversa, mas é relatada entre 60 e 75% dos casos. Quando não há história de traumatismo, pode estar associada a doenças sistêmicas e neurológicas, ou pode ser só idiopática. Os achados por imagem são idênticos tanto na miosite traumática como na não traumática, mas a história de traumatismo ajuda no estabelecimento do diagnóstico.

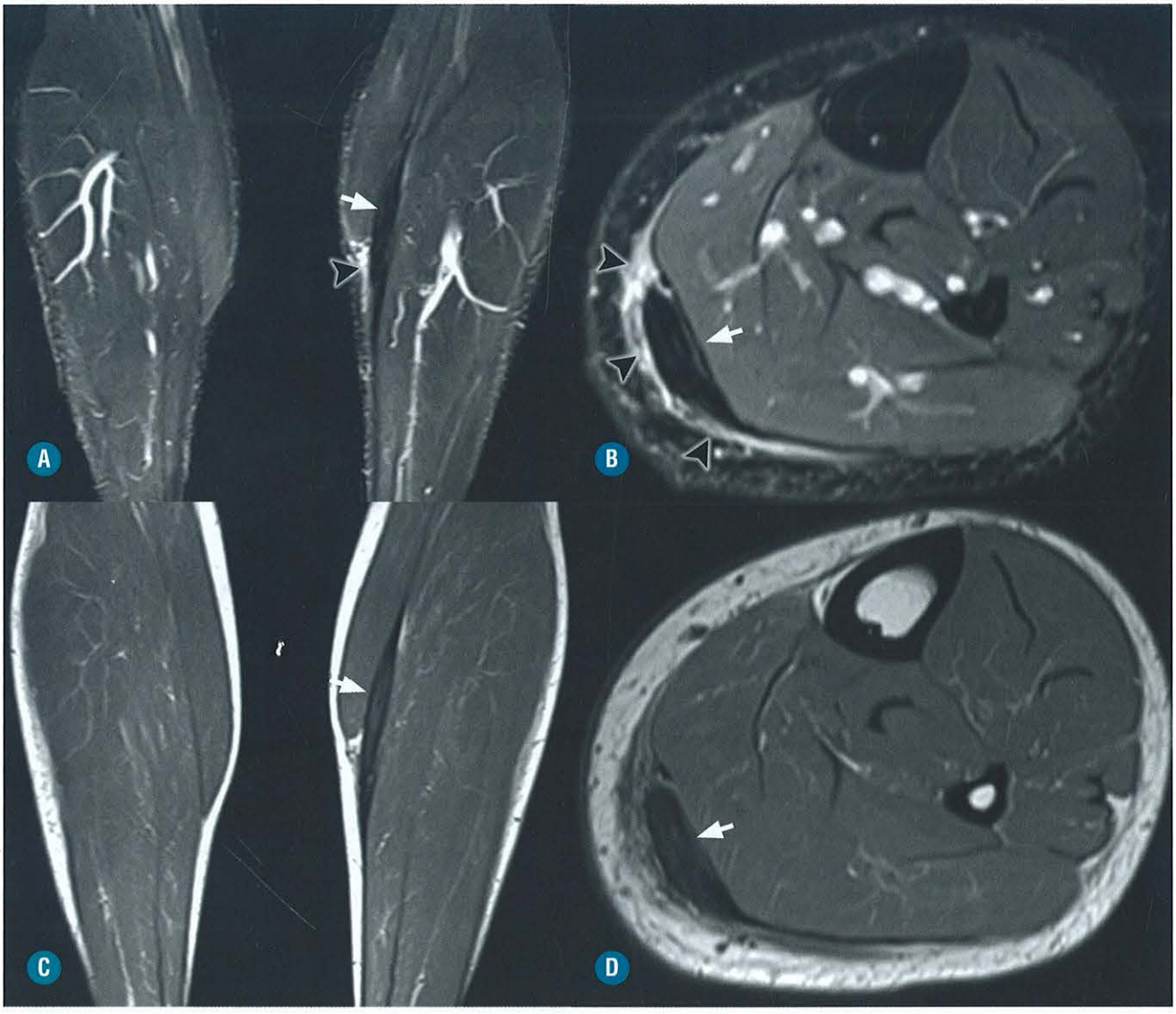

FIGURA 8-20. Lesão muscular crônica. Imagens coronais e axiais ponderadas em T2 com supressão de gordura (**A** e **B**) e T1 (**C** e **D**) demonstram um tecido cicatricial com baixo sinal em ambas as sequências (*setas*) na transição miotendínea do gastrocnêmio medial. Associa-se um pequeno estiramento recente, caracterizado por discreto edema e fina lâmina líquida adjacente (*pontas de seta*).

Clinicamente, manifesta-se na fase aguda (que dura uma semana) como uma massa muscular dolorosa com crescimento progressivo e muito inflamatória. Histologicamente, há uma proliferação de células mesenquimais com fibroblastos, exibindo numerosas mitoses, conferindo um aspecto pseudossarcomatoso.

Na fase subaguda (1 a 2 semanas), os fibroblastos se diferenciam em osteoblastos, passando a secretar uma matriz osteoide nas periferias da lesão, conferindo um aspecto histológico pseudo-osteossarcomatoso.

Na fase crônica ou de maturação, que começa de 2 a 5 semanas, há produção de osso na periferia da lesão, com redução volumétrica da massa inflamatória. Mais tardiamente, há metaplasia gordurosa do centro da lesão.

Não se deve biopsiar essas lesões na fase aguda para evitar um diagnóstico falso-positivo de sarcoma. Por outro lado, uma biópsia tardia de um sarcoma verdadeiro pode prejudicar o prognóstico do paciente. Dessa forma, o conhecimento dos achados por imagem das miosites ossificantes é fundamental para ajudar na condução destes pacientes.

Na fase aguda, os exames radiográficos são normais. Contudo, na fase de maturação, a caracterização de uma ossificação periférica, geralmente sem contato com as estruturas ósseas, é patognomônica.

A TC é mais sensível que as radiografias para a caracterização das ossificações periféricas, permitindo um diagnóstico mais precoce (Fig. 8-22).

A RM permite a caracterização do fenômeno de zona, antes da ossificação, como uma zona de discreto hipossinal periférico. Costuma haver um edema inflamatório que se estende além da miosite ossificante. As sequências pós-contraste evidenciam um realce anular da miosite, ajudando na diferenciação com lesões sarcomatosas (Fig. 8-22). Outros sinais que ajudam na diferenciação com lesões malignas é a ausência de

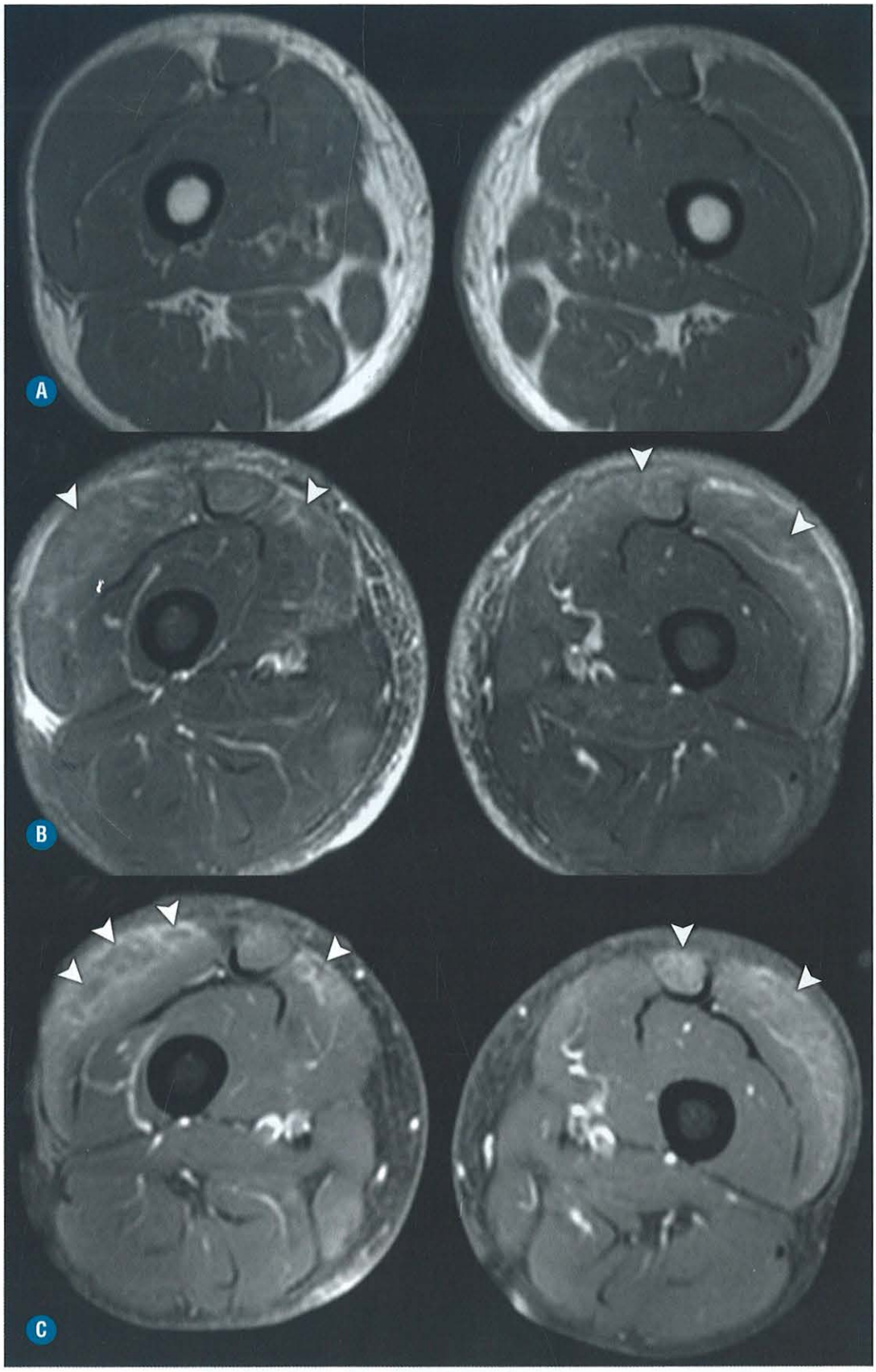

FIGURA 8-21. Rabdomiólise com necrose muscular secundária à quimioterapia, em um paciente com carcinoma de pâncreas. A imagem axial ponderada em T1 (**A**) não evidencia alterações. A imagem axial ponderada em T2 com supressão de gordura (**B**) evidencia um edema heterogêneo e difuso dos compartimentos extensores das coxas (*pontas de seta*). A imagem axial pós-contraste (**C**), além dos edemas musculares, também demonstra pequenos focos de necrose muscular à direita (*pontas de seta*), que não sofrem realce pelo contraste.

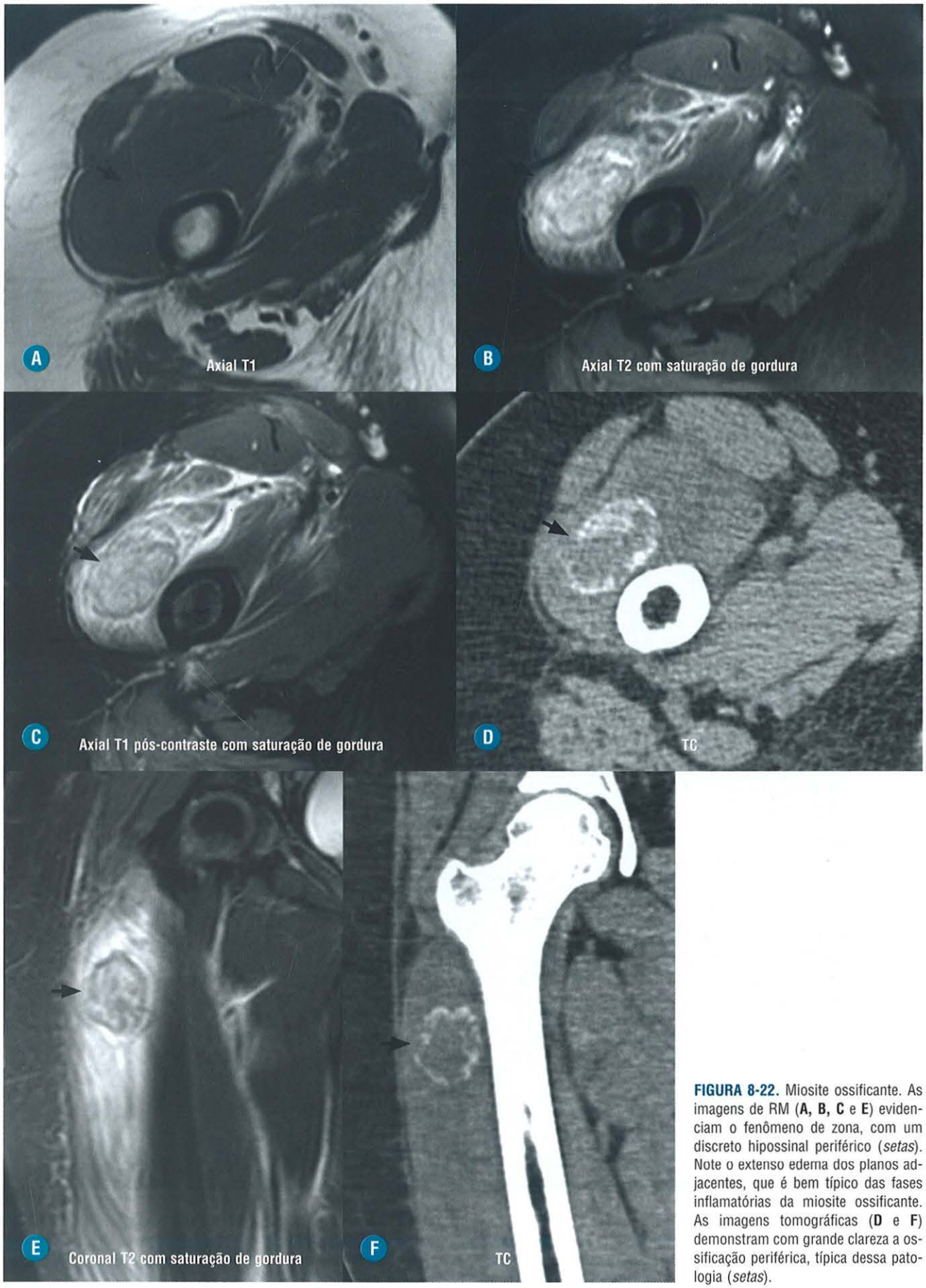

FIGURA 8-22. Miosite ossificante. As imagens de RM (**A, B, C** e **E**) evidenciam o fenômeno de zona, com um discreto hipossinal periférico (*setas*). Note o extenso edema dos planos adjacentes, que é bem típico das fases inflamatórias da miosite ossificante. As imagens tomográficas (**D** e **F**) demonstram com grande clareza a ossificação periférica, típica dessa patologia (*setas*).

invasão de estruturas adjacentes e a presença de fibras musculares viáveis junto à lesão.

Assim como a RM, a US pode fazer o diagnóstico do fenômeno de zona antes da ossificação, como três camadas concêntricas de respectivos (hipo, hiper e hipossinal).

Na evolução da miosite ossificante, ela pode cicatrizar ou desaparecer por completo, sendo recomendado o tratamento conservador.

HÉRNIA MUSCULAR

Caracteriza-se por uma massa que aparece ou aumenta durante a contração do músculo afetado. Da mesma maneira, com o relaxamento muscular, a massa diminui ou desaparece.

Acomete predominantemente adolescentes ou adultos jovens, e os músculos mais afetados são os da perna, particularmente o tibial anterior.

As causas são diversas e podem estar relacionadas com atividades esportivas, traumatismo, síndrome compartimental crônica e fraqueza da fáscia muscular secundária a veias perfurantes.

Clinicamente, pode ser assintomática e manifestar-se como uma massa palpável. Nesses casos, não é necessário qualquer tratamento. Em alguns raros casos, a hérnia muscular pode ser dolorosa, e a cirurgia pode ser necessária. Não é recomendado o fechamento cirúrgico do defeito da fáscia muscular para evitar o desenvolvimento de uma síndrome compartimental. Prefere-se o fechamento do defeito fascial com um enxerto autólogo.

A US é o melhor método diagnóstico para essa entidade, por se tratar de um método dinâmico, que permite a visualização em tempo real da contração e do relaxamento muscular.

O músculo normal é recoberto por uma fina fáscia ecogênica. Nas hérnias musculares, no local referido como palpável pelo paciente, pode-se observar um afilamento com elevação da fáscia ou um defeito focal com descontinuidade da mesma. Durante a contração muscular, observa-se a herniação do músculo pelo defeito fascial. Tanto o músculo herniado como o músculo adjacente à hérnia são geralmente hipoecogênicos em relação ao músculo normal. Em alguns casos, a hérnia pode assumir um formato de "cogumelo", quando o músculo recobre as margens fasciais, assumindo um contorno superficial convexo.

Do ponto de vista da técnica ultrassonográfica, deve-se colocar o mínimo possível de pressão no transdutor, pois os achados podem ser sutis, e pressões elevadas podem reduzir os abaulamentos e as hérnias.

A RM também pode fazer o diagnóstico das hérnias musculares. Recomenda-se colocar um marcador cutâneo nas margens do local referido como palpável pelo paciente, para direcionar o exame e facilitar a identificação dos achados, que podem ser sutis. Por se tratar de um exame estático (protocolos convencionais), muitas vezes não se identifica um abaulamento bem definido. As sequências ponderadas em T2 costumam demonstrar um discreto hipersinal do músculo herniado e da fáscia adjacente. As imagens pós-contraste não evidenciam realce. Atualmente, sequências rápidas de imagem podem ser realizadas com o paciente contraindo o músculo em questão e, nesses casos, o estudo comparativo com as imagens em repouso permite uma melhor caracterização do defeito, do abaulamento e da hérnia (Fig. 8-23).

DIAGNÓSTICOS DIFERENCIAIS DAS LESÕES MUSCULARES TRAUMÁTICAS

DOMS (*DELAYED ONSET MUSCLE SORENESS*)

DOMS pode ser traduzido para o português como "dor muscular de início tardio". Não é uma lesão muscular propriamente dita, é um estado fisiológico que costuma ocorrer entre 24 e 72 horas após um exercício físico que o paciente não estava acostumado a fazer (geralmente com predomínio de contrações excêntricas).

O diagnóstico pode ser feito por ressonância magnética, nas imagens ponderadas em T2 com supressão de gordura, onde se identifica um edema heterogêneo e difuso do ventre muscular, sem ruptura de fibras e sem alteração de sua arquitetura (Fig. 8-24).

A US também pode fazer o diagnóstico, demonstrando hiperecogenicidade do músculo, sem rotura de fibras, coleções líquidas ou hematomas.

A clínica é fundamental para ajudar no diagnóstico diferencial. Os estiramentos de grau I podem ter achados de imagem bastante semelhantes, mas eles aparecem logo após o trauma, e não tardiamente, como no DOMS.

TROMBOSE VENOSA PROFUNDA INTRAMUSCULAR

Embora essa condição não seja considerada uma miopatia propriamente dita, a importância clínica da trombose venosa profunda e seu reconhecimento nos diversos métodos de imagem por parte do radiologista justificam a inclusão do tópico neste capítulo.

Os achados de imagem na ocorrência de trombose venosa profunda intramuscular incluem um halo de hipersinal em T2 na gordura ao redor da veia trombosada (edema perivascular) e falhas de enchimento intraluminais nas sequências pós-contraste. Pode ainda haver realce do ventre muscular afetado devido à congestão venosa.

Em alguns pacientes, pode haver concomitância entre uma lesão muscular (como estiramento) e uma trombose intramuscular profunda (Fig. 8-25).

O diagnóstico idealmente é feito pelo exame de US com Doppler. Mas é importante saber reconhecer os achados de trombose venosa nos exames de RM, pois, muitas vezes, é o único exame realizado pelo paciente, quando a suspeita principal é uma lesão muscular.

CISTO DE BAKER ROTO

O cisto de Baker é uma distensão líquida do recesso articular do gastrocnêmio medial/semimembranoso. Em alguns casos, pode haver rotura das paredes deste cisto, com extravasamento do conteúdo líquido para os planos adjacentes. Em alguns casos, o extravasamento pode ser volumoso, dissecando os planos fasciais e subcutâneos profundos distalmente pela perna, podendo simular um estiramento muscular. Os exames de imagem como a US e a RM podem facilmente estabelecer esse diagnóstico diferencial (Fig. 8-26).

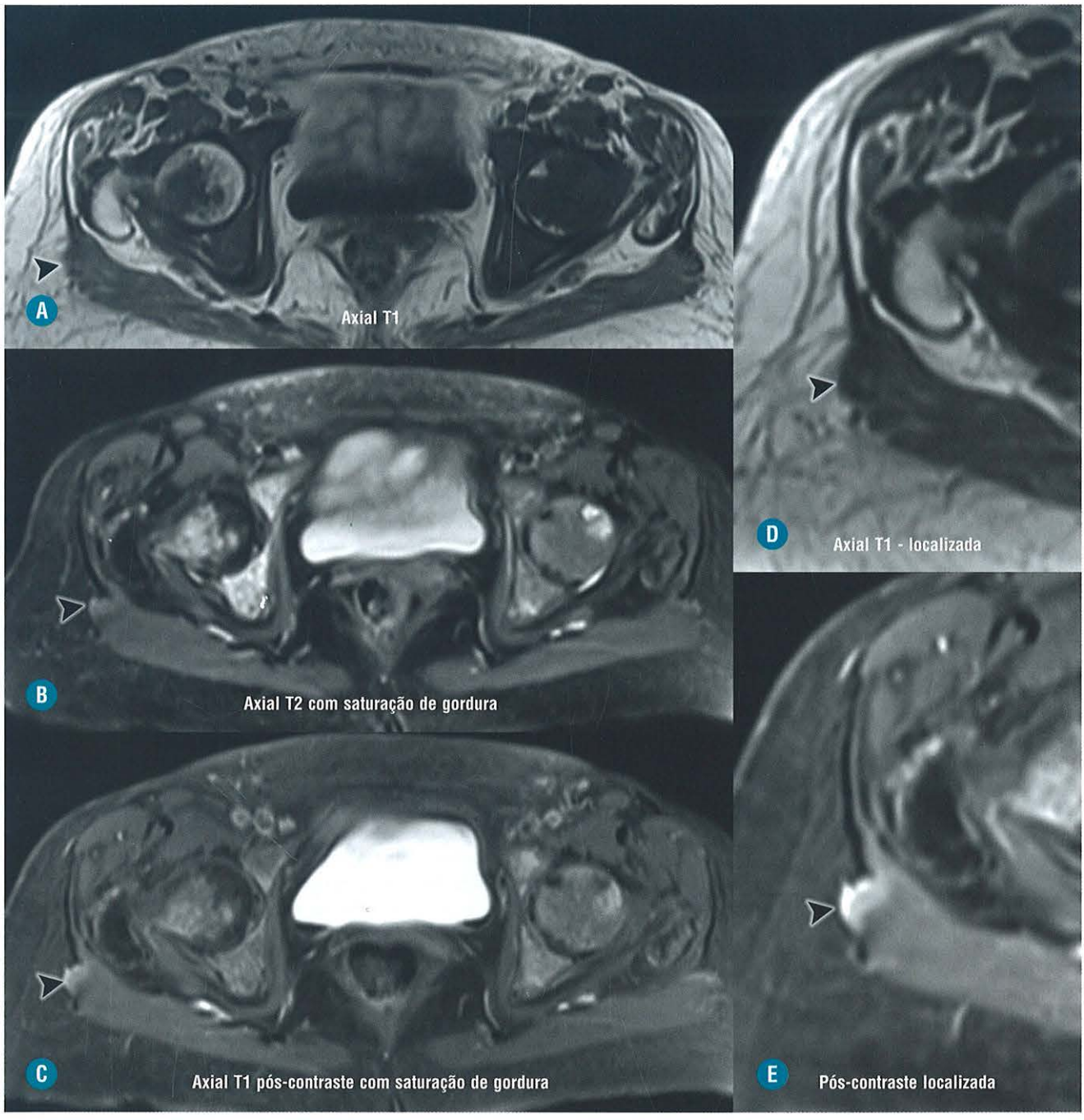

FIGURA 8-23. Hérnia muscular. Imagens de RM da bacia nos planos axial ponderado em T1 (**A** e **D**), axial ponderado em T2 com saturação de gordura (**B**), axial pós-contraste, ponderado em T1 e com saturação de gordura (**C** e **E**). Presença de uma pequena hérnia das fibras laterais do glúteo máximo (*cabeças de seta*), por um pequeno focal da fáscia lata. Note o discreto edema e realce nas sequências pós-contraste das fibras musculares adjacentes. Observe que as medulares ósseas desta paciente apresentam extensa infiltração tumoral (paciente com carcinoma de mama).

SÍNDROME COMPARTIMENTAL

A síndrome compartimental decorre de um aumento do limiar de perfusão em um compartimento fascial fechado, seja por aumento do conteúdo neste compartimento (hematoma, edema) ou por redução do continente (órteses e enfaixamentos, determinando compressão extrínseca, fechamento de defeitos na fáscia). O resultado é um colapso da rede vascular além dos limites necessários para manter a viabilidade do músculo. O local mais comumente afetado é o compartimento anterior da perna. A maioria das síndromes é desencadeada após fratura da tíbia, porém pode ocorrer após esforço físico extenuante, lesões isquêmicas prolongadas, lesões por esmagamento e *overdose*.

O quadro clínico da síndrome é caracterizado por dor desproporcional ao mecanismo de trauma. O aumento da pressão intramuscular acima de 15 a 20 mmHg provoca redução da perfusão capilar e prejudica o fluxo linfático, provocando isquemia muscular. Pode ser considerada iminente quando cursa com distúrbio perfusional moderado, na ausência de sinais neurológicos (pressão no compartimento de 30 a 40

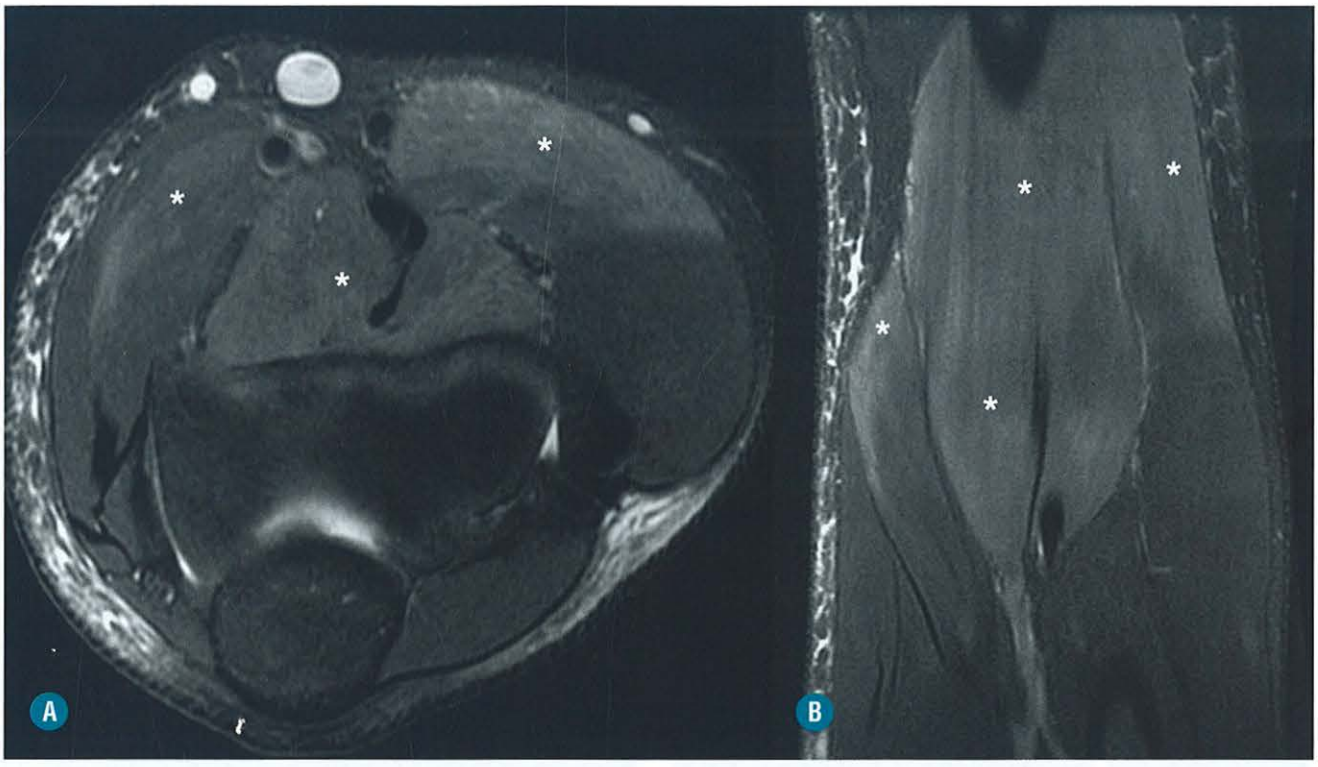

FIGURA 8-24. DOMS – RM do cotovelo – imagens axial (**A**) e coronal (**B**) ponderadas em T2 com supressão do sinal da gordura. Paciente jovem, havia feito treino intenso de musculação há dois dias, evoluindo há um dia com intensa dor neste braço. As imagens de RM demonstram edemas difusos e homogêneos no compartimento anterior do cotovelo (*asteriscos*), típicos da DOMS.

mmHg), e manifesta, quando apresenta perda da função do compartimento afetado, sinais neurológicos e pressão tissular francamente patológica (acima de 40 mmHg). A lesão muscular decorrente da síndrome compartimental parece ser mais extensa do que a esperada para lesão isquêmica isolada, embora o mecanismo fisiopatológico ainda não esteja totalmente elucidado.

Os achados de imagem demonstram edema e perda da arquitetura muscular no compartimento afetado, com áreas de hipersinal de permeio em T2 à RM (Figs. 8-27, 8-28 e 8-29). A administração de meio de contraste intravenoso demonstra realce evidente, traduzindo alterações na permeabilidade de membrana celular, e pode ser o único achado de exame nos casos de iminência de síndrome compartimental. As sequências pós-contraste também podem demonstrar áreas de liquefação e de tecido necrótico de permeio (Fig. 8-30). Sequências de transferência de magnetização ponderadas em DP podem exibir áreas de hipersinal devido à redução no número de fibras musculares e aumento na quantidade de água livre. Dessa forma, a RM também pode ser útil para o planejamento terapêutico, evidenciando a extensão do dano aos compartimentos afetados, desde que não haja atraso na conduta terapêutica emergencial, e para o acompanhamento pós-cirúrgico precoce e tardio, ao demonstrar áreas de necrose ou isquemia residuais e áreas de fibrose e atrofia muscular, respectivamente.

A síndrome compartimental pós-esforço é caracterizada por aumento transitório das pressões intracompartimentais após a realização de atividade física por meio de um mecanismo de sobrecarga repetitiva, resutando em redução da perfusão tissular e limitação da função neuromuscular. Alguns indivíduos com maior suscetibilidade à síndrome apresentam pressões intramusculares de repouso mais elevadas, maior aumento com a atividade física e retorno mais lento aos níveis basais. Acomete, principalmente, o compartimento anterior da perna, embora também possa ocorrer nos demais.

O estudo dinâmico de RM com sequências ponderadas em T2* não mostram diferenças na perfusão e na oxigenação do tecido muscular entre indivíduos sadios e com síndrome compartimental pós-esforço.

Durante a avaliação por imagem, principalmente por meio da RM, de pacientes com síndrome compartimental crônica no compartimento posterior profundo da perna, deve-se incluir a visualização da inserção fibular do músculo flexor longo dos dedos. Uma origem aponeurótica desse músculo pode aprisionar o músculo tibial posterior em um subcompartimento, reduzindo o sucesso da intervenção cirúrgica nestes casos.

MIONECROSE CALCÍFICA

Considerada complicação rara de lesão traumática muscular, é caracterizada por substituição do ventre muscular por massa com conteúdo cístico e calcificações parietais amorfas em forma de placa, mais comumente ocorrendo na musculatura do compartimento anterior da perna e podendo associar-se à lesão do nervo fibular. O conteúdo cístico é composto por tecido necrótico e debris de colesterol, fibrina, componente hemorrágico e material calcificado.

A fisiopatologia proposta da mionecrose calcificada inclui uma lesão traumática primária com subsequente síndrome



FIGURA 8-25. Trombose venosa profunda. Paciente com dor na panturrilha, com suspeita de lesão muscular. Os músculos estão preservados neste exame de RM. Note que as veias intramusculares soleares laterais (*setas*) apresentam hipersinal na imagem ponderada em T1 (**A**), com edema dos planos perivasculares na imagem T2 com supressão de gordura (**B**), e falhas de enchimento na imagem axial T1 pós-contraste com supressão de gordura (**C**).

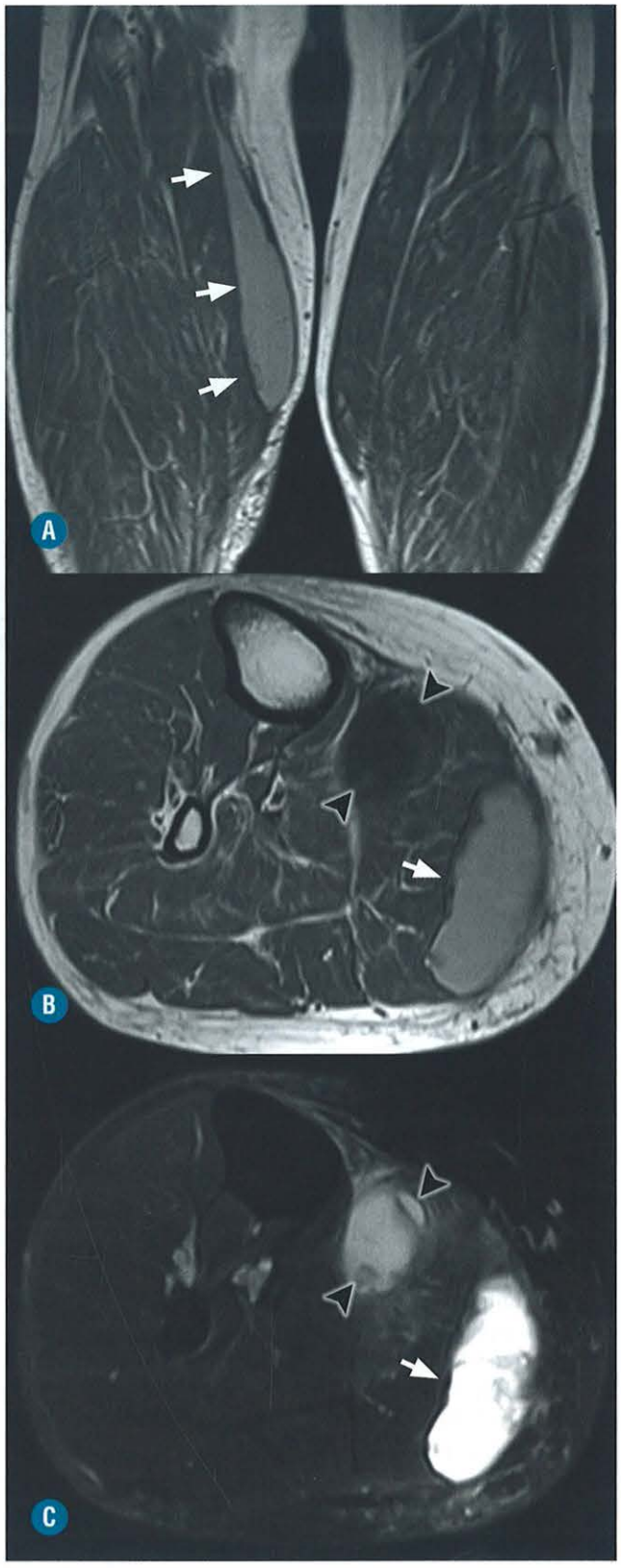

FIGURA 8-26. Cisto de Baker Roto com Hematomas. Imagem coronal ponderada em T1 (**A**) demonstra uma coleção com hipersinal (produtos de degradação da hemoglobina) de origem no nível do joelho no recesso do gastrocnêmio medial/semimembranoso (*setas*). As imagens axiais ponderadas em T1 (**B**) e T2 com supressão de gordura (**C**) evidenciam duas coleções, uma mais antiga, com hipersinal e paredes espessas (*setas*) e outra com hipossinal em T1 (*pontas de seta*).



FIGURA 8-27. Síndrome compartimental. Imagens axiais ponderadas em T1 (**A**), T2 com supressão de gordura (**B**) e axial T1 pós-contraste com supressão de gordura (**C**) evidenciam aumento volumétrico do compartimento anterior da perna, com abaulamento das fáscias (*pontas de seta*). Apenas a imagem T2 demonstra uma discreta alteração de sinal heterogênea dos ventres musculares (*setas*).

compartimental que promove isquemia e necrose do músculo envolvido e proliferação de tecido fibrocicatricial, com calcificações de permeio. Subsequentemente, hemorragias repetidas intralesionais promoveriam aumento da massa.

A radiografia evidencia massa fusiforme de partes moles com calcificações periféricas amorfas ou em padrão linear com áreas luscentes de permeio. Pode haver focos de erosão circunscrita da cortical óssea, sem reação periosteal associada. A TC mostra de forma mais evidente a natureza periférica das calcificações e a distribuição compartimental da lesão. Também pode evidenciar conteúdo cálcico em seu interior com níveis cálcio-líquido associados.

A RM exibe focos periféricos de hipossinal nas sequências ponderadas em T1 e T2, correspondendo ao componente calcificado da lesão. O sinal da porção central é heterogêneo em T2 e homogêneo com sinal intermediário em T1. Não há realce da massa após o uso do meio de contraste, devido ao extenso componente necrótico. A sequência STIR pode evidenciar discreta periostite com edema da medula óssea associada.

O diagnóstico diferencial deve incluir lesões de partes moles com centro liquefeito e calcificação periférica. Destacam-se sarcoma epitelioide, osteossarcoma parosteal e de partes moles, sarcoma sinovial, hematomas, miosite ossificante, aneurismas pós-traumáticos, calcinose tumoral, mionecrose diabética e conectivopatias.

Propõe-se que a mionecrose calcífica seja uma lesão do tipo "não me toque", pelo risco de fistulização e infecção secundária após biópsias ou ressecções incompletas. A abordagem terapêutica inclui ressecção completa com enxertos ou *patches* musculares.

MIOPATIAS INFLAMATÓRIAS

As miopatias inflamatórias são um grupo de desordens de natureza autoimune em que ocorre inflamação adquirida da musculatura esquelética. O marco histológico que o define é a presença de infiltrado inflamatório mononuclear, em meio às fibras musculares e/ou com padrão de distribuição perivascular. Dentro desse grupo incluem-se polimiosite, dermatomiosite, miosite esporádica por corpúsculos de inclusão, síndromes de *overlap*, miosite não específica e a recentemente descrita miopatia necrotizante.

Postula-se que uma infecção viral em um indivíduo geneticamente suscetível seja responsável pela maioria dos casos. Neoplasias estão associadas em cerca de 10% dos casos, podendo ser precedidas em anos pelas manifestações musculares e cutâneas. Acometem pacientes predominantemente na quarta década, em uma proporção de duas mulheres para cada homem.

POLIMIOSITE E DERMATOMIOSITE

Os quadros em que ocorre acometimento muscular são denominados polimiosite, enquanto na dermatomiosite há acometimento cutâneo associado, com um *rash* característico.

Pode haver sobreposição de achados clínicos e de imagem nestas síndromes. Na polimiosite e dermatomiosite, há acometimento gradual e simétrico da musculatura proximal da cintura pélvica, principalmente dos vastos medial e lateral e, com a progressão da doença, da cintura escapular.

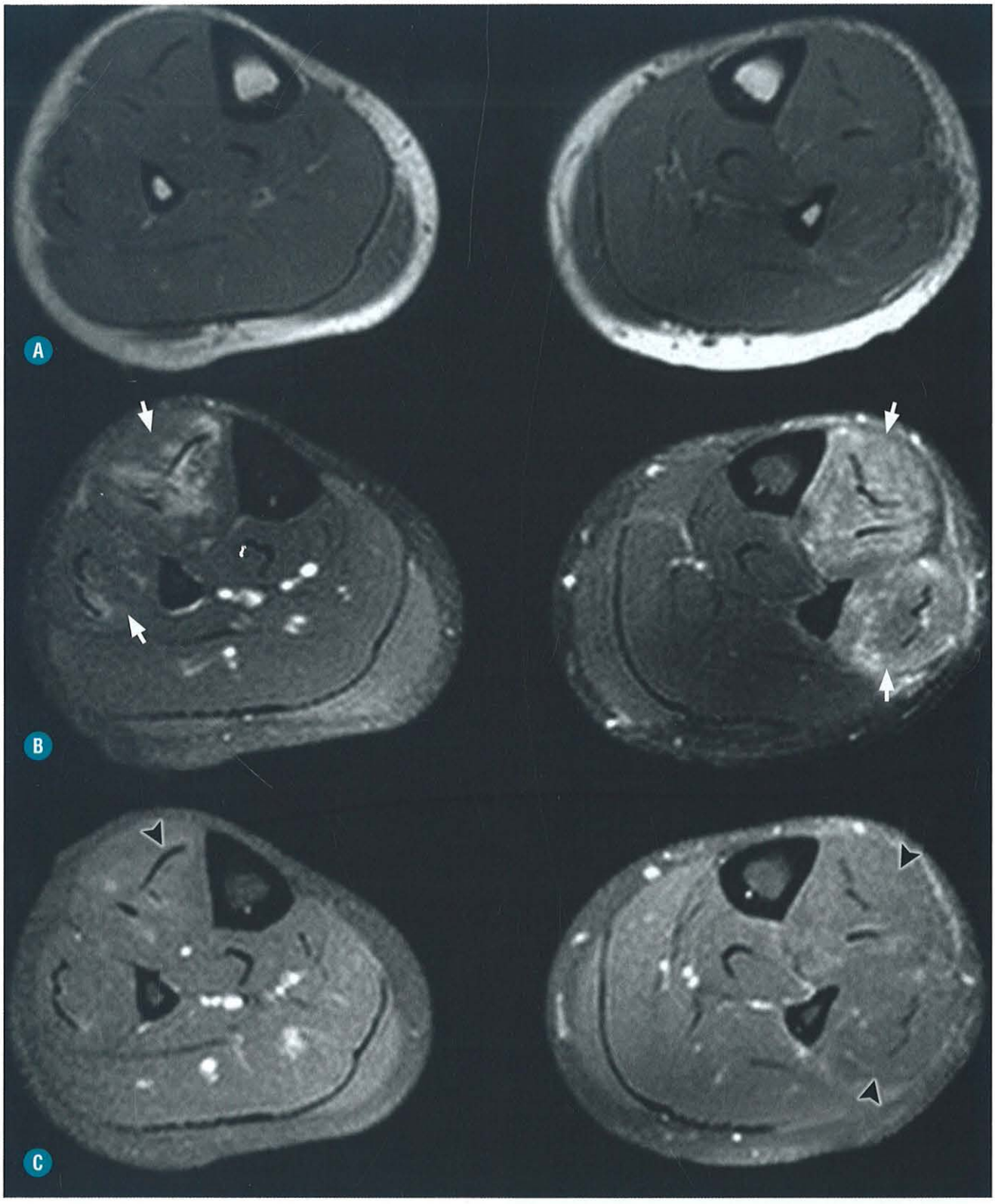

FIGURA 8-28. Síndrome compartimental bilateral. Imagens axiais ponderadas em T1 (**A**), T2 com supressão de gordura (**B**) e axial T1 pós-contraste com supressão de gordura (**C**) evidenciam aumento volumétrico dos compartimentos anteriores e laterais de ambas as pernas. A imagem T2 demonstra um edema dos ventres musculares, nas transições miotendíneas à direita e com aspecto difuso e extenso à esquerda (*setas*). Não há áreas de necrose nas sequências pós-contraste, que demonstram apenas discretos realces heterogêneos (*pontas de setas*).

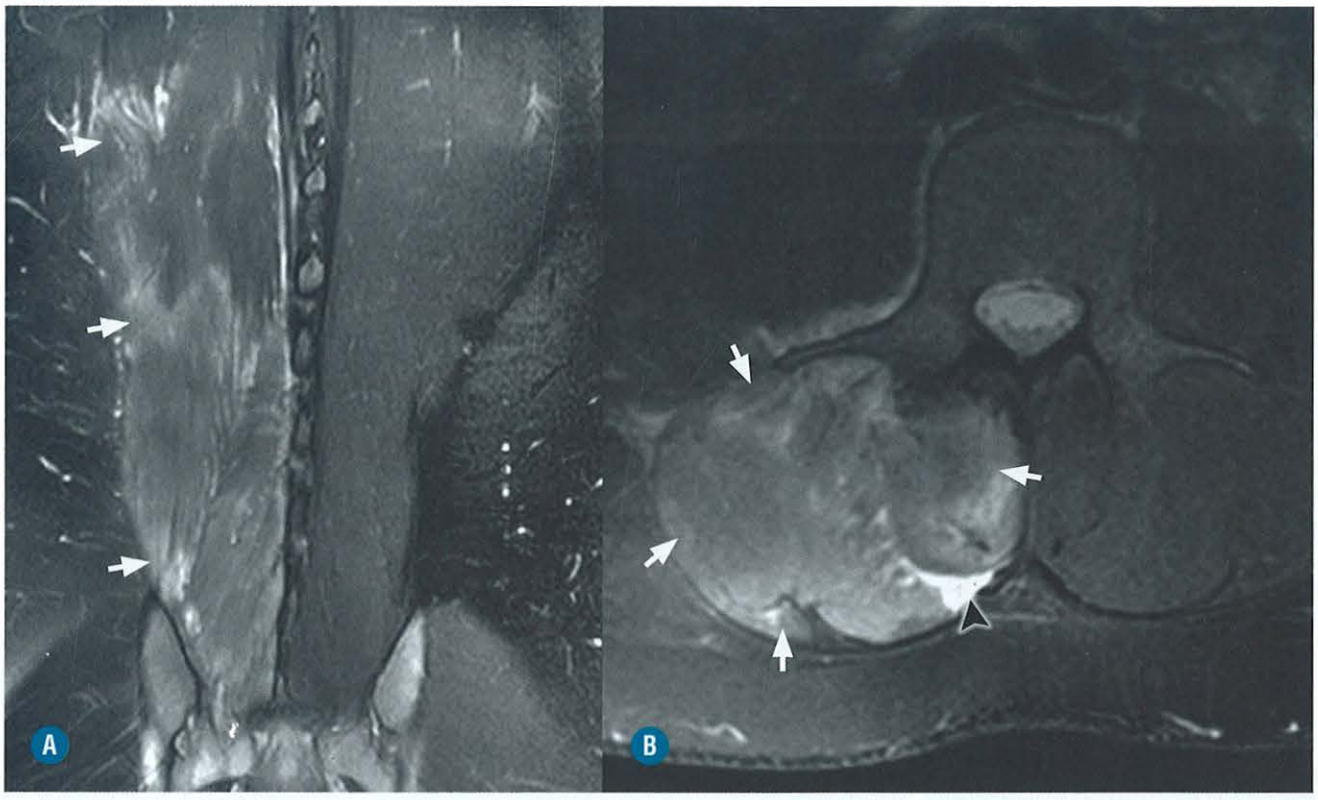

FIGURA 8-29. Síndrome compartimental da musculatura paravertebral em um paciente jovem, após exercício intenso com *wakeboard*. Imagens ponderadas em T2 com supressão de gordura nos planos coronal (**A**) e axial (**B**) evidenciam aumento volumétrico da musculatura paravertebral lombar à direita, com edema muscular difuso (*setas*) e fina lâmina líquida adjacente (*ponta de seta*).

A polimiosite pode poupar preferencialmente alguns músculos, como o adutor magno e os extensores do quadril. Manifestações articulares podem ocorrer em até metade dos pacientes. Apresentações atípicas incluem disfagia e torcicolo por envolvimento da musculatura cervical, devendo-se investigar, nesses casos, doenças do neurônio motor inferior e miastenia gravis.

Atualmente, o diagnóstico da polimiosite requer a associação de análise histopatológica convencional com avaliação imuno-histoquímica que inclua fenotipagem leucocitária e avaliação da expressão de antígenos do complexo maior de histocompatibilidade tipo I (CMH-1). Por meio dessa técnica, são demonstrados: (1) infiltrado linfocitário de células T CD8 ativadas no tecido muscular; (2) expressão difusa do CMH-1 pelo tecido muscular e (3) invasão focal de miócitos que expressam o CMH-1 pelos linfócitos T CD8 ativados (o chamado complexo-CMH1/CD8, necessário para confirmação diagnóstica).

Os achados de imagem incluem edema de distribuição intramuscular e miofascial, edema de padrão reticular no tecido subcutâneo por espessamento de septos de tecido conjuntivo e, em casos crônicos, calcificações intramusculares (mais comuns na dermatomiosite juvenil) e atrofia/lipossubstituição do ventre muscular (Figs. 8-31 e 8-32).

MIOSITE POR CORPÚSCULOS DE INCLUSÃO

Pacientes com miosite por corpúsculos de inclusão têm acometimento insidioso e assimétrico da musculatura distal e proximal dos membros, sem comemorativos sistêmicos. O achado característico desse grupo é a marcada atrofia com lipossubstituição do ventre muscular, que tem correlação com a gravidade e a duração da doença e com os níveis séricos de CPK. São preferencialmente acometidos o compartimento anterior da coxa, o ventre medial do gastrocnêmio e o flexor profundo dos dedos. O reto femoral é relativamente preservado. Pacientes com síndrome de Sjögren podem apresentar miopatia clínica e histologicamente semelhante à miopatia por corpúsculos de inclusão.

A distinção por imagem entre a miosite por corpúsculos de inclusão e polimiosite pode ser difícil por imagem. No primeiro caso, predominam achados com distribuição difusa pelo ventre muscular, porém de forma assimétrica e de predomínio distal. A polimiosite se manifesta como edema isolado de forma mais frequente e apresenta distribuição ao longo da fáscia muscular. O aparecimento de edema muscular tem correlação com a atividade da doença e com a limitação funcional do grupo muscular afetado.

A sequência STIR demonstra sensibilidade de 97% para evidenciar lesões musculares inflamatórias ou vasculares comprovadas em biópsia, porém não é útil para diferenciar o tipo de miopatia inflamatória.

Protocolos de RM de corpo inteiro com a sequência STIR incluem os músculos psoas, paraverterbrais e cervicais no estudo, permitindo a detecção de acometimento assintomático destes músculos e aumentando a sensibilidade diagnóstica do método.

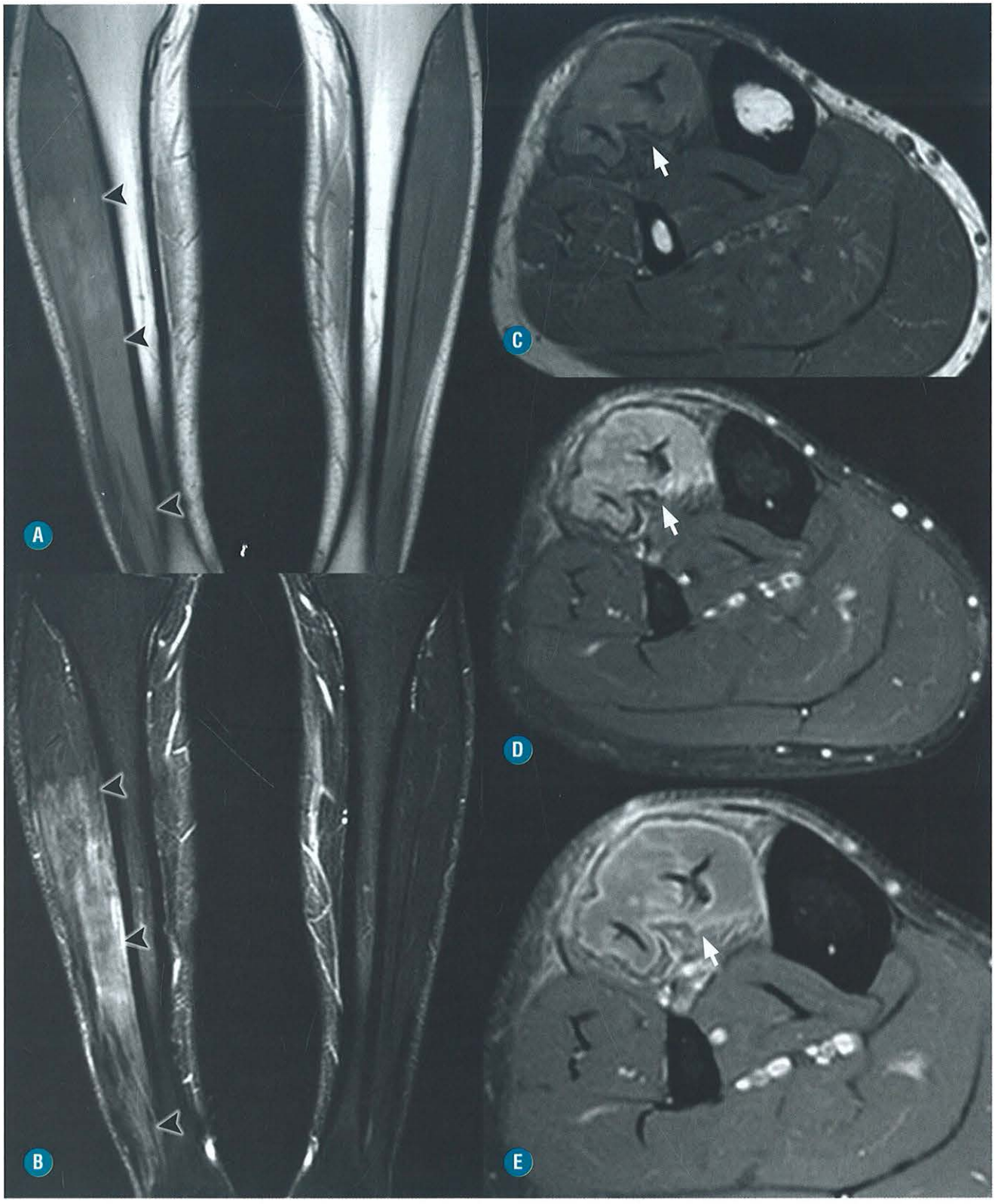

FIGURA 8-30. Síndrome compartimental com necrose e perda da função muscular. Imagens coronais ponderadas em T1 (**A**) e T2 com supressão de gordura (**B**) demonstram uma alteração de sinal dos músculos do compartimento anterior da perna (*pontas de seta*). As imagens axiais ponderadas em T1 (**C**), T2 com supressão de gordura (**D**) e T1 pós-contraste com supressão de gordura (**E**) mostram um sinal heterogêneo e difuso dos músculos (*setas*), sem realce na sequência pós-contraste (**E**).



A RM também se mostra útil para guiar biópsias, monitorizar a progressão da doença e avaliar resposta terapêutica nestes pacientes.

MIOPATIA AUTOIMUNE NECROTIZANTE

A miopatia autoimune necrotizante é uma afecção reconhecida recentemente, inclusa no grupo das miopatias inflamatórias autoimunes, clinicamente caracterizada por início subagudo de mialgia e fraqueza proximal nos membros, com aumento dos níveis séricos de CPK e padrão de miopatia irritativa com condução nervosa preservada à eletroneuromiografia. Encontra-se associada a conectivopatias, neoplasias (isoladamente ou em associação a outras síndromes paraneoplásicas), infecções virais e uso de substâncias (destacando-se os inibidores HMGCoA redutase, ou estatinas). O marcador laboratorial dessa entidade é a presença de anticorpos anti-SRP (partículas reconhecedoras de sinal).

Tal entidade distingue-se clinicamente das demais miopatias idiopáticas por aumento da frequência de mialgias, porém com menor acometimento da musculatura distal, maior aumento da CPK e predominância no sexo masculino. Histologicamente, há ausência de infiltrado inflamatório, presença de macrófagos ao redor de fibras musculares necróticas e ausência de expressão de antígenos do CMH-I nas fibras musculares não necróticas. Postula-se que o mecanismo imune seja de lise celular por anticorpos mediada pelo complemento, com macrófagos agindo como as células efetoras finais do processo.

Em pacientes em uso de estatinas, deve-se suspeitar da ocorrência de miopatia necrotizante naqueles em que há persistência ou progressão da doença após a suspensão da medicação. Em alguns desses pacientes, foi identificado um anticorpo anti-HMGCoA redutase, e a expressão dessa enzima nos miócitos em regeneração pode perpetuar a lesão muscular na ausência de estatinas. O principal diferencial nesses casos é de polimiosite ou dermatomiosite latente desencadeada pelo uso de estatinas, que podem apresentar-se de forma semelhante, mas com curso e progressão variáveis. O tratamento desta condição baseia-se em imunoterapia em altas doses.

MIOPATIA DA SARCOIDOSE

A sarcoidose é uma doença granulomatosa sistêmica de causa desconhecida, que, frequentemente, acomete os pulmões e as cadeias linfonodais. O acometimento muscular na doença é de ocorrência rara e assume três padrões clínicos distintos: o miosítico agudo, o atrófico e o nodular. O primeiro ocorre no início do processo patológico. Caracteriza-se por mialgia, frequentemente sem déficit de força, e pode não ter representação por imagem. O atrófico cursa com mialgia e fraqueza muscular, e o nodular, mais raro, pode ser confundido com doenças tumorais.

FIGURA 8-31. Polimiosite recente. Paciente com diagnóstico de polimiosite com confirmação histológica apresentando início recente de dor em membro inferior direito. Imagens de RM da coxa ponderadas em T1 (**A**), T2 com supressão de gordura (**B**) e axial T1 pós-contraste com supressão de gordura (**C**). Nota-se leve edema e realce do ventre muscular vasto lateral no terço proximal da coxa, sem sinais de atrofia (*pontas de seta*).

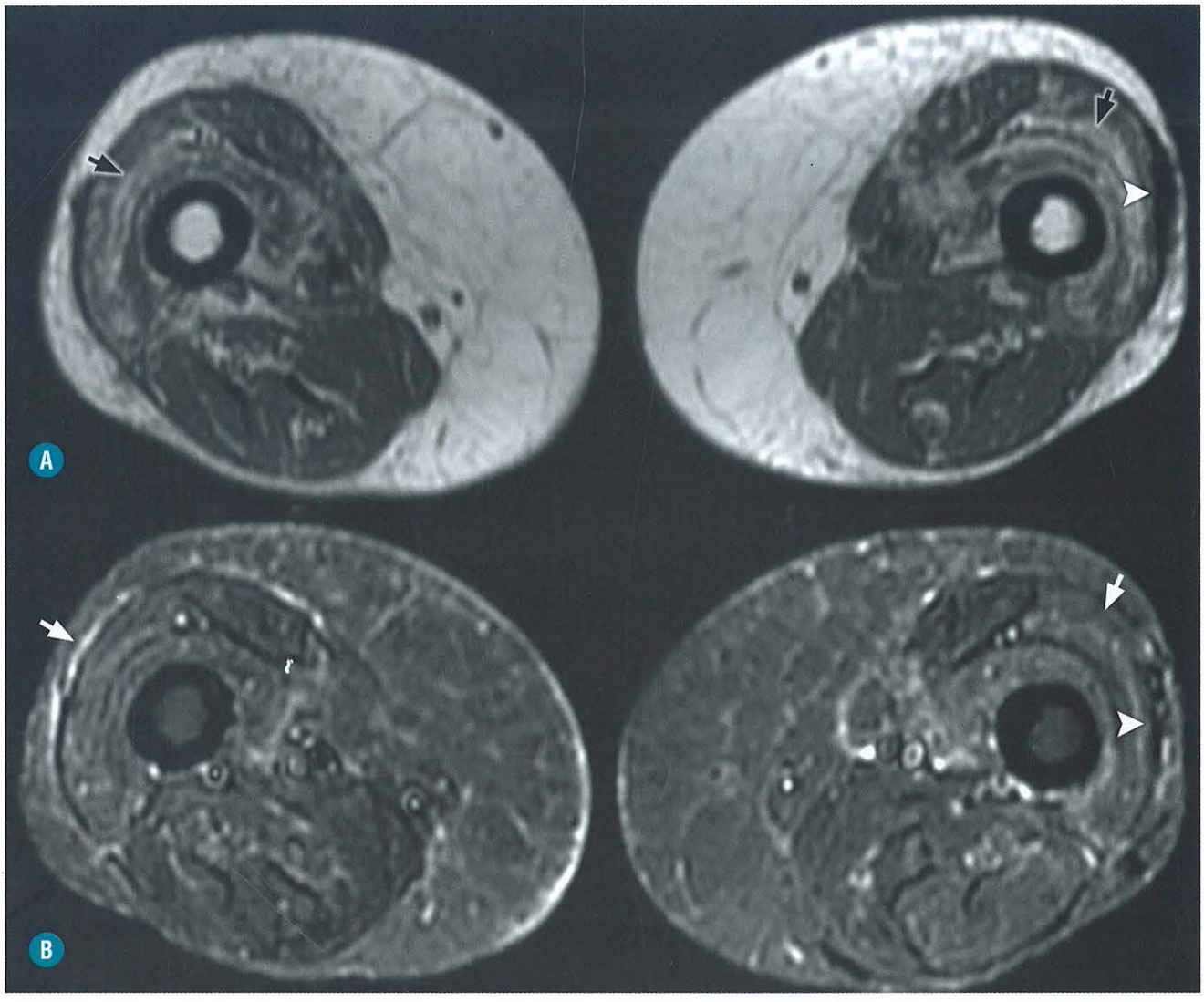

FIGURA 8-32. Dermatopolimiosite. RM das coxas – imagens ponderadas em T1 (**A**) e T2 com supressão de gordura (**B**). Paciente com diagnóstico de dermatopolimiosite notando-se sinais de atividade da doença caracterizados por edema da fáscia superficial à direita e dos ventres musculares à esquerda (*setas brancas*), além de sinais de cronicidade com hipotrofia e lipossubstituição de ventres musculares (*setas pretas*). Nota-se espessamento da fáscia do quadríceps femoral à esquerda (*pontas de seta*).

Notam-se duas apresentações principais do acometimento muscular pela sarcoidose: a nodular e a difusa (ou miopática). A primeira é caracterizada por lesões nodulares pouco dolorosas únicas ou múltiplas que ocorrem mais comumente nas extremidades. A apresentação miopática acomete os músculos de forma simétrica e difusa. Como alternativa aos métodos convencionais de imagem para o diagnóstico de miopatia pela sarcoidose, pode-se realizar a cintilografia marcada com Ga-67, que também detecta o envolvimento da doença em outros órgãos.

As lesões nodulares tipicamente são ovoides ou arredondadas, bem delimitadas, de localização adjacente à fáscia muscular, com alto sinal nas sequências ponderadas em T2 e STIR e realce pelo meio de contraste. Apresentam, na sua fase mais crônica, característica umbilicação central nos cortes axiais, correspondendo a tecido fibroso e com hipossinal em todas as sequências, conferindo a aparência descrita como de "estrela negra". Quando avaliado nos cortes coronais e sagitais, esse mesmo componente central confere aspecto de três listras ao nódulo, sendo uma central de hipossinal (componente fibroso) e duas periféricas de hipersinal (componente celular). A forma difusa ou miopática cursa com alterações de sinal inespecíficas ou mesmo ausente nos ventres musculares.

MIOSITES INFECCIOSAS

Piomiosites são infecções bacterianas comuns em países em desenvolvimento (piomiosite tropical) e em crianças e adultos jovens vítimas de trauma. Em países desenvolvidos, são mais observadas em pacientes portadores do vírus HIV. Também pode ocorrer na vigência rabomiólise ou cirurgias ortopédicas com manipulação de tecido muscular, que servem como focos disseminadores de infecção, e em doenças sistêmicas que cursem com redução da função imunológica, como diabetes e doenças do tecido conjuntivo. Ocorrem com maior frequência no quadríceps, seguido da musculatura glútea e do iliopsoas.

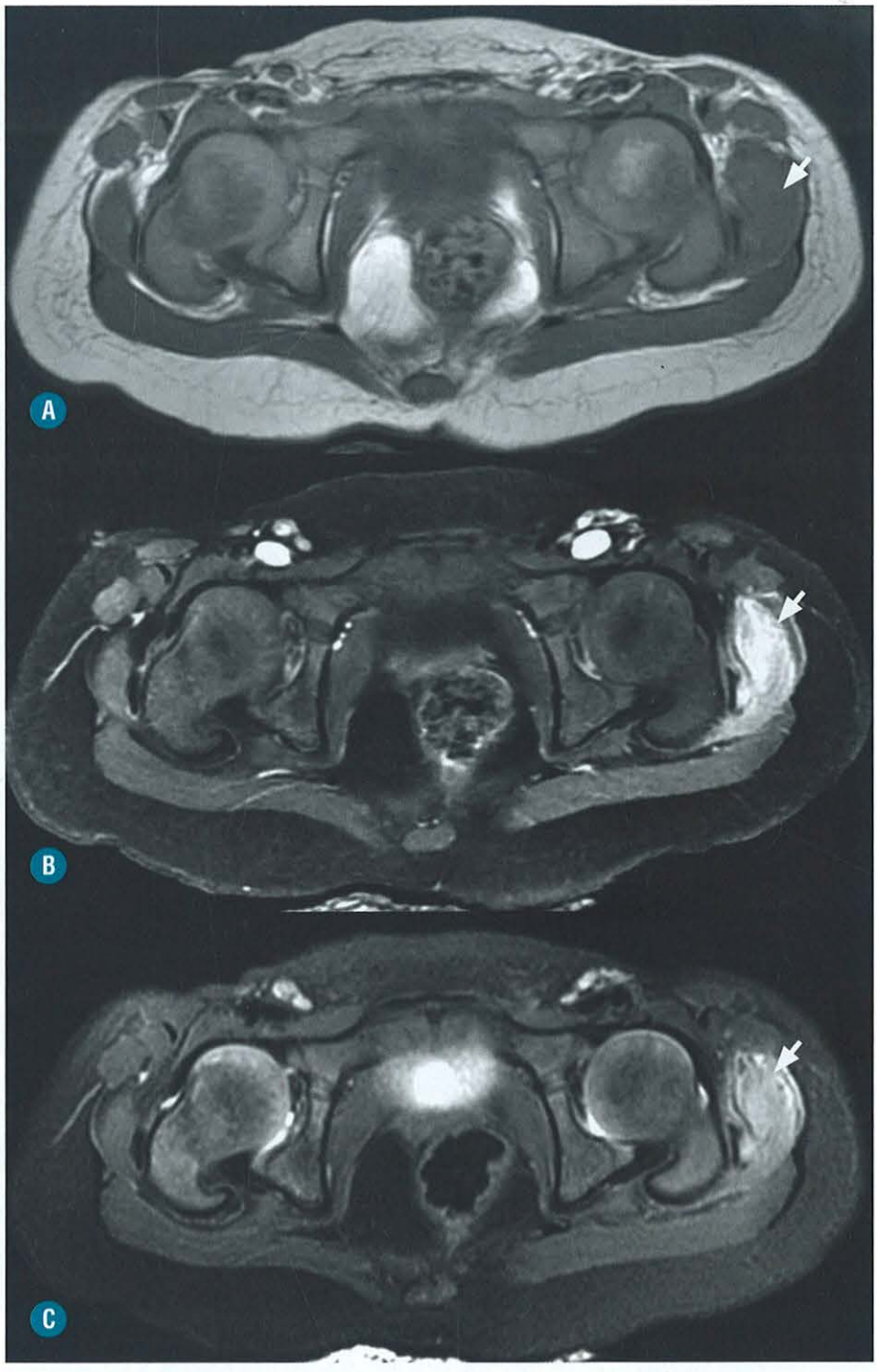

FIGURA 8-33. Miosite infecciosa inicial em uma criança com febre, dificuldade recente para deambular, dor local e provas laboratoriais inflamatórias bastante elevadas. Imagens axiais da bacia ponderadas em T1 (**A**), T2 com supressão de gordura (**B**) e axial T1 pós-contraste com supressão de gordura (**C**) mostram um aumento volumétrico difuso do ventre muscular glúteo médio (*setas*), com edema em T2 e intenso realce pós-contraste, sem coleções líquidas ou abscessos.

Geralmente, apenas um grupo muscular é envolvido, porém a infecção multicêntrica pode ser observada em até 40% dos casos. *Staphylococcus aureus* é o agente causal mais comum, responsável pela maioria dos casos. Pode ocorrer rabdomiólise associada nas infecções por *Clostridium* ou *Streptococcus*.

A evolução da doença pode ser dividida em três fases. Na primeira, ou fase invasiva, há dor localizada e edema muscular, acompanhado ou não de eritema e leucocitose (Fig. 8-33). A fase supurativa é caracterizada por febre e formação de abscesso intramuscular. A fase tardia cursa com quadro sistêmico de sepse e choque, grave e potencialmente fatal.

Diversos métodos de imagem podem ser utilizados para a avaliação de infecção muscular. A US é útil na avaliação de coleções superficiais ou ocultas, inclusive com potencial para guiar biópsias ou aspiração/drenagem (Fig. 8-34). Na ausência de abscesso, as alterações ecográficas podem ser sutis para a resolução do método, diminuindo sua sensibilidade.

As limitações da cintilografia incluem baixa especificidade, tempo prolongado de exame, baixa resolução espacial e exposição à radiação.

Os achados por RM da piomiosite incluem perda da arquitetura muscular habitual e áreas heterogêneas de hipos-

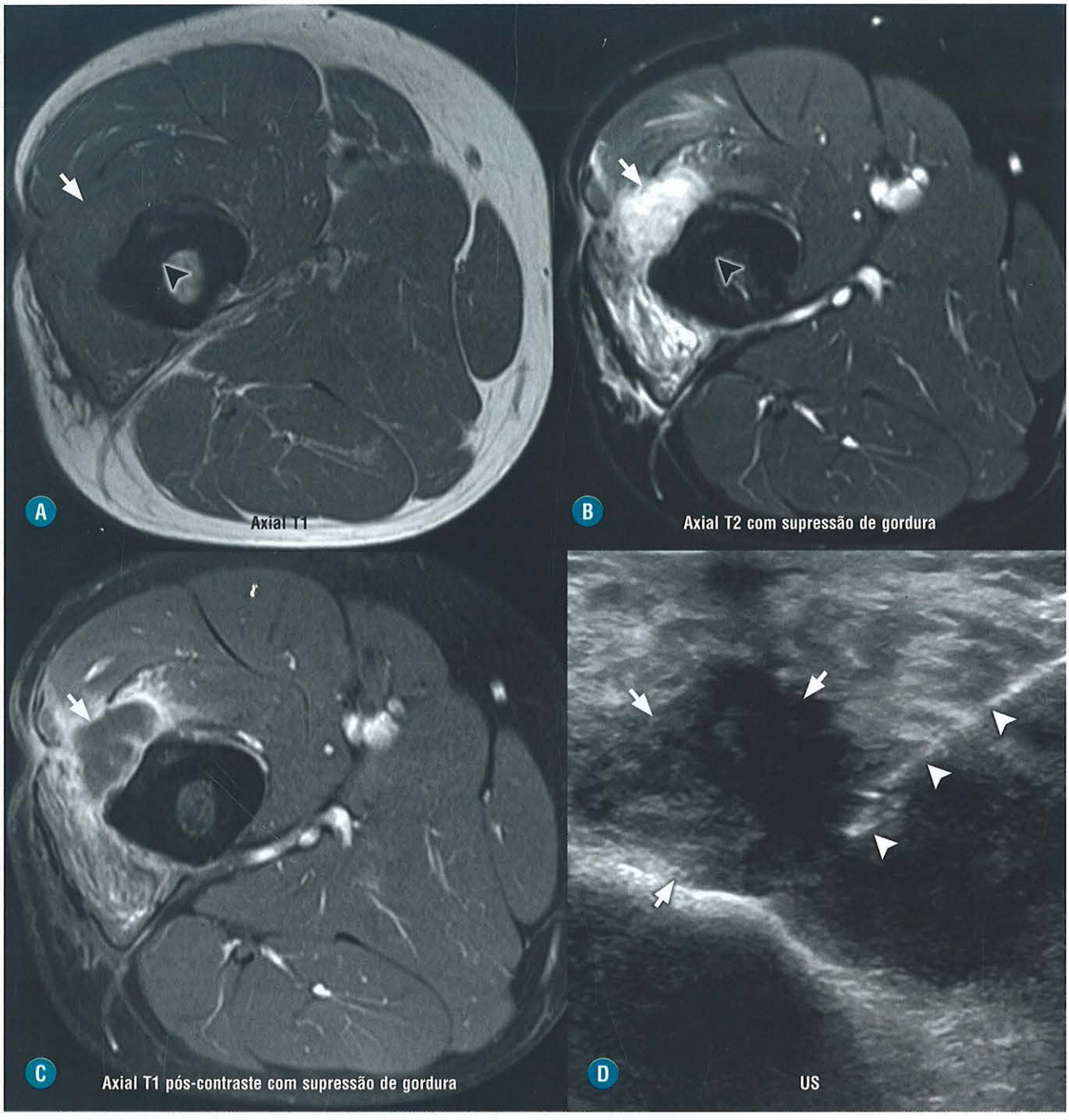

FIGURA 8-34. Punção de abcesso muscular guiada por ultrassonografia em um paciente jovem com osteomielite crônica do fêmur, caracterizada por espessamento difuso das corticais ósseas (*pontas de setas pretas*). As imagens de RM (**A**, **B** e **C**) demonstram uma coleção intramuscular nas fibras laterais do vasto intermédio. Imagem ultrassonográfica (**D**) demonstra a coleção (*setas*) e a agulha posicionada no seu interior (*pontas de setas brancas*).

sinal em T1 e alto sinal em T2, caracterizando edema, que pode ser o único achado de imagem. Os abscessos intramusculares, característicos desse tipo de afecção, são representados por coleções com sinal variável, a depender do seu teor proteico, e hipossinal periférico em todas as sequências. A administração intravenosa de meio de contraste revela realce periférico contínuo com liquefação central (Figs. 8-35 e 8-36), podendo-se observar áreas de sinal intermediário indicativas de fibrose de permeio nos casos subagudos e crônicos.

Os critérios por RM para caracterização de piomiosite são: elevação de sinal difusa no ventre muscular contendo coleção líquida com alto sinal em T2, realce periférico em halo nas sequências pós-contraste e espessamento cutâneo e do tecido subcutâneo com hipersinal na fáscia superficial e profunda (Fig. 8-37).

As miosites virais tipicamente possuem um padrão de acometimento muscular difuso, geralmente associado à síndrome sistêmica. Pode ocorrer nas infecções por dengue, influenza, enterovírus e adenovírus A e B.

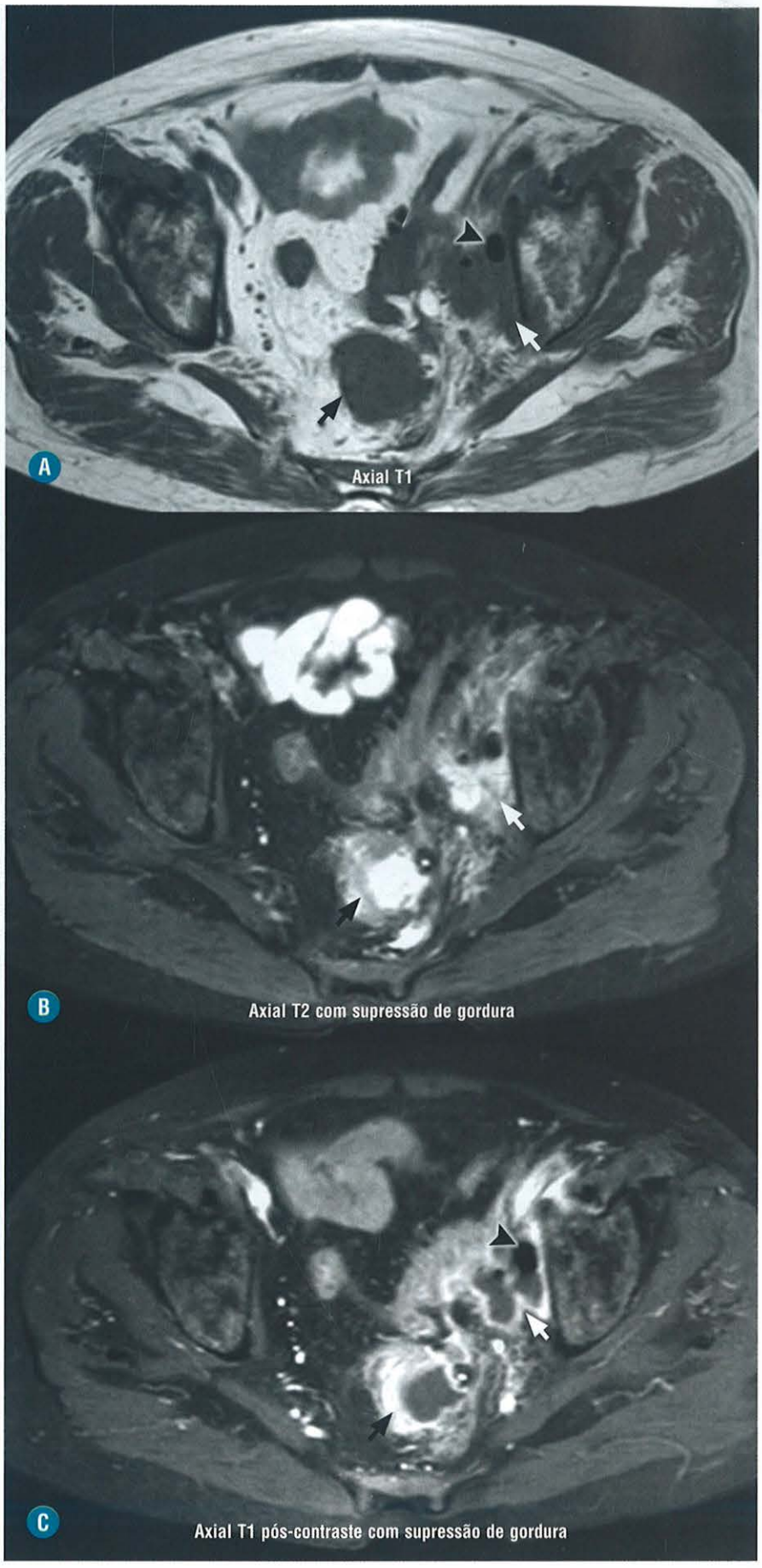

FIGURA 8-35. Abscesso do obturador interno secundário a uma diverticulite perfurada. Imagens de RM da bacia no plano axial ponderadas em T1 (**A**), T2 com saturação de gordura (**B**) e T1 pós-contraste com saturação de gordura (**C**). Presença de abcesso (*setas brancas*) com foco gasoso no seu interior (*cabeças de seta*). Note a presença também de outro abcesso (*setas pretas*) na gordural peri-retal.

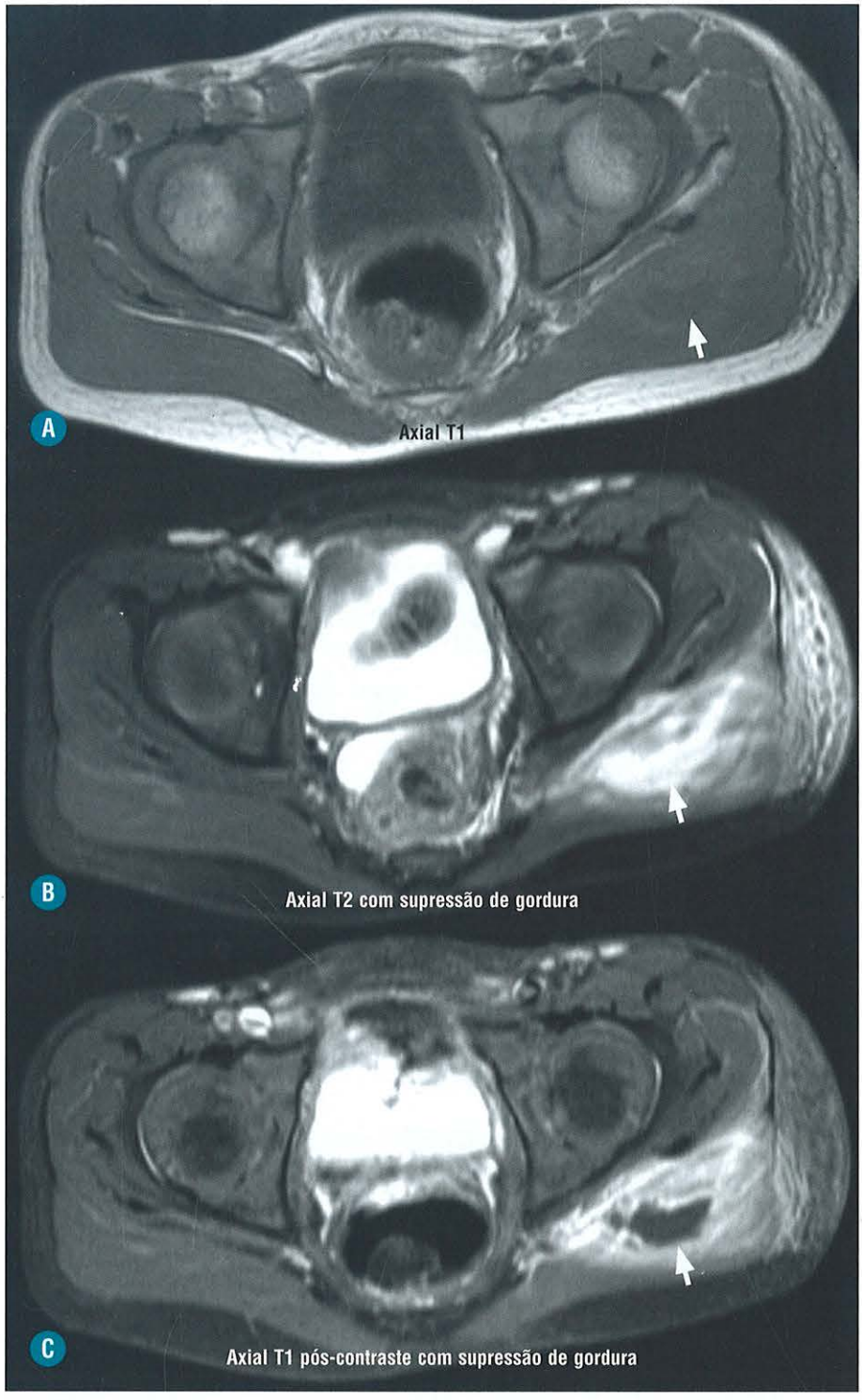

FIGURA 8-36. Miosite infecciosa por *S. aureus* em uma criança de 5 anos. Imagens de RM da bacia no plano axial ponderadas em T1 (**A**), T2 com saturação de gordura (**B**) e T1 pós-contraste com saturação de gordura (**C**). Presença de um abcesso no interior do ventre muscular glúteo máximo (*setas*), mais bem definido na imagem pós-contraste (**C**).

MANIFESTAÇÕES MUSCULARES NA INFEÇÃO PELO HIV

As manifestações musculares que ocorrem no curso da infecção pelo HIV costumam ser variadas e multifatoriais, envolvendo fatores genéticos, imunes e ambientais, além de fatores intrínsecos ao vírus. Podem ocorrer em qualquer fase da doença e inclusive serem as manifestações iniciais da síndrome. Conhecer tais afecções pode ser determinante na morbimortalidade destes pacientes.

Diversos processos patológicos podem acometer o sistema musculoesquelético, de etiologia inflamatória (artropatias inflamatórias), neoplásica (sarcoma de Kaposi e linfoma, principalmente), infecciosa (artrite séptica, osteomielite – destacando-se a tuberculose e angiomatose bacilar – celulite, fasciite necrotizante), osteonecrose, anemia e osteoartropatia hipertrófica (associada à infecção pulmonar por *P. jirovecii*).

O acometimento muscular na infecção pelo HIV pode ser categorizado em: afecções causadas pelo próprio vírus, com-

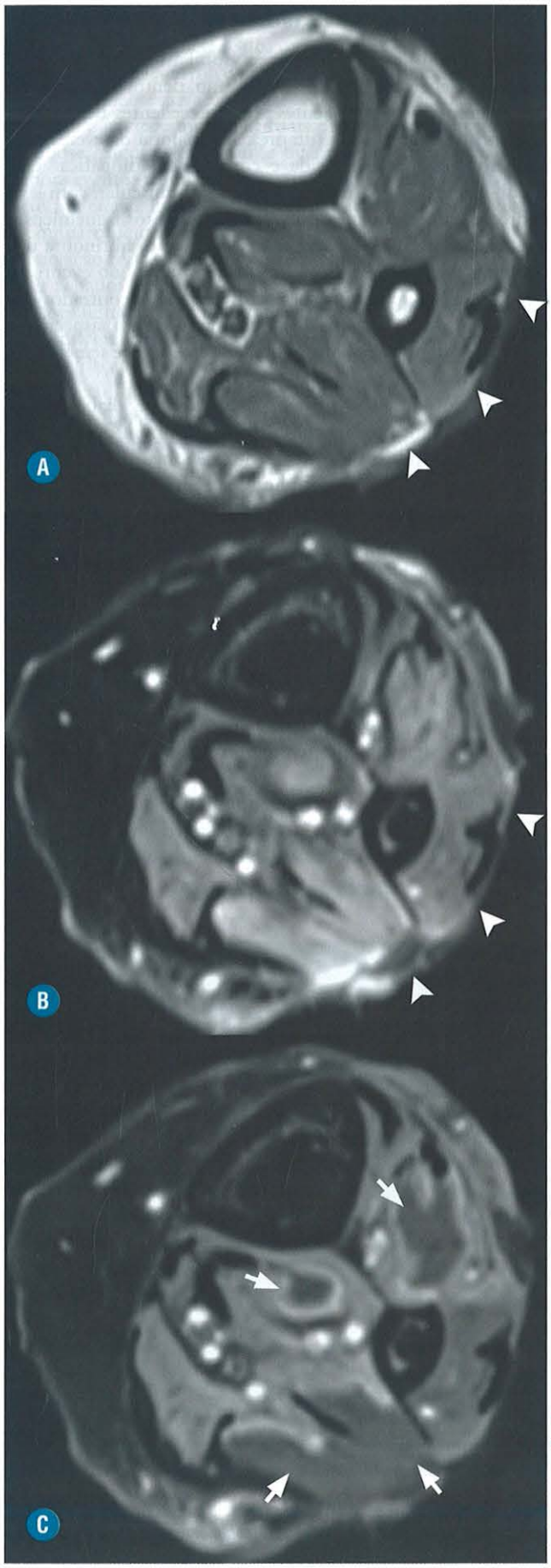

plicações musculares decorrentes da terapia antirretroviral (descritas na seção Miopatia Tóxica), infecções oportunistas, infiltrações tumorais e rabdomiólises.

A miopatia do HIV propriamente dita é caracterizada por déficit motor proximal e simétrico, de evolução subaguda, semelhante às polimiosites idiopáticas, com discreta maior tendência a apresentar mialgias durante o curso clínico. É corroborada pela tendência da maior parte dos retrovírus induzirem miopatias do tipo polimiosite.

Também foi descrita miopatia com características similares àquela com corpúsculos de inclusão em pacientes com HIV-1 e HTLV-1, com evidências histopatológicas de lesão por mecanismos imunomediados ao invés de lesão direta pelo vírus nestes casos.

Miopatias infecciosas no portador do HIV são comumente infecções piogênicas pelo *Staphylococcus aureus*. O acometimento em pacientes imunodeprimidos pode ocorrer de forma subaguda e inespecífica em casos de miopatia da toxoplasmose, sendo confirmados por meio da visualização de cistos de *Toxoplasma* de permeio às fibras musculares na biópsia. Outros agentes associados são o citomegalovírus (CMV), *Cryptococcus neoformans* e micobacteriose atípica.

A rabdomiólise em vigência do HIV pode ocorrer associada à primoinfecção, de forma esporádica, associada à miopatia tóxica, e na fase terminal da doença, associadas ou não a doenças oportunistas. A ocorrência de insuficiência renal pelo efeito tóxico da mioglobinúria parece ser mais comum neste grupo de pacientes do que na população geral.

A biópsia muscular constitui elemento-chave no diagnóstico no cenário de infecção pelo HIV e deve ser realizada nos centros de referência sempre que possível.

FASCIITE NECROTIZANTE

Quando um processo infeccioso de partes moles se dissemina para as camadas fasciais profundas, com necrose progressiva do tecido subcutâneo e fáscia muscular, acompanhada de um quadro infeccioso sistêmico, ocorre a fasciite necrotizante. Sua prevalência vem aumentando em decorrência da maior gama de pacientes com condições que deprimem o sistema imunológico, como infecção pelo HIV, câncer, diabetes, alcoolismo e transplante de órgãos.

O quadro clínico é composto por febre, toxemia e edema que afeta a região perineal, extremidades ou tronco, em alguns casos de ocorrência multicêntrica. Usuários de drogas injetáveis têm maior risco de desenvolver a doença nos membros superiores.

Os achados de imagem na fasciite necrotizante e não necrotizante são semelhantes, todavia, à presença de gás no tecido subcutâneo, e é específica da primeira.

FIGURA 8-37. Extensa mionecrose infectada. Imagens axiais ponderadas em T1 (**A**), T2 com supressão de gordura (**B**) e axial T1 pós-contraste com supressão de gordura (**C**) evidenciam alterações pós-cirúrgicas com grande ulceração da pele e exposição muscular na face posterolateral da perna (*pontas de seta*). A imagem T2 mostra um edema difuso dos ventres musculares. A imagem pós-contraste demonstra extensas áreas que não realçam pós-contraste em diversos grupamentos musculares (*setas*).

A RM demonstra hipossinal em T1 nos planos subcutâneos e elevação de sinal em T2 com realce pelo meio de contraste que se estende às camadas fasciais superficiais e profundas. À medida que a doença progride, pode haver edema da musculatura adjacente e formação de coleções líquidas de permeio. Áreas necróticas tipicamente não realçam ao meio de contraste. O pseudorrealce nas áreas de necrose e planos profundos, encontrado nas fases mais avançadas da doença, traduz dano extenso à rede capilar com extravasamento de contraste ao interstício, não refletindo realce verdadeiro. À medida que ocorre formação de tecido necrótico nos planos subcutâneos, fasciais e musculares, há perda do realce pelo meio de contraste, com potencial subestimação da extensão da doença. Tal achado reflete progressão mais agressiva, em contraste à formação de abscesso loculado, que sugere curso não fulminante (Fig. 8-38).

Merece ressalva que os achados de imagem da fasciite necrotizante não são específicos, devendo-se ter cautela na conduta cirúrgica baseada na imagem sem a adequada correlação com os dados clínicos, pois, em suas fases iniciais, pode não haver acometimento significativo da fáscia profunda, achados que são indistinguíveis das celulites.

Da mesma forma, alguns casos de dermatomiosite e lesão muscular traumática podem determinar espessamento da fáscia e alterações nos planos subcutâneos que mimetizam os achados por imagem da fasciite necrotizante.

A fasciite necrotizante é uma emergência clínica, devido à rápida progressão do processo infeccioso, que varia de acordo com a espessura do tecido subcutâneo, e requer desbridamento cirúrgico e fasciotomia em caráter de urgência. A intervenção precoce está diretamente relacionada com sobrevida, e o atraso no diagnóstico é o principal fator determinante da mortalidade nestes pacientes.

MIOPATIA DIABÉTICA E INFARTO MUSCULAR IDIOPÁTICO

O infarto muscular é um processo focal associado principalmente ao diabetes melito e ao alcoolismo, dentre outras causas raras, que ocorre em pacientes sem antecedentes de trauma, vasculopatia, infecção ou tumores. Na maioria das vezes, sua fisiopatologia é desconhecida e considerada idiopática. Um evento vascular primário levando à anoxia muscular, com leve síndrome compartimental que acentua os efeitos isquêmicos e desencadeia ativação da cascata da coagulação, fibrinólise deficiente e eventual necrose do tecido muscular, são eventualmente descritos, porém tais aspectos não são encontrados em todos os casos. Em termos de apresentação clínica, aspecto de imagem e conduta, o infarto muscular idiopático é semelhante à miopatia diabética.

O infarto muscular diabético, mionecrose diabética ou miopatia diabética é uma complicação incomum do diabetes, ocorrendo em pacientes com doença de longa duração e que já desenvolveram outras complicações como retinopatia, neuropatia e nefropatia. O tecido muscular, por sua abundante rede colateral, possui resistência a esse tipo de evento. É historicamente mais comum em pacientes portadores de diabetes tipo 1, porém estudos recentes têm mostrado acometimento preferencial em pacientes com diabetes tipo 2 de longa data com mau controle glicêmico. A idade de maior prevalência é em torno da quarta e quinta décadas de vida, com igual distribuição entre os sexos. Pode ser desencadeada por estresse cirúrgico, imobilização prolongada, pressão direta sobre a musculatura afetada e mesmo hemoconcentração, em pacientes nefropatas.

Manifesta-se como dor e edema muscular de início súbito, podendo cursar com febre e massa palpável ao exame físico. Os exames laboratoriais podem evidenciar aumento da CPK

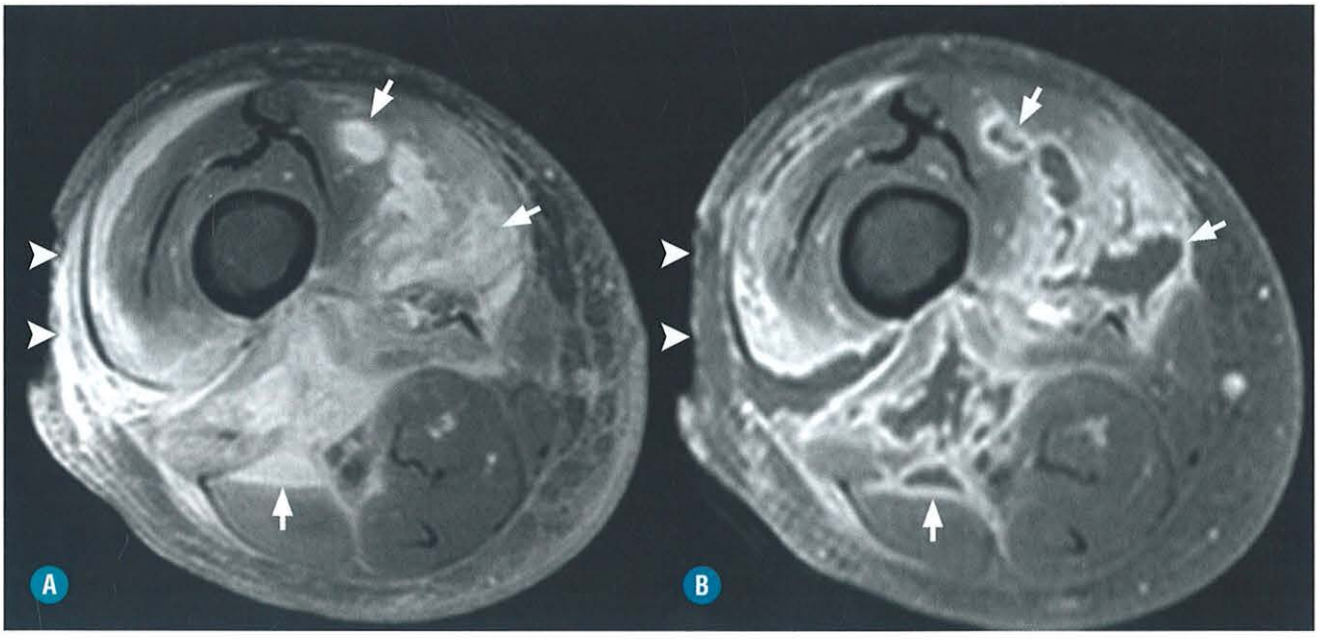

FIGURA 8-38. Fasciite necrotizante. Imagens axiais ponderadas em T2 com supressão de gordura (**A**) e axial T1 pós-contraste com supressão de gordura (**B**). Note alterações pós-cirúrgicas na face lateral da coxa (*cabeças de seta*), além do intenso edema de diversos compartimentos musculares, com extensas áreas de necrose que não realçam pelo contraste (*setas*).

e VHS. Pode ocorrer remissão espontânea, com tendência à recorrência, em até metade dos casos.

A fisiopatologia envolve dano causado por microangiopatia com consequente ativação da cascata da coagulação levando à isquemia e necrose muscular. Mais provavelmente decorre de trombose extensa de arteríolas de pequeno e médio calibre, embora eventos tromboembólicos possam ser adjuvantes. Acomete preferencialmente os membros inferiores, notadamente os compartimentos anterior da coxa e posterior da perna, com preservação relativa dos músculos menores.

Os achados na RM incluem edema do tecido subcutâneo, coleções líquidas perifasciais e alterações de sinal compatíveis com isquemia e necrose do ventre muscular. A RM revela perda da septação muscular em T1 e alto sinal intersticial em T2 com realce difuso pelo meio de contraste nos estágios iniciais, indicativos da fase isquêmica do processo. À instalação da mionecrose e do infarto muscular, nota-se um músculo com sinal isointenso, volume aumentado e com leve abaulamento dos planos fasciais, notando-se padrão fibrilar conservado, porém com borramento da gordura entre as fibras musculares em T1. O sinal em T2 permanece difusamente aumentado devido ao edema muscular, porém heterogêneo, que pode ser decorrente de fibrose e regeneração de fibras musculares à análise histológica nestes casos. A administração de contraste na mionecrose pode fornecer um padrão de imagem característico com áreas centrais que não realçam, em cujo interior se observam linhas de realce serpiginiosas, que podem ser indicativas de fibras preservadas ou de infiltrado inflamatório no interior do foco necrótico. Todavia, o contraste intravenoso não costuma fornecer informações que modifiquem a conduta clínica, podendo ser prejudicial dentro do contexto de morbidade dos pacientes afetados, não sendo recomendado de rotina.

A biópsia excisional ou a céu aberto pode deflagrar piora dos sintomas e complicações, dentre os quais seroma, infecção secundária, hemorragia e neuropatia periférica. Deve ser reservada apenas para a suspeita de síndrome compartimental ou abscesso muscular. O tratamento baseia-se em repouso, anti-inflamatórios, analgésicos e antiagregantes plaquetários. A deambulação precoce nesses pacientes foi associada a hemorragias e aumento do tempo de internação hospitalar, não sendo recomendada. A melhora dos sintomas é esperada dentro de um intervalo de 4 a 8 semanas.

MIOPATIAS HEREDITÁRIAS

As distrofias musculares, de uma forma geral, são um grupo de afecções que determinam fraqueza e atrofia musculares de ordem progressiva e irreversível. Constituem grupo heterogêneo, com sobreposição de achados nos escores clínicos, anatomopatológicos e genéticos. A forma mais utilizada de se classificar estas doenças com base na idade de apresentação dos sinais e sintomas e no padrão de acometimento muscular.

As miopatias hereditárias mais comuns têm seu diagnóstico com base nas síndromes clínicas, sem auxílio pelos métodos de imagem. Estes, todavia, ao serem realizados, podem identificar padrões de acometimento característicos. As Tabelas 8-3 e 8-4 resumem os principais padrões de acometimento muscular por subtipo.

As distrofinopatias, ou distrofias musculares clássicas, são as doenças neuromusculares hereditárias mais comuns do mun-

TABELA 8-3. Miopatias Distróficas

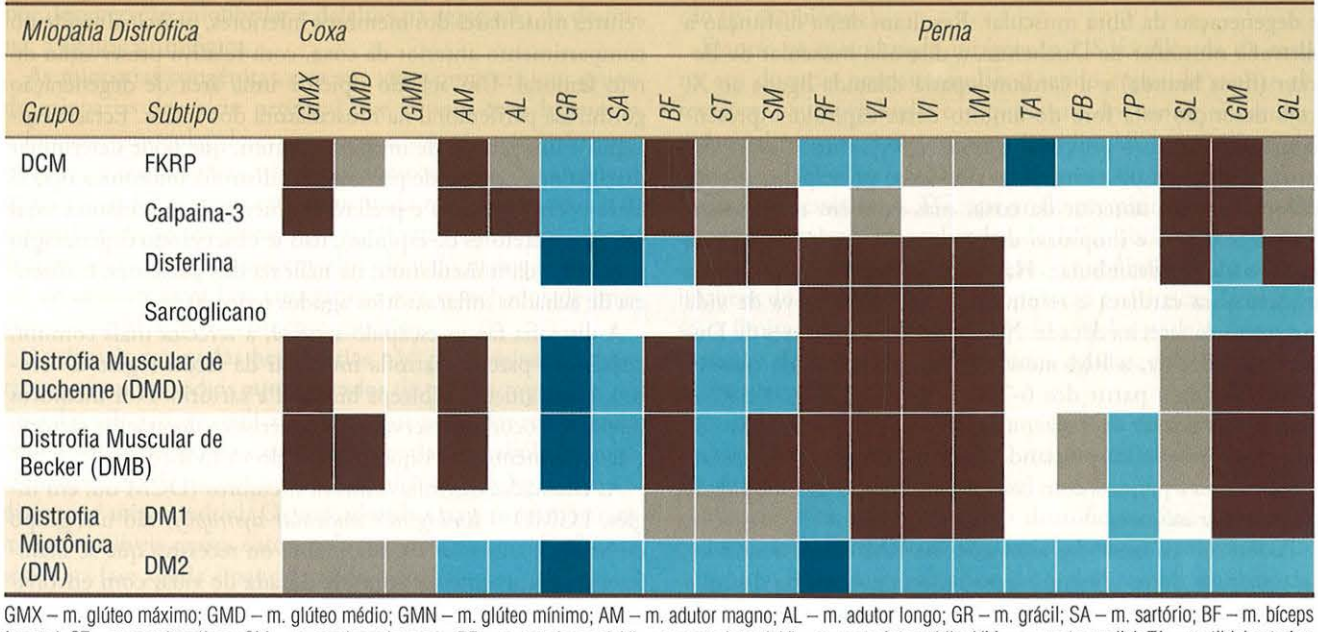

GMX – m. glúteo máximo; GMD – m. glúteo médio; GMN – m. glúteo mínimo; AM – m. adutor magno; AL – m. adutor longo; GR – m. grácil; SA – m. sartório; BF – m. bíceps femoral; ST – m. semitendíneo; SM – m. semimembranoso; RF – m. reto femoral; VL –m. vasto lateral; VI – m. vasto intermédio; VM – m. vasto medial; TA – m. tibial anterior; FB – mm. Fibulares; TP – m. tibial posterior; SL - m. sóleo; GM – m. gastrocnêmio medial; GL – m. gastrocnêmio lateral

■ - acometimento preferencial

■ - acometimento menos evidente

■ - acometimento tardio ou preservação relativa

■ - m. caracteristicamente preservado ou mesmo hipertrofiado.

TABELA 8-4. Miopatias Congênitas



GMX – m. glúteo máximo; GMD – m. glúteo médio; GMN – m. glúteo mínimo; AM – m. adutor magno; AL – m. adutor longo; GR – m. grácil; SA – m. sartório; BF – m. bíceps femoral; ST – m. semitendíneo; SM – m. semimembranoso; RF – m. reto femoral; VL –m. vasto lateral; VI – m. vasto intermédio; VM – m. vasto medial; TA – m. tibial anterior; FB – mm. Fibulares; TP – m. tibial posterior; SL - m. sóleo; GM – m. gastrocnêmio medial; GL – m. gastrocnêmio lateral

■ - acometimento preferencial
■ - acometimento menos evidente
■ - acometimento tardio ou preservação relativa
■ - m. caracteristicamente preservado ou mesmo hipertrofiado.

do. De transmissão recessiva, ligada ao X, caracterizam-se por mutações determinando disfunção do gene da distrofina, um componente de membrana da célula muscular cuja alteração leva à perda da permeabilidade seletiva, fragilidade estrutural e degeneração da fibra muscular. Resultam desta disfunção a distrofia muscular de Duchenne, a distrofia muscular de Becker (mais branda) e a cardiomiopatia dilatada ligada ao X, cuja descrição está fora do âmbito deste capítulo. Apresentam acometimento proximal e simétrico da musculatura das extremidades na primeira década de vida, principalmente do compartimento anterior da coxa, mas também dos músculos paraespinais e iliopsoas, determinando perda precoce da capacidade de deambular. Há progressão para disfunção da musculatura cardíaca e respiratória com expectativa de vida em torno da terceira década. Nas distrofias musculares de Duchenne e Becker, a RM mostra lipossubstituição da musculatura afetada a partir dos 6-7 anos de idade (Fig. 8-39). A distrofia muscular de Becker apresenta um amplo espectro de apresentações clínicas, variando desde câimbras musculares na idade adulta a paresias com comprometimento da mobilidade na primeira infância.

Podem ser encontradas alterações na RM em pacientes assintomáticas do sexo feminino portadores do gene da distrofia muscular. Tais achados são marcados pelo acometimento da musculatura glútea, quadricipital, adutor magno, bíceps femoral e músculos paraespinais, com preservação relativa do grácil, sartório, iliopsoas e reto abdominal, achado semelhante ao encontrado nas distrofinopatias. A diferença encontra-se no acometimento menos grave e predominantemente assimétrico.

As distrofias miotônicas são doenças multissistêmicas com padrão de herança autossômica dominante cujo fenótipo pode variar em dois padrões principais: tipo I (DM1) e tipo II (DM2). No tipo I, nota-se marcada lipossubstiuição dos ventres musculares dos membros inferiores, principalmente no compartimento anterior da coxa, com relativa preservação do reto femoral. Um achado típico é uma área de degeneração gordurosa perifemoral na musculatura dos vastos. Ectasia esofágica é um achado de imagem comum, que pode determinar disfagia neste grupo de pacientes. A distrofia miotônica tipo II afeta apenas homens e preferencialmente a musculatura axial (glúteos e eretores da espinha), não se observando degeneração gordurosa da musculatura, na maioria dos pacientes, e ausência de achados inflamatórios agudos (edema).

A distrofia fáscio-escápulo-umeral, a terceira mais comum, cursa com paresia e atrofia muscular da face e região do ombro, notadamente o bíceps braquial e sartório. Nos membros inferiores, ocorre preservação característica do grácil e sartório e acometimento dos isquiotibiais e do vasto medial.

As chamadas distrofias cintura-membros (DCM ou, em inglês, LGMD – *limb-girdle muscular dystrophy*) são um grupo de herança autossômica dominante ou recessiva que se manifestam tipicamente na segunda década de vida, com envolvimento incialmente da musculatura proximal. As diferenças no acometimento dos grupos musculares permitem um racional diagnóstico nos estudos de imagem. Na coxa, por exemplo, o compartimento anterior é mais afetafo nos tipos LGMD2A, B e I, enquanto o posterior nas LGMD2C,D,E,F e nas distrofinopatias. Os subtipos LGMD2A e B cursam com escápula ala-

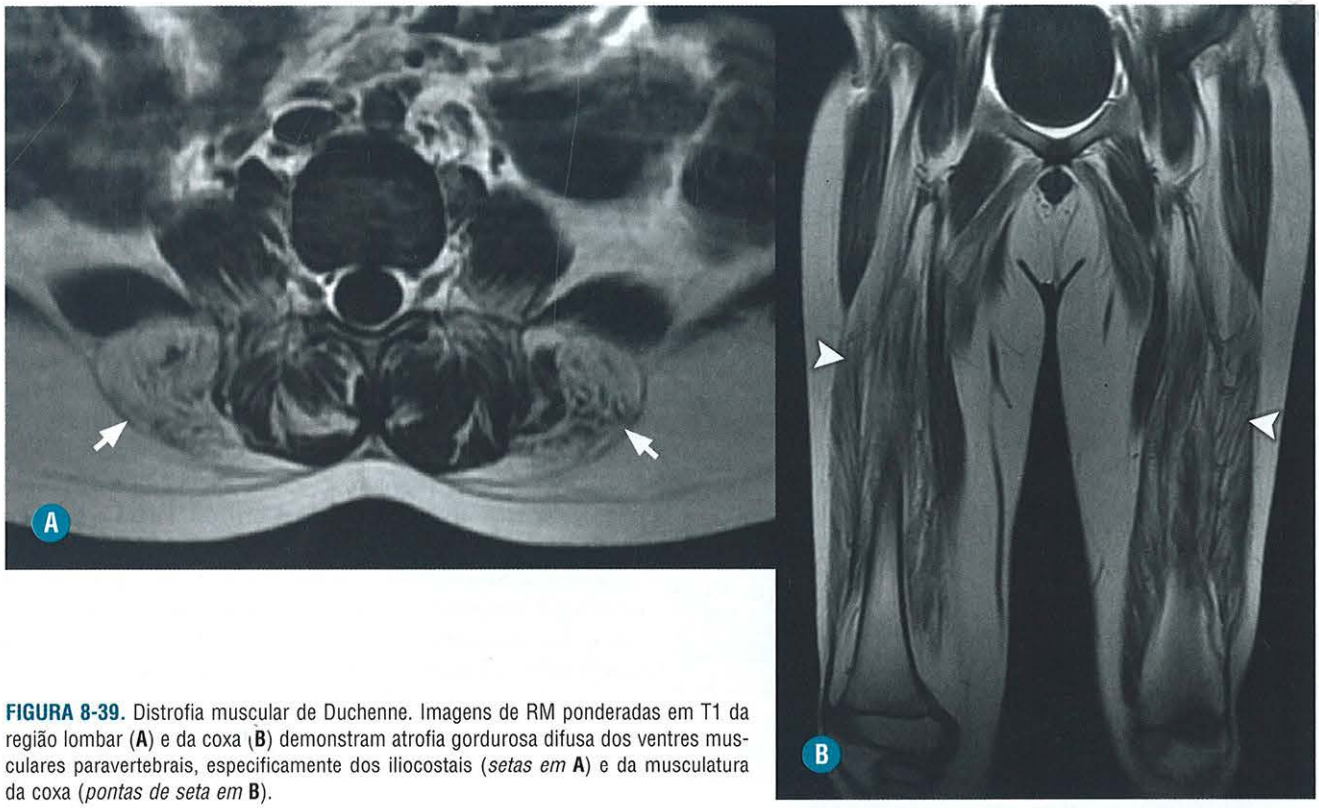

FIGURA 8-39. Distrofia muscular de Duchenne. Imagens de RM ponderadas em T1 da região lombar (**A**) e da coxa (**B**) demonstram atrofia gordurosa difusa dos ventres musculares paravertebrais, especificamente dos iliocostais (*setas em* **A**) e da musculatura da coxa (*pontas de seta em* **B**).

da, enquanto o LGMD2I apresenta hipertrofia da panturrilha à custa do músculo tibial anterior.

As miopatias miofibrilares (MMF) são um grupo de miopatias com início na idade adulta, geralmente entre a terceira e quarta décadas de vida (dos 20 aos 40 anos), com predomínio de acometimento sobre a musculatura distal. Caracterizam-se por degeneração miofibrilar e defeitos na agregação da desmina, à análise histológica.

As miopatias congênitas, por sua vez, compõem um grupo de miopatias de início neonatal que cursam com hipotonia e fraqueza muscular de caráter permanente, porém não progressivo, e determinam atraso nos marcos de desenvolvimento motor. A CPK sérica está aumentada no período neonatal, normalizando-se nas primeiras 6 a 10 semanas de vida. Nesse âmbito, os exames de imagem vêm obtendo maior importância ao apresentarem boa correlação entre os achados de imagem e o perfil de acometimento genético.

As demais miopatias hereditárias não progressivas caracterizam-se por episódios autolimitados de paresia muscular, no caso das miopatias canaliculares, ou dor muscular relacionada com esforço físico, no caso das miopatias metabólicas, relacionadas com disfunção nas vias da glicose, dos lipídios ou a disfunção mitocondrial. Os métodos de imagem se mostram menos sensíveis nesses casos, pela ausência de sinais inflamatórios na fase aguda e paucidade de manifestações crônicas. A RM convencional combinada à ressonância baseada no sinal dos prótons de sódio (^{23}Na) tem sido usada em âmbito experimental na caracterização de canaliculopatias específicas, com resultados promissores.

O diagnóstico das doenças neuromusculares hereditárias vem sofrendo modificações recentes por meio de avanços no diagnóstico genético e nos métodos de imagem que possibilitam maior entendimento da fisiopatologia destas doenças e identificação de alterações genéticas associadas. A imagem é de auxílio ao diagnóstico clínico ao se identificar padrões de acometimento associados a subtipos específicos, diminuindo o diagnóstico diferencial e guiando procedimentos de intervenção (p. ex., biópsia).

Dentre os métodos de imagem, a US é utilizada de rotina em doenças neuromusculares, sendo capaz de avaliar alterações na morfologia e arquitetura do ventre muscular, principalmente nas distrofinopatias (distrofias musculares de Duchenne e Becker), cuja detecção possibilita guiar biópsias, quando necessárias. A TC, apesar de permitir a avaliação de estruturas musculares profundas, de difícil acesso à US, possui dose relativamente alta de radiação, o que limita seu uso para imagens de corpo inteiro e na população pediátrica. Além disso, a limitação no contraste de partes moles pode mascarar a detecção de alterações inflamatórias agudas, achado precoce nestas afecções.

A RM permite, por sua alta acurácia para detecção tanto de alterações agudas (como edema) quanto de alterações crônicas (hipotrofia e lipossubstituição), a aplicação de escores de graduação para o acometimento distrófico, o que auxilia na padronização da descrição de alterações em músculos isolados ou grupos musculares. Também é possível realizar imagens de todo o corpo, que englobam, além das estruturas de interesse direto, órgãos e tecidos do organismo que podem ser afetados neste grupo de doenças. Métodos de quantificação por meio da RM, como quantificação de gordura intramuscular, mensuração do tempo de relaxamento T2 e avaliação da perfusão intramuscular, são úteis na distinção entre alterações inflamatórias

(aumento da perfusão microvascular) das distrofias musculares. A RM quantitativa, por exemplo, demonstrou sensibilidade de 100% e especificidade de 91%, utilizando-se o ponto de corte de 50% de lipossubstituição do ventre muscular para definir perda da capacidade de deambular em pacientes com distrofia muscular de Duchenne. Tais técnicas, porém, permanecem experimentais e ainda não possuem validação suficiente para serem utilizadas rotineiramente na prática clínica.

Os principais escores de quantificação do grau de lipossubstituição da musculatura afetada baseiam-se no percentual do ventre muscular acometido e apresentam correlação com a duração da doença e o grupo etário dos pacientes nas doenças neuromusculares progressivas, sendo atualmente os escores mais utilizados para avaliação do prognóstico em termos de limitação funcional.

Classificação de Mercuri *et al.*, 2002:

1. Aspecto normal.
2. Leve: áreas esparsas de hipersinal em T1 no ventre muscular, algumas confluentes, acometendo menos de 30 do volume do músculo isolado.
3. Moderado: áreas esparsas de hipersinal em T1 no ventre muscular, algumas confluentes, acometendo entre 30 e 60% do volume do músculo isolado.
4. Grave: múltiplas áreas confluentes de hipersinal ou lipossubstituição completa do ventre muscular, identificando-se apenas os feixes neurovasculares e planos fasciais.

Classificação de Kornblum *et al.*, 2006:

0. Aspecto normal.
1. Raras áreas esparsas isoladas de hipersinal em T1 no ventre muscular.
2. a. Múltiplas áreas esparsas de hipersinal em T1 no ventre muscular.
   b. Múltiplas áreas confluentes de hipersinal em T1 no ventre muscular.
3. Lipossubstituição completa do ventre muscular.

Classificação de Fischer *et al.*, 2008:

0. Aspecto normal.
1. Leve: áreas esparsas de hipersinal em T1 no ventre muscular.
2. Moderado: áreas esparsas de hipersinal em T1 no ventre muscular, com confluência incipiente, acometendo menos de 50% do músculo.
3. Grave: áreas esparsas de hipersinal em T1 no ventre muscular, com confluência incipiente, acometendo mais de 50% do músculo.
4. Lipossubstituição completa do ventre muscular.

MIOPATIAS TÓXICAS

As miopatias tóxicas são um grupo de desordens clinicamente e patologicamente diversas que podem ser causadas por uma ampla gama de drogas recreacionais e terapêuticas, venenos miotóxicos e outras toxinas. Em relação às drogas usadas na prática clínica, é um evento incomum, exceto nos casos de uso de glicocorticoides e agentes antilipemiantes. Reconhecer a entidade para o clínico significa identificar precocemente uma condição potencialmente irreversível e que pode determinar morbidade significativa. Todavia, o diagnóstico desse tipo de condição é de exclusão e inclui um grande número de diferenciais, muitas vezes requerendo testes genéticos ou biópsia muscular. O radiologista, portanto, deve ficar atento para achados de imagem condizentes com miopatia tóxica e considerar este diferencial sempre que houver quadro clínico e de imagem sugestivos.

Os agentes terapêuticos e tóxicos podem determinar miopatia por quatro efeitos principais: mecanismo imunomediado por alteração de antígenos musculares (anfotericina B e diuréticos); induzindo desequilíbrio hidroeletrolítico e nutricional que prejudique a função muscular (diuréticos); efeito tóxico direto sobre organelas como mitocôndrias, lisossomos e proteínas miofibrilares (estatinas e zidovudina) e hiperestimulação neuromuscular (inibidores da acetilcolinesterase, fenilciclidina).

As miopatias tóxicas podem ser classificadas de acordo com os sintomas clínicos (dolorosas e assintomáticas) e de acordo com a ocorrência de neuropatia. Corticosteroides e betabloqueadores estão associadas a miopatias assintomáticas e sem neuropatia, enquanto a colchicina e hidroxicloroquina são assintomáticas, mas com sintomas neuropáticos. Substâncias como betabloqueadores, d-penicilamina, hidroxicloroquina e tiopronina podem desencadear uma síndrome miastênica, sem sintomas dolorosos.

A miopatia induzida pelo uso de estatinas inclui um espectro de efeitos adversos incuídos em quatro síndromes clínicas: miopatia (qualquer sintoma muscular), mialgia, miosite (mialgia com aumento da CPK) e rabdomiólise (aumento da CPK maior que 10 vezes o valor de referência, com aumento da creatinina, indicando nefropatia). Os sintomas mais leves apresentam incidências de 1,5 a 10%, enquanto a ocorrência de rabdomiólise com uso isolado de estatina é rara, variando de 0,04% a 0,2%. O risco e a gravidade da doença são exacerbados com a atividade física. O uso de estatinas também pode desencadear uma miopatia inflamatória, metabólica ou autoimune latente, ou mesmo doenças neuromusculares como a miastenia gravis.

Uma vez que o paciente em uso de estatinas desenvolva sintomas musculares graves com alteração da CPK, a droga deve ser descontinuada e o paciente deve ser rastreado para mioglobinúria e alteração da função renal. Na maioria dos casos, nota-se resolução dos sintomas dentro de dois a três meses de descontinuação da droga. Nos casos em que o paciente não melhora, devem ser considerados os diferenciais de miopatia necrotizante autoimune e miopatias inflamatórias, sendo indicado o rastreamento por exames de imagem e biópsia muscular.

A miopatia pelo uso crônico de glicocorticoides é caracterizada por atrofia seletiva das fibras tipo II por efeito inibitório sobre a síntese proteica, mas também é determinada por alterações no metabolismo glicolítico e oxidativo, ativação de mecanismos de apoptose e alterações na degradação proteica.

Pacientes em uso de terapia antirretroviral com estavudina em associação a outro análogo nucleosídeo (zidovudina, lamivuina, didanosina) e um inibidor de protease (ritonavir, lopinavir, indinavir, nelfinavir, amprenavir) podem cursar com uma síndrome potencialmente fatal caracterizada por esteatose hepática grave, acidose lática, pancretatite e miopatia mitocondrial com acúmulo lipídico, análoga à síndrome de Reye. O mecanismo proposto é de inibição seletiva de DNA-polimerase com depleção mitocondrial e inibição da fosforilação oxidativa. Detecção precoce através do acompanhamento de

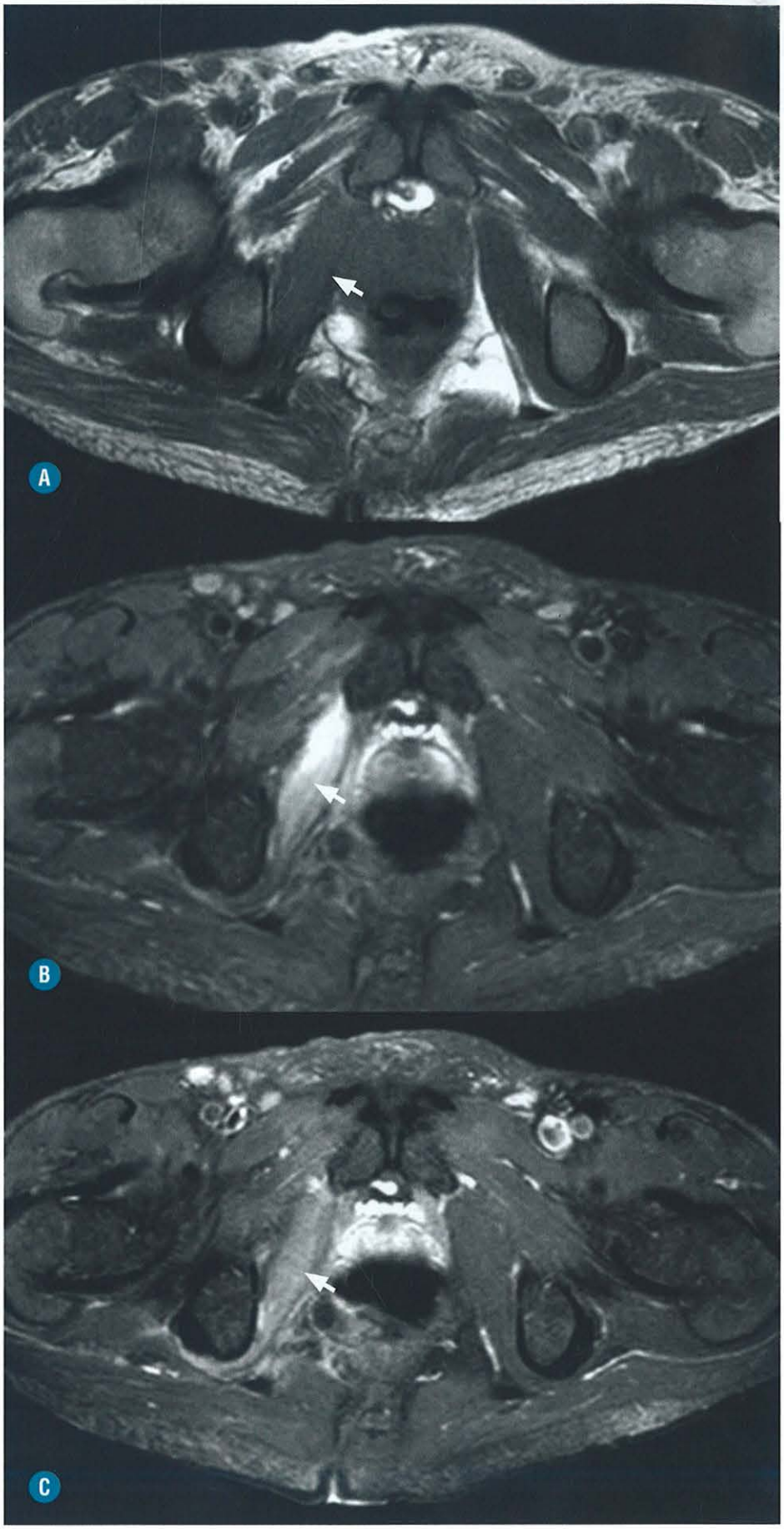

FIGURA 8-40. Miosite em paciente HIV em terapia antirretroviral. Imagens axiais da bacia ponderadas em T1 (**A**), T2 com supressão de gordura (**B**) e axial T1 pós-contraste com supressão de gordura (**C**) evidenciam edema difuso e realce pós-contraste do ventre muscular obturador interno (*setas*), sem áreas de necrose ou liquefação no seu interior.

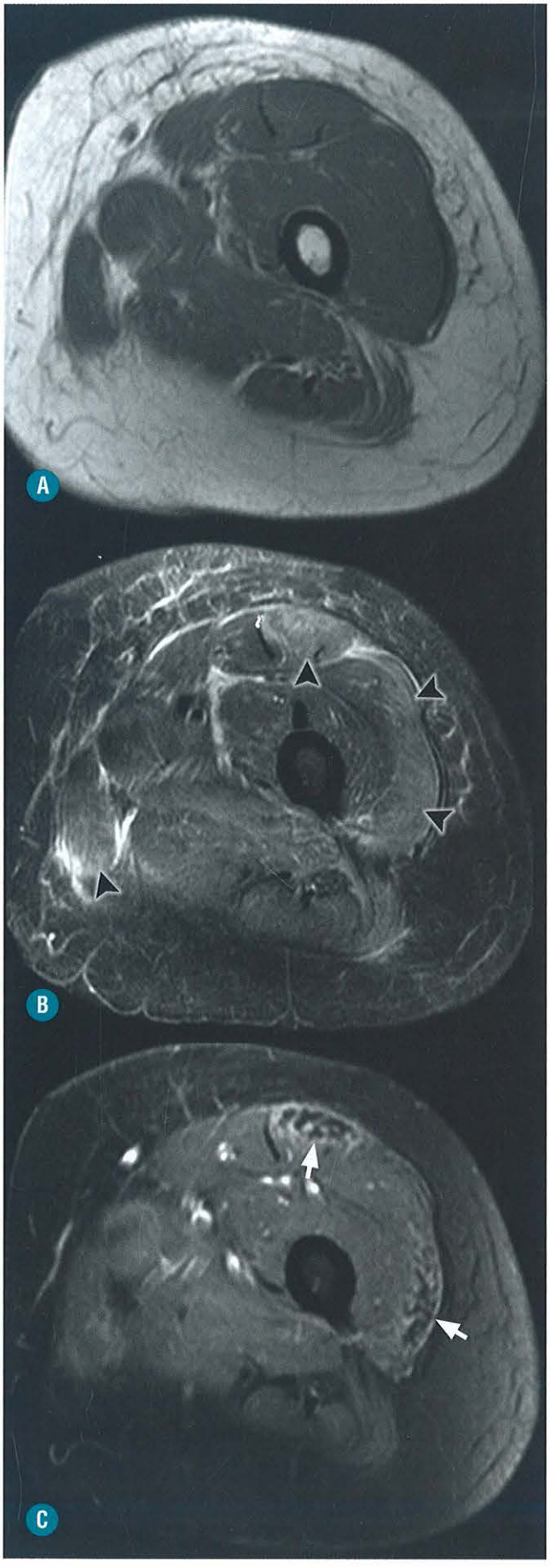

enzimas hepáticas e do lactato sérico são fundamentais para o prognóstico destes pacientes. A zidovudina (AZT) provoca uma miopatia mitocondrial reversível em pacientes com dose cumulativa elevada, com quadro clínico semelhante à polimiosite viral, caracterizando-se as "fibras AZT" à análise histopatológica. Os inibidores de preotease podem induzir aumento na concentração sérica das estatinas e sensibilizar o efeito miotóxico das mesmas.

Dentre os medicamentos associados à rabdomiólise, incluem-se a didanosina, liamivudina, sulfametoxazol-trimetropim, ritonvair e indinavir.

Os exames de imagem na avaliação das miopatias tóxicas têm avaliação limitada. A US pode evidenciar aumento de tamanho do músculo, hipoecogenicidade e aumento da vascularização ao Doppler na fase aguda da miopatia. Em casos crônicos, redução das dimensões com hipovascularização ao Doppler e aumento da ecogenicidade muscular indicando lipossubstituição. A RM pode mostrar edema do ventre muscular, representado a miopatia/miosite aguda, que pode ser representado como hipersinal nas sequências ponderadas em T2 ou realce após a administração de gadolínio (Figs. 8-40 e 8-41). A cintilografia e o PET-TC também evidenciam hipercaptação do radiofármaco durante a fase aguda da miopatia, com a vantagem de obter uma visão panorâmica com análise concomitante de todo o sistema musculoesquelético.

MIOPATIA ACTÍNICA

A miopatia pós-radioterapia caracteriza-se por alterações musculares meses após aplicação de radiação de campo externo ou radiocirurgia, manifestando-se com processo inflamatório e edema muscular na fase aguda e achados fibrocicatriciais na fase tardia ou crônica.

O músculo esquelético é considerado relativamente resistente à lesão por radiação. São determinantes nesse tipo de lesão a dose total utilizada, a dose por fração em esquemas de dose fracionada e o volume de tecido irradiado. Uma dose cumulativa de 45Gy é necessária para determinar lesão por radiação após três anos em um paciente sadio, porém apenas 20Gy são necessários para o mesmo efeito em um paciente em caquexia ou com doenças debilitantes. Os principais alvos da lesão aguda por radiação no tecido muscular são as células satélites, uma população de células desdiferenciadas situadas na periferia dos miotúbulos, e a junção neuromuscular, esta última por meio de alterações na permeabilidade de membrana e efeitos na síntese de acetilcolina.

A fisiopatologia inclui dano vascular que inicialmente afeta pequenas artérias, arteríolas e o leito capilar, devido à maior suscetibilidade do endotélio a este tipo de lesão, com subsequente isquemia muscular. O processo inflamatório aliado à

FIGURA 8-41. Rabdomiólise com necrose muscular secundária à quimioterapia, em uma paciente com carcinoma de mama. A imagem axial ponderada em T1 (**A**) não evidencia alterações. A imagem axial ponderada em T2 com supressão de gordura (**B**) evidencia edema heterogêneo e difuso de diversos grupamentos musculares (*pontas de seta*). A imagem axial T1 pós-contraste com supressão de gordura (**C**), além dos edemas musculares, também demonstra pequenos focos de necrose muscular (*setas*) nos ventres musculares reto femoral e vasto lateral, que não sofrem realce pelo contraste.

TABELA 8-5. Principais Nervos do Membro Superior e Respectivos Músculos Inervados

Nervo	*Raízes*	*Músculo Inervado*
Supraescapular	C5 e C6	Supraespinal (até a fossa supraespinal) Infraespinal (até a incisura espinoglenoidal)
Axilar	C5 e C6	Fibras anteriores do deltoide (ramo anterior) Redondo menor e deltoide posterior (ramo posterior)
Mediano	C6-T1	Pronador redondo, flexor radial do carpo, flexores dos dedos e palmar longo Flexor profundo dos dedos, flexor longo do polegar e pronador quadrado (ramo interósseo anterior) Abdutor curto do polegar, oponente do polegar e flexor curto do polegar – eminência tenar (distal ao túnel do carpo)
Radial	C5-T1	Cabeças longa e medial do tríceps braquial e ancôneo (sulco espiral) Braquial, braquiorradial e extensor radial do carpo (úmero distal) Supinador Extensor comum dos dedos, extensor ulnar do carpo, extensores longo e curto do polegar, extensor do indicador e abdutor longo do polegar (ramo interósseo posterior)
Ulnar	C8 e T1	Flexor ulnar do carpo, flexor profundo dos dedos, palmar curto, adutor do polegar e mm. intrínsecos da mão – eminência hipotenar

TABELA 8-6. Principais Nervos do Membro inferior e Respectivos Músculos Inervados

Nervo	*Raízes*	*Músculo Inervado*
Femoral	L2-L4	Iliopsoas (porção intrapélvica) Pectíneo, sartório e quadríceps femoral (a partir do ligamento inguinal)
Obturatório	L2-L4	Adutores longo e curto, grácil e pectíneo (ramo anterior) Obturador externo, componente adutor do adutor magno e adutor curto (ramo posterior)
Ciático	L4-S3	Isquiotibiais (semitendíneo, semimembranoso e bíceps femoral) e componente isquiotibial do adutor magno (coxa) Compartimento posterior da perna (via nervo tibial) Compartimentos anterior e lateral da perna (via nervo fibular)
Glúteo Superior	L4-S1	Glúteo mínimo (ramo superior) Glúteo médio, glúteo mínimo e tensor da fáscia lata (ramo inferior)

isquemia subsequente, por sua vez, levam ao desenvolvimento de fibrose com marcada distorção da arquitetura do parênquima muscular. A fibrose, geralmente irreversível, é a principal responsável pela ocorrência de dor crônica, deformidade e limitação à movimentação que compõem o quadro clínico.

As manifestações por imagem da miopatia actínica variam de acordo com o tipo de radiação utilizada. Na radioterapia por nêutrons, o edema muscular costuma ser mais precoce, surgindo seis meses após o tratamento, e persiste por mais tempo (2 a 3 anos), quando comparado à radioterapia por fótons (surge em 12 a 18 meses e permanece por 3 a 4 anos).

As margens do edema muscular na fase aguda são bem delimitadas e correspondem ao campo de irradiação, podendo estender-se em linha reta ao longo de diferentes grupos musculares e acometendo as partes moles adjacentes, achado que auxilia o radiologista no diagnóstico por imagem (Fig. 8-42).

O tratamento da miopatia actínica consiste de anti-inflamatórios não esteroidais e corticoides como segunda linha de ação. Em casos onde há evidência laboratorial ou por imagem de extensa destruição tissular, pode ser considerada a oxigenoterapia hiperbárica, com bons resultados. O tratamento fisioterápico e a reabilitação precoce constituem o pilar para redução da morbidade tardia em decorrência do processo fibrocicatricial.

LESÕES MUSCULARES POR DENERVAÇÃO

No diagnóstico clínico, a lesão neural pode ser percebida e topografada no exame físico, ao se testar as raízes neurais por meio de testes motores e de sensibilidade. O quadro mais comum, todavia, é um desafio diagnóstico para o clínico, cursando com sintomas não específicos e de localização vaga, o

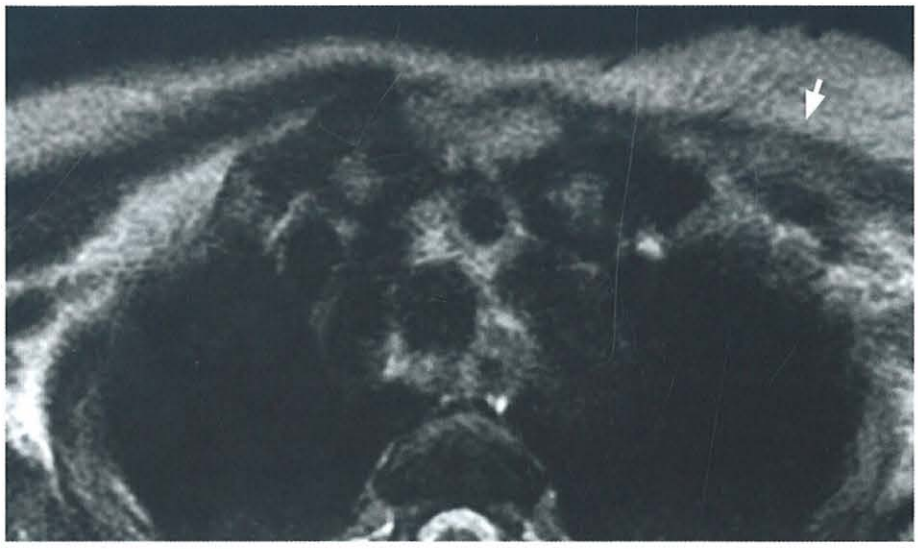

FIGURA 8-42. Edema pós-RDT. Paciente com história de câncer da mama esquerda, tendo feito radioterapia há dois anos. Imagem axial do tórax ponderada em T2 demonstra atrofia e edema do músculo peitoral maior à esquerda (*seta*).

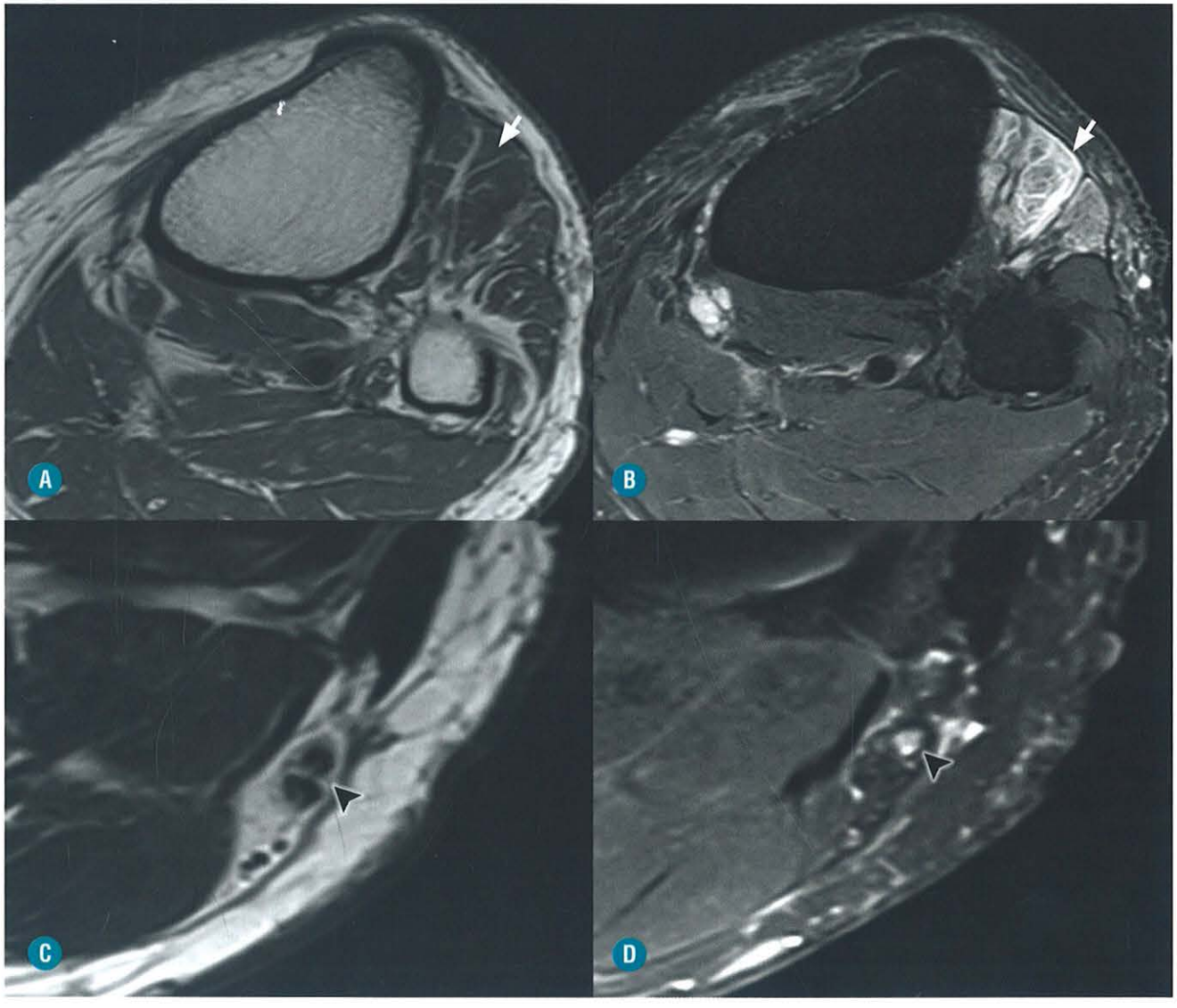

FIGURA 8-43. Denervação subaguda. Imagens axiais ponderadas em T1 (**A**) e T2 com supressão de gordura (**B**) demostram edema difuso dos ventres musculares do compartimento anterior da perna (*setas*), sem atrofia ou lipossubstituição. As imagens localizadas (**C** e **D**) demonstram espessamento e elevação do sinal de alguns fascículos do nervo fibular comum (*pontas de seta*), indicando uma neuropatia.

que torna difícil a distinção da lesão neural das demais causas não neurológicas de dor muscular.

Nos estudos de imagem, lesões por denervação podem ser inferidas, quando se utilizam sinais chamados diretos, caracterizados por alteração no sinal, no tamanho, na morfologia e no trajeto do próprio nervo, ou presumidas, por meio de sinais chamados secundários, que são aqueles encontrados nos músculos inervados pelos ramos motores do nervo em questão. Nos casos de ramos nervosos predominantemente sensitivos, os achados de imagem podem ser tênues ou mesmo ausentes.

A denervação completa do músculo estriado resulta em prolongamento dos tempos de relaxamento T1 e T2 após 15 dias do evento, como resultado do aumento do conteúdo de água extracelular e redução do volume de fibras musculares levando a um aumento do sinal do músculo nas sequências sensíveis a líquido (Fig. 8-43).

Um ano ou mais após a lesão, atrofia muscular e lipossubstituição predominam no quadro de imagem, achados que categorizam a lesão como crônica e irreversível (Figs. 8-44 e 8-45).

Os achados por imagem da denervação muscular podem ser abrandados ou camuflados em casos de lesão parcial ou onde se observa inervação motora colateral. É importante ressaltar que, nos casos de denervação, o tecido subcutâneo adjacente e as camadas faciais tipicamente não são afetados, achado útil para diferenciar lesões por denervação no ventre muscular daquelas de outras etiologias, como traumática, inflamatória ou infecciosa e neoplásica.

No membro superior, os principais nervos afetados são ramos do plexo braquial (que engloba as raízes C5 a T1) e a lesão do plexo deve ser incluída no diagnóstico diferencial. A identificação dos músculos afetados ajuda no diagnóstico topográfico da lesão ao se correlacionar com o ramo nervoso correspondente (Fig. 8-46).

A Tabela 8-5 mostra os principais ramos do plexo braquial e os respectivos músculos inervados.

As causas de lesões musculares por denervação são numerosas, incluindo trauma, infecção, neoplasia, neuropatia, desordens autoimunes e lesões iatrogênicas. Destaca-se, dentre os diferenciais, a síndrome de Parsonage-Turner, também chamada de neurite braquial. Afecção autolimitada é caracterizada por início súbito de dor no ombro e fraqueza progressiva no membro superior, sem história pregressa de traumatismo. Afeta predominantemente homens e pode ser bilateral em até um terço dos casos. A etiologia da síndrome é desconhecida, embora as causas pós-viral, autoimune, traumática, por esforço excessivo e pós-cirúrgica tenham sido propostas. O aspecto de imagem da síndrome é indistinguível da lesão por denervação, sendo os músculos inervados pelo nervo supraescapular os comumente afetados, embora todos os músculos inervados pelo plexo braquial possam ser envolvidos. A maioria dos pacientes apresenta recuperação clínica nos primeiros três meses do diagnóstico.

As lesões por denervação do membro inferior possuem causas variadas. Os plexos lombar e sacral podem ser acometidos em desordens sistêmicas e processos inflamatórios retroperitoneais e pélvicos, no acometimento dos ventres musculares do iliopsoas (plexo lombar) ou piriforme (plexo sacral) relacionado com cirurgia, trauma, uso de anticoagulantes, abscessos e infiltração neoplásica. Doenças das sacroilíacas, de natureza inflamatória ou infecciosa, fraturas pélvicas e do quadril podem acometer o plexo sacral os principais nervos da cintura

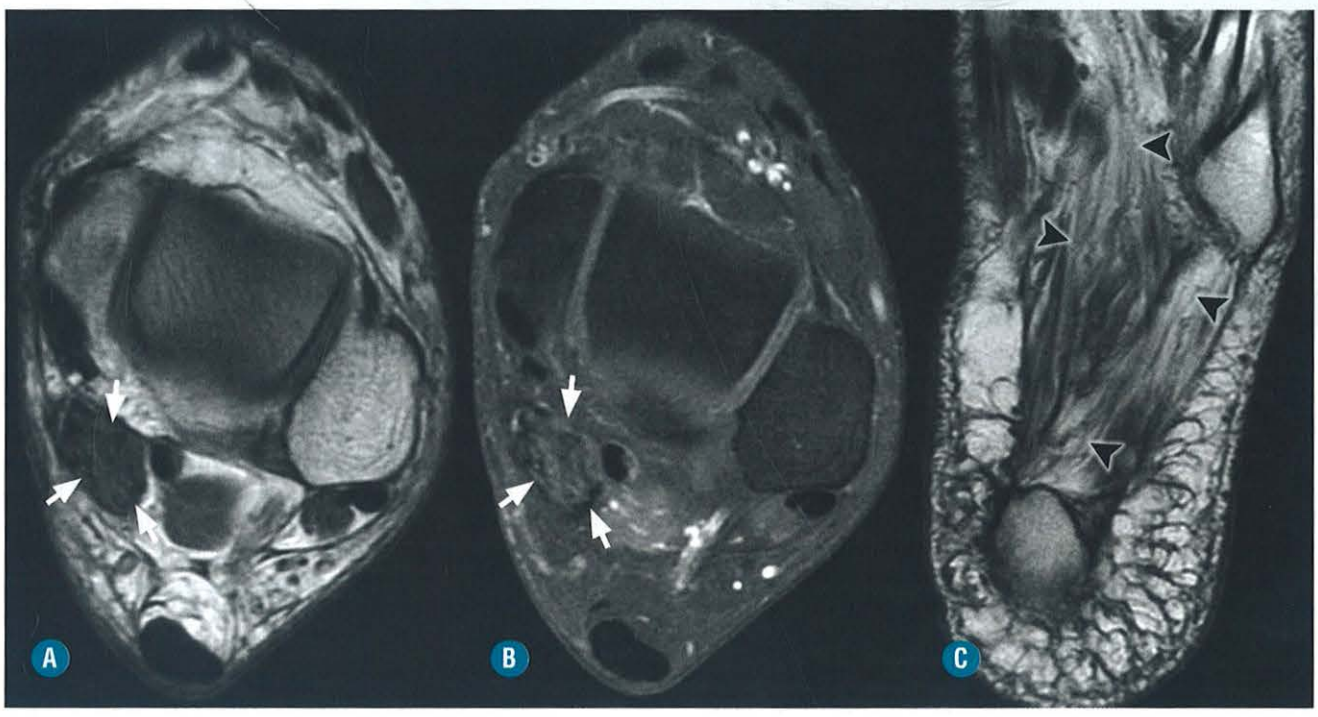

FIGURA 8-44. Denervação crônica. Imagens axiais do tornozelo ponderadas em T1 (**A**) e T1 pós-contraste com supressão de gordura (**B**) demostram uma formação expansiva com baixo sinal na topografia do nervo tibial posterior (*seta*). A imagem ponderada em T1 (**C**) mais distal mostra uma atrofia com lipossubstituição difusa dos ventres musculares da planta do pé (*pontas de seta*).

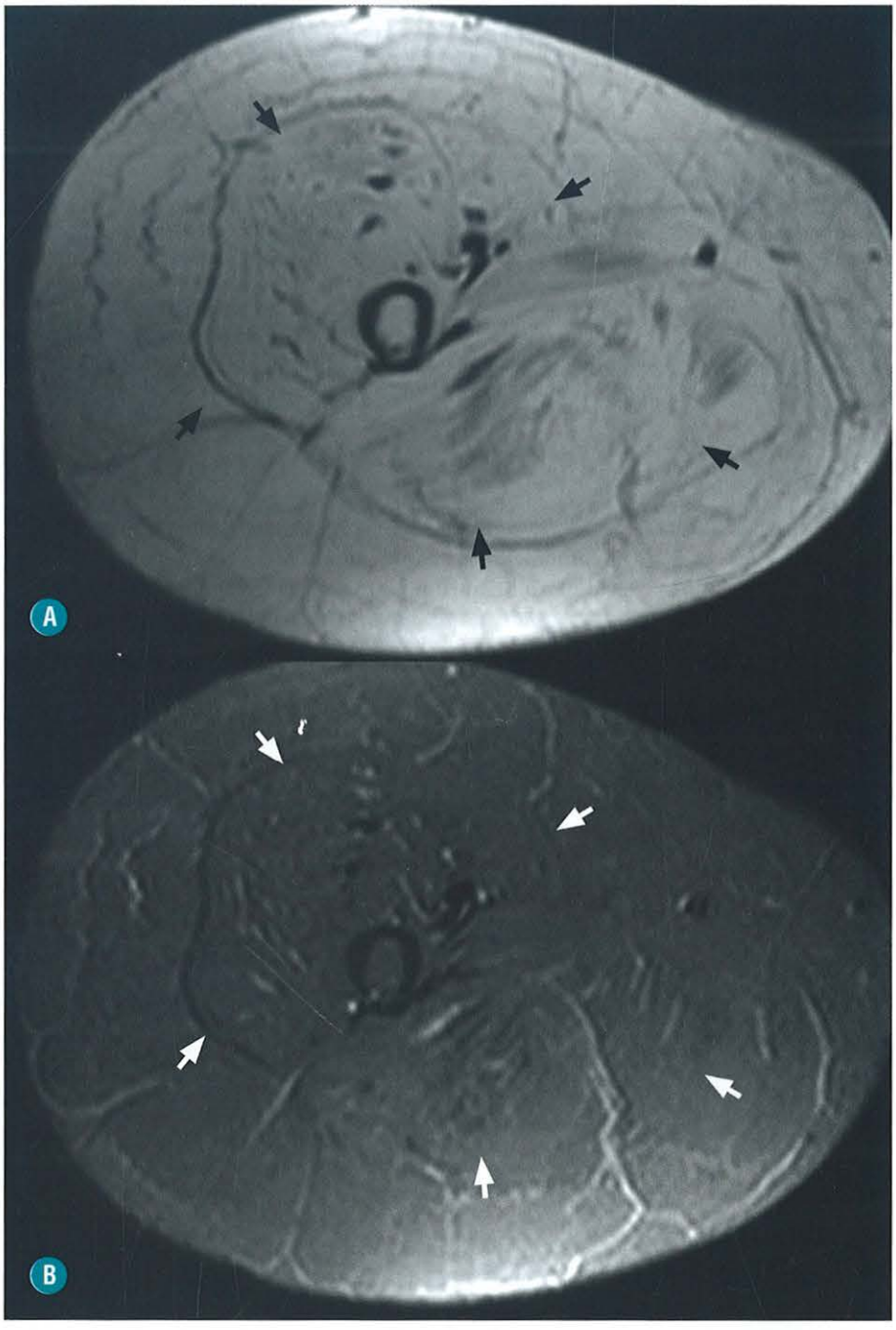

FIGURA 8-45. Denervação crônica: paciente com sequela de poliomielite. Imagens axiais ponderadas em T1 (**A**) e T2 com supressão de gordura (**B**) demonstram uma acentuada atrofia difusa com lipossubstituição de todos os grupamentos musculares da coxa (*setas*).

pélvica. A Tabela 8-6 demonstra os principais ramos neurais do membro inferior e os respectivos músculos inervados.

O nervo femoral é afetado nos casos de lesão traumática ao compartimento do iliopsoas, no âmbito da reparação de hérnias e punções vasculares na região inguinal, cirurgias ginecológicas e artroplastia de quadril.

Dentre as lesões do nervo obturatório, destacam-se aquelas relacionadas com esporte, principalmente se do ramo anterior em atletas do sexo masculino, sendo importante diferenciá-las das tendinopatias dos músculos adutores e obturatórios, que tendem a ser focais, a acometer os planos faciais e estarem próximas à origem muscular na sínfise púbica.

A artroplastia de quadril pode determinar disfunção em mais de um dos principais nervos da cintura pélvica. O nervo ciático pode ser afetado por traumatismo direto ou estiramento durante o procedimento cirúrgico e manifesta-se, principalmente, por acometimento da sua divisão fibular, mais superficial e fixa do que a divisão tibial. Dessa forma, é importante a avaliação por imagem do compartimento posterior da perna na suspeita de lesão iatrogênica do nervo ciático. As abordagens anterior, anterolateral e lateral da cirurgia do quadril podem determinar lesão do nervo glúteo superior, enquanto a abordagem posterior está relacionada com a lesão do nervo glúteo inferior.

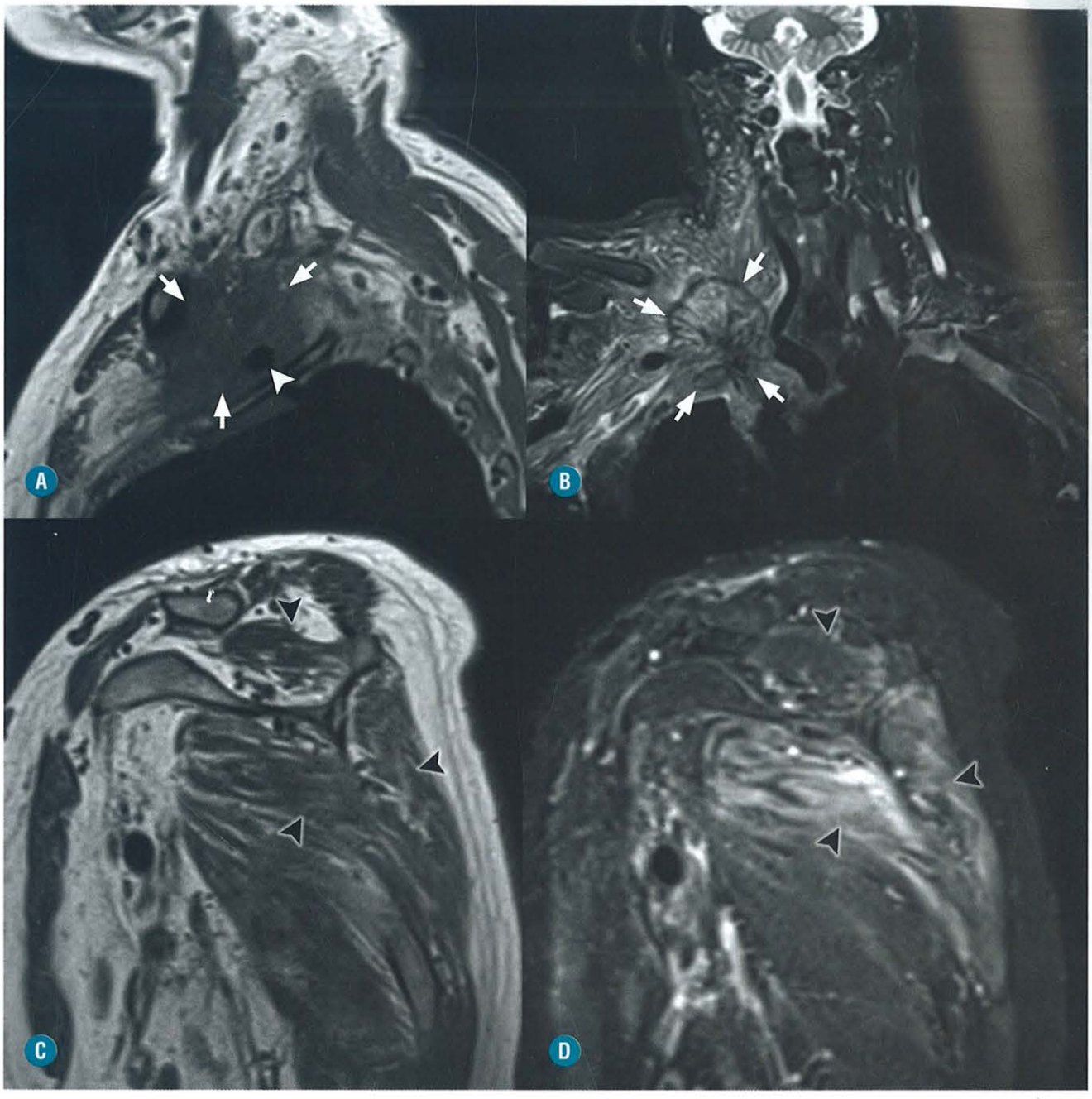

FIGURA 8-46. Denervação subaguda secundária a um tumor do plexo braquial. As imagens sagital T1 (**A**) e coronal T2 com supressão de gordura (**B**) demostram grande formação expansiva no espaço costoclavicular do plexo braquial (*setas*) obliterando os planos gordurosos perineurais, trombosando a veia subclávia (que não é identificada) e envolvendo circunferencialmente a artéria subclávia (*ponta de seta branca*). As imagens sagitais mais distais ponderadas em T1 (**C**) e T2 com supressão de gordura (**D**) evidenciam edema dos ventres musculares do manguito rotador (*pontas de setas pretas*), com leve redução volumétrica, sem franca lipossubstituição.

LITERATURA RECOMENDADA

1. Adams EM, Chow CK, Premkumar A, Plotz PH. The idiopathic inflammatory myopathies: spectrum of MR imaging findings. Radiographics. 1995; 15:563-74.
2. Alanen AM, Falck B, Kalimo H, Komu ME, Sonninen VH. Ultrasound, computed tomography and magnetic resonance imaging in myopathies: correlations with electromyography and histopathology. Acta Neurol Scand. 1994; 89:336-46.
3. Beggs I. Sonography of muscle hernias. AJR Am J Roentgenol. 2003; 180:395-9.
4. Bencardino JT, Rosenberg ZS, Brown RR, Hassankhani A, Lustrin ES, Beltran J. Traumatic musculotendinous injuries of the knee: diagnosis with MR imaging. Radiographics. 2000; 20 Spec No:S103-20.
5. Costa AF, Di Primio GA, Schweitzer ME. Magnetic resonance imaging of muscle disease: a pattern-based approach. Muscle Nerve. 2012; 46:465-81.

6. Donovan A, Rosenberg ZS, Cavalcanti CF. MR imaging of entrapment neuropathies of the lower extremity. Part 2. The knee, leg, ankle, and foot. Radiographics. 2010; 30:1001-19.
7. El-Khoury GY, Brandser EA, Kathol MH, Tearse DS, Callaghan JJ. Imaging of muscle injuries. Skeletal Radiol. 1996; 25:3-11.
8. El-Khoury GY, Daniel WW, Kathol MH. Acute and chronic avulsive injuries. Radiol Clin North Am. 1997; 35:747-66.
9. Exeter D, Connell DA. Skeletal muscle: functional anatomy and pathophysiology. Semin Musculoskelet Radiol. 2010; 14: 97-105.
10. Fayad LM, Carrino JA, Fishman EK. Musculoskeletal infection: role of CT in the emergency department. Radiographics. 2007; 27:1723-36.
11. Fischer D, Kley RA, Strach K, et al. Distinct muscle imaging patterns in myofibrillar myopathies. Neurology. 2008; 71: 758-65.
12. Fleckenstein J. Muscle Imaging in Health and Disease. New York: Springer; 1996.
13. Fugitt JB, Puckett ML, Quigley MM, Kerr SM. Necrotizing fasciitis. Radiographics. 2004; 24:1472-6.
14. Hayashi D, Hamilton B, Guermazi A, de Villiers R, Crema MD, Roemer FW. Traumatic injuries of thigh and calf muscles in athletes: role and clinical relevance of MR imaging and ultrasound. Insights Imaging. 2012; 3:591-601.
15. Huang BK, Monu JU, Doumanian J. Diabetic myopathy: MRI patterns and current trends. AJR Am J Roentgenol. 2010; 195:198-204.
16. Hutchinson M. Chronic exertional compartment syndrome. Br J Sports Med. 2011; 45:952-3.
17. Kornblum C, Lutterbey G, Bogdanow M, et al. Distinct neuromuscular phenotypes in myotonic dystrophy types 1 and 2 : a whole body highfield MRI study. J Neurol. 2006; 253:753-61.
18. Koulouris G, Connell D. Hamstring muscle complex: an imaging review. Radiographics. 2005; 25:571-86.
19. Koyama T, Ueda H, Togashi K, Umeoka S, Kataoka M, Nagai S. Radiologic manifestations of sarcoidosis in various organs. Radiographics. 2004; 24:87-104.
20. Kransdorf MJ, Meis JM, Jelinek JS. Myositis ossificans: MR appearance with radiologic-pathologic correlation. AJR Am J Roentgenol. 1991; 157:1243-8.
21. Liu GC, Jong YJ, Chiang CH, Jaw TS. Duchenne muscular dystrophy: MR grading system with functional correlation. Radiology. 1993; 186:475-80.
22. McMahon CJ, Wu JS, Eisenberg RL. Muscle edema. AJR Am J Roentgenol. 2010; 194:W284-92.
23. Mellado JM, Perez del Palomar L. Muscle hernias of the lower leg: MRI findings. Skeletal Radiol. 1999; 28:465-9.
24. Mercuri E, Pichiecchio A, Allsop J, Messina S, Pane M, Muntoni F. Muscle MRI in inherited neuromuscular disorders: past, present, and future. J Magn Reson Imaging. 2007; 25:433-40.
25. Mercuri E, Talim B, Moghadaszadeh B, et al. Clinical and imaging findings in six cases of congenital muscular dystrophy with rigid spine syndrome linked to chromosome 1p (RSMD1). Neuromuscul Disord. 2002; 12:631-8.
26. Petchprapa CN, Rosenberg ZS, Sconfienza LM, Cavalcanti CF, Vieira RL, Zember JS. MR imaging of entrapment neuropathies of the lower extremity. Part 1. The pelvis and hip. Radiographics. 2010; 30:983-1000.
27. Rominger MB, Lukosch CJ, Bachmann GF. MR imaging of compartment syndrome of the lower leg: a case control study. Eur Radiol. 2004; 14:1432-9.
28. Shellock FG, Fleckenstein JL. Muscle physiology and pathophysiology: magnetic resonance imaging evaluation. Semin Musculoskelet Radiol. 2000; 4:459-79.
29. Sidhu HS, Venkatanarasimha N, Bhatnagar G, Vardhanabhuti V, Fox BM, Suresh SP. Imaging features of therapeutic drug-induced musculoskeletal abnormalities. Radiographics. 2012; 32:105-27.
30. Slavotinek JP. Muscle injury: the role of imaging in prognostic assignment and monitoring of muscle repair. Semin Musculoskelet Radiol. 2010; 14:194-200.
31. Stevens MA, El-Khoury GY, Kathol MH, Brandser EA, Chow S. Imaging features of avulsion injuries. Radiographics. 1999; 19:655-72.
32. Wang XL, Malghem J, Parizel PM, Gielen JL, Vanhoenacker F, De Schepper AM. Pictorial essay. Myositis ossificans circumscripta. JBR-BTR. 2003; 86:278-85.
33. Welsh JS, Torre TG, DeWeese TL, O'Reilly S. Radiation myositis. Ann Oncol. 1999; 10:1105-8.
34. Yanny S, Toms AP. MR patterns of denervation around the shoulder. AJR Am J Roentgenol. 2010; 195:W157-63.



9 CAPÍTULO

Osteoartrite

Marcelo Bordalo Rodrigues
Sâmia Rafael Yamashita

INTRODUÇÃO

A osteoartrite (OA) afeta milhões de pessoas no mundo, sendo uma importante causa de afastamento do trabalho, além de onerar significativamente o sistema de saúde por internações e cirurgias reparadoras. Acomete cerca de 3,5% da população em geral e 10% da população acima dos 60 anos e tende a aumentar mais ainda, devido ao aumento da expectativa de vida da população.

Classicamente, a osteoartrite é vista como uma condição degenerativa da articulação, sendo uma consequência natural do processo de envelhecimento. Hoje, a osteoartrite é considerada um processo distinto do simples uso e desgaste da cartilagem articular. O processo acomete não apenas a cartilagem articular, mas também as estruturas articulares como um todo, como o osso subcondral, o ligamento, a fibrocartilagem e a sinóvia. Atualmente, é visto como uma remodelação anormal de tecidos articulares dirigidos por uma gama de mediadores inflamatórios dentro da articulação envolvida. Se a articulação sinovial for vista como um órgão, a OA representa a falência deste órgão.

É importante lembrar que a cartilagem hialina é uma estrutura sem terminações nervosas e avascular, portanto incapaz de causar dor ou inflamação. Outros fatores estão implicados na dor, como as lesões da medula óssea, a sinovite, o derrame articular (distende a cápsula e ativa os nociceptores periarticulares), o acometimento ligamentar e as estruturas periarticulares, como as bursas.

A osteoartrite é classificada como primária (idiopática) quando não existe um fator causal reconhecido. Acomete articulações típicas e indivíduos com mais de 50 anos. A OA é classificada como secundária quando a degeneração articular ocorre por um fator predisponente/preexistente desencadeante, acomete pacientes mais jovens e articulações atípicas. Na prática, essa classificação pode apresentar erros de interpretação, especialmente ao avaliarmos cuidadosamente casos da denominada OA primária que apresentam desvios mecânicos da articulação, predispondo ao aparecimento da OA secundária. Alguns autores defendem a tese de que OA primária não existe e o seu emprego se deve às nossas limitações na capacidade diagnóstica.

TERMINOLOGIA

Existe uma grande variação na terminologia utilizada para descrever as alterações degenerativas articulares. Os termos mais comuns são *artrite degenerativa, artrose degenerativa, osteoartrose, osteoartrite* e *artropatia degenerativa*. Como a definição mais atual baseia-se em sua fisiopatologia, ou seja, uma insuficiência da cartilagem articular secundária a um predomínio da destruição sobre a produção, evoluindo com inflamação local, sinovite e enfraquecimento miotendíneo, o termo *osteoartrite* é o mais aceito atualmente pela literatura para descrever as condições articulares relacionadas com um processo degenerativo. Esse termo também será utilizado em nosso capítulo.

O processo degenerativo também acomete as enteses, ou seja, o sítio de inserção de um tendão, ligamento ou cápsula articular

ao osso. Uma alteração nesse sítio é denominada entesopatia, seja ela inflamatória ou mecânica. As alterações mecânicas são denominadas entesopatias degenerativas, enquanto as inflamatórias são denominadas entesites.

FATORES DE RISCO

- Idade: com o passar dos anos, ocorre redução da massa óssea, incongruência articular, redução da espessura da cartilagem e do volume do colágeno, diminuição da vascularização do osso subcondral e da capacidade reparativa condral, aumentando, assim, a suscetibilidade a lesões.
- Obesidade: o papel da obesidade na gênese da osteoartrite é bem conhecido em determinadas articulações de carga, como o joelho e o quadril. Além disso, condições associadas à obesidade, como síndrome metabólica, diabetes melito e doenças cardiovasculares, também podem estar envolvidas na gênese da OA.
- Traumas: podem levar a alterações na congruência e estabilidade articular, favorecendo o desenvolvimento da osteoartrite.
- Outros como fatores genéticos, étnicos, algumas atividades ocupacionais, atividade física excessiva e alteração na morfologia articular.

QUADRO CLÍNICO

O principal sintoma da OA é a dor articular. Inicialmente, ela é irregular e fraca, tornando-se contínua e difusa à medida que a doença progride. Caracteristicamente, é uma dor mecânica, que aparece com o início do movimento e melhora com o repouso. No exame físico, é comum a dor à palpação, crepitação e aumento do volume articular. Podem ser evidenciados sinais inflamatórios, como derrame articular. Nos casos mais avançados, há redução da amplitude do movimento e anquilose.

Existe uma relativa dissociação entre a dor e a gravidade da OA. Apenas 40% dos indivíduos com alterações anatômicas importantes sugestivas de OA apresentam dor. Também é frequente dor limitante em casos de OA radiograficamente leves. Essa dissociação clinicorradiológica se deve às diferentes causas de dor na OA, como inflamação sinovial, distensão capsular, ativação de mediadores inflamatórios, osteófitos que provocam atrito no periósteo, aumento da pressão vascular no osso subcondral, espasmos musculares, compressão nervosa, isquemia de estruturas periarticulares e até mesmo alterações psicológicas.

As articulações mais acometidas são o joelho, os quadris, a primeira MTF, a trapézio-metacarpo e as IFP e IFD.

FISIOPATOLOGIA

Antigamente, acreditava-se que a fisiopatologia da osteoartrose estava centrada nos danos à cartilagem articular. Atualmente, sabe-se que fatores mecânicos locais fazem a doença se iniciar e progredir a partir do osso subcondral.

A unidade osteocondral é formada pela cartilagem hialina e o osso subcondral (que é formado pela placa subcondral e sua medular óssea esponjosa). O osso subcondral absorve a carga compressiva, com consequente deformação acomodacional (Fig. 9-1).

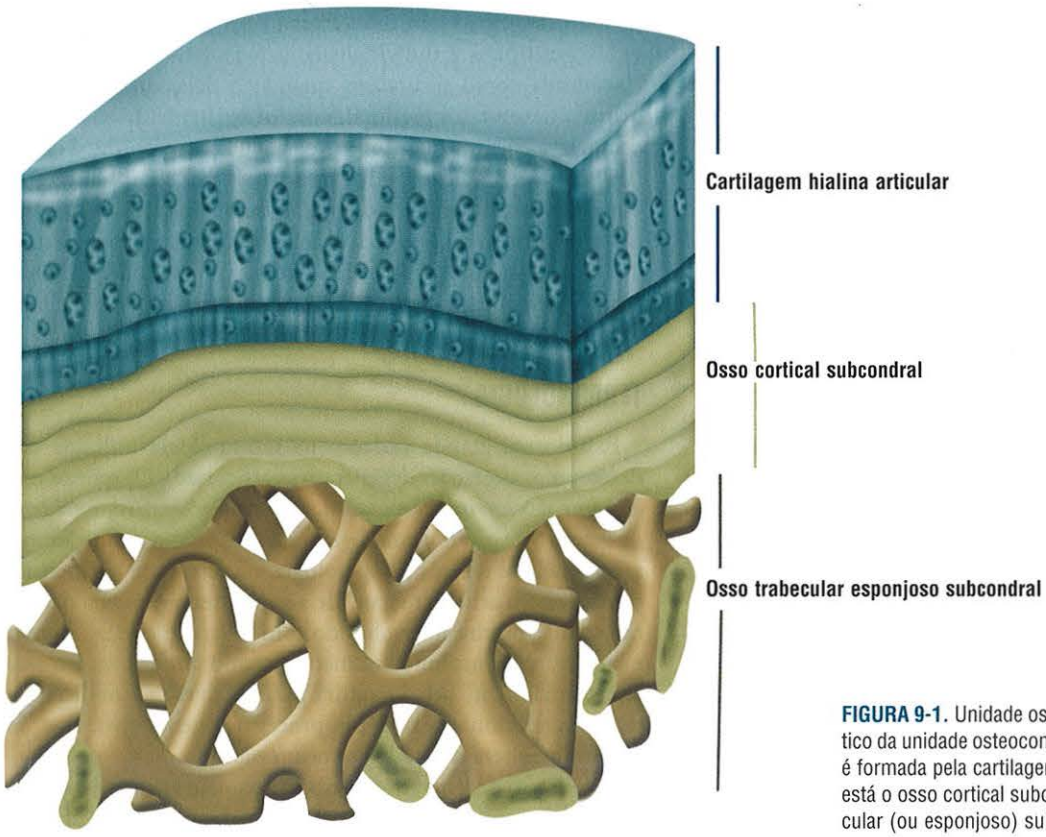

FIGURA 9-1. Unidade osteocondral. Desenho esquemático da unidade osteocondral. A camada mais superficial é formada pela cartilagem hialina articular. Logo abaixo está o osso cortical subcondral, seguido do osso trabecular (ou esponjoso) subcondral.

Como o evento começa no osso subcondral, observa-se aumento da sua espessura, volume e consistência, antecedendo a alteração condral. Essas mudanças morfológicas alteram a capacidade de regeneração da cartilagem ao estresse mecânico. Adaptações ósseas antecedem as alterações condrais e a capacidade de adaptação do tecido ósseo é diferente do tecido condral, este último mais limitado. Esse desbalanço de adaptações entre osso e cartilagem contribui para a quebra da homeostase da unidade osteocondral e o desenvolvimento da OA.

O excesso de sobrecarga mecânica leva ao aumento da espessura subcondral, com alteração do trabeculado ósseo e a invasão vascular da cartilagem calcificada. Na patologia, ocorre a invasão vascular do osso subcondral para a cartilagem calcificada (porção mais profunda da cartilagem articular), espessamento ou duplicação da zona de junção entre a cartilagem calcificada e a cartilagem não calcificada hialina com um avanço da cartilagem calcificada para a cartilagem hialina, levando a um afilamento local da cartilagem. Essa invasão vascular carrega consigo fatores de crescimento vascular e fibras sensoriais, responsáveis pela dor referida.

No curso da OA, a cortical e o trabeculado ósseo são afetados pelo processo de modelamento/remodelamento. O modelamento é iniciado por osteoclastos que reabsorvem o osso. Essa fase é seguida por uma fase de remodelamento ou formação óssea mediada por osteoblastos e a massa mineral é mantida em equilíbrio, embora a morfologia e a arquitetura possam mudar. Tipicamente, observa-se redução da densidade óssea subcondral em estágios precoces da OA. No estágio tardio, ocorre esclerose subcondral. O novo osso subcondral contém vasos e fibras nervosas que estão envolvidos na patogênese e sensação de dor.

Macroscopicamente, desarranjos internos articulares como a lesão meniscal, lesões ligamentares, desbalanço ou fraqueza muscular alteram a distribuição das forças aplicadas na superfície articular. A cartilagem articular não seria capaz de desempenhar seu papel primário, o de dissipar a energia. O impacto seria absorvido pelo osso subcondral, pela cápsula articular e pela musculatura. A sobrecarga articular produz microfraturas no osso subcondral. O reparo dessas microfraturas produz certa rigidez óssea, com redução da sua capacidade de absorver o choque, expondo, assim, a cartilagem articular à sobrecarga mecânica e ao início das lesões condrais.

A cartilagem é composta de fibrilas de colágeno que contêm proteoglicanos. O dano condral segue um modelo histopatológico bem estabelecido com o agrupamento de condrócitos como resultado de proliferação inicial, associado à produção de matriz extracelular. Com o avançar do processo iniciam-se as atividades catabólicas com a degradação da matriz extracelular pelas proteinases, seguida da degradação do proteoglicano e do colágeno tipo II. Macroscopicamente, inicia-se a fibrilação e a deposição de fibrocartilagem.

Após o aparecimento dessas alterações na unidade osteocondral, geralmente surge uma leve sinovite desde as fases iniciais devido à irritação produzida por debris osteocartilaginosos.

Após o insulto inicial, a doença é acompanhada por um processo de remodelamento, que pode ser um remodelamento destrutivo (formação de esclerose subcondral, cistos) ou um remodelamento progressivo (formação de osteófitos reparativos). Esse processo ocorre simultaneamente, porém em locais distintos da articulação.

Algumas OA, especialmente do quadril e do ombro, podem evoluir de maneira anormalmente rápida, caracterizando a OA rapidamente destrutiva. Nesses casos, os fenômenos destrutivos predominam sobre os reparativos. Essas OA podem estar associadas à presença de condrocalcinose articular.

Portanto, a OA pode ser o resultado de fatores de suscetibilidade individuais (fatores de risco) associados à sobrecarga mecânica local que levam à lesão da unidade osteocondral e culminam na falência articular.

ASPECTOS POR IMAGEM

Radiografia Simples

As radiografias simples são realizadas seguindo-se incidências próprias para as diferentes articulações e estruturas articulares. Um conceito importante é que, para avaliação da OA dos membros inferiores, a realização de imagens com carga, em posição ortostática, são essenciais para avaliar o grau real do pinçamento articular e eventuais desvios rotacionais.

A OA se caracteriza por modificações na interlinha articular, nas estruturas ósseas subcondrais e subcorticais e na sinóvia:

1. **Redução da espessura da interlinha articular**: consequência da destruição cartilaginosa. Apesar de o pinçamento articular ser um achado inespecífico por si só, a sua distribuição tem um valor no diagnóstico: na OA, o pinçamento ocorre focalizado na região de maior carga mecânica, enquanto, nas afecções inflamatórias, o pinçamento articular é mais homogêneo e global dentro da articulação (Figs. 9-2 e 9-3). Devemos, no entanto, avaliar criticamente as interlinhas articulares falsamente normais: a espessura radiológica da interlinha corresponde à soma de duas cartilagens de cobertura que estão em íntimo contato. Para termos certeza desse contato, são necessárias incidências radiográficas realizadas com carga (Fig. 9-4).
2. **Esclerose subcondral**: dentro das zonas de maior carga mecânica, as superfícies ósseas são submetidas a dois fenômenos principais: o primeiro é reparação, devido a microfraturas trabeculares com consequente esclerose (Figs. 9-2 e 9-5). O segundo é a destruição, caracterizada pelas erosões de superfície e cistos ósseos subcondrais (ou geodos). A esclerose ocorre junto à região de afilamento ou erosão condral e sua extensão é, em geral, proporcional ao grau de lesão condral.
3. **Geodos subcondrais**: podem ser múltiplos, de tamanho variável (de milímetros a centímetros) (Figs. 9-2 e 9-6). Não são cistos verdadeiros, pois não apresentam revestimento epitelial. Geralmente não há associação à dor. A formação dos geodos subcondrais é explicada através de duas teorias: a primeira diz que existe passagem de líquido sinovial através de uma fissura na placa osteocondral preexistente, formando os cistos. A segunda teoria propõe que o osso subcondral submetido à hiperpressão sofre microcontusões, iniciando um processo de reabsorção óssea e quebra da placa osteocartilaginosa, comunicando as cavidades intraósseas com a cavidade articular.
4. **Osteófito**: considerada a alteração característica da OA. Basicamente é uma característica reparativa, não tem relação com a progressão da OA e tem a função de aumentar a superfície de contato e estabilizar a articulação. Geralmente se forma nos locais de menor sobrecarga. A presença de osteófitos, no entanto, não prediz o desenvolvimento de altera-

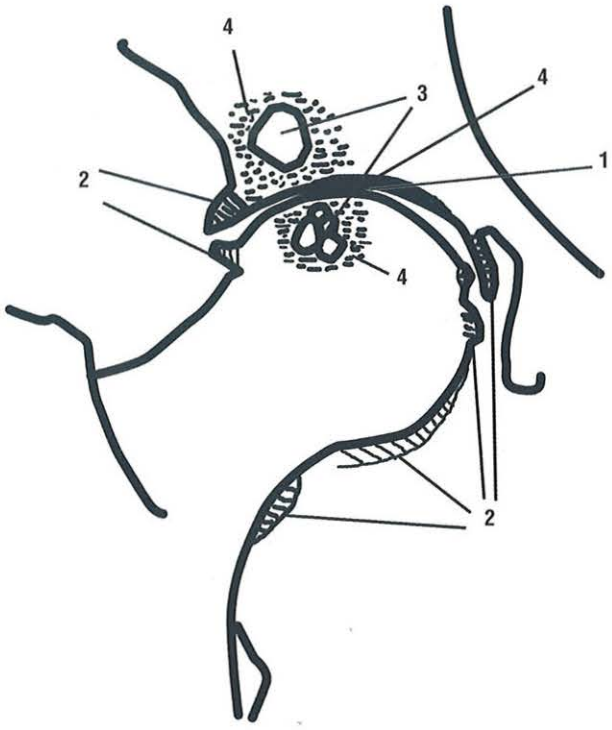

FIGURA 9-2. Sinais básicos da OA articular. Desenho esquemático do quadril demonstrando os quatro sinais básicos da OA articular: (1) redução do espaço articular; (2) osteofitose; (3) geodos (ou cistos) subcondrais; (4) esclerose do osso subcondral.



FIGURA 9-3. Redução da interlinha articular à radiografia. Radiografia simples do quadril esquerdo demonstra pinçamento do espaço articular coxofemoral na porção superoexterna (*seta*).

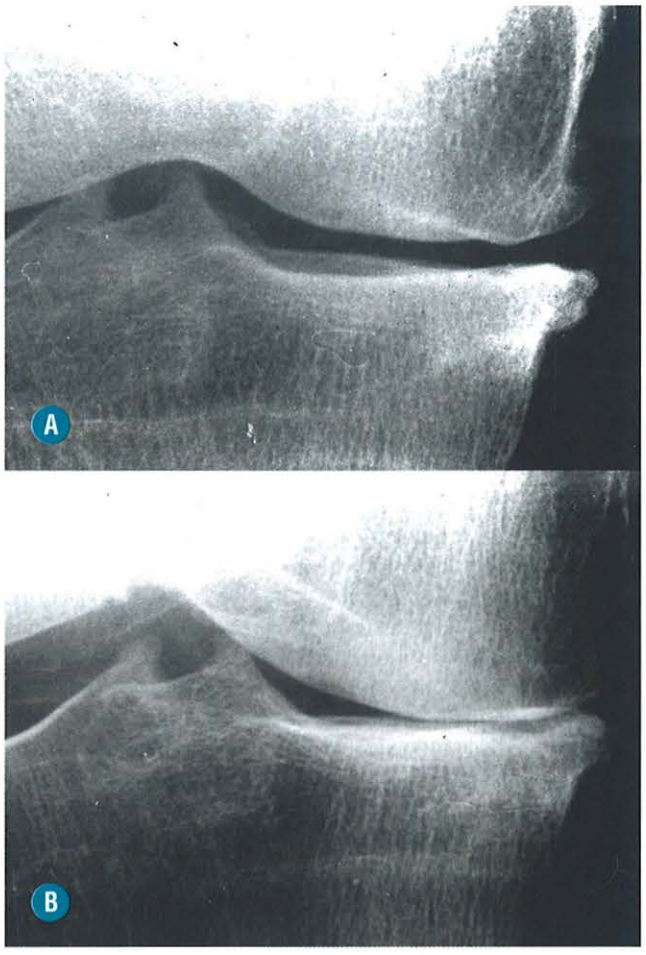

FIGURA 9-4. Radiografias sem e com carga em paciente com osteoartrite. **A,** Radiografia obtida com o paciente em decúbito dorsal (sem carga) demonstra mínima redução do espaço articular e osteófitos. **B,** O mesmo paciente realizou uma radiografia simples em posição ortostática (com carga), evidenciando a completa redução do espaço articular.

ções subcondrais devido ao fato de que a OA pode não ser progressiva, podendo-se estabilizar e, até mesmo, regredir. Existem quatro tipos de osteófitos:

- Osteófitos marginais: desenvolvem-se em áreas de pouco estresse articular, representam uma resposta reparativa da cartilagem, e se desenvolvem em um processo semelhante ao da ossificação endocondral. Podem ser revestidos de cartilagem (Figs. 9-2 e 9-6).
- Osteófitos planos ou centrais: desenvolvem-se onde um remanescente de cartilagem articular ainda existe e a hipervascularização leva a uma ossificação endocondral (Fig. 9-7).
- Osteófitos capsulares: encontrados principalmente nas articulações interfalangianas. Por definição, por ser a ossificação na inserção capsular, também pode ser considerado um entesófito.
- Osteófitos periosteais ou sinoviais: ocorrem principalmente no aspecto medial do colo femoral (osteófitos justapostos), resultado da ossificação membranosa devido a microfraturas do trabeculado.

5. **Modificações da sinóvia:** o acometimento sinovial é variável em uma OA. As radiografias simples são capazes de



FIGURA 9-5. Esclerose óssea. Acentuada osteoartrite, com redução completa da interlinha articular do compartimento medial e intensa esclerose óssea subcondral adjacente no côndilo femoral medial (*seta*).



FIGURA 9-7. Osteófito plano. Radiografia simples demonstra formação osteofitária plana na superfície articular do platô tibial (*seta*).

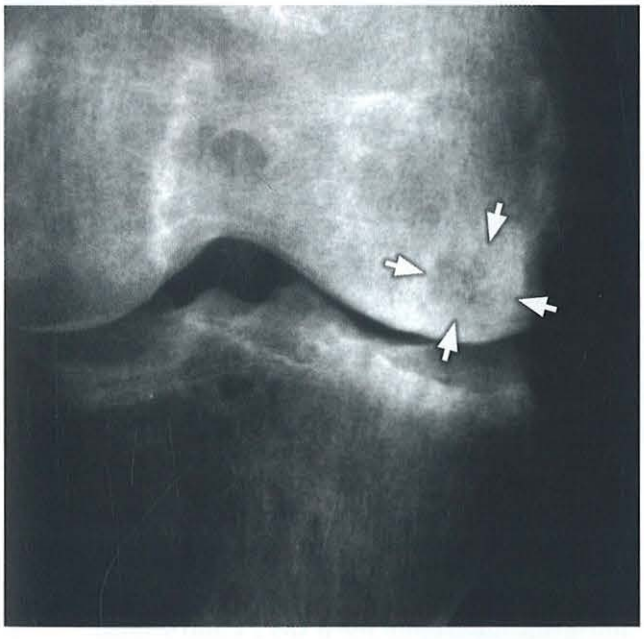

FIGURA 9-6. Geodo subcondral. Formação radiotransparente de contornos bem definidos e escleróticos no osso subcondral, que corresponde a um geodo (*setas*).

identificar uma "tumefação" articular, ou seja, um derrame articular/espessamento sinovial, caracterizado por uma área hipodensa para-articular com deslocamento dos coxins adiposos (Fig. 9-8). Também podem ser identificadas opacidades minerais no interior da articulação, caracterizando os corpos livres (Fig. 9-9).



FIGURA 9-8. Derrame articular à radiografia. Radiografia simples do joelho. Área radiodensa suprapatelar (*pontas de seta*) deslocando os coxins gordurosos, correspondendo a derrame articular/espessamento sinovial na bursa suprapatelar.

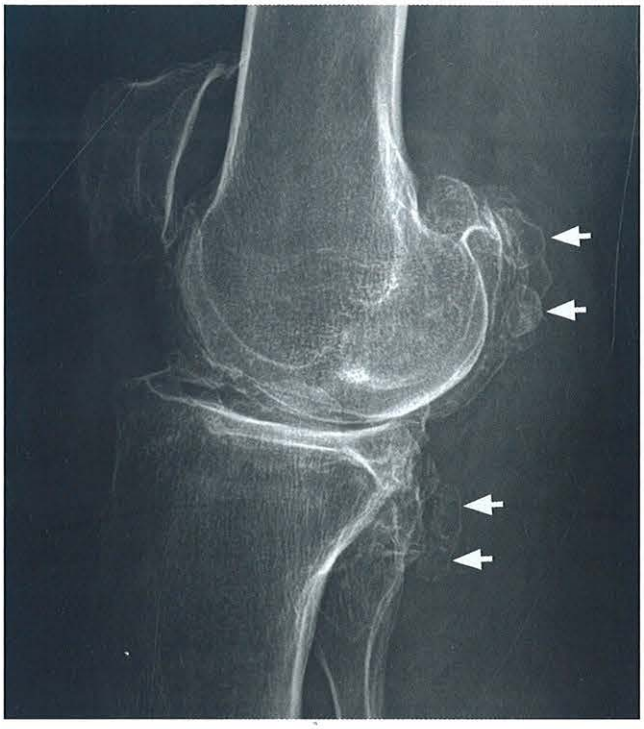

FIGURA 9-9. Corpos livres à radiografia. Radiografia simples do joelho, incidência perfil. Intensa OA tricompartimental, observando-se corpos livres ossificados na porção posterior da articulação femorotibial (*setas*).



FIGURA 9-10. Condrocalcinose na OA. Radiografia simples do joelho, incidência AP. Calcificações na cartilagem hialina dos côndilos femorais e nos meniscos, indicando o depósito de microcristais (condrocalcinose).

6. **Condrocalcinose**: o depósito de microcristais em fibrocartilagens pode ser parte de um processo degenerativo e relacionado com a idade e não necessariamente uma artropatia microcristalina primária (Fig. 9-10). É uma resposta articular específica, geralmente aumenta no pós-operatório de meniscectomias e está relacionada com alterações ósseas hipertróficas. Esses depósitos de cristais ativam mediadores inflamatórios e perpetuam o ciclo vicioso da OA.

Características da Radiografia Simples na Avaliação da OA

- Método de avaliação inicial, que mostra o grau de comprometimento radiológico.
- Tem baixa sensibilidade na OA precoce. A radiografia normal não exclui doença sintomática, e uma radiografia alterada não confirma se a OA é necessariamente a causa da dor, devendo-se sempre procurar outras causas periarticulares.
- Em pacientes com quadro definido e acentuado de OA radiográfica, métodos mais sofisticados como a RM têm valor limitado, e a radiografia deve ser empregada de forma racional para avaliar deformidades e o alinhamento.

Classificações Radiográficas

Sistemas de classificação com base na radiografia foram desenvolvidos para graduar o acometimento da articulação pela OA.

A OA do joelho pode ser quantificada por meio da classificação de Ahlbäck e de Kellgren-Lawrence (Tabelas 9-1 e 9-2).

As classificações propostas por Kellgren e Lawrence (1957) e Ahlbäck (1968) são as mais utilizadas na prática clínica para graduação da osteoartrose femorotibial. A classificação de Kell-

TABELA 9-1. Classificação de Ahlbäck para OA Femorotibial

Grau 0: sem sinais de artrose
Grau 1: redução do espaço articular, com ou sem esclerose subcondral. O espaço articular pode ser < 3 mm ou apresentar menos da metade da espessura do espaço articular do mesmo compartimento no joelho contralateral
Grau 2: Obliteração completa do espaço articular
Grau 3: Defeito ósseo de 0 a 5 mm
Grau 4: Defeito ósseo de 5 a 10 mm
Grau 5: Defeito ósseo > 10 mm

TABELA 9-2. Classificação de Kellgren-Lawrence para OA Femorotibial

Grau 0: sem sinais de artrose
Grau 1: presença de diminutos osteófitos de duvidoso significado clínico
Grau 2: presença de osteófitos sem redução do espaço articular
Grau 3: presença de osteófitos com moderada redução do espaço articular
Grau 4: presença de osteófitos com redução intensa do espaço articular e esclerose subcondral

gren-Lawrence foi descrita para pacientes em posição supina (sem carga), exclusivamente para a articulação femorotibial e fortemente baseada na avaliação de osteófitos, diminuindo a importância da redução do espaço articular (Fig. 9-11). A classificação proposta por Ahlbäck demonstrou que o estudo com carga do joelho melhora a avaliação da destruição condral na articulação femorotibial, baseando-se na avaliação da redução do espaço articular e atrito ósseo (Fig. 9-12). Para realizar essa avaliação, no entanto, é essencial utilizar uma técnica apropriada na obtenção da radiografia, conforme discutido anteriormente.

A quantificação da OA glenoumeral é realizada por meio da classificação de Samilson e Prieto (Tabela 9-3).

Diagnóstico Diferencial das Lesões Elementares da Artrose

As alterações radiológicas observadas na OA se assemelham às observadas nas artrites inflamatórias crônicas, especialmente a artrite reumatoide (AR).

Na OA, ocorre um acometimento eletivo da cartilagem articular (erosões condrais com formação de geodos) e a articulação "se defende" com a formação de osteófitos e esclerose subcondral.

Na fase ativa da AR, o aspecto é de uma destruição articular simples, sem sinais de "reparação", ou seja, sem esclerose subcondral. Os osteófitos só aparecem em poucos casos atípicos e tardiamente (em forma de artrose secundária de casos crônicos da AR). O pinçamento articular é difuso e, geralmente, mais rápido do que na OA. A hipertrofia sinovial está relacionada com o grau de "agressividade" da doença.

TABELA 9-3. Classificação de Samilson e Prieto para OA glenoumeral

Leve: osteófito inferior na cabeça umeral e/ou glenoide, medindo menos de 3 mm de extensão
Moderada: osteófito inferior na cabeça umeral e/ou glenoide, medindo entre 3 e 7 mm de extensão, com discreta irregularidade da superfície articular glenoumeral
Grave: osteófito inferior na cabeça umeral e/ou glenoide, medindo mais de 7 mm, com estreitamento do espaço glenoumeral e esclerose

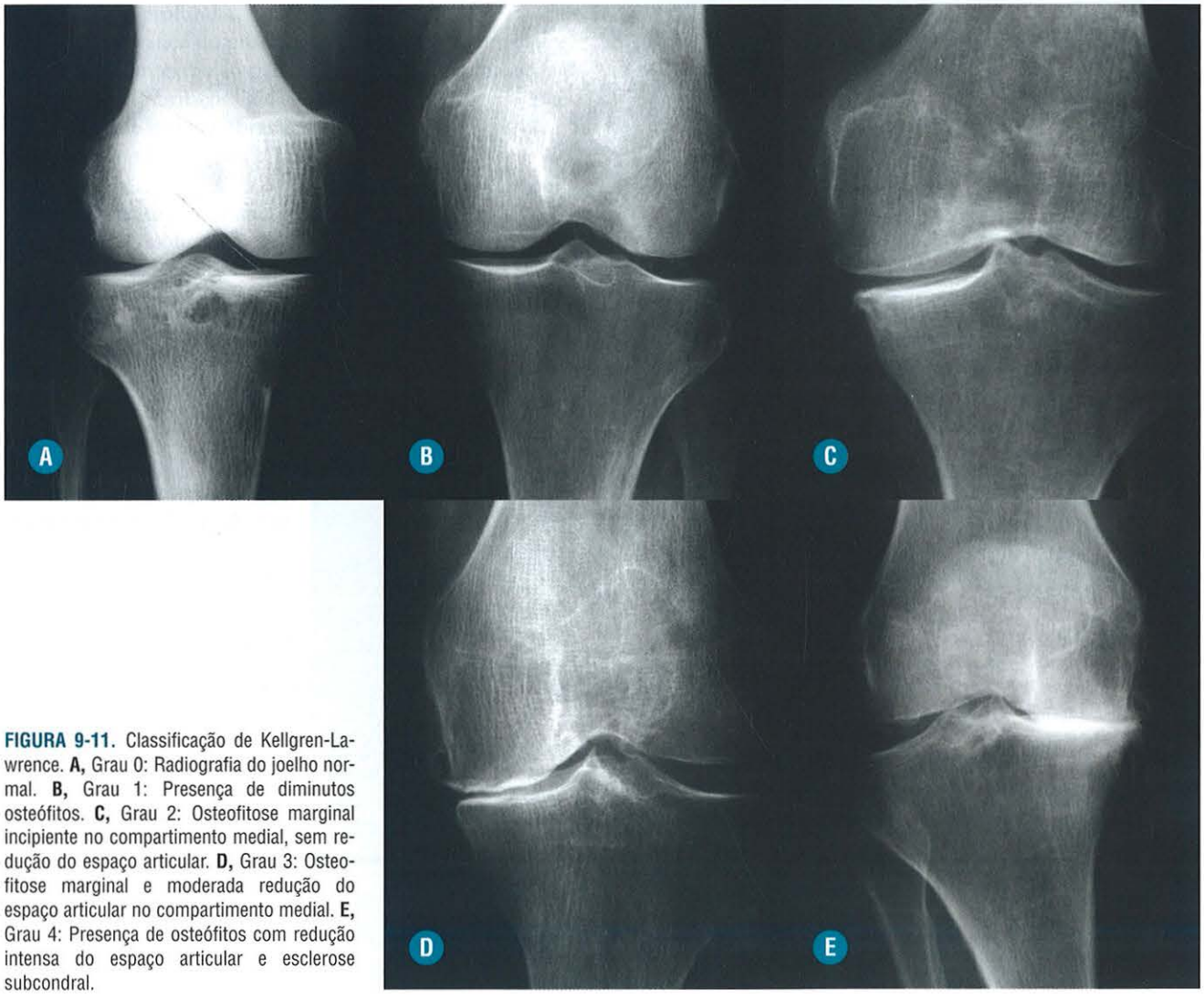

FIGURA 9-11. Classificação de Kellgren-Lawrence. **A,** Grau 0: Radiografia do joelho normal. **B,** Grau 1: Presença de diminutos osteófitos. **C,** Grau 2: Osteofitose marginal incipiente no compartimento medial, sem redução do espaço articular. **D,** Grau 3: Osteofitose marginal e moderada redução do espaço articular no compartimento medial. **E,** Grau 4: Presença de osteófitos com redução intensa do espaço articular e esclerose subcondral.

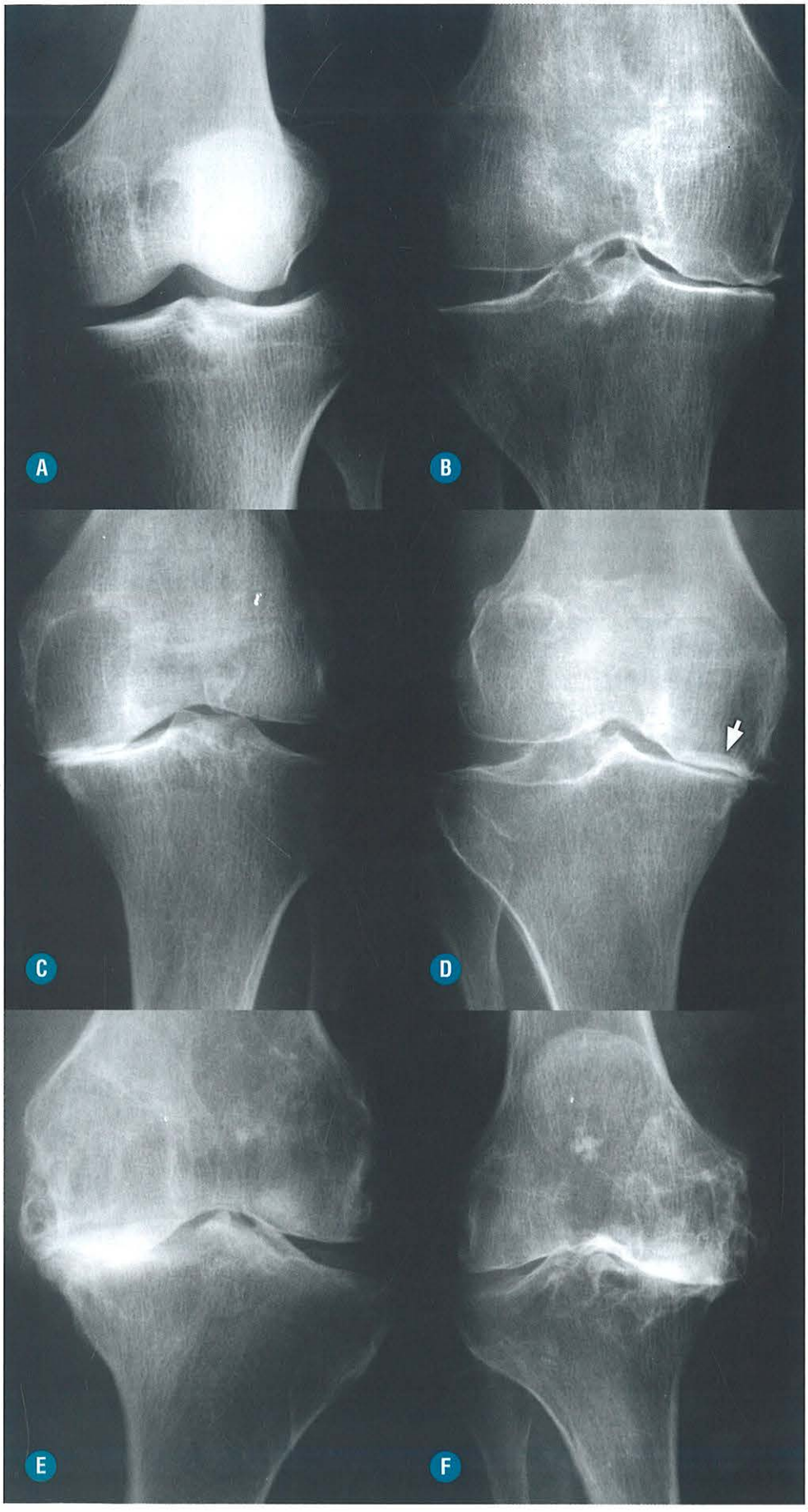

FIGURA 9-12. Classificação de Ahlbäck. **A,** Grau 0: Radiografia do joelho normal. **B,** Grau 1: Redução do espaço articular femorotibial medial menor que 3 mm, com osteofitose marginal e sem esclerose subcondral significativa. **C,** Grau 2: Obliteração completa do espaço articular do compartimento medial, com esclerose e osteófitos marginais. **D,** Grau 3: Obliteração completa do espaço articular do compartimento medial com defeito ósseo de 0 a 5 mm no côndilo femoral (*seta*). **E,** Grau 4: Obliteração completa do espaço articular do compartimento medial com defeito ósseo de 5 a 10 mm no platô tibial. **F,** Grau 5: Obliteração completa do espaço articular do compartimento medial com defeito ósseo com mais de 10 mm no platô tibial.

Geralmente não há depósitos cálcicos na AR. As erosões ósseas ocorrem na zona de inserção da sinóvia, caracterizando as erosões marginais (Fig. 9-13).

Ressonância Magnética

A RM possibilita uma avaliação direta da cartilagem hialina, refletindo sua complexa bioquímica e histologia. É considerado o melhor método não invasivo para avaliação da cartilagem articular devido ao seu alto contraste de partes moles. Utilizando técnicas convencionais, fornece informações sobre a espessura condral, alterações morfológicas da superfície condral, alterações de sinal intrassubstanciais da cartilagem, e também avalia alterações do osso subcondral. Por meio de técnicas mais recentes, a RM fornece informações sobre as características bioquímicas e fisiológicas da cartilagem hialina. Assim, a RM torna-se cada vez mais sensível na detecção das lesões condrais precoces.

Técnicas Convencionais

A degeneração condral tem relação direta com a idade do indivíduo. As alterações mais precoces consistem em uma degeneração basal das camadas mais profundas da cartilagem hialina, que levam a um amolecimento e franjeamento da superfície cartilaginosa. Nessa fase, podem ocorrer fissuras nas camadas mais profundas, sem extensão para a superfície condral. Com o avanço do processo degenerativo podem aparecer fibrilações, com extensão para as camadas mais profundas da cartilagem. As fibrilações são submetidas à sobrecarga e forças tensionais que causam abrasão, fissuração e fragmentação da cartilagem, podendo levar a uma completa exposição do osso subcondral.

O estudo da cartilagem hialina depende da obtenção de imagens com alta resolução espacial e uma alta relação sinal-ruído. O desenvolvimento dos equipamentos de RM aumentou consideravelmente durante os últimos anos, com melhorias nos gradientes e nas bobinas de radiofrequência. Com os equipamentos atuais, os magnetos de 1,5 Tesla propiciam imagens de cartilagem com ótima resolução espacial. O contraste entre a cartilagem e o líquido sinovial adjacente depende das características estruturais inerentes a esses tecidos e também dos parâmetros de imagem utilizados. As sequências de RM utilizadas para estudo da cartilagem articular são as pesadas em T1, densidade de prótons e T2. As sequências ponderadas em T1 não são úteis para avaliar a cartilagem, mas sim para avaliar o osso subcondral. As sequências ponderadas em T2 avaliam o osso subcondral e a interface entre a cartilagem e o líquido sinovial, com menor distinção das alterações de sinal intrínsecas da cartilagem hialina. Para a visualização direta da cartilagem hialina, a sequência ponderada em densidade de prótons fornece um maior contraste de sua estrutura e também avalia a interface cartilagem-líquido sinovial e o osso subcondral. Atualmente, a sequência ponderada em densidade de prótons é considerada a que tem maior acurácia na detecção da lesão condral (Fig. 9-14). Sequências volumétricas que utilizam ecos de gradiente (gradiente-eco e SPGR) fornecem imagens com alta resolução espacial, indicadas para a quantificação da morfologia condral. Suas desvantagens são um menor contraste entre a cartilagem e o líquido sinovial e o alto tempo de aquisição (Fig. 9-15). A utilização da saturação do sinal da gordura aumenta o contraste entre o osso subcondral e a cartilagem, melhorando a detecção de alterações subcondrais relacionadas com as lesões cartilaginosas. A identificação dessas alterações do osso subcondral pela RM, como edema da medula óssea e cistos subcondrais, servem como marcadores para uma lesão cartilaginosa adjacente (Fig. 9-16).

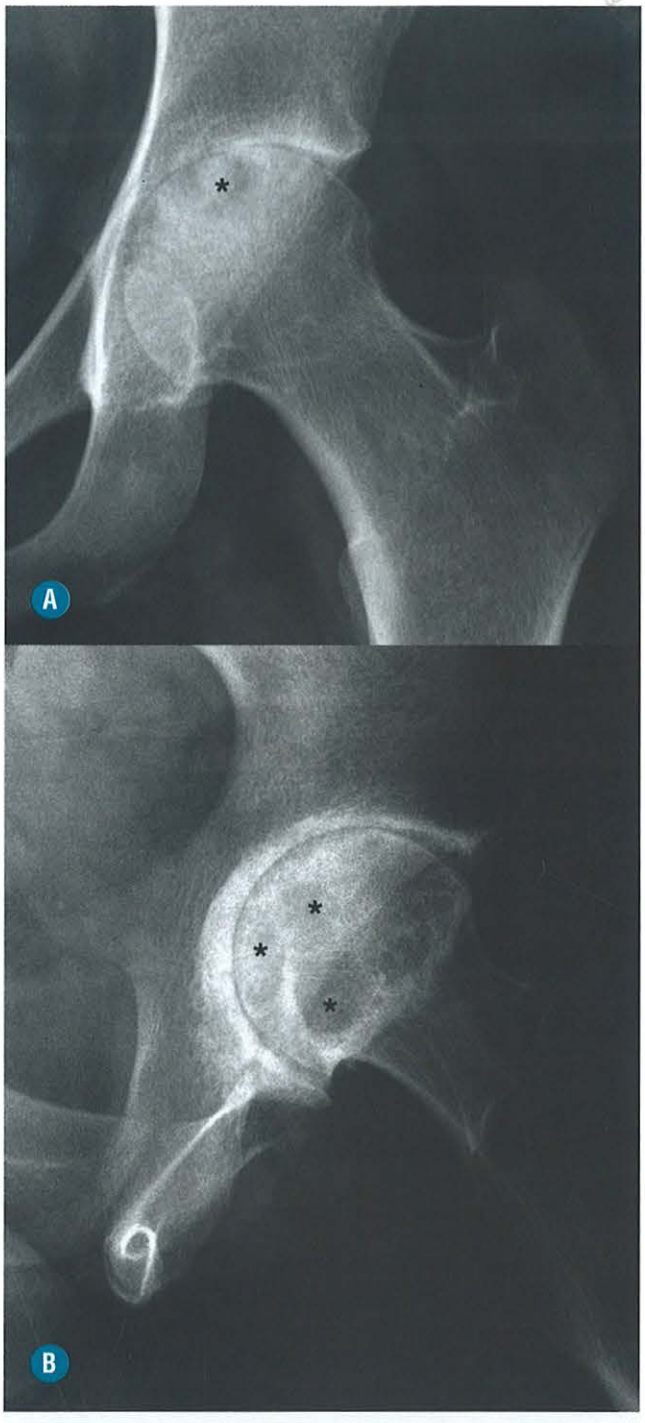

FIGURA 9-13. Padrão de destruição articular na artrite reumatoide. Radiografia simples AP (**A**) e perfil (**B**) do quadril esquerdo demonstra redução difusa do espaço articular, diferente do padrão clássico da osteoartrite, associado a erosões ósseas (*asteriscos*), mais bem visualizadas na incidência em perfil. Observe também a discrepância entre o grau de destruição articular e a ausência de osteófitos marginais.

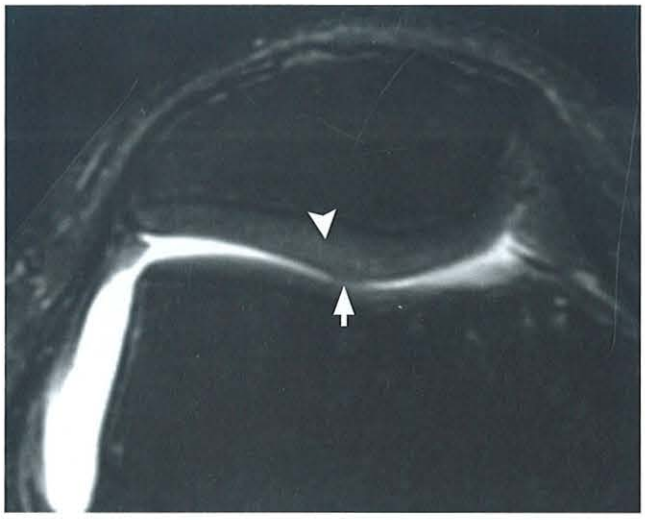

FIGURA 9-14. Cartilagem hialina da patela – avaliação pela RM (sequência DP). Imagem axial de RM ponderada em DP com saturação de gordura demonstra a cartilagem hialina da patela. Nota-se discreta irregularidade superficial (*seta*), vista na artroscopia como um "franjeamento", observando-se, também, uma elevação do sinal intrassubstancial (*ponta de seta*), não observada à artroscopia e que caracteriza uma condropatia inicial.



FIGURA 9-15. Cartilagem hialina da articulação femoropatelar – avaliação pela RM (sequência volumétrica SPGR). Imagem sagital 3D SPGR com saturação de gordura em voluntário normal demonstra satisfatoriamente a morfologia da cartilagem hialina da patela e da tróclea femoral, porém não avalia a interface com o líquido sinovial, pois ele apresenta baixo sinal.

Aparelhos de RM com Alto Campo Magnético (3 Tesla)

Nos últimos anos, cresceu a utilização dos magnetos de alto campo na prática clínica, especialmente os magnetos de 3 Tesla. Esses magnetos possibilitam a aquisição de imagens morfológicas em resoluções espaciais maiores, impossíveis de serem alcançadas em tempo de aquisição razoável pelos aparelhos de 1,5 Tesla (Fig. 9-17). Apesar disso, ainda faltam estudos na literatura para demonstrar se há aumento da acurácia na detecção das lesões condrais pelos magnetos de 3 Tesla em relação aos de 1,5 Tesla.

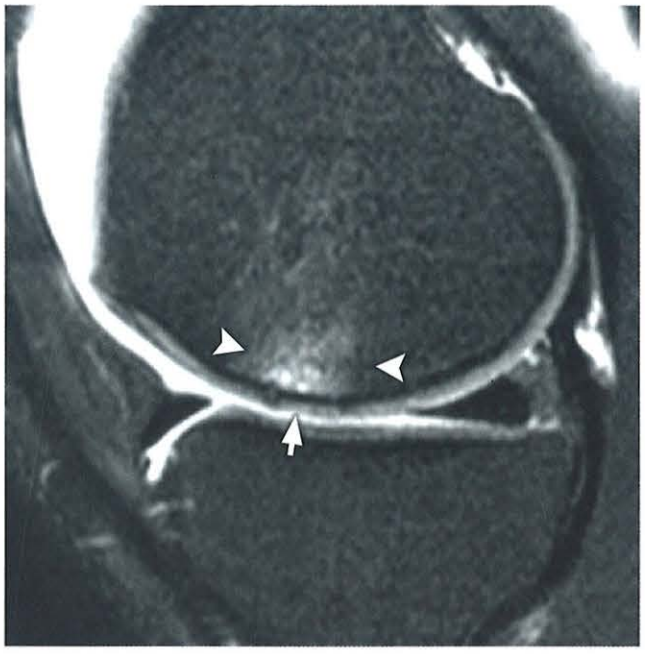

FIGURA 9-16. Edema ósseo adjacente à lesão condral. Imagem sagital T2 com saturação de gordura do joelho demonstra edema da medula óssea do côndilo femoral medial (*pontas de seta*) e mínima alteração de sinal e dos contornos da cartilagem hialina adjacente (*seta*). O edema ósseo serviu como um "marcador" para destacar a presença da lesão condral.

Cartilagem Normal

Utilizando técnicas de RM com alta resolução espacial e um bom contraste de tecidos moles, é possível observar um padrão trilaminar da cartilagem hialina: 1) lâmina superficial com hipossinal; 2) lâmina intermediária com hipersinal e 3) lâmina profunda com hipossinal e uma transição em "paliçada" com a zona intermediária. Esse aspecto trilaminar é mais evidente nas cartilagens de maior espessura, como as da patela e da tróclea femoral (Fig. 9-18).

Existem variações normais no sinal da cartilagem hialina pela RM, dependendo da sequência utilizada, da área da superfície articular e da orientação da superfície articular em relação ao campo magnético principal. Também existem artefatos de RM que podem alterar o sinal da cartilagem:

- Artefato de "*chemical shift*": ocorre por erros na quantificação espacial da água e da gordura, interferindo no sinal da interface entre a cartilagem (componente de água) e da medula óssea (componente de gordura). Assim, a avaliação da real espessura da cartilagem é prejudicada (Fig. 9-19).
- Artefato de "ângulo mágico": causa aumento da intensidade de sinal das estruturas fibrilares (tendões, cartilagem) quando elas apresentam uma angulação de 55° em relação ao eixo magnético longitudinal.



FIGURA 9-17. Aspecto da cartilagem pela RM – Diferença do magneto 1,5 T × 3,0 T. **A-B,** Imagens coronais T2 com saturação de gordura do mesmo joelho em um voluntário normal realizado em magnetos de 1,5 e 3,0 Tesla. Repare que existe melhor definição das superfícies condrais no magneto de 3,0 T, especialmente nas cartilagens mais delgadas, como nos côndilos femorais. Também existe melhor conspicuidade intrassubstancial da cartilagem no aparelho de 3,0 T em relação ao de 1,5 T.

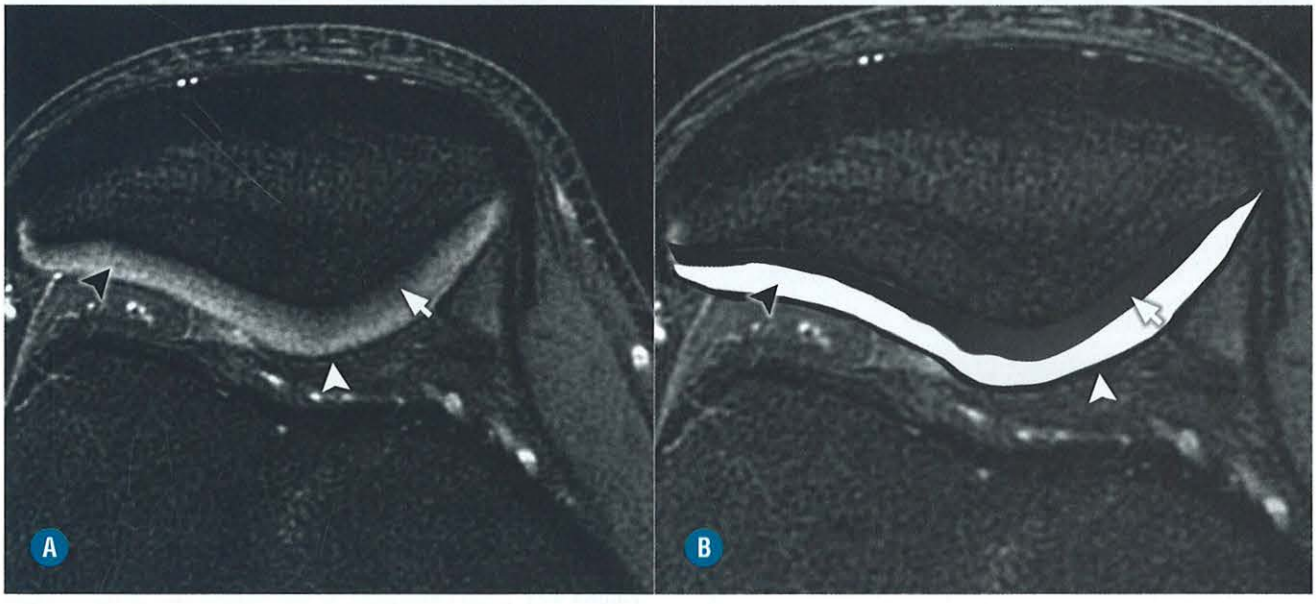

FIGURA 9-18. Aspecto trilaminar da cartilagem hialina. **A-B,** Imagens axiais da patela de RM ponderada em T2 com saturação de gordura demonstra o aspecto trilaminar da cartilagem hialina. Camada mais profunda com hipossinal (*setas*), camada intermediária com alto sinal (*pontas de setas pretas*) e camada superficial com hipossinal (*pontas de setas brancas*).

Lesões Condrais

A acurácia da RM na detecção da lesão condral depende da técnica de RM utilizada e, principalmente, do tamanho da lesão. Nas fibrilações superficiais, a RM convencional com protocolos otimizados para avaliação da cartilagem apresenta baixa acurácia diagnóstica. A acurácia é maior nas lesões mais profundas, especialmente naquelas que apresentam mais de 50% de perda de substância condral, com valores na literatura de 73 a 96%.

A principal sequência utilizada na avaliação morfológica da cartilagem hialina é o FSE (*fast spin echo*). Em particular, as sequências sensíveis a líquido e com saturação de gordura são úteis para avaliar a cartilagem, a medula óssea, os meniscos, os ligamentos e os tendões.

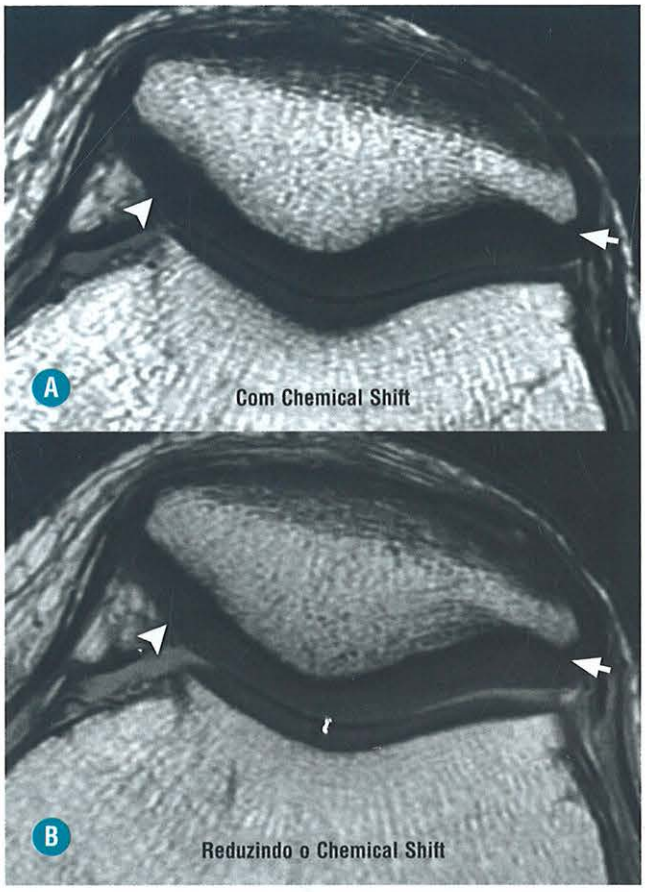

FIGURA 9-19. Artefato de *chemical shift* na cartilagem hialina. **A-B,** Imagens axiais de RM ponderadas em DP da patela de um mesmo voluntário normal demonstram, na imagem **A**, intenso artefato de *chemical shift* na cartilagem hialina das facetas medial (*pontas de seta*) e lateral (*setas*) da patela, caracterizada por hipossinal na interface osso-cartilagem, com má visualização da substância condral. Com técnicas para redução deste artefato, como aumento da espessura da banda, observa-se, na imagem **B**, uma acentuada redução dos artefatos de *chemical shift* nas mesmas localizações.

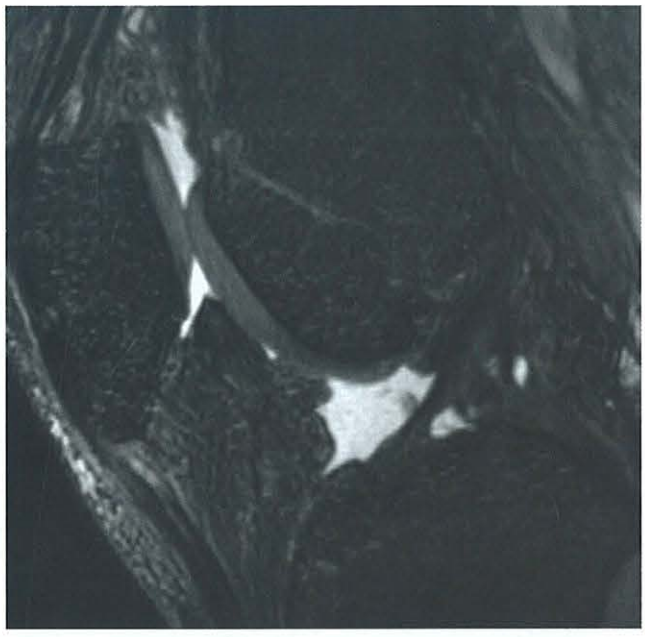

FIGURA 9-20. Sequência 3D DESS. Imagem sagital de RM do joelho na sequência 3D DESS com saturação de gordura (TR/TE 25 ms/9 ms; *flip angle* 90°) demonstra aspecto normal da articulação femoropatelar. Repare o alto contraste entre a cartilagem hialina e o líquido sinovial.



FIGURA 9-21. Lesão cartilaginosa na RM. Imagem axial de RM do joelho ponderada em DP com saturação de gordura demonstra afilamento com erosão condral profunda na faceta medial (*seta*) e elevação do sinal na camada superficial na faceta lateral (*ponta de seta*).

As sequências 3D disponíveis para avaliação morfológica da cartilagem demostram muito bem as alterações condrais, mas não possibilitam avaliar outras estruturas articulares.

Dessas sequências, destacamos a 3D SPGR (*spoiled gradient recalled echo acquisition in the steady state*), com aquisição isotrópica e excelente resolução de imagem, com alto contraste e definição dos defeitos condrais comparáveis com a artroscopia. Fornece avaliação quantitativa de espessura e volume condral. No entanto, pequenas lesões focais podem ser obscurecidas pela falta de contraste entre a cartilagem e o fluido adjacente (Fig. 9-15).

A sequência 3D DESS (*dual-echo steady-state imaging*), de aquisição isotrópica, mostra um bom contraste entre a cartilagem e o fluido sinovial, auxiliando na detecção de pequenas lesões condrais (Fig. 9-20).

A lesão condral é diagnosticada por alterações de sinal, espessura e morfologia da cartilagem hialina. O sinal de RM mais específica de lesão condral é a presença de uma área de elevação do sinal nas sequências ponderadas em DP, T2 e no gradiente-eco (Fig. 9-21). Esse sinal, porém, não é sensível para determinar lesão. Vande Berg e colaboradores demonstraram que 70% das lesões condrais apresentam alto sinal em relação à cartilagem normal na sequência de densidade de prótons, 20% apresentam sinal semelhante ao da cartilagem normal (ou seja, lesões não vistas na RM) e 10% apresentam baixo sinal em relação à cartilagem normal (Fig. 9-22). Também foi demonstrado que as lesões com alto sinal são mais extensas do que as lesões com iso ou hipossinal.

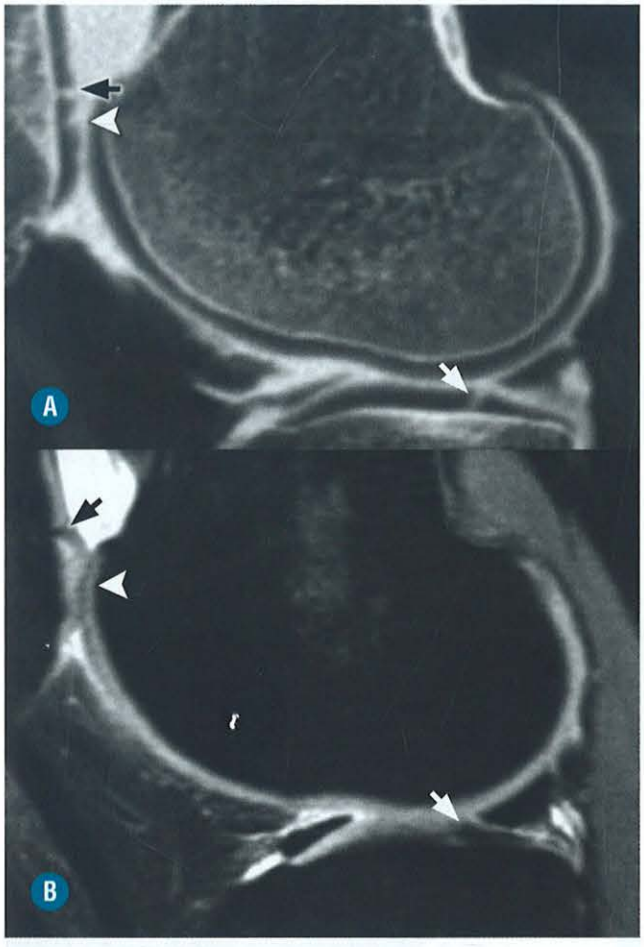

FIGURA 9-22. Lesões cartilaginosas com baixo sinal e isossinal à RM. **A,** Reformatação sagital de artro-TC da articulação femorotibial lateral mostra erosão condral profunda no platô tibial lateral, atingindo o osso subcondral (*seta branca*). Também se observam erosões condrais profundas na patela, a mais superior atingindo o osso subcondral (*seta preta*) e a mais inferior acometendo cerca de 50% da espessura condral (*ponta de seta*). **B,** A imagem correspondente de RM no plano sagital ponderada em DP com saturação de gordura demonstra uma área focal de hipersinal e hipossinal na cartilagem do platô tibial (*seta branca*). As lesões condrais da patela apresentam hipossinal (*seta preta*) e isossinal (*ponta de seta*) em relação à cartilagem adjacente. (*Reproduzida com permissão de Vande Berg BC, Lecouvet FE, Maldague B, Malghem J. MR appearance of cartilage defects of the knee: preliminar results of a spiral CT arthrography-guided analysis.* Eur Radiol. *2004;14:208-214.*)



FIGURA 9-23. Erosão condral completa na RM. Imagens coronais de RM do quadril ponderadas em DP com saturação de gordura (**A**) e T1 com saturação de gordura pós-injeção intravenosa de gadolínio (**B**) demonstra erosão condral completa da articulação femoroacetabular (*pontas de setas brancas*). Há a formação de pequeno cisto paralabral (*seta*) e o realce da sinóvia, denotando sinovite (*pontas de setas pretas*).

Afilamento condral, perda na definição dos contornos da cartilagem e irregularidades superficiais são outros sinais que auxiliam na avaliação (Fig. 9-23).

Alterações do Osso Subcondral

A perda da integridade da cartilagem articular pode provocar alterações no osso subjacente, como cistos (geodos), esclerose e osteofitose, detectáveis pela RM (Fig. 9-24). Outro achado frequentemente associado é a elevação de sinal do osso subcondral, denominado edema ósseo, que, na realidade, constitui a expressão de várias alterações histológicas, como necrose, fibrose e microfraturas trabeculares. Foi demonstrado que os cistos subcondrais desenvolvem-se em áreas preexistentes de "edema ósseo subcondral".

Alterações Sinoviais

A lesão condral crônica com destacamento de debris cartilaginosos para a articulação produz uma resposta inflamatória local, podendo, com a progressão da doença, aumentar até uma sinovite franca.

A reação sinovial inclui hiperplasia, espessamento e hipervascularização com realce da cápsula sinovial (Fig. 9-23). A

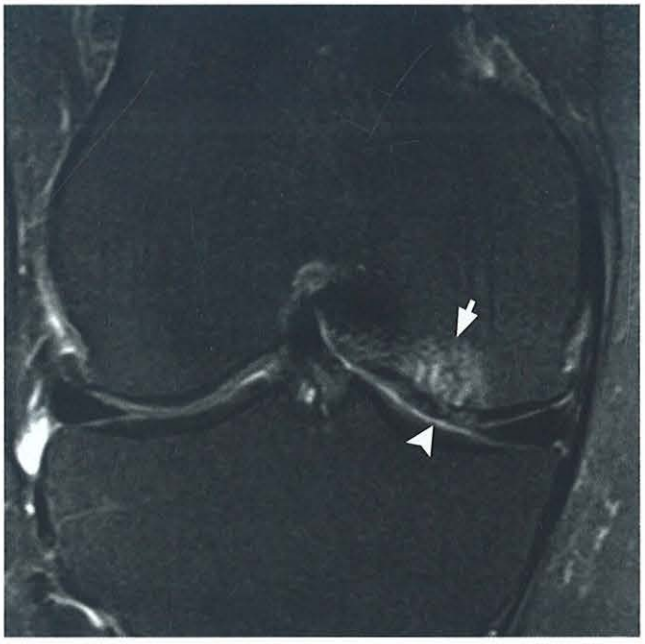

FIGURA 9-24. Osteoartrite com alterações subcondrais. Imagem coronal de RM do joelho ponderada em DP com saturação de gordura demonstra erosão condral completa profunda da articulação femorotibial medial (*ponta de seta*). Há edema e cistos subcondrais no côndilo femoral medial subjacente (*seta*).

sinovite também causa derrame articular, que contém muitos mediadores inflamatórios. Essa sinovite está diretamente relacionada com a progressão da lesão condral em um ciclo vicioso, e com os sintomas dolorosos do paciente.

Em alguns casos, a resposta sinovial é muito extensa e pode adquirir formas pseudotumorais nos exames por imagem (Fig. 9-25). Também é comum a presença de corpos livres articulares, especialmente nos recessos suprapatelar, posterior da articulação femorotibial e poplíteo (Figs. 9-26, 9-27 e 9-28).

Avaliação Fisiológica da Cartilagem Hialina por Ressonância Magnética

A cartilagem articular é um tecido especializado formado por condrócitos (1 a 4%) e matriz extracelular, esta composta de moléculas de proteoglicanos e glicosaminoglicanos com carga negativa que se liga ao sódio, formando um gradiente de pressão osmótica que carrega água para a matriz extracelular, que, por sua vez, tende a edemaciar a cartilagem (75 a 80% da matriz extracelular é composta por água). As fibras de colágeno tipo II formam a principal estrutura de suporte da matriz extracelular e atuam no sentido de conter a pressão osmótica/edema dos proteoglicanos hidratados (Fig. 9-29).

As fibras de colágeno apresentam orientação e concentração específicas em cada camada. A cartilagem é organizada em quatro zonas histologicamente distintas (Fig. 9-30):

1. *zona superficial*: fibras com orientação paralela à superfície articular.
2. *zona transicional (ou intermediária)*: fibras com orientação oblíqua.
3. *zona radial (ou profunda)*: fibras orientadas perpendicularmente à interface osso-cartilagem.

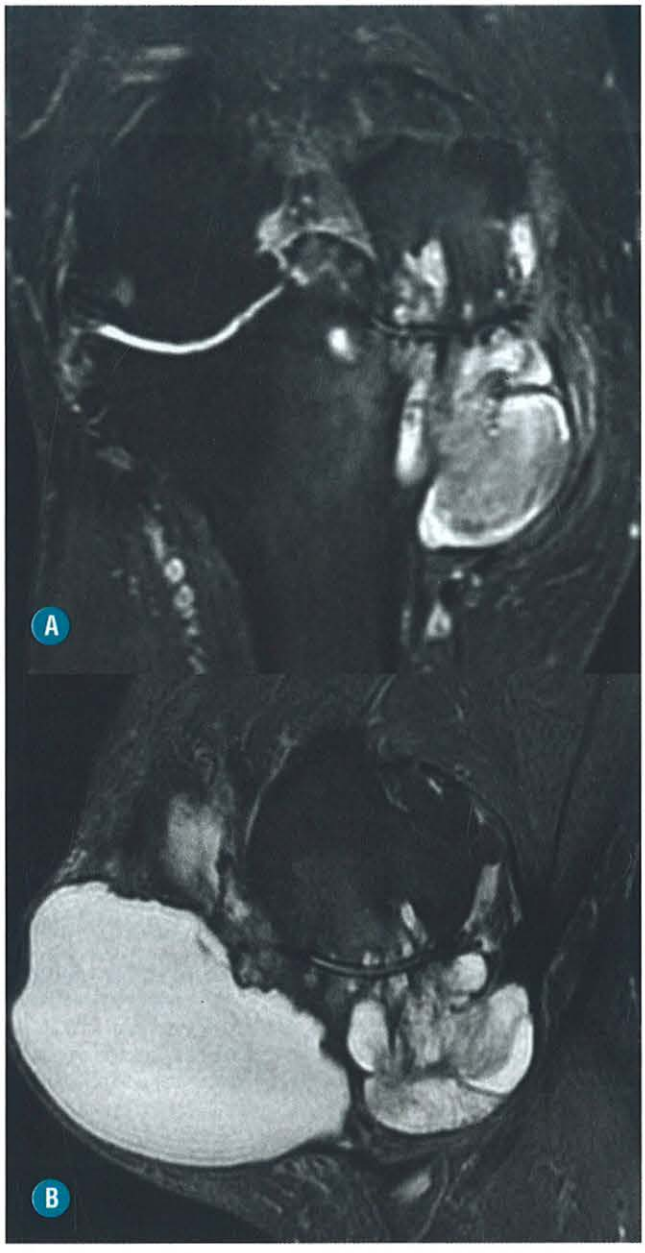

FIGURA 9-25. Metaplasia sinovial secundária à artrose grave com aspecto pseudotumoral. Imagens coronal (**A**) e sagital (**B**) de RM ponderada em T2 com saturação de gordura evidencia importante erosão condral femorotibial com deformidades articulares e formação de grandes cistos subcondrais no platô tibial e condilofemoral e grande cisto sinovial anterior, secundário à metaplasia sinovial.

4. *zona da cartilagem calcificada:* entre a zona radial e a zona calcificada existe uma linha de calcificação, que é uma fina zona de transição entre a cartilagem não calcificada e a cartilagem calcificada, sendo esta a que faz a interface com o osso subcondral.

As diferentes camadas da cartilagem atuam juntas como uma unidade funcional.

Os sítios de lesão condral podem ser identificados por meio do aumento do tempo T2 que ocorre com a interrupção da rede de colágeno e o aumento focal do conteúdo de água na cartilagem.



FIGURA 9-26. Corpo livre intra-articular ossificado na radiografia. Radiografia simples em AP do joelho mostra corpo livre ossificado no recesso suprapatelar (*seta*).



FIGURA 9-27. Corpos livres intra-articulares ossificados na radiografia. Radiografia simples em perfil do joelho mostra corpos livres ossificados no recesso articular femorotibial posterior (*pontas de seta*) e na bainha do tendão poplíteo (*setas pretas*). Note a fabela articulando-se com o côndilo femoral (*seta branca*).

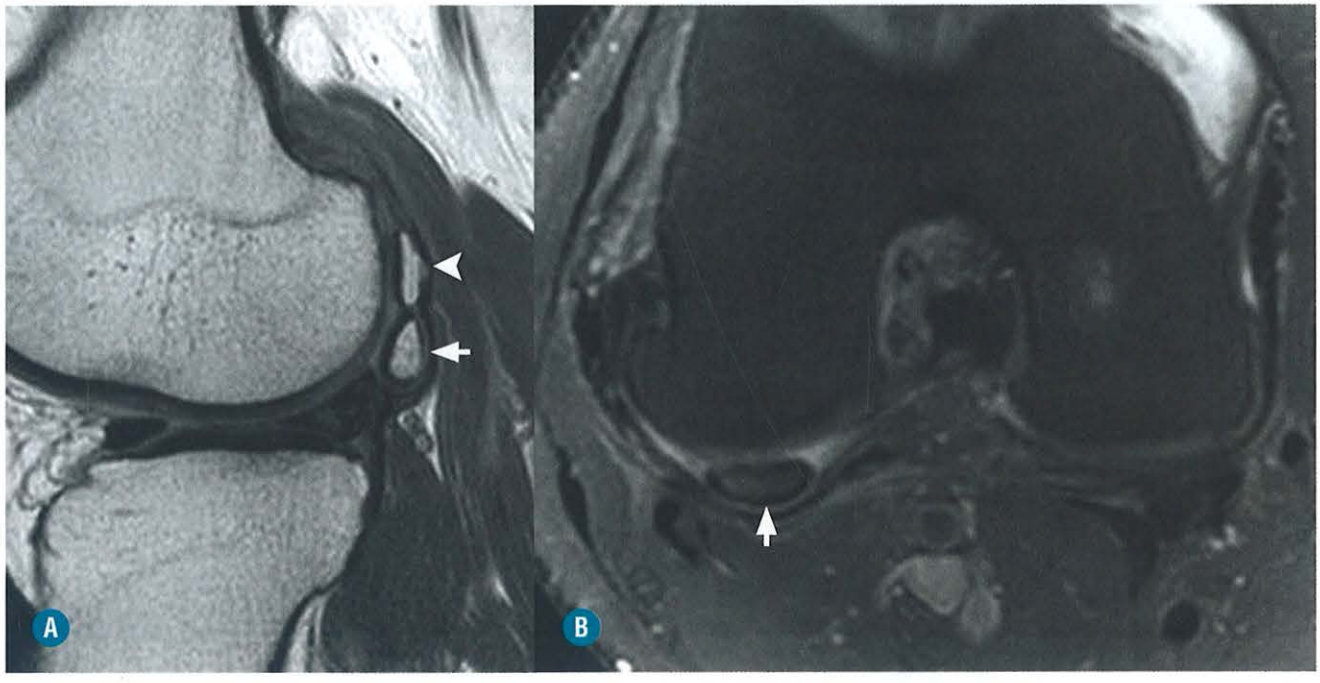

FIGURA 9-28. Corpo livre intra-articular ossificado na RM – diferenciação com a fabela. Imagens sagital do joelho ponderada em DP (**A**) e axial ponderada em DP com saturação de gordura (**B**) mostra um corpo livre ossificado no recesso articular posterior, junto ao côndilo femoral lateral (*setas*). Note a fabela (*ponta de seta*) situada logo em posição adjacente, apresentando alterações degenerativas com o côndilo femoral.

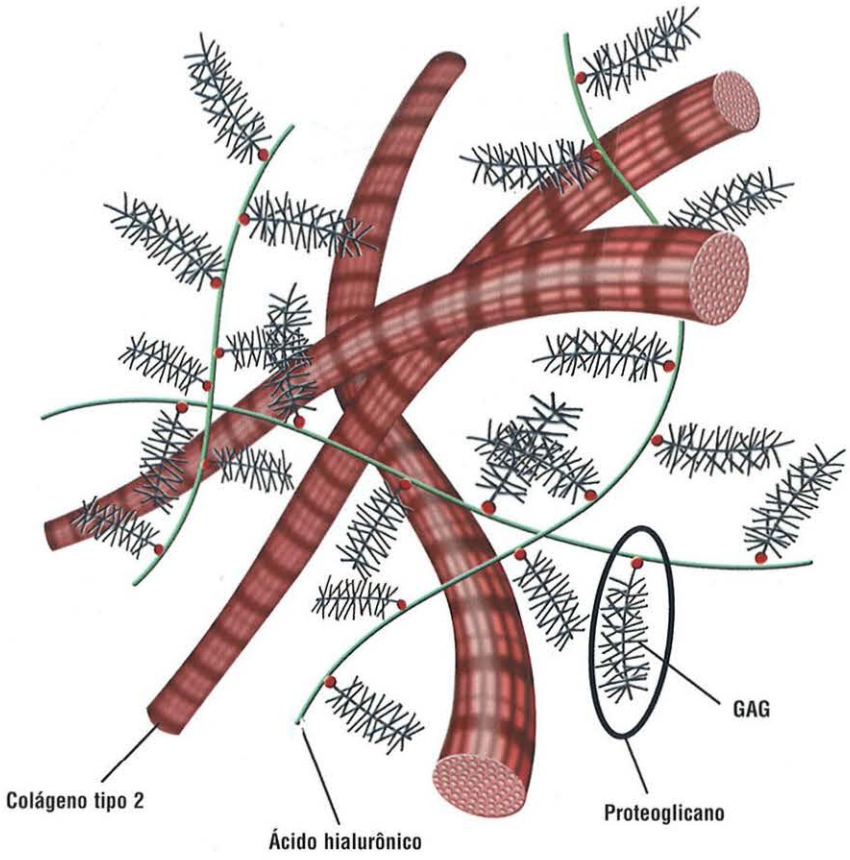

FIGURA 9-29. Composição da matriz extracelular cartilaginosa. Desenho esquemático da matriz extracelular da cartilagem. Além da água, que constitui sua maior parte (75%), a matriz extracelular da cartilagem é formada por colágeno tipo 2, ácido hialurônico, proteoglicanos e glicosaminoglicanos.

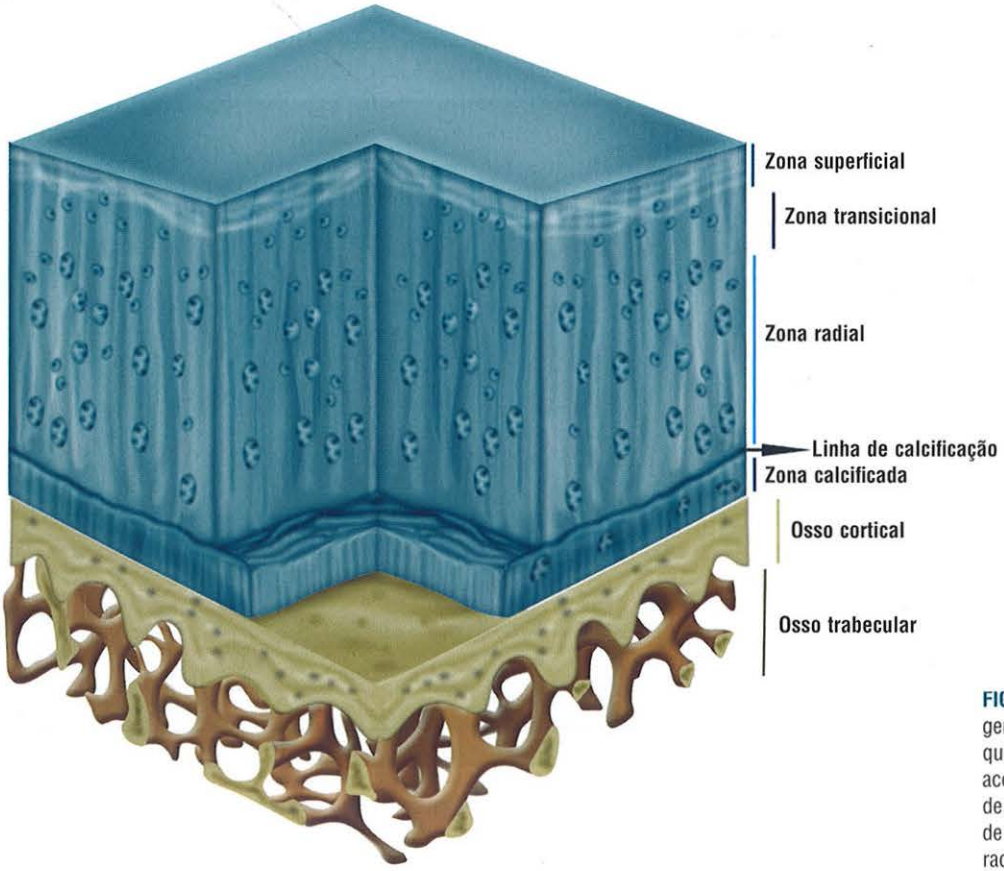

FIGURA 9-30. Organização da cartilagem articular por zonas. Desenho esquemático da cartilagem articular, de acordo com as quatro zonas, divididas de acordo com a orientação das fibras de colágeno: superficial, transicional, radial e calcificada.

Durante a evolução da OA, a constituição bioquímica da cartilagem é alterada, em especial o conteúdo de água, a orientação das fibras de colágeno e o conteúdo de proteoglicanos e glicosaminoglicanos. Assim, através das técnicas funcionais, é possível estudar a organização da matriz condral em uma fase precoce, inferindo alterações na composição molecular da cartilagem nas fases subclínicas da OA, antes que apareçam as alterações morfológicas da cartilagem.

Entretanto, não há evidências consistentes de que essas alterações precoces evoluirão para uma OA sintomática ou que podem ser alteradas com o tratamento. Ainda não é possível inferir onde o diagnóstico molecular por RM pode trazer benefício clínico direto para o paciente.

As principais sequências funcionais utilizadas na avaliação da cartilagem são:

- **Mapa do tempo de relaxamento T2**: avalia o conteúdo de água e a ultraestrutura do colágeno do tecido. A medida do tempo de relaxamento T2 demonstra áreas de maior ou menor conteúdo de água, dependendo da lesão condral. Essa mensuração é representada por um mapa em escala de cores. O aumento do tempo de relaxamento T2 em uma área focal na cartilagem é associado a dano na matriz condral, especialmente perda da integridade do colágeno (Figs. 9-31, 9-32 e 9-33). No entanto, há resultados falsos negativos e alguns resultados desapontadores. Alguns estudos mostram que o mapa T2 não pode ser usado para diferenciar graus moderados e altos de condropatia, não havendo uma relação linear entre o mapa T2 e o grau de OA.
- **Mapa de T1-rho**: é um método fisiológico mais sensível às alterações de proteoglicano na cartilagem articular do que o mapa T2. Na OA, a queda do conteúdo de proteoglicano corresponde ao aumento do tempo de relaxação T1 rho. É um método mais difícil de implementar devido a limitações nos pulsos de radiofrequência.
- **dGMERIC** (*"delayed gadolinium-enhanced MRI of cartilage"*): o proteoglicano apresenta cadeias de glicosaminoglicanos, com abundantes cargas positivas. O contraste paramagnético mais utilizado, o gadolínio (Gd-DTPA), também apresenta cargas negativas. Após a injeção endovenosa do contraste paramagnético, ele penetra na cartilagem e é distribuído para áreas com baixa concentração de glicosaminoglicanos. O realce da cartilagem pelo gadolínio e sua quantificação nas sequências ponderadas em T1 são, então, utilizados como um índice para a concentração de glicosaminoglicanos no interior da cartilagem. Como os glicosaminoglicanos são depletados em uma fase bem inicial, essa técnica avalia a OA de forma bem precoce (Fig. 9-34).

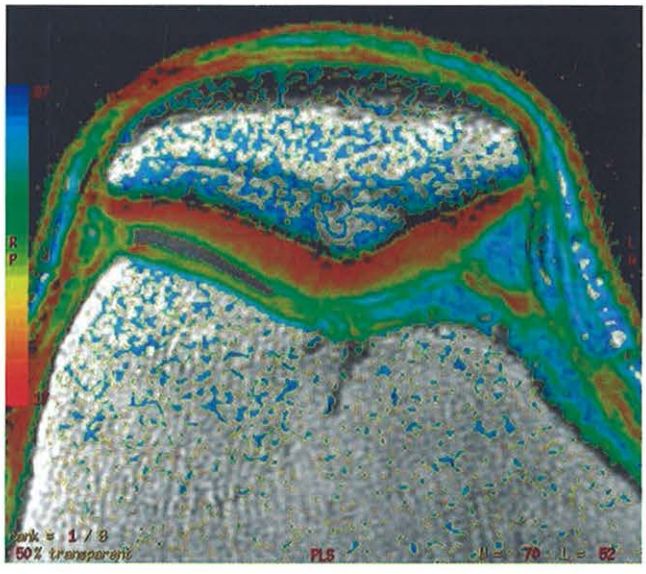

FIGURA 9-31. Mapa T2 normal. Imagem axial da patela com mapa T2 representado pela escala de cores demonstra baixo conteúdo de água de forma homogênea, indicando indiretamente um arranjo adequado do colágeno (cartilagem normal).

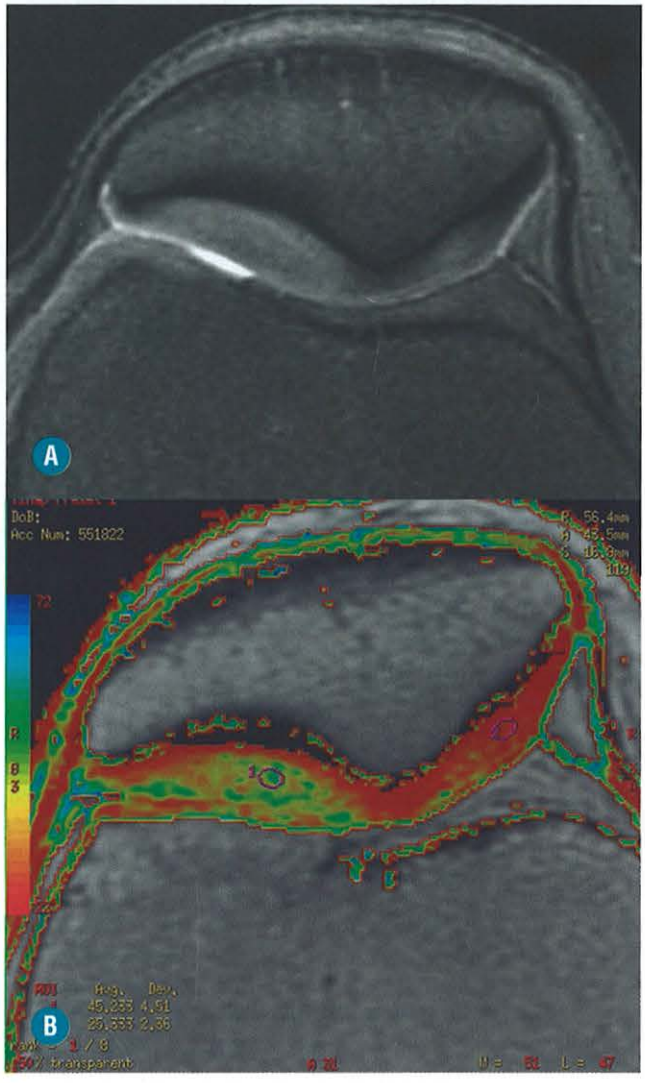

FIGURA 9-32. Mapa T2 alterado. Paciente de 29 anos, do sexo feminino, com história de dor anterior no joelho. A imagem de RM axial ponderada em T2 com saturação de gordura (**A**) não evidencia alterações morfológicas ou de sinal na cartilagem hialina da patela. A imagem axial da patela com mapa T2 representado pela escala de cores (**B**) mostra maior conteúdo de água, distribuído de forma heterogênea na faceta lateral e caracterizado por aumento dos tempos T2 (45 ms) e alteração na escala de cores, indicando dano estrutural na matriz condral. Compare com a cartilagem da faceta medial da patela, que apresenta tempo T2 menor (25 ms), também representado pela escala de cores.



FIGURA 9-33. Mapa T2 alterado. Paciente de 26 anos, do sexo masculino, com história de dor anterior no joelho. A imagem de RM axial ponderada em T2 com saturação de gordura (**A**) demonstra discreta elevação do sinal intrassubstancial da camada média da cartilagem hialina da faceta lateral da patela, sem se estender para o osso subcondral ou para a superfície articular (*seta*). A imagem axial da patela com mapa T2 representado pela escala de cores (**B**) mostra maior conteúdo de água, caracterizado por aumento dos tempos T2 (49 ms) e alteração na escala de cores, sendo esta área representada pela cor verde, indicando dano estrutural na matriz condral.

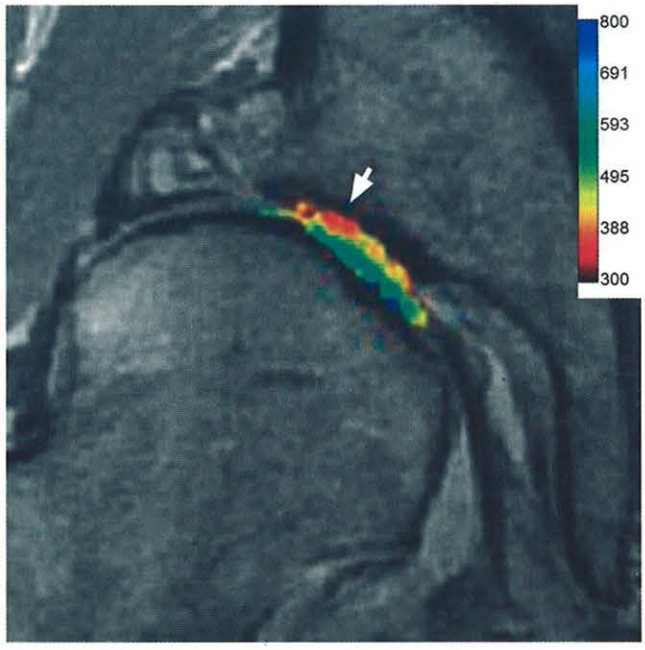

FIGURA 9-34. Lesão condral pelo dGEMRIC. Paciente de 29 anos de idade, do sexo masculino, com displasia do quadril direito e já submetido à osteotomia da margem acetabular. Foi realizada técnica dGEMRIC para a avaliação da composição da cartilagem, notando-se um foco de baixo índice dGEMRIC (indicado pela cor vermelha – *seta*) na cartilagem junto ao teto acetabular, inferindo baixo conteúdo de glicosaminoglicanos nesta topografia (foco de degeneração condral precoce). (*Caso gentilmente cedido pelo Dr. Michel Crema, Brasília.*)

Nesse exame, o gadolínio é injetado por via intravenosa, move-se a articulação a ser estudada durante dez minutos e deve-se esperar duas horas para o início do exame. O protocolo utilizado é o 3D SPGR.

- **RM com sódio:** utilizada para medir o conteúdo de glicosaminoglicanos. O aumento do sinal do sódio tem correlação com altas concentrações de glicosaminoglicanos. Se a cartilagem degenera e a concentração de glicosaminoglicanos cai, o sinal do sódio também cai. A técnica é baseada na premissa de que íons móveis com carga positiva, no caso o Na^+ (um íon móvel naturalmente abundante na cartilagem), se distribui na cartilagem em proporção direta com a carga negativa das moléculas de glicosaminoglicanos. Assim, a concentração de sódio é elevada na cartilagem normal (rica em glicosaminoglicanos) e baixa em áreas com depleção de glicosaminoglicanos. A desvantagem dessa técnica é que as imagens apresentam baixa resolução e requerem um programa especializado.

Características da RM na Avaliação da OA

- A RM tem importância na compreensão da história natural da OA. O padrão de edema da medular óssea está relacionado com a dor e com a progressão da lesão condral.
- É um marcador sensível no diagnóstico precoce, progressão e resposta à terapia, pois as alterações da RM antecedem as alterações radiográficas.
- É o método mais completo, pois avalia todas as estruturas articulares. Faz o estadiamento da condropatia.

Artro-TC

O desenvolvimento dos tomógrafos multidetectores, que permitem aquisição de imagens em resolução espacial submilimétrica, possibilitou o emprego da artro-TC para avaliação da cartilagem hialina, especialmente no joelho. O exame é realizado com a injeção intra-articular de contraste iodado hidossolúvel e posterior aquisição de imagens pelo tomógrafo multidetector. O contraste delineia a superfície cartilagino-

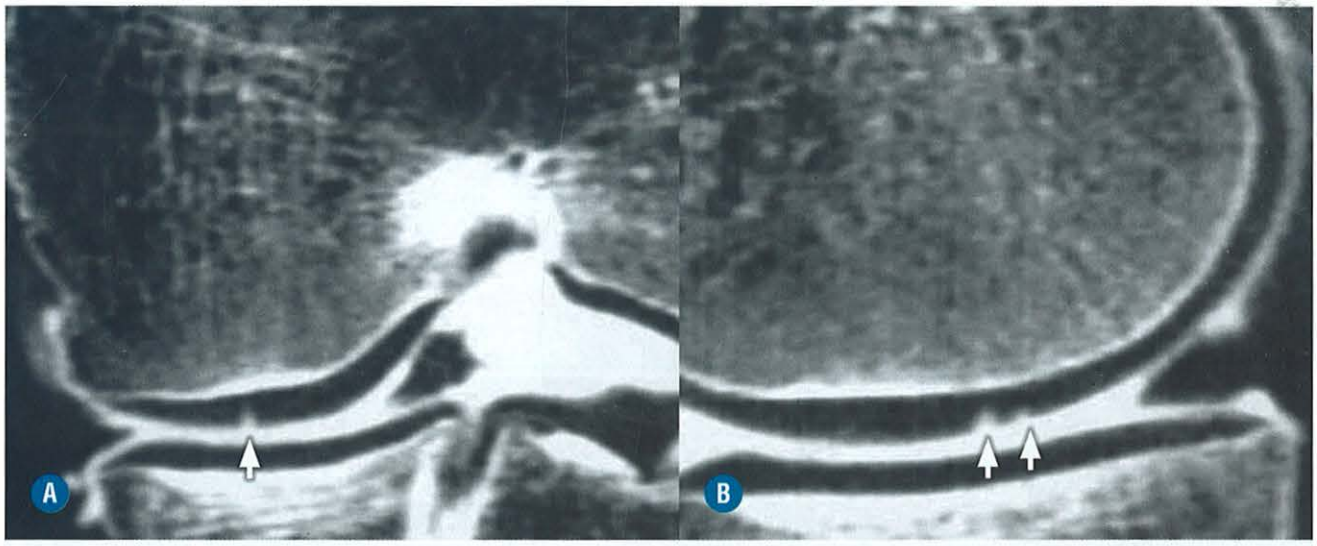

FIGURA 9-35. Lesão condral à artro-TC. Reformatações coronal (**A**) e sagital (**B**) de artro-TC do joelho demonstram perfeito delineamento de pequenas erosões condrais acometendo cerca de 50% da espessura da cartilagem hialina do côndilo femoral medial (*setas*).

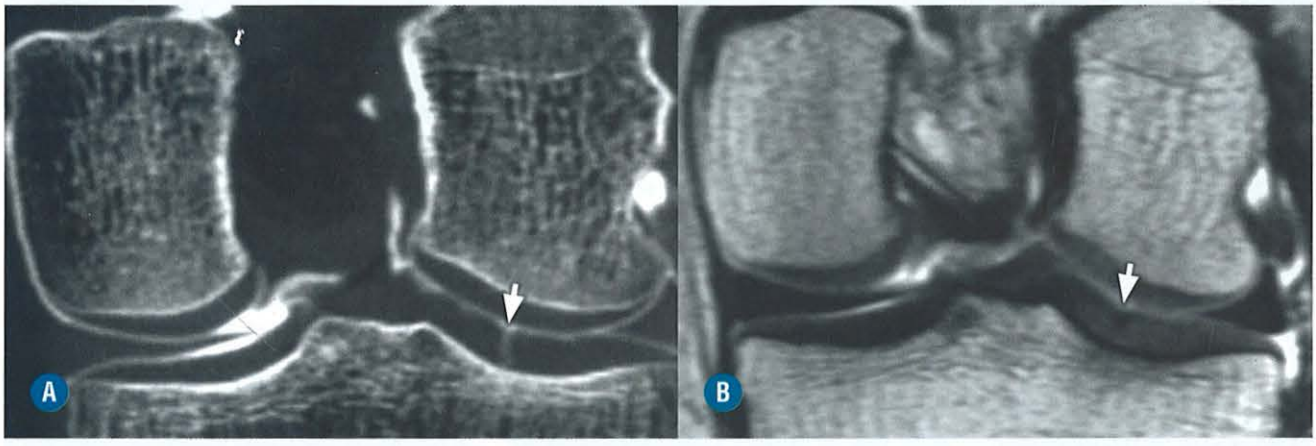

FIGURA 9-36. Lesão condral – correlação artro-TC × RM. **A,** Reformatação coronal de artro-TC do joelho demonstra delgada fissura condral de espessura total no platô tibial lateral (*seta*). **B,** A imagem coronal de RM ponderada em T2 correspondente demonstra que a mesma lesão condral é apenas parcialmente identificada como uma imagem superficial de baixo sinal na cartilagem (*seta*). (*Caso gentilmente cedido por Bruno Vande Berg, Bruxelas, Bélgica.*)

sa e possíveis lesões (Fig. 9-35). A artro-TC é, portanto, um método útil na avaliação das lesões cartilaginosas que se estendem para a superfície articular, tendo pouca utilidade nas lesões "fechadas". Foi demonstrado que a artro-TC apresenta maior acurácia em relação à RM na detecção de lesões condrais que acometem mais de 50% da espessura condral no joelho (Fig. 9-36). Além disso, a correlação interobservadores da artro-TC também é maior do que a da RM na avaliação das lesões condrais. As principais desvantagens em relação à RM são o fato de tratar-se de um exame invasivo e não avaliar a substância condral. A sua indicação pode ser reservada para os casos de pacientes com suspeita de lesão condral crônica que apresentem contraindicação absoluta para a realização de RM (marca-passo, implantes cocleares e clipes vasculares cerebrais) ou em casos de instrumentação ortopédica que determinem importantes artefatos pela RM, impossibilitando o estudo da cartilagem hialina.

COMPLICAÇÕES DA OSTEOARTRITE

- **Fratura por insuficiência subcondral**: ocorre devido à carga mecânica axial excessiva em uma articulação sem cartilagem ou menisco para absorver o choque. É acompanhada de intenso edema ósseo adjacente. Ocorre geralmente em mulheres idosas. Classicamente denominadas na literatura inglesa como SONK (*spontaneous osteonecrosis of the knee* – osteonecrose espontânea do joelho), porém acometem qualquer articulação. Em geral, apresentam evolução favorável, porém nos casos mais graves e sem resposta ao tratamento podem evoluir para um completo colapso articular (Fig. 9-37).
- **Alterações da membrana sinovial (lipoma arborescente secundário):** por congestão capsular e proliferação sinovial vilosa crônica com metaplasia adiposa (Fig. 9-38).
- **Corpos livres intra-articulares:** várias são as origens, como os fragmentos condrais, meniscais, osteófitos fratu-

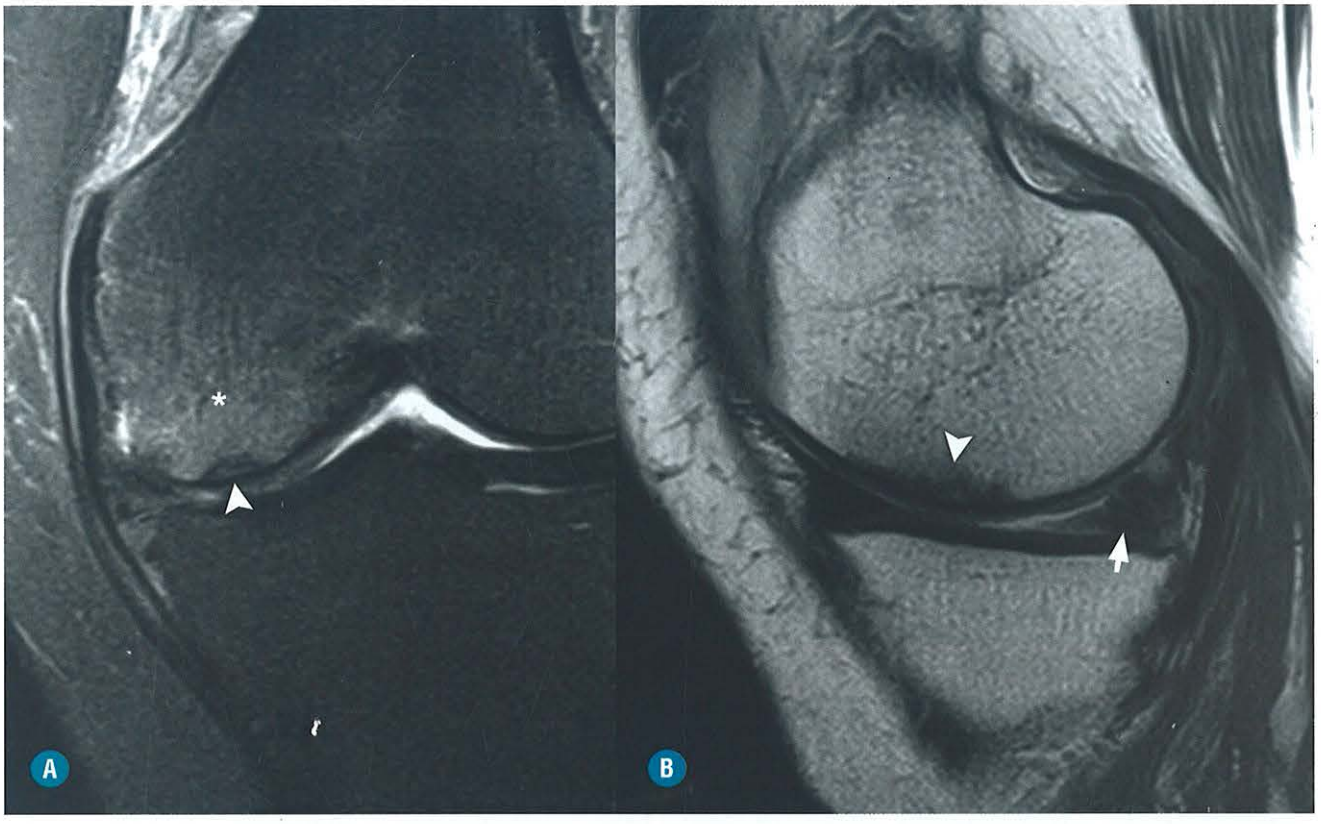

FIGURA 9-37. Fratura por insuficiência subcondral – SONK. **A,** Imagem coronal de RM do joelho ponderada em DP com saturação de gordura mostra tênue traço linear de fratura subcondral no côndilo femoral medial (*ponta de seta*) com edema da medula óssea adjacente (*asterisco*), caracterizando uma fratura subcondral. **B,** Imagem sagital de RM ponderada em DP demonstra a mesma fratura (*ponta de seta*). Observe o afilamento difuso da cartilagem hialina do côndilo femoral e lesão degenerativa do menisco medial (*seta*).

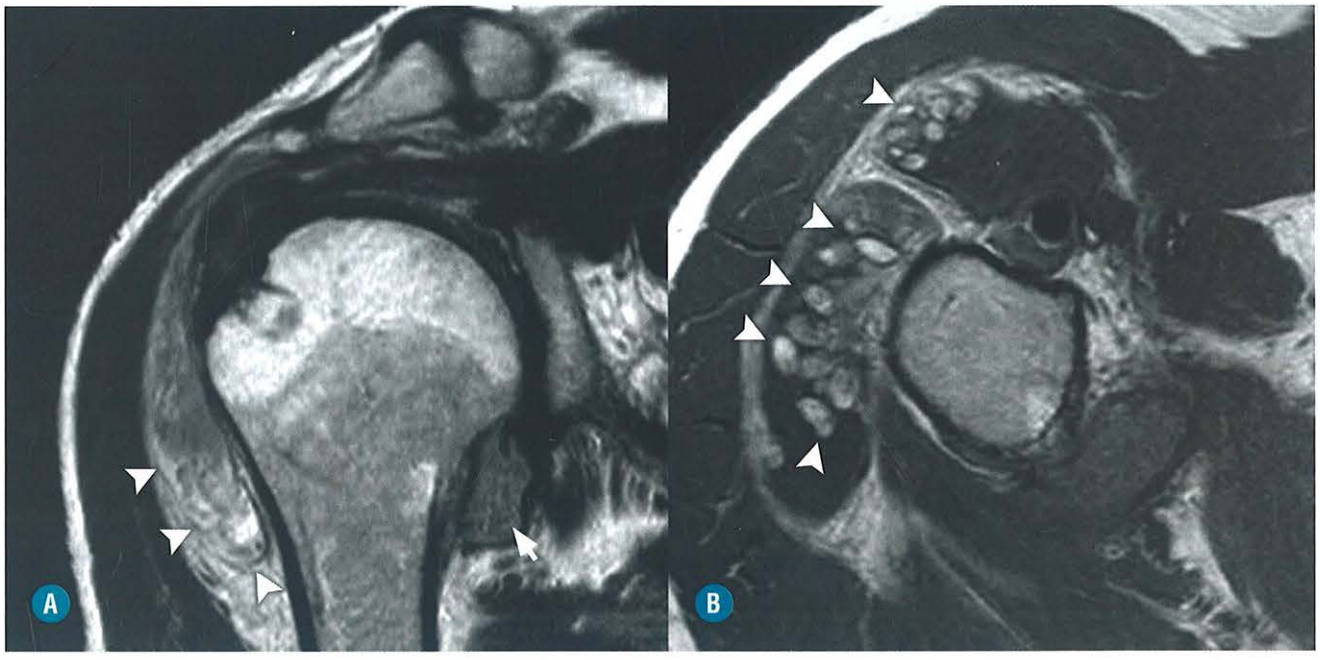

FIGURA 9-38. Metaplasia gordurosa sinovial – lipoma arborescente do ombro. Imagens de RM do ombro nos planos coronal ponderada em DP (**A**) e axial ponderada em T1 (**B**) mostra alteração degenerativa glenoumeral com derrame articular (*seta*) associada à grande bursite subacromial-subdeltóidea com metaplasia gordurosa da sinóvia (*pontas de seta*), observando-se na imagem axial as vilosidades sinoviais gordurosas no interior da bolsa sinovial.

rados, desintegração da superfície articular ou metaplasia sinovial (condromatose secundária). Podem proliferar por embebição do líquido sinovial e aderir à membrana sinovial. Esses corpos livres podem gerar reação inflamatória sinovial e limitar a amplitude de movimento, sendo uma causa para o desarranjo interno da articulação (Figs. 9-26, 9-27 e 9-28).

- **Derrame articular:** como resultado da sinovite. Está relacionado com a OA moderada/avançada e reflete lesão ligamentar, corpos livres, degradação da cartilagem hialina e dano meniscal. Está relacionado com a dor, pois a distensão capsular ativa as fibras nociceptivas. No joelho, o derrame pode estar associado à distensão de cisto poplíteo (devido ao aumento da pressão intra-articular) com extensão da sinovite, corpos livres e hemorragia para o interior do cisto que pode evoluir para rotura (Fig. 9-39).
- **Mau alinhamento e subluxação:** consequências do acometimento não uniforme, podem evoluir com deformidade angular (Fig. 9-40).
- **Osteoartrite rapidamente destrutiva:** tem predileção para os quadris, lembra a osteoartropatia neuropática ou artrite infecciosa. Observa-se uma intensa e rápida destruição articular. Não se observa a formação de osteófitos. Os critérios diagnósticos são uma história clínica de dor no quadril com 1 a 6 meses de duração com aparência radiológica de destruição óssea atrófica rapidamente progressiva que envolve a cabeça femoral e o acetábulo, e a exclusão clinicolaboratorial de artropatia infecciosa, neuropática, metabólica, endocrinológica e desordens inflamatórias. Lequesne definiu essa artropatia como o estreitamento do espaço articular maior que 2 mm/ano ou redução do espaço articular de mais de 50% em um ano.
- **Anquilose articular:** pode ser óssea ou fibrosa.

CARACTERÍSTICAS DA OA ESPECÍFICAS DE CADA ARTICULAÇÃO

Ombro

A OA da articulação glenoumeral é incomum, ocorrendo em indivíduos mais velhos, em combinação com alterações do manguito rotador. Pode estar associada a macro ou microtraumas.

A alteração típica da OA glenoumeral é a formação de osteófitos umerais ou na glenoide, mais comumente no aspecto inferior da articulação (Fig. 9-41).

Outro achado típico é a esclerose subcondral da cabeça umeral, associada a afilamento condral nessa porção. A esclerose tem um aspecto que se assemelha ao observado na osteonecrose da cabeça umeral, ou seja, aspecto "em gorro" (Fig. 9-42). A esclerose também pode ocorrer na porção central da fossa da glenoide, junto com erosões subcondrais.

Existe uma associação de OA glenoumeral com rotura do manguito rotador, porém não se sabe ao certo se são fenômenos independentes relacionados com o processo de envelhecimento ou se são interligados por meio de um mecanismo fisiopatológico comum (Fig. 9-43). De acordo com Neer, a rotura maciça do manguito rotador e a consequente elevação da cabeça umeral desencadeiam um processo inflamatório que causa a OA glenoumeral, denominando esse processo como uma artropatia do manguito rotador. Outros autores explicam essa relação do manguito rotador com a OA através de um acúmulo anormal de cristais de hidroxiapatita que causam a lesão do manguito, instabilidade articular e erosões condrais, desenvolvendo uma artropatia denominada de ombro de Milwaukee, que se assemelha à observada na artrite reumatoide e no ombro neuropático.



FIGURA 9-39. Sinovite e cisto poplíteo associados à osteoartrite. Imagens de RM do joelho no plano sagital ponderadas em DP com saturação de gordura nas posições mediana (**A**) e paramediana (**B**) mostram erosões condrais profundas, especialmente na articulação femoropatelar (*seta branca*), associadas a derrame articular com líquido estendendo-se para a bursa suprapatelar (*pontas de setas brancas*). Associa-se à formação de volumoso cisto poplíteo multisseptado e de paredes espessadas (*pontas de setas pretas*), apresentando sinais de rotura, caracterizado pela presença de líquido ao redor do cisto. Também se observa um corpo livre calcificado no interior do cisto (*seta preta*).



FIGURA 9-40. Desalinhamento. Incidência panorâmica dos membros inferiores. Linhas retas: eixos mecânicos dos membros inferiores. No lado direito, há uma deformidade em valgo, com o eixo mecânico posicionado lateralmente ao centro do joelho. No lado esquerdo, existe uma leve deformidade com arqueamento do fêmur, com o eixo mecânico posicionado medialmente ao centro do joelho.

A OA acromioclavicular é uma alteracão comum, especialmente em idosos. O processo se inicia com a degeneração do disco articular (da 2ª à 5ª décadas), com consequente perda da cartilagem articular, esclerose subcondral e formação de osteófitos nas extremidades distais do acrômio e da clavícula (Fig. 9-44).

Cotovelo

A OA do cotovelo é incomum, geralmente associada a traumas prévios ou instabilidades ligamentares crônicas.

O aspecto radiográfico é o de uma OA clássica, com redução do espaço articular, esclerose subcondral, geodos e osteófitos, predominando na articulação entre o rádio e o capítulo (Fig. 9-45). Também é comum entesopatia degenerativa na inserção do tríceps braquial no olécrano (Fig. 9-46).

Punho e Mão

Esse tipo de lesão é mais frequente nas mulheres pós-menopausa (com, em média, 40 a 60 anos). As articulações mais acometidas são, em ordem decrescente de frequência, as interfalangianas distais (IFD), a primeira carpometacarpal (rizoartrose) e as interfalangianas proximais (IFP).



FIGURA 9-41. OA do ombro. Radiografia simples do ombro, incidência AP. Paciente de 75 anos, do sexo feminino. Acentuada redução da interlinha articular glenoumeral, com ligeira esclerose e irregularidades ósseas adjacentes. Notam-se osteófitos marginais no aspecto inferior da articulação, especialmente no lado umeral (*seta*).



FIGURA 9-42. OA do ombro. Radiografia simples do ombro, incidências AP. Paciente de 77 anos, do sexo feminino. Redução da interlinha articular glenoumeral, com esclerose "em gorro" da cabeça umeral (*setas*), assemelhando-se à observada na osteonecrose.



FIGURA 9-43. OA do ombro associada à rotura maciça do manguito rotador. RM do ombro – imagem coronal ponderada em DP. Rotura completa dos tendões do manguito rotador com consequente elevação da cabeça umeral em relação à glenoide e redução do espaço acromioumeral. Houve o desenvolvimento de uma osteoartrite secundária, caracterizada por erosões condrais na porção mais superior da cabeça umeral (*ponta de seta*) e osteófito no terço inferior da cabeça umeral (*seta*).

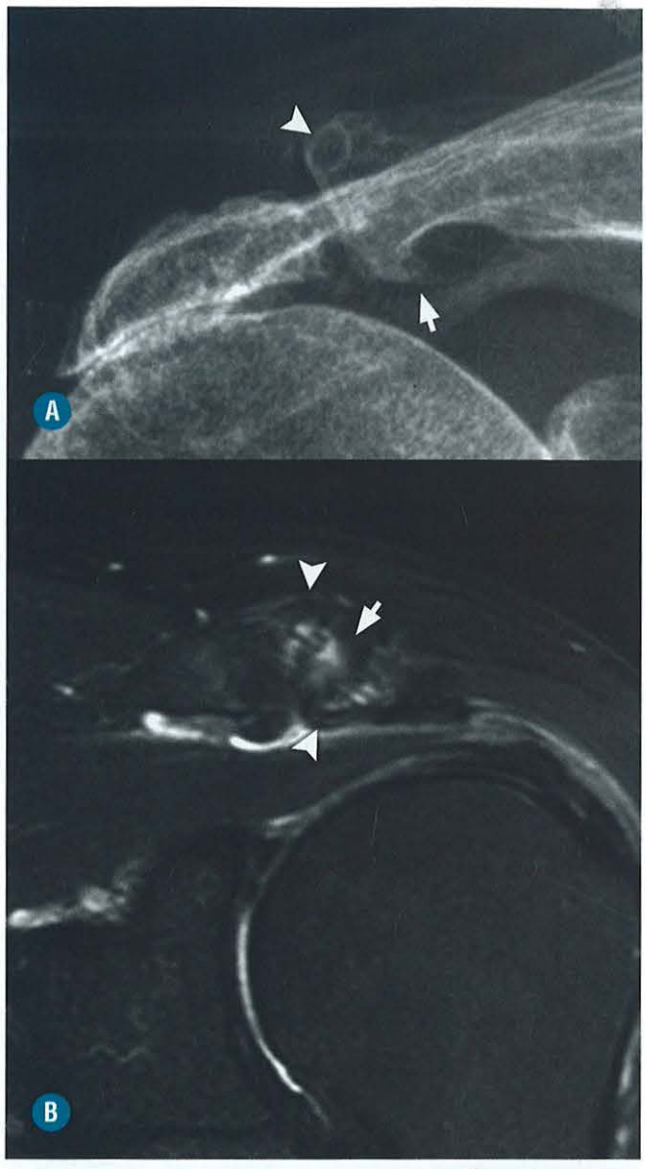

FIGURA 9-44. OA da articulação acromioclavicular. **A,** Radiografia simples do ombro, incidência AP. Alteração degenerativa da articulação acromioclavicular, caracterizada por osteófito inferior (*seta*) e cisto subcondral no aspecto superior do acrômio (*ponta de seta*). Também se observam irregularidades na superfície óssea da clavícula. **B,** RM do ombro – imagem coronal ponderada em DP com saturação de gordura de um paciente diferente. Hipertrofia óssea das extremidades distais do acrômio e da clavícula com edema da medular óssea e irregularidades de suas superfícies articulares (*pontas de seta*). Existe uma pequena quantidade de líquido no interior da articulação (*seta*).

Observam-se osteófitos indolores nas porções dorsolateral e dorsomedial das articulações IFD e IFP, denominados nódulos de Heberden e de Bouchard, respectivamente, que são, na verdade, formados pelo espessamento da cápsula articular e sua consequente proliferação osteocartilaginosa (Fig. 9-47). No caso dos nódulos de Heberden (IFD), um mau alinhamento do dedo pode ocorrer devido ao acometimento do tendão extensor. Uma das principais complicações é o desenvolvimento de cistos de degeneração mucoide (cistos mucosos), que podem causar lesões na base da placa ungueal. Os nódulos de Bouchard (IFP) são menos sintomáticos e não limitam de forma significativa a amplitude dos movimentos. Esses nódulos são circunferenciais, fusiformes e sem a proeminência dorsal. A RM pode mostrar pseudoerosões marginais nas enteses nos ligamentos colaterais, semelhantes a uma artropatia inflamatória, com edema na IFP. Essa forma de OA é também denominada como OA nodal e tem distribuição poliarticular e simétrica (Fig. 9-48).

Existe um tipo de OA com comportamento mais agressivo, denominada OA nodal erosiva. É uma forma grave de degeneração condral com sinovite e erosões centrais que acomete principalmente as articulações IFD. Também acomete, preferencialmente, mulheres menopausadas, sendo rara em homens. Cursa com dor e edema na porção interfalangiana em sua fase inflamatória inicial. Posteriormente, nódulos de Heberden e Bouchard podem-se desenvolver. Pode evoluir com deformidade/instabilidade laterolateral, subluxação e deformidade em "Z", lembrando a artrite reumatoide (AR). Em casos raros, evolui para fusão articular ou reabsorção (artrite mutilante). As erosões são centrais, com aspecto em "asa de gaivota", ao contrário das erosões periféricas vistas na AR (Fig. 9-49). Os marcadores inflamatórios para AR são normais. Os níveis de VHS e PCR podem estar aumentados em níveis moderados na fase inflamatória.

A rizoartrose é caracterizada pelo acometimento das articulações trapeziometacarpianas e, em menor frequência, da articulação do escafoide com o trapézio (Fig. 9-50). Está presente em cerca de 8% da população com mais 55 anos, é sintomática, gera limitação funcional e dor mecânica na base do polegar e na eminência tenar, cursa com subluxação do I metacarpo e perda da amplitude do movimento.



FIGURA 9-45. OA do cotovelo. Radiografia simples do cotovelo, incidências frente (**A**) e perfil (**B**). Paciente de 39 anos, do sexo feminino, com história de fratura condiliana prévia do cotovelo (há mais de 15 anos). Nota-se redução das interlinhas articulares entre o rádio e o capítulo e entre a ulna e a tróclea, com formação de osteófitos marginais.



FIGURA 9-46. Entesopatia do tríceps braquial em OA do cotovelo. Radiografia simples do cotovelo, incidência perfil. Paciente de 23 anos, do sexo masculino, com fratura condiliana prévia do úmero há três anos, evoluindo com OA do cotovelo. Observe o entesófito na inserção do tríceps braquial no olécrano (*seta*).

Quadril

O quadril é uma articulação frequentemente acometida pela OA. É mais comum no sexo masculino, podendo ser uni ou bilateral.

A OA do quadril está geralmente associada a erosões condrais e consequente redução do espaço articular. Essa redução do espaço pode levar a um deslocamento da cabeça femoral em direção ao acetábulo. Existem três tipos de OA do quadril, classificados de acordo com a direção desse deslocamento: superoexterno, superior global e interno (ou medial) (Fig. 9-51). O tipo mais comum de OA é a superoexterna e o desenvolvimento do tipo da OA depende de diversos fatores, especialmente da etiologia da artrose (primária ou secundária, ou seja, associada a uma alteração morfológica, como displasia, epifisiolistese ou osteonecrose prévias).

A esclerose subcondral, os osteófitos e os geodos se desenvolvem no ponto da articulação onde a lesão condral é máxima.

No quadril, as incidências radiográficas básicas para avaliação é a anteroposterior (AP), que avalia o espaço articular superior e o falso perfil de Lequesne, que avalia o espaço articular anterossuperior e posterior (Fig. 9-52). Em casos duvidosos no AP, a incidência de Lequesne demonstra redução do espaço articular em até 75% dos casos.

A displasia do quadril é um dos principais fatores de risco que sobrecarregam a cartilagem da margem acetabular e está implicada na gênese da OA precoce do quadril. Outros fatores da infância, como a epifisiólise e a doença de Leg-Calvee-Perthes, também estão implicados na gênese da OA precoce.

Atualmente, o impacto femoroacetabular é a principal alteração clinicoanatômica implicada na gênese da OA, antes considerada idiopática. De modo geral, o impacto tipo CAME predispõe a lesão do lábio e a cartilagem na porção anterossuperior do teto acetabular, e o impacto tipo PINCER predispõe a lesão circunferencial do lábio e da cartilagem.

Existem, ainda, limitações na avaliação do acometimento precoce da cartilagem articular pela RM, com resultados falsos negativos na identificação das erosões e delaminações condrais pela RM, comprovados pela artroscopia.

Joelho

É a articulação mais acometida e a mais estudada. A OA do joelho pode acometer os compartimentos femoropatelar, femorotibiais medial e lateral e, mais raramente, o tibiofibular proximal.



FIGURA 9-47. OA da mão. Radiografia simples da mão, incidência AP. Paciente de 79 anos, do sexo masculino, apresenta redução difusa e completa das interlinhas articulares interfalangianas proximais e distais das mãos, com osteófitos, correspondendo aos achados clínicos dos nódulos de Bouchard nas articulações IFP (B) e de Heberden nas IFD (H). Também se observam alguns cistos subcondrais (*pontas de seta*). Repare que as articulações metacarpofalangianas estão relativamente preservadas.



FIGURA 9-48. OA da mão – pseudoerosão. Radiografia simples da mão, incidência AP. Paciente de 67 anos, do sexo feminino. Observam-se reduções dos espaços articulares das IFP e IFD com hipertrofias ósseas, correspondendo ao análogo clínico das nódulos de Bouchard (B) e de Heberden (H). Repare na erosão marginal na face ulnar do terço distal da falange proximal do segundo dedo da mão direita (*ponta de seta*), presente na OA nodal.



FIGURA 9-49. OA erosiva. RM do dedo – imagens coronais ponderadas em T1 (**A**) e T2 com saturação do sinal da gordura (**B**). Paciente de 73 anos, do sexo feminino. Erosão central na articulação IFD, do tipo "asa de gaivota", com moderada quantidade de líquido articular.

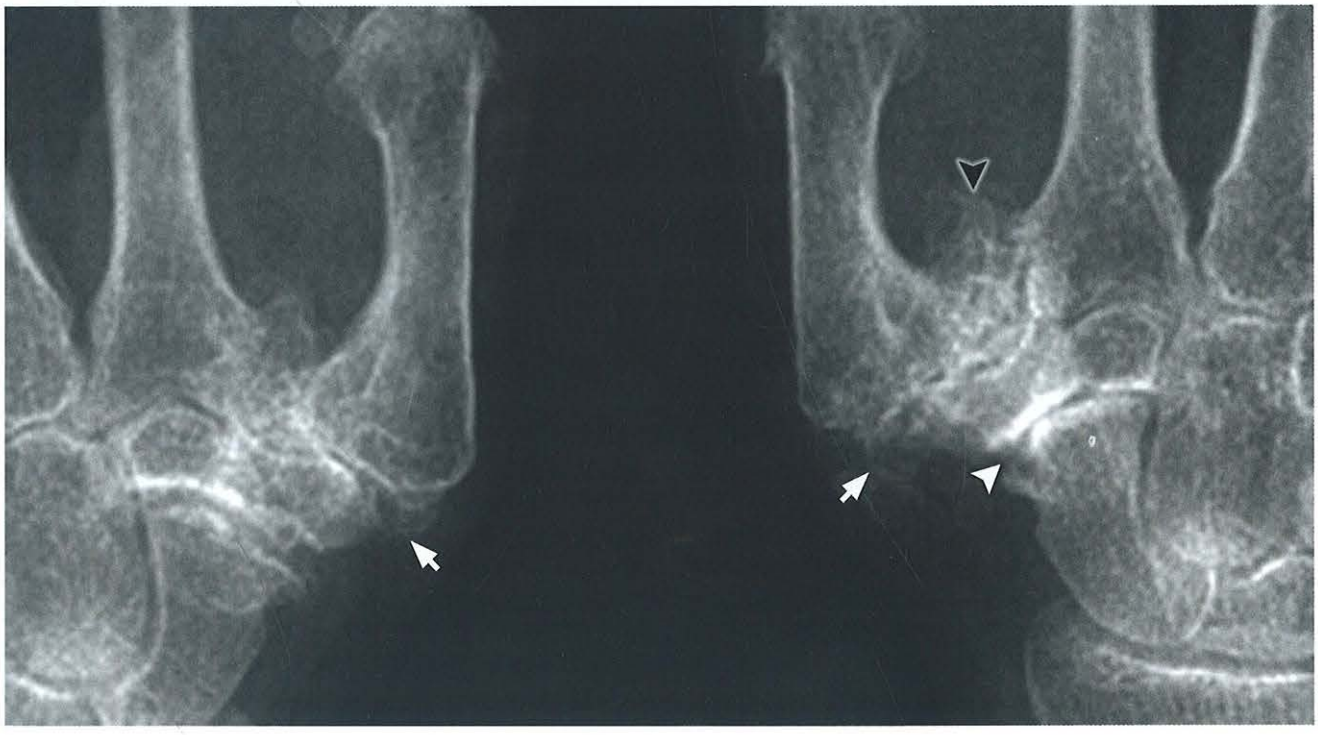

FIGURA 9-50. Rizoartrose. Radiografia simples das mãos, incidência AP. Reduções dos espaços articulares entre os trapézios e as bases dos primeiros metacarpos (*setas*), de forma mais marcada à esquerda, onde se acompanham de maiores hipertrofias ósseas, irregularidades das superfícies articulares e esclerose subcondral. Repare que o processo degenerativo se estende para as articulações do trapézio com o escafoide, com redução do espaço articular e esclerose subcondral (*ponta de seta branca*) e entre as bases do primeiro e segundo metacarpos, com grandes hipertrofias ósseas (*ponta de seta preta*).

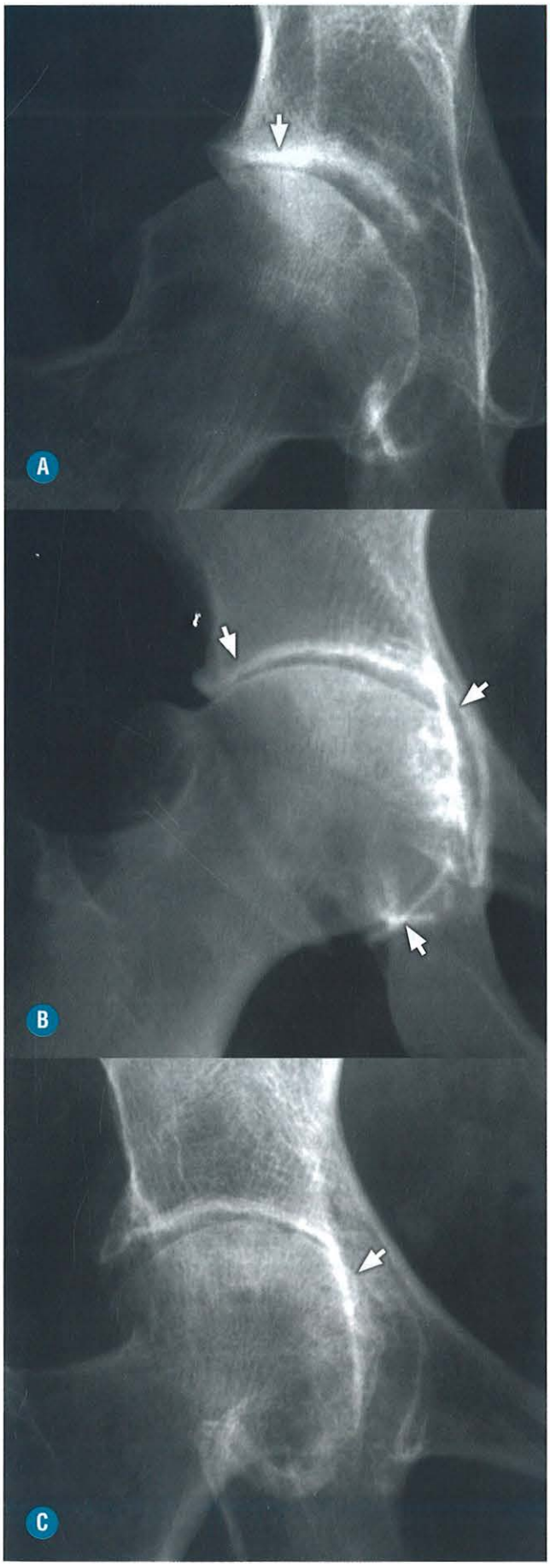

FIGURA 9-51. OA do quadril. Radiografias simples dos quadris exemplificando os três tipos diferentes de OA, de acordo com a perda da cartilagem hialina e a consequente redução do espaço articular femoroacetabular. **A,** Superoexterna. Redução do espaço articular na porção superoexterna da articulação femoroacetabular, com esclerose óssea adjacente (*seta*). **B,** Difusa. Redução concêntrica do espaço articular femoroacetabular (*setas*). **C,** Interna. Predomina a redução da porção mais medial ou interna do espaço articular femoroacetabular (*seta*).

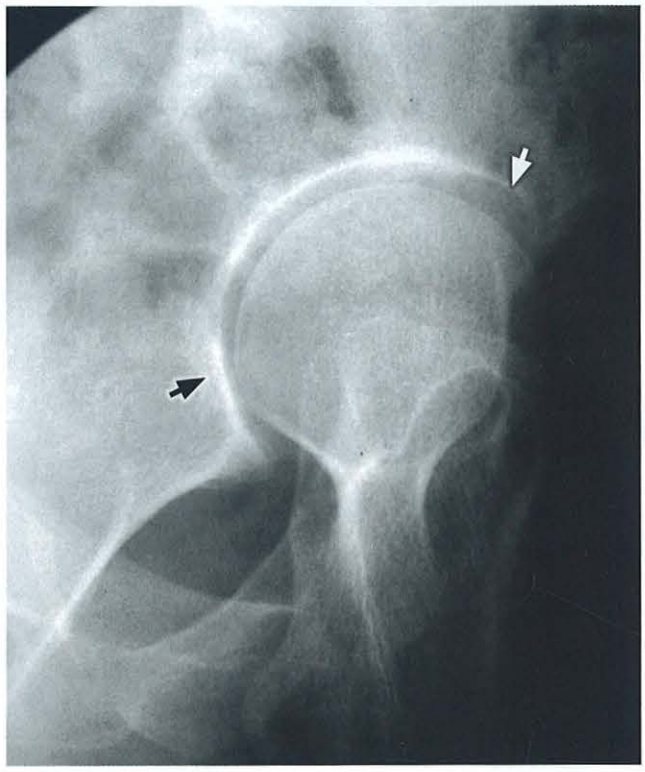

FIGURA 9-52. Incidência de Lequesne. Falso perfil de Lequesne avalia o espaço articular nas porções anterossuperior (*seta branca*) e posteroinferior (*seta preta*) da articulação femoroacetabular de forma mais precisa.

O estresse mecânico é provocado por incongruência articular, mau alinhamento (em varo ou valgo), lesão meniscal, fraqueza muscular (principalmente do quadríceps) e lesão ligamentar.

O eixo mecânico do joelho é uma linha vertical traçada do centro da cabeça femoral ao centro do pilão tibial. O centro dessa reta deve passar no meio ou ligeiramente medial às espinhas tibiais (Fig. 9-40). Qualquer desvio que altere o eixo neutro entre quadril, joelho e tornozelo afeta a carga de distribuição no joelho. Se o alinhamento for neutro, ainda assim o compartimento femorotibial medial sustenta 60 a 70% da carga na posição ereta. No momento da alavanca da marcha, o estresse no compartimento medial é ainda maior. Quando o alinhamento do joelho é em valgo ocorre sobrecarga e artrose do compartimento femorotibial lateral, e, quando o alinhamento é em varo, ocorre artrose do compartimento femorotibial medial.

Foi demonstrado que os locais mais frequentes de lesões condrais são o côndilo femoral medial (em seu aspecto mais interno) e o platô tibial lateral (em sua porção mais posterior) (Fig. 9-53).

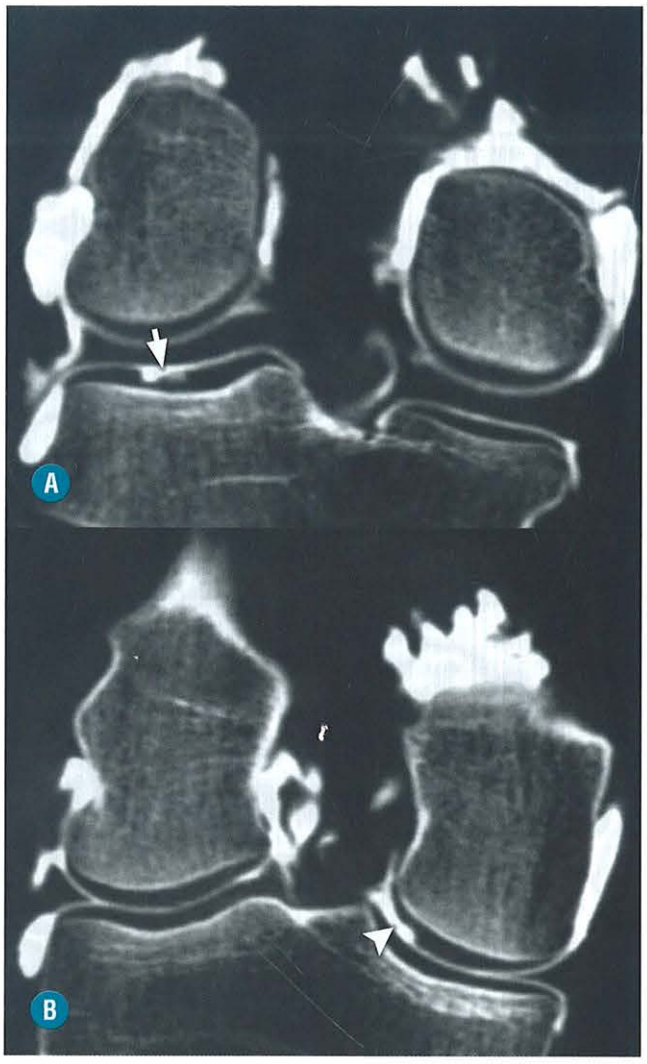

FIGURA 9-53. Locais mais frequentes de lesões condrais no joelho. **A-B,** Artro-TC do joelho. Erosões condrais profundas na porção posterior do platô tibial lateral (*seta branca*) e na porção mais interna do côndilo femoral medial (*ponta de seta*), locais mais frequentes de erosões condrais na articulação femorotibial (*Reproduzida com permissão de Vande Berg BC, Lecouvet FE, Malghem J. Frequency and topography of lesions of the femoro-tibial cartilage at spiral CT arthrography of the knee: a study in patients with normal knee radiographs and without history of trauma.* Skeletal Radiol. *2002;31:643-649.)*

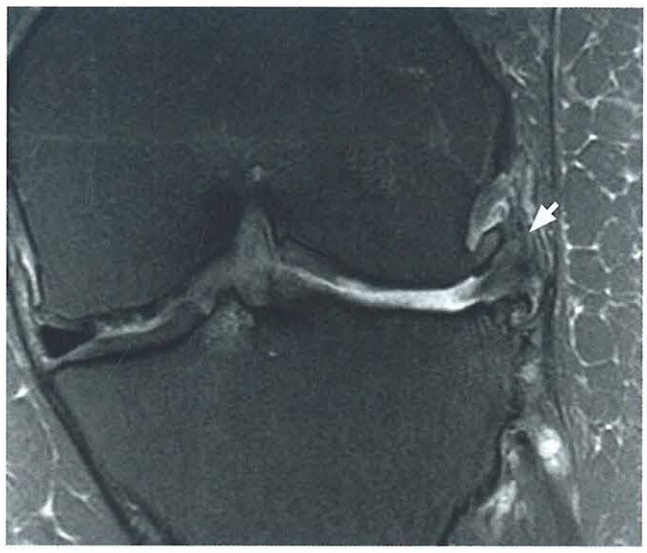

FIGURA 9-54. Lesão degenerativa do menisco. RM do joelho, imagem coronal ponderada em T2 com saturação do sinal da gordura. Extensa OA do compartimento femorotibial medial, acompanhado de uma lesão degenerativa do menisco medial, caracterizada por elevação difusa do seu sinal, borramento dos seus contornos e aspecto macerado (*seta*).

O menisco tem a função de absorção de choque e distribuição da carga. Tanto as lesões meniscais traumáticas quanto as degenerativas podem predispor a OA do joelho, principalmente as lesões radiais e as longitudinais. As lesões meniscais degenerativas são as horizontais, radiais e a maceração meniscal (Fig. 9-54). De modo geral, a lesão meniscal tem uma alta prevalência tanto na população com OA sintomática quanto assintomática. A extrusão meniscal em relação à interlinha articular é um achado frequentemente encontrado em pacientes de meia-idade e idosos, devido, em geral, a uma lesão radial da raiz posterior desse menisco (Fig. 9-55). A meniscectomia é um fator de risco para o desenvolvimento da OA, devido à perda da absorção do choque e por aumentar a área de carga na cartilagem e no osso subcondral (Fig. 9-56).

Em relação à articulação femoropatelar, são transmitidas grandes forças através de uma pequena superfície de contato, principalmente durante os movimentos de flexão, como subir escadas e agachar. Esse fator, associado ao alinhamento e à báscula (*tilt*) patelar, aumenta a pressão na faceta lateral e está relacionado com a progressão da OA. Como diagnóstico diferencial, é importante lembrar que a artropatia microcristalina apresenta predileção pelo compartimento femoropatelar.

Avaliação Específica da Cartilagem Articular

Hoje os equipamentos de RM dispõem de vários programas e sequências para avaliação morfológica qualitativa e quantitativa da cartilagem articular.

Em relação à classificação das lesões condrais, acreditamos ser de maior importância a adequada descrição da lesão condral, sua extensão (superficial, > 50% da espessura condral, < 50% da espessura condral, atingindo o osso subcondral) e a presença ou não do edema da medula óssea subcondral. De qualquer forma, as classificações mais utilizadas atualmente são adaptadas de classificações artroscópicas, destacando-se a de Outerbridge modificada (Tabela 9-4) e a da ICRS (Fig. 9-57).

TABELA 9-4. Classificação de Outerbridge modificada

Grau 0: cartilagem normal
Grau 1: cartilagem amolecida e edemaciada
Grau 2: fissuras na cartilagem não atingindo o osso subcondral
Grau 3: fissuras na cartilagem atingindo o osso subcondral
Grau 4: exposição do osso subcondral

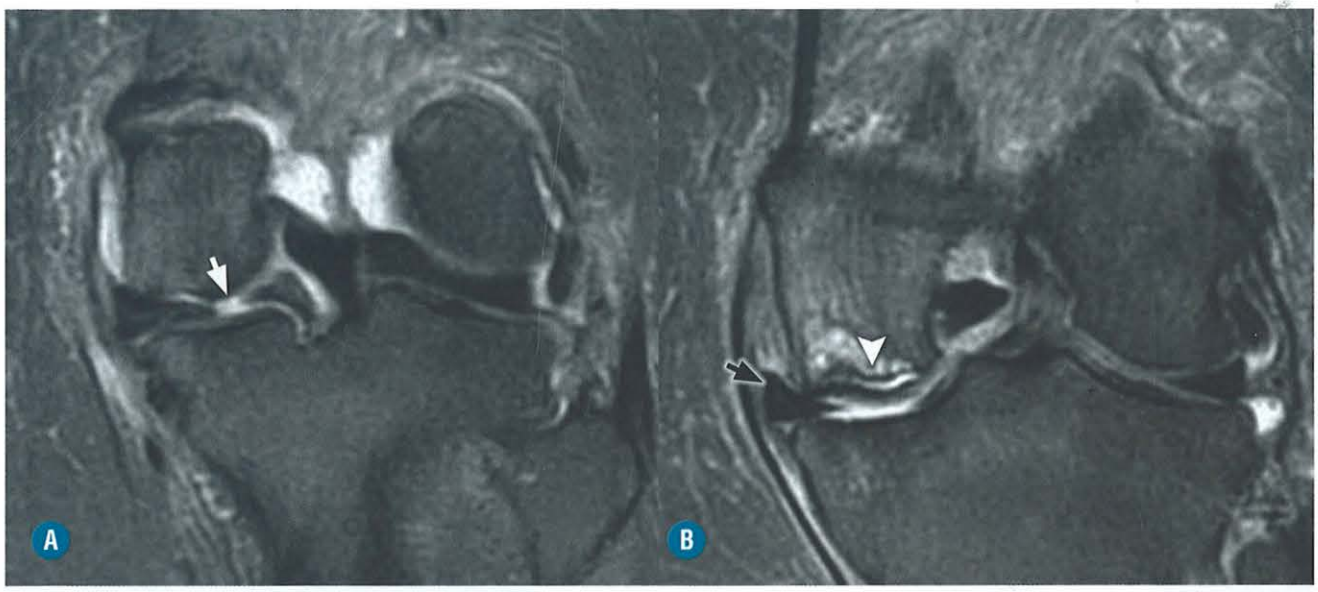

FIGURA 9-55. Lesão degenerativa do menisco. RM do joelho, imagens coronais ponderadas em T2 com saturação do sinal da gordura em plano mais posterior (**A**) e mais anterior do joelho (**B**). Moderada OA do compartimento femorotibial medial, acompanhada de uma lesão radial completa do corno posterior do menisco medial (*seta branca*) e consequente extrusão do seu corpo para fora da articulação femorotibial (*seta preta*). Observe também uma fratura subcortical com descolamento do fragmento ósseo e edema da medula óssea adjacente no côndilo femoral medial (*ponta de seta*).

Tornozelo e Pé

A OA das articulações tibiotársica e subtalares é rara, sendo, na grande maioria dos casos, associada a traumas prévios, estresses mecânicos em atletas e deformidades em geral (Fig. 9-58).

O acometimento da articulação MTF do hálux é comum, caracterizando o *hallux rigidus*. Caracteristicamente, nota-se redução do espaço articular e osteófitos dorsais (Fig. 9-59). O hálux valgo também pode causar OA, cuja característica é o desenvolvimento de osteófitos mediais na extremidade medial do metatarso, que se apresenta esclerótico e deformado. Os sesamoides do hálux também são acometidos à medida que a doença avança: esclerose, osteófitos, subluxações e irregularidades de contornos (Fig. 9-60).

CONCLUSÃO

O conceito atual de OA envolve uma doença multifatorial, com alterações mecânicas, inflamatórias, genéticas e pós-traumáticas, que levam à destruição da cartilagem articular, com consequentes alterações inflamatórias locais, sinovite e acometimento miotendíneo.

Os métodos por imagem são apenas mais um instrumento na avaliação do paciente com OA, fornecendo, sobretudo, informações anatômicas qualitativas e quantitativas. Deve-se destacar que a radiografia simples tem grande importância na primeira avaliação da OA, especialmente na sua graduação, assim como de deformidades mecânicas, e apresenta uma grande vantagem sobre a RM: pode ser realizada com a articulação sob carga. A RM tem importância na avaliação do acometimento precoce da OA, sendo possível realizar uma quantificação desse acometimento por meio das técnicas "funcionais".

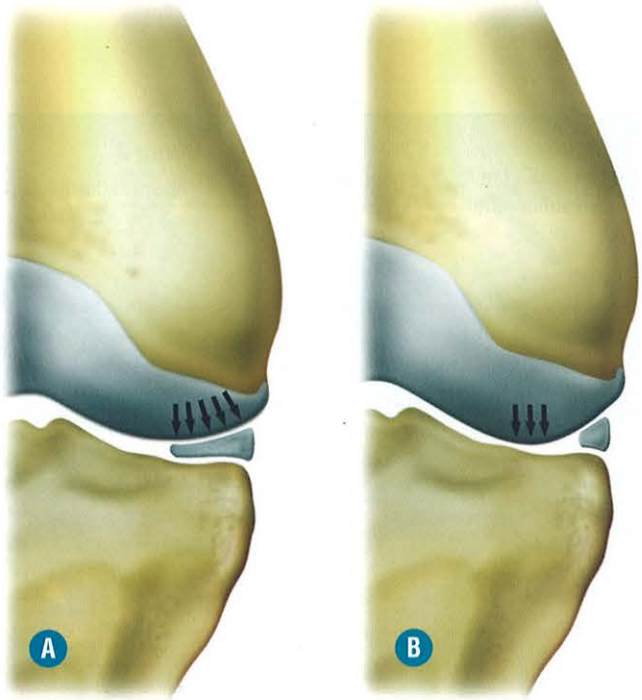

FIGURA 9-56. Efeito da meniscectomia sobre a cartilagem. Desenho esquemático demonstrando a distribuição normal de forças sobre o menisco normal, com distribuição uniforme sobre ele (**A**). Com a meniscectomia existe um acúmulo de forças sobre a cartilagem tibial, sobrecarregando-a e predispondo à lesão condral a médio e longo prazos (**B**).

Alteração Macroscópica	Achado Artroscópico	Imagens RM
Cartilagem articular normal	**Grau 0**	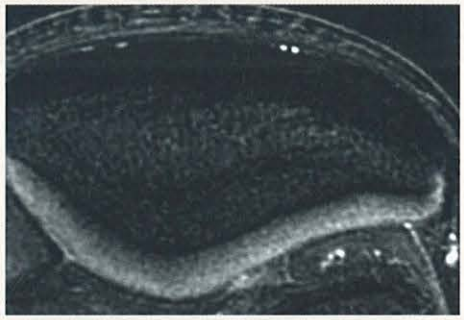
Lesões superficiais: amolecimento condral	**Grau 1** Amolecimento ao Probe	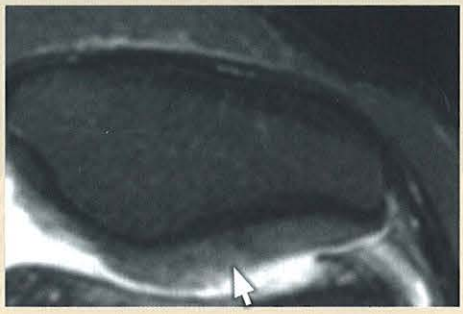
Lesões superficiais: < 50% espessura condral	**Grau 2** Fissuras/fibrilações < 50% espessura	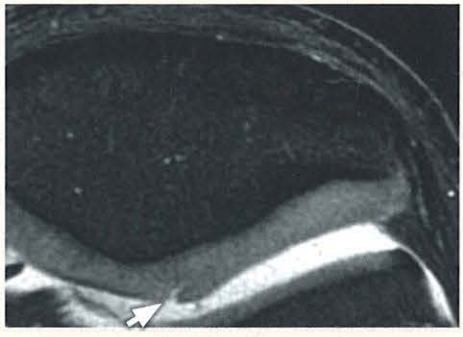
Defeitos condrais: > 50% espessura condral, sem atingir osso subcondral	**Grau 3** Fissuras/fibrilações > 50% espessura	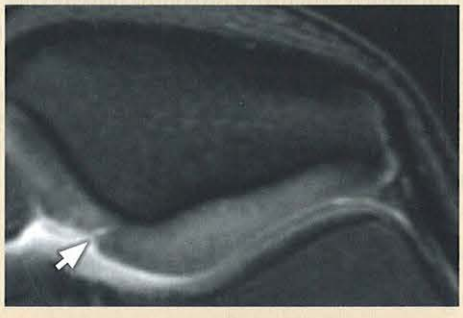
Ulceração atingindo o osso subcondral (com ou sem edema ósseo)	**Grau 4** Osso subcondral exposto	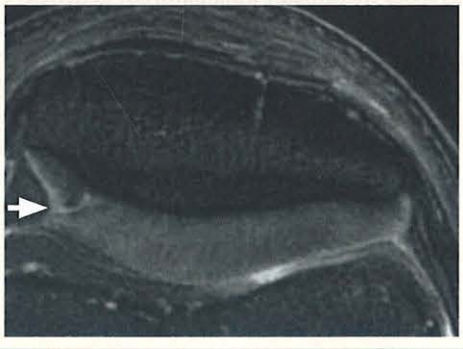

FIGURA 9-57. Classificação de lesão condral do joelho modificada da ICRS. As setas nas imagens de RM representam as alterações de cartilagem correspondentes aos achados macroscópicos e artroscópicos.



FIGURA 9-58. OA do tornozelo. Radiografias simples do tornozelo, incidências perfil (**A**) e oblíqua (**B**). Paciente de 49 anos, do sexo masculino, com história de fratura do pilão tibial há 20 anos, evoluindo com OA da articulação tibiotársica, caracterizada por redução completa da interlinha articular, esclerose, irregularidades ósseas e geodos subcondrais, com osteófitos marginais.

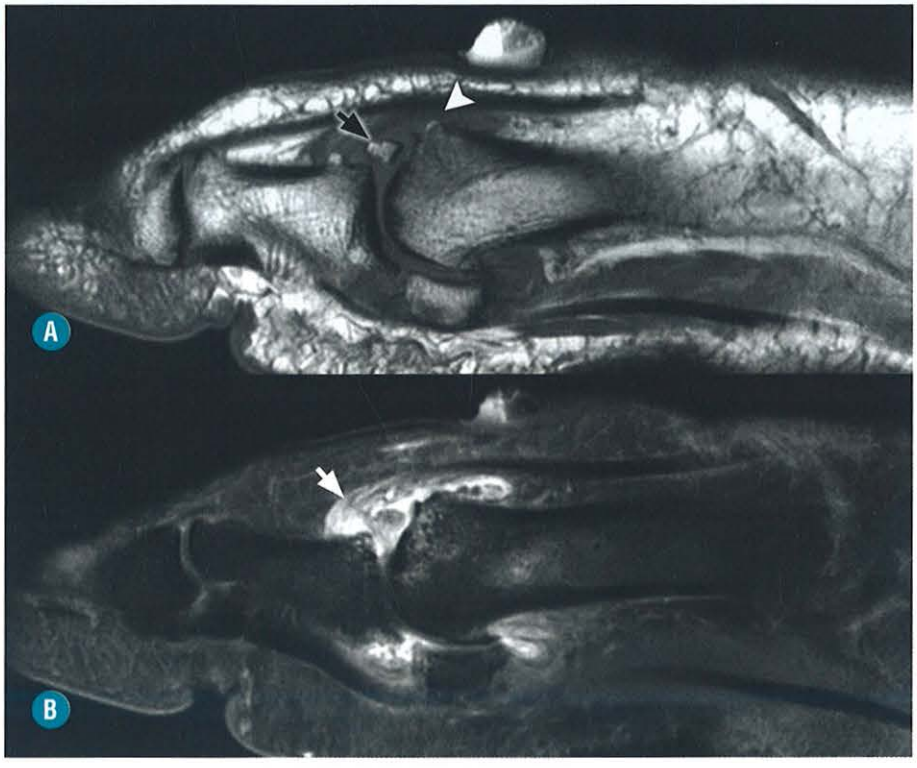

FIGURA 9-59. *Hallux rigidus.* RM do hálux, imagens sagitais ponderadas em T1 (**A**) e T2 com saturação do sinal da gordura (**B**). Observe a redução do espaço articular MTF do hálux, com esclerose/edema do osso subcondral e a presença de um osteófito dorsal (*ponta de seta branca*), típico do *hallux rigidus*. Também há um fragmento ósseo intra-articular (*seta preta*) e derrame articular MTF (*seta branca*).

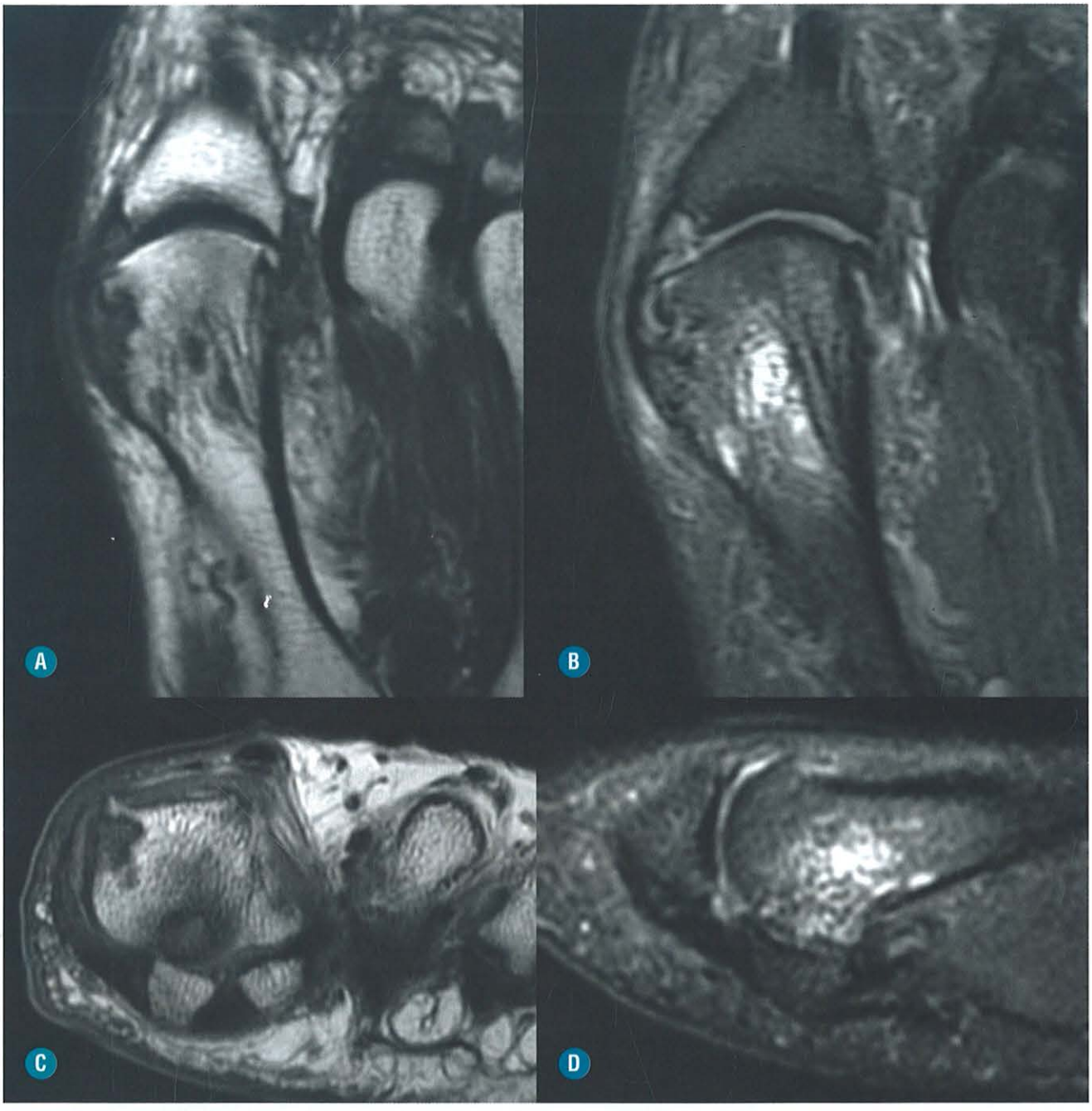

FIGURA 9-60. OA relacionada ao hálux valgo. RM do hálux, imagens axiais ponderadas em T1 (**A**) e T2 com saturação do sinal da gordura (**B**), coronal ponderada em T1 (**C**) e sagital ponderada em T2 com saturação de gordura (**D**). Presença de hálux valgo com redução da espessura condral da articulação MTF do hálux, osteófitos marginais e edema/cistos ósseos na cabeça metatarsiana. Também se observam alterações degenerativas entre os sesamoides (especialmente o medial) e a cabeça metatarsiana, com redução da espessura condral e os osteófitos.

Não é possível, no entanto, no atual momento, entender a real importância dessa avaliação precoce da RM em relação à possibilidade de frear a progressão clínica e anatômica da OA.

LITERATURA RECOMENDADA

1. Banks SE. Erosive osteoarthritis: a current review of a clinical challenge. Clin Rheumatol. 2010;29:697,706,703.
2. Batra S, Batra M, McMurtrie A et al. Rapidly destructive osteoarthritis of the hip joint: a case series. J Orthop Surg. 2008;3:3. Published online 2008 January 11.
3. Blankenbaker D, Tuite MJ. MR Imaging of Early Hip Joint Degeneration. Magn Reson Imaging Clin N Am 2011;19: 365–37.
4. Braun HJ, Gold GG. Diagnosis of osteoarthritis: imaging. Bone 2012;51:278-288.
5. Burstein D, Gray M, Mosher T el al. Measures of Molecular Composition and Structure in Osteoarthritis. Radiol Clin N Am. 2009;47:675-686.
6. Crema MD, Roemer F W, Marra, MD et al. Articular cartilage in the knee: current MR imaging techniques and applications in clinical practice and research. RadioGraphics. 2011;31:37-62.

7. Crema MD, Roemer FW, Marra MD. MR imaging of intra and periarticular soft tissues and subchondral bone in knee osteoarthritis. Radiol Clin N Am. 2009;47:687-701.
8. Englund M, Guermazi A, Lohmander SL. The role of the meniscus in knee osteoarthritis: a cause or consequence? Radiol Clin N Am. 2009;47:703-712.
9. Feydy A, Pluot E, Guerini H et Al. Osteoarthritis of the wrist and hand and spine. Radiol Clin N Am. 2009;47:723-759.
10. Guermazi A, Burstein D, Conaghan P et al. Imaging in osteoarthritis. Rheum Dis Clin N Am. 2008;34:645-687.
11. Hunter DJ. Insights from Imaging on the epidemiology and pathophysiology of osteoarthritis. Radiol Clin N Am. 2009;47: 539-551.
12. Hunter DJ, Wilson DR. Role of alignment and biomechanics in osteoarthritis and implications for imaging. Radiol Clin N Am. 2009;47:553-566.
13. Iagnocco A, Naredo E. Osteoarthritis: research update and clinical applications. Rheumatology (Oxford) 2012;51(Suppl 7):vii2-vii5.
14. Keen H, Conaghan P. Ultrasonography in osteoarthritis. Radiol Clin N Am. 2009;47:581-594.
15. Le Graverand MPHR, Mazzuca S, Duryea J et al. Radiographic-based grading methods and radiographic measurement of joint space width in osteoarthritis. Radiol Clin N Am. 2009;47: 567-579.
16. Link TM. MR imaging in osteoarthritis: hardware, coils, and sequences. Radiol Clin N Am. 2009;47:617-632.
17. Loeser RF, Goldring SR, Scanzello CR et al. Osteoarthritis: a disease of the joint as an organ. Arthritis & Rheumatism. June 2012;64(6):1697-1707.
18. Mamisch T, Zilkens C, Siebenrock K et al. MRI of hip Osteoarthritis and implications for surgery. Radiol Clin N Am. 2009;47:713-722.
19. Omoumi P, Mercier GA, Lecouvet F el al. CT arthrography, MR arthrography, PET, and scintigraphy in osteoarthritis. Radiol Clin N Am. 2009;47:595-615.
20. Schweitzer M, Sheikh A. Imaging in pre- and post-operative assessment in joint preserving and replacing surgery. Radiol Clin N Am. 2009;47:761-775.
21. Vande Berg BC, Lecouvet FE, Maldague B, Malghem J. MR appearance of cartilage defects of the knee: preliminar results of a spiral CT arthrography-guided analysis. Eur Radiol. 2004;14:208-214.
22. Vande Berg BC, Lecouvet FE, Malghem J. Frequency and topography of lesions of the femoro-tibial cartilage at spiral CT arthrography of the knee: a study in patients with normal knee radiographs and without history of trauma. Skeletal Radiol. 2002;31:643-649.
23. Walker EA, Davis D, Mosher T. Rapidly Progressive Osteoarthritis: Biomechanical Considerations. Magn Reson Imaging Clin N Am. 2011;19:283-294.
24. Watt I, Dieppe P. Osteoarthritis revisited. Skeletal Radiol. 1990; 19:1-3.
25. Watt I. Osteoarthritis revisited — again! Skeletal Radiol. 2009; 38:419-423.



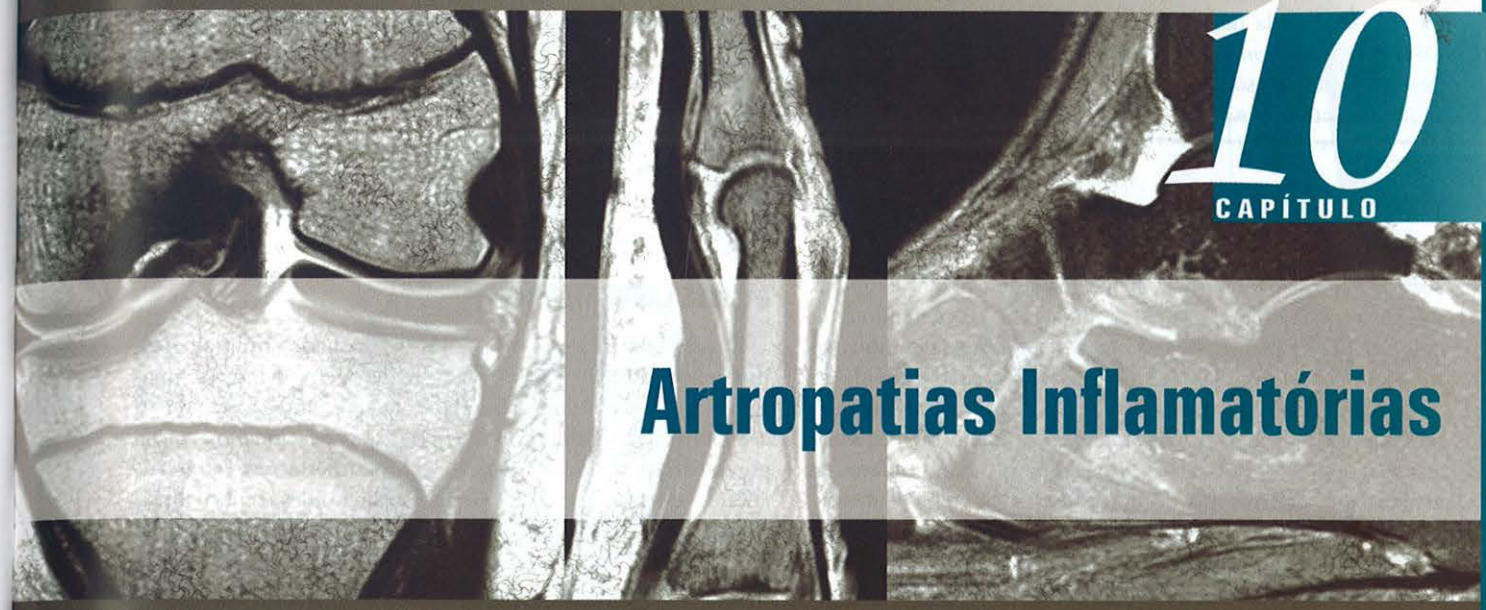

10 CAPÍTULO

Artropatias Inflamatórias

Marcelo Bordalo Rodrigues
Clarissa Canella

INTRODUÇÃO

As artropatias inflamatórias são caracterizadas por inflamação de uma variedade de tecidos componentes das articulações, bainhas tendíneas, bursas, inserções tendíneas e ligamentares que podem evoluir para anquilose, destruição óssea e deformidade articular, levando a um importante comprometimento das atividades rotineiras e da qualidade de vida dos pacientes. Essas doenças apresentam graus variados de comprometimento sistêmico de causa multifatorial, estando fortemente relacionadas com as desordens imunológicas. Na última década, houve grandes avanços na efetividade das terapias dessas afecções e, consequentemente, no diagnóstico precoce, especialmente por imagem. Neste capítulo, apresentaremos as manifestações clínicas e a fisiopatologia dessas doenças e um maior enfoque aos achados de imagem que as caracterizam. O radiologista deve estar familiarizado com a fisiopatologia dessas doenças e a anatomia das estruturas envolvidas, aplicando este conhecimento aos métodos por imagem, permitindo a adequada interpretação de seus achados e o diferencial com outras afecções.

ARTRITE REUMATOIDE

INTRODUÇÃO

A artrite reumatoide (AR) é uma doença inflamatória crônica que afeta homens e mulheres de todas as idades, com início mais comumente entre 35 e 50 anos, e apresenta curso clínico caracterizado por acometimento insidioso das articulações sinoviais do esqueleto apendicular e axial (especialmente da coluna cervical), podendo evoluir para deformidades, marco importante da doença.

Apresenta prevalência de cerca de 1%, sendo três vezes mais comum em mulheres e em parentes de primeiro grau, evidenciando um componente hereditário nessa doença, além de fatores imunológicos, endócrinos e até mesmo psicológicos.

FISIOPATOLOGIA

A fisiopatogenia da doença se inicia através da inflamação da membrana sinovial, bursas e tendões, das articulações do tipo diartrose, que são articulações que apresentam grande mobilidade, notadamente, as articulações dos punhos, as metacarpofalangianas e interfalangianas das mãos, joelhos, ombros, cotovelos, quadris e as articulações metatarsofalangianas e interfalangianas dos pés.

A lesão histológica caracteriza-se por hipervascularizaçao, angiogênese e proliferação inflamatória da membrana sinovial, que se denomina *pannus*, acometendo por contiguidade a cartilagem articular subjacente e o osso subcondral, acarretando destruição das estruturas periarticulares por meio da produção de enzimas proteolíticas e citocinas, principal deles o TNF-alfa; e evoluindo, consequentemente, para deformidade articular.

Estruturalmente, em uma primeira fase, há inflamação sinovial, capsular e das inserções ligamentares e tendíneas periarti-

culares. À medida que o processo inflamatório aumenta, há formação do *pannus* nas inserções capsuloligamentares que podem levar a erosões na margem das superfícies articulares. Posteriormente, o *pannus* pode proliferar-se pela articulação com erosões condrais (Fig. 10-1).

QUADRO CLÍNICO

Embora o curso clínico seja extremamente variável, a doença costuma apresentar-se inicialmente por dor articular e rigidez, notadamente matinal por mais de uma hora, acometendo mais comumente as pequenas articulações das mãos e punhos simetricamente, intercalando episódios de remissão e atividade.

Outras articulações podem ser envolvidas menos frequentemente e de forma assimétrica como o joelho, as pequenas articulações dos pés, as articulações temporomandibulares, as articulações cervicais superiores (presentes em até 70% dos casos) e, mais tardiamente, os ombros e cotovelos.

Essas alterações podem vir acompanhadas de manifestações sistêmicas como mal-estar, fadiga, mais raramente febre baixa e esplenomegalia e linfadenopatia, caracterizando uma síndrome de mononucleose. Outras manifestações extra-articulares são observadas como nódulos reumatoides subcutâneos, pericardite, derrame pleural, comprometimento do parênquima pulmonar (BOOP e fibrose intersticial difusa), síndrome do túnel do carpo e glomerulonefrite.

Os critérios diagnósticos mais utilizados foram propostos pelo grupo ARA (American Rheumatism Association) em 1987, modificados pelo ACR (American College of Rheumatology) e EULAR (European League Against Rheumatism) em 2010 e são descritos na Tabela 10-1.

EXAMES LABORATORIAIS

O processo inflamatório da AR é mediado, imunologicamente, por autoanticorpos, o principal deles o fator reumatoide, que é encontrado na maioria dos pacientes (cerca de 70 a 80%) e cujos altos títulos séricos estão relacionados com a gravidade da doença articular e das manifestações extra-articulares, especialmente os nódulos reumatoides, sendo considerado um elemento de mau prognóstico da doença. O fator reumatoide está presente apenas após seis meses de evolução da doença, ao contrário dos anticorpos anti-CCP presentes em fases bem iniciais. Esses anticorpos apresentam alta especificidade para a doença, no entanto seus níveis séricos não são claramente relacionados com o prognóstico.

TABELA 10-1. Critérios Diagnósticos da Artrite Reumatoide

	Escore
Critérios diagnósticos da Artrite Reumatoide segundo ACR e EULAR – 2010 (Pacientes com sinais clínicos de sinovite em pelo menos 1 articulação sem causa previamente definida)	
Escore maior ou igual a 6/10 é diagnóstico de artrite reumatoide	
A. Acometimento articular (confirmação por imagem recomendada)	0
1 grande articulação	
2 a 10 articulações	1
1 a 3 pequenas articulações (com ou sem grandes articulações)	2
4 a 10 pequenas articulações (com ou sem grandes articulações)	3
mais de 10 articulaçoes (pelo menos 1 pequena articulação)	5
B. Sorologia (pelo menos um teste é necessário)	
FR e anti-CCP negativos	0
FR ou anti-CCP baixos títulos	2
FR ou anti-CCP altos títulos	3
C. Reagentes da fase aguda (pelo menos um teste é necessário)	
Proteína C reativa e VHS normais	0
Proteína C reativa ou VHS aumentados	1
D. Duração dos sintomas	
Menos de 6 semanas	0
Igual ou mais de 6 semanas	1

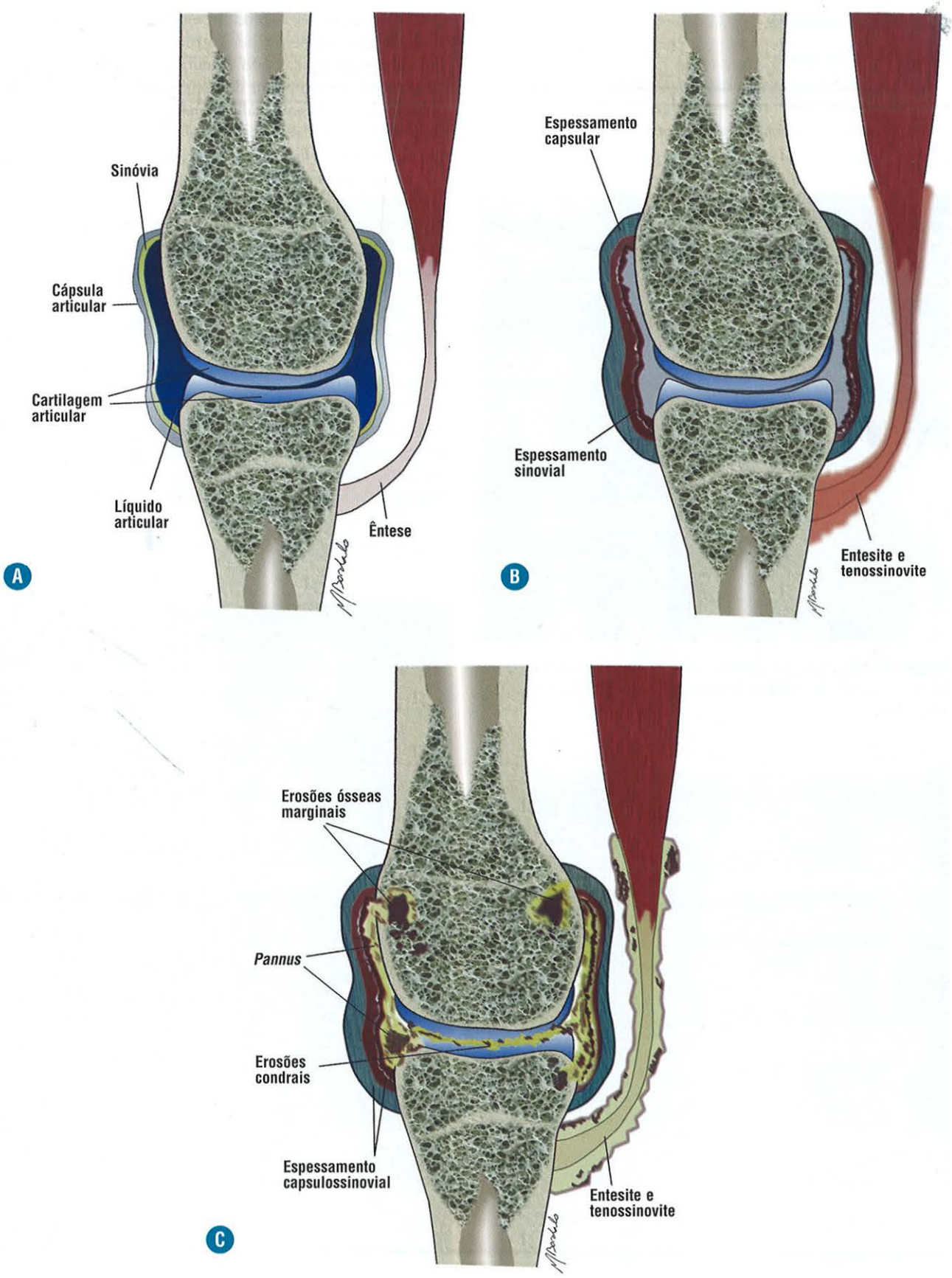

FIGURA 10-1. Acometimento articular pela artrite reumatoide – esquemas anatômicos. **A**, Anatomia normal da articulação sinovial. **B**, Acometimento inicial da AR – espessamento capsulossinovial, tenossinovite e entesites junto à articulação. **C**, Acometimento avançado pela AR – formação do *pannus* inflamatório (capsulossinovial e tendíneo), com consequentes erosões ósseas marginais e erosões condrais.

ACHADOS DE IMAGEM

Radiologia Simples

As lesões radiológicas elementares da artrite reumatoide são:

- Rarefação óssea reacional à hiperemia sinovial sendo proporcional à intensidade e duração da doença (Figs. 10-2 e 10-3).
- Erosões marginais localizadas em regiões ósseas intra-articulares não recobertas por cartilagem e, consequentemente, menos protegidas. São visualizadas após 6 a 12 meses de evolução e, com o passar do tempo, determinam o acometimento da cartilagem localizada nas porções mais centrais das superfícies articulares (Figs. 10-4 e 10-5).
- Redução difusa da interlinha articular secundária à degradação da cartilagem por enzimas proteolíticas liberadas pela sinovite (Fig. 10-6).
- Deformidades e subluxação articular resultantes das lesões capsuloligamentares e consequente frouxidão (Fig. 10-7).
- Destruição articular e anquilose (Fig. 10-8).

As lesões da artrite reumatoide são tipicamente bilaterais e simétricas nas mãos, em especial nas articulações metacarpofalangianas e interfalangianas proximais, sendo a face radial das cabeças do segundo e do terceiro metacarpos os locais de predileção para o acometimento inicial. Vale ressaltar que as articulações interfalangianas distais são muito raramente acometidas (Fig. 10-9). Com a evolução, deformidades articulares típicas podem ser evidenciadas como: deformidade em botoeira (hiperflexão da interfalangiana proximal e hiperextensão da distal), deformidade em pescoço de cisne (hiperextensão da interfalangiana proximal e hiperflexão da distal), deformidade do tipo "soprar do vento" (desvio ulnar, subluxação palmar e



FIGURA 10-2. Acometimento precoce da AR – rarefação óssea. Radiografia do pé mostra rarefação óssea periarticular junto às articulações metatarsofalangianas.



FIGURA 10-3. Acometimento precoce da AR – tumefação de partes moles. Radiografia da mão demonstra aumento de partes moles junto à articulação interfalangiana proximal (*setas*), indicando espessamento capsulossinovial.



FIGURA 10-4. Erosões marginais da AR – presença de erosões ósseas marginais (*setas*) junto às articulações metacarpofalangianas e interfalangiana proximal. Repare que os espaços articulares ainda estão conservados.

flexão das articulações metacarpofalangianas) e a deformidade em "Z" (hiperflexão da articulação metacarpofalangiana e hiperextensão da interfalangiana) (Figs. 10-7, 10-10 e 10-11).

No punho, as erosões do processo estiloide ulnar devem ser pesquisadas de maneira sistemática, pois representam uma alteração precoce importante resultante da sinovite radiocarpal ou tenossinovite do extensor ulnar do carpo (Figs. 10-12 e 10-13). Os ossos do carpo podem ser acometidos de maneira aleatória, e as deformidades como inclinação radial, subluxação dorsal da ulna, destruição óssea e anquilose intercárpica são frequentes na doença avançada.

Nos pés, as primeiras erosões devem ser procuradas na face lateral da cabeça do quinto metatarso, bem como na face medial dos outros metatarsos (Fig. 10-14). As articulações interfalangianas proximais são raramente envolvidas com exceção do primeiro pododáctilo (Fig. 10-15). As deformidades articulares mais comumente identificadas na doença avançada são a dorsoflexão e a subluxação lateral dos dedos.

No esqueleto axial, a diástase C1-C2 ou ainda subluxação lateral rotatória de C1-C2 secundária à rotura do ligamento transverso é observada em cerca de 10% dos casos após três anos de evolução (Fig. 10-16). Erosões do processo odontoide e impressão basilar também podem ser observadas (Fig. 10-17).

Após um ano de evolução, cerca de 20% dos pacientes apresentam acometimento de uma grande articulação; após três anos, a frequência aumenta para 40% e, após seis anos, chega a



FIGURA 10-5. Erosões marginais da AR – fase mais avançada. Radiografia do pé com extensas erosões marginais junto às articulações metatarsofalangianas (*setas*). Observe a destruição do espaço articular do quinto raio.



FIGURA 10-6. AR – Erosões marginais e redução do espaço articular. Radiografia da mão demonstra erosões ósseas marginais do 2º ao 5º dedo (*setas*) com redução dos espaços articulares metacarpofalangianos adjacentes.



FIGURA 10-7. Deformidade crônica pela AR. Radiografia da mão mostrando intensa rarefação óssea, erosões marginais e destruição articular metacarpoangiana com subluxações e desvios ulnares do 2º ao 5º dedo (deformidade em "soprar do vento"). Observe também o aumento de partes moles junto ao carpo, associado a erosões ósseas marginais e redução das interlinhas articulares no carpo.



FIGURA 10-8. Acometimento crônico pela AR. Radiografia do punho com fusão completa de todas as articulações do carpo, assim como das articulações carpometacarpais do 2º e 3º raios.

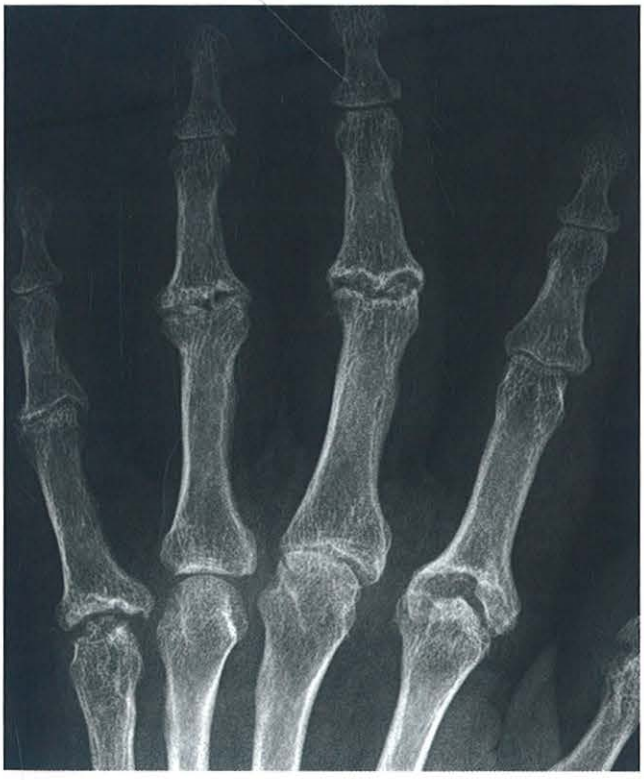

FIGURA 10-9. Distribuição típica da AR na mão. Radiografia da mão. Observe o acometimento das articulações metacarpofalanginas e interfalangianas proximais, com aspecto preservado das interfalangianas distais.



FIGURA 10-10. Deformidade em "Z" pela AR. Radiografia da mão. Observe a hiperflexão das articulações interfalangianas proximais e hiperextensão das interfalangianas distais.



FIGURA 10-11. Deformidade em "soprar do vento" pela AR. Radiografia da mão demonstra desvios ulnares, hiperflexões e subluxações palmares das articulações metacarpofalangianas.



FIGURA 10-12. Acometimento precoce pela AR no punho – erosões no processo estiloide ulnar. Radiografia do punho com erosões no processo estiloide ulnar (*setas*).



FIGURA 10-14. Acometimento precoce típico pela AR no pé – erosões na cabeça do quinto metatarso. Radiografia do pé demonstram erosões na face lateral da cabeça do quinto metatarso (*seta*).



FIGURA 10-13. Acometimento precoce pela AR no punho – erosões no processo estiloide ulnar. Radiografia do punho com erosão no processo estiloide ulnar (*seta*).



FIGURA 10-15. Acometimento típico pela AR no pé. Radiografia do pé demonstra erosões marginais na articulação interfalangiana do hálux (*setas*).

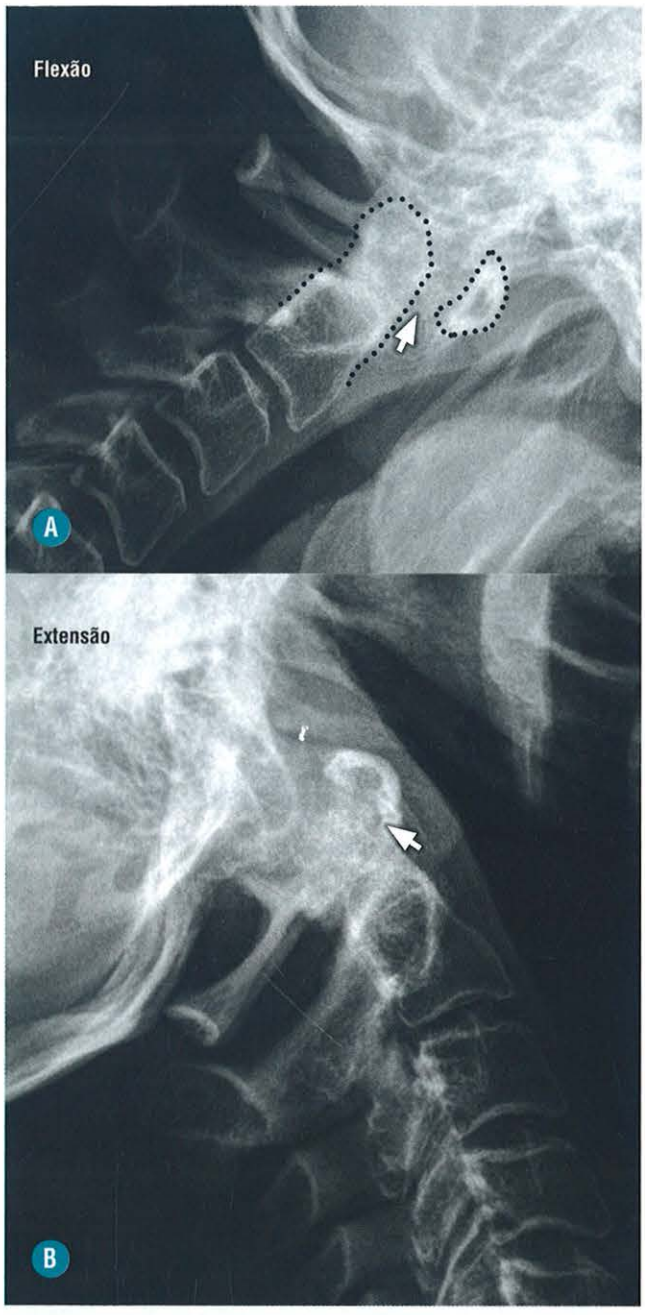

FIGURA 10-16. Acometimento atlantoaxial pela AR – subluxação. Radiografia da coluna cervical em flexão (**A**) e extensão (**B**) mostram aumento do espaço entre o odontoide e o arco anterior de C1 na flexão (*setas*).

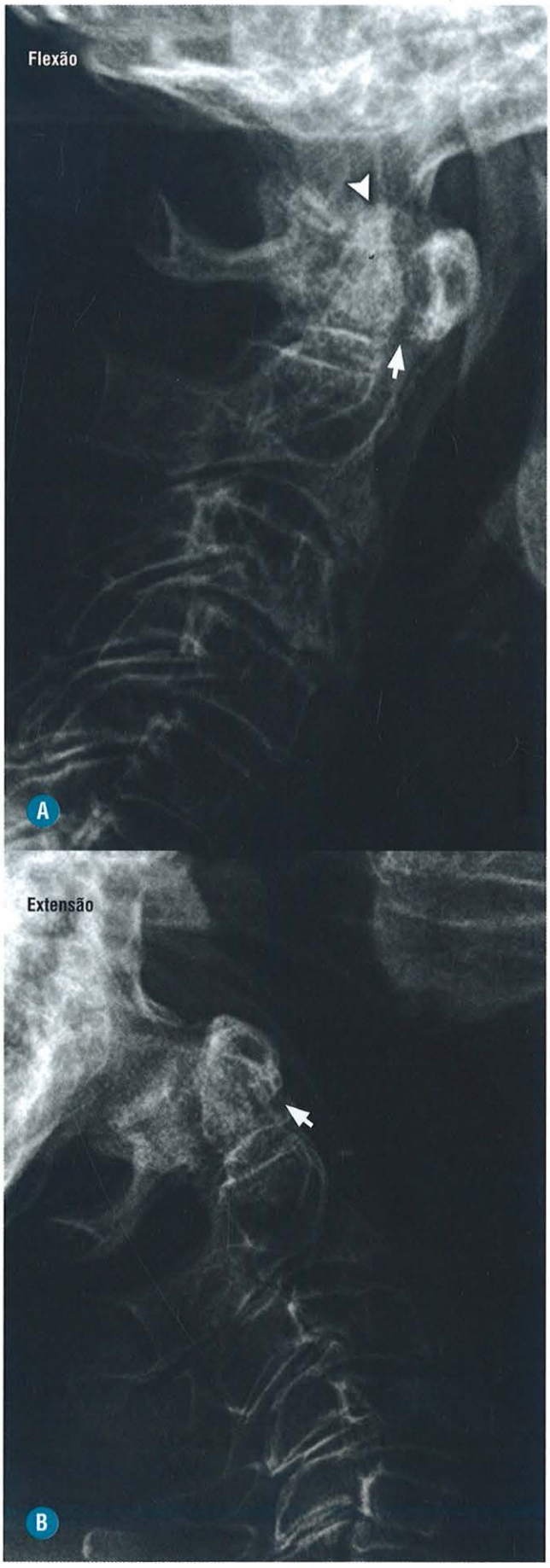

FIGURA 10-17. A-B. Acometimento atlantoaxial pela AR – erosão e subluxação. Radiografia da coluna cervical em flexão e extensão demonstram aumento do espaço entre o odontoide e o arco anterior de C1 na flexão (*setas*), assim como erosões na ponta do processo odontoide (*ponta de seta*).

50%. A articulação do ombro é a mais comumente acometida, seguida pelo cotovelo, quadril e joelho, sempre se apresentando por erosões marginais, rarefação óssea periarticular e evoluindo para destruição da articulação (Figs. 10-18 a 10-21).

Ultrassonografia

Nos últimos anos, foram observadas importantes evoluções tecnológicas em termos ultrassonográficos e o aparecimento de transdutores de frequências superiores a 7,5 MHz, permitindo a melhor avaliação de estruturas superficiais como os tendões, ligamentos e pequenas articulações.

A utilização da US na abordagem da artrite reumatoide tem sido discutida recentemente na literatura, principalmente no acometimento de início precoce, definida como a doença com menos de dois anos de evolução.

A US tem sido descrita como uma ferramenta diagnóstica muito útil e considerada por alguns autores como o exame padrão-ouro na abordagem da AR. Além da utilidade diagnóstica, a US permite também guiar a infiltração local de corticoide, minimizando o risco de lesão tendinosa iatrogênica.

São achados ultrassonográficos comuns da artrite reumatoide: tenossinovites, muitas vezes complicadas por roturas tendíneas; nódulos reumatoides e erosões ósseas (Figs. 10-22, 10-23 e 10-24). A US permite, ainda, a identificação da sinovite, caracterizada como espessamento sinovial (tecido hipoecogênico, intra-articular, não compressível a pressão do transdutor) podendo ou não estar associado a derrame articular. A sinovite é mais frequente nas articulações metacarpofalangianas e, quando associada à inflamação aguda, apresenta sinais de hipervascularização ao estudo com Power Doppler (Figs. 10-23, 10-25 e 10-26).

Atualmente, com utilização de transdutores de alta frequência (superior a 10 MHz) e com o advento do Power Doppler, tornou-se possível a avaliação da atividade inflamatória do



FIGURA 10-19. Acometimento do joelho pela AR. Radiografia do joelho evidencia erosão condral difusa das articulações femorotibiais, com irregularidades e esclerose óssea.



FIGURA 10-18. Acometimento do ombro pela AR. Radiografia do ombro demonstra erosão condral difusa da cabeça umeral, rarefação óssea e erosões ósseas no arco coracoacromial, com remodelação associada.



FIGURA 10-20. Acometimento do quadril pela AR. Radiografia do quadril exibe erosão condral difusa da articulação femoroacetabular, com deformidade em valgo do colo femoral e erosões marginais do acetábulo, com consequente remodelação óssea.



FIGURA 10-21. Acometimento do cotovelo pela AR. Radiografia do cotovelo mostra rarefação óssea e destruição articular com erosões marginais, especialmente na cabeça do rádio. Observe também a deformidade em valgo do cotovelo.

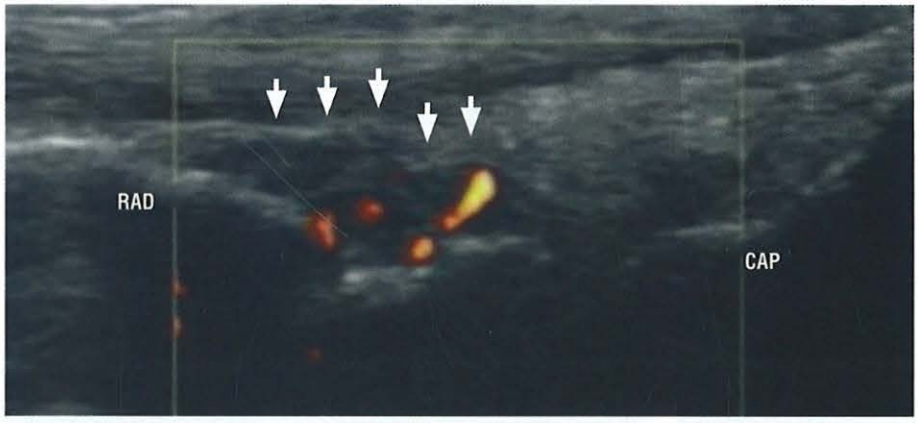

FIGURA 10-22. Ultrassom – AR. Ultrassonografia do cotovelo evidencia espessamento sinovial (*setas*) com aumento do fluxo sanguíneo ao Power Doppler. RAD: rádio, CAP: capítulo.

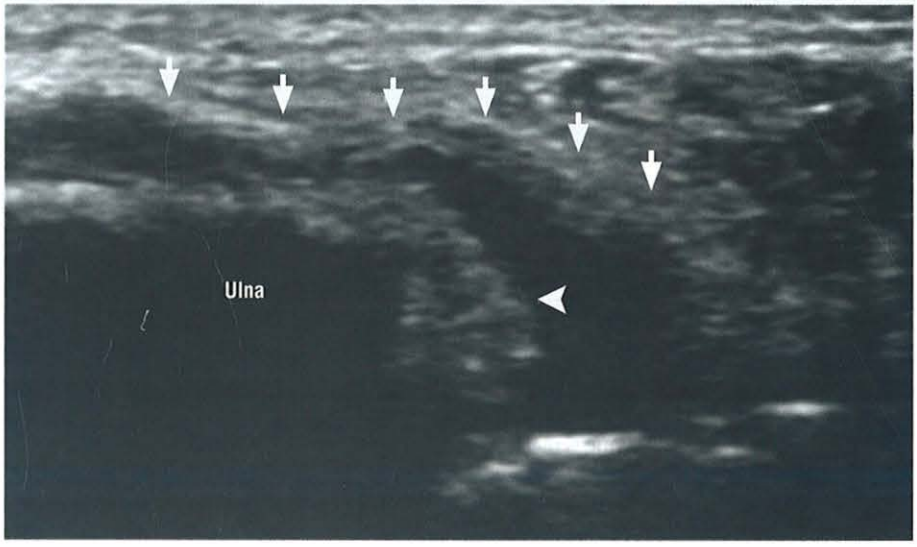

FIGURA 10-23. Ultrassom – AR. Ultrassonografia do cotovelo mostra espessamento sinovial e derrame articular (*setas*) com esclerose e deformidade óssea da ulna (*ponta de seta*).

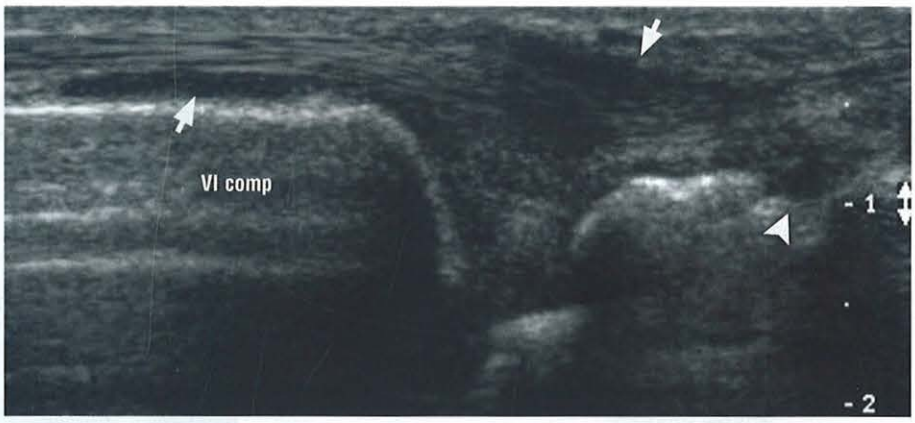

FIGURA 10-24. Ultrassom – AR. Ultrassonografia do punho. Espessamento da bainha sinovial do tendão extensor ulnar do carpo (*setas*). Observe a erosão óssea no piramidal (*ponta de seta*) associada à sinovite associada (*ponta de seta*). VI comp: VI compartimento.

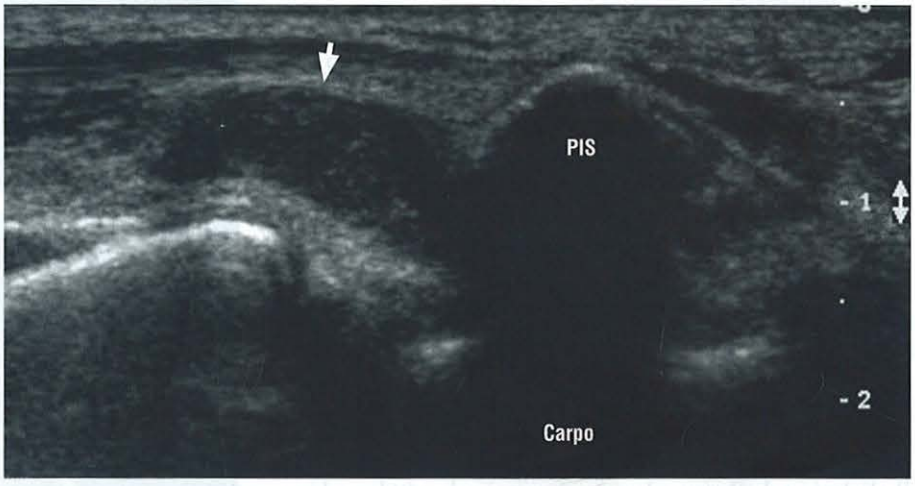

FIGURA 10-25. Ultrassom – AR. Ultrassonografia do punho mostra espessamento sinovial e líquido no recesso articular pisopiramidal (*seta*). PIS: pisiforme.

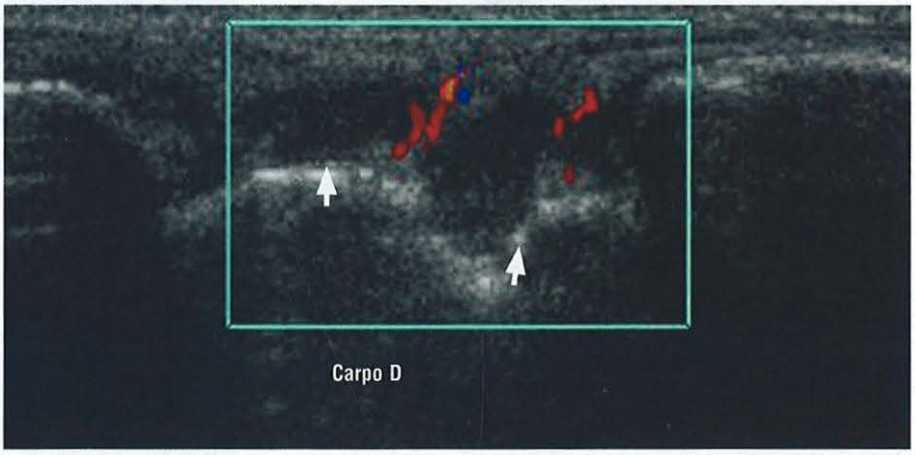

FIGURA 10-26. Ultrassom – AR. Ultrassonografia do punho evidencia espessamento sinovial e derrame articular junto ao piramidal (*setas*), com erosão óssea marginal e aumento do fluxo sanguíneo ao Doppler.

pannus sinovial. Essa avaliação é feita pelo estudo da vascularização sinovial, permitindo também a diferenciação da proliferação sinovial de origem degenerativa da proliferação sinovial inflamatória e destrutiva de origem reumatológica. O Power Doppler apresenta algumas vantagens em relação ao Doppler colorido, como a maior sensibilidade a fluxos lentos e a melhor resolução espacial. As áreas que devem ser avaliadas são: articulações radioulnar, mediocarpal, metacarpofalangianas e interfalangianas proximais do 2º ao 5º dedo. O escore quantitativo da vascularização sinovial descrito na literatura tem sido bastante utilizado (Tabela 10-2).

Ressonância Magnética e Tomografia Computadorizada

Após o desenvolvimento de drogas capazes de reduzir ou até mesmo frear a progressão da doença, modificando, assim, o seu prognóstico, o diagnóstico precoce da artrite reumatoide tornou-se essencial, antes que as lesões articulares destrutivas

TABELA 10-2. Escore Quantitativo da Vascularização Sinovial na Artrite Reumatoide

Escore	*Sinais de vascularização no power Doppler*
0	sem evidências de vascularização
1	vascularização presente em menos de 1/3 do volume sinovial estudado
2	vascularização presente em 1/3 a 2/3 do volume sinovial estudado
3	vascularização presente em mais de 2/3 do volume sinovial estudado

se desenvolvam. Apresentando maior sensibilidade que o exame clínico, a ressonância magnética (RM) permite a detecção precoce da sinovite, identificadas como espessamento sinovial e realce ao contraste paramagnético (Fig. 10-27).

Com a evolução da doença, a identificação precoce das erosões ósseas por RM também foi descrita, assim como sua mensuração. Segundo alguns estudos, o edema da medula óssea pode ser considerado pré-erosivo e visualizado em cerca de dois anos antes que do aparecimento da erosão na radiografia convencional (Figs. 10-28, 10-29 e 10-30).

A tomografia computadorizada é considerada o melhor método para detectar as erosões ósseas, sendo mais sensível que a radiografia convencional em virtude de sua melhor resolução espacial (Fig. 10-31). No entanto, os Colégios Americanos de Radiologia e de Reumatologia atentam aos altos índices de radiação ionizante, devendo ser utilizada com critério.

DIAGNÓSTICO DIFERENCIAL

O diagnóstico diferencial da artrite reumatoide é bem amplo e, por vezes, complexo, incluindo as artrites inflamatórias crônicas, as alterações articulares degenerativas e as secundárias à deposição de microcristais. As características radiológicas básicas de cada uma dessas doenças estão listadas na Tabela 10-3, com o objetivo de tornar mais didática essa diferenciação.

ESPONDILOARTROPATIAS SORONEGATIVAS

INTRODUÇÃO

As espondiloartropatias ou espondiloartrites, segundo a nova classificação do Assessment of Spondyloarthritis International Society (ASAS), constituem um grupo de doenças que apresentam características clínicas em comum bem como a associação com o alelo HLA-B27. São representantes desse grupo de doenças: a espondilite anquilosante, a artrite psoriásica, as artrites reativas (antigamente chamada síndrome de Reiter), as associadas a enteropatias e as formas indiferenciadas.

FISIOPATOLOGIA

A entesopatia ou inflamação das ênteses, definida como os sítios de inserção óssea de tendões, fáscias, cápsulas e ligamen-

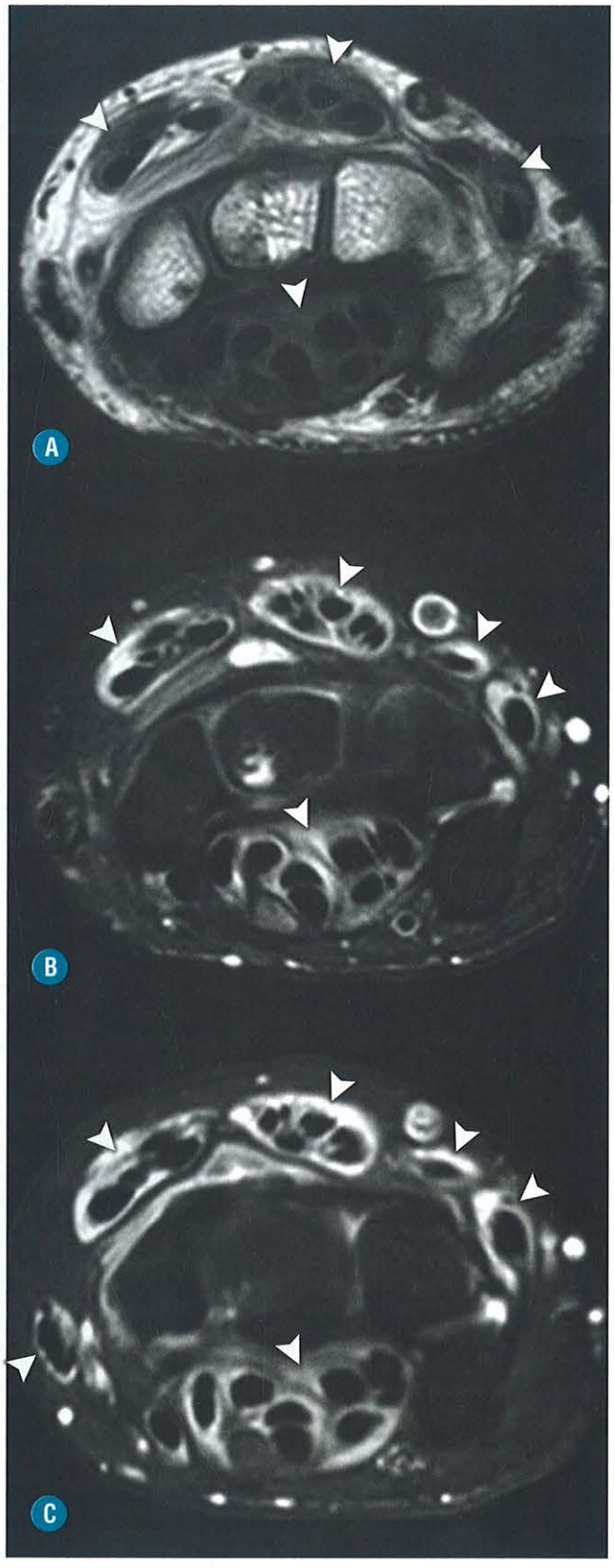

FIGURA 10-27. Ressonância magnética – Acometimento precoce da AR. RM do punho – imagens axiais ponderadas em T1 (**A**), T2 com saturação de gordura (**B**) e T1 com saturação de gordura e injeção de contraste paramagnético (**C**). Extenso espessamento da bainha sinovial dos tendões flexores e extensores com realce pós-contraste (*pontas de seta*).

TABELA 10-3. Diagnóstico Diferencial das Artrites Inflamatórias

Achados Radiológicos	*AR*	*APSO*	*ESA*	*Artrose*	*Artropatia CPPD*	*Gota*
Simetria das lesões	Sim	Possível	Possível	Sim	Sim	Sim
Erosões marginais	Muito comum	Possível	Possível	Não	Não	Raro
Proliferações ósseas	Não	Proliferações ósseas "floridas"	Proliferações ósseas "floridas"	Osteófitos	Raramente	Proliferações ósseas reacionais a um tofo
Rarefação óssea periarticular	Sim	Menos evidente	Menos evidente	Não	Não	Não
Redução da interlinha articular	Sim	Sim	Sim	Sim	Sim	Não (apenas tardiamente)
Acometimento axial	Coluna cervical	Colunas e sacroilíaca	Colunas e sacroilíaca	Colunas e sacroilíaca	Colunas	Raro
Acometimento das mãos	Metacarpo-falangiana e interfalangiana proximal	Metacarpo-falangiana, interfalangianas proximal e distal	Raro	Metacarpo-trapeziana, interfalangianas proximal e distal	Metacarpo-falangiana e escafo-trapeziana	Acometimento aleatório
Acometimento da articulação radiocárpica	Sim	Possível	Raro	Raro	Sim	Não
Entesite	Não	Sim	Sim	Não	Não	Não
Anquilose	Carpo e tarso	Dedos das mãos e pés	Raro	Não	Não	Raro
Reabsorção de falanges distais	Não	Possível	Não	Não	Não	Não

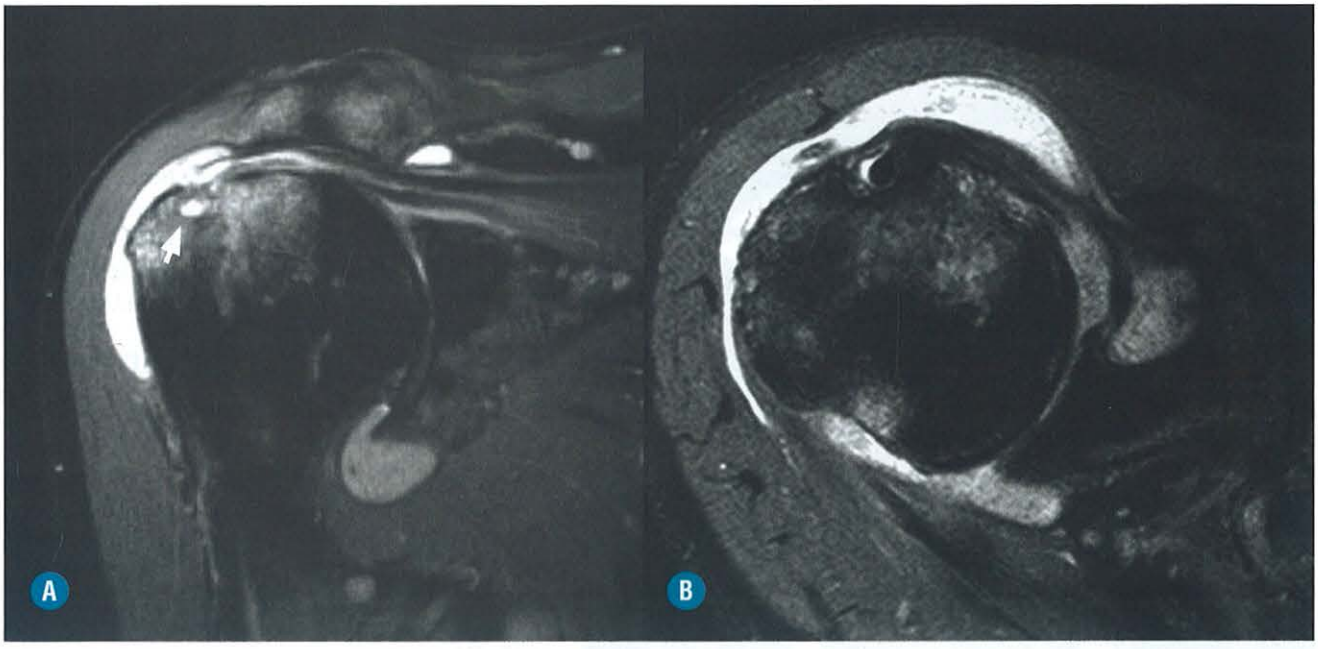

FIGURA 10-28. Ressonância magnética – acometimento precoce da AR. RM do ombro – imagens coronal (**A**) e axial (**B**) ponderadas em T2 com saturação de gordura. Edemas ósseos e erosão focal no tubérculo maior do úmero (*seta*). Observe o extenso espessamento sinovial/derrame articular da bolsa subacromial-subdeltóidea e da articulação glenoumeral.



FIGURA 10-29. RM – "Erosões precoces" da artrite reumatoide. Erosões ósseas (*setas brancas*) e espessamento sinovial com captação de contraste (*pontas de seta*) localizados nas faces radiais das cabeças do 2º e do 3º metacarpos da mão direita nas sequências pesadas em T1 no plano axial (**A**), densidade protônica com supressão de gordura nos planos axial (**B**) e coronal (**C**) e em T1 no plano axial após a injeção de gadolínio (**D**).



FIGURA 10-30. Ressonância magnética – acometimento precoce da AR. RM do tornozelo – imagem coronal, ponderada em T2, com saturação de gordura. Edema ósseo focal do maléolo lateral (*ponta de seta*) e espessamento da bainha sinovial comum dos fibulares com afilamentos tendíneos (*seta*).

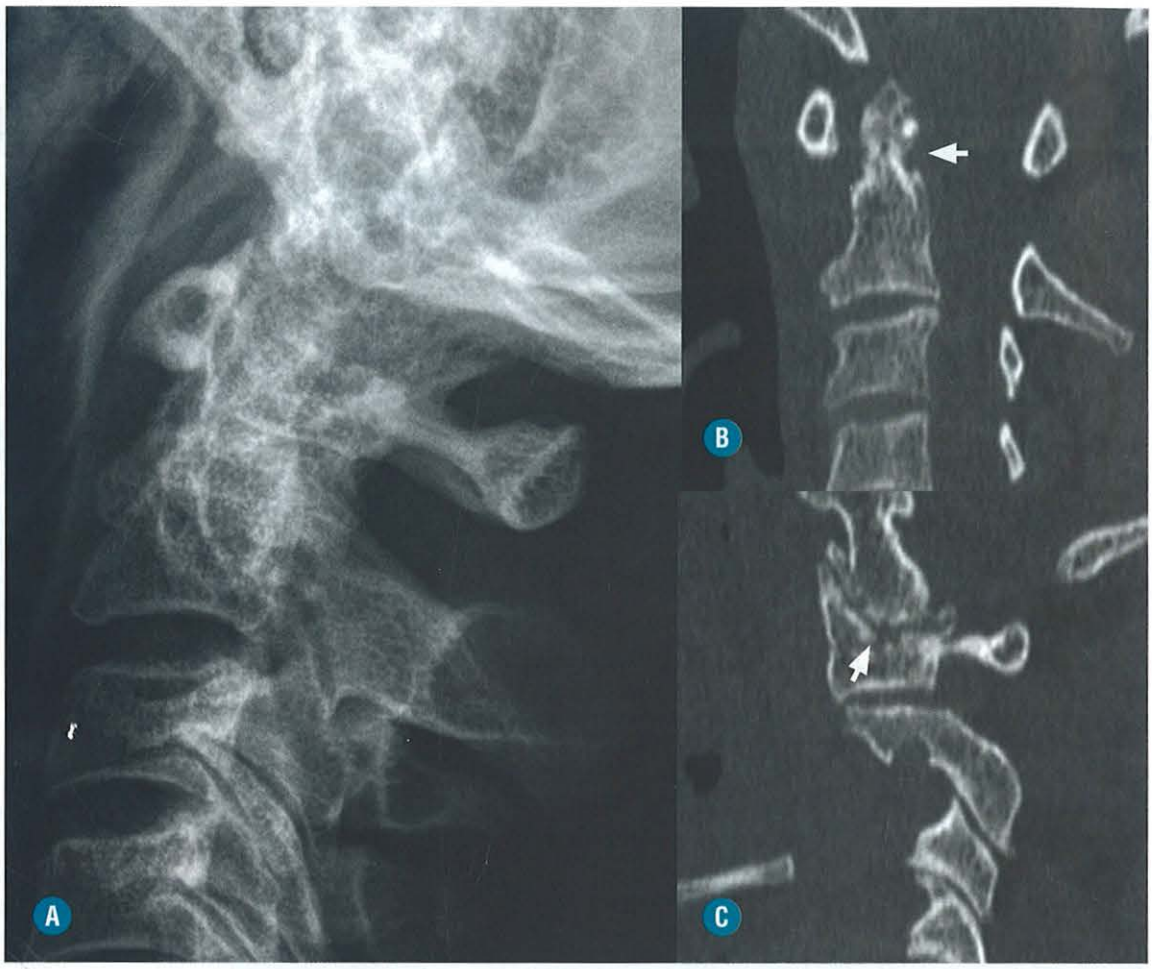

FIGURA 10-31. AR – tomografia computadorizada × radiografia simples. **A**, Radiografia da coluna cervical – leves irregularidades ósseas do processo odontoide. **B** e **C**, TC da coluna cervical – as irregularidades ósseas são mais bem caracterizadas no processo odontoide (*seta em* **B**). Também se observa discreto aumento do espaço entre o arco anterior de C1 e o processo odontoide, que não era bem caracterizado na radiografia simples. Além disso, observam-se irregularidades ósseas e redução do espaço articular entre o crânio e a massa lateral de C1 (*seta em* **C**).

tos, é o marco fundamental da doença. A inflamação dessas estruturas é seguida por osteíte reacional, caracterizada por edema ósseo, e consequente erosão associada a um processo de reparação tecidual durante o qual pode haver neoformação óssea com anquilose (Fig. 10-32).

As articulações mais acometidas são as ligamentares, como as sacroilíacas, sendo também comum o acometimento da sínfise púbica e das articulações manubrioesternais.

QUADRO CLÍNICO E CLASSIFICAÇÃO

A doença predomina em homens no final da adolescência, sendo muito raro o início das alterações após os 45 anos. Além da frequência elevada do antígeno HLA-B27 (cerca de 15% dos indivíduos que são positivos para esse antígeno acabam desenvolvendo espondilite anquilosante após exposição a um fator ambiental desconhecido), essas doenças têm em comum o acometimento inflamatório do esqueleto axial, periférico, bem como das articulações sacroilíacas e inflamação das ênteses. O quadro clínico característico é a dor lombar do tipo inflamatória, ou seja, dor lombar persistente por mais de três meses associada à rigidez matinal que melhora com a atividade física e piora com o repouso. O processo de entesite pode resultar em hipersensibilidade sobre as espinhas isquiáticas, trocanter maior, junções costocondrais e manúbrio-esternais, crista ilíaca, calcâneo e sínfise púbica. São descritas também manifestações sistêmicas comuns: oftalmológicas (30% dos indivíduos apresentam uveíte anterior aguda), pulmonares (fibrose pulmonar dos lobos superiores, principalmente após duas décadas de evolução), cardíacas (pericardite) e renais (amiloidose e nefropatia por IgA).

Dentre as espondiloartrites, a espondilite anquilosante ocupa lugar de destaque, sendo descrita separadamente segundo a classificação da European Society of Spondylarthropathy Group (ESSG) e a nova classificação do ASAS.

O diagnóstico precoce das espondiloartrites permite também o tratamento precoce, garantindo ao paciente melhor prognóstico funcional e elevando a qualidade de vida. No entanto, na maioria dos casos, o diagnóstico das espondiloartrites é realizado cerca de 5 a 8 anos após o início dos primeiros sintomas, devido ao caráter intermitente das lombociatalgias, aos achados laboratoriais inespecíficos e às alterações radiográficas tardias. Os critérios diagnósticos das espondiloartrites são listados na Tabela 10-4.

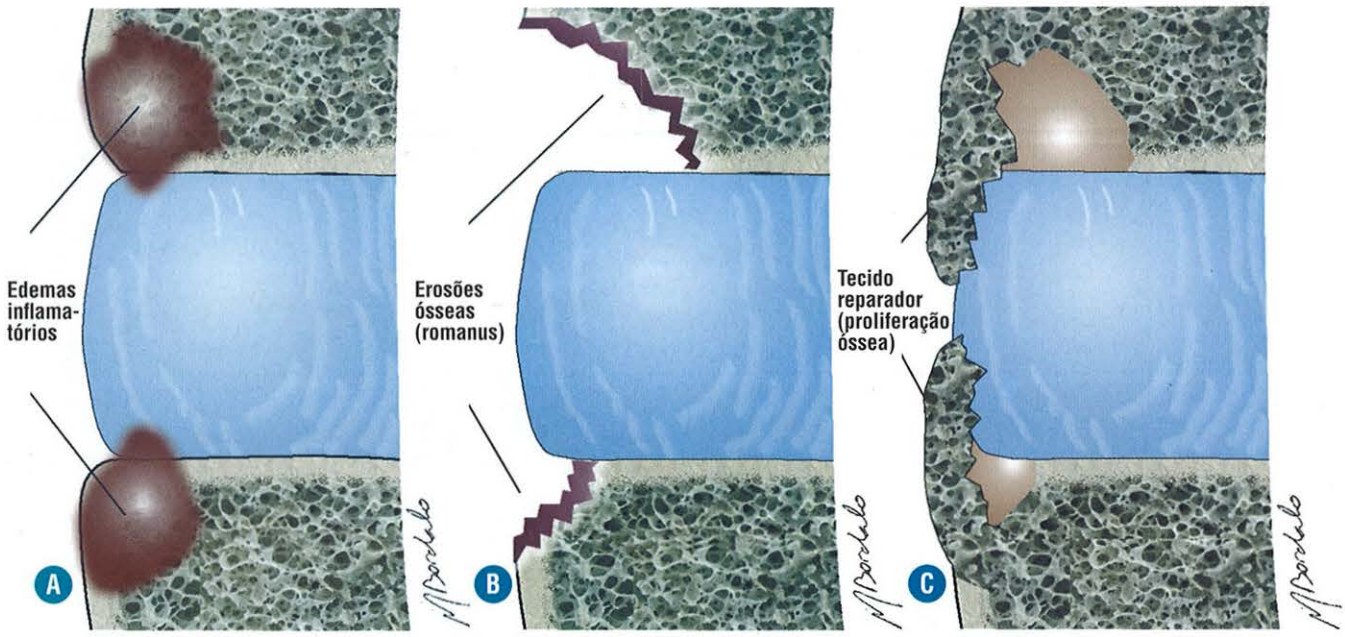

FIGURA 10-32. Acometimento pela espondiloartrite – esquemas anatômicos da coluna verterbal. **A**, Edema ósseo inflamatório no local de inserção dos ligamentos (osteíte reacional à entesite). (**B**) Erosões ósseas no local das osteítes. (**C**) Formação de tecido ósseo reparador, com formação de sindesmófitos.

EXAMES LABORATORIAIS

Tipicamente, o fator reumatoide é negativo, justificando a definição de espondiloartropatias soronegativas.

O VHS está comumente elevado, mas não reflete a atividade da doença. O antígeno HLA-B27 deve ser sempre pesquisado, pois é presente em cerca de 90% dos pacientes com espondilite anquilosante.

ACHADOS DE IMAGEM

Radiologia Simples

Os métodos de imagem têm papel importante no diagnóstico, na classificação e no acompanhamento das espondiloartrites, sendo identificadas anomalias de dois tipos: as inflamatórias, que caracterizam doença ativa, e as estruturais crônicas, podendo ser destrutivas, proliferativas ou anquilosantes.

A radiografia convencional e a tomografia computadorizada avaliam de forma mais eficiente as alterações estruturais crônicas, enquanto a doença ativa é demonstrada apenas pela ressonância magnética.

São alterações observadas na radiografia convencional nos pacientes com espondilite anquilosante:

- Esclerose subcondral precoce e simétrica das articulações sacroilíacas, mais comumente observadas nos terços inferiores e anteriores das articulações, evoluindo para erosões, com posterior acometimento da coluna lombar e torácica de forma ascendente (Figs. 10-33 e 10-34).
- Espondilite de Romanus; corresponde à erosão da face anterior dos cantos vertebrais, causada por entesite na inserção das fibras de Sharpey (fibras mais periféricas do anel fibroso) (Figs. 10-35 e 10-36).
- Aspecto de vértebra quadrada; caracterizado pela perda da concavidade anterior fisiológica dos corpos vertebrais na radiografia de perfil (Fig. 10-36).

TABELA 10-4. Critérios Diagnósticos das Espondiloartropatias

Critérios diagnósticos das Espondiloartrites segundo o grupo ASAS – 2009 (Pacientes com menos de 45 anos apresentando dor lombar por mais de três meses)

Diagnóstico imaginológico (ressonância magnética ou radiografia convencional) de sacroileíte + pelo menos um achado clínico (dos listados a seguir)
ou
HLA-B27 positivo + pelo menos dois achados clínicos (dos listados a seguir)

Achados clínicos:

- Dor lombar do tipo inflamatória
- Artrite
- Entesite (calcâneo)
- Uveíte
- Dactilite
- Psoríase
- Colite por doença de Crohn
- História familiar de espondiloartropatia
- HLA-B27
- Boa resposta a AINES
- Aumento da proteína C reativa

- Sindesmófitos que correspondem à ossificação do ligamento longitudinal, secundária ao processo de entesite, caracterizados por ossificações verticais das fibras periféricas do anel fibroso, predominando na face anterolateral dos discos intervertebrais e, com a evolução da doença, estendendo-se para a coluna toracolombar determinando o aspecto típico de coluna em bambu (Figs. 10-37, 10-38 e 10-39).

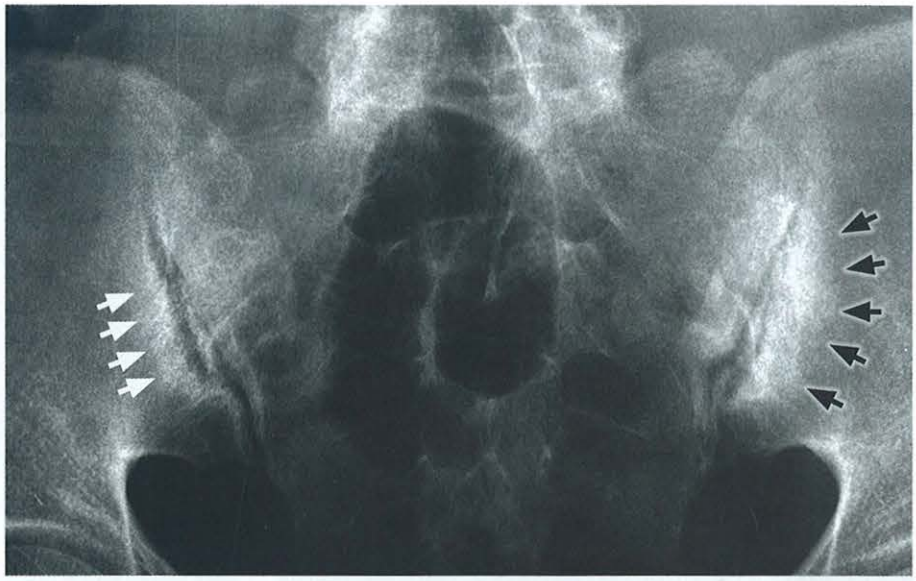

FIGURA 10-33. Sacroileíte na espondilite anquilosante – Radiografia. Aumento do espaço articular da sacroilíaca direita com irregularidades ósseas e leve esclerose (*setas brancas*). Do lado esquerdo, observam-se mínimas irregularidades ósseas e predomínio de esclerose (*setas pretas*).



FIGURA 10-34. Sacroileíte na espondilite anquilosante – TC. TC das articulações sacroilíacas – reconstruções nos planos axial (**A**) e coronal (**B**). Observa-se esclerose e redução dos espaços articulares sacroilíacos em suas porções anteriores e inferiores (setas).



FIGURA 10-35. Espondilite de Romanus – Radiografia. Radiografia da coluna lombar. Observe a erosão óssea no canto vertebral anterior e superior do corpo vertebral de L4 (*seta*).

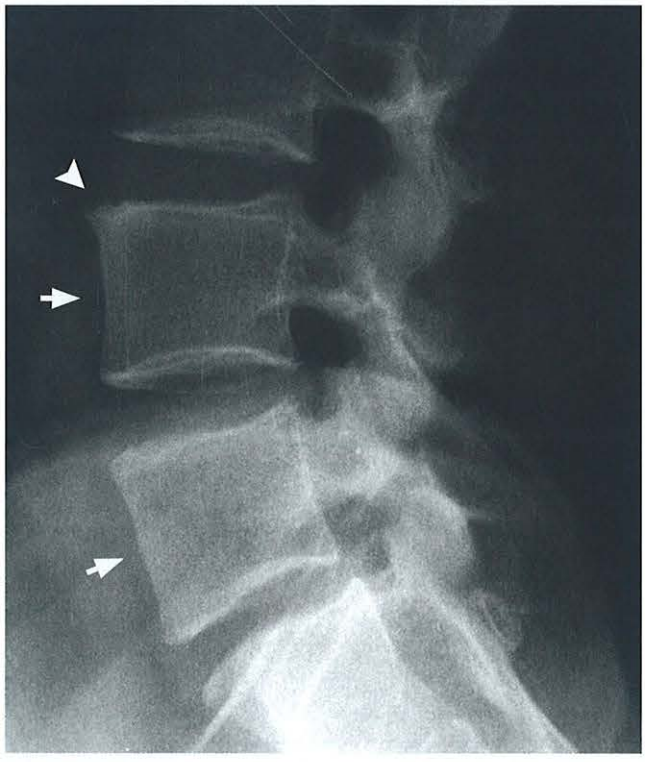

FIGURA 10-36. Espondilite de Romanus – Radiografia. Radiografia da coluna lombar. Erosão óssea do canto vertebral anterior e superior de L4 (*ponta de seta*). Observe também a perda da concavidade anterior dos corpos vertebrais de L4 e L5 (*setas*), dando o aspecto de vértebras "quadradas".

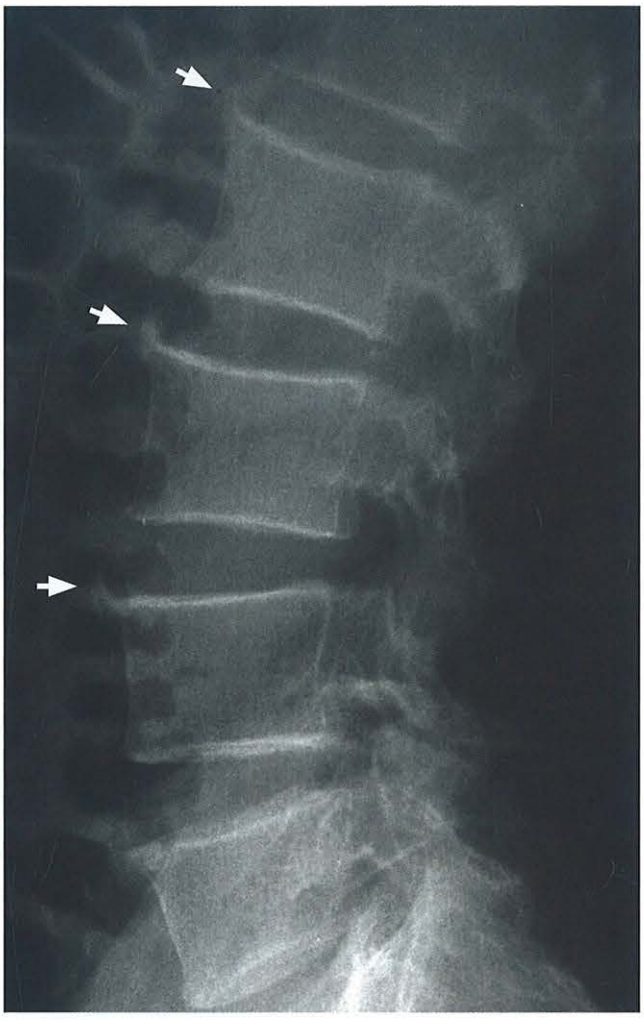

FIGURA 10-37. Formação precoce dos sindesmófitos na espondilite anquilosante – Radiografia. Radiografia da coluna lombar. Sindesmófitos rudimentares são observados nas porções anteriores e superiores de L2, L3 e L4 (*setas*).

- Alterações erosivas ou anquilosantes das articulações interapofisárias, costovertebrais e costotransversas (Figs. 10-40 e 10-41).
- Ossificação dos ligamentos longitudinais posteriores, ligamentos amarelos e interespinhosos (Figs. 10-38 e 10-41).
- Ossificação e calcificação intradiscais nas formas tardias (Figs. 10-38 e 10-39).

Em relação às outras espondiloartrites, as alterações vertebrais observadas na radiografia convencional são geralmente menos graves, diferenciando-se da espondilite anquilosante por meio dos seguintes achados:

- Esclerose subcondral assimétrica das articulações sacroilíacas e acometimento aleatório, ou seja, não ascendente da coluna toracolombar (Figs. 10-42, 10-43 e 10-44).
- Presença de parassindesmófitos (ou sindesmófitos não marginais) na coluna toracolombar, caracterizados por construções ósseas unilaterais e assimétricas, mais espessas e irregulares que os sindesmófitos e de localização mais distante em relação ao disco intervertebral apresentando base de implantação mais larga no corpo vertebral (Fig. 10-45).

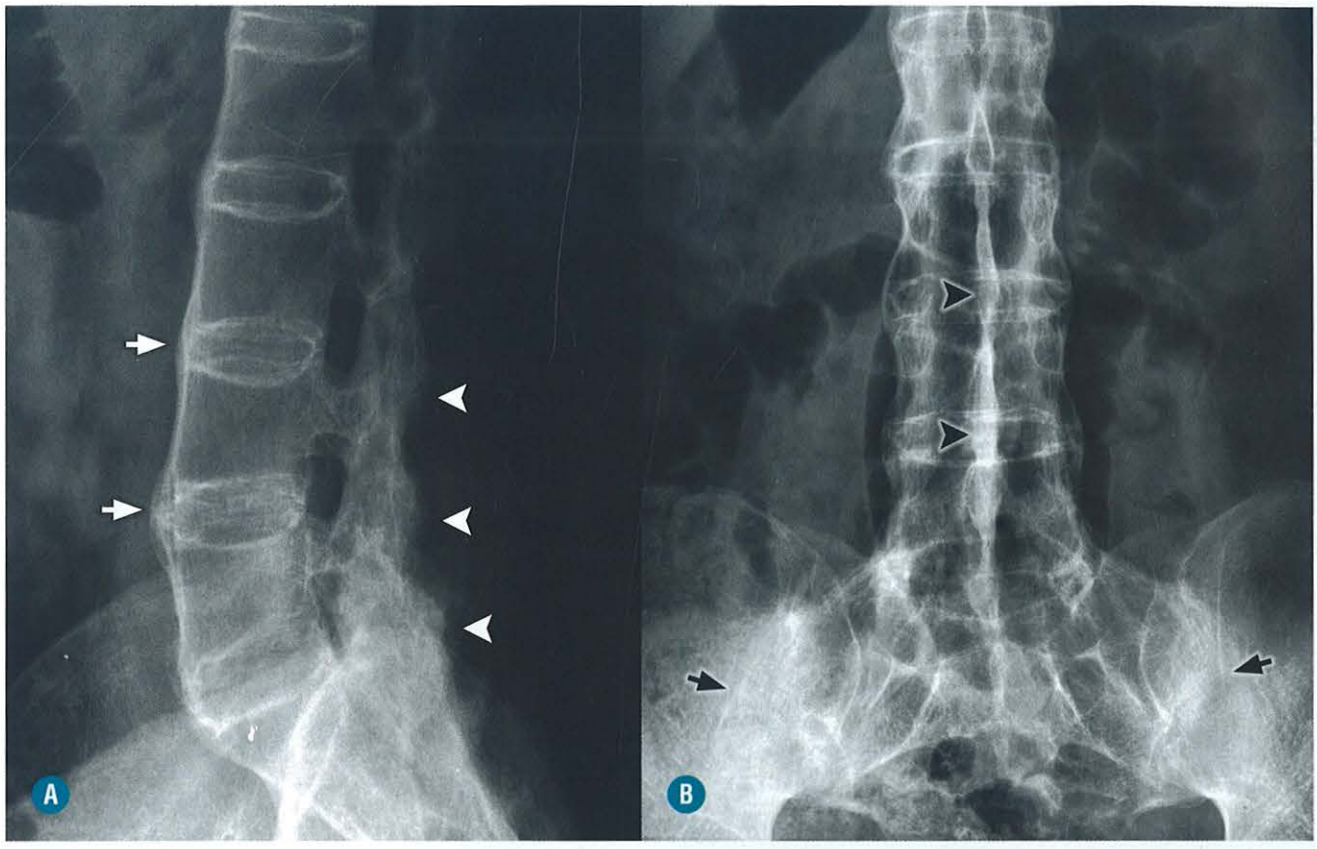

FIGURA 10-38. Coluna em "bambu – Radiografia. Radiografia da coluna lombossacral nas incidências de perfil (**A**) e anteroposterior (**B**). Extensa sindesmofitose anterior (*setas brancas*) e posterior na coluna lombar. Também se observam fusões das articulações interapofisárias (*pontas de setas brancas*), calcificação extensa do ligamento interespinhoso (*pontas de setas pretas*) e anquilose das articulações sacroilíacas (*setas pretas*).

Essa diferença na morfologia das construções ósseas pode ser explicada pelo acometimento precoce e anquilosante das articulações interapofisárias na espondilite anquilosante, sendo essa alteração ausente ou menos severa nas outras espondiloartropatias, permitindo um grau menor de mobilidade articular na espondilite anquilosante.

- Espondilite de Romanus e o acometimento das articulações interapofisárias são mais raros.
- Acometimento precoce da coluna cervical.

Dentre as espondiloartrites, a espondilite anquilosante acomete principalmente o esqueleto axial, sendo o acometimento das articulações periféricas reservado ao grupo das outras espondiloartropatias, sendo mais frequente a artrite psoriásica. Nas manifestações periféricas da doença, podemos encontrar:

- Redução da interlinha articular associada a erosões ósseas preferencialmente nas articulações das mãos e dos pés de forma assimétrica e unilateral. Na artrite reativa, é incomum o acometimento das mãos (Fig. 10-46).
- Acometimento das articulações metacarpofalangianas, interfalangianas proximais e distais de um mesmo dedo (Fig. 10-47).
- Presença de formações ósseas, caracterizadas por erosões ósseas hiperostosantes, ou seja, erosões associadas a microespículas ósseas com aspecto florido (Figs. 10-48 e 10-49).
- Proliferação óssea das ênteses: inserção óssea da fáscia plantar, dos tendões calcâneos, patelar, quadríceps, glúteos médios e menores (Figs. 10-50 e 10-51).

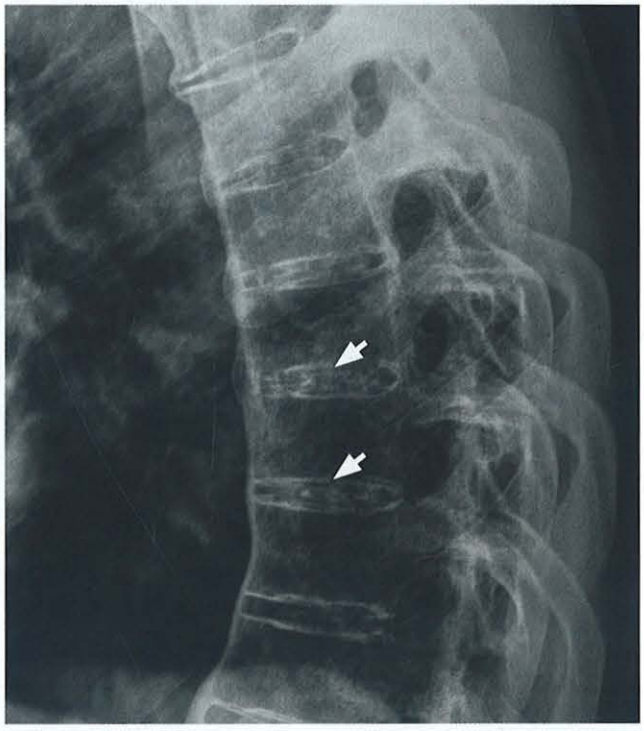

FIGURA 10-39. Calcificações discais da espondilite anquilosante – Radiografia. Radiografia da coluna torácica. Calcificações discais (*setas*) na coluna torácica.

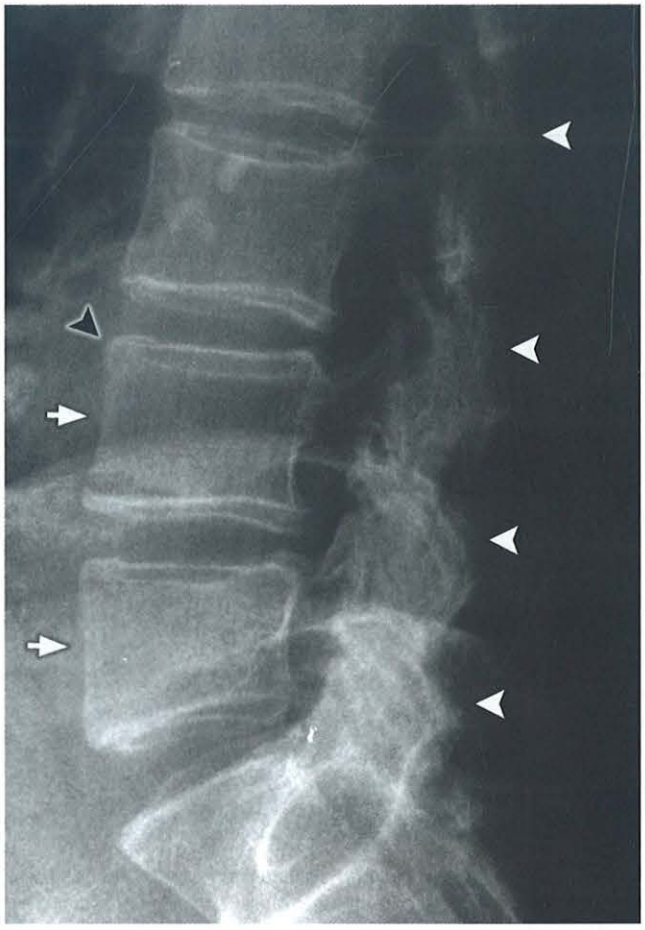

FIGURA 10-40. Acometimento das articulações interapofisárias na espondilite anquilosante – Radiografia. Radiografia da coluna lombar. Observe as reduções dos espaços articulares com irregularidades e esclerose das articulações interapofisárias (*pontas de setas brancas*). Também há aspecto de vértebras "quadradas" em L4 e L5 (*setas*), além de uma pequena erosão óssea no canto vertebral anterior e superior de L4 (*ponta de seta preta*).



FIGURA 10-41. Anquilose de elementos posteriores na espondilite anquilosante – TC. Observe a fusão óssea dos processos espinhosos (**A**) e das articulações interapofisárias (**B**).

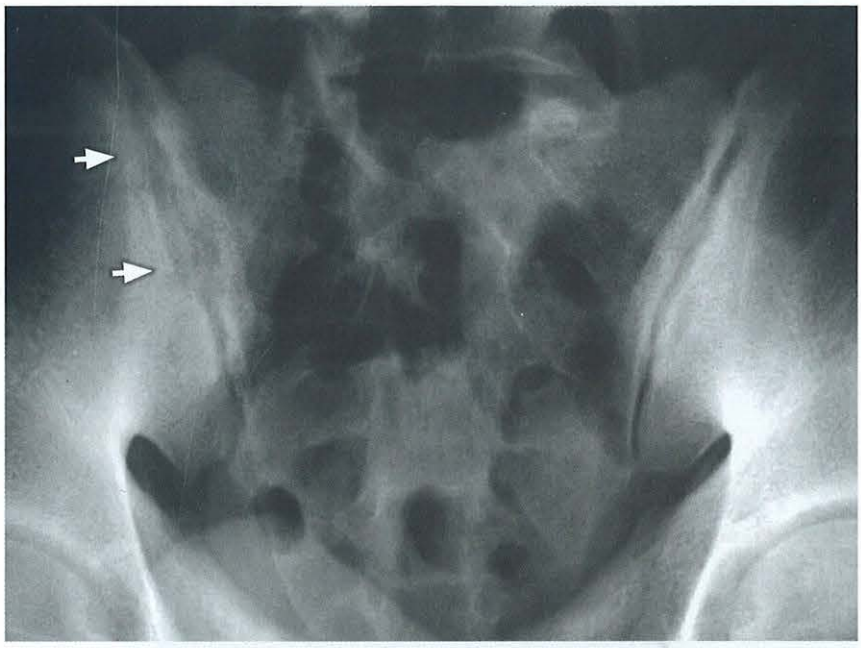

FIGURA 10-42. Sacroileíte assimétrica na artrite psoriática – Radiografia. Radiografia simples das articulações sacroilíacas. Aumento do espaço articular com irregularidades e esclerose da sacroilíaca direita (*setas*), estando a articulação esquerda preservada.



FIGURA 10-43. Sacroileíte assimétrica na artrite reativa – TC. Tomografia computadorizada das articulações sacroilíacas. Aumento do espaço articular com irregularidades e esclerose da sacroilíaca esquerda (*setas*), estando a articulação direita preservada.

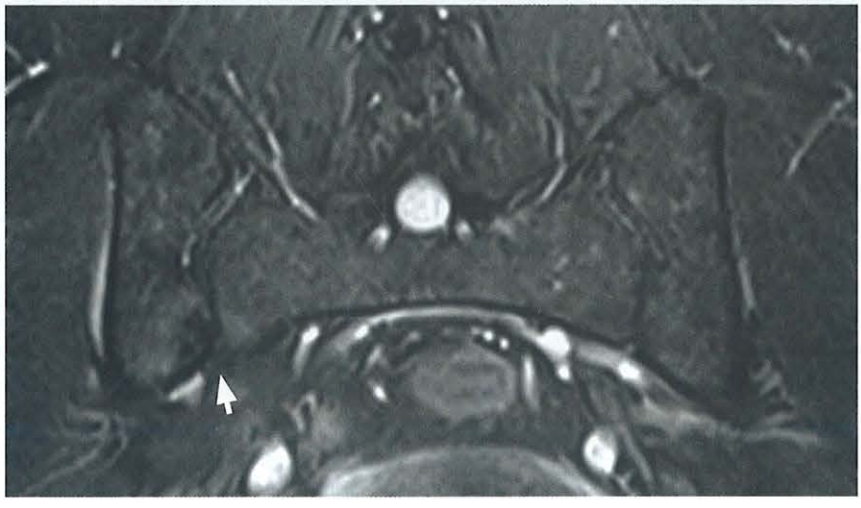

FIGURA 10-44. Sacroileíte assimétrica na artrite psoriática – RM. Ressonância magnética das articulações sacroilíacas – imagem coronal ponderada em T2 com saturação de gordura. Edema ósseo e esclerose junto à porção anteroinferior da sacroilíaca direita (*seta*), estando a articulação esquerda preservada.

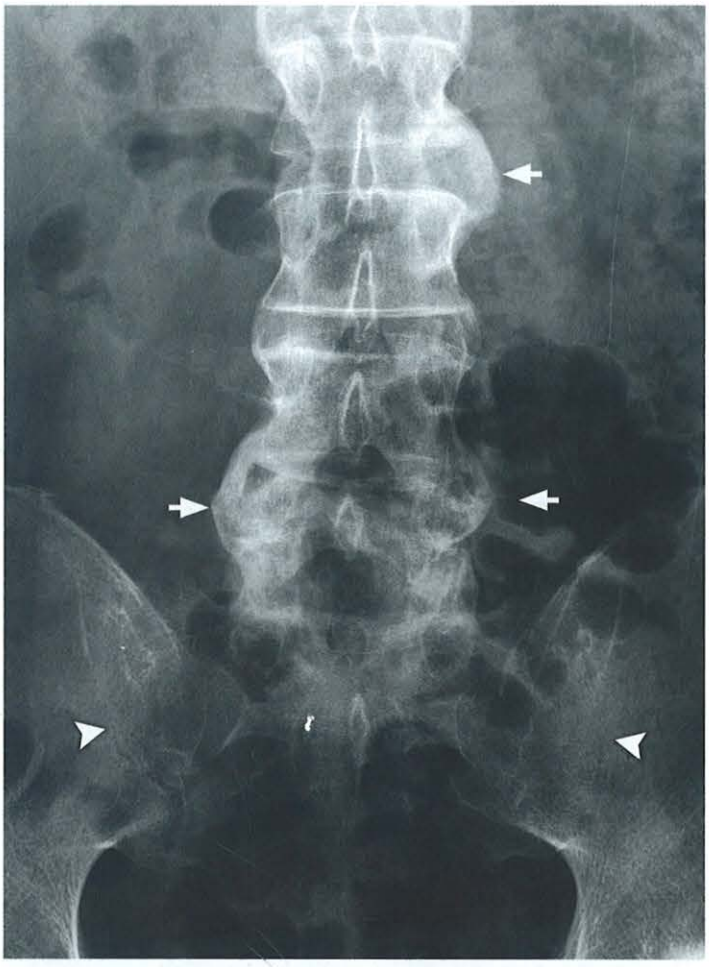

FIGURA 10-45. Parassindesmófitos das demais espondiloartrites – Radiografia. Presença de parassindesmófitos na coluna lombar, caracterizados por formações ósseas mais grosseiras, irregulares e mais distantes do disco intervertebral (*setas*). Observe também as fusões de ambas as articulações sacroilíacas (*pontas de seta*).



FIGURA 10-46. Acometimento periférico pela Artrite Psoriática – Radiografia. Radiografias da mão (**A**) e do pé (**B**). Presença de erosões ósseas com microespículas ósseas nas inserções ligamentares (*pontas de seta*), típicas da artrite psoriática. Associa-se à redução de espaços articulares (*setas*) e aumento da espessura do trabeculado esponjoso na cabeça metatarsiana (*asterisco*).



FIGURA 10-47. Padrão de distribuição da artrite psoriática na mão – Radiografia. Acometimento das articulações metacarpofalangianas e interfalangianas proximais e distais de toda a mão, mais acentuados no 2º e 4º raios, onde há anquilose destas articulações.



FIGURA 10-48. Erosão hiperostosante da artrite psoriática – Radiografia. Erosão óssea na inserção ligamentar da falange proximal (*ponta de seta*), com proliferação óssea adjacente (*seta*), típica da artrite psoriática.



FIGURA 10-49. Erosão hiperostosante da artrite psoriática – Radiografia. Erosão óssea na inserção ligamentar da cabeça metatarsiana (*ponta de seta*), com proliferação óssea adjacente (*seta*), típica da artrite psoriática.

- Acometimento das articulações interfalangianas distais.
- Acometimento das falanges distais: acrosteólise, proliferação óssea ou osteocondensação (Figs. 10-52 e 10-53).
- Reações periosteais microespiculadas também podem ocorrer ao longo das diáfises (Fig. 10-53).
- Anquiloses metacarpo/metatarsofalangiana e interfalangianas são raras, porém altamente indicativas de uma artrite psoriática (Fig. 10-47).
- Reabsorção óssea subcondral das cabeças dos metacarpos, metatarsos e falanges dando o aspecto de "lápis dentro do copo" que, embora raro, é bem característico (Fig. 10-54).

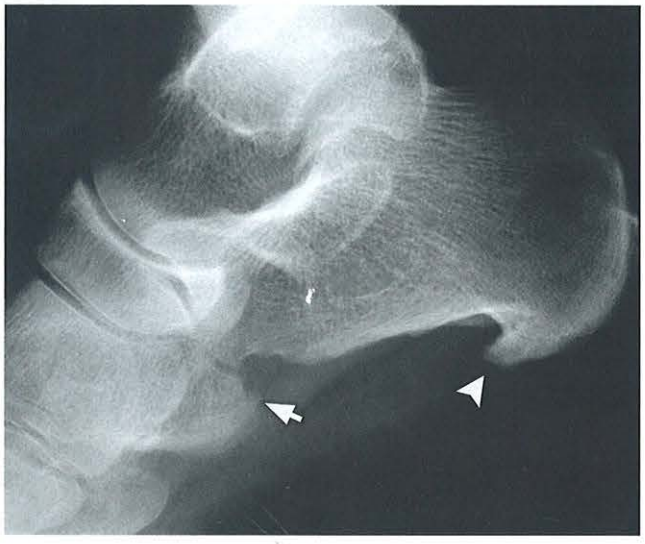

FIGURA 10-50. Proliferação óssea das ênteses na artrite psoriática – Radiografia. Radiografia do tornozelo. Proliferações ósseas grosseiras nas inserções ligamentares no calcâneo (*seta*) e do cuboide (*ponta de seta*).

Ressonância Magnética

A RM é considerada o método de imagem mais sensível para detectar as alterações inflamatórias das articulações sacroilíacas e das colunas. Atualmente, esse método tem sido cada vez mais utilizado na prática clínica para avaliar a atividade da doença e no acompanhamento e avaliação da resposta terapêutica. De acordo com o grupo ASAS, a RM das articulações sacroilíacas foi adicionada aos seus critérios diagnósticos, atualizados em 2009.

As sequências STIR ou T2 com supressão de gordura são essenciais para a visualização das alterações inflamatórias caracterizadas por edema da medula óssea. Essas alterações são também identificadas em T1 com supressão de gordura após a administração do contraste paramagnético (gadolínio), mas a utilização do contraste não parece ser absolutamente necessária, segundo alguns estudos.

As lesões axiais características nos pacientes que apresentam espondilite anquilosante são:

- Sacroileíte: hipersinal nas sequências pesadas em STIR ou T2 com supressão de gordura das superfícies ósseas das articulações sacroilíacas, mais comumente nos dos terços inferiores e anteriores das articulações. Podem ser observados também capsulite, sinovite e entesite. Segundo o grupo ASAS, para que a ressonância magnética da articulação sacroilíaca seja considerada positiva, existem critérios rígidos a serem preenchidos (Tabela 10-5) (Figs. 10-55 e 10-56).
- Edemas de Cantos Vertebrais: hipersinal da medula óssea nas sequências ponderadas em T2 com supressão de gordura ou STIR dos cantos vertebrais anteriores e posteriores, adjacentes à inserção do anel fibroso, correspondendo à osteíte de Romanus (Figs. 10-57 e 10-58). Quando essas lesões são observadas em pacientes jovens (com menos de 45 anos) sem alterações degenerativas discais associadas, a especificidade desse sinal é bastante alta. Entretanto, é importante

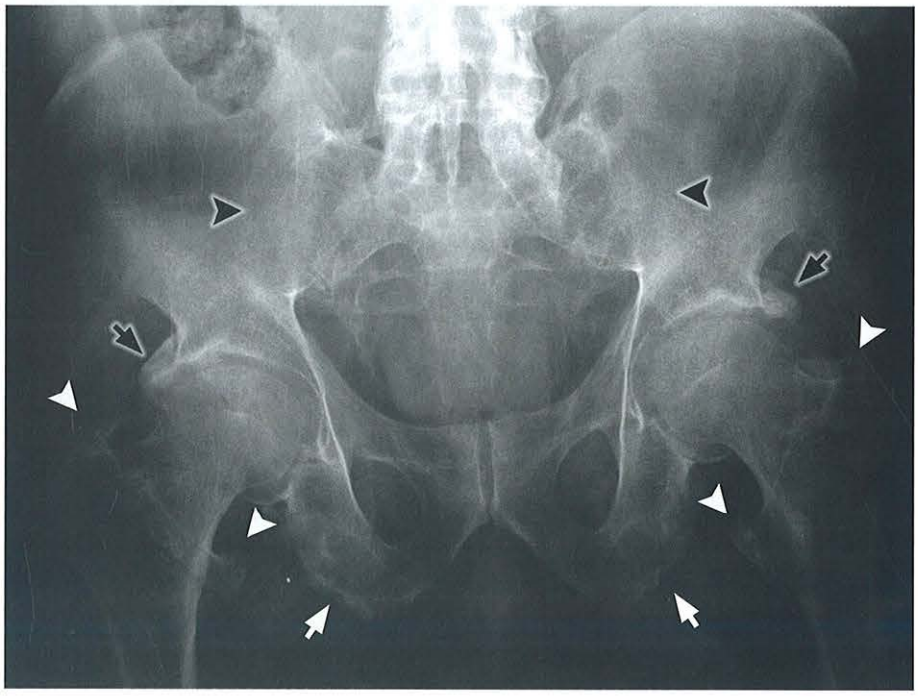

FIGURA 10-51. Proliferação óssea das ênteses na artrite psoriática – Radiografia. Radiografia da bacia. Proliferações ósseas grosseiras nas inserções ligamentares justa-acetabulares (*setas pretas*), dos trocanteres maiores e menores (*pontas de setas brancas*) e das tuberosidades isquiáticas (*setas brancas*). Também há anquiloses das sacroilíacas (*pontas de setas pretas*).

salientar que as entesites vertebrais à RM não entram como critério diagnóstico pela classificação do ASAS de 2009.

- Lesão de Andersson: hipersinal do platô vertebral na junção entre a placa cartilaginosa e o disco intervertebral, caracterizando a espondilodiscite asséptica de Anderson (Fig. 10-59).
- Entesopatias: hipersinais nos sítios de inserção ligamentar das articulações interapofisárias, costovertebrais e costotransversais e nos processos espinhosos (Fig. 10-60).

TABELA 10-5. Critérios para Caracterização de Inflamação Ativa na Ressonância Magnética das Articulações Sacroilíacas Segundo os Critérios Diagnósticos do Grupo ASAS

Ressonância magnética positiva das articulações sacroilíacas caracterizando inflamação ativa nas espondiloartropatias
Hipersinal da medula óssea em STIR **ou** T2 com supressão de gordura ou captação de contraste em T1 com supressão de gordura
Locais típicos (osso subcondral ou periarticular) • dois ou mais focos de hipersinal da medula óssea na mesma imagem **ou** • 1 foco de hipersinal da medula óssea em duas imagens consecutivas
Capsulite, sinovite ou entesite sem evidências de hipersinal da medula óssea adjacente não devem ser consideradas como sinais de inflamação ativa



FIGURA 10-52. Proliferação óssea na falange distal na artrite psoriática – Radiografia. Radiografia do polegar. Proliferação óssea grosseira na inserção ligamentar da base da falange distal (*seta*).

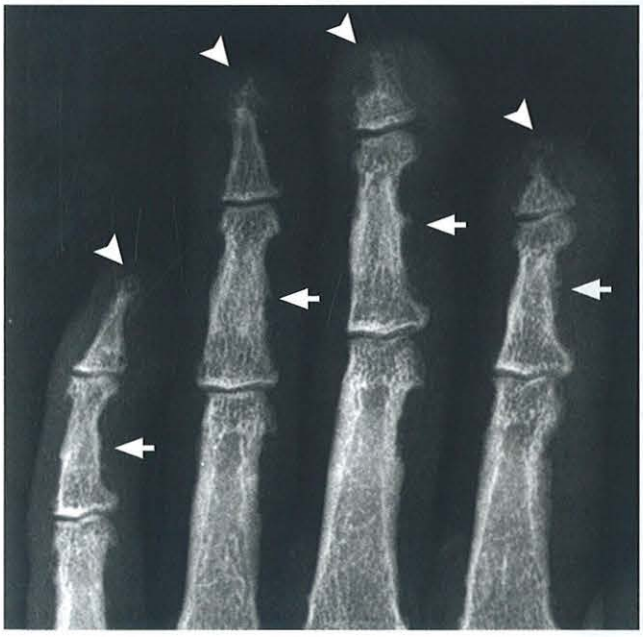

FIGURA 10-53. Acrosteólise e reação periosteal na artrite psoriática – Radiografia. Radiografia da mão. Acrosteólises nos tufos falangianos distais do 2º ao 5º raios (*pontas de seta*). Reações periosteais microespiculadas nas falanges médias (*setas*).



FIGURA 10-54. Aspecto de "lápis dentro do copo" na artrite psoriática – Radiografia. Radiografia do pé. Reabsorções ósseas das cabeças metatarsianas (especialmente do terceiro metacarpo) e das bases das falanges proximais, dando o característico aspecto de "lápis dentro do copo".

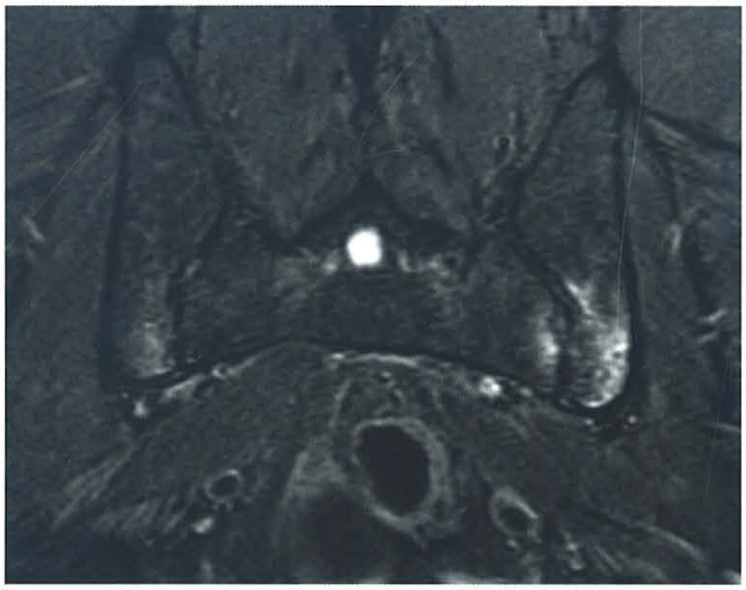

FIGURA 10-55. Sacroileíte na espondiloartrite – RM. RM das articulações sacroilíacas – imagem coronal STIR. Edemas ósseos nas porções anteriores e inferiores de ambas as sacroilíacas, maiores dos lados ilíacos. Também há redução dos espaços articulares com irregularidades.

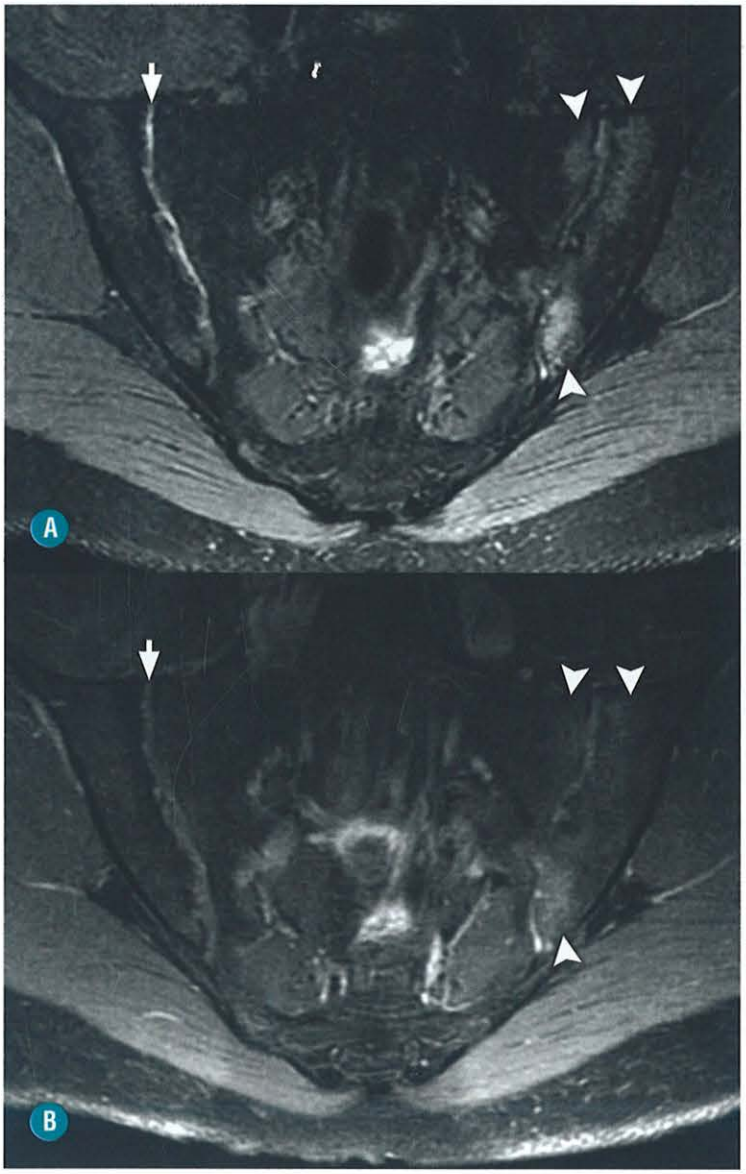

FIGURA 10-56. Sacroileíte na espondiloartrite – RM. RM das articulações sacroilíacas – imagens axiais STIR (**A**) e ponderada em T1 com saturação de gordura e pós-contraste (**B**). Edemas ósseos junto à articulação sacroilíaca esquerda com realce pós-contraste (*pontas de seta*). Também se observa hipersinal na sacroilíaca direita com realce pós-contraste, caracterizando sinovite (*setas*).

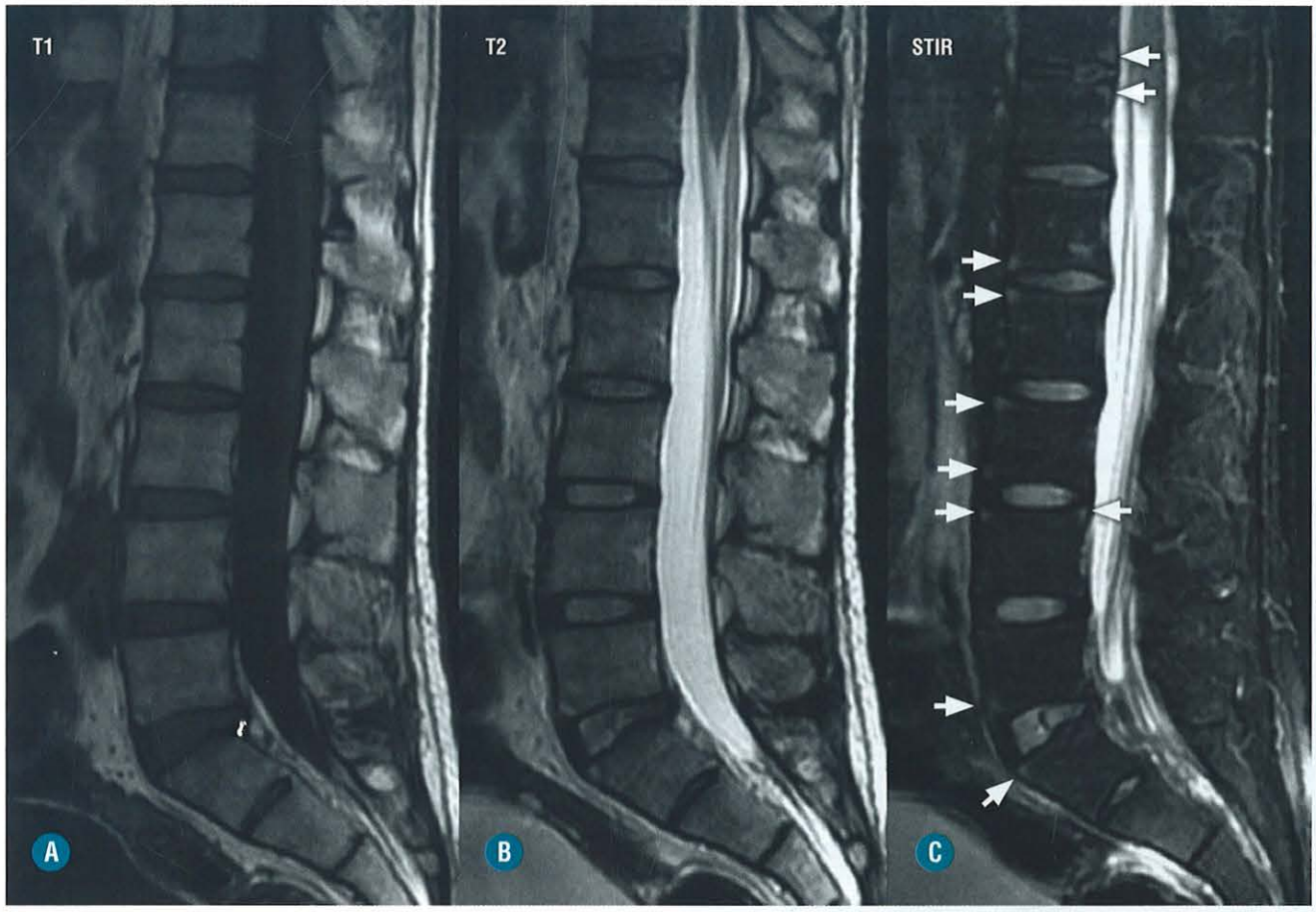

FIGURA 10-57. Edemas de cantos na espondiloartrite – RM. RM da coluna lombar – imagens sagitais ponderadas em T1 (**A**), T2 (**B**) e STIR (**C**). Observe os edemas dos cantos vertebrais em toda coluna lombossacral (*setas*), apenas identificado na sequência STIR. Não é possível identificar essas alterações nas sequências ponderadas em T1 e T2 sem saturação da gordura.

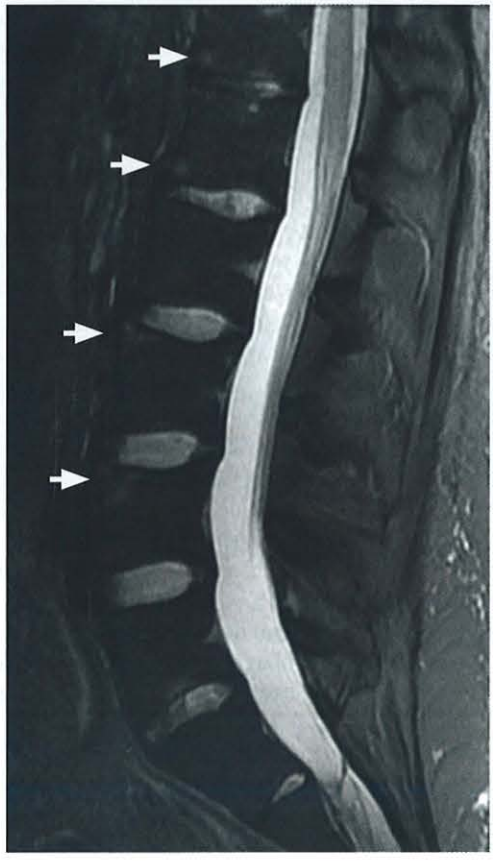

FIGURA 10-58. Edemas de cantos na espondiloartrite – RM. RM da coluna lombar – imagem sagital, ponderada em T2, com saturação de gordura. Edemas dos cantos vertebrais em toda coluna lombossacral (*setas*).

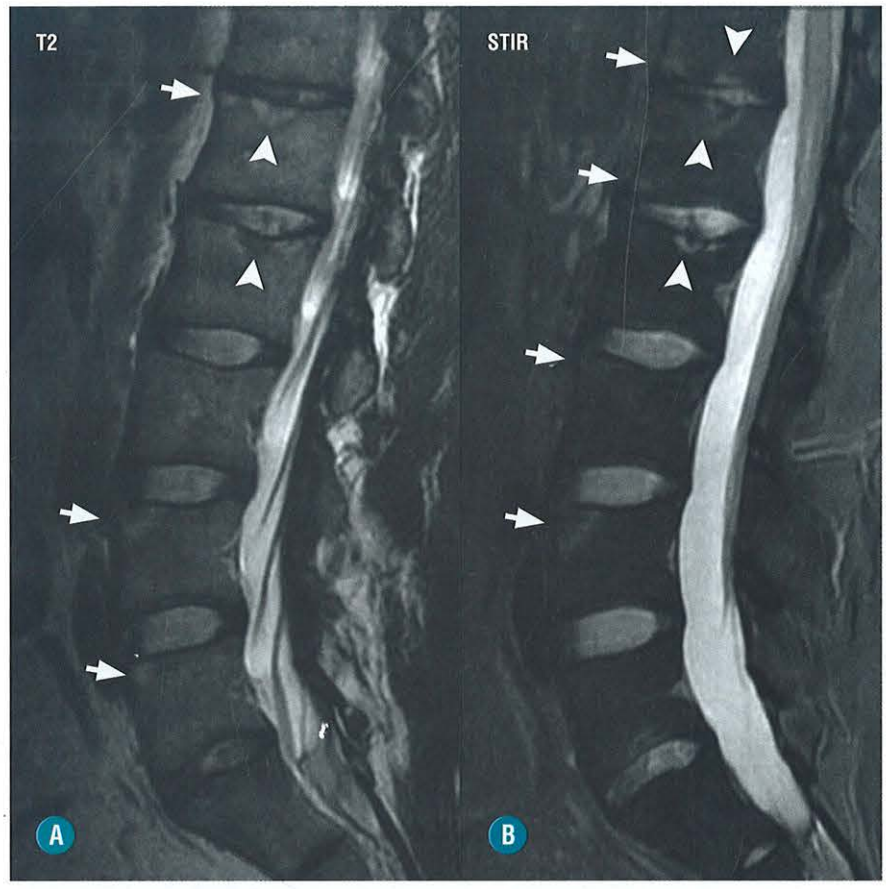

FIGURA 10-59. Espondilodiscite inflamatória na espondiloartrite – RM. RM da coluna lombar – imagens sagitais ponderadas em T2 (**A**) e STIR (**B**). Edemas nas porções centrais dos platôs vertebrais de T12, L1 e L2 (*pontas de seta*), mais bem identificados em STIR e com os discos preservados, caracterizando a espondilodiscite inflamatória (lesão de Andersson). Também há múltiplos edemas de cantos vertebrais (*setas*) indicando osteíte secundária à entesite.

- As alterações crônicas também podem ser identificadas à RM. As sequências ponderadas em T1 são essenciais, sendo caracterizadas inicialmente por substituição gordurosa nos cantos vertebrais ou sacroilíacas (alto sinal nas sequências ponderadas em T1) (Fig. 10-61). Em seguida, aparecem os sindesmófitos e a anquilose (Figs. 10-62 e 10-63). A ossificação precoce dos discos intervertebrais aparece com hipersinal em T1, indicando a presença de medula gordurosa (Fig. 10-64).

Em relação aos achados no grupo das outras espondiloartropatias:

- Hipersinal nas sequências pesadas em STIR ou T2 com supressão de gordura, bem como evidência de captação de contraste das superfícies ósseas das articulações sacroilíacas. Assim como na espondilite anquilosante, o terço inferior e posterior da articulação é o local mais acometido (Fig. 10-65).
- Hipersinais bem definidos da medula óssea dos cantos vertebrais são raramente observados.
- O acometimento vertebral é caracterizado por hipersinal mais extenso e difuso.
- Hipersinais acometendo a coluna cervical e poupando as colunas toracolombar e articulações sacroilíacas, caracterizando o aspecto não ascendente deste subgrupo de espondiloartropatia.

No acometimento periférico, as alterações da ressonância magnética são caracterizadas também por hipersinal nas sequências pesadas em STIR ou T2 com supressão de gordura, bem como evidência de captação de gadolínio das cápsulas, sinóvias, ênteses e da medula óssea das articulações mais acometidas, como punhos, mãos, pés, tornozelos (calcâneos), quadris e ombros (cabeças umerais) (Figs. 10-66 e 10-67).

COMPLICAÇÕES

Existem complicações associadas à espondilite anquilosante, especialmente em suas formas mais crônicas, que são:

- Fratura vertebral: ocorre em uma coluna anquilosada, mais comumente na coluna cervical baixa. Caracteristicamente essas fraturas acometem o disco (raramente o corpo vertebral), estendendo-se para elementos posteriores, tratando-se, portanto, de fraturas instáveis. Podem-se acompanhar de déficits neurológicos, porém podem passar despercebidas, principalmente se for um trauma leve. O diagnóstico é extremamente difícil às radiografias simples, sendo necessário, na maioria das vezes, uma TC ou RM para se fazer o diagnóstico (Fig. 10-68).
- Síndrome da cauda equina: uma aracnoidite crônica leva à formação de ectasias durais com formação de divertículos que remodelam os elementos posteriores (Fig. 10-69). Trata-se de uma complicação muito tardia da espondilite anquilosante.

DIAGNÓSTICO DIFERENCIAL

O diagnóstico diferencial das formas periféricas da espondiloartropatia é, assim como na artrite reumatoide, bem amplo e, por vezes, complexo, incluindo como diagnósticos diferenciais mais importantes as artrites inflamatórias crônicas, as al-

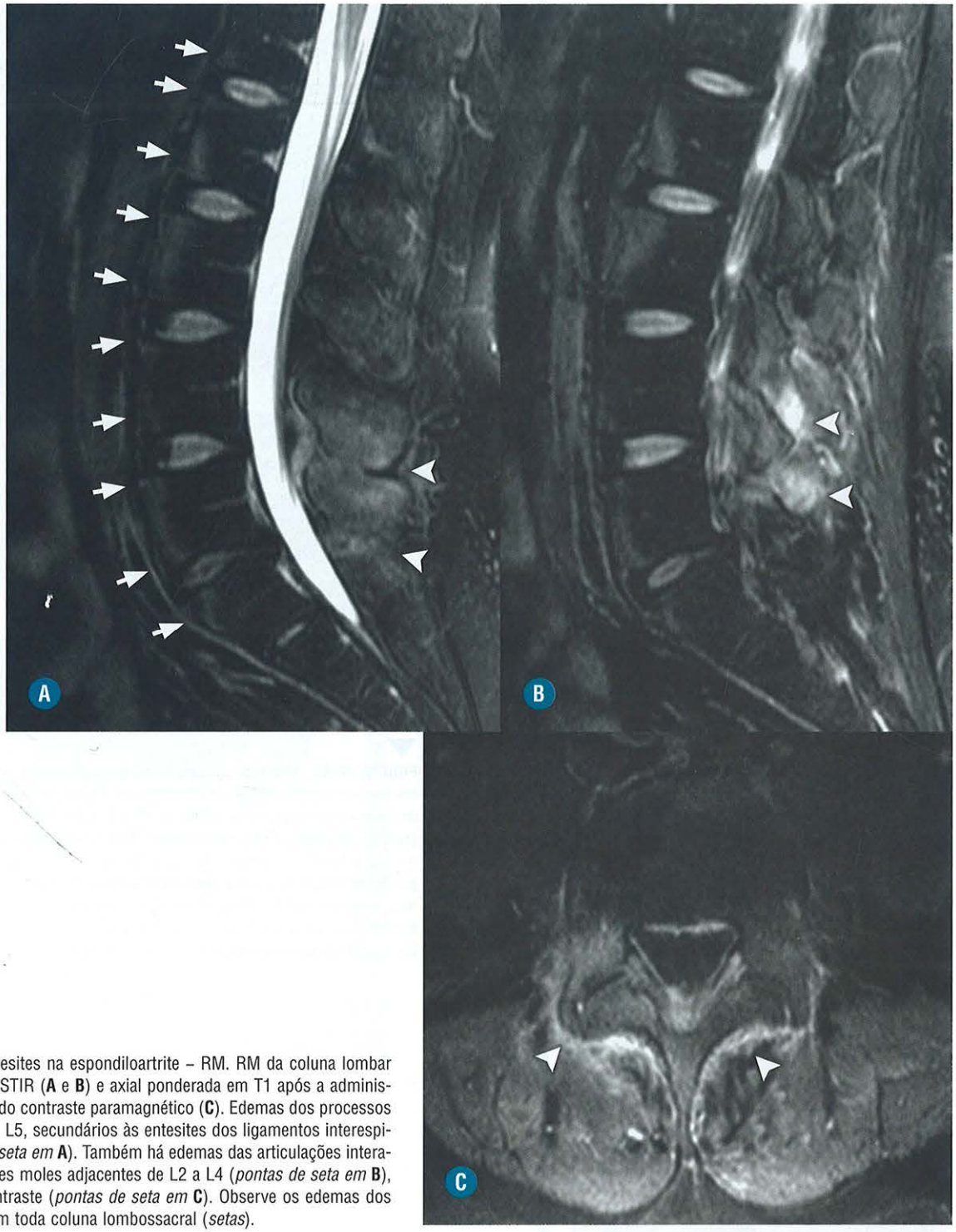

FIGURA 10-60. Entesites na espondiloartrite – RM. RM da coluna lombar – imagens sagitais STIR (**A** e **B**) e axial ponderada em T1 após a administração endovenosa do contraste paramagnético (**C**). Edemas dos processos espinhosos de L4 e L5, secundários às entesites dos ligamentos interespinhosos (*pontas de seta em* **A**). Também há edemas das articulações interapofisárias e de partes moles adjacentes de L2 a L4 (*pontas de seta em* **B**), com realce pós-contraste (*pontas de seta em* **C**). Observe os edemas dos cantos vertebrais em toda coluna lombossacral (*setas*).

terações articulares degenerativas e as secundárias à deposição de microcristais, listados na Tabela 10-3.

Nas formas axiais, alguns diagnósticos diferenciais devem ser evocados:

- Alterações degenerativas: a discopatia degenerativa leva a alterações reacionais dos platôs vertebrais adjacentes, tendo sido descritas por Modic. A alteração inicial é caracterizada por edema dos platôs vertebrais, sendo denominada Modic I. Em seguida, há uma degeneração gordurosa (Modic II) e esclerose (Modic III). Essas alterações se diferenciam das encontradas nas espondiloartrites pela idade do paciente (geralmente acima de 45 anos) e das alterações do disco intervertebral adjacente, que se encontra reduzido de altura e/ou com perda de sua hidratação habitual (Fig. 10-70).
- Avulsão das fibras de Sharpey: as fibras de Sharpey correspondem à inserção das fibras periféricas do anel fibroso no listel marginal e sua desinserção pode-se traduzir na RM pela presença do hipersinal nos cantos vertebrais, simulando a os-

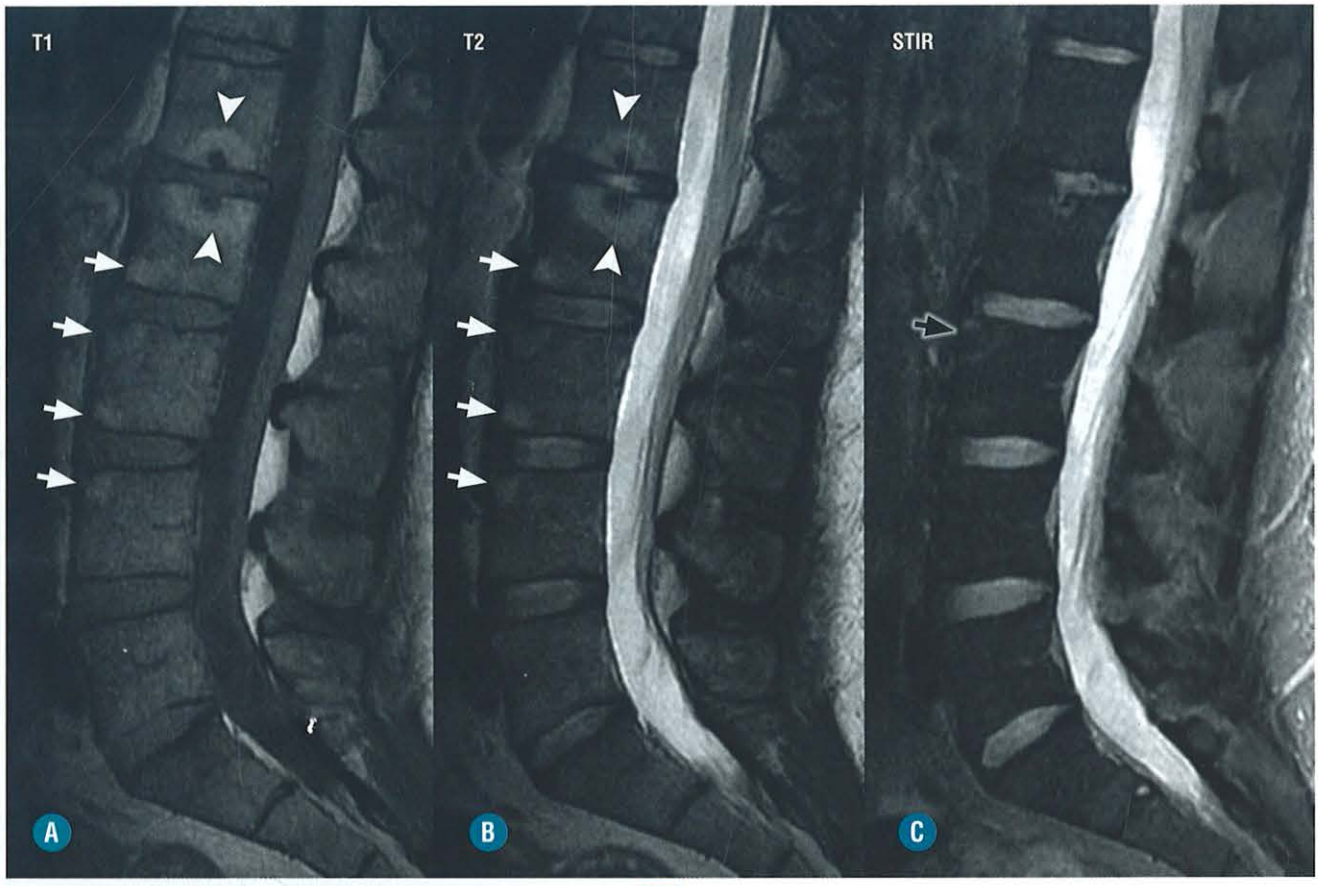

FIGURA 10-61. Alterações crônicas na espondiloartrite – RM. RM da coluna lombar – imagens sagitais ponderadas em T1 (**A**), T2 (**B**) e STIR (**C**). Observe os hipersinais dos cantos vertebrais de L2, L3 e L4 nas sequências T1 e T2 (*setas*), sem correspondência na sequência STIR, indicando degeneração gordurosa (alteração crônica). Também há degeneração gordurosa central nos platôs vertebrais de L1 e L2 (*pontas de seta*), indicando uma sequela crônica de uma espondilodiscite inflamatória (lesão de Andersson crônico). Há mínimo edema (hipersinal em STIR – *seta preta*) do canto vertebral anterosuperior de L3, indicando processo inflamatório em atividade.

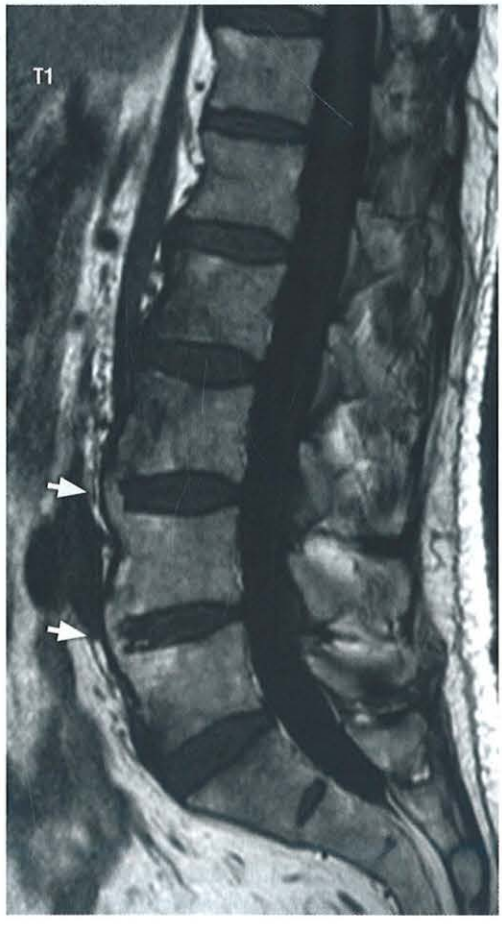

FIGURA 10-62. Alterações crônicas na espondiloartrite – RM. RM da coluna lombar – imagem sagital ponderada em T1. Formação de sindesmófitos (*setas*) em L3-L4 e L4-L5, com degeneração gordurosa dos cantos vertebrais adjacentes.

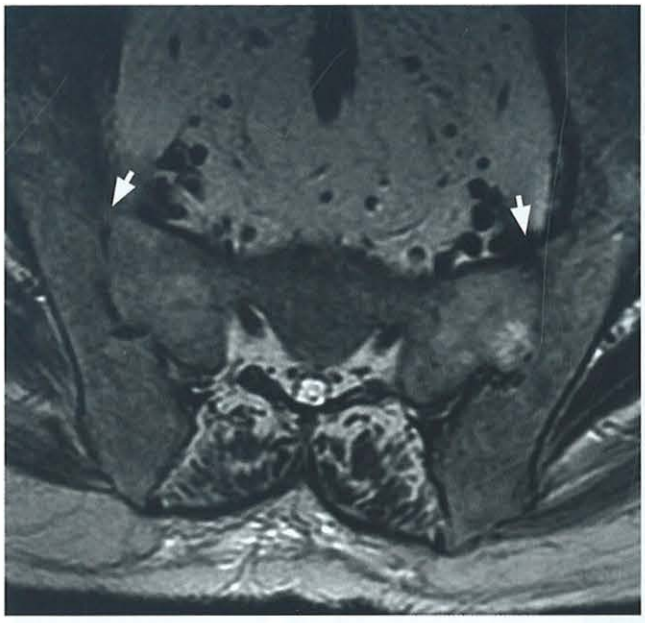

FIGURA 10-63. Alterações crônicas na espondiloartrite – RM. RM das articulações sacroilíacas – imagem axial ponderada em T1. Fusão praticamente completa de ambas as sacroilíacas (*setas*).

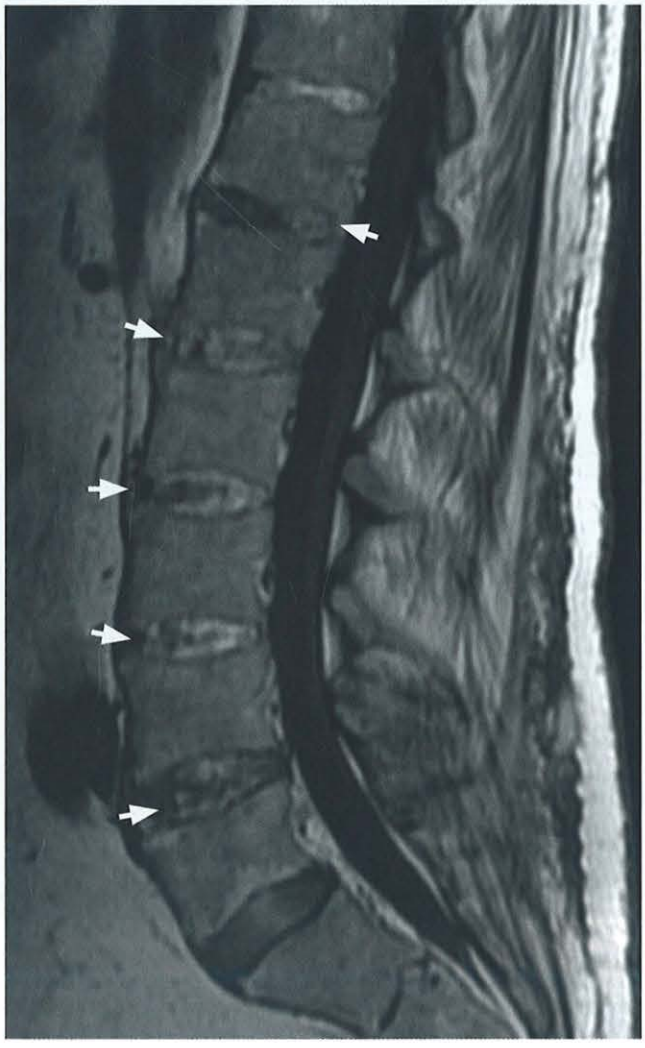

FIGURA 10-64. Alterações crônicas na espondiloartrite – RM. RM da coluna lombar – imagem sagital ponderada em T1. Hipersinal dos discos intervertebrais de T11-T12 a L4-L5, indicando sua ossificação.



FIGURA 10-65. Sacroileíte nas demais espondiloartrites – RM. (**A**) Radiografia do pé mostra erosões com microespículas ósseas nas bases das falanges proximais (*setas*). (**B**) RM da sacroilíaca – imagem axial ponderada em T2 com saturação de gordura. Edema e esclerose na porção anteroinferior da sacroilíaca esquerda (*seta*).



FIGURA 10-66. Acometimento periférico da espondiloartrite – RM. RM do tornozelo – imagem sagital, ponderada em T2, com saturação de gordura. Acentuado edema das tuberosidades calcaneanas plantar e dorsal, junto à origem da fáscia plantar e inserção do tendão calcâneo, respectivamente. Isso representa uma osteíte secundária à entesite.



FIGURA 10-67. Acometimento manubrioesternal na espondiloartrite – RM. RM do esterno – imagens sagitais ponderadas em T1 (**A**), T2 com saturação de gordura (**B**) e T1 com saturação de gordura e com injeção de contraste paramagnético (**C**). Acentuada redução do espaço articular entre o manúbrio e o corpo do esterno, com irregularidades e edema/realce junto às bordas da articulação (*setas*). Também se observa acentuada esclerose junto à articulação (*pontas de seta*). Pós-Gad: Pós-gadolínio.



FIGURA 10-68. Fratura em esponsilite anquilosante – TC. TC da coluna cervical – imagens sagitais mediana (**A**) e paramediana (**B**). Paciente com espondilite anquilosante sofreu fratura há quatro meses da coluna cervical após acidente de carro. Repare o aspecto da fratura acometendo o disco/platô vertebral (*seta*) e extensão para elementos posteriores (processo espinhoso e para apófise) (*pontas de seta*).

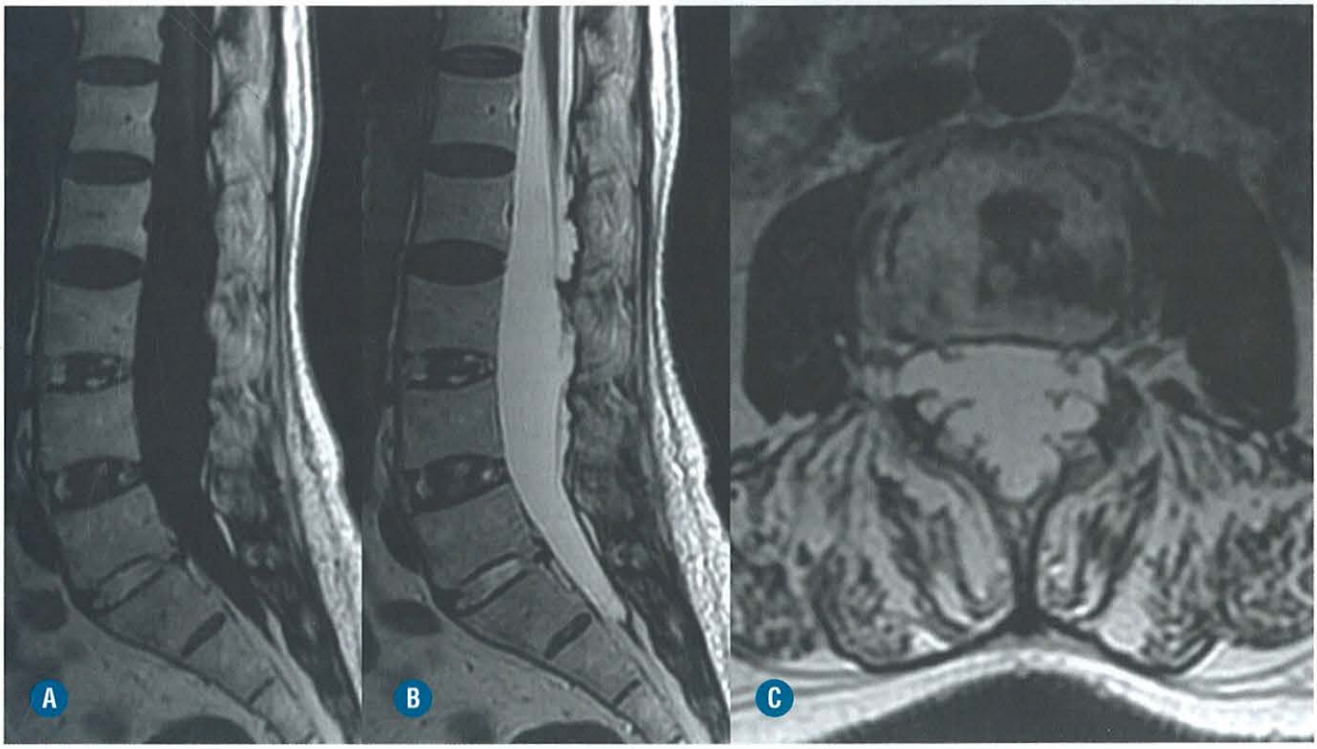

FIGURA 10-69. Síndrome da cauda equina como complicação da espondiloartrite – RM. RM da coluna lombar – imagens sagitais ponderadas em T1 (**A**), T2 (**B**) e axial ponderada em T2 (**C**). Paciente com espondilite anquilosante de longa data com quadro clínico de síndrome da cauda equina. Observe os achados típicos da espondilite anquilosante: "quadratura" dos corpos vertebrais, sindesmófitos e ossificação dos discos intervertebrais. Observe também a ectasia do saco dural, com formação de pequenos divertículos que remodelam as estruturas ósseas circunjacentes. Existe também uma aracnoidite com aderência das raízes da cauda equina ao saco dural.



FIGURA 10-70. Discopatia degenerativa – diagnóstico diferencial da espondiloartrite – RM. RM da coluna lombar – imagem sagital ponderada em T2 com saturação de gordura. Redução da altura do disco L3-L4 com edemas ósseos nas porções posteriores dos platôs vertebrais adjacentes – alteração do tipo Modic I (*setas*).

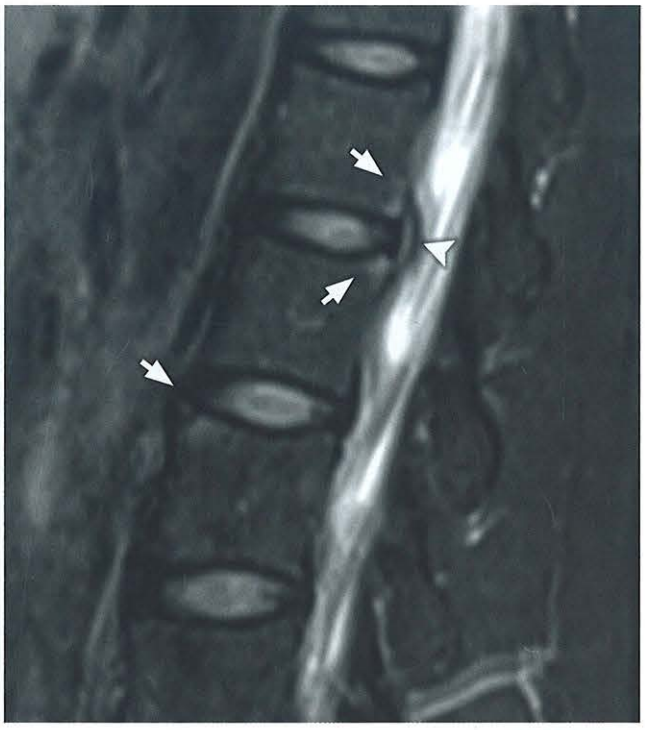

FIGURA 10-71. Rotura das fibras anulares – diagnóstico diferencial da espondiloartrite – RM. RM da coluna lombar – imagem sagital, ponderada em T2, com saturação de gordura. Observe área de hipersinal periférica posterior no disco intervertebral (*ponta de seta*), correspondendo à migração posterior de material do núcleo pulposo por rotura anular periférica. Como consequência, há osteítes focais nos cantos vertebrais adjacentes e de um corpo vertebral mais inferior (*setas*).

teíte de Romanus. A presença de gás ou líquido intradiscal ou entesófitos em correspondência com esses hipersinais são úteis no diagnóstico diferencial, caracterizando as alterações degenerativas (Fig. 10-71).

- Espondilodiscite infecciosa: a diferenciação da espondilodiscite de origem infecciosa da espondilodiscite asséptica de Anderson é bem complexa. A espondilodiscite infecciosa se caracteriza por inflamação focal dos platôs vertebrais bem como acometimento paravertebral e epidural mais acentuado. Nota-se, ainda, captação pelo meio de contraste das partes moles peridiscais de forma anular e circunferencial, característica da origem infecciosa (Fig. 10-72). A espondilite asséptica de Anderson é observada em cerca de 30% dos casos e, geralmente, se apresenta em associação com outros achados sugestivos de espondiloartrite.
- Síndrome SAPHO: afecção autoimune caracterizada por alterações cutâneas e osteoarticulares. O acrônimo SAPHO significa: **S**inovite, **A**cne, **P**ustulose palmoplantar, **H**iperostose e **O**steíte. Acomete principalmente crianças e adultos jovens. Existe uma grande variedade de manifestações, porém o elemento básico é a presença da osteíte inflamatória asséptica.

Em relação às lesões osteoarticulares, o acometimento da articulação esternoclavicular é o mais comum, seguido pela coluna, bacia e ossos longos.

As lesões se caracterizam por edema, erosões e, principalmente, uma osteíte de aspecto fibrilar. A coluna é acometida em cerca de um terço dos casos. Caracteristicamente, há ossificação paravertebral (sindesmófitos ou parassindesmófitos) com hiperostose fibrilar, esclerose focal ou difusa nos cantos anteriores do corpo vertebral, erosões dos platôs vertebrais com pinçamento discal. Caracteristicamente, vários corpos vertebrais são acometidos de forma contígua. A coluna torácica é mais frequentemente acometida, seguida da lombar e da cervical (Figs. 10-73 e 10-74) .

ARTRITES IDIOPÁTICAS JUVENIS

INTRODUÇÃO

O grupo das artrites idiopáticas juvenis (AIJ), antigamente chamadas de artrite reumatoide juvenil (ARJ), acomete crianças e adolescentes menores de 16 anos, sendo clinicamente caracterizada por artrite periférica, incluindo achados como

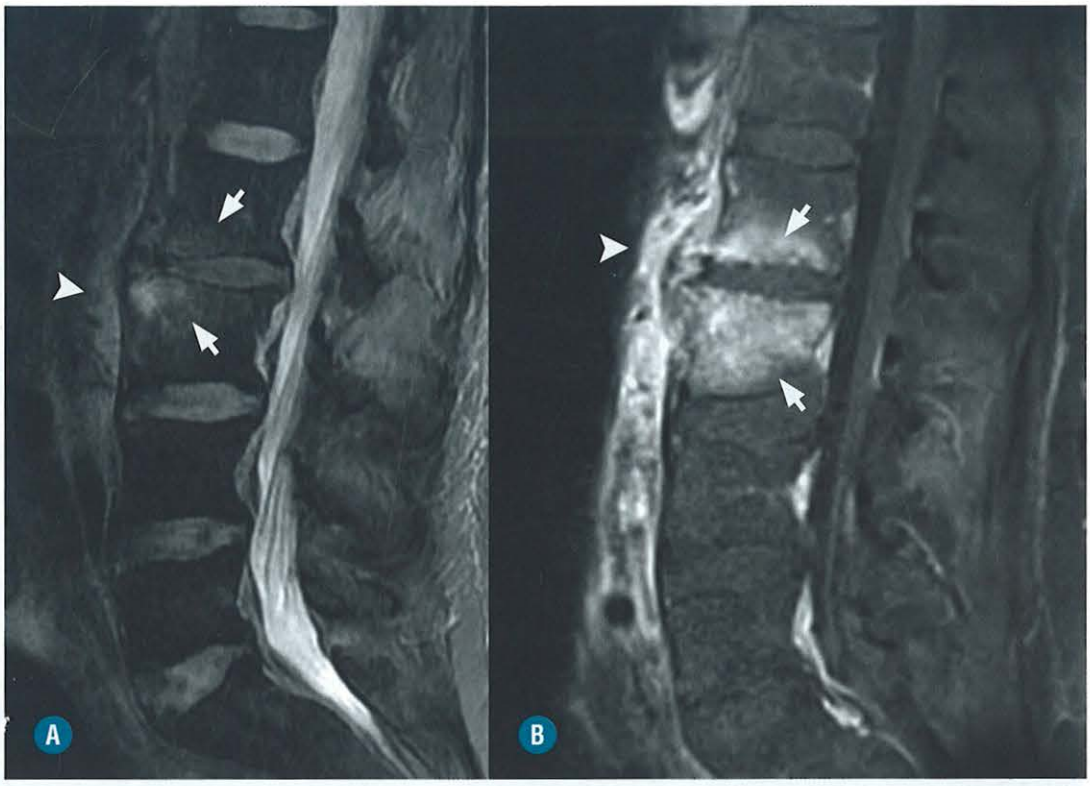

FIGURA 10-72. Espondilodiscite infecciosa – diagnóstico diferencial da espondiloartrite – RM. RM da coluna lombar – imagens sagitais, ponderadas em T2, com saturação de gordura (**A**) e em T1 com saturação de gordura e com contraste endovenoso (**B**). Edemas das porções anteriores de L2 e, principalmente, L3 (*setas*), com edema paraverterbal anterior junto ao disco intervertebral L2-L3 (*ponta de seta*). Após a administração endovenosa do contraste paramagnético (**B**), nota-se intenso realce do platô vertebral inferior de L2 e de quase todo o corpo vertebral de L3 (*setas*), com intenso realce de partes moles paravertebral anterior a L2 e L3 (*ponta de seta*).

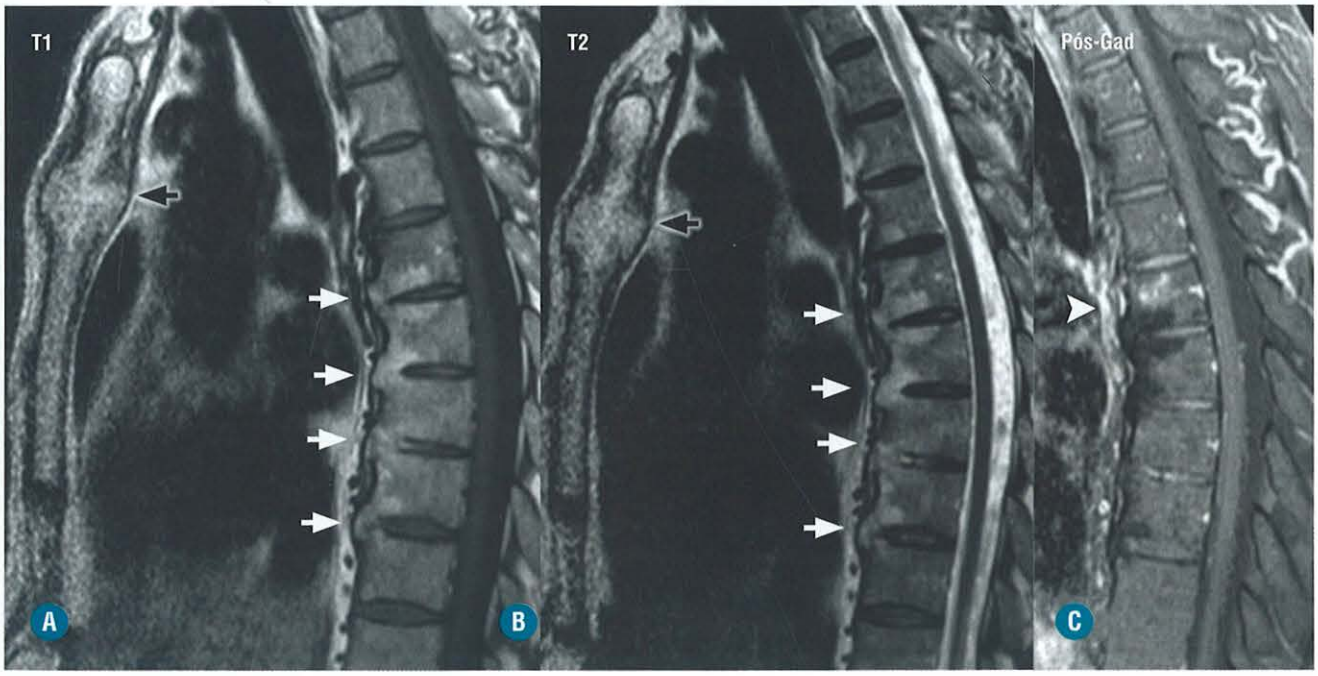

FIGURA 10-73. Síndrome SAPHO na coluna dorsal – RM. RM da coluna torácica – imagens sagitais, ponderadas em T1 (**A**), T2 com saturação de gordura (**B**) e em T1 com saturação de gordura e pós-contraste (**C**). Sindesmófitos anteriores fundidos em corpos vertebrais contíguos na coluna dorsal média (*setas brancas*), com degeneração gordurosa associada e edema paravertebral anterior com realce ao contraste endovenoso (*ponta de seta*). Observe também a fusão manubrioesternal (*setas pretas*). Pós-Gad: Pós-gadolínio.

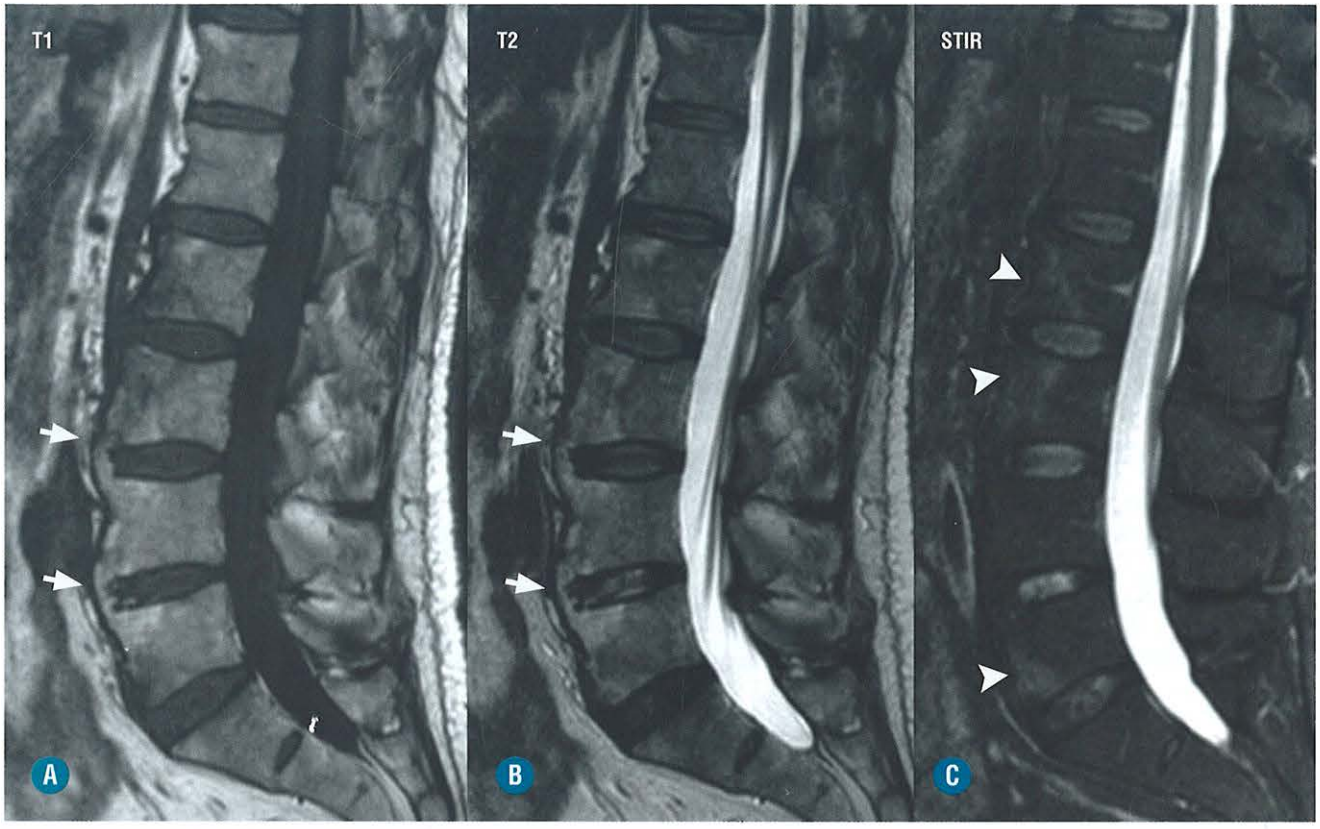

FIGURA 10-74. Síndrome SAPHO na coluna lombar – RM. RM da coluna lombar – imagens sagitais, ponderadas em T1 (**A**), T2 (**B**) e STIR (**C**). Sindesmófitos anteriores fundidos de L3 a L5 (*setas*), com edemas ósseos nas porções anteriores de L2, L3 e L5 (*pontas de seta*), simulando a osteíte da espondiloartrite.

sinovite, edema de partes moles e derrame articular de causa desconhecida, apresentando achados similares à artrite reumatoide. Dois subtipos estão relacionados com a entesite e com os achados frequentemente identificados nas espondiloartropatias. É importante salientar que a AIJ não apresenta relação estabelecida com a doença de início na vida adulta.

QUADRO CLÍNICO E CLASSIFICAÇÃO

De acordo com o último critério proposto pela International League of Associations for Rheumatology (ILAR), a AIJ pode ser classificada em cinco subtipos, embora, na prática, essa divisão seja clinicamente conflitante e os achados possam ocorrer superpostos:

- Doença pauciarticular – é o subtipo mais comum, acometendo mais frequentemente meninas no segundo e terceiro anos de vida, envolvendo até cinco articulações nos primeiros seis meses de evolução, geralmente joelhos (70%) e tornozelos (40%) por mais de seis semanas.
- Doença poliarticular – responsável por 30 a 40% dos casos, acometendo mais frequentemente meninas em dois picos etários entre 2 e 5 anos e 10 e 14 anos, envolvendo mais de cinco articulações nos primeiros seis meses da doença, geralmente joelhos, tornozelos e punhos. Em crianças maiores de 10 anos, a doença se manifesta de forma muito semelhante à AR do adulto com fator reumatoide positivo e acometimento simétrico de pequenas articulações das mãos.
- Doença sistêmica – antigamente chamada de doença de Still, é o subtipo menos frequente (10 a 15% dos casos), se caracteriza por febre alta intermitente, *rash* cutâneo mais evidente nas axilas e na cintura, hepatoesplenomegalia, adenopatia e menos frequentemente artrite. O diagnóstico deste subtipo de AIJ é muito difícil e, muitas vezes, tardio. Acomete igualmente ambos os sexos, mais comumente em crianças com menos de quatro anos, geralmente envolvendo articulações dos joelhos, tornozelos, punhos e mãos.
- Formas associadas à entesite (20%) – acomete mais comumente meninos com cerca de 10 anos, caracterizada pela presença de artrite (geralmente joelhos e pés) associada à entesite (geralmente na inserção dos tendões calcâneo ou patelar) ou dores das articulações sacroilíacas, presença do HLA-B27 positivo, uveíte anterior aguda ou ainda antecedente familiar de espondiloartropatia.
- Artrite psorisíaca juvenil – definida pela presença de artrite e psoríase cutânea em pacientes menores de 16 anos ou artrite associada a alterações ungueais ou dactilite em pacientes menores de 16 anos com antecedente familiar de psoríase. Geralmente se manifesta por oligoartrite assimétrica em meninas de 2 a 5 anos ou em meninos com cerca de 12 anos, e o acometimento articular precede as manifestações cutâneas em 40% dos casos.

ACHADOS DE IMAGEM

Radiologia Simples

Os aspectos radiográficos da AIJ são caracterizados por:

- Erosões ósseas e acometimento da cartilagem articular de forma tardia.
- Anquilose possível nos pacientes que apresentam a forma sistêmica da doença (Fig. 10-75).
- Rarefação óssea primeiramente periarticular e, posteriormente, difusa, decorrente de osteoporose.
- Aposições periosteais de metacarpos e metatarsos reacionais à hiperemia crônica;
- Hipertrofia epifisária e aceleração da maturação dos centros de ossificação decorrente também da hiperemia sinovial crônica, mais comumente nos osso do carpo e esqueleto apendicular.
- Diastase C1-C2.
- Alterações relacionadas com entesite de aspecto semiológico idêntico a espondiloartrite do adulto (Fig. 10-76).

Ultrassonografia e Ressonância Magnética

Assim como na AR e nas espondiloartropatias do adulto, a US e a RM permitem a identificação de sinovite (espessamento, hipervascularização sinovial e derrame articular), bem como a visualização de sinais sugestivos de entesite com maior sensibilidade que o exame clínico, auxiliando no diagnóstico diferencial de outras lesões e no acompanhamento das complicações.



FIGURA 10-75. Artrite Idiopática Juvenil crônica – Radiografia. Radiografia da coluna cervical – Anquilose das articulações interapofisárias de C2 a C5.

No entanto, nas formas juvenis, ainda não foi definido na literatura se esses métodos de imagem podem ser utilizados formalmente no acompanhamento e monitorização da atividade da doença, como já parcialmente definido nas formas do adulto.

ARTROPATIAS POR DEPOSIÇÃO DE MICROCRISTAIS

O termo artropatias por deposição de microcristais caracteriza um conjunto de doenças causadas pela deposição de microcristais intra ou periarticulares, incluindo, principalmente, três grupos de alterações: artrite gotosa, artrite por deposição de pirofosfato de cálcio (CPPD) e artrite por deposição de hidroxiapatita (HA).

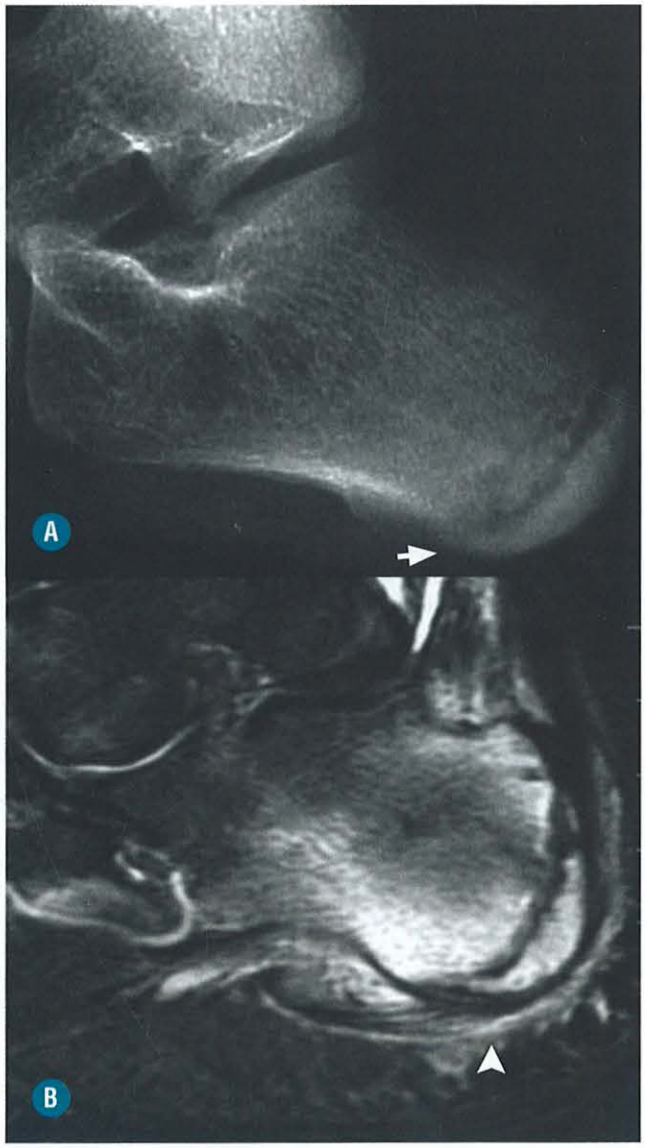

FIGURA 10-76. AIJ em sua forma associada à entesite – Radiografia e RM. Radiografia e RM do tornozelo – incidência em perfil (**A**) e imagem sagital, ponderada T2 com saturação de gordura (**B**). Ligeira esclerose com irregularidades ósseas na apófise calcaneana (*seta*), com acentuado edema na origem da fáscia plantar, na porção posterior do osso calcâneo e em partes moles adjacentes (*ponta de seta*).

■ Gota

INTRODUÇÃO

Manifestações Clínicas

A gota é uma síndrome causada por uma resposta inflamatória decorrente dos depósitos de cristais de monourato de sódio secundário à hiperuricemia, de formas aguda ou crônica. Essa doença é decorrente da hiperuricemia idiopática associada à deficiência da eliminação renal e do aumento da produção de ácido úrico, resultantes de alterações na síntese das purinas e de desequilíbrios alimentares. É mais frequente no sexo masculino, tendo início na fase adulta acometendo cerca de 0,6% da população mundial.

A gota se manifesta clinicamente de duas formas:

- Artrite gotosa aguda – reação inflamatória intensa de início agudo, decorrente da precipitação dos cristais de monourato de sódio e acometendo frequentemente a primeira articulação metatarsofalangiana.
- Artrite gotosa crônica – decorrente da reação inflamatória crônica induzida pelos depósitos de microcristais nas cápsulas, sinóvias, osso subcondral, cartilagens, bolsas e tendões, formando massa de partes moles cutâneas e periarticulares: o tofo gotoso, que pode ser visualizado como massas indolores esbranquiçadas ou amareladas na pele de tamanho variável.

ACHADOS DE IMAGEM

Na fase aguda inicial, o único achado radiológico é o edema de partes moles periarticulares.

Na fase crônica, notamos uma diversidade de achados radiológicos:

- Massa de partes moles periarticulares focais ou multifocais, representando os tofos gotosos. São massas geralmente lobuladas, assimétricas, de maior densidade que as partes moles adjacentes, podendo apresentar calcificações irregulares e periféricas, de localização articular, periarticular ou mesmo distante da articulação (Fig. 10-77).
- A cartilagem articular pode ser sede de depósito de microcristais, mas, na maioria das vezes, a interlinha articular é mantida. Esse achado caracteriza o aspecto degenerativo atípico do acometimento articular, podendo ser observado destruição óssea, ausência de osteófitos e interlinha articular preservada.
- Ausência de osteoporose justa-articular.
- Erosões ósseas marginais, circunscritas, de localização justa ou periarticular e até distantes das articulações, apresentando aspecto de geodo e caráter moderadamente expansivo (Fig. 10-78).
- Formações ósseas periarticulares, que não caracterizam osteófitos, localizadas adjacentemente a um tofo gotoso, que induzem neoformação periosteal focal, com aspecto similar ao descolamento da cortical (Fig. 10-79).

Na RM, os tofos gotosos apresentam aspecto inespecífico, caracterizados por sinal intermediário similar à musculatura adjacente nas sequências pesadas em T1 e sinal variável em T2 (Fig. 10-80). As sequências pesadas em gradiente *echo* (T2*) são muito úteis para demonstrar o hipossinal dos tofos gotosos.

Vale a pena ressaltar que nódulos que apresentam sinal intermediário similar à musculatura, localizados profundamente aos ligamentos colaterais e superficialmente aos côndilos femo-



FIGURA 10-77. Gota – Radiografia. Radiografia simples do antepé mostra importante aumento de partes moles junto à articulação metatarsofalangiana do hálux (*setas*), associada a tênues erosões marginais adjacentes na articulação, com redução deste espaço articular.



FIGURA 10-78. Gota – Erosões marginais. Radiografia simples do antepé evidencia erosões marginais de aspecto expansivo junto à porção medial da articulação metatarsofalangiana (*setas*), com redução desse espaço articular e tênue aumento de partes moles adjacentes.

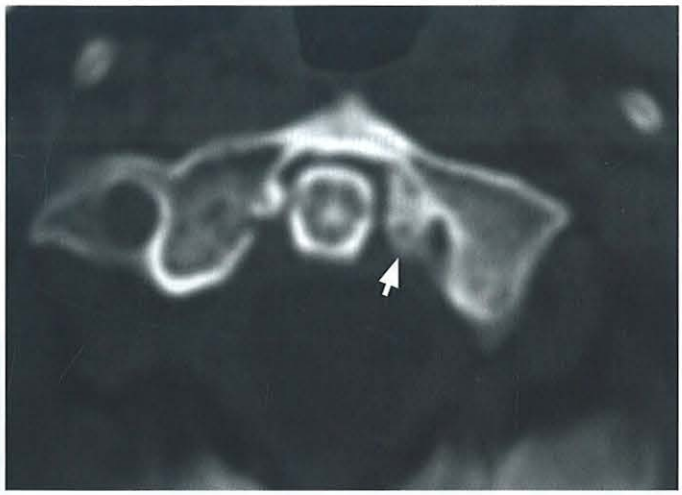

FIGURA 10-79. Gota – Neoformação óssea. TC da coluna cervical – imagem axial da articulação atlantoaxial. Neoformação óssea relacionada com gota na massa lateral esquerda de C1, interpondo-se entre o processo odontoide e a massa lateral esquerda de C1.

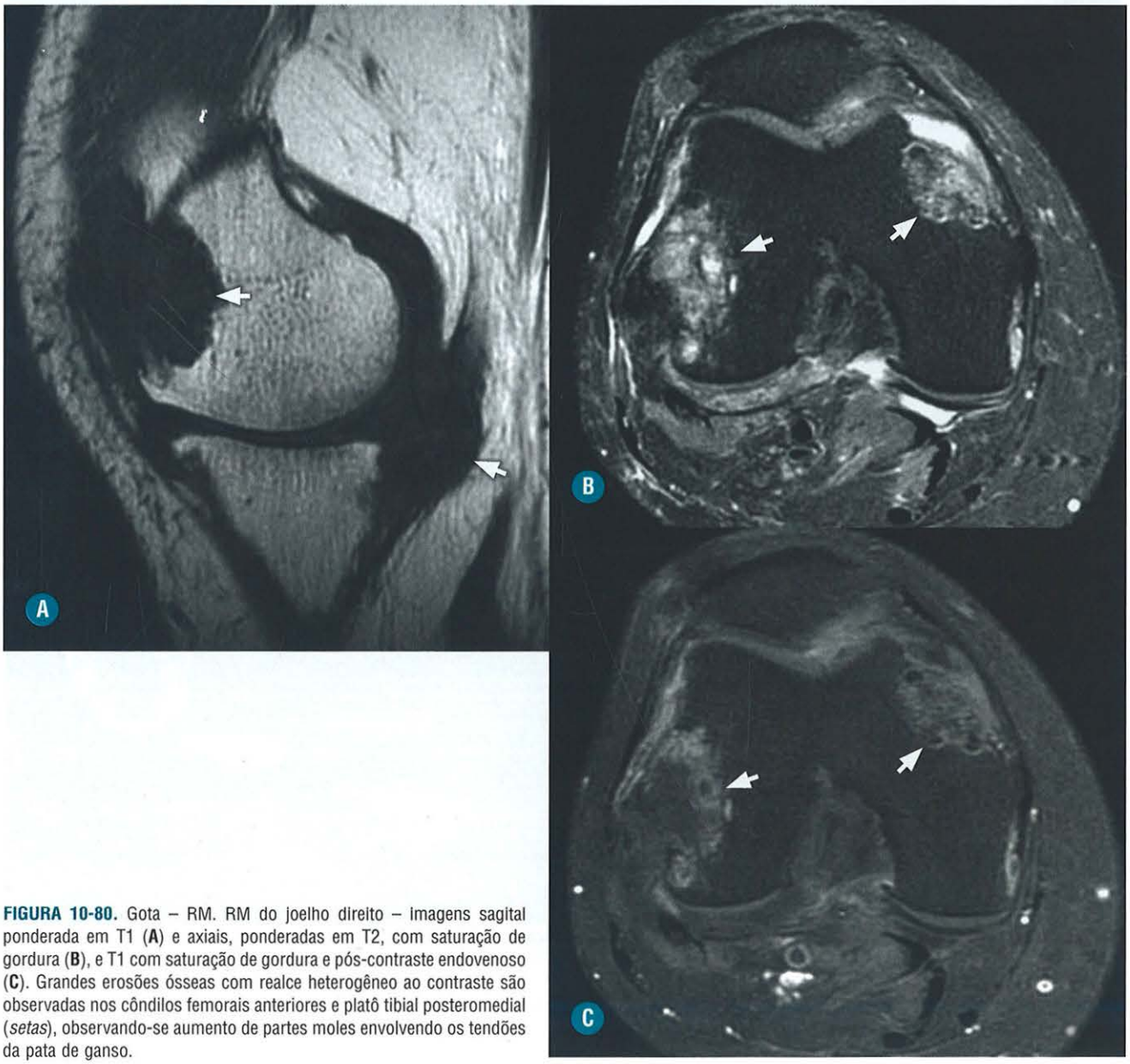

FIGURA 10-80. Gota – RM. RM do joelho direito – Imagens sagital ponderada em T1 (**A**) e axiais, ponderadas em T2, com saturação de gordura (**B**), e T1 com saturação de gordura e pós-contraste endovenoso (**C**). Grandes erosões ósseas com realce heterogêneo ao contraste são observadas nos côndilos femorais anteriores e platô tibial posteromedial (*setas*), observando-se aumento de partes moles envolvendo os tendões da pata de ganso.

rais, neles determinando erosões grosseiras, são muito sugestivos de tofos gotosos (Fig. 10-81).

A tomografia computadorizada também pode ser útil na caracterização e no diagnóstico definitivo do tofo gotoso, demonstrando uma massa de partes moles lobulada, mal definida, com densidade de 160 a 170 UH, notando-se áreas pouco mais densas de permeio (Fig. 10-82).

O advento da tomografia computadorizada por dupla energia possibilitou um diagnóstico não invasivo com maior especificidade e sensibilidade. Esse aparelho permite a identificação de cristais de urato, diferenciando-os dos demais cristais (pirofosfato e hidroxiapatita) em decorrência das diferenças em seus números atômicos. Esse aparelho de TC apresenta dois tubos de raios X no sistema, com aquisição simultânea em dois níveis distintos de energia (alta e baixa voltagem), permitindo uma classificação da composição química do tecido avaliado, através do pós-processamento e um algoritmo de decomposição. Dessa forma, separamos o cálcio dos cristais de urato por meio de uma escala de cores previamente definida (Fig. 10-83).

DIAGNÓSTICO DIFERENCIAL

O aspecto, por vezes simétrico, da gota deve ser diferenciado da artrite reumatoide por meio de elementos semiológicos básicos como as erosões marginais discretas, o espessamento sinovial, a ausência de massa densa de partes moles e a osteoporose periarticular da AR. No entanto, vale a pena ressaltar que a AR apresenta diversas formas atípicas, entre elas a forma de

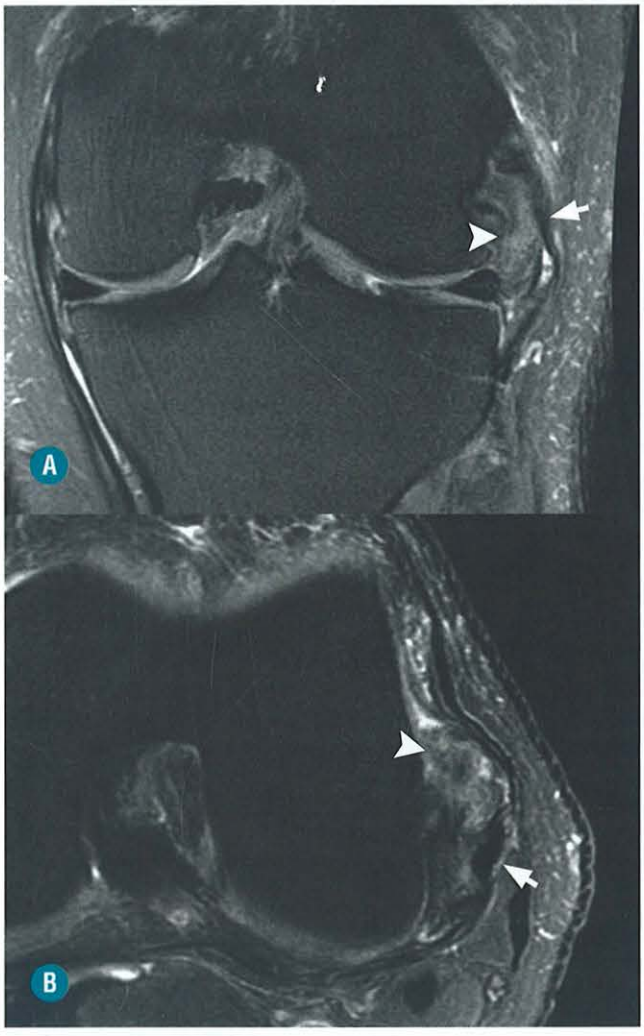

FIGURA 10-81. Gota – RM. RM do joelho direito – imagens sagital ponderada em T1 (**A**) e axial ponderada em T2 com saturação de gordura (**B**). Aumento volumétrico de partes moles envolvendo o tendão poplíteo em sua origem no côndilo femoral lateral (*pontas de seta*) e deslocando o ligamento colateral lateral (*setas*).

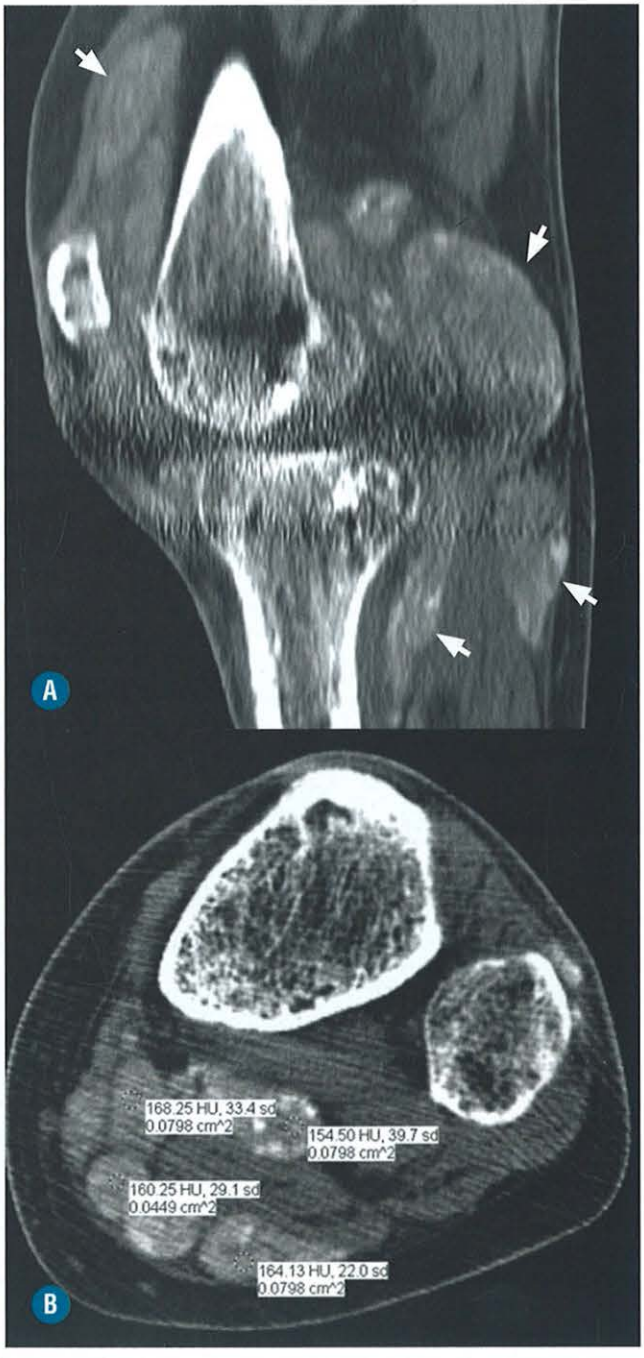

FIGURA 10-82. Gota – TC com valores de atenuação típicos. TC do joelho esquerdo – imagens sagital (**A**) e axial (**B**). Massas sólidas no recesso articular suprapatelar e na região poplítea (*setas*), com áreas focais de hiperatenuação no seu interior, apresentando valores de atenuação variando de 154 a 168 UH, sugerindo calcificações por depósitos de cristais de urato.

"poliartrite pseudogotosa" caracterizada por uma doença pouco inflamatória que acomete homens que praticam atividade física, destacando-se a preservação funcional da articulação. Nesse caso, as erosões assumem aspecto de geodos decorrentes da transmissão intraóssea da pressão acentuada na articulação causada pela atividade física constante.

O diagnóstico diferencial com encondroma e infarto ósseo também deve ser considerado diante do tofo gotoso parcialmente calcificado de localização intraóssea (Fig. 10-84).

As lesões expansivas e destrutivas decorrentes dos tofos para-articulares podem também causar confusão diagnóstica, determinando um aspecto similar à lesão tumoral (Fig. 10-85).

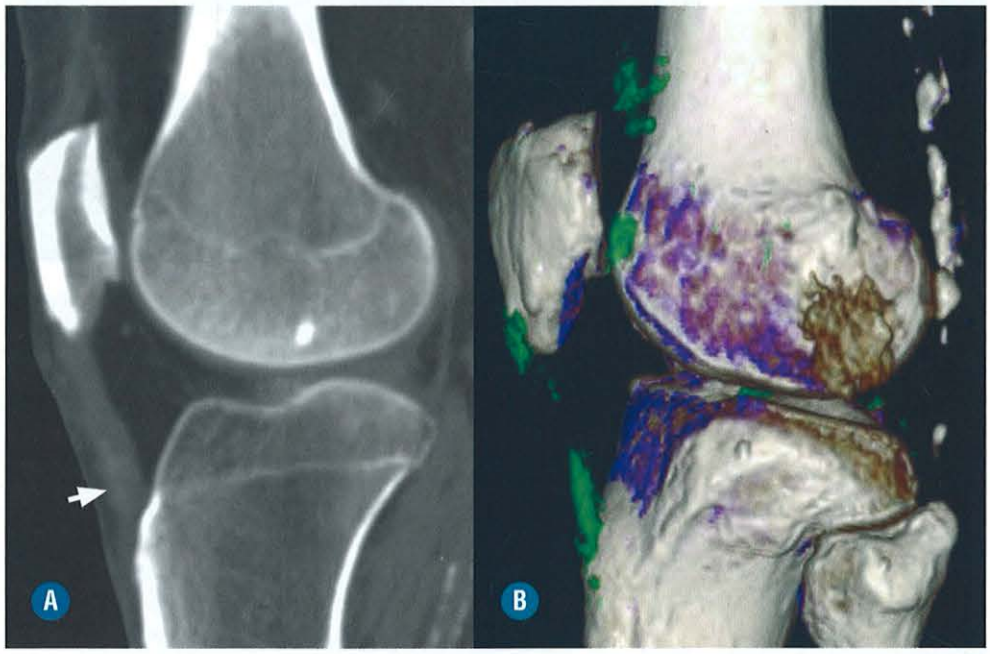

FIGURA 10-83. Gota – TC com dupla energia. TC do joelho direito – reformatações sagital (**A**) e 3D com protocolo de dupla energia para caracterização de cristais de urato de cálcio (**B**). Tênue calcificação no terço distal do tendão patelar (*seta*), inespecífica. Com o protocolo de dupla energia, observa-se caracterização de cristais de urato de cálcio (áreas em verde) no terço distal do tendão patelar, mas também em seu terço proximal e intra-articular.

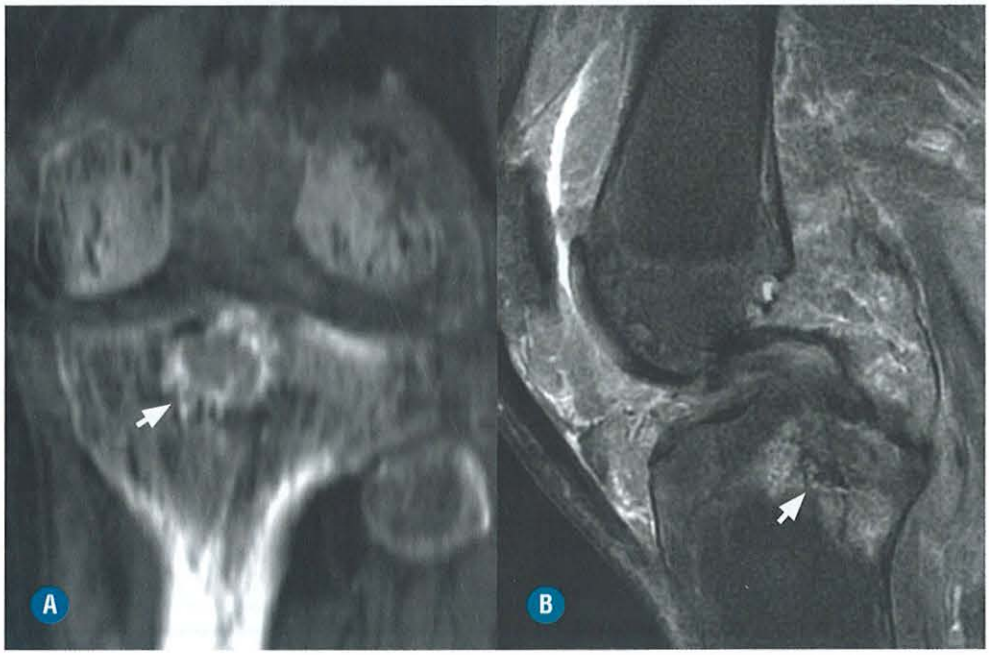

FIGURA 10-84. Gota – Tofo gotoso de localização intraóssea. **A**, Reformatação sagital de TC do joelho esquerdo. (**B**) Imagem sagital de RM do mesmo joelho, ponderada em T2, com saturação de gordura. Observa-se lesão intraóssea no platô tibial, com calcificações heterogêneas (*seta em* **A**) e moderado edema ósseo ao seu redor (*seta em* **B**). Também se observa exuberante espessamento sinovial associado. O paciente foi submetido a uma ressecção dessa lesão, confirmando um tofo gotoso.

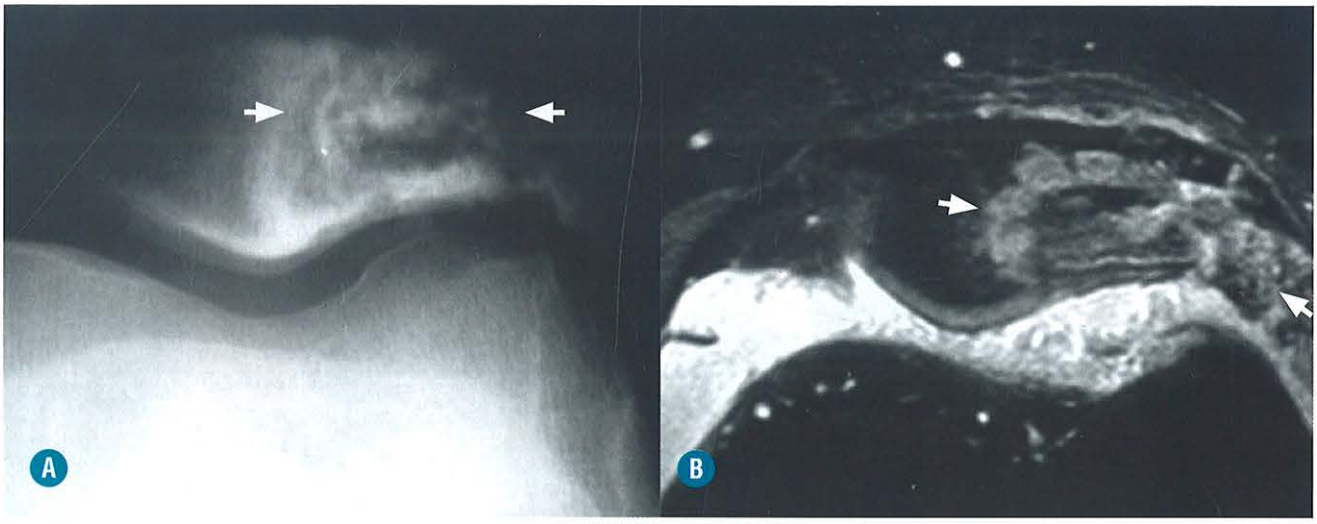

FIGURA 10-85. Gota – Tofo gotoso de localização intraóssea, simulando um tumor. (**A**) Radiografia do joelho esquerdo – incidência axial da patela. (**B**) Imagem axial de RM do mesmo joelho, ponderada em T2, com saturação de gordura. Observa-se lesão mista intraóssea na patela, com padrão de agressividade intermediária e áreas de destruição cortical (*setas em* **A**). A RM demonstra edema ao redor da lesão e componente sólido extraósseo, estendendo-se para o recesso articular (*setas em* **B**). A cirurgia confirmou um tofo gotoso.

■ Deposição de Pirofosfato de Cálcio (CPPD)

INTRODUÇÃO

Manifestações Clínicas

Entidade clínica caracterizada pela deposição de cristais de pirofosfato de cálcio na cartilagem articular, meniscos, tendões, ligamentos, sinóvia e no líquido sinovial. Essa deposição pode levar a quadros inflamatórios articulares ou periarticulares agudos ou crônicos. A condrocalcinose é a presença de calcificações na cartilagem hialina ou fibrocartilagem.

Varias são as formas dessa doença, podendo-se destacar:

- Forma esporádica: é a forma mais frequente. Acomete mulheres com mais de 50 anos, sendo relatada frequência de 20 a 45% após os 80 anos.
- Forma familiar: depósitos cálcicos identificados entre 20 e 40 anos, apresentando prognóstico ruim e evolução progressiva para destruição articular.
- Forma secundária: causada principalmente pelo hiperparatireoidismo primário, hemocromatose e hipofasfatemia; tendo sido relacionada também com a hemossiderose, doença de Wilson, hipotireoidismo, ocronose e amiloidose.

Dentre as manifestações clínicas, destacamos:

- Formas assintomáticas.
- Forma pseudoartrítica (50 a 60% dos casos): simula a artrose, com acometimento bilateral e progressivo de múltiplas articulações, principalmente, de joelhos, quadris, cotovelos, punhos, tornozelos, ombros, articulações talocalcaneana e metatarsofalangianas.
- Forma pseudogotosa (10 a 25% dos casos): representa a manifestação mais típica da doença. Artrite aguda com importantes sinais flogísticos locais, mais comumente nos joelhos, cotovelos, articulações metacarpofalangianas, punhos, tornozelos e, diferentemente da gota, nos quadris e ombros.
- Forma de artropatia rapidamente destrutiva simulando a osteoartropatia neuropática.
- Artrite pseudorreumatoide (5% dos casos): pacientes apresentando artrite simétrica com duração de diversas semanas, rigidez matinal e redução da mobilidade articular. Em cerca de 10% dos casos, o fator reumatoide é positivo e as provas de fase ativa podem-se alterar. Podem evoluir com deformidades que lembram a artrite reumatoide, como as deformidades em flexão dos dedos.

ACHADOS DE IMAGEM

Os depósitos de cristais de pirofosfato de cálcio podem acometer:

- Cartilagem hialina (condrocalcinose): depósito cálcico fino e linear nas cartilagens hialinas, paralelos ao osso subcondral, relativamente simétricos, encontrados mais frequentemente nos joelhos, punhos, quadris e cotovelos (Fig. 10-86).
- Fibrocartilagem (condrocalcinose): depósitos cálcicos irregulares, espessos, acometendo mais comumente os meniscos, fibrocartilagem triangular, sínfise púbica, lábios acetabular e glenoidal (Figs. 10-87, 10-88 e 10-89).
- Sinóvia: depósitos cálcicos extensos, mal definidos, acometendo principalmente as articulações radiocarpal, radioulnar distal, metacarpo e metatarsofalangianas.
- Tendões: depósitos cálcicos intratendíneos de aspecto fibrilar, linear e orientadas no mesmo eixo do tendão.
- Ligamentos: depósitos cálcicos finos e lineares nos ligamentos (Fig. 10-87).

A artropatia por CPPD ocorre, em geral, de forma simétrica nos joelhos, punhos e articulações metacarpofalangianas. Podem estar ou não associadas à condrocalcinose. A artropatia apresenta as mesmas características da artrose degenerativa, como redução da interlinha articular, osteocondensação e geodo subcondral. Possui algumas características que a diferenciam, como: acometimento de articulações atípicas no punho e no tornozelo, superfícies articulares de aspecto "denteado", numerosos geodos subcondrais de grandes dimensões e ausên-

FIGURA 10-86. Condrocalcinose – Radiografia. Radiografia do joelho direito – incidência AP. Finas calcificações lineares na cartilagem hialina do côndilo femoral e platô tibial laterais (*setas*).

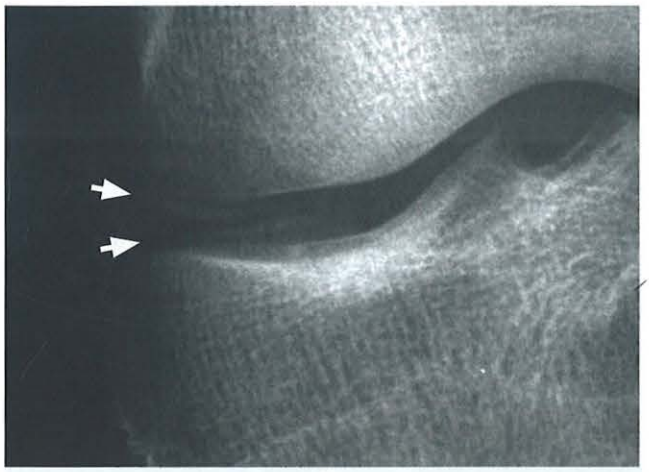

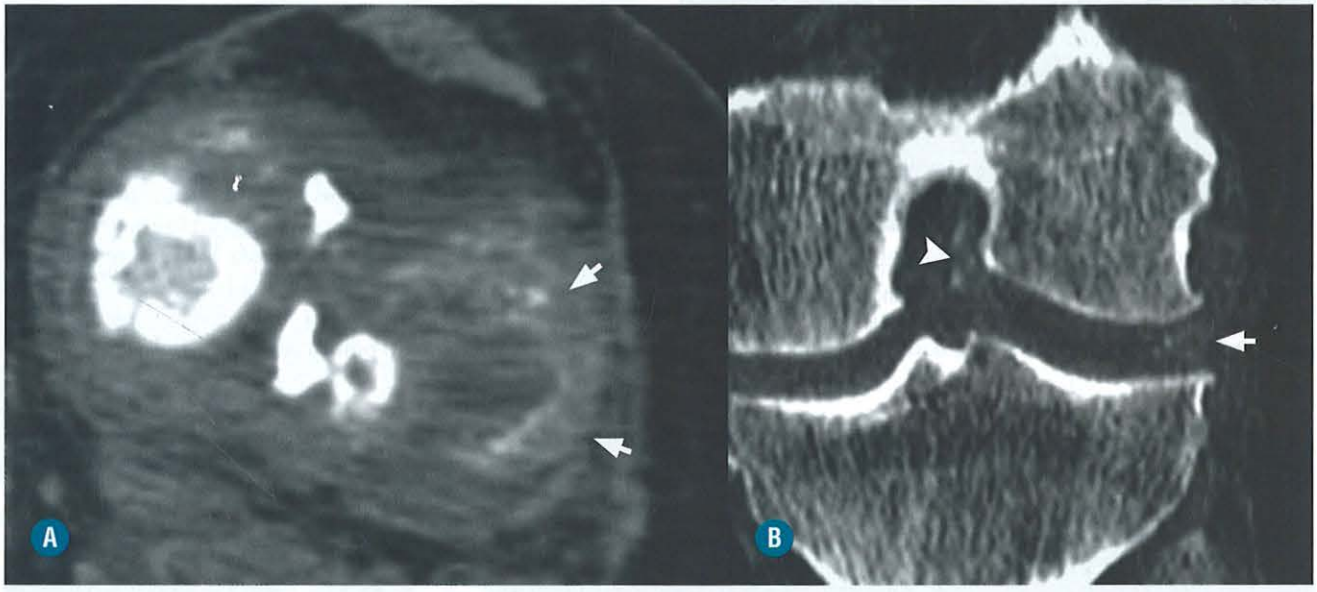

FIGURA 10-87. Condrocalcinose – TC. TC do joelho esquerdo – reformatações axial fina (**A**) e coronal (**B**). Calcificações no interior de todo o menisco lateral (*setas*) e do terço proximal do ligamento cruzado anterior (*ponta de seta*).

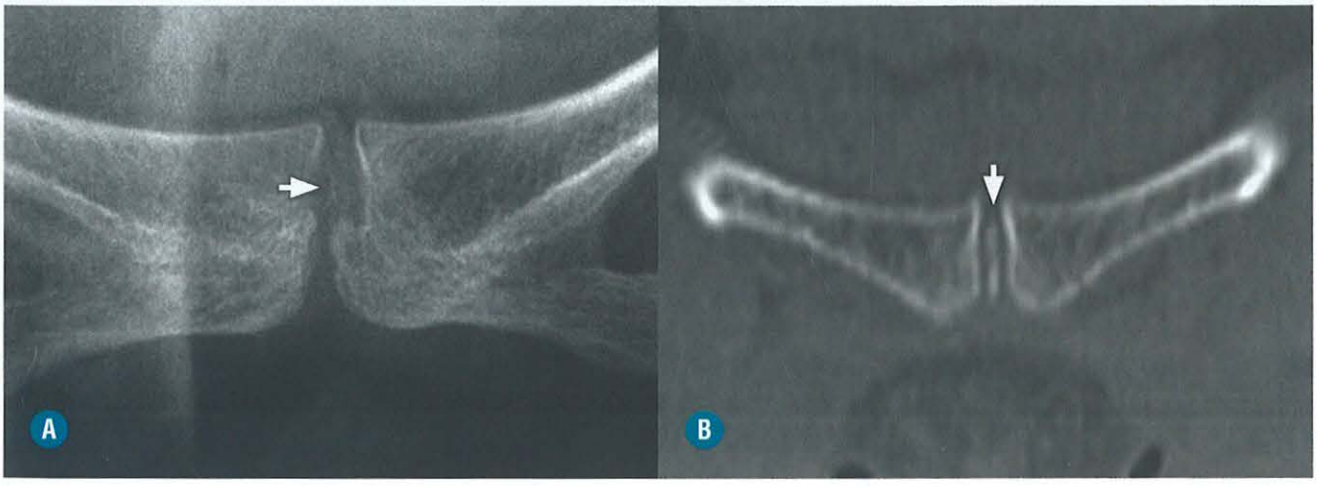

FIGURA 10-88. Condrocalcinose – Sínfise púbica. (**A**) Radiografia da sínfise púbica e (**B**) Reformatação coronal de TC da sínfise púbica. Fina calcificação linear na cartilagem hialina da sínfise púbica (*setas*).

cia de osteófitos, contrastando com a gravidade da artropatia (Fig. 10-90).

Nos joelhos, o acometimento inicial se faz no compartimento femorotibial interno e articulação femoropatelar. Achados de alterações isoladas da articulação femoropatelar são sugestivos desta doença.

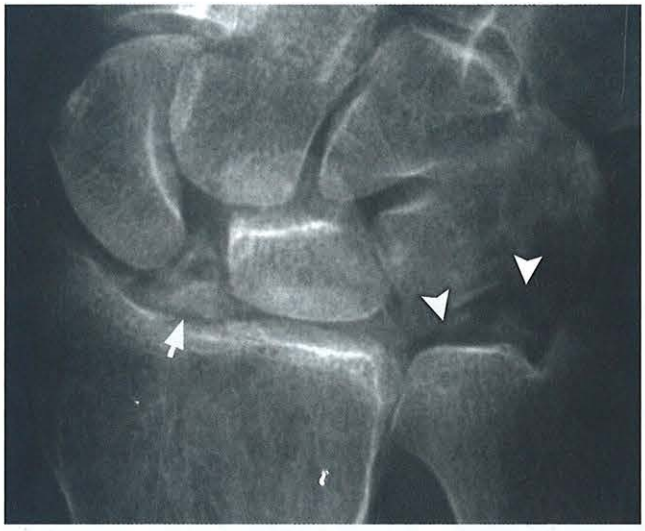

FIGURA 10-89. Condrocalcinose – Punho. Radiografia do punho esquerdo. Calcificações heterogêneas na fibrocartilagem triangular (*pontas de seta*) e na topografia do ligamento escafossemilunar, com alargamento do espaço escafossemilunar (*seta*).

No punho, o acometimento do compartimento radiocarpal e das articulações escafotrapeziana, metacarpotrapezoide e metacarpofalangianas do 2º e 3º dedos deve evocar o diagnóstico (Fig. 10-91).

Depósitos cálcicos nos discos intervertebrais são frequentes na periferia do anel fibroso, e as calcificações difusas dos discos são muito raras e sugestivas das formas familiares de depósito de CPPD ou ainda da ocronose. Calcificações ligamentares e das estruturas capsulossinoviais das articulações interapofisárias são também bem frequentes (Fig. 10-92).

DIAGNÓSTICO DIFERENCIAL

O diagnóstico diferencial das alterações decorrentes do depósito de CPPD engloba principalmente a artrose e a gota. As características semiológicas e os elementos importantes para a diferenciação dessas doenças já foram previamente discutidos neste capítulo e estão listados na Tabela 10-3.

■ Deposição de Hidroxiapatita (HA)

INTRODUÇÃO

A hidroxiapatita pode-se depositar nas articulações, pele, vasos sanguíneos, entre outros. Na articulação, pode ser encontrada em todos os tecidos. A doença articular de depósito de hidroxiapatita de cálcio se apresenta basicamente de duas formas que podem ou não estar associadas:

- Depósitos periarticulares dos microcristais que acomete mais frequentemente o ombro (tendinopatia calcária).



FIGURA 10-90. Artropatia por CPPD no mediopé. (**A**) Radiografia do mediopé esquerdo. (**B**) Reformatação axial de TC do mediopé. Redução do espaço articular com irregularidades ósseas dos cuneiformes com as bases do 2º e 3º metatarsos, sem osteófitos associados. Também se observam grandes cistos subcondrais (*pontas de seta*) e condrocalcinose no interior destas articulações (*seta*).

- Depósitos intra-articulares dos microcristais que podem dar origem à artrite aguda ou erosiva e por vezes, destrutiva.

Manifestações Clínicas

Os depósitos de HA podem ser assintomáticos ou sintomáticos. Nesse caso, caracterizam-se por dois tipos de envolvimento: periartrite e artrite.



FIGURA 10-91. Artropatia por CPPD no punho. Radiografia do punho – incidência PA. Típico aspecto da artropatia por CPPD no punho, demonstrando redução dos espaços articulares com irregularidades ósseas, esclerose e sem osteófitos das seguintes articulações: escafotrapeziana, metacarpotrapezoide e metacarpofalangianas do 2º, 3º e 4º raios.

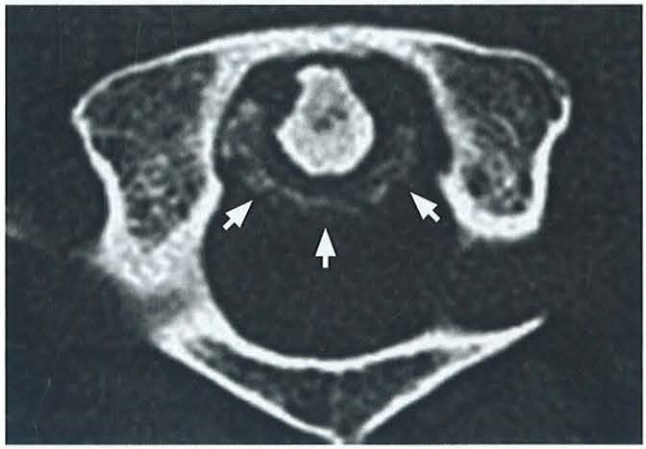

FIGURA 10-92. Artropatia por CPPD na coluna cervical. Imagem axial de TC da região atlantoaxial demonstra calcificações heterogêneas no ligamento transverso posteriormente ao processo odontoide (*setas*). Também se observam erosões com esclerose óssea do odontoide.

Depósitos Periarticulares

Essa forma de depósito cálcico acomete igualmente homens e mulheres com predomínio na faixa etária entre 40 e 60 anos, predominando no ombro.

As calcificações periarticulares são frequentemente monoarticulares, mas múltiplas articulações podem ser acometidas. Geralmente são assintomáticas, mas podem ser diagnosticadas por meio de um quadro articular inflamatório caracterizado por edema localizado, dor de instalação aguda, dificuldade de mobilização da articulação e febrícula. A fase aguda dura de poucos dias a uma semana, no entanto, em alguns casos os depósitos cálcicos podem ser responsáveis por dores articulares crônicas.

Depósitos Intra-articulares

Os depósitos intra-articulares de hidroxiapatita têm como sítio de predileção as pequenas articulações da mão, do punho e do pé, sendo o acometimento de grandes articulações como o joelho, o ombro e os quadris observados mais raramente. Na coluna, esses depósitos se apresentam como calcificações grosseiras dos discos intervertebrais e podem migrar para o platô vertebral, causando reação inflamatória e erosões.

Assim como os depósitos periarticulares, esses depósitos podem ser descobertos fortuitamente bem como no curso de uma artropatia inflamatória aguda ou destrutiva.

O ombro de Milwaukee representa a artropatia destrutiva por depósito intra-articular de hidroxiapatita mais frequente. Essa artropatia tem predileção por mulheres de 50 a 90 anos, pode ser bilateral em 65% dos casos, sendo caracterizada por quadro clínico álgico crônico de evolução de no mínimo 10 anos.

ACHADOS DE IMAGEM

Depósitos Periarticulares

Os depósitos cálcicos de hidroxiapatita são tipicamente densos, amorfos, arredondados ou ovalares, medem em média 1 a 2 cm. Eles se localizam tipicamente nas inserções tendíneas, mas também nos ligamentos, bainhas sinoviais, cápsulas articulares e bursas. Na fase aguda, apresentam contornos mal definidos, menos densos, de aspecto algodonoso (Fig. 10-93). Podem migrar para o interior das bolsas, do osso e articulação adjacentes.

A visualização de depósitos cálcicos em alguns locais específicos deve evocar o diagnóstico de depósitos cálcicos de hidroxiapatita.

No ombro, o sítio mais frequente é o tendão supraespinal (Fig. 10-93). Também acometem os tendões das cabeças longa e curta do bíceps e a inserção umeral do tendão peitoral menor (Fig. 10-94).

No punho e na mão, o acometimento mais frequente é o do tendão flexor ulnar do carpo junto ao pisiforme, assim como das articulações metacarpofalangianas e interfalangianas proximais.

No quadril, o acometimento é principalmente das inserções dos tendões glúteos no trocanter maior. No tornozelo, o tendão mais frequentemente acometido é o calcâneo (Fig. 10-95).

Na coluna cervical, as calcificações ao redor do processo odontoide são relativamente comuns, cujo aspecto radiográfico é semelhante ao observado na CPPD. A deposição de HA no músculo *longus colli* também é possível, podendo ser



FIGURA 10-93. Depósito de HA no ombro. Radiografia do ombro – incidência AP. Calcificação amorfa, pouco densa na topografia do tendão supraespinal (*seta*).



FIGURA 10-95. Depósito de HA no tendão calcâneo. Radiografia do tornozelo – incidência perfil. Calcificações puntiformes pleomórficas na topografia do tendão calcâneo.

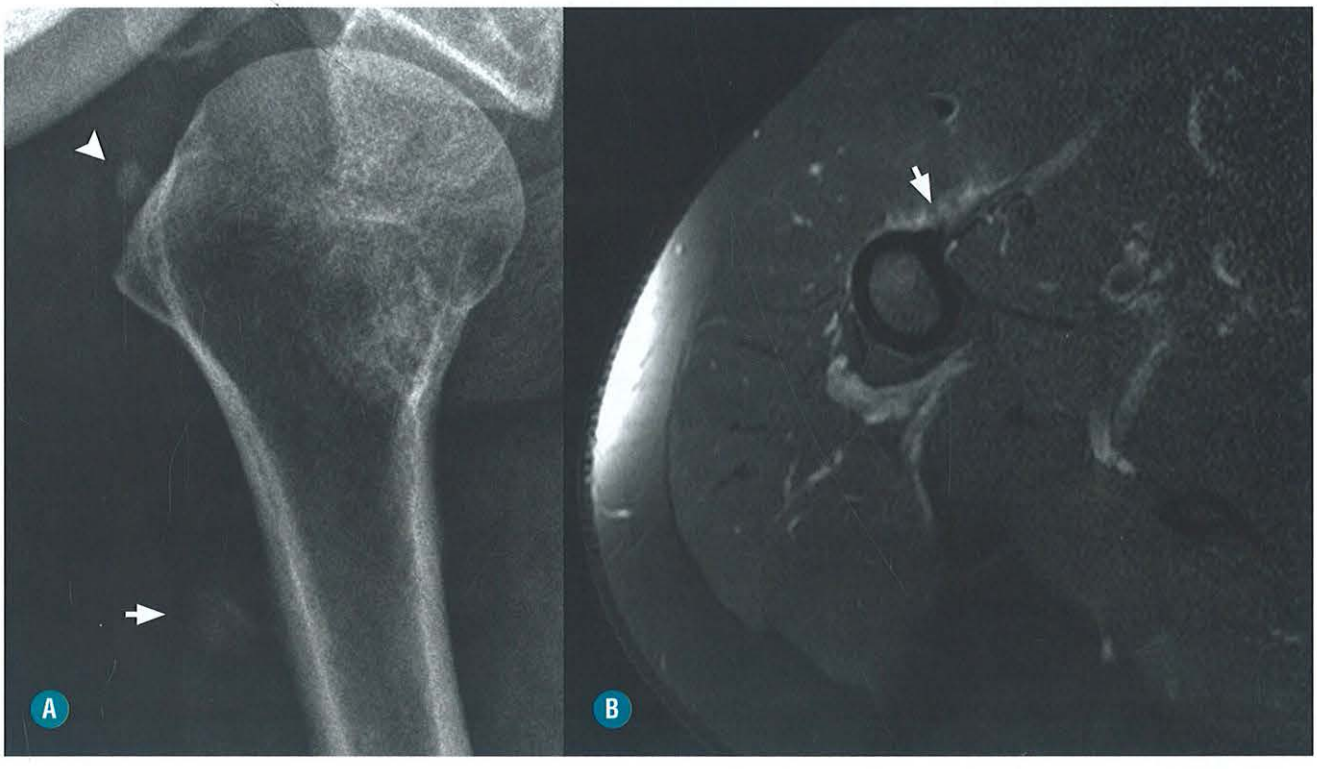

FIGURA 10-94. Depósito de HA no tendão peitoral menor. (**A**) Radiografia do ombro direito. (**B**) Imagem axial de RM do ombro direito, ponderada em T2, com saturação de gordura. Observam-se calcificações amorfas e pouco densas na topografia dos tendões supraespinal (*ponta de seta*) e peitoral menor (*seta em* **A**). Associa-se edema tendíneo e peritendíneo do peitoral menor (*seta em* **B**).

responsável por cervicalgia intensa, simulando clinicamente um abscesso retrofaríngeo ou espondilodiscite (Fig. 10-96).

As calcificações discais são densas, amorfas e geralmente centrais no núcleo pulposo. Podem migrar para uma hérnia discal ou em direção ao platô vertebral adjacente (Fig. 10-97). Isso é relativamente frequente em crianças.

Os depósitos cálcicos podem migrar para o interior das epífises, formando grandes erosões ósseas e importante reação inflamatória da medula óssea e das partes moles, em correspondência observada, principalmente, na ressonância magnética (Fig. 10-98). Esse processo é mais comum no ombro. Da mesma forma, a cortical óssea em correspondência com uma inserção tendínea pode ser sítio de reabsorção do depósito cálcico dando origem a erosões e irregularidades corticais que não devem ser confundidas com patologias tumorais ou infecciosas.



FIGURA 10-96. Depósito de HA no tendão *longus colli*. **A-B,** Imagens sagitais de RM (STIR) e TC da coluna cervical. **C,** Imagem axial de TC da coluna cervical. Coleção líquida retrofaríngea (seta), simulando um abscesso. No entanto, observam-se, ainda, espessamento e calcificação do tendão *longus colli* à direita, junto à sua origem no arco anterior de C1 (*pontas de seta*), indicando tratar-se apenas de uma tendinopatia calcária com processo inflamatório e exsudação líquida associada.

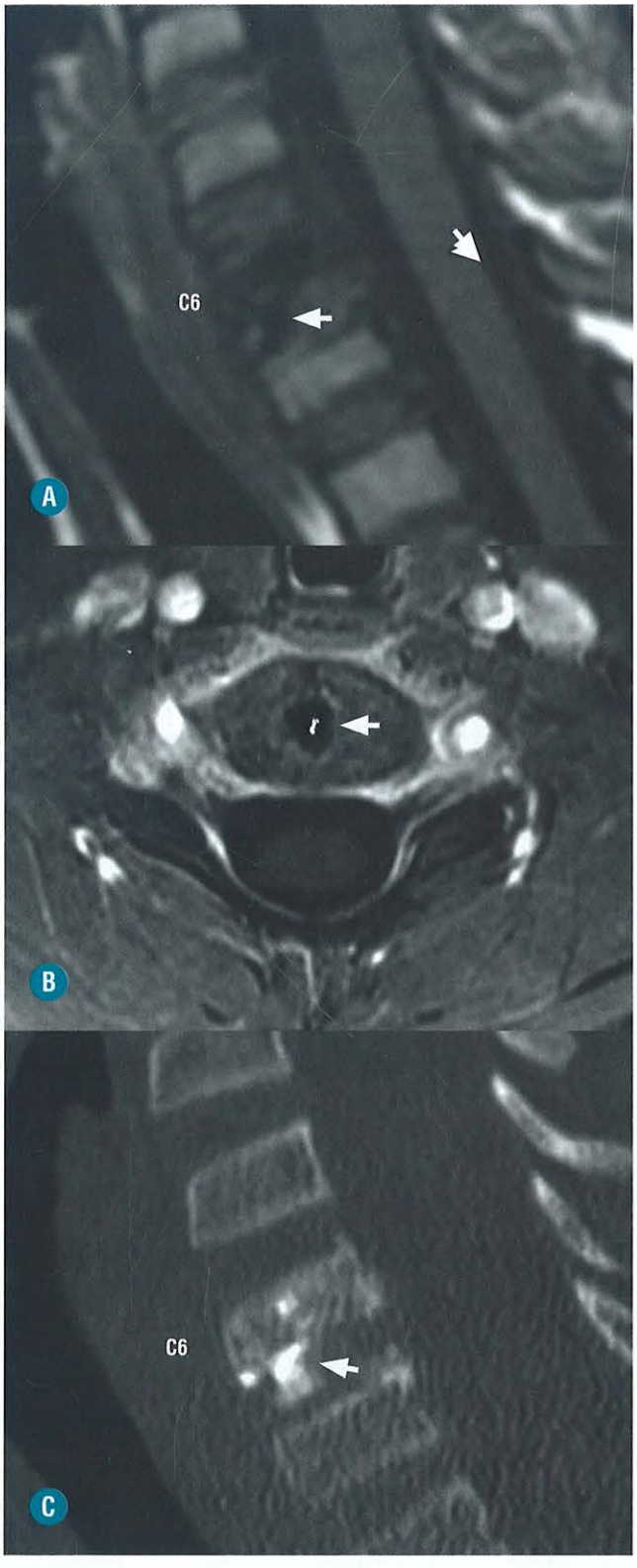

FIGURA 10-97. Depósito de HA no disco intervertebral, migrada para o corpo vertebral. **A**, Imagem sagital de RM da coluna cervical, ponderada em T1. **B**, Imagem axial de RM da coluna cervical (C6-C7), ponderada em T1, com saturação de gordura e pós-contraste. **C**, Reformatação sagital de TC da coluna cervical. Alteração de sinal de todo o corpo vertebral de C6 e de partes moles ao seu redor, com calcificação discal C6-C7, migrada para o interior do corpo de C6 (*setas*), indicando tratar-se de uma discopatia calcária migrada para o corpo vertebral e com processo inflamatório ao seu redor.



FIGURA 10-98. Tendinopatia calcária no ombro, migrada para o osso. RM do ombro direito – imagem coronal, ponderada em T2, com saturação de gordura. Pequena calcificação no interior do tendão supraespinal, junto à sua inserção no tubérculo maior (*seta*), com grande componente calcificado migrado para o tubérculo maior (*ponta de seta*) e edema ósseo circunjacente.



FIGURA 10-99. Ombro de Milwaukee – Radiografia. Radiografia do ombro direito. Importante artropatia erosiva glenoumeral, com perda da morfologia normal da cabeça umeral e remodelação com irregularidades ósseas na glenoide. Também se observa uma elevação da cabeça umeral com redução do espaço acromioumeral, indicando uma rotura transfixante do manguito rotador.

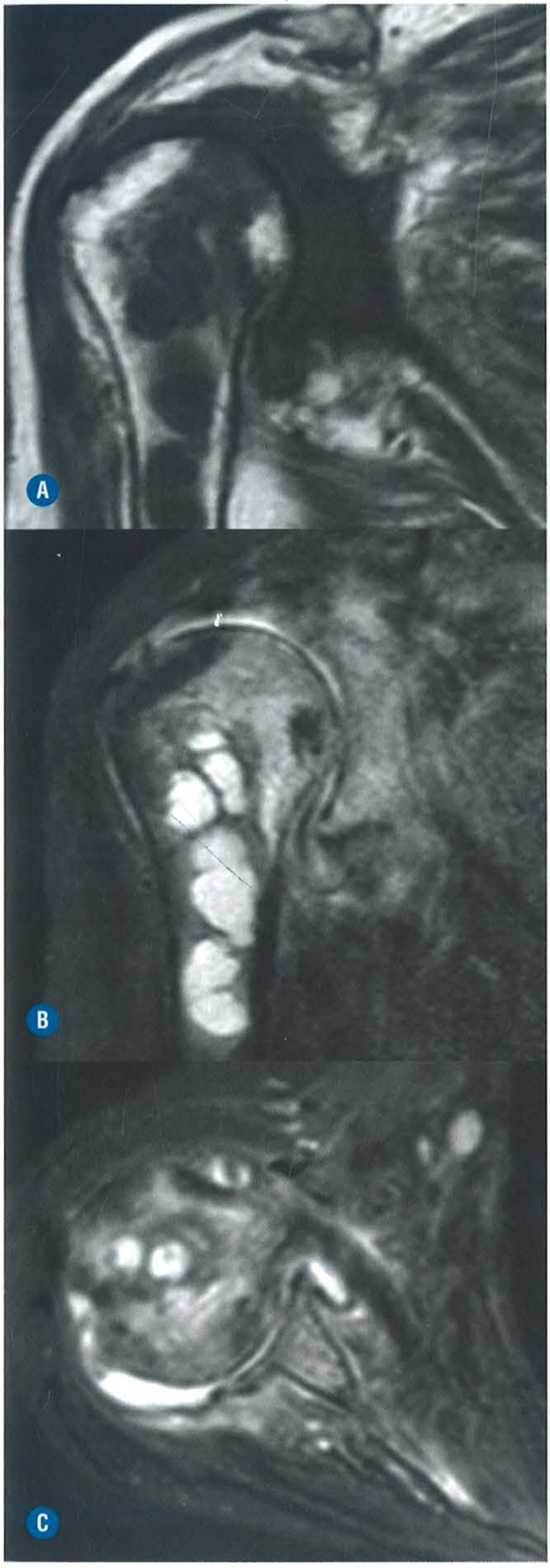

FIGURA 10-100. Ombro de Milwaukee – RM. RM do ombro direito – imagens sagitais, ponderadas em T1 (**A**) e T2, com saturação de gordura (**B**) e axial, ponderada em T2, com saturação de gordura (**C**). Importante artropatia glenoumeral, com erosão condral completa e intenso edema ósseo adjacente. Associam-se grandes cistos intraósseos e importante sinovite glenoumeral. Também há rotura transfixante do manguito rotador.

Depósitos Intra-articulares

A artropatia crônica causada pelos depósitos intra-articulares de HA ocorre principalmente no ombro (ombro de Milwaukee). Apresenta como principais achados de imagem: a ascensão da cabeça umeral, resultante da lesão completa do manguito rotador, esclerose óssea subcondral, redução assimétrica da interlinha articular e ausência de osteofitose (Figs. 10-99 e 10-100). Com a evolução da doença, são observadas erosões ósseas grosseiras, destruição articular e fragmentação óssea.

LITERATURA RECOMENDADA

1. Arnett FC, Edworthy SM, Bloch DA et al. The American Rheumatism Association 1987 revised criteria for the classification of rheumatoid arthritis. Arthritis Rheum. 1988 Mar; 31(3):315-24.
2. Baraliakos X, Hermann K, Landewe R, Listing J, Golder W, Brandt J et al. Assessment of acute spinal inflammation in patients with ankylosing spondylitis by magnetic resonance imaging: a comparison between contrast enhanced T_1 and short tau inversion recovery (STIR) sequences. Ann Rheum Dis. 2005 Aug; 64(8):1141-4.
3. Bennett AN, Marzo-Ortega H, Emery P et al. Diagnosing axial spondyloarthropathy. The new Assessment in SpondyloArthritis international Society criteria: MRI entering centre stage. Ann Rheum Dis. 2009; 68:765-767.
4. Bollow M, Enzweiler C, Taupitz M, Golder W, Hamm B, Sieper J. Use of contrast enhanced magnetic resonance imaging to detect spinal inflammation in patients with spondyloarthritides. Clin Exp Rheumatol. 2002; 20(Suppl 28): S167-S174.
5. Cotten A. Affections microcristallines. In:Cotten A. Imagerie Musculosquelettique – Pathologies générales. 1st ed. Masson; 2005. p. 69-109.
6. Cotten A. Rhumatismes inflamatoires chroniques. In: Cotten A. Imagerie Musculosquelettique – Pathologies générales. 1st ed. Masson; 2005. p. 1-43.
7. Fam AG. What is new about crystals other than monosodium urate? Curr Opin Rheumatol. 2000 May; 12(3):228-34.
8. Foeldvari I, Bidde M. Validation of the proposed ILAR classification criteria for juvenile idiopathic arthritis. International League of Associations for Rheumatology. J Rheumatol. 2000; 27(4):1069-72.
9. Grassi W, Tittarelli E, Blasetti P, Pirani O, Cervini C. Finger tendon involvement in rheumatoid arthritis. Evaluation with high-frequency sonography. Arthritis Rheum. 1995; 38(6):786-794.
10. Harrison TR, Braunwald E, Fauci AS et al. Distúrbios do sistema imune, do tecido conjuntivo e das articulações. In: TR Harrison. Medicina Interna – volume II. 15ª ed. McGraw-Hill; 2002. p. 1913-2139.
11. Hermann KG, Braun J, Fischer T, Reisshauer H, Bollow M. Magnetic resonance tomography of sacroiliitis: anatomy, histological pathology, MR-morphology, and grading. Radiologe. 2004; 44: 217-228.
12. Lopez-Ben R, Bernreuter W, Moreland L, Alaouon G. USG Detection of Bone Erosions in Rheumatoid Arthritis: A Com-

parison to Routine Radiographic of the Hands and Feet. Skeletal Radiology 2004;33(2):80-4.
13. Ostergaard M, Hansen M, Stoltenberg M et al. New Radiographic Bone Erosions in Wrist of Patient with Rheumatoid Arthritis is detectable with Magnet Resonance Imaging a Median of Two Years Earlier. Arthritis and Rheumatism. 2003; 48(8): 2128-31.
14. Pereira ER, Brown RR, Resnick D. Prevalence and patterns of tendon calcification in patients with chondrocalcinosis of the knee: radiologic study of 156 patients. Clin Imaging. 1998 Sep--Oct; 22(5):371-5.
15. Puhakka KB, Melsen F, Jurik AG, Boel LW, Vesterby A, Egund N. MR imaging of the normal sacroiliac joint with correlation to histology. Skeletal Radiol. 2004; 33:15-28.
16. Resnick D, Niwayama G. Ankylosing spondylitis. In: Resnick D. Diagnosis of Bone and Joint Disorders. 3rd ed. Philadelphia: WB Saunders; 1995. p. 1008-1074.
17. Resnick D, Niwayama G. Juvenile chronic arthritis. In: Resnick D. Diagnosis of Bone and Joint Disorders. 3rd ed. Philadelphia: WB Saunders; 1995. p. 971-1006.
18. Resnick D, Niwayama G. Psoriatic arthritis. In: Resnick D. Diagnosis of Bone and Joint Disorders. 3rd ed. Philadelphia: WB Saunders; 1995. p. 1008-1074.
19. Resnick D, Niwayama G. Rheumatoid arthritis. In: Resnick D. Diagnosis of Bone and Joint Disorders. 3rd ed. Philadelphia: WB Saunders; 1995. 866-970.
20. Resnick D, Niwayama G.Gouty arthritis. In: Resnick D. Diagnosis of Bone and Joint Disorders. 3rd ed. Philadelphia: WB Saunders; 1995. 1511-1555.
21. Rudwaleit M, Van der Heijde D, Khan MA, Braun J and Sieper J. How to diagnose axial spondyloarthritis early. Ann Rheum Dis. 2004; 63:535-543.
22. Schmidt WA, Völker L, Zacher J, Schläfke M, Ruhnke M, Gromnica-Ihle E. Colour Doppler ultrasonography to detect pannus in knee joint synovitis. Clin Exp Rheumatol. 2000; 18:439-444.
23. Sieper J, Rudwaleit M, Baraliakos X et al. The Assessment of SpondyloArthritis international Society (ASAS) handbook: a guide to assess spondyloarthritis. Ann Rheum Dis. 2009; 68:1-44.
24. Sommer OJ, Kladosek A, Weiler V, Czembirek H, Boeck M, Stiskal M. Rheumatoid arthritis: a practical guide to state-of-the--art imaging, image interpretation, and clinical implications. Radiographics. 2005; 25(2):381-98.
25. Steinbach LS, Resnick D. Calcium pyrophosphate dihydrate crystal deposition disease revisited. Radiology. 1996 Jul; 200(1):1-9.
26. Yu JS, Chung C, Recht M, Dailiana T, Jurdi R. MR imaging of tophaceous gout. AJR Am J Roentgenol. 1997 Feb; 168(2):523-7.



CAPÍTULO 11

Infecção

Artur da Rocha Corrêa Fernandes
Cristiane Soares Zoner
Matiko Yanaguizawa

CARACTERÍSTICAS GERAIS

Agentes Etiológicos

A lista de micro-organismos que podem invadir as estruturas ósseas é longa e variada. Entretanto, espécies específicas são mais frequentes do que outras. O *Staphylococcus aureus* é responsável por aproximadamente 90% de todas as infecções ósseas e articulares. Em pacientes imunossuprimidos (p. ex., recém-nascidos, AIDS, usuários de drogas e álcool, terapia corticosteroide), outros organismos além do *Staphylococcus aureus* estão mais comumente envolvidos, incluindo *Haemophilus influenza*, *Diplococcus pneumoniae*, *Mycobacterium*, *Pseudomonas*, fungos e Gram-negativos. O *Streptococcus* do grupo B é frequentemente o organismo envolvido quando o úmero de crianças está acometido.

Disseminação

São quatro as principais vias de disseminação da osteomielite:

- *Disseminação hematogênica da infecção.* O patógeno atinge o órgão-alvo via corrente sanguínea (bacteremia). Portanto, a anatomia vascular regional determina o sítio inicial da contaminação musculoesquelética. Nesse contexto, o conhecimento da anatomia vascular em cada faixa etária explica a distribuição da doença.
  Anatomia Vascular (Fig. 11.1):
  – Padrão até 1 ano: nos lactentes, o padrão fetal pode persistir até 1 ano. Os vasos diafisários e epifisários podem penetrar a placa epifisária. A placa epifisária representa uma barreira vascular que se inicia aos 8 meses e se completa aos 18 meses. Portanto, até os 8 meses, a placa epifisária não representa uma barreira efetiva para a disseminação da infecção para a epífise e a articulação, o que explicaria a alta incidência de artrite séptica com envolvimento da epífise nessa faixa etária.
  – Padrão em crianças (de 1 ano até o fechamento da placa epifisária): o fluxo sanguíneo através da metáfise é lento e turbulento, criando um ambiente propício para a proliferação de micro-organismos. Os vasos metafisários não penetram a placa epifisária, e o suprimento da epífise é separado. Por isso, nessa faixa etária, há predileção do acometimento metafisário, poupando a epífise e a articulação.
  – Padrão adulto: os vasos metafisários gradualmente penetram a fise em fechamento, restabelecendo a comunicação entre a metáfise e a extremidade do osso. Isso permite o acesso rápido do agente infeccioso à articulação, o que explicaria o aumento da incidência da artrite séptica secundária à osteomielite em adultos.
- *Disseminação de uma fonte contígua de infecção*: a infecção se estende para o osso a partir de um local contaminado contíguo. Exemplos clássicos desse tipo de disseminação são pés de pacientes diabéticos, mãos de trabalhadores braçais que estão predispostos a lesões cutâneas e pés de crianças que não usam calçados. O padrão de disseminação é oposto ao da hematogênica, iniciando-se em partes moles, com periostite, osteíte

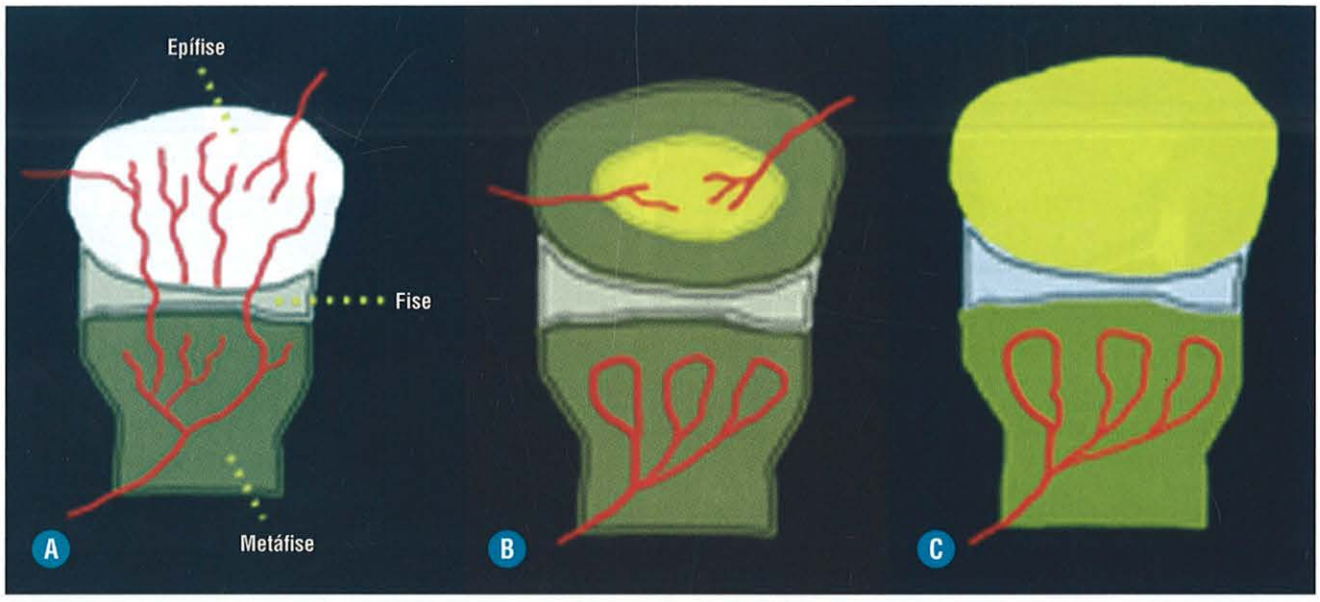

FIGURA 11-1. Ilustração da anatomia vascular. No lactente até aproximadamente 1 ano (**A**), os vasos diafisários e epifisários podem penetrar a placa epifisária. Na criança (**B**), a placa epifisária representa uma barreira e separa a vascularização da metáfise e da epífise. Após o fechamento da placa epifisária (**C**), há o restabelecimento da comunicação entre a metáfise e a extremidade do osso.

e osteomielite, nessa ordem, representando a sequência do processo. Algumas pistas do comprometimento inicial de partes moles podem estar evidentes na avaliação por imagem, como defeitos de partes moles, ulcerações, gás e corpos estranhos.

- *Implantação direta*: por lesões penetrantes ou perfurantes, há implantação direta do material infectado no osso. O objeto penetrante, como pregos, lascas e vidros, pode contaminar várias camadas de tecidos simultaneamente, determinando, inclusive, a contaminação do osso. De modo similar, mordidas de animais ou humanas produzem o mesmo efeito. Fraturas ou luxações com lesões da pele podem permitir inoculação direita no osso, notadamente em ossos superficiais como a tíbia.
- *Infecção pós-operatória.* A infecção pós-operatória, na verdade, é decorrente de um ou mais dos mecanismos já mencionados (inoculação direta, hematogênico ou por contiguidade). Porém, devido a sua importância, é considerada separadamente. Complicadores especiais dessa situação são os implantes metálicos utilizados.

Terminologia

Osteomielite: implica infecção do osso e da medula óssea.

Osteíte infecciosa (*supurativa*): indica contaminação da cortical óssea. Osteíte pode ser encontrada em afecções não infecciosas como espondilite anquilosante, psoríase e síndrome de Reiter.

Periostite infecciosa (*supurativa*): infecção da capa periosteal que envolve o osso. A periostite também pode ser encontrada na ausência de infecção, como em neoplasias, condições inflamatórias e traumáticas.

Infecção de partes moles: contaminação da pele, subcutâneo, musculatura, fáscias, tendões, ligamentos e bolsas sinoviais.

Artrite infecciosa: processo séptico da articulação.

Sequestro: representa um segmento de osso necrótico que é separado do osso viável por tecido de granulação. Pode abrigar micro-organismos vivos com capacidade para desencadear agudizações.

Invólucro: camada de osso viável que se forma ao redor do osso morto. O *invólucro* pode ser perfurado por trajetos pelo qual o pus pode escapar. Uma abertura no invólucro (pelo qual o tecido de granulação e o sequestro podem ser liberados) é denominada *cloaca.*

Fístulas/seios de drenagem: trajetos que partem do osso para a superfície da pele.

Abscesso ósseo (*de Brodie*): foco de infecção bem delimitado, que representa infecção ativa. É revestido por tecido de granulação e frequentemente circundado por osso esclerótico (Fig. 11-2).

ARTRITE INFECCIOSA

INTRODUÇÃO

Genericamente, as artrites infecciosas podem ser divididas em bacterianas (sépticas ou piogênicas) e não bacterianas. Neste último grupo, destacam-se as artrites tuberculosa e fúngica, sendo também descritas artrites virais.

A infecção articular pode ocorrer por três vias principais: via hematogênica, por contaminação direta ou contaminação indireta. A transmissão pela via hematogênica ocorre a partir de um foco infeccioso distante para a sinóvia altamente vascularizada, e é mais comum em recém-nascidos. A contaminação direta acontece por meio de ferimentos penetrantes, cirurgias ou infiltrações articulares, e é mais comum em crianças maiores ou adultos. A contaminação indireta surge a partir de um foco infeccioso próximo, seja ele ósseo (osteomielite) ou das partes moles adjacentes (p. ex., celulite).

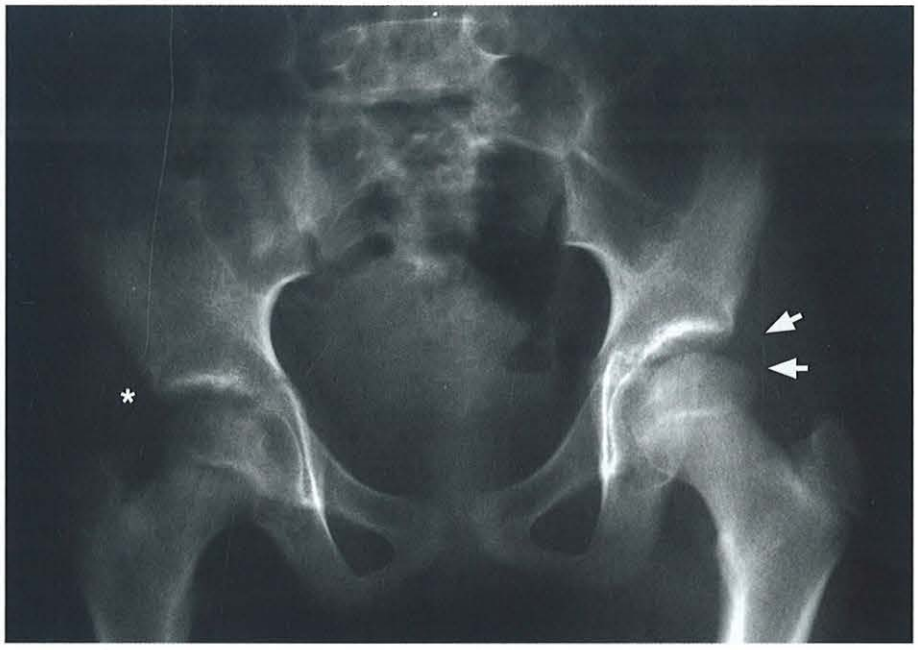

FIGURA 11-2. Artrite séptica do quadril direito. Paciente de 13 anos, do sexo feminino, com dificuldade para deambular e dor no quadril direito. Radiografia simples evidencia obliteração dos coxins adiposos periarticulares do quadril direito (*asterisco*), os quais são mais bem caracterizados à esquerda (*setas*). Há, também, leve osteopenia periarticular à direita.

ARTRITES BACTERIANAS

INTRODUÇÃO

Generalidades

A artrite bacteriana aguda é uma emergência médica com a qual se deparam diversas especialidades médicas, incluindo reumatologistas, ortopedistas, pediatras e infectologistas. O atraso no diagnóstico ou mesmo um diagnóstico incorreto podem resultar em um dano articular irreversível.

Assim, é muito importante que se faça o diagnóstico precocemente e se institua o tratamento adequado prontamente.

Sua maior incidência ocorre em pacientes abaixo de 15 e acima de 55 anos de idade. E a relação entre o sexo masculino e o feminino é de aproximadamente 2:1.

O organismo mais comumente isolado nas artrites bacterianas é o *Staphylococcus aureus*. No recém-nascido, outros organismos causadores podem ser *Escherichia coli, Streptococcus* do grupo B, outros Gram-negativos e *Candida albicans*. O *Staphylococcus epidermidis* é frequentemente isolado em pacientes com próteses articulares. A infecção por *Neisseria gonorrhoeae* já foi descrita como a principal causa em jovens sexualmente ativos, porém, atualmente, é bem menos frequente. *Streptococcus* do grupo B são patógenos relevantes também na população diabética. Bacilos Gram-negativos devem ser considerados em pacientes com doenças crônicas ou usuários de drogas.

Na maioria dos casos, a artrite bacteriana é monoarticular, sendo o joelho e o quadril as articulações mais comumente afetadas, seguidas pelo tornozelo e pelo cotovelo. Em usuários de drogas injetáveis, destaca-se o envolvimento das articulações esternoclavicular e sacroilíaca.

Pacientes com artropatias crônicas inflamatórias, como, por exemplo, a artrite reumatoide, são mais susceptíveis às infecções articulares. Isso ocorre pela doença propriamente dita, assim como pela terapia imunossupressora que recebem. Outros fatores de risco incluem: a presença de próteses articulares, usuários de drogas, alcoolismo crônico, diabetes, injeção intra-articular prévia de corticosteroides e presença de úlceras cutâneas.

Achados Clínicos e Laboratoriais

Os sinais e sintomas são, geralmente, insidiosos, sendo febre, inchaço, eritema, calor, aumento da sensibilidade e dor os mais comuns. Crianças menores podem apresentar dificuldade de mobilização da articulação afetada (pseudoparalisia).

Uma hemocultura deve ser colhida antes do início do tratamento com antibióticos para se tentar isolar o organismo causador. Nas amostras sanguíneas, os valores de hemossedimentação, da proteína C reativa e a contagem de leucócitos podem estar aumentados, porém valores normais não excluem o diagnóstico de artrite bacteriana.

O diagnóstico definitivo pode ser feito com a análise microscópica e a cultura do líquido sinovial. Ambos são capazes de diferenciar a artrite séptica da relacionada com o depósito de microcristais, esta última também podendo-se manifestar como uma articulação com sinais flogísticos agudos.

No entanto, revisão sistemática da literatura tem indicado que, apesar das investigações laboratoriais disponíveis, o método *gold standard* para o diagnóstico da artrite séptica é o grau de suspeita clínica de um médico experiente na condução de pacientes com doenças musculoesqueléticas. Ou seja, um paciente com história aguda de calor, inchaço, dor e redução da mobilidade de uma determinada articulação, deve ser considerado como portador de artrite séptica até que se prove o contrário.

Fisiopatologia

A artrite bacteriana pode ocorrer após disseminação hematogênica ou por infecções das estruturas periarticulares adjacentes, inclusive do próprio osso. A bacteremia é mais comum em indivíduos imunocomprometidos e nos pacientes hospitalizados, sobretudo os submetidos a procedimentos invasivos.

A inoculação direta do micro-organismo na articulação pode ocorrer durante procedimentos cirúgicos (artroscopias ou artrotomias) ou mesmo durante injeções intra-articulares.

O processo infeccioso intra-articular libera enzimas proteolíticas que lesam a cartilagem e o osso subcondral, com consequente formação de erosões ósseas e possibilidade de extensão do processo para o osso (osteomielite).

Em crianças, o acúmulo de exsudato inflamatório no interior da articulação pode causar compressão vascular e resultar em consequente necrose epifisária. A não descompressão da articulação, com consequente aumento da pressão intra-articular, pode também resultar em rompimento das estruturas capsulares e formação de trajeto fistuloso.

Embora a artrite bacteriana possa ocorrer isoladamente, nos recém-nascidos, é mais comum que ela ocorra em decorrência e concomitantemente a uma infecção óssea (osteomielite). Isso ocorre porque, nessa faixa etária, ou seja, antes do aparecimento do centro de ossificação secundário, a cartilagem epifisária recebe seu suprimento sanguíneo diretamente de vasos metafisários, facilitando a transmissão da infecção da metáfise para a articulação. Já nas crianças maiores, as epífises e as metáfises recebem suprimentos sanguíneos independentes, sendo a disseminação da infecção do osso para a articulação ou vice-versa menos comum.

ACHADOS DE IMAGEM

Radiografia Simples

Geralmente, é o primeiro método de avaliação por imagem a ser solicitado, porém apresenta baixa sensibilidade e especificidade.

É importante salientar que, diante de uma remota possibilidade de artrite infecciosa e mesmo com radiografias normais, a punção articular e a análise do líquido sinovial são imperativas e devem ser realizadas o mais breve possível. Ou seja, o diagnóstico da artrite infecciosa não deve aguardar o aparecimento das alterações radiológicas.

- Derrame articular: manifesta-se radiologicamente por obliteração dos coxins adiposos e aumento da densidade periarticular (Figs. 11-2 e 11-3).
- Osteoporose periarticular.
- Redução do espaço articular: ocorre devido à destruição da cartilagem articular pelas enzimas proteolíticas.
- Erosões, destruição óssea e eventualmente anquilose (alterações mais tardias)
- Radioluscências e erosões ao redor das próteses articulares (Fig. 11-4), além de reação periosteal ou formação óssea heterotópica.

A diferenciação de infecção ou soltura da prótese é, por vezes, difícil. A presença de reação periosteal e formação óssea heterotópica é mais sugestiva de um quadro infeccioso.

Tomografia Computadorizada

Evidencia achados similares à radiografia simples, sendo um pouco mais sensível. Por ser um método axial e por permitir a realização de reformatações multiplanares, a TC é mais sensível e específica do que a radiografia simples para a detecção desses achados.

A grande limitação da TC é a baixa acurácia para detectar edemas discretos nas partes moles e, principalmente, para detectar edemas ósseos.

É também útil para guiar procedimentos invasivos.

- Derrame articular (Fig. 11-5).
- Redução do espaço articular.
- Erosões e destruição óssea (Fig. 11-6).
- Imagens gasosas em infecções causadas por micro-organismos produtores de gás.

Essas imagens gasosas não devem ser confundidas com alterações de natureza degenerativa que ocorrem, por exemplo, nas articulações sacroilíacas ou nas interapofisárias.



FIGURA 11-3. Artrite séptica do tornozelo esquerdo. Paciente de 54 anos, do sexo masculino, com dor e inchaço no tornozelo. Radiografia simples de frente (**A**) e perfil (**B**) evidencia aumento da densidade dos planos adiposos periarticulares, sugerindo derrame articular.

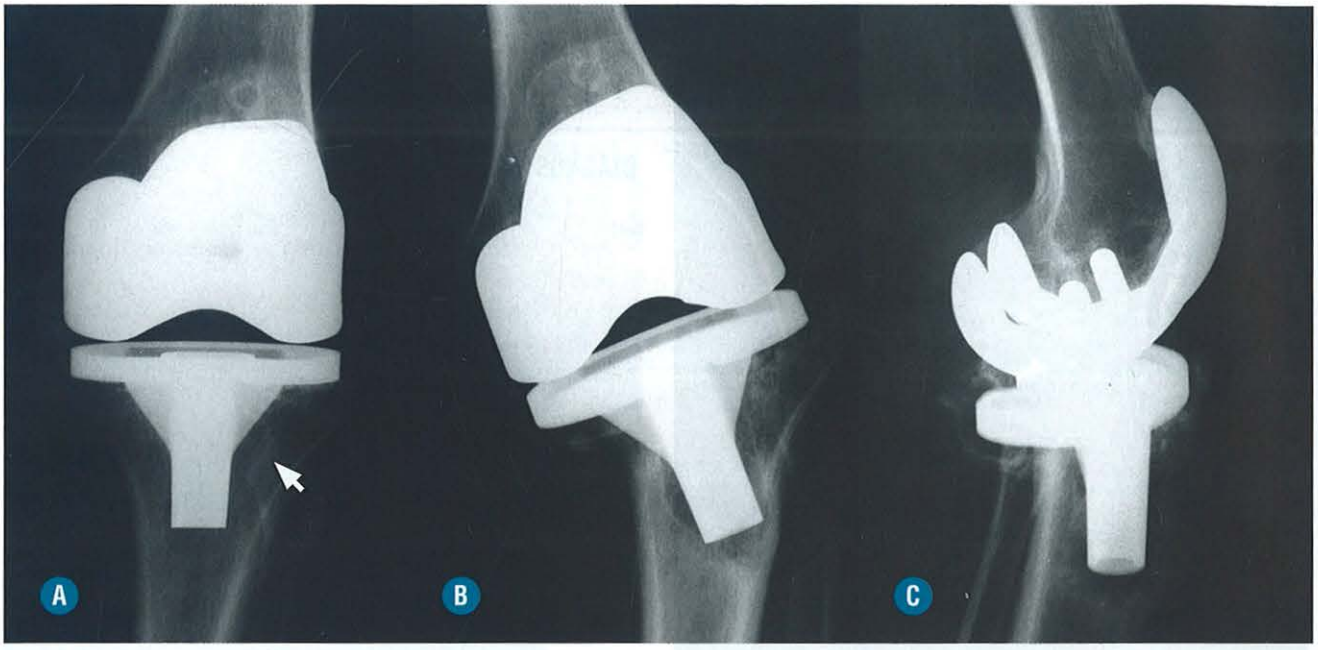

FIGURA 11-4. Infecção de prótese total do joelho esquerdo. Radiografia simples de frente (**A**) evidencia área irregular de importante osteólise adjacente ao componente tibial da prótese (*seta*). Alguns meses depois, a radiografia simples de frente (**B**) e perfil (**C**) ainda evidencia osteólise adjacente ao componete tibial, com evolução para fratura da tíbia proximal. (*Cortesia da Dra. Cláudia Kazue Yamaguchi.*)

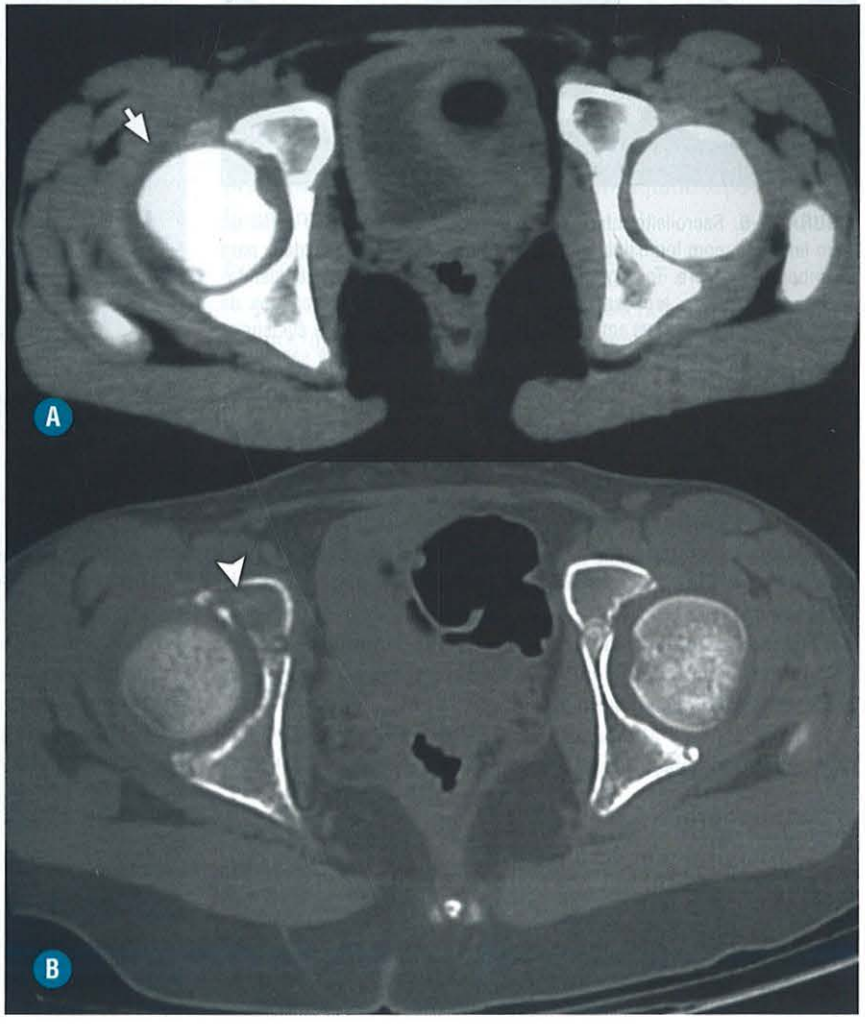

FIGURA 11-5. Artrite séptica do quadril direito (mesmo caso da Fig. 11-2). Paciente de 13 anos, do sexo feminino, com dificuldade para deambular e dor no quadril direito. Tomografia computadorizada evidencia pequeno derrame articular no quadril direito (*seta* em **A**), além de erosão e área maldefinida de rarefação óssea na parede anterior do acetábulo (*ponta de seta* em **B**).

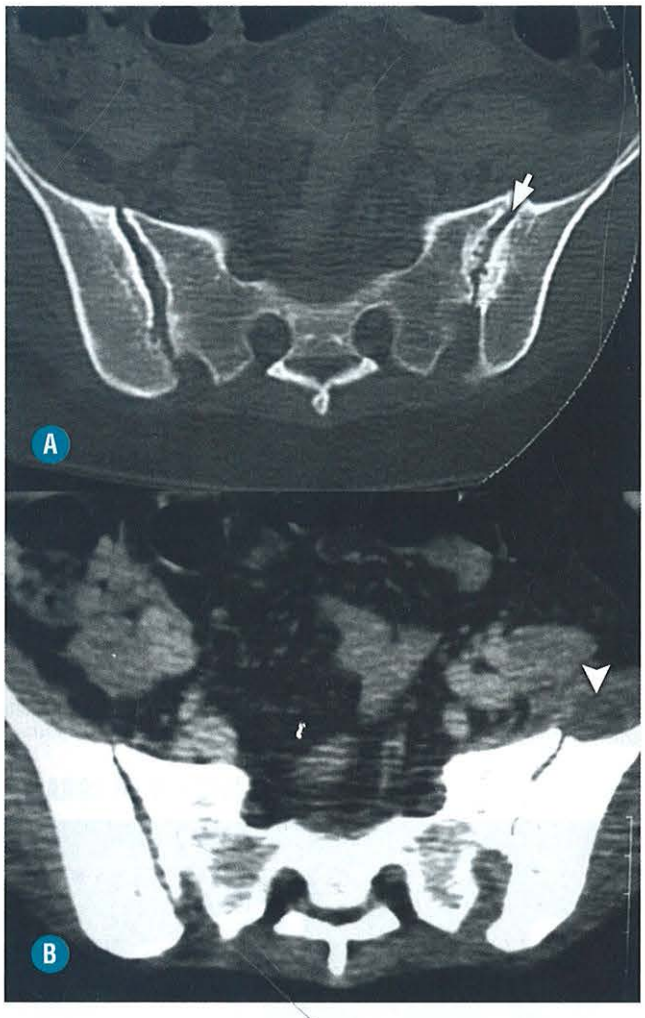

FIGURA 11-6. Sacroileíte infeciosa à esquerda. Paciente de 43 anos, do sexo feminino, com lombalgia principalmente à esquerda, dificuldade para deambulação e febre. Tomografia computadorizada evidencia irregularidade dos contornos e erosões subcondrais nas superfícies articulares da sacroilíaca esquerda (*seta* em **A**). Na janela de partes moles (**B**) evidencia-se coleção líquida heterogênea nas partes moles anteriores à sacroilíaca (*ponta de seta*).

Ressonância Magnética

Fornece excelente contraste das estruturas ósseas e articulares, sendo particularmente útil na avaliação de crianças, pois permite o estudo das estruturas cartilagíneas e da placa de crescimento.

- Derrame articular, sinovite, alterações inflamatórias e coleções periarticulares (Figs.11-7, 11-8).
- Destruição da cartilagem articular.
- Erosões ósseas e alterações da medular óssea adjacente, que podem estar relacionadas com a osteomielite (Fig. 11-9).

Ultrassonografia

Útil para guiar punções aspirativas.

- Derrame articular.

Cintilografia Óssea

Apesar de inespecífico, é um método bastante sensível para determinação do local e distribuição do processo infeccioso.

É útil em casos de doença multifocal, a qual é mais comum em recém-nascidos.

- Aumento do fluxo sanguíneo adjacente à articulação no estudo com tecnécio-MDP em três fases.

DIAGNÓSTICO DIFERENCIAL

- Artrites infecciosas não bacterianas.
- Artrites reativas (não bacterianas após infecções do trato urinário ou gastrointestinal).
- Artrites relacionadas com doenças reumatológicas (febre reumática, doença de Kawasaki).
- Artrites relacionadas com doenças hematológicas (anemia falciforme, hemofilia).

ARTRITES FÚNGICAS/GRANULOMATOSAS

INTRODUÇÃO

Generalidades

Infecções fúngicas, parasitárias e micobacterianas podem ocorrer, sobretudo, em pacientes imunocomprometidos e em áreas endêmicas.

O envolvimento osteoarticular por micro-organismos fúngicos é incomum e geralmente apresenta um curso insidioso. Sua incidência, no entanto, vem aumentando devido a diversos fatores predisponentes, como alcoolismo, cirrose, diabetes, tuberculose, câncer, prematuridade, tratamento com costicosteroides, uso prolongado de antibióticos endovenosos e abuso de drogas injetáveis.

Algumas das infecções fúngicas que podem estar relacionadas com envolvimento articular são: candidíase, blastomicose, histoplasmose, actinomicose, coccidiodomicose, esporotricose, aspergilose, maduromicose e criptococose. Embora qualquer articulação possa ser acometida, as grandes articulações de carga são mais comumente envolvidas, dentre elas o joelho.

Nas infecções fúngicas relacionadas com próteses articulares, o organismo mais comumente isolado é a *Candida spp.* Essa é também a infecção fúngica mais observada em usuários de drogas intravenosas e em recém-nascidos de baixo peso.

A tuberculose do sistema musculoesquelético corresponde a cerca de 1 a 3% de todos os casos de tuberculose. A coluna é envolvida em aproximadamente 50% desses casos, e, do esqueleto apendicular, o joelho e quadril são as articulações mais comumente envolvidas.

Um possível mecanismo patogênico para a tuberculose osteoarticular é a disseminação hematogênica a partir de um foco distante (p. ex., o pulmão). Sua incidência vem aumentando devido ao surgimento de micobactérias multirresistentes, além da elevação do número de pacientes com a síndrome da imunodeficiência adquirida (AIDS). Outros fatores de risco incluem doenças crônicas debilitantes, uso crônico de corticoides, desnutrição, além de dependência e abuso de drogas. Embora não haja faixa etária específica, adultos jovens e idosos são mais comumente afetados pela artrite tuberculosa.

Achados Clínicos e Laboratoriais

O diagnóstico clínico é, muitas vezes, difícil tanto nas artrites fúngicas como na tuberculosa. Os sinais e sintomas são inespecíficos, e o curso crônico e indolente de ambas as afec-

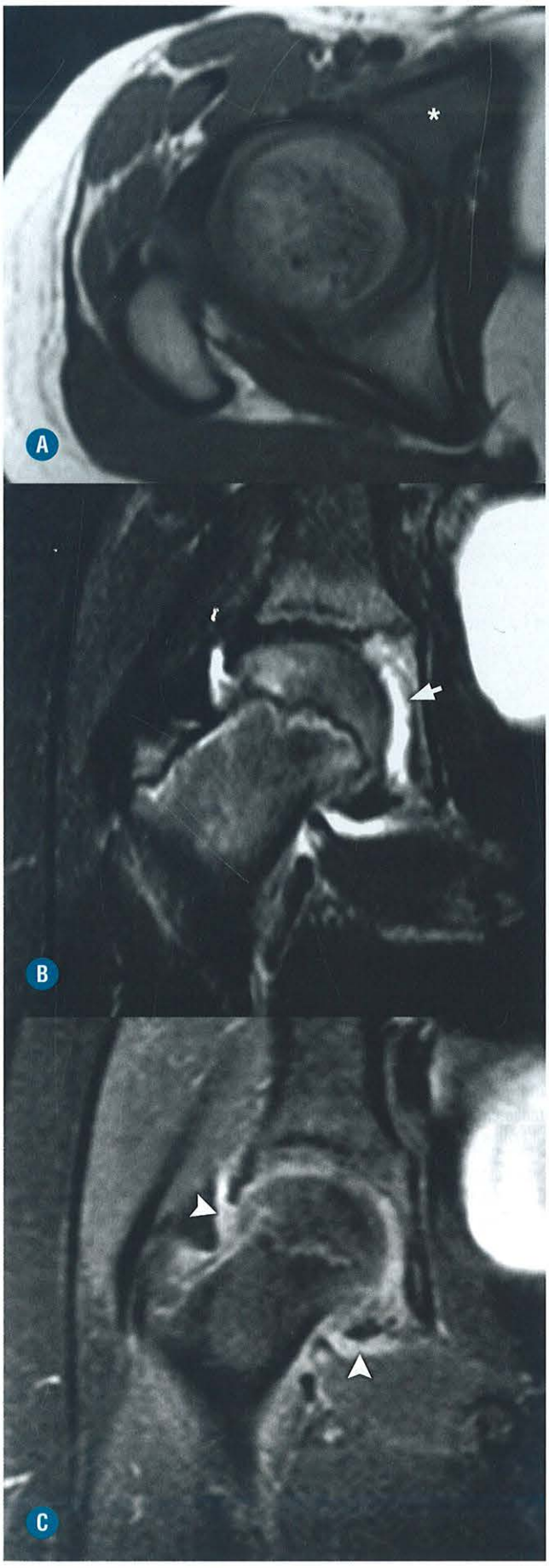

FIGURA 11-7. Artrite séptica do quadril direito (mesmo caso das Figs. 11-2 e 11-5). Paciente de 13 anos, do sexo feminino, com dificuldade para deambular e dor no quadril direito. Ressonância magnética nos planos axial e coronal com sequências ponderadas em T1 (**A**), T2 com saturação de gordura (**B**) e T1 pós-contraste (**C**) evidenciam derrame articular (*seta* em **B**) e sinovite (*pontas de seta* em **C**). Há também área de alteração de sinal na porção anterior do acetábulo (*asterisco* em **A**), que indica envolvimento infeccioso ósseo associado.

ções, muitas vezes, retarda o diagnóstico e, consequentemente, a terapêutica adequada.

Além disso, no caso da artrite tuberculosa, uma história de tuberculose pulmonar prévia está ausente na maioria dos casos. Em menos da metade dos casos de tuberculose do sistema musculoesquelético, uma doença intratorácica ativa é evidenciada.

A apresentação clínica de ambas é variável, podendo simular outras artropatias inflamatórias crônicas e retardando ainda mais o diagnóstico específico.

Febre insidiosa, vermelhidão, calor, inchaço e dor podem estar presentes. A cronicidade da infecção propicia a formação de abcessos e, eventualmente, trajetos fistulosos.

A pesquisa direta ou a cultura de micro-organismos fúngicos no líquido sinovial normalmente não permitem sua identificação. Outras análises do líquido são frequentemente inespecíficas. No estudo patológico, granulomas necrosantes podem sugerir artrite fúngica, mas não excluem etiologia tuberculosa. Portanto, uma intervenção mais agressiva é frequentemente necessária, sendo realizada a biópsia óssea ou sinovial para cultura e confirmação do diagnóstico.

O diagnóstico definitivo da artrite tuberculosa pode ser feito pela pesquisa ou cultura do bacilo no líquido sinovial ou em fragmentos da sinóvia articular.

Fisiopatologia

A artrite fúngica pode resultar de disseminação hematogênica, inoculação direta de uma fonte exógena (como em traumas, cirurgias ou aspirações /injeções articulares) ou por extensão de um foco adjacente.

A artrite tuberculosa é predominantemente uma doença sinovial. Normalmente, é adquirida por via hematogênica, frequentemente de um foco primário no pulmão. O bacilo aloja-se na sinóvia, onde se prolifera e propicia a formação dos granulomas. Estes, então, podem sofrer necrose caseosa, cística ou evoluírem para abscessos. A hipertrofia sinovial resulta em erosões ósseas (marginais ou centrais) e destruição da cartilagem.

ACHADOS DE IMAGEM

Radiografia Simples

- Aumento do volume e densificação das partes moles periarticulares (Figs. 11-10 e 11-11).

Achados inespecíficos, observados tanto na artrite fúngica como na tuberculosa.

- Redução do espaço articular, osteoporose periarticular e erosões ósseas. Esses achados são observados na fase crônica da artrite tuberculosa, sendo conhecidos como Tríade de Phemister (Fig. 11-12). A redução do espaço articular na artrite tuberculosa é mais lenta do que nas artrites bacterianas.

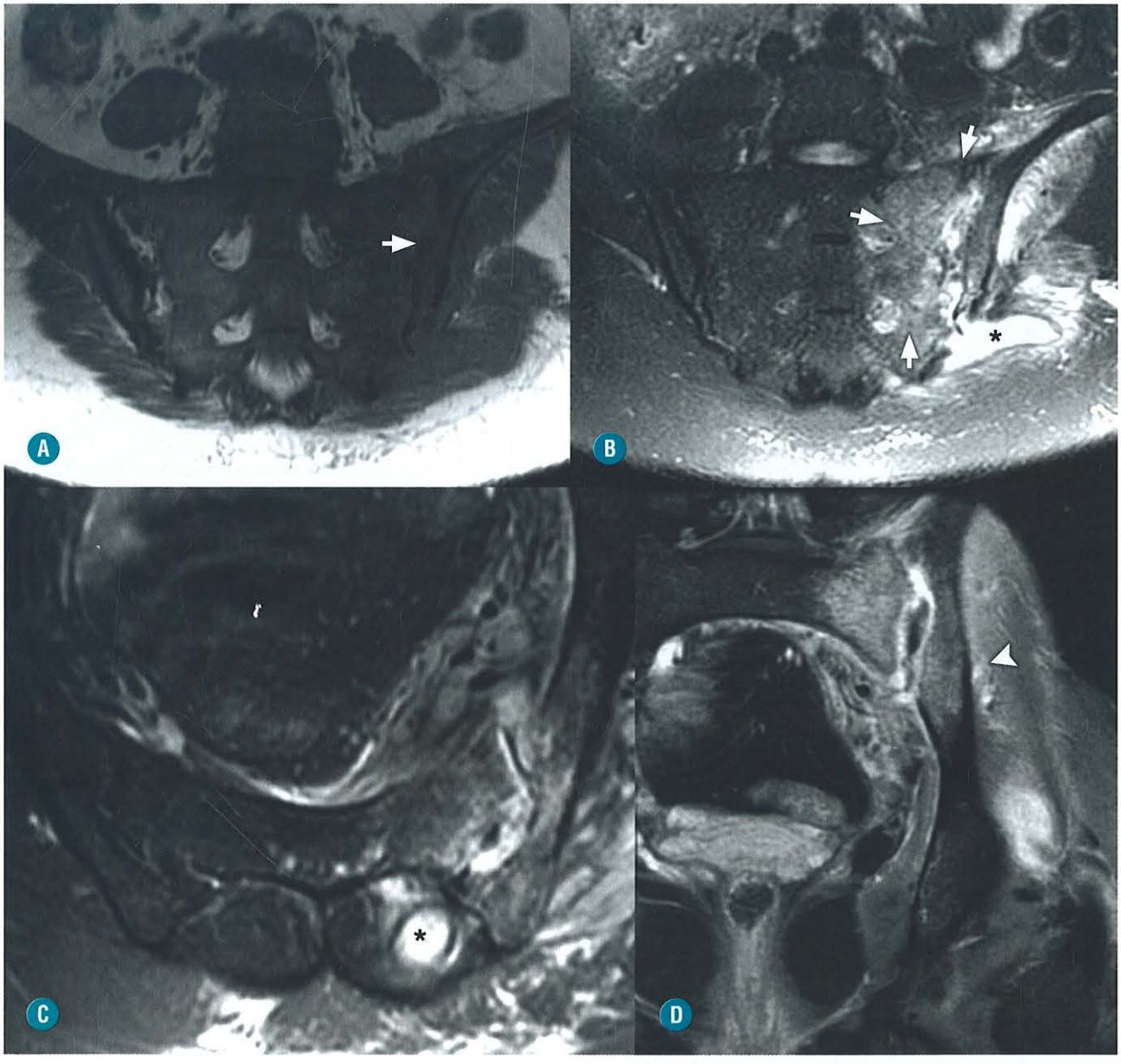

FIGURA 11-8. Sacroileíte infeciosa à esquerda. Paciente de 35 anos, do sexo masculino, com dor na região da bacia à esquerda há dois meses e febre alta. Ressonância magnética nos planos axial e coronal com sequências ponderadas em T1 (**A**), T2 com saturação de gordura (**B** e **C**) e T1 pós-contraste (**D**) evidencia erosões difusas nas superfícies articulares com edema subcondral (*setas* em **A** e **B**), coleções periarticulares (*asterisco* em **B** e **C**), além de extensas alterações inflamatórias adjacentes (*ponta de seta* em **D**).

Tomografia Computadorizada

Os achados tomográficos são semelhantes aos da radiografia simples: aumento de volume e densificação das partes moles periarticulares, redução do espaço articular, osteoporose periarticular e erosões ósseas (Fig. 11-13).

Ressonância Magnética

Artrite Fúngica

- Sinovite e derrame articular (Fig. 11-14).
- Erosões ósseas (Fig. 11-15).
- Osteomielite.

Artrite Tuberculosa

- Sinovite e derrame articular (Fig. 11-16).

É o achado mais comum, seguido pelas erosões ósseas.

Sequências pós-contraste são úteis para diferenciar a sinóvia do líquido intra-articular. Imagens precoces devem ser obtidas após a injeção endovenosa do contraste, não permitindo sua difusão para o líquido intra-articular.

- *Pannus*: as áreas de proliferação sinovial que se estendem para o osso subcondral (*pannus* ativo) sofrem realce pós-contraste, enquanto o *pannus* crônico ou fibrótico não sofrem. A presença concomitante desses dois tipos de *pannus*

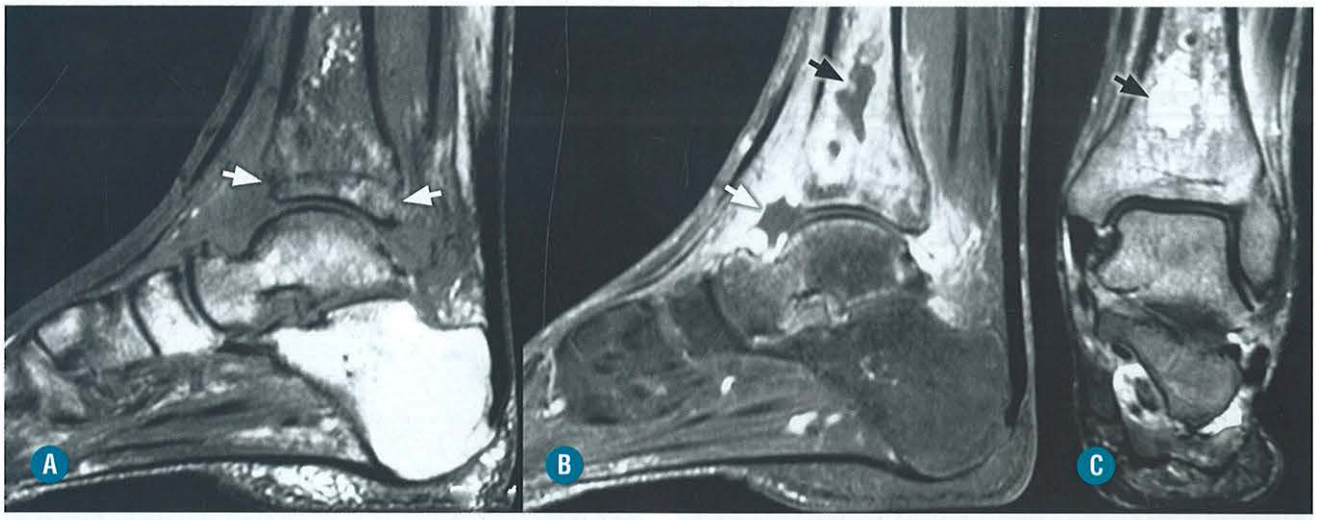

FIGURA 11-9. Artrite séptica do tornozelo esquerdo (mesmo caso da Fig. 11-3). Paciente de 54 anos, do sexo masculino, com dor e inchaço no tornozelo. Ressonância magnética nos planos sagital e coronal com sequências ponderadas em T1 (**A**), T1 pós-contraste (**B**) e T2 com saturação de gordura (**C**) evidenciam pequenas erosões ósseas marginais (*setas brancas* em **A**), derrame articular com importante sinovite (*seta branca* em **B**), além de envolvimento ósseo (osteomielite) da tíbia distal (*setas pretas* em **B** e **C**).

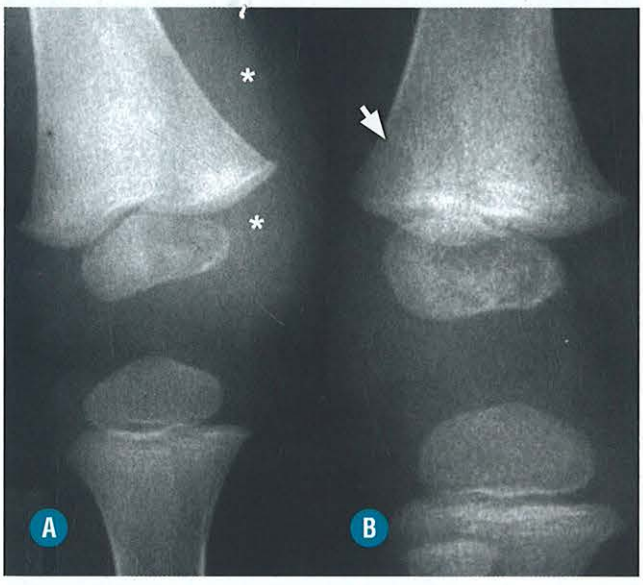

FIGURA 11-10. Artrite tuberculosa do joelho. Paciente de 1 ano, do sexo masculino, com dor no joelho após queda da própria altura. Radiografia simples de frente (**A**) e perfil (**B**) evidencia densificação das partes moles periarticulares (*asterisco*) e duvidosa lesão radioluminescente na região anterior da metáfise distal do fêmur (*seta*). (*Cortesia do Dr. João Luiz Fernandes.*)



FIGURA 11-11. Artrite tuberculosa do tornozelo. Radiografia simples evidencia densificação das partes moles periarticulares (*asterisco*) e erosão óssea na borda medial do tálus (*seta*).

é observada em cerca de 20% dos casos de artrite tuberculosa, não sendo observada em outras artropatias crônicas inflamatórias.

- Erosões ósseas (Figs. 11-16 e 11-17): as erosões podem ser centrais e marginais, ao contrário das da artrite reumatoide, que são periféricas nas áreas nuas.
- Fragmentos ósseos intra-articulares.
- Abscessos: ao contrário dos abscessos encontrados em associação com as artrites bacterianas, os abscessos relacionados com artrite tuberculosa não se associam a grandes alterações inflamatórias adjacentes.
- Tenossinovites e bursites (Fig. 11-17): a tenossinovite tuberculosa envolve mais comumente as bainhas tendíneas da mão e do punho, podendo se associar à destruição dos ossos do carpo.

As bursas da região do quadril são mais comumente afetadas pela tuberculose.



FIGURA 11-12. Artrite tuberculosa do punho. Radiografia simples evidencia osteopenia periarticular, redução dos espaços articulares, além de múltiplas erosões ósseas (tríade de Phemister).

DIAGNÓSTICO DIFERENCIAL

- Artrite reumatoide.
- Artrite reumatoide juvenil (Fig. 11-18).
- Sinovite vilonodular pigmentada.
- Artropatia hemofílica.

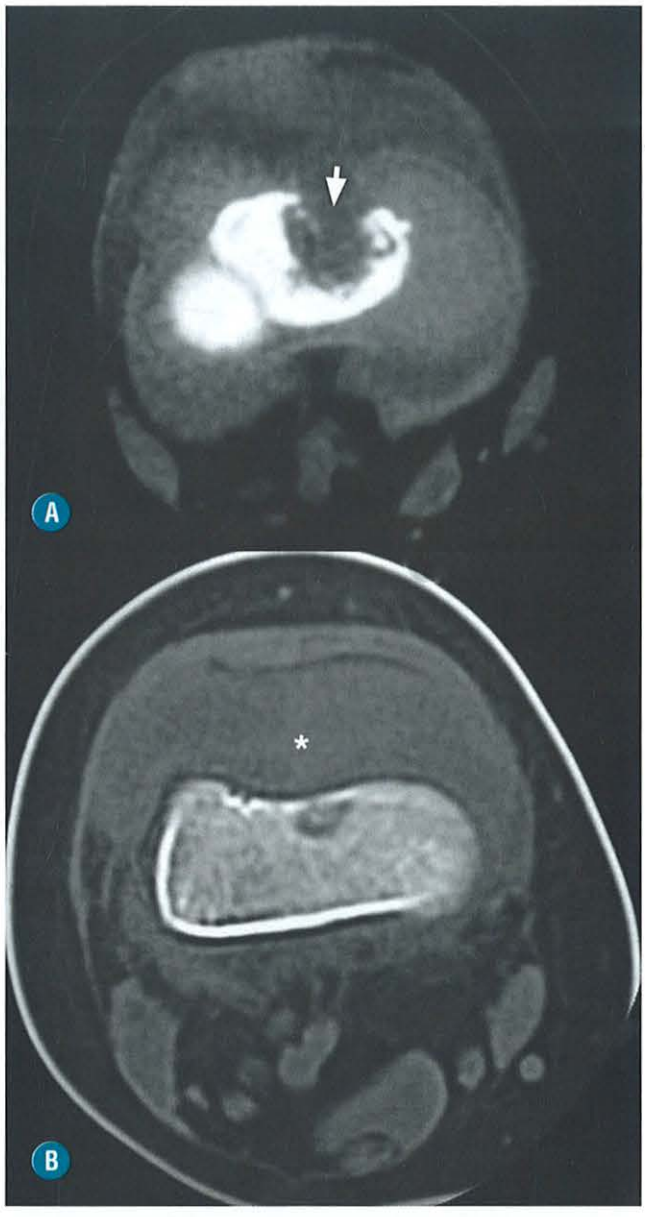

FIGURA 11-13. Artrite tuberculosa do joelho (mesmo caso da Fig. 11-10). Paciente de 1 ano, do sexo masculino, com dor no joelho após queda da própria altura. Tomografia computadorizada evidencia erosão óssea na região anterior da metáfise distal do fêmur (*seta* em **A**), além de volumoso derrame articular (*asterisco* em **B**). (*Cortesia do Dr. João Luiz Fernandes.*)

OSTEOMIELITE

As manifestações da infecção do osso e da articulação são variadas e dependem do local de envolvimento, do evento incitante, do agente etiológico e da natureza aguda ou crônica da doença.

■ Osteomielites Bacterianas

INTRODUÇÃO

Generalidades

Ocorre mais frequentemente entre 2 e 12 anos, com predominância masculina de 3:1. Mais comumente, os grandes ossos das extremidades são acometidos, como fêmur (osso mais comumente envolvido), úmero e rádio. O envolvimento da clavícula e da bacia é raro, sendo o ílio mais comumente acometido nessa última situação e raramente precedido por trauma.

A utilização de drogas injetáveis é um importante fator predisponente, sendo o *Staphylococcus aureus* e *Pseudomonas* os agentes mais comuns. Uma predileção não usual pelo esqueleto axial foi notada nessa situação, com maior envolvimento da coluna vertebral, das articulações sacroilíacas, da sínfise púbica e da esternoclavicular (*S joints-spine, sacroiliac, symphysis pubis, sternoclavicular*). Os diabéticos, pacientes em hemodiálise e em corticoterapia também são particularmente susceptíveis.

Achados Clínicos e Laboratoriais

Em lactentes e crianças, o quadro clínico é um processo agudo, caracterizado por febre, tremores, dor e edema da parte do corpo afetada. Há, frequentemente, uma perda da função do membro. Ocorre aumento de leucócitos com desvio à esquerda e do VHS, de forma relativamente precoce. No

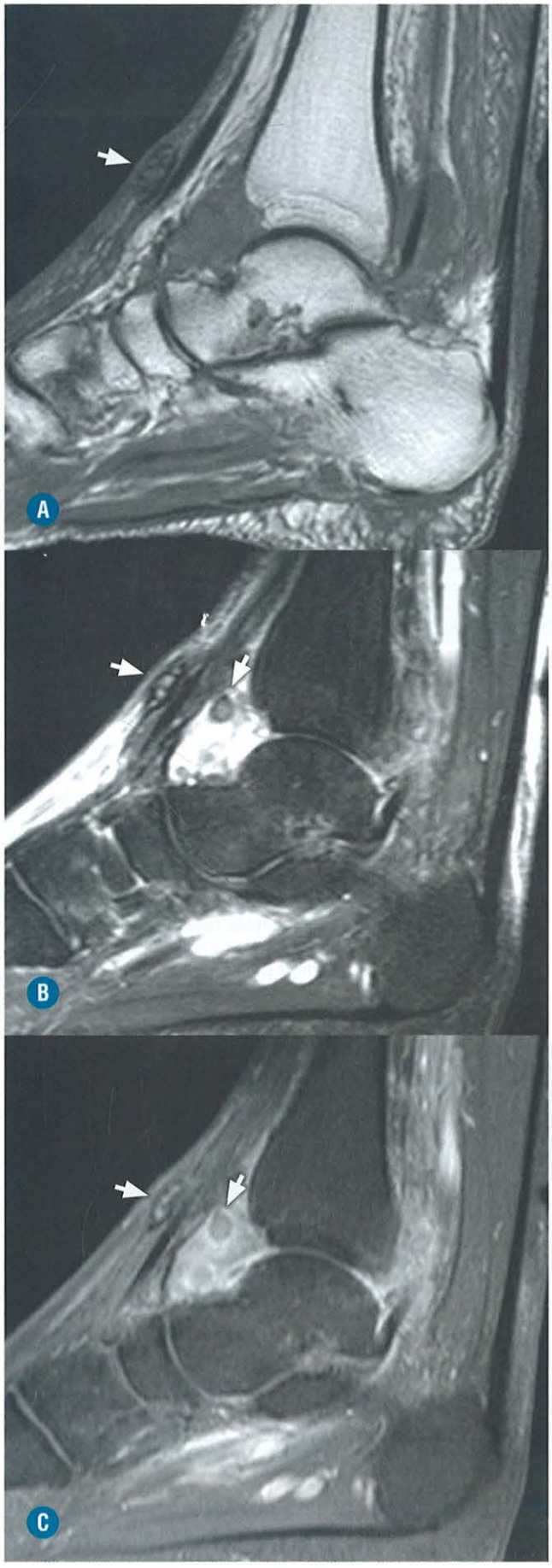

FIGURA 11-14. Micetoma do tornozelo. Ressonância magnética no plano sagital com sequências ponderadas em T1 (**A**), T2 com saturação de gordura (**B**) e T1 após a injeção endovenosa do meio de contraste (**C**) evidencia lesões arredondadas com focos puntiformes de baixo sinal em seu interior (*setas*) localizadas na tela subcutânea da face anterior do tornozelo, assim como na articulação tibiotalar, onde também se observam derrame articular e sinovite. O aspecto destas lesões arredondadas é conhecido como sinal *dot-in-circle,* considerado altamente específico para o diagnóstico de micetoma.

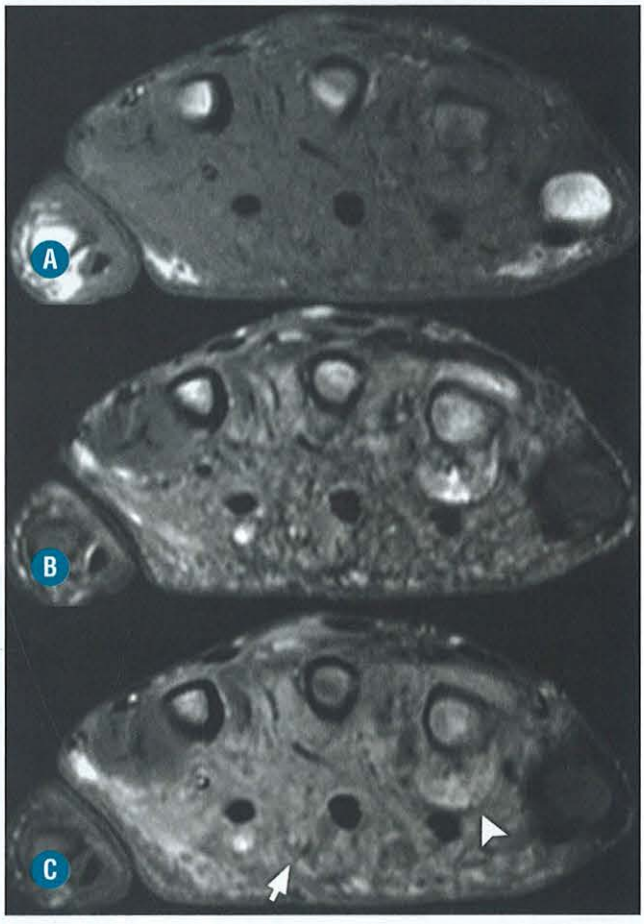

FIGURA 11-15. Micetoma da mão. Paciente de 36 anos, do sexo masculino, com dor e inchaço na mão há um ano. Ressonância magnética no plano axial com sequências ponderadas em T1 (**A**), T2 com saturação de gordura (**B**) e T1 após a injeção endovenosa do meio de contraste (**C**) evidencia volumosa formação de partes moles entremeando os tendões flexores, com múltiplas pequenas lesões arredondadas e focos puntiformes de hipossinal em seu interior (sinal *dot-in-circle – seta* em **B**), além de derrame articular, sinovite e erosões ósseas na articulação metacarpofalangiana do quarto quirodáctilo (*ponta de seta* em **C**).



FIGURA 11-16. Artrite tuberculosa do ombro. Paciente de 20 anos, do sexo masculino. Radiografia simples (**A**) evidencia lesão lítica na cabeça do úmero. Ressonância magnética nos planos coronal e axial com sequências ponderadas em T1 (**B**), e T2 com saturação de gordura (**C**) evidencia que a lesão lítica corresponde à volumosa erosão óssea na região posterior da cabeça umeral (*seta*). Há, também, derrame articular glenoumeral com sinais de sinovite (*asterisco*). (*Cortesia da Dra. Cláudia Kazue Yamaguchi.*)

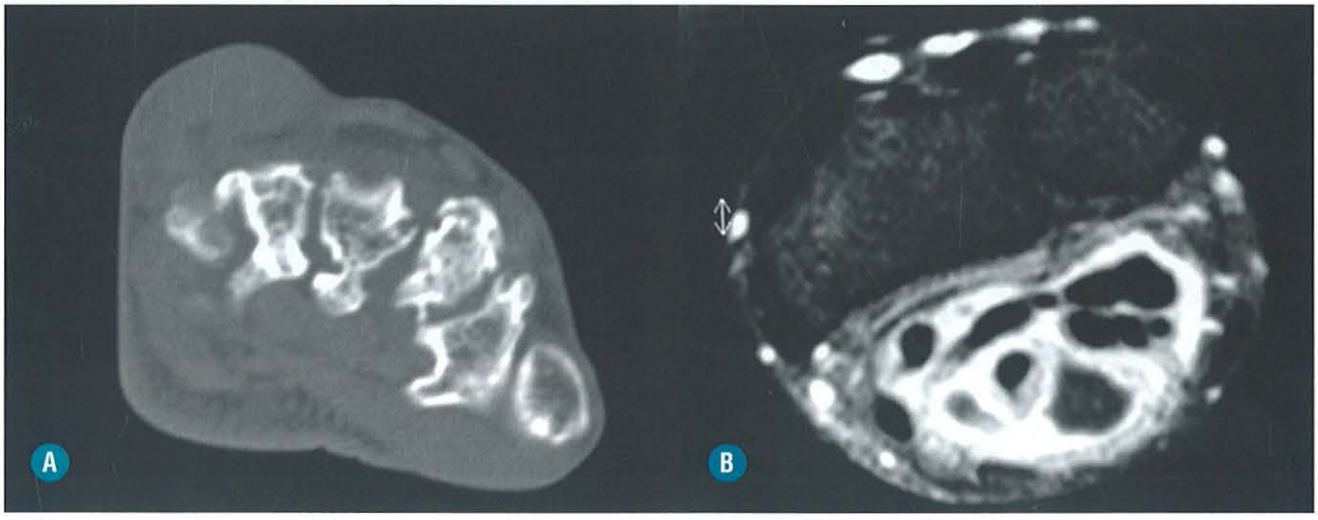

FIGURA 11-17. Artrite e tenossinovite tuberculosa do punho (mesmo caso da Fig. 11-12). Tomografia computadorizada (**A**) evidencia osteopenia periarticular, redução dos espaços articulares e múltiplas erosões ósseas na região do carpo. A ressonância magnética (**B**) evidencia também importante tenossinovite dos flexores.

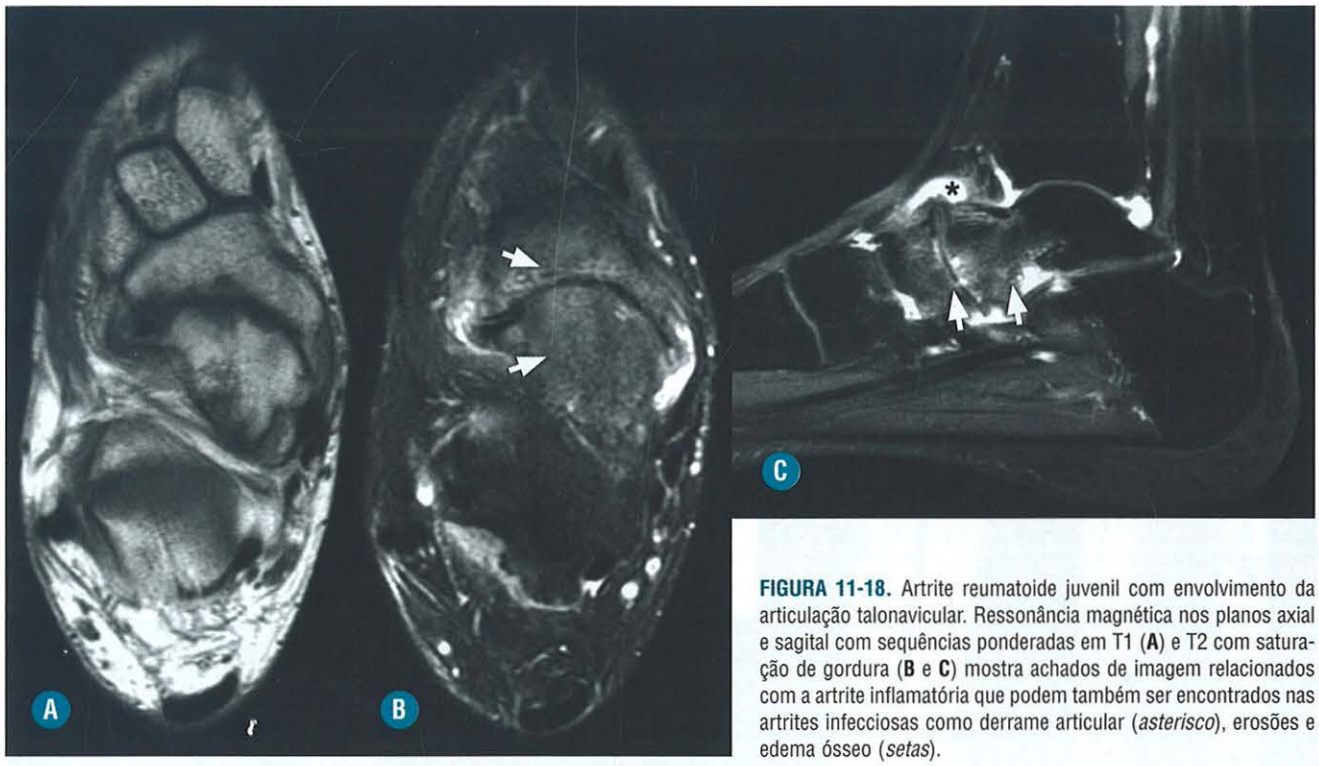

FIGURA 11-18. Artrite reumatoide juvenil com envolvimento da articulação talonavicular. Ressonância magnética nos planos axial e sagital com sequências ponderadas em T1 (**A**) e T2 com saturação de gordura (**B** e **C**) mostra achados de imagem relacionados com a artrite inflamatória que podem também ser encontrados nas artrites infecciosas como derrame articular (*asterisco*), erosões e edema ósseo (*setas*).

adulto, os sintomas geralmente são mais variados e refletem um processo mais crônico e insidioso. O modo usual de apresentação é febre, mal-estar, edema, eritema e dor na região comprometida. Uma infecção preexistente em outro órgão, como pele, sistema respiratório, trato geniturinário é identificada em 50% dos casos.

Fisiopatologia

A infecção aguda do osso começa com edema da medular ósseo, infiltração celular, ingurgitamento vascular, podendo progredir para necrose e formação de abscesso. Conforme há disseminação da infecção na cavidade medular, o aumento da pressão causa extensão para a cortical através dos canais de Havers e Volkman, atingindo então, progressivamente, os espaços subperiosteais e partes moles adjacentes. A elevação periosteal é menos proeminente em adultos do que em crianças, porque o periósteo é mais firmemente aderido ao osso nos primeiros. O aumento da pressão intramedular também determina prejuízo do suprimento vascular, o que pode resultar em necrose isquêmica do osso com separação de fragmentos ósseos desvitalizados (sequestros). Micro-organismos, infiltração de neutrófilos e vasos sanguíneos congestos ou trombosados são os principais achados histológicos na osteomielite aguda. Há uma hiperemia ativa na área marginal ao infarto. A hiperemia é acompanhada por atividade osteoclástica, causando osteólise focal e osteoporose regional.

ACHADOS DE IMAGEM

Radiografia Simples

- Na fase inicial da osteomielite, não há alterações ósseas radiográficas (Fig. 11-19A e B). O período latente da osteomielite (período necessário para haver destruição óssea suficiente para ser visualizada na radiografia) é de aproximadamente 10 dias.
- Os sinais radiográficos mais precoces envolvem as partes moles e podem ser vistos cerca de três dias após a contaminação bacteriana. Edema nas partes moles profundas, deslocando os planos gordurosos, ou obliteração dos planos gordurosos e aumento da densidade das partes moles, principalmente ao redor da metáfise em lactentes e crianças, podem ser os sinais radiográficos mais precoces.
- O padrão de destruição permeativo ou "em roído-de-traça" (Fig. 11-20) determina perda focal da densidade óssea frequentemente na metáfise. Os sequestros ósseos aparecem cerda de 3 a 6 semanas do início dos sintomas (Fig. 11-21A). Esses fragmentos ósseos mantêm a densidade original, porém parecem escleróticos em relação ao osso osteopênico ao redor. Com a rotura da cortical, o exsudato purulento atinge as partes moles pela cloaca.
- A reação periosteal é frequentemente lamelar, com formação ocasional do triângulo de Codman, dificultando a diferenciação de uma neoplasia primária maligna ou periostite traumática (Fig. 11-20B). A elevação periosteal por pus estimula a neoformação periosteal, produzindo um invólucro. O invólucro é menos denso radiograficamente, por ser formado rapidamente, e contrasta com a densidade alta do sequestro. Após o tratamento, o invólucro pode remodelar e reabsorver, deixando apenas pequena alteração do contorno.

Tomografia Computadorizada

- Mostra o edema e as coleções de partes moles (Fig. 11-22C), aumento da densidade da medula óssea, destruição óssea permeativa, reação periosteal, erosões corticais.
- Gás no interior da cavidade medular.



FIGURA 11-19. Osteomielite do rádio. Radiografia simples de frente (**A**) e perfil (**B**): não é possível detectar alterações ósseas significativas. Ressonância magnética sagital ponderada em T1 (**C**), cortes axiais ponderados em T1 (**D**), T2 com saturação de gordura (**E**) e T1 com saturação de gordura após contraste endovenoso (**F**) evidenciam alteração do sinal da medular óssea do segmento proximal do rádio com reação periosteal, caracterizada no plano axial.



FIGURA 11-20. Osteomielite da tíbia. Paciente de 2 anos e 7 meses, do sexo feminino. Radiografia simples evidencia lesão lítica de padrão permeativo de limites maldefinidos com discreta reação periosteal sólida (*seta*) na região diafisária média da tíbia (**A**). No controle evolutivo (**B**), a lesão lítica permeativa se torna mais evidente e a reação periosteal lamelar apresenta interrupção, formando o triângulo de Codman na face medial. (**C**) Cintilografia óssea da mesma paciente com aumento da captação no terço médio da tíbia esquerda. (*Cortesia da Dra. Cláudia Kazue Yamaguchi.*)

- Nível gordura-líquido extramedular é um sinal raro, mas específico de osteomielite, na ausência de traumatismo. Indica violação da cortical e auxilia na confirmação da osteomielite.
- Invólucro, sequestro e cloaca (Fig. 11-21B,C).

Ultrassonografia

- O achado mais precoce é o edema de partes moles profundas.
- Segue-se elevação do periósteo por fina lâmina líquida.
- Formação de coleção periosteal definida (Fig. 11-22B).
- Erosões corticais em fase mais avançada (mais comum 2 a 4 semanas após início dos sintomas).

Cintilografia

Cintilografia Óssea

- É altamente sensível (Fig. 11-20C) e permite a detecção de osteomielite em fases mais precoces do que a radiografia simples, porém apresenta a desvantagem da baixa especificidade.
- Quando negativa, tem valor para excluir o diagnóstico de osteomielite.
- Também é útil na detecção de múltiplos focos de infecção.

Cintilografia com Leucócitos Marcados

- A grande vantagem em relação à cintilografia óssea é o aumento da especificidade.

Ressonância Magnética

- De modo geral, a osteomielite apresenta-se como alteração do sinal na medula óssea caracterizada por baixo sinal em T1 e alto sinal nas sequências sensíveis a líquido (Figs. 11-19 e 11-21).
- A extensão da infecção pode ser superestimada por áreas de inflamação reativa, que apresentam padrão similar, particularmente nas sequências sensíveis a líquido.
- Na suspeita de infecção, a alteração de sinal em T1, particularmente se difusa e confluente, tem uma alta associação com osteomielite, porém o sinal normal não afasta completamente a possibilidade da doença. Portanto, o sinal em T1 não é definitivo na diferenciação entre o edema ósseo reativo e a osteomielite.
- A fase após contraste endovenoso permite a identificação de coleções em partes moles (Fig. 11-22D), subperiosteais e interósseas, que apresentam realce marginal/parietal com sinal central baixo/intermediário (debris e pus).
- Alteração do sinal medular ósseo com glóbulos de gordura de permeio (Fig. 11-19C) e/ou nível gordura-líquido extramedular, na ausência de traumatismo, indicam osteomielite.

Recomendações

O papel da imagem na osteomielite bacteriana é confirmar a presença e o local da infecção, diferenciar doença unifocal de multifocal, localizar e guiar aspirações de coleções e identificar complicações. A radiografia simples ainda é utilizada na avaliação inicial, apesar das suas limitações. A ultrassonografia (US) é um método operador-dependente, porém em mãos hábeis pode auxiliar na detecção de sinais da osteomielite cerca de 48 horas do início dos sintomas. Deve-se ressaltar, porém, que a ultrassonografia normal não exclui osteomielite. Também é útil para guiar aspirações e drenagens de coleções. A ressonância magnética (RM) exerce papel importante no diagnóstico



FIGURA 11-21. Osteomielite do rádio com abscesso, sequestro e cloaca. Paciente de 7 anos, do sexo masculino. Dor no antebraço esquerdo com limitação de movimento. A radiografia simples (**A**) e a tomografia computadorizada (**B** e **C**) evidenciam área lítica (abscesso) com foco radiodenso no interior (sequestro – *seta*), além de reação periosteal exuberante. As imagens de RM no plano axial e com sequências ponderadas em T1 (D) e T1 com saturação de gordura e pós-contraste endovenoso (**E**) demonstram a descontinuidade da cortical (cloaca). A ressonância magnética no plano coronal T1 (**F**), T1 com saturação de gordura após contraste endovenoso (**H**) e T2 com saturação de gordura (**G**) mostram extensa alteração de sinal da medula óssea com reação periosteal e o abscesso ósseo. O sequestro apresenta sinal baixo/intermediário em todas as sequências, sem realce após contraste (*seta*). No plano axial T1 e T1 com saturação de gordura após contraste endovenoso, a cloaca está representada pela descontinuidade da cortical (*ponta de seta*). (*Cortesia dos Drs. Jan S. Lundberg e Abdalla Skaf.*)

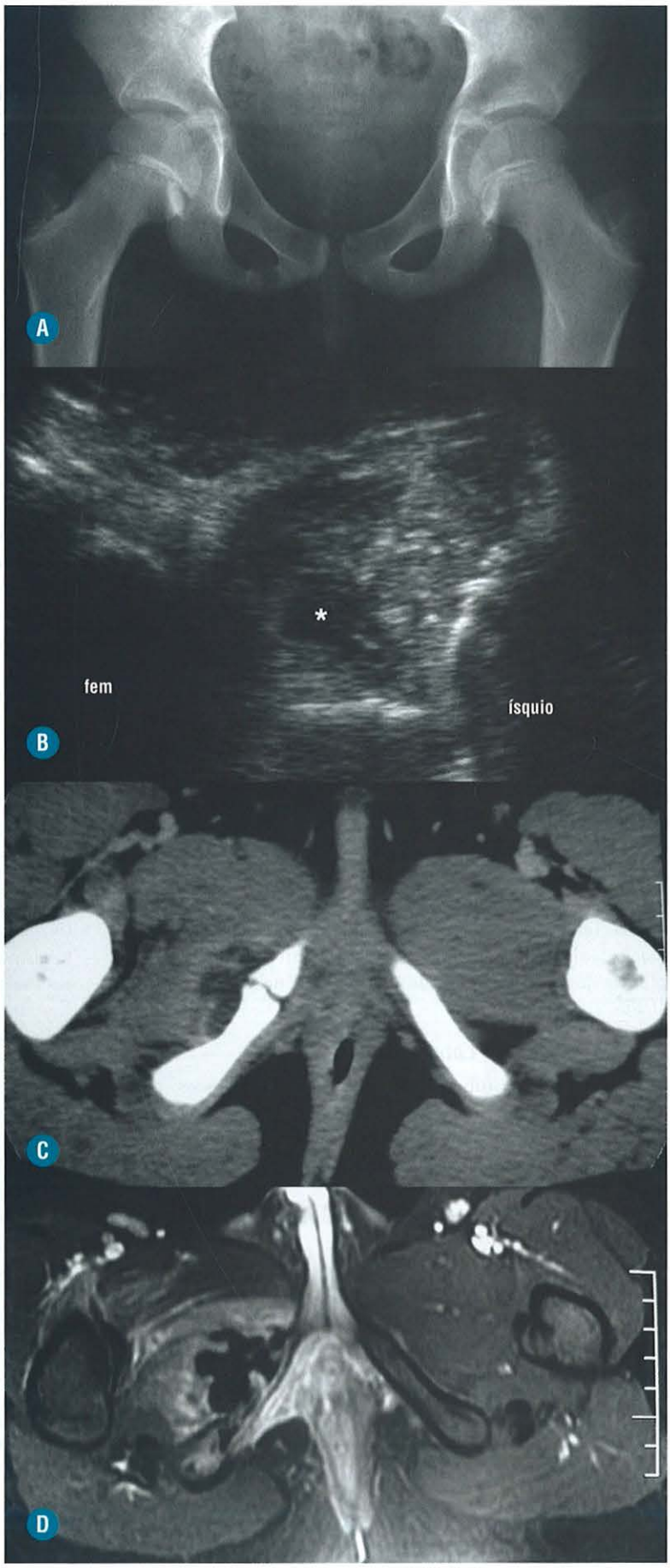

FIGURA 11-22. Osteomielite do ramo isquiopúbico direito com coleção adjacente. Paciente de 10 anos, do sexo masculino, com dor no quadril, febre e limitação de movimento. Radiografia simples (**A**) sem alterações ósseas significativas. A ultrassonografia (**B**) evidencia coleção junto ao ísquio (*asterisco*) com intenso processo inflamatório. A tomografia computadorizada (**C**) e a ressonância magnética (**D**) ponderada em T1 com saturação de gordura após contraste endovenoso evidenciam coleção adjacente à sincondrose isquiopúbica direita com alterações inflamatórias em partes moles adjacentes, além de alteração de sinal na medula óssea por osteomielite evidente à ressonância magnética. Após punção, houve drenagem de material purulento. (*Cortesia do Dr. Leonardo Sugawara.*) fem: fêmur.

precoce, avaliação da extensão da doença óssea e de partes moles, além de possuir a vantagem de avaliar o comprometimento cartilaginoso (incluindo epífises cartilaginosas e placas epifisárias em crianças). O edema medular ósseo reativo, que, ocasionalmente, ocorre em infecções de partes moles ou outras situações, também pode simular osteomielite. A tomografia computadorizada (TC) é considerada superior na detecção de gás, erosões corticais e sequestros.

DIAGNÓSTICOS DIFERENCIAIS

Em crianças, os diagnósticos diferenciais incluem afecções que determinam destruição óssea na metáfise com reação periosteal, entre estas, granuloma eosinofílico (Fig. 11-23), leucemia, trauma e sarcoma de Ewing. Em adultos, linfoma e metástase óssea estão entre os diferenciais.

OSTEOMIELITES FÚNGICAS/ GRANULOMATOSAS

■ Tuberculose

INTRODUÇÃO

Generalidades

O patógeno mais comumente isolado é o *Mycobacterium tuberculosis*, e apenas poucos casos são atribuídos ao *Mycobacterium bovis*. A espondilite tuberculosa é a forma mais comum de comprometimento esquelético por tuberculose, representando cerca de 50% dos casos, porém não é objetivo deste capítulo. A forma musculoesquelética extravertebral está entre as manifestações menos comuns da tuberculose, com frequência relativa de cerca de 1 a 2%. Apresenta predileção por articulações e áreas para-articulares, enquanto o acometimento isolado de partes moles por tuberculose é extramente raro. Ocorre mais provavelmente em pacientes imunodeprimidos após exposição maciça ao patógeno. A maioria dos pacientes é composta por pessoas de meia-idade ou idosos. A prevalência é alta em pacientes com AIDS.

Achados Clínicos e Laboratoriais

Os sintomas da tuberculose óssea são inespecíficos, com curso clínico indolente, dificultando o diagnóstico. Apenas cerca de 50% dos pacientes com tuberculose esquelética apresentam alterações sugestivas de infecção tuberculosa na radiografia do tórax.

A osteomielite tuberculosa é incomum, sendo o acometimento articular mais frequente. Ocorre mais comumente em ossos das extremidades, incluindo os ossos curtos das mãos e pés. Diferentemente da osteomielite piogênica, tem um curso insidioso e pode ser destrutiva e resistente ao controle. Geralmente, a dor no membro envolvido é leve no início. Febre e perda de peso estão presentes em uma minoria de pacientes. Conforme há progressão da doença, fístulas cutâneas e abscessos podem estar presentes. Eventualmente, atrofia muscular e deformidade podem-se tornar evidentes.

Fisiopatologia

A osteomielite tuberculosa inicia-se quando o bacilo aloja-se no osso durante a micobacteremia da infecção primária. Na maioria dos indivíduos saudáveis, a resposta imune é capaz de conter os bacilos presentes nessas localizações, mas não erradicá-los. Devido ao suprimento sanguíneo exuberante, próximo à placa epifisária dos ossos longos é o local mais frequente de infecção. As osteomielites por micobactérias atípicas em pacientes imunocomprometidos são mais comumente secundárias à inoculação direta por traumatismo ou cirurgia do que por disseminação hematogênica.

O aumento da vascularização do processo inflamatório da tuberculose de baixo grau produz uma osteoporose hiperêmica. O grau de osteoporose é frequentemente desproporcional à extensão da lesão infecciosa.

ACHADOS DE IMAGEM

Radiografia e Tomografia Computadorizada

- Edema de partes moles.
- Destruição óssea focal, geralmente na metáfise (Fig. 11-24), acompanhada por osteoporose pode ser notada.
- Há pouca ou nenhuma reação periosteal, porém ocorre, eventualmente, em crianças.
- Esclerose geralmente não é vista, ocorrendo apenas com a doença em remissão.
- Sequestro é menos frequentemente visto e menos extenso do que na osteomielite piogênica.
- Ocasionalmente, o processo pode assemelhar-se à osteomielite piogênica, e um diagnóstico de tuberculose é praticamente impossível com base apenas na radiografia simples.
- Por causa da cronicidade da doença, atrofia das partes moles ao redor pode ser encontrada.
- Calcificações em abscessos crônicos.
- "Spina ventosa" é um termo utilizado para osteomielite tuberculosa em que ocorre destruição óssea, espessamento periosteal sobrejacente e expansão do osso. Encontra-se mais comumente nos ossos curtos das mãos e dos pés.
- Osteíte cística tuberculosa é um forma multifocal de osteomielite tuberculosa. As lesões são encontradas em diferentes estágios de desenvolvimento em osso longos e chatos. É mais comum em crianças e adultos jovens. Em pacientes jovens, apresentam-se como lesões líticas e bem definidas, sem esclerose e com tamanhos variados (Fig. 11-25). O crescimento da lesão pode determinar expansão óssea. Nos adultos, as lesões são menores, localizadas no eixo longo dos ossos e podem ter margens escleróticas e bem definidas. Em casos não tratados, as lesões líticas tornam-se agressivas e expansíveis, com uma reação periosteal lamelar. Sequestros são incomuns, e o acometimento da articulação é raro porque a maioria das lesões tem origem metafisária ou diafisária.

Ultrassonografia

- Detecção de anormalidades de partes moles associadas como coleções, tenossinovites e bursites.
- A US normal não exclui osteomielite.

Ressonância Magnética (Fig. 11-24B a F)

- A medula óssea apresenta baixo sinal em T1 e alto sinal em T2 com saturação de gordura, com realce após contraste endovenoso, o que pode representar tanto osteomielite como edema.

FIGURA 11-23. Granuloma eosinofílico. Paciente de 4 anos, do sexo masculino, com dor e claudicação há um mês. A radiografia simples (**A**) e a tomografia computadorizada (**B**) evidenciam lesão lítica na região diafisária proximal do fêmur de limites bem-definidos. A ressonância magnética no plano coronal ponderada em T1 (**C**), STIR (**D**) e T1 com saturação de gordura após contraste endovenoso (**E**) evidencia lesão diafisária de limites bem-definidos com alteração de sinal da medula óssea adjacente e reação periosteal. O granuloma eosinofílico é um dos principais diferenciais da osteomielite e do abscesso ósseo.

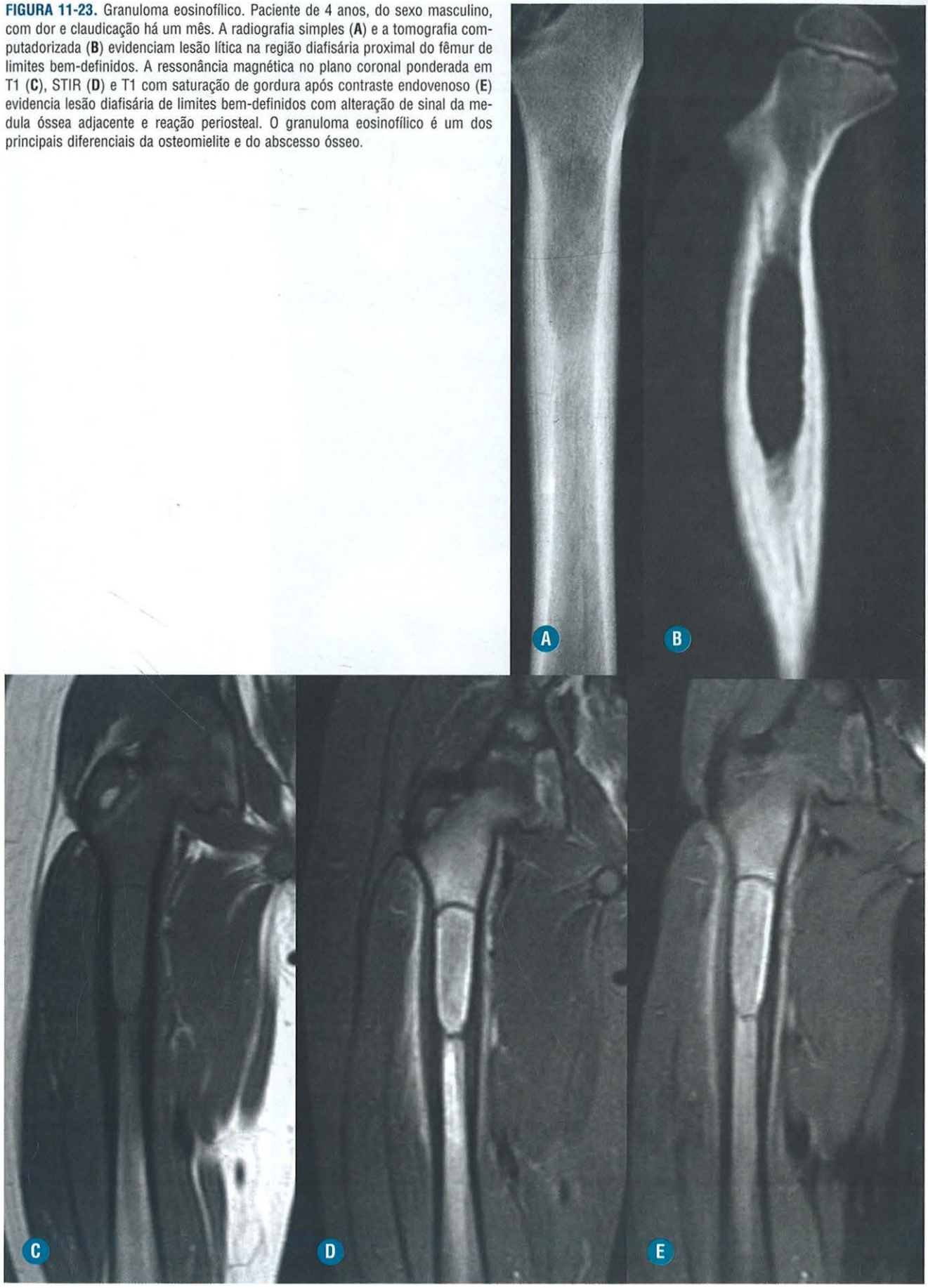

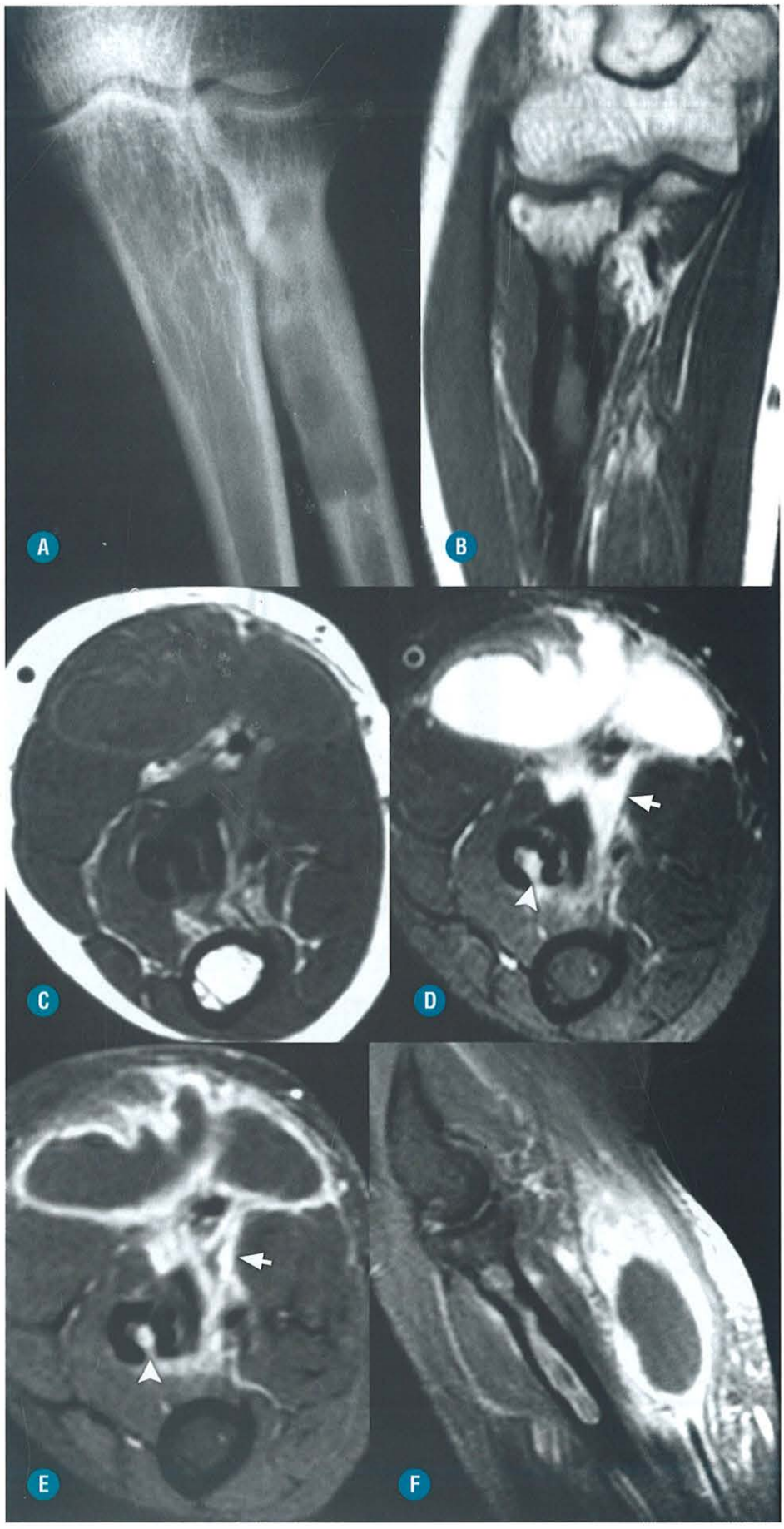

FIGURA 11-24. Osteomielite tuberculosa do rádio com coleção em partes moles Paciente de 34 anos, do sexo feminino, com dor no cotovelo esquerdo há 12 anos e com tumoração na região há três meses. Radiografia simples (**A**) evidencia lesão lítica na região metadiafisária proximal do rádio, com limites bem-definidos. A ressonância magnética coronal T1 (**B**), axial T1 (**C**), axial T2 (**D**) e axial e sagital T1 com saturação de gordura após contraste endovenoso (**E** e **F**) evidencia lesão na medula óssea da região metadiafisária proximal do rádio, com descontinuidade da cortical medial (*ponta de seta*) e trajeto fistuloso (*seta*) que apresenta realce (**F**) e se comunica com coleção em partes moles na face anterior do cotovelo. (*Cortesia da Dra. Cláudia Kazue Yamaguchi.*)

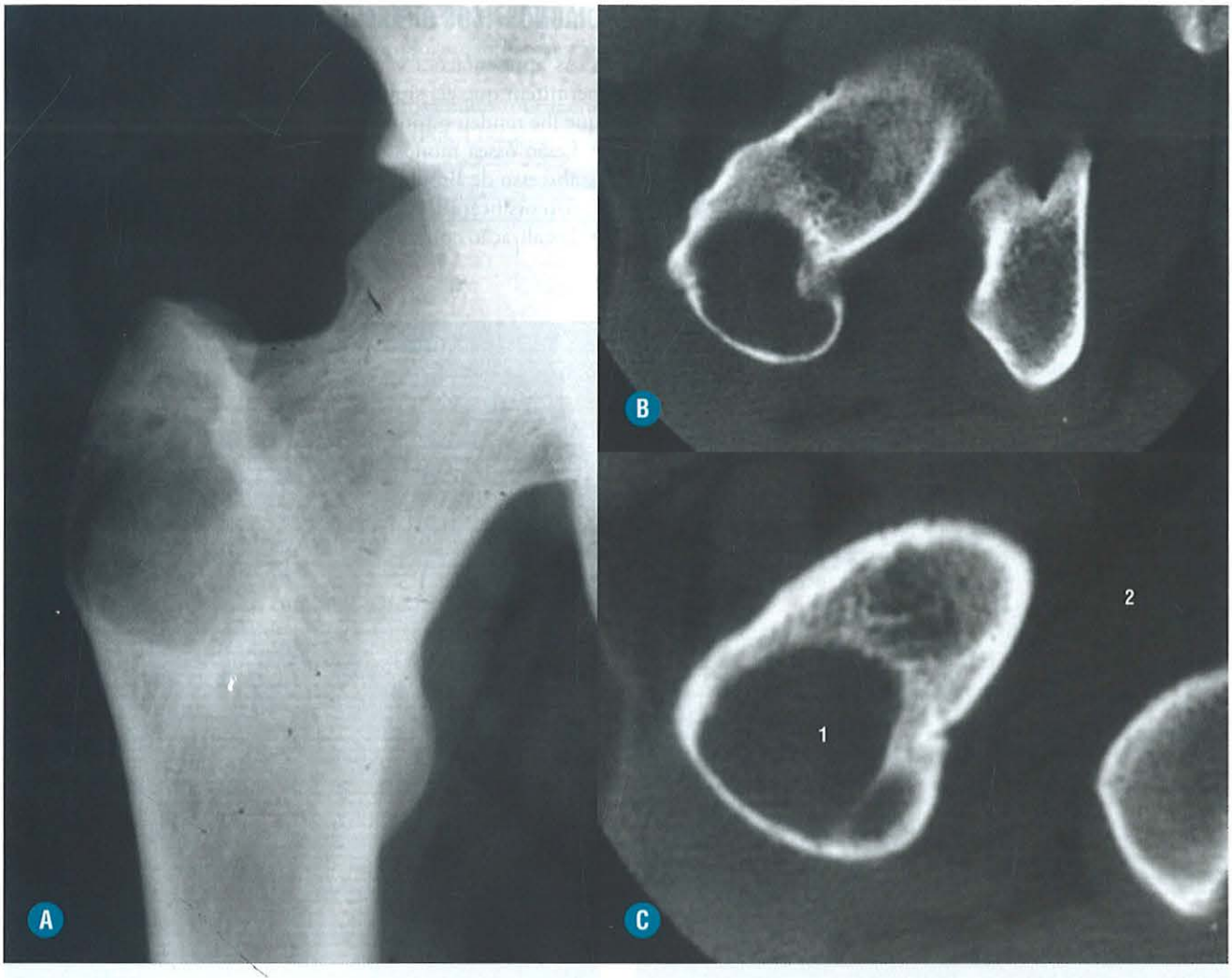

FIGURA 11-25. Tuberculose cística. Paciente de 22 anos, do sexo feminino. A radiografia simples (**A**) e a tomografia computadorizada (**B** e **C**) evidenciam lesão lítica, de limites bem-definidos, sem esclerose marginal, situada no trocanter maior do fêmur. (*Cortesia do Dr. João Luiz Fernandes.*)

- Foi relatada apresentação com lesões ósseas com sinal baixo a intermediário em relação à medula gordurosa, nas sequências ponderadas em T2, sem saturação de gordura.
- Lesões ósseas com uma borda com sinal levemente hiperintenso em T1 semelhate às descritas na osteomielite piogênica subaguda também foram relatadas.
- Pode demonstrar a extensão do foco metafisário através da placa epifisária (disseminação transfisária), um dos marcadores da infecção por tuberculose, raramente encontrada na osteomielite piogênica.
- Áreas de necrose aparecem com alto sinal em T2, sem realce após contraste endovenoso.
- Anormalidades de partes moles associadas podem ser identificadas, incluindo coleções (Fig. 11-24C a F), miosites, tenossinovites (Fig. 11-17B) e bursites.
- Fístulas e abscessos em partes moles podem ser mais delimitadas na fase após contraste endovenoso (Fig. 11-24E).

Recomendações

A tuberculose musculoesquelética extravertebral não produz sinais patognomônicos por imagem e pode simular outras doenças, porém US, TC e RM podem ser ferramentas importantes no diagnóstico precoce e na sua avaliação. A US permite a avaliação de alterações de partes moles associadas, como abscessos e o grau e a extensão de envolvimento tendíneo e da bainha sinovial. A TC pode ser útil na avaliação de extensão da destruição óssea, formação de sequestro, presença ou ausência de reação periosteal e esclerose, calcificações em abscessos de partes moles. A RM possui vantagem pela sua alta sensibilidade para demonstrar alterações da medula óssea precocemente, o acometimento da placa epifisária e da cartilagem articular e pela sua excelente demonstração do comprometimento das partes moles.

APRESENTAÇÕES NÃO USUAIS DA TUBERCULOSE

Caries Sicca

A *caries sicca* é uma forma relativamente rara de tuberculose caracterizada por evolução muito crônica e indolente, com ausência de derrame articular. Os demais achados por imagem diferem pouco dos descritos. Esse tipo ocorre mais frequentemente no ombro, onde se observa destruição da cabeça umeral com múltiplas lesões erosivas. É um termo antigo, não mais de uso comum.

Dactilite Tuberculosa

A dactilite tuberculosa ocorre em ossos tubulares curtos das mãos e dos pés. É um quadro raro, mais comumente visto em crianças com menos de 5 anos. É caracterizada por múltiplas lesões consecutivas em vez de início simultâneo. O envolvimento monostótico é comum, entretanto, múltiplas lesões periféricas ocorrem em 25% dos pacientes. As lesões típicas causam edema de partes moles difuso, expansão óssea e afilamento do córtex, o que torna a descrição de *spina ventosa* apropriada (spina – "thorn-like"; ventosa – "inflada com ar") (Fig. 11-26).

Pott's Puffy Tumor

É um foco solitário de tuberculose na calvária raro, com formação de sequestro (*button sequestrum*) e um abscesso frio flutuante, envolvendo o couro cabeludo. Sua formação é precipitada pela relação anatômica entre o osso frontal e os seios paranasais. Clinicamente, o paciente experimenta edema frontal, cefaleia, febre, drenagem nasal e sensibilidade nos seios paranasais. Sintomas neurológicos não são incomuns, tornando uma complicação grave da tuberculose.

Bursite Tuberculosa (*Weaver's bottom*)

As membranas sinoviais podem ser comprometidas pela tuberculose. Sítios clássicos incluem as bursas radial e ulnar da mão e bursas subdeltoide e subglúteas. A região do trocanter maior do fêmur é a preferida, com ocorrência de destruição óssea. Alterações tardias como calcificações ao redor do trocanter femoral deformado ocorrem como um sinal de foco infeccioso, atingindo um estágio dormente.



FIGURA 11-26. Dactilite tuberculosa comprometendo o quarto metacarpal e a falange proximal do quarto dedo de uma criança. A radiografia simples demonstra expansão óssea, lesões líticas com afilamento da cortical e aumento de partes moles. *(Cortesia do Dr. João Luiz Fernandes.)*

DIAGNÓSTICOS DIFERENCIAIS

As apresentações variáveis da tuberculose óssea e articular permitem que ela simule um grande número de patologias, o que lhe rendeu o rótulo de "*great mimicker*".

- Lesão óssea monostótica: osteomielite fúngica e piogênica, abscesso de Brodie, cistos ósseos e neoplasias como fibroma não ossificante, encondroma e até sarcomas.
- Localização epifisária: condroblastoma (Fig. 11-27).

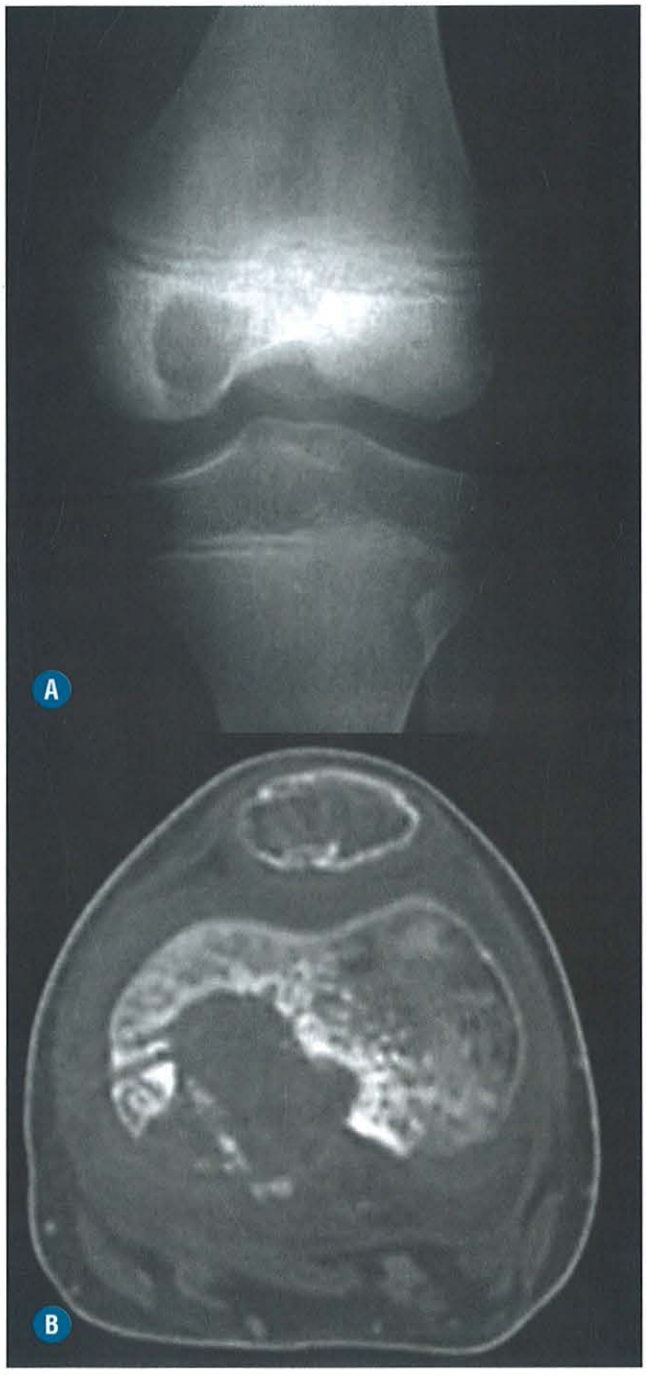

FIGURA 11-27. Condroblastoma. Paciente de 11 anos, do sexo masculino, com dor e edema no joelho esquerdo. A radiografia simples (**A**) e a tomografia computadorizada (**B**) mostram lesão lítica epifisária no côndilo femoral medial, com fino halo de esclerose e descontinuidade da cortical (**B**).

- Comprometimento multifocal por tuberculose: granuloma eosinofílico, sarcoidose, mieloma múltiplo, angiomatose cística, linfoma e até metástases.
- Osteíte cística tuberculosa: displasia fibrosa poliostótica, encondromatose e granuloma eosinofílico (Fig. 11-23).

■ SÍFILIS

INTRODUÇÃO

Generalidades

A sífilis é uma doença infecciosa sistêmica crônica causada pelo espiroqueta *Treponema pallidum*. As manifestações esqueléticas da sífilis ocorrem geralmente na fase latente ou na terciária. Menos do que 10% dos pacientes desenvolvem lesões ósseas.

ACHADOS DE IMAGEM

Radiográfico

Sífilis Adquirida Recente

- O sinal radiográfico mais comum é a periostite proliferativa:
  - Padrão geralmente sólido ou lamelar.
  - Pode ser extensa, determinando espessamento considerável da cortical interna e externamente.
  - Os ossos mais frequentemente acometidos são tíbia, crânio, costelas e esterno, embora outros ossos como clavícula, fêmur, fíbula e ossos da mão e do pé também possam ser acometidos.
- Lesões destrutivas ósseas (Fig. 11-28):
  - Ocorrem menos frequentemente do que a periostite.
  - Caracterizadas por osteólise de padrão permeativo com esclerose mínima ou ausente e reação periosteal associada.
  - O envolvimento do crânio é particularmente característico.

Sífilis Adquirida Tardia

- Ossos superficiais são comprometidos mais comumente, o que é atribuído a traumatismo recorrente de baixo grau ou irritação.
- Aréas líticas e escleróticas que podem atingir tamanhos consideráveis.
- Periostite adjacente é frequente.



FIGURA 11-28. Dois exemplos de sífilis terciária comprometendo o úmero. Em **A** observa-se lesão lítica de padrão permeativo na diáfise do úmero. Em **B**, lesão óssea de padrão semelhante com reação periosteal lamelar (*seta*) associada. (*Cortesia do Dr. João Luiz Fernandes.*)

■ Osteomielite Fúngica

INTRODUÇÃO

Generalidades

A maioria das infecções fungícas do sistema esquelético é secundária à infecção primária, tanto do trato respiratório quanto de extensão direta a partir de um foco de partes moles infectado e desvitalizado. Ocasionalmente, disseminação hematogênica para estruturas esqueléticas pode ocorrer. Não há características clínicas que permitam a diferenciação adequada entre as várias afecções fúngicas e a tuberculose. O diagnóstico diferencial definitivo depende da cultura do líquido sinovial ou do tecido obtido da lesão. Alguns fungos que podem acometer o osso são: *Coccidioides, Candida, Aspergillus, Actinomyces, Histoplasma, Cryptococcus* (*torula*), *Nocardia, Blastomyces* da América do Norte e do Sul, *Sporothrix, Phycomyces* e *Monosporium.*

Achados Clínicos e Laboratorais

A osteomielite fúngica pode ocorrer como parte de um processo multissistêmico ou isolada. A queixa mais comum é dor localizada. Infecções crônicas podem levar a abscessos frios e fístulas. O diagnóstico pode ser tardio devido à progressão lenta da doença, ausência de achados laboratoriais característicos e falha em reconhecer o fungo como um patógeno em potencial.

ACHADOS DE IMAGEM

Radiografia e Tomografia Computadorizada

- Radiografias iniciais podem revelar lesões líticas com pouca neoformação periosteal. A ausência de formação periosteal pode sugerir infecção fúngica.
- Osteoporose adjacente e erosões corticais podem ser vistas.

DIAGNÓSTICOS DIFERENCIAIS

Os diagnósticos diferenciais com base em achados clínicos e laboratoriais são:

- Osteomielite bacteriana.
- Tuberculose.

- Sarcoidose.
- Osteossarcoma.
- Sarcoma de Ewing.
- Histiocitose de células de Langerhans.
- Metástases.

A apresentação clínica e a evolução diferem de acordo com o micro-organismo específico e fatores do hospedeiro. Apenas dois destes serão considerados separadamente neste texto:

■ Maduromicose

INTRODUÇÃO

Generalidades

Maduromicose é uma doença granulomatosa crônica que mais comumente compromete o pé (*madura foot*). É mais encontrada, principalmente, nas regiões tropicais, com a Índia, tendo a maior incidência. Pode ser causada por um fungo verdadeiro (*eumycetoma*) ou por bactéria da ordem *Actinomycetales*. A infecção geralmente resulta da invasão pós-traumática de partes moles pelos organismos, que são habitantes do solo. Compromete o subcutâneo e pode-se estender para estruturas mais profundas.

ACHADOS CLÍNICOS E LABORATORIAIS

Clinicamente, a tríade de sinais e sintomas é típica, consistindo de edema localizado, nódulos subcutâneos e pus com grãos descarregados através de fístulas, geralmente envolvendo o pé. Essa tríade é a apresentação mais comum independentemente do agente. Entretanto, o agente deve ser identificado para o tratamento adequado. A extensão direta do micetoma de partes moles causa envolvimento ósseo. O envolvimento esquelético ocorre após edema de partes moles de longa duração com o patógeno penetrando músculos, tendões e membrana sinovial. A região tarsometatársica é o sítio mais acometido. Raramente, mãos, punhos, braços e pernas são acometidos. O curso natural do micetoma é progressivo e implacável, se não tratado.

ACHADOS DE IMAGEM

Radiografia e Tomografia Computadorizada

- Edema de partes moles.
- As lesões ósseas iniciais são maldefinidas e podem ser limitadas a poucos sítios.
- Com a progressão, ocorre extenso acometimento de partes moles e ósseo, com erosões e perda da definição da cortical, esclerose e periostite (Fig. 11-29).
- A formação de fístulas é comum, enquanto o sequestro é raro.
- Múltiplos sítios infectados podem produzir uma perda da definição articular e óssos irregulares confluentes, aspecto conhecido como "*melting snow*".
- Em casos avançados, praticamente todos os ossos do pé podem ser envolvidos, com anquilose óssea difusa como sequela.

Ultrassonografia

- Massa hipoecogênica maldefinida com inúmeros diminutos focos hiperecogênicos no seu interior.

Ressonância Magnética

- Múltiplas lesões pequenas (2 a 5 mm), arredondadas, com baixo sinal periférico (representando septo fibroso), alto sinal central nas sequências sensíveis a líquido (tecido de granulação) e focos de baixo sinal no ponto mais central, atribuído a efeito de susceptibilidade magnética pelos grânulos fúngicos. Esse aspecto é conhecido como "sinal *dot-in-circle*" (Figs. 11-14 e 11-15) e é considerado altamente específico para o micetoma do pé.

DIAGNÓSTICOS DIFERENCIAIS

- O principal diagnóstico diferencial, além de osteomielite por outros agentes, é artropatia neuropática.

■ Paracoccidioidomicose

INTRODUÇÃO

Generalidades

A Paracoccidioidomicose é uma doença fúngica, granulomatosa, de progressão lenta, causada pelo *Paracoccidioides brasiliensis*. A porta de entrada geralmente é o trato respiratório, podendo-se disseminar posteriormente via hematogênica ou linfática.

Achados Clínicos e Laboratoriais

O comprometimento ósseo é mais comum na forma aguda da doença e ocorre mais frequentemente em crianças e pacientes jovens. O sistema osteoarticular pode ser o primeiro ou o



FIGURA 11-29. Micetoma do pé. Radiografia simples do pé evidencia aumento de partes moles com extenso comprometimento ósseo caracterizado por múltiplas erosões e perda da definição da cortical, com áreas de esclerose.

único sistema envolvido. As lesões ósseas podem ser assintomáticas, sendo descobertas em exames radiológicos rotineiros.

ACHADOS DE IMAGEM

Radiografia

- Os ossos mais frequentemente envolvidos são clavículas, costelas, acrômio, esterno e rádio.
- Em geral, são lesões múltiplas, de tamanhos variados e tendência à simetria.
- As lesões são osteolíticas, bem delimitadas, sem esclerose marginal e sem reação periosteal (Fig. 11-30).
- Nos ossos longos, são mais comuns nas regiões metafisária e metaepifisária.
- Nas costelas e esterno, tendem a ser insuflativas.
- O aspecto mais característico é o acometimento acromioclavicular bilateral ou das asas ilíacas.

DIAGNÓSTICOS DIFERENCIAIS

Os diagnósticos diferenciais devem incluir mieloma múltiplo, metástases, doenças linfoproliferativas, histiocitose e osteomielite crônica.

■ Abscesso de Brodie

INTRODUÇÃO

Generalidades

É definido como uma forma localizada, supurativa de osteomielite subaguda ou crônica. *Staphylococcus aureus* é a bactéria mais comumente isolada. As metáfises de ossos tubulares

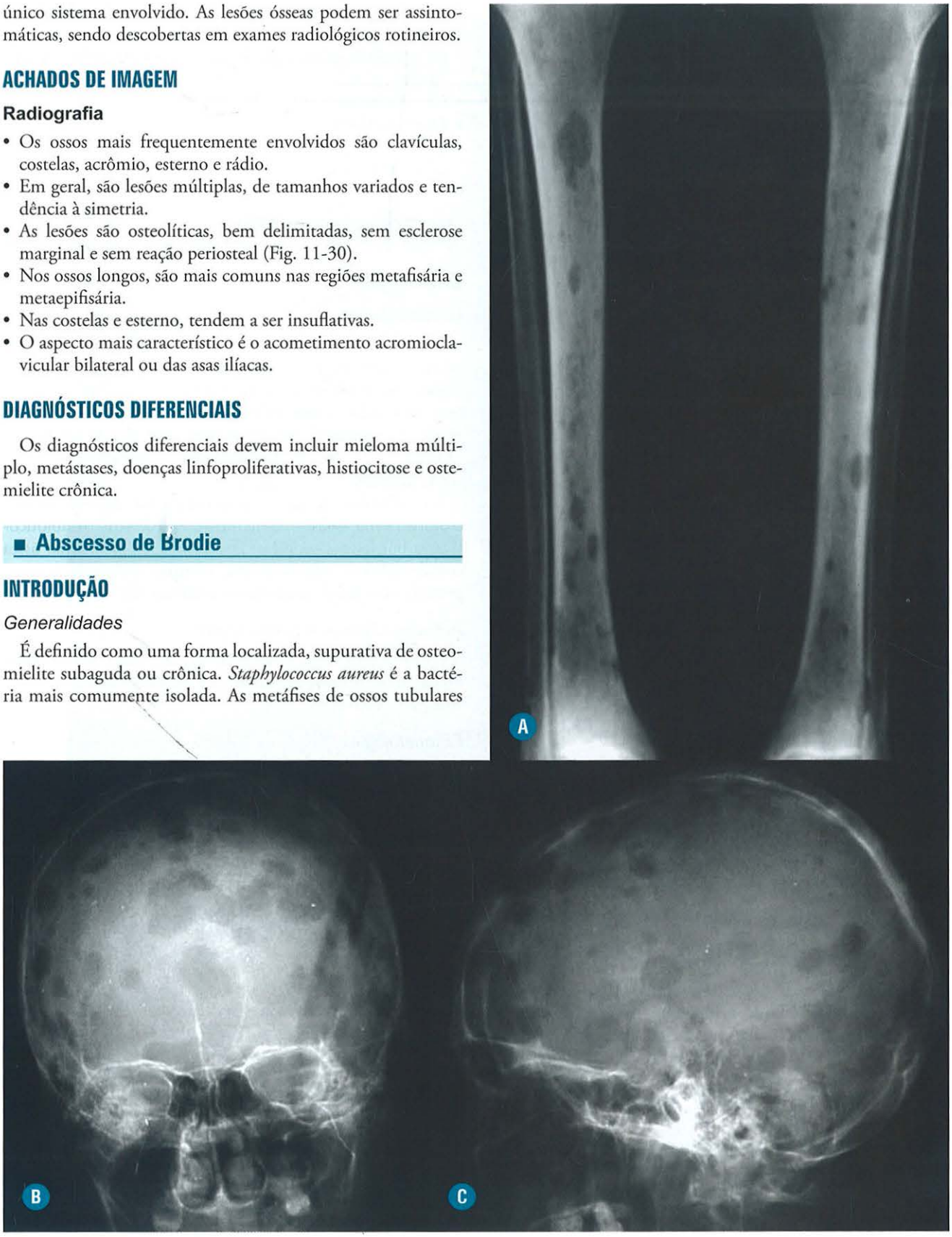

FIGURA 11-30. Paracoccidioidomicose. Paciente de 33 anos, do sexo masculino, lavrador, com AIDS em tratamento irregular por dois anos. Dores articulares e ósseas há alguns meses. A radiografia simples das pernas (**A**) evidencia múltiplas lesões osteolíticas, de tamanhos variados, com tendência à simetria, sem esclerose marginal ou reação periosteal. Em outro caso, a radiografia simples do crânio, de frente (**B**) e perfil (**C**), mostra múltiplas lesões líticas com características semelhantes. (**A,** *Cortesia do Dr. Marcello H. Nogueira-Barbosa.*) (**B** e **C,** *Cortesias do Dr. João Luiz Fernandes.*)

longos são mais frequentemente envolvidas, particularmente a tíbia distal, tíbia proximal, fêmur distal, fíbula proximal ou distal e rádio distal (em ordem decrescente de frequência). Menos frequentemente, acomete diáfise de ossos longos e ossos chatos.

Achados Clínicos e Laboratoriais

A apresentação clínica clássica é dor localizada no membro, geralmente noturna e aliviada por aspirina, o que pode simular clinicamente o osteoma osteoide. Antecedentes como infecção distante em outro local ou manipulação dentária são comuns. Frequentemente, porém, não há sinais de doença local ou sistêmica e investigação laboratorial é praticamente normal, com elevação apenas do VHS.

Fisiopatologia

O abscesso se localiza dentro da cavidade medular e é encarcerado por uma parede de tecido de granulação. O osso esponjoso adjacente torna-se esclerótico. O líquido no interior da cavidade pode ser purulento ou mucoide. O exame bacteriológico deste líquido pode ou não revelar o agente infeccioso.

ACHADOS DE IMAGEM

Radiografia e Tomografia Computadorizada (Fig. 11-31A a C)

- Lesão osteolítica focal de forma oval, elíptica ou serpiginosa.
- Sem matriz visível.
- Circundada por halo de esclerose reativa.
- Geralmente é maior do que 1,0 cm.
- Não está associada a aumento ósseo ou descontinuidade da cortical.

Ressonância Magnética (Fig. 11-31D a F)

- Um aspecto "em alvo" com quatro camadas foi descrito.
  - Área central de baixo sinal em T1 e alto sinal em T2/STIR.
  - Anel interno de sinal semelhante ao músculo, representando o tecido de granulação.
  - Anel externo baixo sinal em todas as sequências devido à esclerose reativa.
  - Halo periférico de baixo sinal em T1 e alto sinal em T2/STIR, referente ao edema medular.
- Sinal da penumbra: refere-se à fina camada de tecido de granulação que reveste a cavidade do abscesso (segunda camada). Tem um sinal levemente hiperintenso em T1 em relação ao conteúdo central e o edema medular ou esclerose reativa ao redor. Essa camada realça fortemente após contraste endovenoso.

Recomendações

O sinal da penumbra não é patognomônico de osteomielite subaguda. Foi descrito em outras patologias (Fig. 11-32) como granuloma eosinofílico, condrossarcoma, lesões císticas benignas do osso após curetagem e gânglio intraósseo.

DIAGNÓSTICO DIFERENCIAL

- Osteoma osteoide: o nidus radiotransparente é geralmente menor do que 1,0 cm e pode apresentar uma calcificação central (diferenciar de sequestro). Exceto pelo tamanho, o osteoma osteoide e o abscesso de Brodie podem ser indistinguíveis clinicamente e por radiografia simples (Figs. 11-33 e 11-34).
- Granuloma eosinofílico (Fig. 11-23).
- Displasia fibrosa.
- Tumores como: condroblastoma, tumor de células gigantes, sarcoma de Ewing.

OSTEOMIELITE CRÔNICA

INTRODUÇÃO

Generalidades

O prognóstico da osteomielite crônica depende do diagnóstico e do tratamento apropriados. A identificação do patógeno envolvido é essencial, e deve ser isolada a partir do osso envolvido, e não do sangue ou outros tecidos. O *Staphylococcus aureus* é o patógeno mais comumente implicado. O local mais comum é a tíbia, embora qualquer osso possa ser acometido.

A escolha das substâncias para tratamento depende do micro-organismo isolado. Geralmente é necessário antibioticoterapia por longos períodos. Em casos de fragmentação óssea com prejuízo da vascularização, a antibioticoterapia se torna praticamente inútil, sendo necessária cirurgia.

Achados Clínicos e Laboratoriais

Os principais sinais e sintomas são dor localizada, eritema, drenagem de fístulas, deformidade e alterações locais da vascularização e inervação.

Fisiopatologia

A osteomielite crônica é uma infecção contínua de baixo grau. Uma das características da osteomielite crônica é a necrose óssea. A redução do suprimento sanguíneo pode resultar na formação de fragmento ósseo necrótico (sequestro), circundado por tecido de granulação. Uma bainha espessa de neoformação periosteal se desenvolve ao redor do osso comprometido (invólucro). Uma abertura pode-se formar no invólucro (cloaca) através do qual podem ser drenados debris e osso necrótico.

ACHADOS DE IMAGEM

Radiografia e Tomografia Computadorizada (Figs. 11-35,11-36 e 11-38)

- A principal característica é o aumento da densidade do osso envolvido.
- Os achados radiográficos e tomográficos são:
  - Esclerose.
  - Espessamento cortical.
  - Formação periosteal sólida ou lamelar.
  - Áreas de destruição óssea ou sequestro.
- Tipicamente, uma porção longa do osso em direção à diáfise é acometida.
- A TC é útil principalmente na detecção de sequestros, fístulas e corpos estranhos.

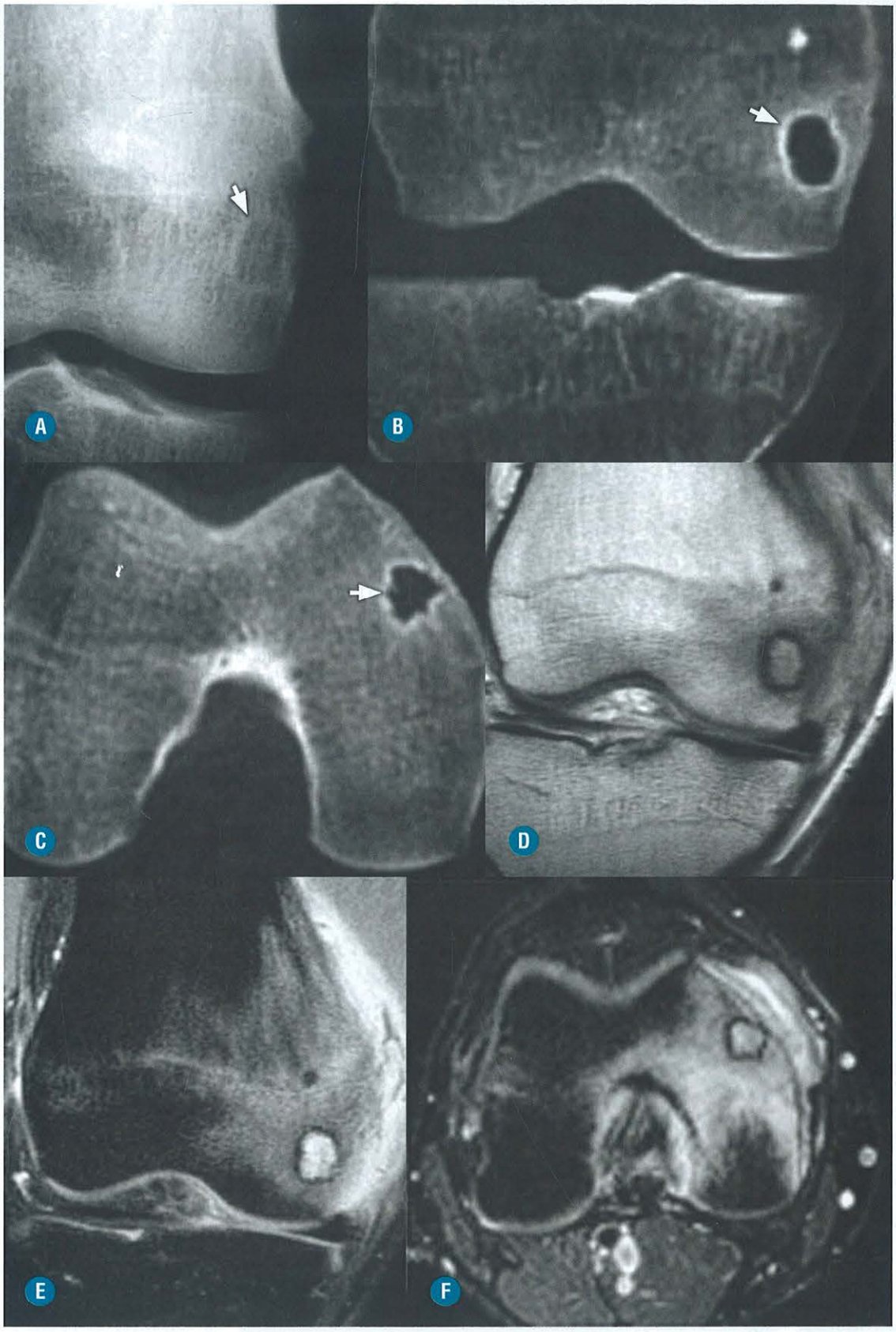

FIGURA 11-31. Abscesso de Brodie. Paciente de 19 anos, do sexo masculino. A radiografia simples (**A**) e a tomografia computadorizada (**B**) mostram lesão lítica ovalada com halo de esclerose marginal (*seta*) (**C**). A ressonância magnética ponderada em T1 (**D**), T2 com saturação de gordura nos planos coronal (**E**) e axial (**F**), evidencia lesão ovalada com sinal central baixo/intermediário em T1 e alto em T2, com anel periférico interno com sinal intermediário/discretamente aumentado em T1 (sinal da penumbra) e anel externo com baixo sinal em todas as sequências (esclerose reativa), além de extenso edema da medula óssea adjacente. (*Cortesia do Dr. João Luiz Fernandes.*)

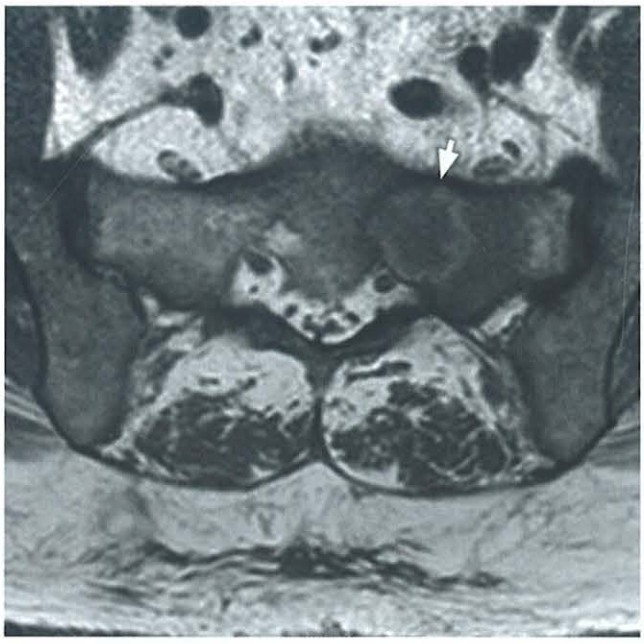

FIGURA 11-32. Sinal da penumbra. Paciente do sexo masculino, com dor de forte intensidade há uma semana. Ressonância magnética do sacro ponderada em T1 no plano axial evidencia lesão focal na asa sacral esquerda (*seta*), adjacente ao forame sacral, com sinal central baixo, anel periférico de sinal intermediário/alto (sinal da penumbra) e edema da medula óssea adjacente. Apesar de simular abscesso de Brodie, esse foi identificado como metástase de neoplasia pulmonar. (*Cortesia da Dra. Maria Carolina Guimarães.*)

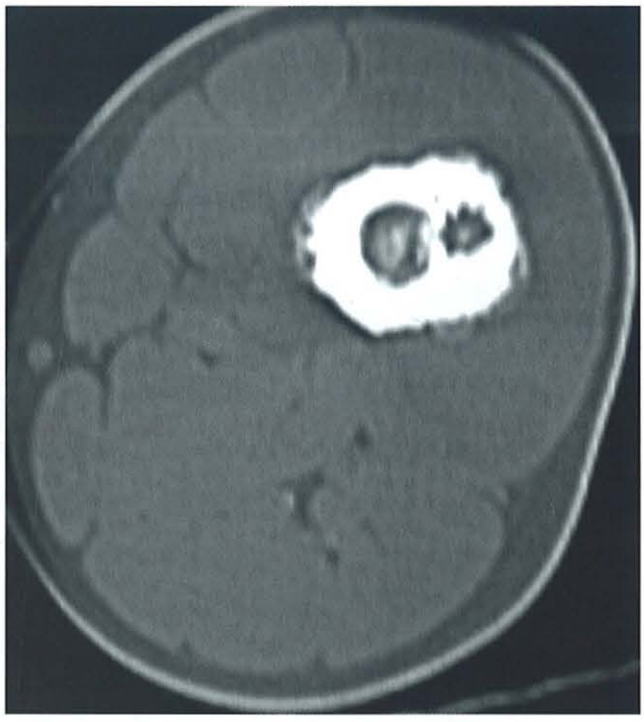

FIGURA 11-33. Abscesso de Brodie intracortical. A tomografia computadorizada da coxa no plano axial mostra lesão osteolítica focal intracortical no fêmur com espessamento cortical. Há pequeno foco radiodenso no interior, que representa sequestro. O principal diagnóstico diferencial é osteoma osteoide. (*Cortesia da Dra. Cláudia Kazue Yamaguchi.*)

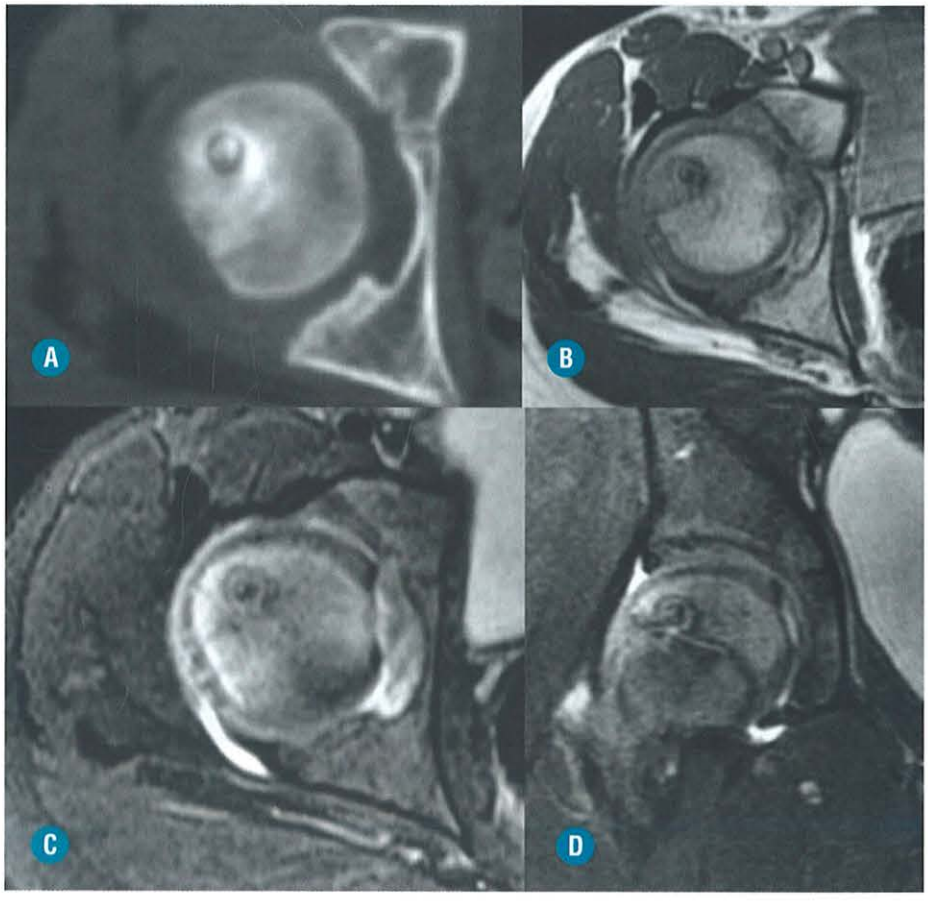

FIGURA 11-34. Osteoma osteoide do fêmur. A tomografia computadorizada no plano axial (**A**) demonstra *nidus* radiotransparente com calcificação central e esclerose marginal na cabeça femoral. A ressonância magnética ponderada em T1 no plano axial (**B**), ponderada em T2 com saturação de gordura nos planos axial (**C**) e coronal (**D**), evidencia o *nidus* com sinal intermediário e edema da medula óssea adjacente. A calcificação central apresenta baixo sinal em todas as sequências.

- O sequestro se manifesta como uma calcificação central/fragmento ósseo, envolvida por área osteolítica que o separa completamente do osso ao redor (Figs. 11-35, 11-36 e 11-38A e B). É muito mais comum na medula do que na cortical, simulando o osteoma osteoide (Fig. 11-34) nesta última localização. O aumento da densidade do sequestro em relação ao osso adjacente se deve à falta de vascularização, que impede que apresente hiperemia com consequente osteopenia como o osso viável ao redor. Não é possível, por meio da radiografia e da TC, diferenciar osso necrótico de osso viável residual e foco de matriz calcificada/ossificada.
- As fístulas se apresentam como trajetos tubulares ou canais hipodensos, comunicando regiões diferentes ou se exteriorizando para a pele.
- É extremamente difícil detectar osteomielite ativa em ossos alterados por infecção crônica, sendo de suma importância a comparação com exames anteriores em busca de novos achados como:
  - Reação periosteal linear.
  - Áreas de osteólise maldefinidas.
  - Irregularidade cortical.
  - Sequestro.

Fistulografia

- A injeção retrógrada do meio de contraste através do orifício cutâneo da fístula pode definir seu curso e sua extensão, além de possíveis comunicações com o osso ou articulação subjacente (Fig. 11-37).
- Pode ser combinada com TC para melhor caracterização do trajeto da fístula.

Ultrassonografia

Embora não demonstre diretamente a osteomielite crônica, pode evidenciar alguns sinais de reativação, como:

- Trajetos fistulosos: coleções hipoecogênicas que se estendem de laceração da pele até a superfície óssea ou a cavidade medular.
- Coleções líquidas justacorticais: coleções anecogênicas ou hipoecogênicas em contato direto com a cortical óssea, sem partes moles interpostas.
- Espessamento periosteal: camada hiperecogênica homogênea recobrindo a cortical, com > 2 mm de espessura.

Ressonância Magnética

Osteomielite crônica inativa

- A esclerose óssea se traduz como áreas de baixo sinal em todas as sequências.
- Hipertose e espessamento cortical.
- Presença de medular gordurosa nas regiões comprometidas, sem sequestro.

Osteomielite crônica com infecção ativa:

- Ocorrem características de sinal semelhantes à osteomielite aguda:
  - A medula comprometida apresenta baixo sinal em T1 e alto sinal em T2/STIR e realce após contraste.
  - Elevação periosteal e coleções subperiosteais.
  - Fístulas, mais bem demarcadas nas sequências sensíveis à líquido (Fig. 11-38C a G).
  - Abscessos podem ser vistos nas sequências após contraste, com realce parietal.



FIGURA 11-35. Osteomielite crônica com sequestro. Paciente de 41 anos, do sexo masculino, com fratura exposta há 20 meses. Realizada osteossíntese, apresentou infecção na evolução. Foi submetido a várias cirurgia. Na ocasião desse exame, apresentava fístula com drenagem de secreção purulenta. A tomografia computadorizada nos planos axial (**A**), coronal (**B**) e sagital (**C**) apresenta área de destruição óssea, com descontinuidade da cortical (cloaca) e sequestro (*seta*). O espessamento cortical e a esclerose óssea com acometimento de segmento longo do osso em direção à diafise são característicos da osteomielite crônica.

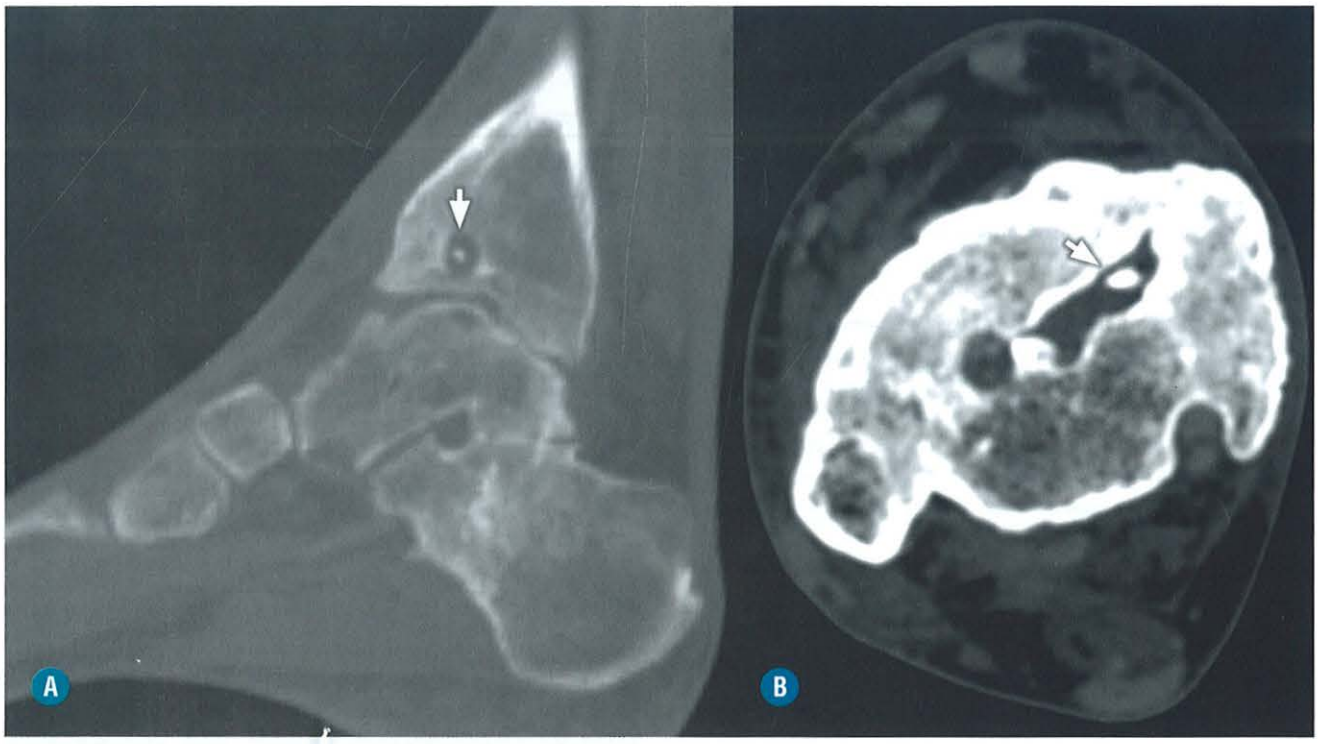

FIGURA 11-36. Osteomielite crônica com sequestro. A tomografia computadorizada nos planos sagital com janela óssea (**A**) e axial com janela para partes moles (**B**) evidencia área de destruição óssea com sequestro (*seta*) na extremidade da tíbia.

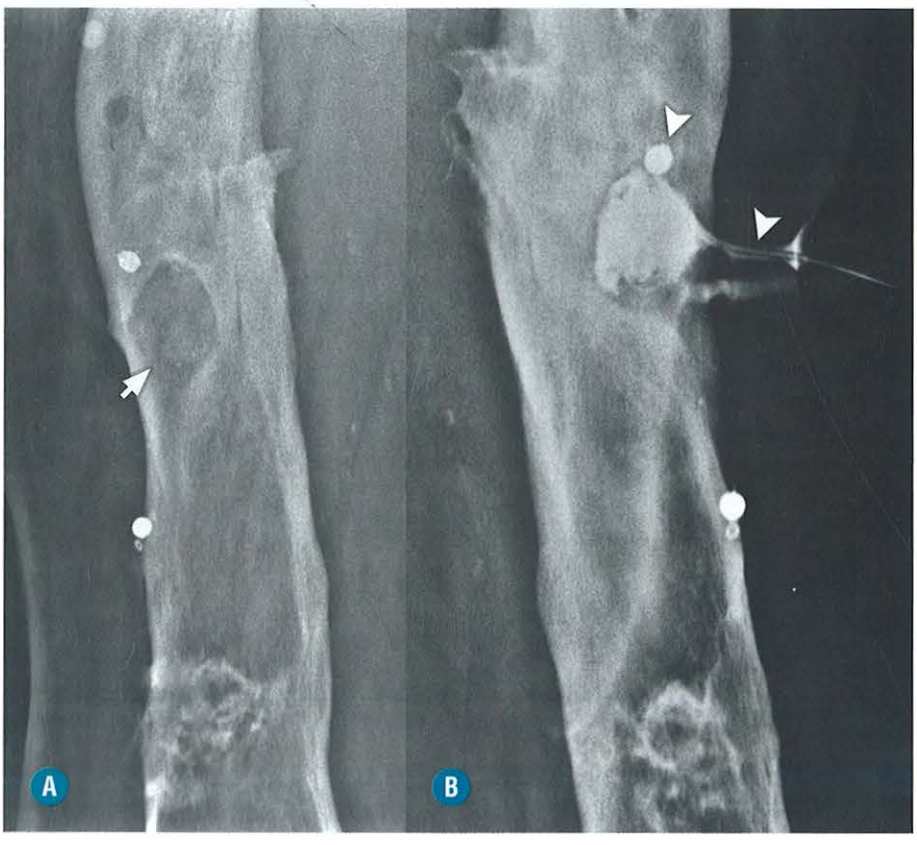

FIGURA 11-37. Fistulografia. Paciente de 54 anos, do sexo masculino. Radiografia digital (**A**) evidencia aspectos característicos da osteomielite crônica com espessamento cortical, áreas de esclerose óssea, destacando-se área lítica focal (*seta*). A injeção retrógrada do meio de contraste através do orifício cutâneo (**B**) evidencia o curso e a extensão do trajeto fistuloso e a comunicação com o abscesso (*ponta de seta*).

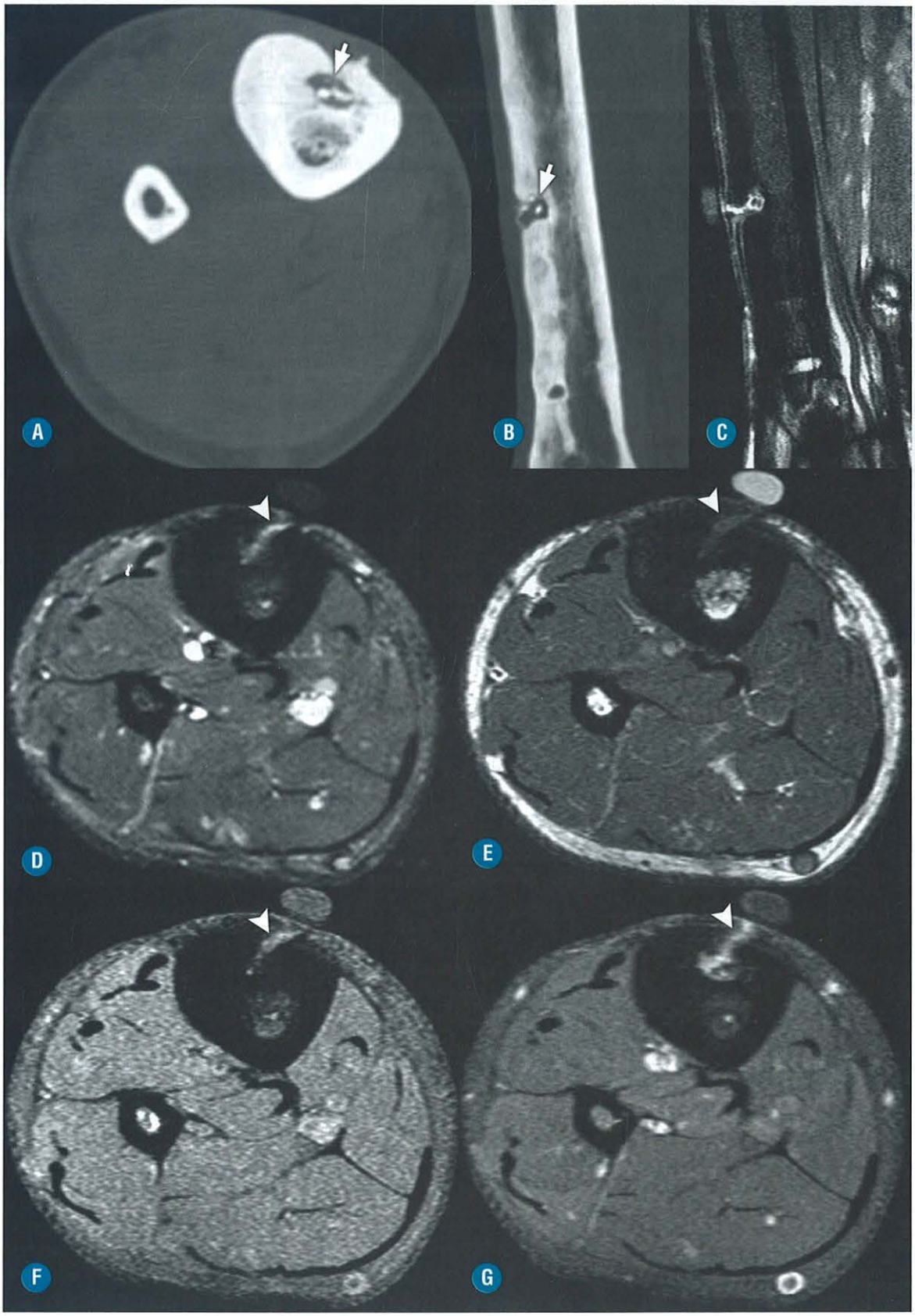

FIGURA 11-38. Osteomielite crônica da tíbia. Paciente de 52 anos, do sexo masculino, com fraturas prévias e uso de fixador externo há 16 anos e fístula há cinco anos. A tomografia computadorizada nos planos axial (**A**) e sagital (**B**) evidencia sinais de osteomielite crônica com espessamento cortical e esclerose. Nota-se abscesso ósseo com sequestro e cloaca (*setas*). A ressonância magnética sagital ponderada em T1 com saturação de gordura após contraste endovenoso (**C**), axiais STIR (**D**), ponderada em T1 (**E**), ponderada em T1 com saturação de gordura antes (**F**) e após contraste endovenoso (**G**) mostra o trajeto fistuloso com realce após contraste (*pontas de setas*). O sequestro no interior do abscesso não apresenta realce.

- Os sequestros aparecem como áreas de baixo sinal nas sequências ponderadas em T1 e em T2 e não apresentam realce após contraste endovenoso, o que ajuda na diferenciação de sequestro avascular verdadeiro de osso residual vascularizado normal circundado por tecido vascularizado. A desvantagem é que sequestros muito pequenos podem ser difíceis de visualizar pela RM.

Cintilografia Óssea

A cintilografia óssea de três fases é um método muito sensível para infecção, porém apresenta baixa especificidade. Para informações mais específicas, cintilografia com leucócicos marcados pode trazer informações adicionais. Sensibilidade de 86% e especificidade de 94% foram relatadas em pacientes com osteomielite crônica, embora haja relatos de falso-negativos na avaliação de osteomielite crônica e osteomielite parcialmente tratada.

Recomendações

A cintilografia óssea pode auxiliar na diferenciação entre tecido cicatricial fibrovascular pós-operatório e infecção reativada no primeiro ano da cirurgia. Nesse período, a RM não pode fazer essa diferenciação. A cintilografia também tem a vantagem de não apresentar interferência por artefatos determinados por implantes metálicos. Na ausência de cirurgia pregressa, a RM é mais sensível do que a cintilografia na detecção de infecções de baixo grau. A TC é a modalidade de escolha para a detecção de sequestros, erosões corticais e fragmentação óssea.

DIAGNÓSTICO DIFERENCIAL

Outros processos associados à infiltração medular podem produzir características semelhantes, entre esses: tumores, doença de Gaucher, mielofibrose.

■ Osteomielite Esclerosante de Garré

Foi descrita em 1893 por Garré e é uma forma peculiar de osteomielite não purulenta, crônica, de baixo grau, caracterizada pela ausência de micro-organismos viáveis na cultura de tecidos. É identificada em crianças e adultos jovens, sendo considerada uma condição extremamente rara. É mais comumente encontrada em ossos longos, determinando um espessamento fusiforme exuberante do osso. A lesão é frequentemente cortical, com neoformação óssea reativa exuberante. Não há destruição óssea ou sequestro. A queixa principal costuma ser dor noturna moderada. Ao exame clínico, uma massa óssea é geralmente palpada. Há autores que questionam a existência dessa entidade, e alguns acreditam que possa fazer parte do espectro da Osteomielite Crônica Multifocal Recorrente/SAPHO, sendo, portanto, uma condição inflamatória e não infecciosa.

LITERATURA RECOMENDADA

1. Arkun R. Parasitic and fungal disease of bone and joints. Seminars in Musculoskeletal Radiology. 2004; 8:231-242.
2. Bühne KH, Bohndorf K. Imaging of postraumatic osteomyelitis. Semin Musculoskel Radiol. 2004;8:199-204.
3. Chen SH, Wang T, Lee CH. Tuberculous ankle versus pyogenic septic ankle arthritis: a retrospective comparison. Jpn J Infect Dis. 2011; 64:139-142.
4. Costa MAB, Carvalho TN, Junior CRA, et al. Manifestações extrapulmonares da paracoccidioidomicose. Radiol Bras. 2005; 38:45-52.
5. De Backer AI, Mortelé KJ, Vanhoenacker FM, et al. Imaging of extraspinal musculoskeletal tuberculosis. Eur J Radiol. 2006; 57:119-130.
6. Fayad LM, Carrino JA, Fishman EK. Musculoskeletal infection: Role of CT in the Emergency Department. RadioGraphics. 2007; 27:1723-1736.
7. Guermazi A, Mohr A, Genant HK. Brodie abscess: another type of chronic posttraumatic osteomyelitis. Eur Radiol. 2003; 13:1750-1752.
8. Hong SH, Kim SM, Ahn JM, et al. Tuberculous versus Pyogenic arthritis: MR Imaging evaluation. Radiology. 2001; 218: 848-853.
9. Kohli R, Hadley S. Fungal Arthritis and osteomyelitis. Infect Dis Clin N Am. 2005; 19:831-851.
10. Monsignore LM, Martinez R, Simão MN, et al. Radiologic findings of osteoarticular infection in paracoccidioidomycosis. Skeletal Radiol [serial online]. Acessed June 5, 2011.
11. Moore SL, Raffi M. Imaging of musculoskeletal and spinal tuberculosis. Radiol Clin North Am. 2001; 39:329-342.
12. Offah AC. Acute osteomyelitis, septic arthritis and discitis: Diferrences between neonates and older children. Eur J Radiol. 2006; 60:221-232.
13. Oudjahane K, Azouz M. Imaging of osteomyelitis in children. Radiol Clin N Am 2001; 39:251-266.
14. Parmar H, Shah J, Patkar D, et al. Tuberculous arthritis of the appendicular skeleton: MR imaging appearances. Eur J Radiol 2004; 52: 300-309.
15. Pined C, Vargas A, Rodrígues AV. Imaging of osteomyelitis: current concepts. Infec Dis Clin N Am. 2006; 20:789-825.
16. Resnick D, Niayama G. Osteomyelitis, septic arthritis, and soft tissue infection: mechanisms and situations. In: Resnick D. Diagnosis of Bone and Joint Disorders. Philadelphia: WB Saunders; 1995. p. 2325-2418.
17. Restrepo CS, Giménez CR, McCarthy K. Imaging of osteomyelitis and musculoskeletal soft tissue infeccions: current concepts. Rheum Dis Clin N Am. 2003; 29:89-109.
18. Rowe LJ, Yochum TR. Infeccion. In: Yochum T R, Rowe LJ. Essencials of Skeletal Radiology. Baltimore: Lippincott Williams & Wilkins; 2004. p. 1373-1426.
19. Sanghvi DA, Iyer VR, Deshmukh T, et al. MRI features of tuberculosis of the knee. Skeletal Radiol. 2009; 38:267-273.
20. Sarris I, Berendt AR, Athanasous N, et al. MRI of mycetoma of the foot: two cases demonstrating the dot-in-circle sign. Skeletal Radiol. 2003; 32:179-183.
21. Sawlani V, Chandra T, Mishra RN, et al. MRI features of tuberculosis of peripheral joints. Clin Radiol. 2003; 58:755-762.
22. Tehranzadeh J, Wong E, Wang F, etc al. Imaging of osteomyelitis in the mature skeleton. Radiol Clin N Am. 2001; 39: 223-250.
23. Vieira RLR, Meirelles GSP, Turrini E, et al. Actinomicose cutânea primária do pé simulando neoplasia de partes moles: relato de caso. Radiol Bras. 2003; 36(4)251-253.
24. Vuyst D, Vanhoenacker F, Gielen J, et al. Imaging features of musculoskeletal tuberculosis. Eur Radiol. 2003; 13:1809-1819.
25. Yamaguchi CK, Tsunoda A, Matos PG, et al. Avaliação da osteomielite crônica pela tomografia computadorizada e ressonância magnética. Rev Bras Reumatol. 1999; 39:183-185.

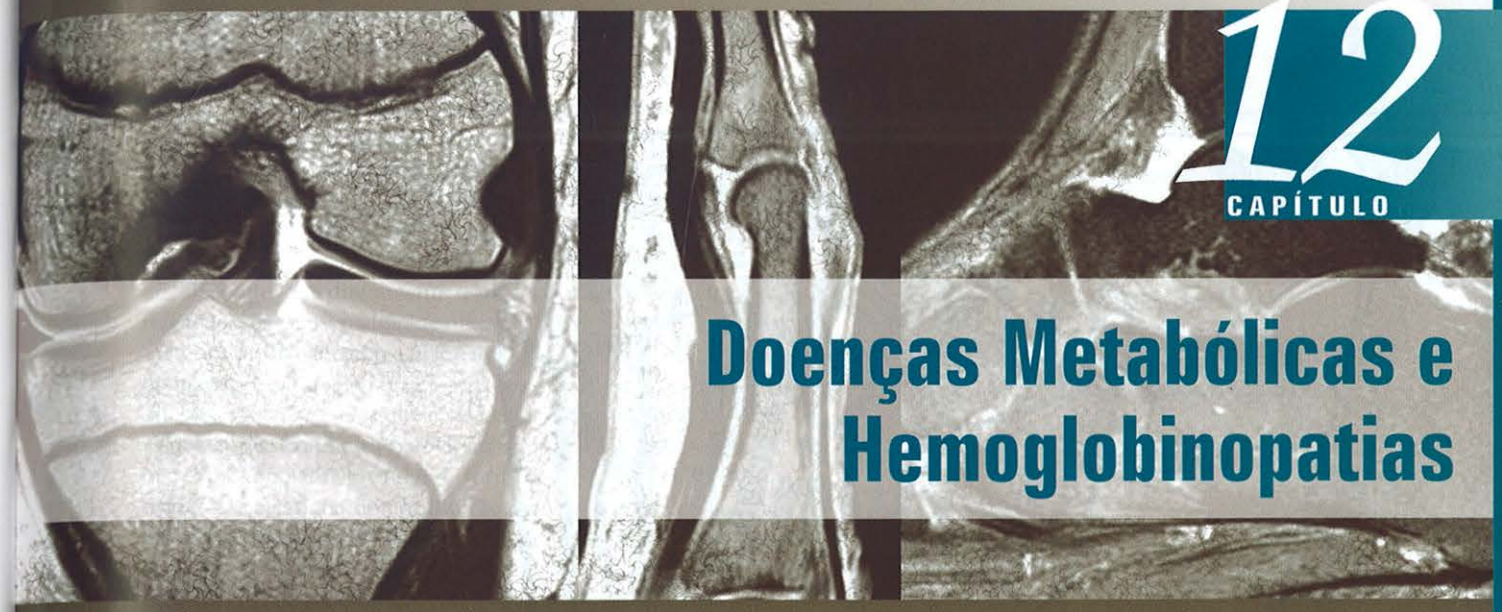

12 CAPÍTULO

Doenças Metabólicas e Hemoglobinopatias

João Luiz Fernandes
Adriana Vieira Cabral
Marta Fraga Souza Dauster
Rafaela Sousa Argones

INTRODUÇÃO

Neste capítulo, revisaremos os principais fundamentos fisiopatológicos, clínicos e de imagem de dois grupos distintos de doenças sistêmicas que apresentam em comum a presença de significativas alterações no sistema musculoesquelético e a possibilidade de serem amplamente estudadas pelos diversos métodos de imagem.

MANIFESTAÇÕES MUSCULOESQUELÉTICAS DAS DOENÇAS METABÓLICAS

INTRODUÇÃO

A doença óssea metabólica compreende um amplo grupo de patologias de natureza genética, endócrina, nutricional e bioquímica relacionadas com alterações isoladas ou mais frequentemente conjuntas dos componentes minerais, celulares e proteicos do osso com consequente alteração da sua atividade metabólica e de seu padrão histológico. Para o melhor entendimento dessas alterações será feita uma breve revisão dos diversos componentes que participam do metabolismo ósseo normal, dos fatores que influenciam na sua alteração e dos principais padrões anatomopatológicos e de imagem das doenças metabólicas ósseas.

OSSO COMO UNIDADE FUNCIONAL

O osso é uma estrutura viva, formada por uma matriz orgânica impregnada de sais inorgânicos. Apesar de apresentarem formas diferentes, os diversos ossos do esqueleto são compostos basicamente por uma camada grossa de tecido ósseo compacto, perifericamente denominada osso cortical, que envolve um aglomerado de pequenas trabéculas ósseas intercaladas com tecido hematopoiético e gorduroso da medula óssea, constituindo o osso esponjoso ou medular. Na calota craniana, o osso esponjoso é conhecido como díploe. No interior do osso cortical, identificamos um sistema canalicular orientado longitudinalmente ao maior diâmetro do osso (canais de Havers), no qual estão localizados os vasos sanguíneos e nervos, e outro, perpendicular ao mesmo e comunicante aos longitudinais (canais de *Volkmann*). Os canais de Havers juntamente com as lâminas de matriz e células ósseas que o circundam constituem o sistema haversiano ósseo que é a unidade estrutural do osso compacto (Fig. 12-1).

A quantidade de osso cortical é quatro vezes maior que a do osso esponjoso no esqueleto adulto, relação essa que varia de segmento para segmento, sendo muito menor nas vértebras onde a relação é de um para três e maior em alguns ossos longos como na diáfise de rádio (Fig. 12-2). Em compensação, a atividade metabólica do osso esponjoso é muito maior que a do osso cortical. O osso cortical é revestido por uma camada fibrosa potencialmente produtora de osso por aposição, conhecida como

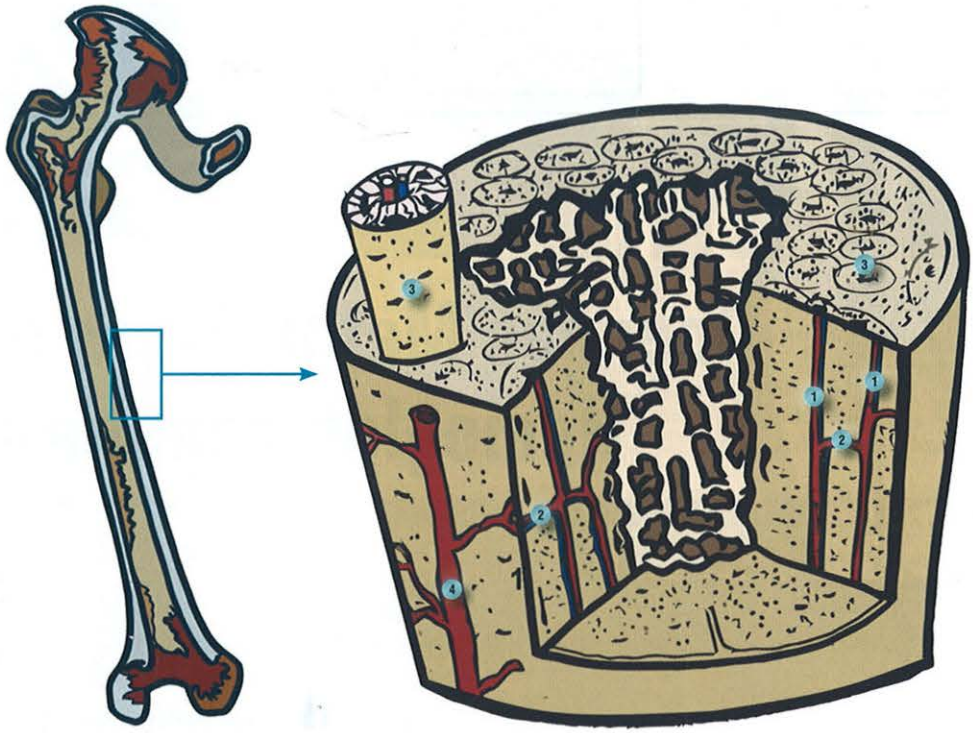

FIGURA 12-1. Representação esquemática do sistema harversiano ósseo. Canal de Havers (1); canal de Volkmann (2); sistema de Havers (3); vasos sanguíneos (4).

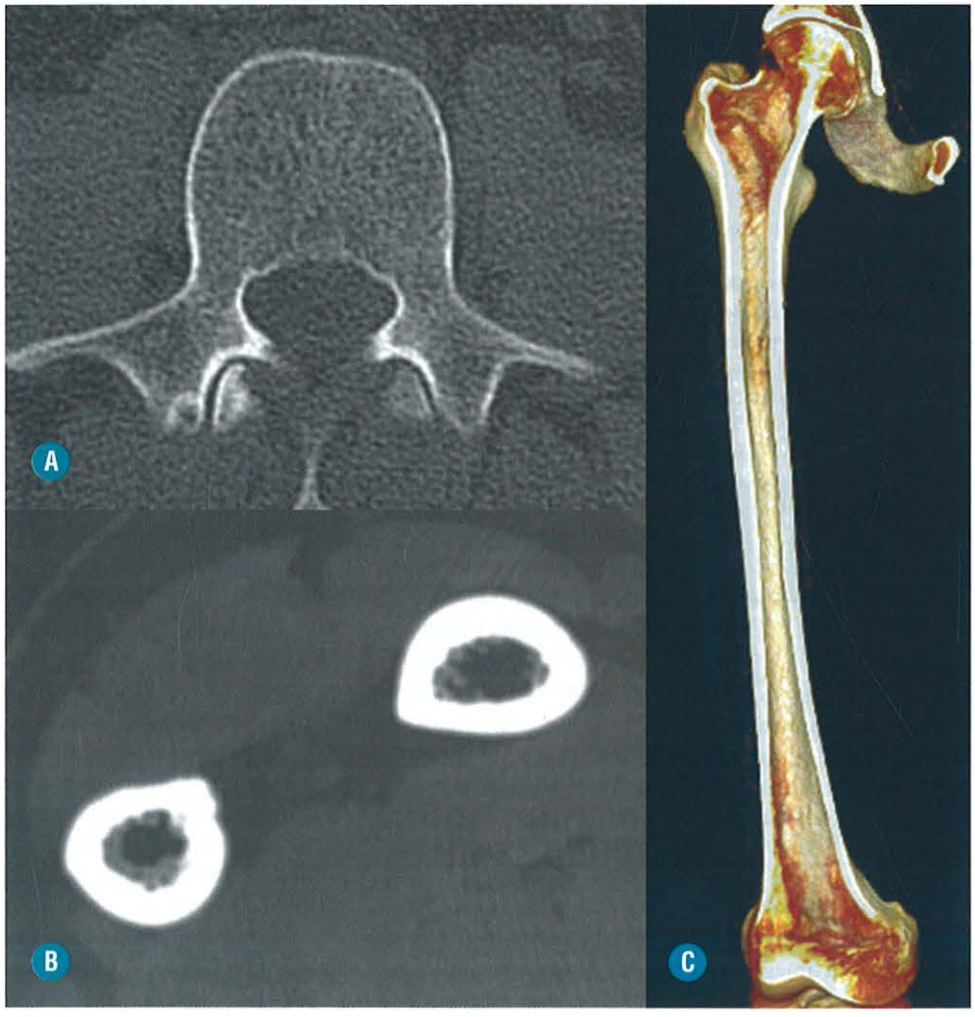

FIGURA 12-2. Imagens tomográficas no plano axial de um corpo vertebral lombar (**A**), axial dos ossos do antebraço (**B**) e reconstrução coronal em VRT do fêmur (**C**) mostrando a grande variação entre a quantidade de osso cortical e esponjoso na coluna vertebral e extremidades e entre as epífises, diáfise e metáfise de um mesmo osso como o fêmur.

membrana periosteal, e tanto o córtex como o osso esponjoso são revestidos internamente pelo endósteo, que é constituído de vasos e de células que têm potencial de formar e reabsorver o osso. O osso maduro cortical como o esponjoso apresenta uma estrutura lamelar, sendo as trabéculas do osso compacto predominantemente concêntricas e as da esponjosa constituídas de trabéculas de dois subtipos: as primárias, que apresentam disposição vertical, e as secundárias, com disposição horizontal. As trabéculas se sobrepõem e se cruzam em um ângulo em torno de 90°, o que está diretamente relacionado com a densidade e a resistência óssea. O padrão de diferenciação das trabéculas pelos métodos de imagem convencionais é mais facilmente identificado no osso esponjoso (Fig. 12-3). No osso primário ou imaturo, que pode ser visto no esqueleto fetal, em reparações de fraturas e em algumas condições patológicas, como na doença de Paget, não existe um padrão regular de formação e orientação da deposição óssea, acarretando diminuição da resistência. Esse tipo de formação óssea imatura é conhecido como padrão não lamelar, trançado ou *wowen bone* na literatura inglesa (Fig. 12-4).

As principais funções dos ossos são suportar a carga do corpo, proporcionar os movimentos de seus diversos segmentos e a marcha em função das suas interações com os diversos grupos musculares, proteger os órgãos internos, servir de depósito para os componentes celulares da medula óssea e de diversos fatores de crescimento e citocinas e participar da regulação metabólica do organismo como o grande depósito de minerais que é, entre outros, de cálcio, fósforo e magnésio.

CRESCIMENTO E MODELAGEM ÓSSEA

O crescimento longitudinal do esqueleto se faz basicamente pelos ossos das extremidades e da coluna vertebral através do mecanismo de ossificação endocondral e praticamente cessa com o fechamento das linhas de fise no final da puberdade. Já o crescimento transversal dos ossos longos ocorre pela ossificação intramembranosa, e, em alguns ossos, como os da bacia, do crânio, clavícula e parte da mandíbula, ocorre exclusivamente por esse mecanismo.

Até a vida adulta, os diversos componentes do esqueleto sofrem diversos estímulos fisiológicos e de estresse, que resultam na modelagem mais apropriada para exercer a sua função biomecânica. Nesse processo adaptativo de modelagem, os ossos podem aumentar seus diâmetros e alterar seus eixos em função da ação dos osteoblastos e osteoclastos, adicionando ou removendo osso do endósteo e periósteo de acordo com a lei de Wolff, que postula que os ossos longos alteram sua forma para se adaptar ao estresse a que são submetidos. Em várias condições patológicas pode haver alteração da modelagem normal do esqueleto (Fig. 12-5).

Desde o nascimento até a morte, todos os ossos do esqueleto sofrem um processo fisiológico de remodelamento, que consiste basicamente na remoção de "osso velho" e substituição por "osso novo", o que permite manter as características biomecânicas do tecido ósseo e participar ativamente do balanço mineral do organismo. O remodelamento do osso cortical, que ocorre no adulto a uma média anual de cerca de 3% do volume ósseo ao ano, é o maior responsável pela manutenção das propriedades biomecânicas, enquanto o remodelamento do osso esponjoso, que proporcionalmente é maior, interfere mais na manutenção da homeostase do metabolismo mineral. O fenômeno de remodelagem óssea ocorre mais acentuadamente na mulher durante a menopausa, mas é maior na pós-menopausa, quando comparado às taxas anteriores ao declínio hormonal. No homem na terceira idade, essa remodelagem é menor quando comparada a da mulher.

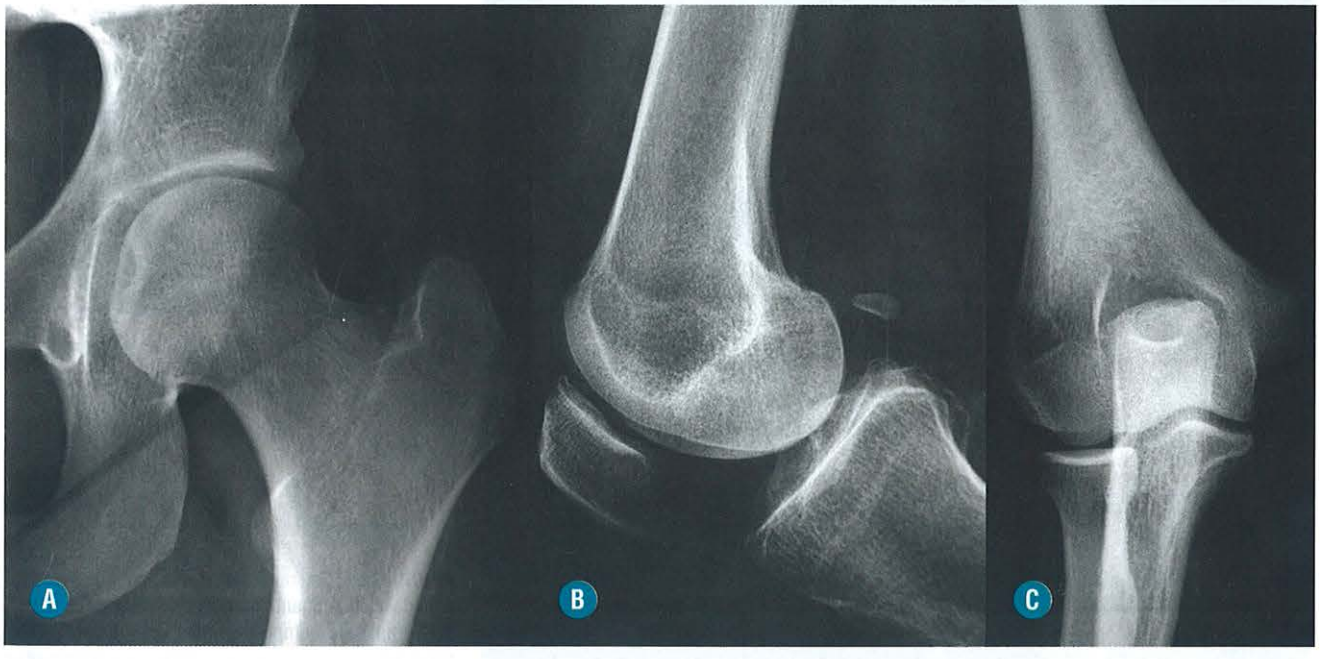

FIGURA 12-3. Radiografias simples normais do quadril (**A**), joelho (**B**) e cotovelo (**C**). Observe a disposição longitudinal ao maior diâmetro dos ossos das trabéculas primárias da esponjosa, enquanto as secundárias têm um arranjo perpendicular às primeiras. Essa disposição das trabéculas é um dos fatores que aumentam a resistência óssea.

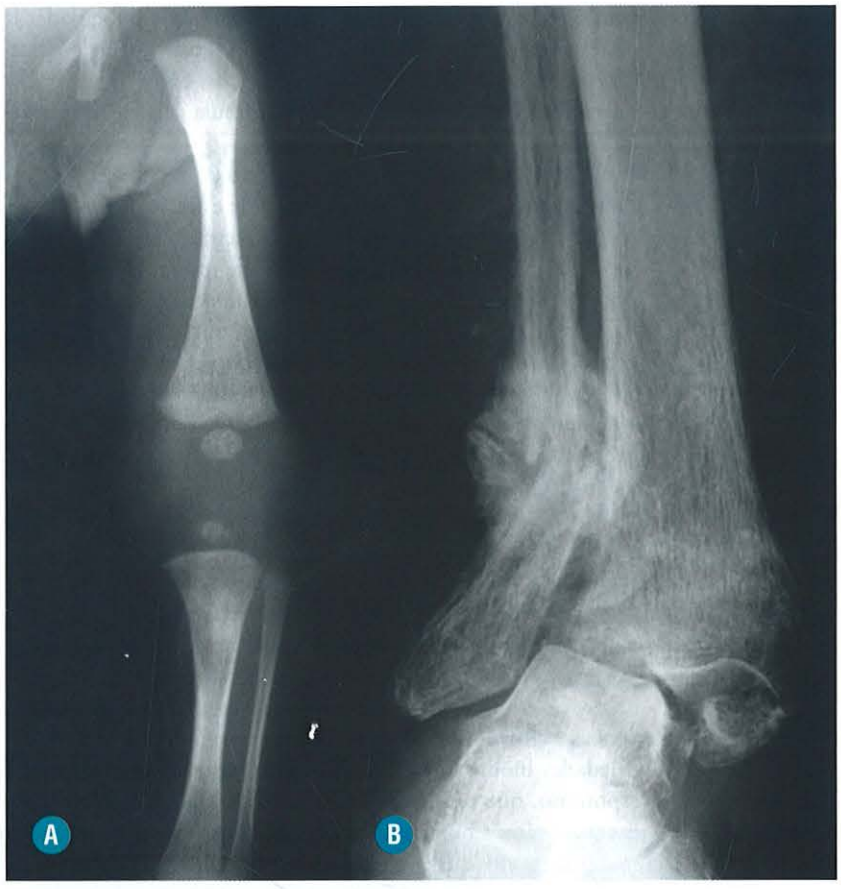

FIGURA 12-4. Padrão não lamelar ósseo (*wowen bone*) em radiografia de membro inferior de recém-nascido com infecção intrauterina (**A**) e em calo ósseo exuberante de fratura de fíbula associado à fratura de maléolo medial e subluxação tibiotársica de paciente com artropatia de Charcot (**B**).



FIGURA 12-5. Alterações da modelagem obedecendo à lei de Wolf: aumento volumétrico do côndilo medial do fêmur para compensar hipoplasia do platô tibial proximal secundária à cicatriz fisária iatrogênica (**A**) e tibialização da fíbula para suportar a carga do membro inferior em paciente com agenesia parcial de tíbia entre múltiplas malformações (**B**).

A remodelagem óssea é um fenômeno extremamente complexo que envolve várias fases que incluem repouso, reabsorção, depósito de osteoide e formação de osso novo, levando cerca de seis meses para se completar, exigindo a participação dos osteoclastos e osteoblastos que são ativados por uma série de enzimas/fatores estimulantes e mediados por vários hormônios e vitaminas (ver adiante). A remodelagem óssea ocorre de modo semelhante no córtex e na esponjosa, e, no paciente adulto, existe um leve balanço negativo entre a formação de "osso novo" e a reabsorção do "osso velho", com consequente afilamento da cortical e das trabéculas da esponjosa (Fig. 12-6).

COMPONENTES CELULARES DO OSSO

Existem vários componentes celulares no osso cortical/esponjoso e no estroma do tecido conjuntivo da medula óssea com funções definidas e extremamente interligadas, e os que estão mais relacionados com o metabolismo ósseo são os osteoblastos, osteócitos e osteoclastos (Fig. 12-7).

- Osteoblastos: são as células formadoras do osso por sintetizarem a matriz proteica que vai sofrer mineralização. Originam-se de células troncomesenquimais da medula óssea, periósteo, endósteo e de células perivasculares do sistema harvesiano. O estímulo para a transformação das células osteoprogenitoras em osteoblastos é feito por múltiplos marcadores genéticos, fatores de crescimento, entre eles a proteína morfogenética óssea e vários marcadores proteicos presentes nas membranas celulares das células precursoras. Além de influenciar a síntese do colágeno e de outras proteínas da matriz óssea, os osteoblastos influenciam na distribuição e no arranjo do material fibrilar extracelular, liberam fosfatase alcalina de sua membrana para ativar a mineralização do osteoide, sintetizam fatores de crescimento e interagem com os osteoclastos através de citocinas, mediando a reabsorção do osso.
- Osteócitos: Essas células derivam dos osteoblastos e correspondem à fase final da transformação das células osteoprogenitoras. Eles são envolvidos pela matriz óssea formada pelos osteoblastos, ficando aprisionados em lacunas no interior do osso. São metabolicamente menos ativos do que os osteoblastos e se distribuem em um arranjo estrelar, com prolongamentos citoplasmáticos, comunicando-se entre as lacunas por sistema canalicular preenchido com líquido extracelular, possibilitando o contato com camadas superficiais do osso e garantindo a chegada de nutrientes e oxigênio. A sua principal função parece ser no controle da remodelagem óssea por detectar as variações de estresse mecânico sobre o osso.
- Osteoclastos: são células gigantes e multinucleadas derivadas de precursores mononucleares da linhagem dos monócitos/macrófagos da medula óssea e apresentam a capacidade de reabsorção do tecido ósseo. Assim como na formação dos

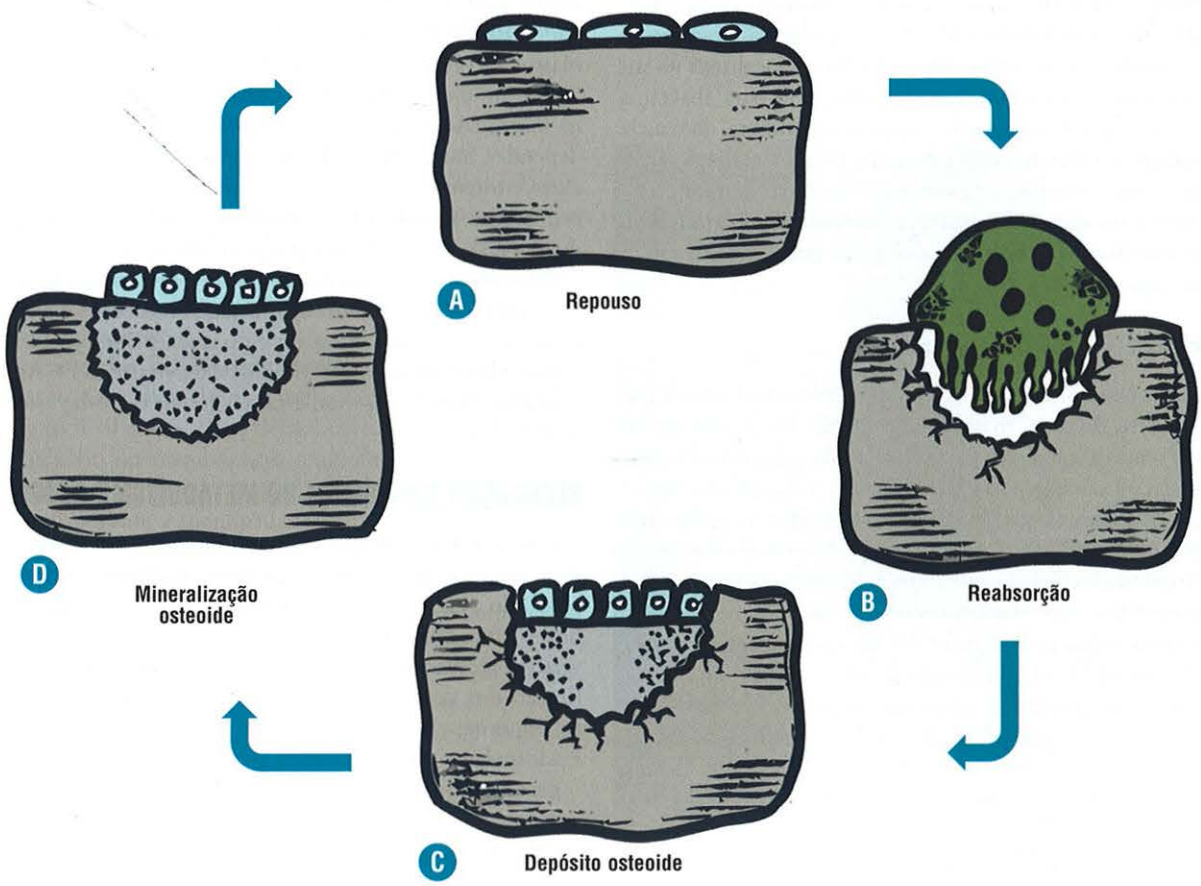

FIGURA 12-6. Representação esquemática das diversas fases da remodelagem óssea: repouso (**A**), reabsorção (**B**), deposição de osteoide (**C**) e formação de osso novo (**D**). Observe as células alongadas de revestimento em **A**, a representação do osteoclasto em **B** e os osteoblastos participando da deposição e mineralização do osteoide em **C** e **D**.

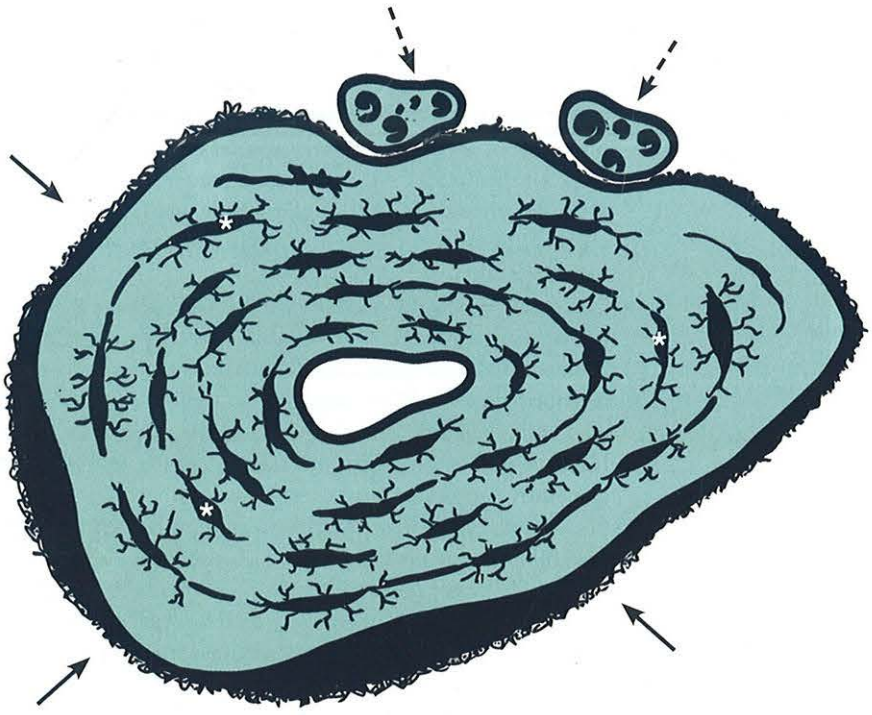

FIGURA 12-7. Ilustração dos principais componentes celulares do osso e sua localização topográfica em uma trabécula: osteoblastos (*setas contínuas*), osteoclastos (*setas tracejadas*) e osteócitos (*asteriscos*).

osteoblastos, são necessários vários fatores indutores para o desenvolvimento dos osteoclastos como citocinas do tipo RANKL e M-CSF, e a sua ação de reabsorção óssea é mediada pelo paratormônio (PTH), derivados da vitamina D e calcitonina. Essas células especializadas se localizam na superfície óssea e secretam íons de hidrogênio para abaixar o pH e facilitar a dissolução do componente mineral da matriz e também produzem enzimas que facilitam a reabsorção do colágeno que compõe a matriz proteica. Além de muito importantes no metabolismo ósseo normal, têm participação ativa em diversas condições patológicas que serão discutidas neste capítulo.

COMPONENTES PROTEICOS ÓSSEOS

A matriz óssea proteica corresponde a aproximadamente um terço do peso do osso, mas ocupa cerca de dois terços de seu volume, sendo a sua maior parte sintetizada pelos osteoblastos. Essa matriz é composta basicamente por colágeno do tipo I (80 a 90%) com traços de colágeno tipo II e V, sendo responsável pela elasticidade e flexibilidade do osso em função de suas propriedades físicas e seu arranjo estrutural. O restante da matriz proteica, não relacionado com o colágeno, tem múltiplas origens como as do grupo dos proteoglicanos, proteínas - GLA (osteocalcina), glicoproteínas (fosfatase alcalina), proteínas exógenas do plasma (albumina) e fatores de crescimento (IGF-I e II). Esses complexos grupos de proteínas desempenham um papel importante na regularização da deposição e reabsorção mineral e na atividade celular.

COMPONENTES MINERAIS DO OSSO

A quantidade total de mineral no osso corresponde a aproximadamente metade de seu peso total e é composto basicamente por depósitos de cálcio e fósforo, em sua maioria, na forma de hidroxiapatita [(Ca)10(PO4)6(OH)2] e pequenas quantidades de outros elementos como o magnésio, flúor e zinco. A alta concentração dos minerais em torno das extremidades das fibrilas de colágeno mediada por produtos dos osteoblastos e condrócitos leva à progressiva formação e aumento de tamanho dos cristais de hidroxiapatita que vão depositar-se na matriz. A alta complexidade da mineralização da matriz vai depender, entre outros, da presença de diversas enzimas, citocinas, proteínas e hormônios na promoção e regulação de todo o processo. O osteoide mineralizado vai ser responsável pela dureza do osso e por sua resistência à compressão.

A homeostase do cálcio e do fósforo está intimamente relacionada com o conteúdo dos mesmos nos ossos e é regulada ao nível do rim, do intestino e do osso, principalmente pela ação do hormônio da paratireoide e da vitamina D. As alterações dessa homeostase vão estar na gênese de todas as doenças metabólicas ósseas.

REGULAÇÃO BIOQUÍMICA DO METABOLISMO ÓSSEO

Como já foi visto, desde o recrutamento das células progenitoras para o desenvolvimento dos osteoblastos e osteoclastos, passando pela formação e remodelagem até a manutenção da homeostase dos componentes proteicos e minerais ósseos, diversos mecanismos de controle e ativação são necessários. A função dos principais hormônios e vitaminas nesse processo é a seguinte:

- Hormônio do crescimento (GH): produzido pelas células da parte anterior da hipófise (adeno-hipófise), atua diretamente no crescimento ósseo, estimulando a formação de colágeno, osteocalcina e fosfatase alcalina pelos osteoblastos. Indiretamente, estimula, via síntese de IGF, a proliferação e diferenciação dos osteoblastos. Apesar de estar presente em praticamente todas as fases da vida, os níveis do GH são muitos maiores na adolescência, decrescendo a partir da

cessação do crescimento longitudinal do esqueleto. É importante também no desenvolvimento de cartilagens e tecidos moles em geral.

- Hormônio da paratireoide (PTH): a liberação do paratormônio pelas glândulas da paratireoide é ativada pela diminuição plasmática do cálcio. O PTH atua ativando a reabsorção óssea do cálcio via osteoclastos, diminuindo a reabsorção de cálcio e aumentando a de fósforo no rim e influenciando na síntese do calcitriol (1,25-diidroxicolecalciferol), que é a forma ativa da vitamina D, responsável por estimular a reabsorção gastrointestinal do cálcio e fósforo. O aumento do calcitriol e a restauração dos níveis normais de cálcio e fósforo bloqueiam a produção do PTH, fechando o ciclo de sua produção.
- Hormônio tireoidiano: a liberação de T3 e T4 é mediada pelo TSH (hormônio estimulante da tireoide produzido pela adeno-hipófise) e influencia diretamente a formação e mineralização da matriz óssea por meio da ação dos osteoblastos. Um efeito oposto a esse pode ser também observado pela ativação dos osteoclastos com consequente reabsorção óssea. Nos pacientes com hipertireoidismo, a reabsorção costuma exceder a formação de osso, levando a um aumento da calcemia e diminuição da massa óssea.
- Calcitonina: também produzida na tireoide por suas células foliculares, possui um efeito antagônico ao paratormônio inibindo a atividade reabsortiva óssea dos osteoclastos. A sua liberação parece estar ligada à elevação da concentração plasmática de cálcio. Os níveis de calcitonina diminuem progressivamente com a idade, principalmente nas mulheres com baixos níveis de estrogênios.
- Vitamina D: existem duas fontes principais dos precursores do princípio ativo da vitamina D, o 1,25-diidroxicolecalciferol. O exógeno, derivado geralmente do óleo de peixe e o endógeno, sintetizado pela pele sob a influência dos raios de sol. Passam por um ciclo hepático e renal, transformando-se no metabólito ativo que vai ativar a reabsorção de cálcio e fósforo no intestino delgado e no rim, além de inibir a ação do PTH. Parece também ter um efeito menor na diferenciação dos osteoclastos.
- Estrogênios: são importantes durante a adolescência, na maturação das placas de fise, influenciando no crescimento longitudinal ósseo, além de reduzirem a absorção óssea, influenciando no metabolismo renal da vitamina D e aumentando a produção de calcitonina. A diminuição do nível hormonal durante a menopausa é um fator importante no desenvolvimento da osteoporose.
- Androgênios: aumenta a formação óssea através de receptores nos osteoblastos e parece também, em menor grau, reduzir a reabsorção óssea.
- Progesterona: também atua como um fator de anabolismo ósseo sobre os osteoblastos.
- Glicocorticoides: diversas características de ação colocam os glicocorticoides como um hormônio fundamentalmente catabólico no osso, entre elas a inibição de formação do colágeno tipo I, a substância fundamental da matriz, a competição com a vitamina D, diminuindo a absorção de cálcio no intestino, a diminuição da velocidade da transformação das células progenitoras em osteoblastos e uma ação direta na reabsorção óssea.
- Vitamina C: influencia na síntese do colágeno e estimula a atividade da fosfatase alcalina, um marcador da formação osteoblástica.

PAPEL DO ESTRESSE MECÂNICO SOBRE O OSSO

Enquanto o crescimento longitudinal e, em parte, o aposicional é marcadamente influenciado por efeitos hormonais e marcadores genéticos/ bioquímicos, tanto a modelagem como a remodelagem óssea sofrem, além disso, influência das forças musculares aplicadas sobre as estruturas ósseas de acordo com a lei de Wolff, que preconiza a relação direta entre a remodelagem e o estresse mecânico. Os fatores mecânicos pelos quais os osteoblastos e osteócitos recebem a influência das forças aplicadas sobre o osso ainda não estão bem estabelecidos, mas parece que elas geram potenciais elétricos que influenciam as etapas de formação e reabsorção ósseas (Fig. 12-8).

MANIFESTAÇÕES PATOLÓGICAS E RADIOLÓGICAS HABITUAIS DAS DOENÇAS METABÓLICAS ÓSSEAS

A alteração do mecanismo normal de formação ou reabsorção óssea, independentemente da causa, propicia o desenvolvimento de três tipos de alterações que isoladamente ou em conjunto constituem a base do estudo anatomopatológico e por imagem da doença óssea metabólica: (Figs. 12-9 e 12-10)

- Osteoporose: caracteriza-se por diminuição difusa ou localizada da matriz óssea, com a matriz remanescente bem formada e normalmente mineralizada, com consequente aumento da fragilidade óssea.



FIGURA 12-8. Radiografia frontal comparativa de ambos os joelhos em criança com doença neuromuscular de longa evolução no membro inferior direito. Observe significativa hipoplasia e rarefação das estruturas ósseas do joelho direito por redução dos estímulos da atividade muscular deste lado.

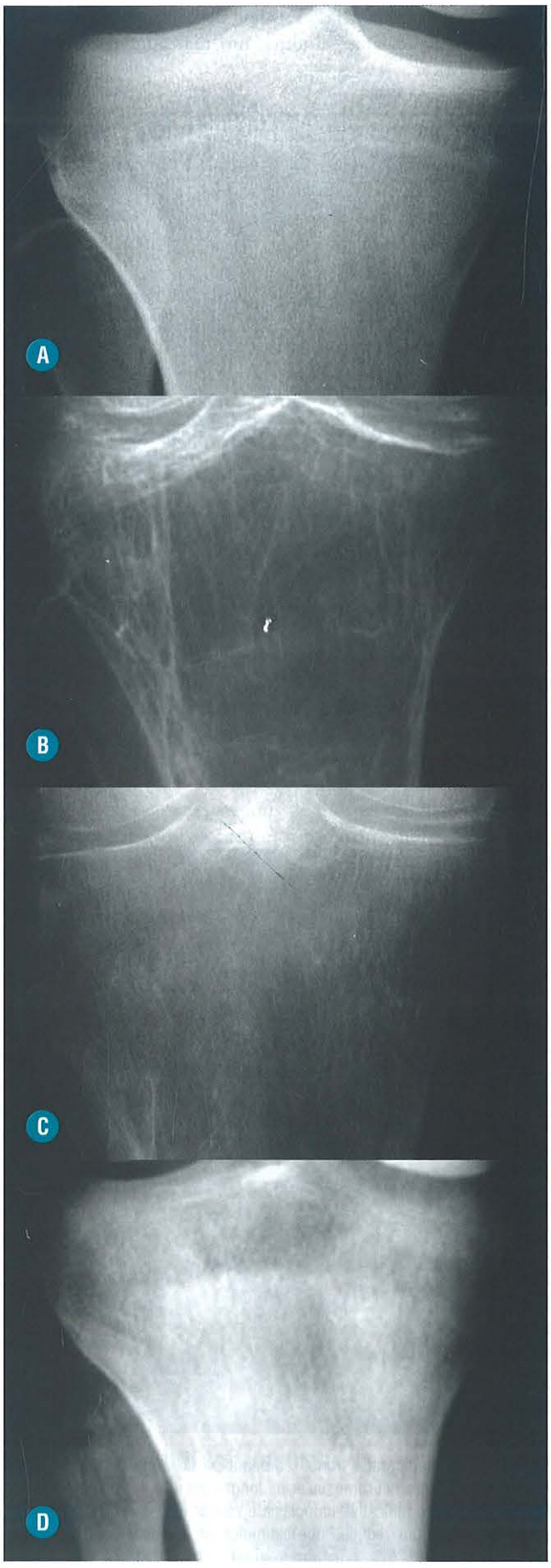

FIGURA 12-9. Radiografias frontais do terço proximal da tíbia de quatro pacientes ilustrando o aspecto normal do osso (**A**) e quadros radiográficos típicos de osteoporose (**B**), osteomalacia (**C**) e osteoesclerose (**D**). Observar em **C** a presença associada de condrocalcinose.

- Osteomalacia: a marca registrada dessa condição é a presença de uma quantidade normal de tecido osteoide sem haver, no entanto, uma mineralização adequada do mesmo. Acomete difusamente o esqueleto.
- Osteosclerose: corresponde ao aumento da densidade do osso, podendo ser secundária a aumento da formação e/ou diminuição da reabsorção óssea.

PRINCIPAIS DOENÇAS METABÓLICAS ÓSSEAS

Em função do amplo espectro de patologias ósseas relacionadas com alterações metabólicas, o seu critério de estudo e ordenamento nesse tópico será o de sua manifestação radiográfica principal.

DOENÇAS QUE SE MANIFESTAM BASICAMENTE POR OSTEOPOROSE

A osteoporose pode ser catalogada quanto à extensão do seu comprometimento (generalizada, regional e localizada) e quanto à sua etiologia (primária e secundária). Aquelas relacionadas com as doenças metabólicas são sempre do tipo generalizada e podem ter etiologia primária ligada à involução fisiológica (idade e menopausa) e secundária (disfunção endócrina, desordens congênitas, alterações nutricionais e uso de drogas). As formas regional e localizada de osteoporose estão relacionadas, na maioria das vezes, com fraturas, desuso, processos inflamatórios e infecciosos, distrofia simpaticorreflexa e com o complexo grupo da osteoporose transitória/ migratória.

■ Osteoporose Pós-menopausa e Osteoporose Senil

INTRODUÇÃO

Generalidades

Apesar de ser um fenômeno fisiológico relacionado com a idade, a diminuição da densidade mineral óssea (BMD) é a base para o desenvolvimento da osteoporose, doença óssea metabólica mais comum do paciente adulto. A Organização Mundial de Saúde, baseada na relação entre a massa óssea e a densidade mineral óssea, estabeleceu as definições para a osteoporose de acordo com a medida do BMD. A densidade mineral óssea expressa em termos de T-score é o número de desvios padrão em relação à média de BMD em uma mulher adulta jovem (Fig. 12-11).

- Normal: BMD até 1 desvio-padrão abaixo do T-score em um adulto jovem;
- Osteopenia: BMD entre 1 e 2,5 desvios-padrão abaixo do T-score de um adulto jovem;
- Osteoporose: BMD de 2,5 ou mais desvios-padrão abaixo;
- Osteoporose grave: BMD igual ou abaixo de 2,5 desvios-padrão abaixo do adulto jovem, na presença de uma ou mais fraturas por insuficiência.

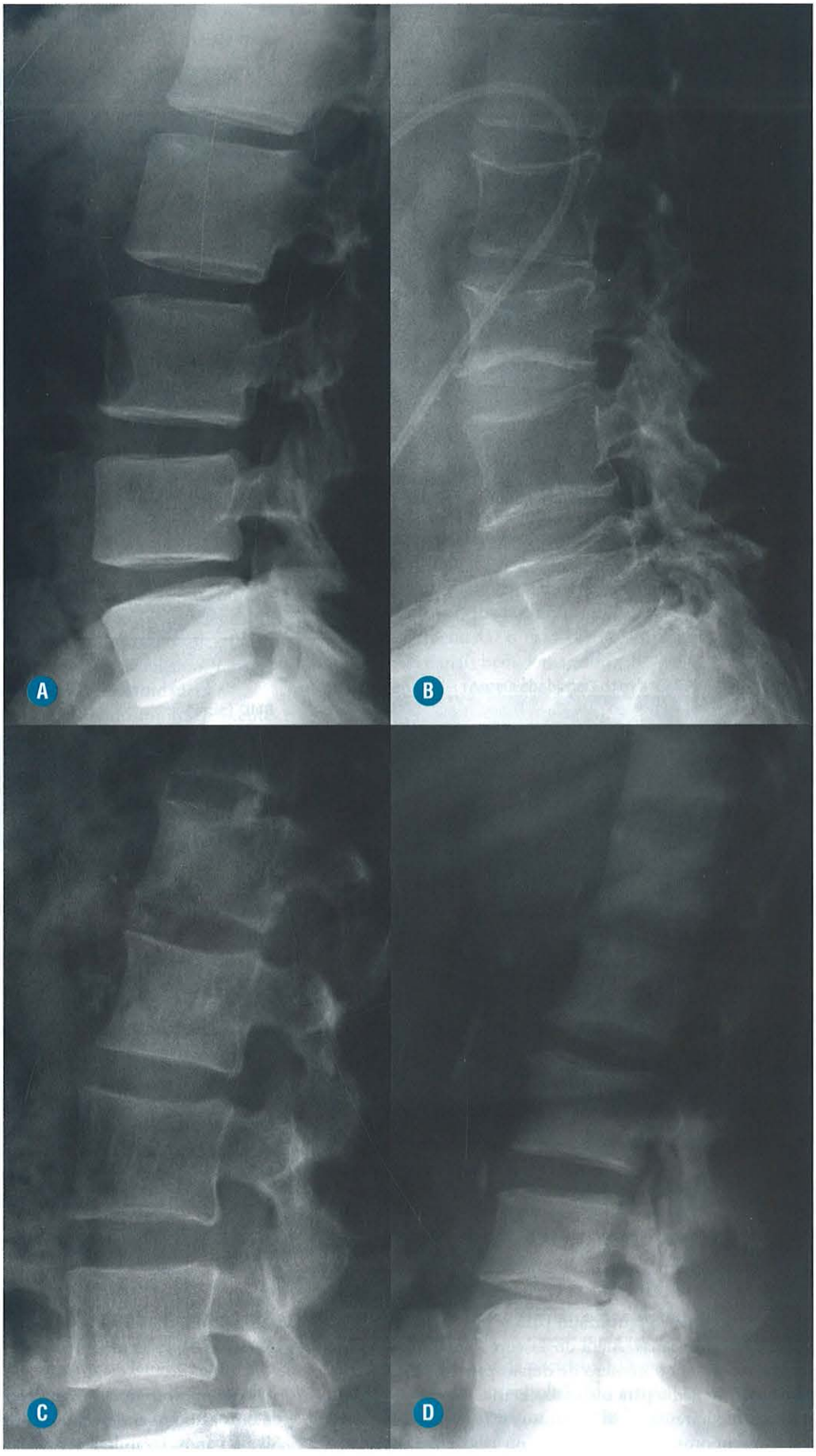

FIGURA 12-10. Radiografias laterais da coluna lombar de um paciente com estrutura e densidade óssea normal (**A**), e de outro com osteoporose involutiva grave com fraturas por insuficiência de L2 e L3 (**B**), portador de insuficiência renal crônica com alterações tipo osteomalacia (**C**) e de um quadro de mielofibrose com aumento difuso da densidade do osso (**D**). Presença de lesões degenerativas predominando em interapofisárias em **B** e **D** e extensas calcificações de aorta abdominal em D.

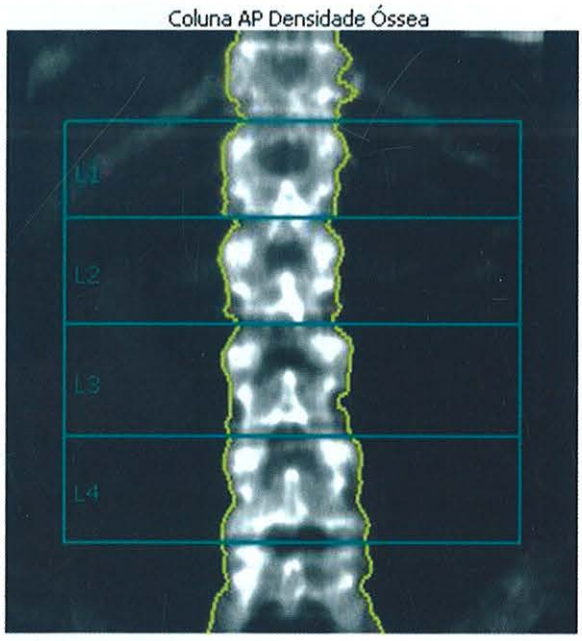

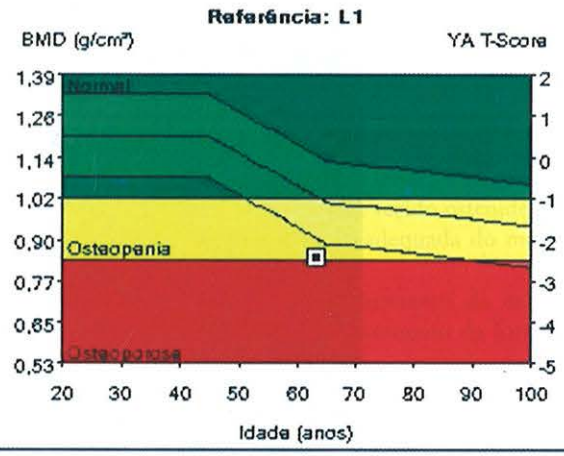

Região	1 BMD (g/cm²)	2 Jovem Adulto (%)	2 Jovem Adulto T-Score	3 Corr. Etária (%)	3 Corr. Etária Z-Score
L1	0,841	74	-2,4	82	-1,5
L2	0,896	74	-2,6	82	-1,7
L3	0,903	75	-2,5	82	-1,6
L4	0,924	77	-2,3	85	-1,4
L1-L2	0,870	74	-2,5	82	-1,6
L1-L3	0,882	75	-2,4	83	-1,5
L1-L4	0,894	75	-2,4	83	-1,5
L2-L3	0,900	74	-2,6	82	-1,6
L2-L4	0,909	75	-2,5	83	-1,6
L3-L4	0,914	76	-2,4	84	-1,5

A

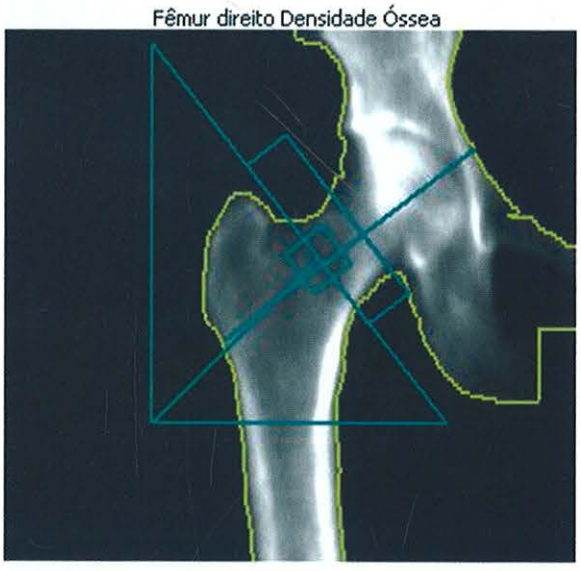

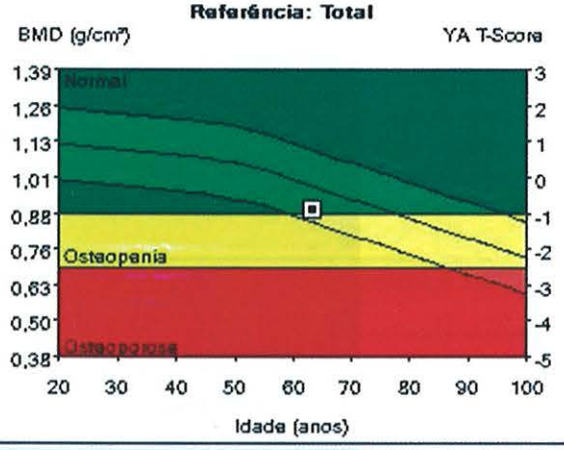

Região	1 BMD (g/cm²)	2 Jovem Adulto (%)	2 Jovem Adulto T-Score	3 Corr. Etária (%)	3 Corr. Etária Z-Score
Colo	0,867	84	-1,2	90	-0,7
Wards	0,632	69	-2,1	83	-1,0
Troc.	0,720	85	-1,1	92	-0,5
Diáfise	1,030	-	-	-	-
Total	0,894	89	-0,9	92	-0,7

B

FIGURA 12-11. Exemplos de estudos densitométricos (DEXA) da coluna lombar (**A**) e do quadril (**B**) acompanhados dos parâmetros de avaliação.

O mesmo critério é utilizado para o sexo masculino e mulheres não caucasianas. Além do T-score, há também o Z-score, que representa o número de desvio-padrão de mensuração para a BMD média para cada faixa etária.

Apesar de apresentarem substratos fisiopatológicos diferentes, a osteoporose pós-menopausa ou tipo I e a osteoporose senil ou tipo II apresentam muitas características clínicas, anatômicas e de imagem semelhantes e serão estudas em conjunto neste tópico.

A osteoporose tipo I decorre principalmente da deficiência de estrogênio na mulher após a menopausa com faixa etária de 50 a 65 anos, levando à aceleração da reabsorção da esponjosa

óssea, e apresenta uma diminuição muito maior do osso esponjoso em relação ao cortical. Os locais de fratura nesse tipo de osteoporose involutiva são o terço distal do rádio e a coluna vertebral. Já a osteoporose senil ou tipo II apresentaria etiologia multifatorial, incluindo, entre outras alterações hormonais típicas da idade avançada, o aumento dos níveis de paratormônio, diminuição da função das adrenais e deficiência primária de vitamina D e seus metabólitos. Enquanto a tipo I é doença da mulher, a tipo II acomete tanto mulheres como homens, na proporção de 2 para 1, e a faixa etária é acima de 70 anos. A reabsorção óssea faz-se uniformemente, tanto no córtex quanto na esponjosa, e os locais comuns de fratura, além da coluna e terço distal do rádio, são o colo do fêmur, úmero proximal, tíbia e bacia, incluindo o sacro. Alguns autores acreditam que não existe uma diferenciação significativa entre ambos os tipos e que a diminuição do nível de estrogênio seria o fator fundamental nas duas formas.

Independentemente da etiologia e da localização, a perda óssea na osteoporose determinará aumento na fragilidade óssea, com consequente aumento na suscetibilidade a fraturas. Estas últimas são, muitas vezes, causadas por estresses fisiológicos ou pequenos traumatismos em um osso com resistência diminuída. A prevalência de fraturas está diretamente relacionada com redução da densidade óssea, sendo os principais fatores de risco: idade avançada, sexo feminino, raça asiática ou caucásica, história familiar, intolerância à lactose, deficiência de estrógeno, cálcio ou vitamina D, baixa exposição solar, índice de massa corpóreo baixo, sedentarismo, alcoolismo, tabagismo, tratamento com corticosteroides e malignidades.

O termo osteopenia, apesar de ser usado muito frequentemente tanto para descrever alterações de osteoporose como de osteomalacia, não tem correlação anatomopatológica, traduzindo somente aumento da transparência óssea às radiografias simples. Ele também é usado nas avaliações densitométricas do esqueleto.

Achados Clínicos e Laboratoriais

Por ser comumente assintomática, a osteoporose involutiva geralmente só é diagnosticada após um episódio de fratura ou quando especificamente pesquisada em estudos de imagem. Quando sintomática, está relacionada com sua principal complicação, que são as fraturas que acometem, preferencialmente, a coluna toracolombar e o colo do fêmur. A sintomatologia é, normalmente, dor, mas raramente pode determinar síndromes de compressão da medula espinal e de raízes nervosas.

O diagnóstico da osteoporose deve-se basear nos dados clínicos e de imagem e no reconhecimento dos fatores de risco. A avaliação laboratorial da osteoporose relacionada com a idade é feita muito mais para se afastar causas secundárias e deve incluir dosagem bioquímica sérica de cálcio, fósforo, albumina, fosfatase alcalina, TSH, 25-hidroxivitamina D, paratormônio, homocisteína e testosterona total (homens).

Achados Histológicos

Geralmente, são alterações predominantemente quantitativas em vez de qualitativas, com a reabsorção óssea determinando adelgaçamento e porosidade do córtex, além de afilamento e redução da quantidade das trabéculas do osso intramedular. Essas características histológicas se correlacionam com os achados de imagem.

ACHADOS DE IMAGEM

Atualmente, os métodos de imagem são usados tanto para o diagnóstico e estudo das complicações da osteoporose quanto para a quantificação da diminuição da massa óssea. Embora a densitometria seja o exame mais preciso para a avaliação do BMD, a radiologia convencional permanece como o método mais utilizado no diagnóstico por imagem da osteoporose, a despeito de sua baixa sensibilidade para detecção precoce das alterações do osso esponjoso. É importante ressaltar que a acurácia diagnóstica da radiologia convencional nesse tipo de patologia está diretamente relacionada com a experiência do observador. Na avaliação das complicações, a TC e a RM são superiores à radiologia convencional.

Radiografia Simples (Fig. 12-12 a 12-15)

- Os principais achados radiográficos da osteoporose são: aumento da transparência óssea, adelgaçamento cortical e melhor definição da cortical em relação à medular.
- Na fase inicial, as radiografias são normais, pois o aumento da transparência óssea só é detectado à radiologia convencional após a perda de aproximadamente trinta por cento do osso esponjoso medular.
- Em virtude do aumento do gradiente entre as densidades da cortical óssea afilada e da esponjosa adjacente com transparência aumentada, o osso cortical osteoporótico aparece mais nítido e mais bem demarcado.
- Na presença de reabsorção seletiva das trabéculas secundárias (horizontais), com preservação parcial das trabéculas primárias (verticais), poderão ser identificadas imagens lineares verticais densas no interior do osso esponjoso, principalmente nas radiografias laterais da coluna lombar e anteroposterior do colo femoral.
- Na forma difusa, a osteoporose é mais bem avaliada no esqueleto axial e nas raízes dos membros, devido à maior quantidade de osso esponjoso nesses segmentos.
- Na coluna vertebral, além dos sinais já descritos, a diminuição da resistência óssea associada à relativa preservação dos arcos posteriores e ao estresse habitual da postura ereta/estresse anômalo produz uma série de alterações agudas e crônicas na forma dos corpos vertebrais.
- As vértebras osteoporóticas colapsadas podem assumir uma forma bicôncava, traduzindo invaginação do disco intervertebral nos platôs superior e/ou inferior de um corpo vertebral amolecido, ou "em cunha", causadas por redução assimétrica da altura da porção anterior de um ou mais corpos vertebrais.
- Quanto maior a perda mineral óssea, maior o número de fraturas e a deformidade da coluna. Os segmentos mais acometidos pela osteoporose na coluna são as vértebras torácicas médias e inferiores, além das lombares (L1 a L4).
- Quando múltiplas vértebras assumem a forma em cunha ocorre aumento da cifose da coluna dorsal média, o que, associado à desidratação discal, pode levar à perda de alguns centímetros na altura de pacientes idosos.
- A presença de colapso isolado do corpo de L5 fala contra etiologia osteoporótica, sugerindo processo neoplásico subjacente.

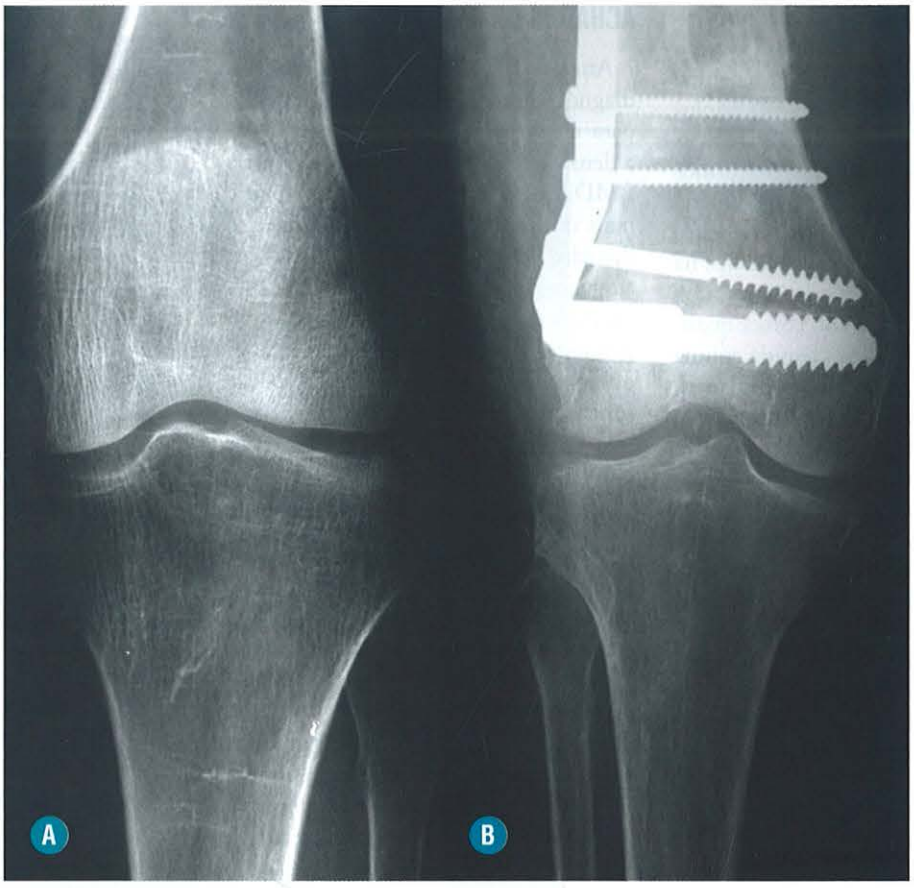

FIGURA 12-12. Radiografias frontais de joelhos de dois pacientes (**A** e **B**) com osteoporose involutiva, observando-se os principais achados radiográficos da osteoporose, que são o aumento da transparência óssea, o afilamento do córtex e a melhor definição da cortical em relação à medula. No paciente da figura **B** identifica-se também uma das complicações da doença, que é a fratura supracondiliana tratada com osteossíntese.

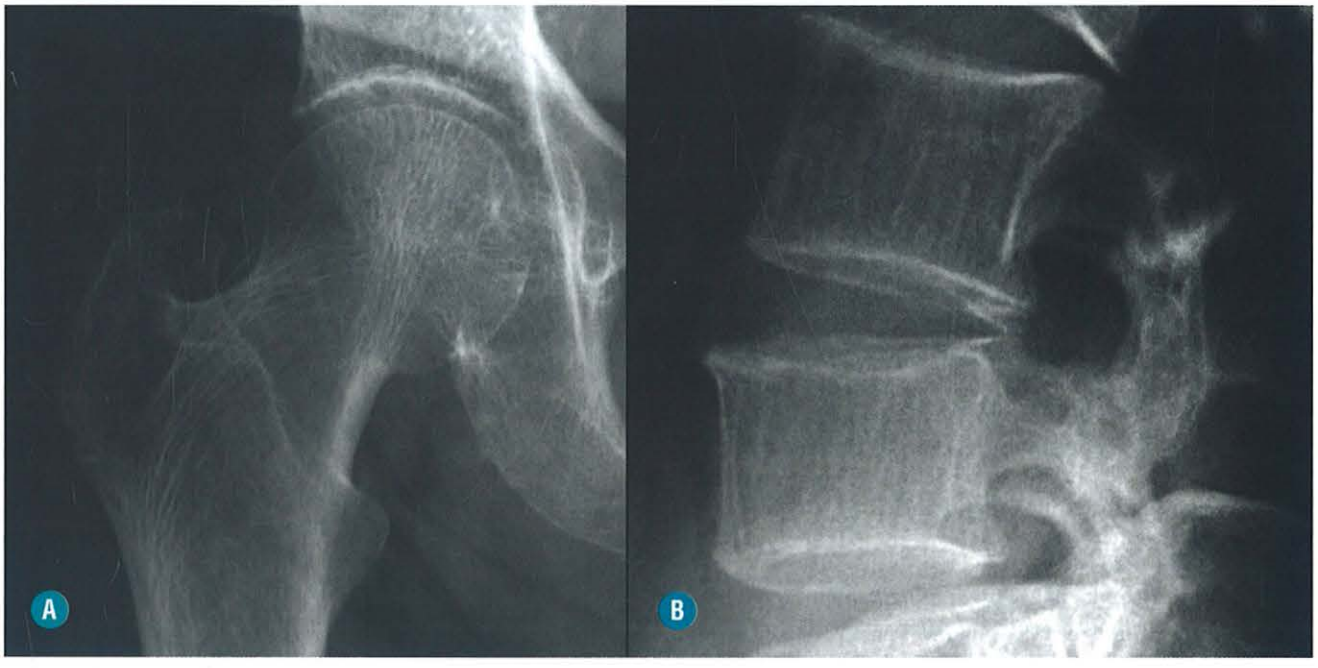

FIGURA 12-13. Radiografias simples no plano frontal do quadril (**A**) e lateral da coluna lombar (**B**) identificando-se, além dos sinais clássicos da osteoporose, a presença de engrossamento das trabéculas primárias que dão um aspecto estriado verticalmente aos ossos. Os corpos vertebrais lombares apresentam leve diminuição de altura por fratura compressiva.

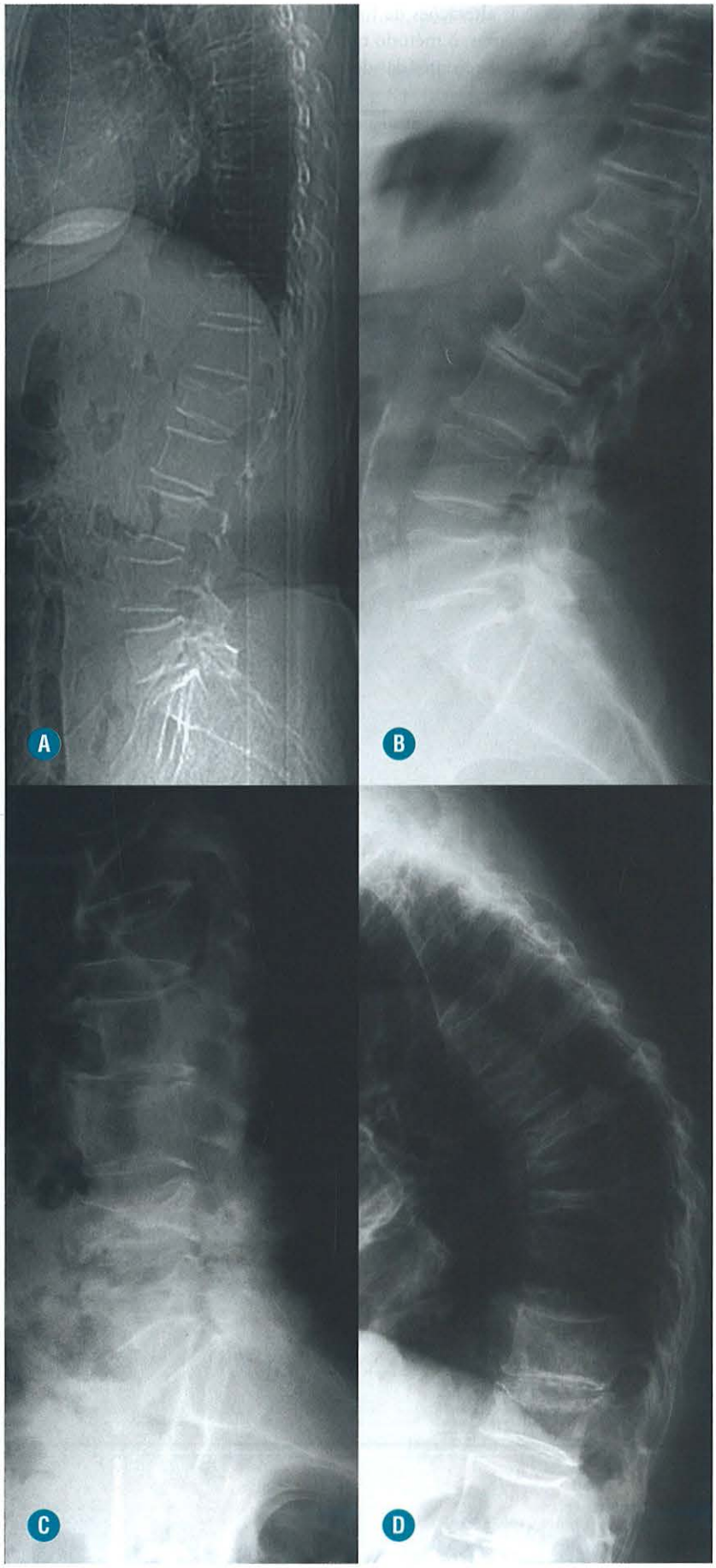

FIGURA 12-14. Radiografias laterais da coluna lombar (**A, B** e **C**) e da coluna torácica (**D**) mostrando, além da alteração difusa da densidade óssea, múltiplas deformidades dos corpos vertebrais (vértebras bicôncavas, em cunha e em disco) em função da diminuição da resistência óssea. Em **D**, identifica-se também aumento secundário da cifose torácica.

Apesar de detectar as alterações de forma dos corpos vertebrais secundárias às fraturas, o método radiográfico não consegue diferenciar as fraturas recentes das deformidades vertebrais antigas.

Tomografia Computadorizada
(Fig. 12-16 a 12-19)

- O estudo tomográfico avalia, com melhor detalhe que as radiografias, o afilamento cortical e a diminuição do número de trabéculas ósseas esponjosas, principalmente na coluna vertebral.
- As reformatações sagitais, coronais e em 3D em aparelhos de multidetectores permitem uma boa avaliação da extensão das fraturas vertebrais e da localização de eventuais desvios de fragmentos para o interior do canal, facilitando a indicação cirúrgica.
- A TC também é importante no diagnóstico diferencial entre uma fratura osteoporótica e uma fratura patológica por

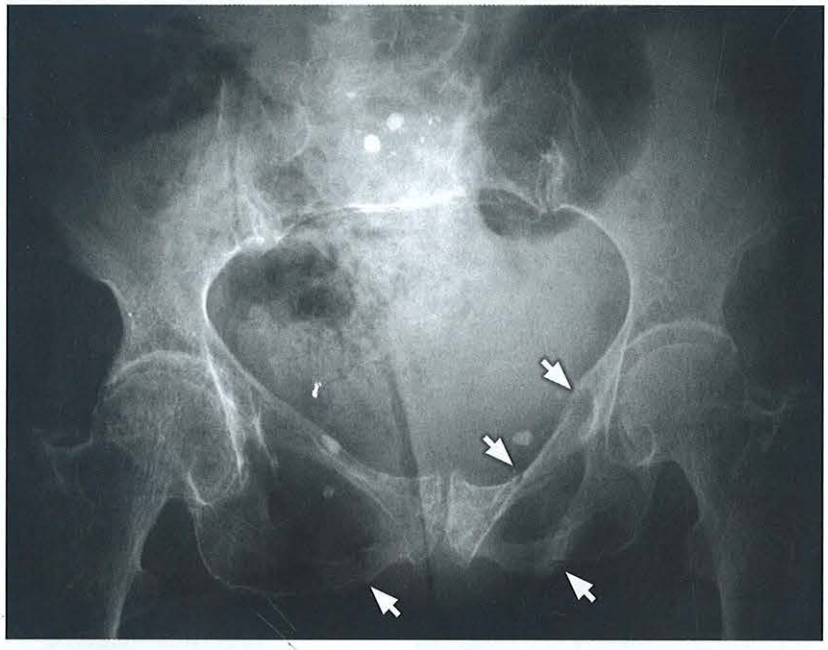

FIGURA 12-15. Exame radiográfico convencional da bacia na incidência frontal mostrando grave osteoporose difusa com várias fraturas (*setas*) nos ramos ísquio e ílio pubiano à esquerda e isquiopubiano à direita. O aumento da transparência óssea não cria um gradiente satisfatório de densidade com os traços de fratura, o que dificulta muito sua visualização em pacientes osteoporóticos.

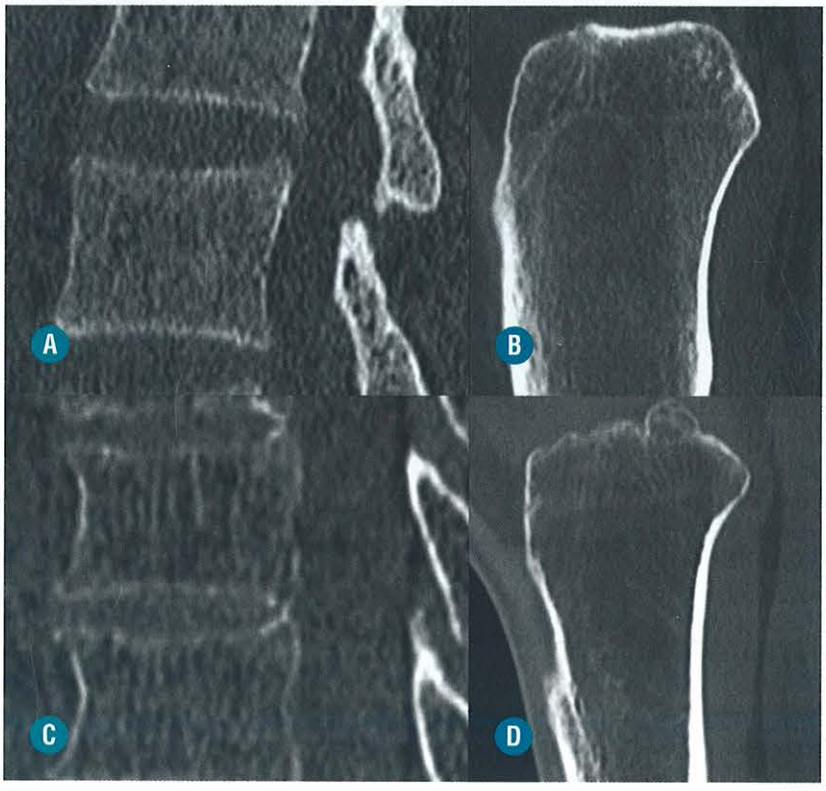

FIGURA 12-16. Reconstruções sagitais tomográficas de vértebras lombares e joelho de pacientes normais (**A** e **B**) e de pacientes com osteoporose (**C** e **D**). As alterações de transparência, a melhor definição das corticais e o espessamento das trabéculas primárias são mais bem identificadas no estudo tomográfico do que na radiografia simples.

implante metastático, já que ambas acometem comumente pacientes na mesma faixa etária. A indentação "em degrau" da parede posterior da vértebra fala a favor de fratura osteoporótica, enquanto o abaulamento, com um aspecto convexo do muro posterior, sugere etiologia metastática.

- Semelhante à radiografia convencional, o estudo por TC não permite uma diferenciação precisa do estágio temporal das fraturas de coluna.
- Apesar de não ser utilizado na prática clínica diária, o método tomográfico pode também ser usado na avaliação qualitativa da massa óssea.

Ressonância Magnética (Fig. 12-20 a 12-24)

- As principais indicações da RM na avaliação da osteoporose são no diagnóstico de fraturas de insuficiência/ocultas, no estadiamento cronológico das fraturas e na diferenciação entre fratura osteoporótica e patológica.
- Na fase aguda das fraturas, identifica-se substituição do sinal de gordura do osso medular pelo sinal de líquido adjacente à superfície vertebral fraturada, traduzindo edema, que pode persistir por meses após o término da sintomatologia dolorosa.
- Na fase crônica (fratura antiga), o sinal de edema na medular da vértebra acometida desaparecerá, e esta retornará ao padrão de sinal habitual, podendo a deformidade persistir como sequela.
- Apesar de a alteração isolada de sinal nas sequências ponderadas em T1, T2 e STIR não permitirem o diagnóstico diferencial entre fratura osteoporótica e fratura neoplásica, o aspecto focal ou geográfico da lesão esponjosa associado a abaulamento do muro posterior, presença de massa epidural, comprometimento difuso do corpo, envolvimento de pedículos/arco posterior são achados altamente sugestivos de malignidade.
- Outra importância da RM está na avaliação do canal raquiano e da compressão do cordão medular nas áreas de fraturas osteoporóticas, que, apesar de infrequentes, podem determinar edema medular, traduzido por áreas de hipersinal nas sequências ponderadas em T2.
- Nos pacientes com forma grave de osteoporose, a RM também permite o diagnóstico precoce das fraturas por insuficiência (fraturas determinadas por estresse fisiológico em ossos anormalmente enfraquecidos), muitas vezes com estudo radiográfico negativo. Os principais sítios de acometimento desse tipo de fratura são o sacro, a bacia e as extremidades.
- No sacro, observa-se o "sinal do Honda" ou o "sinal do H", traduzindo as fraturas longitudinais e transversais que se cru-



FIGURA 12-17. A reabsorção das trabéculas secundárias da esponjosa com o engrossamento das trabéculas primárias leva a um aspecto estriado observado principalmente na reconstrução sagital, o pode ser confundido com hemangiomas ósseos. Observe as características benignas do muro posterior de L1, onde se observa fratura compressiva por osteoporose. A presença de calcificação de um disco sacral hipoplásico e as manifestações de doença degenerativa são achados incidentais para o caso. Reconstrução tomográfica sagital da coluna lombar (**A**) com cortes axiais de L2 e S1 (**B** e **C**).

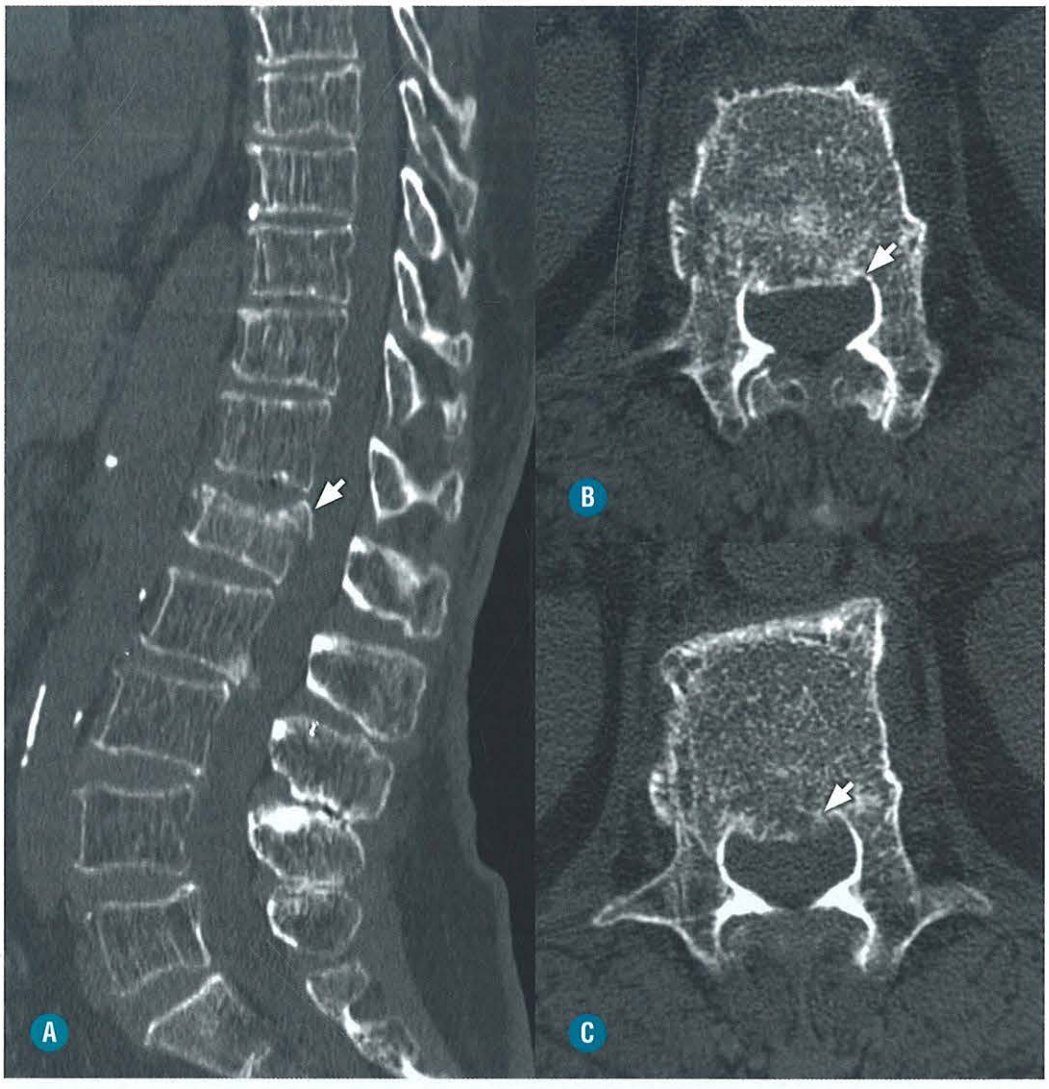

FIGURA 12-18. Presença de aspecto "em degrau" da fratura osteoporótica do corpo vertebral de L1 (*setas*) com fragmento reduzindo os diâmetros do canal raquidiano. Todas as vértebras apresentam-se marcadamente osteoporóticas, observando-se também degeneração osteodiscal em L2-L3, alterações tipo Baastrup em interapofisárias de L3-L4 e L4-L5, além de calcificações de aorta abdominal. Estudo tomográfico com reconstrução sagital (**A**) e cortes axiais de L1 (**B** e **C**).

zam perpendicularmente neste osso, caracterizadas por áreas de baixo sinal em sequências ponderadas em T1 e alto sinal nas sequências ponderadas em T2. Nos ossos longos, o joelho é um dos principais acometidos, observando-se traços de fratura por insuficiência comumente nos platôs tibial e femoral medial.

- As fraturas de insuficiência do sacro são confundidas frequentemente com malignidade.
- Do mesmo modo que a TC, a RM pode ser usada na avaliação qualitativa da massa óssea.

Cintilografia Óssea (Figs. 12-25 e 12-26)

- A cintilografia óssea é um método muito utilizado para avaliação de complicações da osteoporose, como as fraturas dos corpos vertebrais, sendo um método muito sensível e de diagnóstico precoce, porém com baixa especificidade.
- Nas fraturas por insuficiência, a cintilografia é muito sensível e específica, principalmente quando acometem o sacro, pela demonstração do "sinal do Honda" ou o "sinal do H".

Densitometria óssea (Fig. 12-11)

- A densitometria óssea com dupla emissão com fonte de raios X (DEXA) é o padrão-ouro para o diagnóstico das alterações da massa óssea, permitindo o estabelecimento do risco de fratura e monitoração da resposta ao tratamento.
- A densitometria por DEXA pode avaliar a coluna lombar (PA e perfil), o fêmur proximal, o antebraço e o corpo inteiro com sua composição corporal.
- O exame fornece o valor absoluto da densidade mineral óssea (BMD) da área estudada em mg/cm^2. Este valor é comparado com a densidade óssea normal, que é definida como a média de BMD de mulheres caucasianas na pré-menopausa.
- A dose de radiação do método para o operador e o paciente é muito baixa, aproximando-se dos níveis da radiação ambiental.

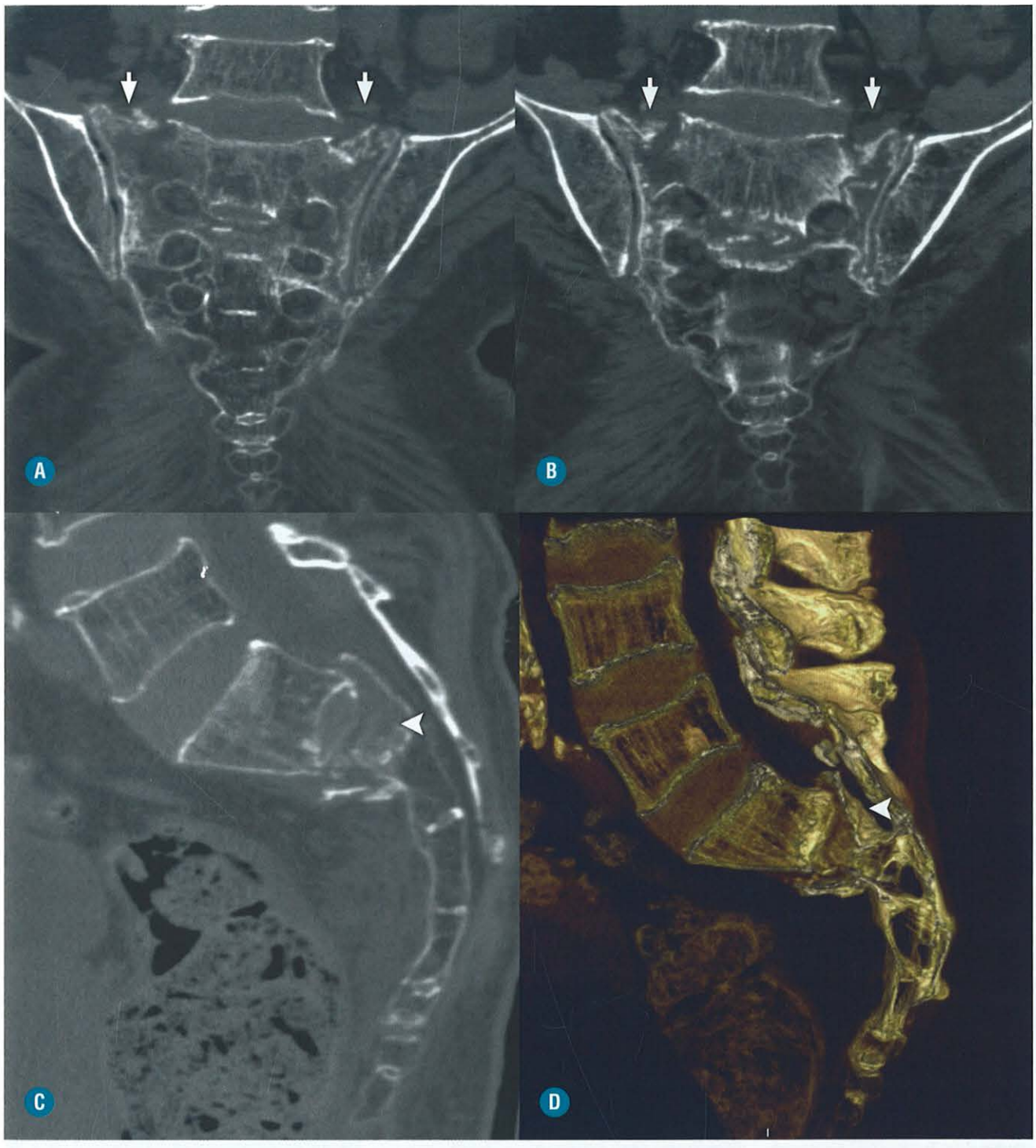

FIGURA 12-19. Fraturas longitudinais das asas sacrais (*setas*) e fratura transversal do corpo do sacro (*pontas de seta*) são bem demonstradas em estudo tomográfico com múltiplos detectores. Imagens coronais (**A** e **B**) e sagitais (**C** e **D**). A imagem **D** foi reformatada com técnica VRT.

DIAGNÓSTICO DIFERENCIAL

- O diagnóstico diferencial da osteoporose involutiva se faz principalmente com a fase inicial do mieloma múltiplo, antes do aparecimento de lesões destrutivas do osso.
- Outras condições que levam à diminuição da massa óssea, como a osteomalacia e o hiperparatiroidismo (ver a seguir), também devem ser consideradas no diferencial.

Recomendações (Fig. 12-27)

- Na maioria das vezes, a osteoporose é clinicamente silenciosa, sendo um achado de imagem incidental. Quando sintomática, está associada à sua principal complicação que são as fraturas.
- A radiografia é o método mais utilizado na avaliação por imagem da osteoporose, apesar da sua baixa detecção para os estágios iniciais da doença.

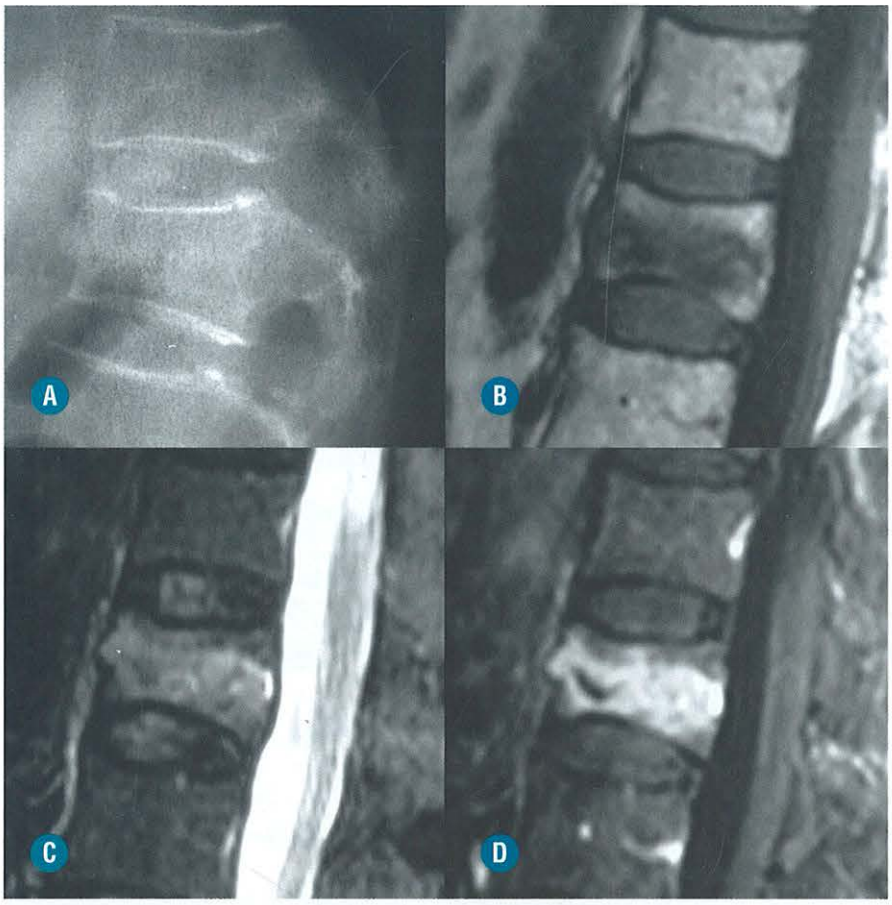

FIGURA 12-20. Comparação do estudo radiográfico convencional com a RM na avaliação das fraturas de insuficiência secundárias à osteoporose. Enquanto a radiografia (**A**) diagnostica a osteoporose e a fratura, mas não permite a diferenciação entre colapso agudo e crônico, o estudo por RM no plano sagital com ponderações T1 (**B**), T2 com saturação de gordura (**C**) e T1 com saturação de gordura pós-contraste (**D**) demonstra as características agudas dessas doenças. Além disso, a técnica permite uma melhor avaliação da extensão do traço e do estado do muro posterior, fator importante na diferenciação de fraturas osteoporóticas de doença metastática.

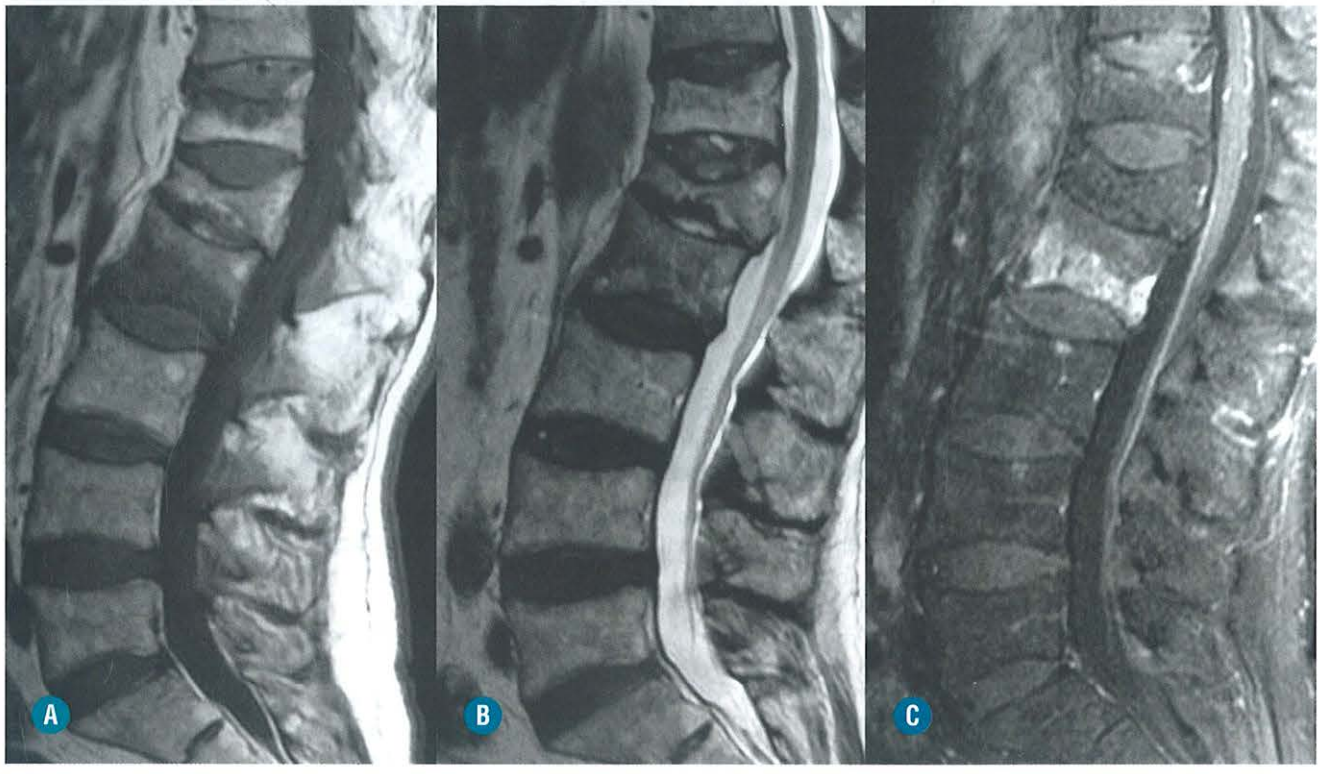

FIGURA 12-21. As fraturas agudas, como a da metade inferior de L2 e superior de L1, apresentam sinal de líquido no interior (T1 baixo e T2 alto) e se impregnam pelo contraste em função da vascularização aumentada, enquanto nas fraturas crônicas (demais vértebras incluídas no estudo, principalmente T12) o sinal da medula óssea é o de gordura. RM no plano sagital com ponderações T1 (**A**), T2 (**B**) e T1 com saturação de gordura pós-contraste (**C**).



FIGURA 12-22. Fraturas osteoporóticas em diferentes estágios de evolução. A fratura de T2 (*setas brancas*) apresenta sinal de gordura, enquanto as de T10 (*setas pretas*) e T12 (*pontas de seta*) apresentam sinal de água em seu interior. O método também demonstra com precisão a relação do fragmento deslocado do corpo de T10 com a medula espinal. RM no plano sagital com ponderações T1 (**A**), T2 com saturação de gordura (**B**) e T1 com saturação de gordura pós-contraste (**C**).

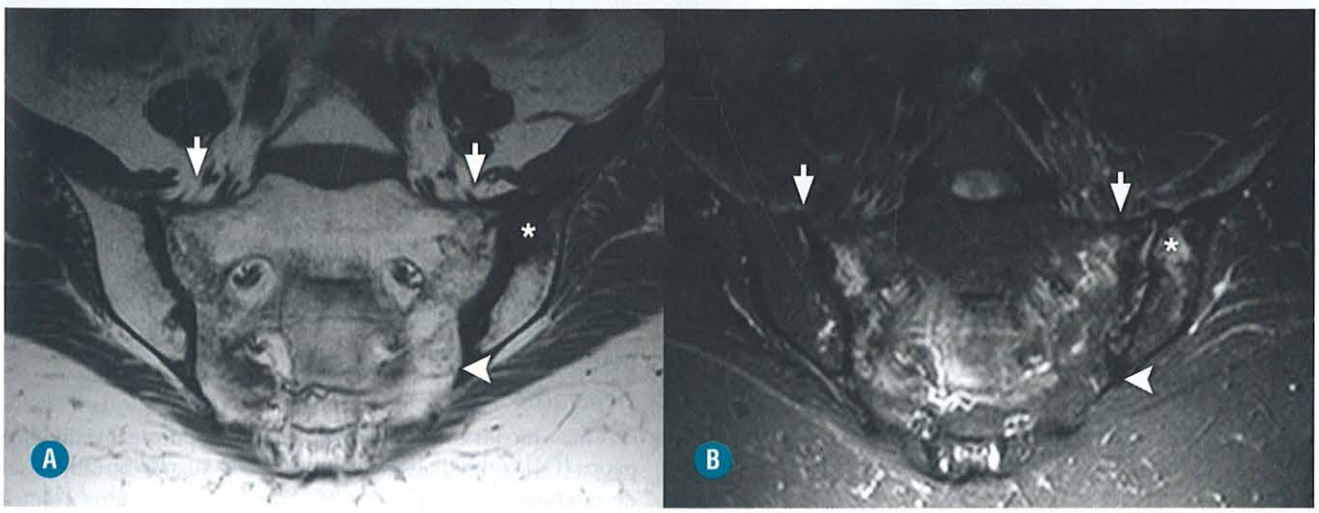

FIGURA 12-23. A fratura de insuficiência do sacro é uma causa importante de dor lombar baixa em pacientes com osteoporose. Observe a forma em "H" da fratura, caracterizada por traços longitudinais (*setas*) nas asas e transversais (*pontas de seta*) no corpo, circundadas por intenso edema ósseo. Esse paciente apresenta fratura associada no ilíaco esquerdo (*asterisco*). RM no plano semicoronal com ponderações T1 (**A**) e T2 com saturação de gordura (**B**).

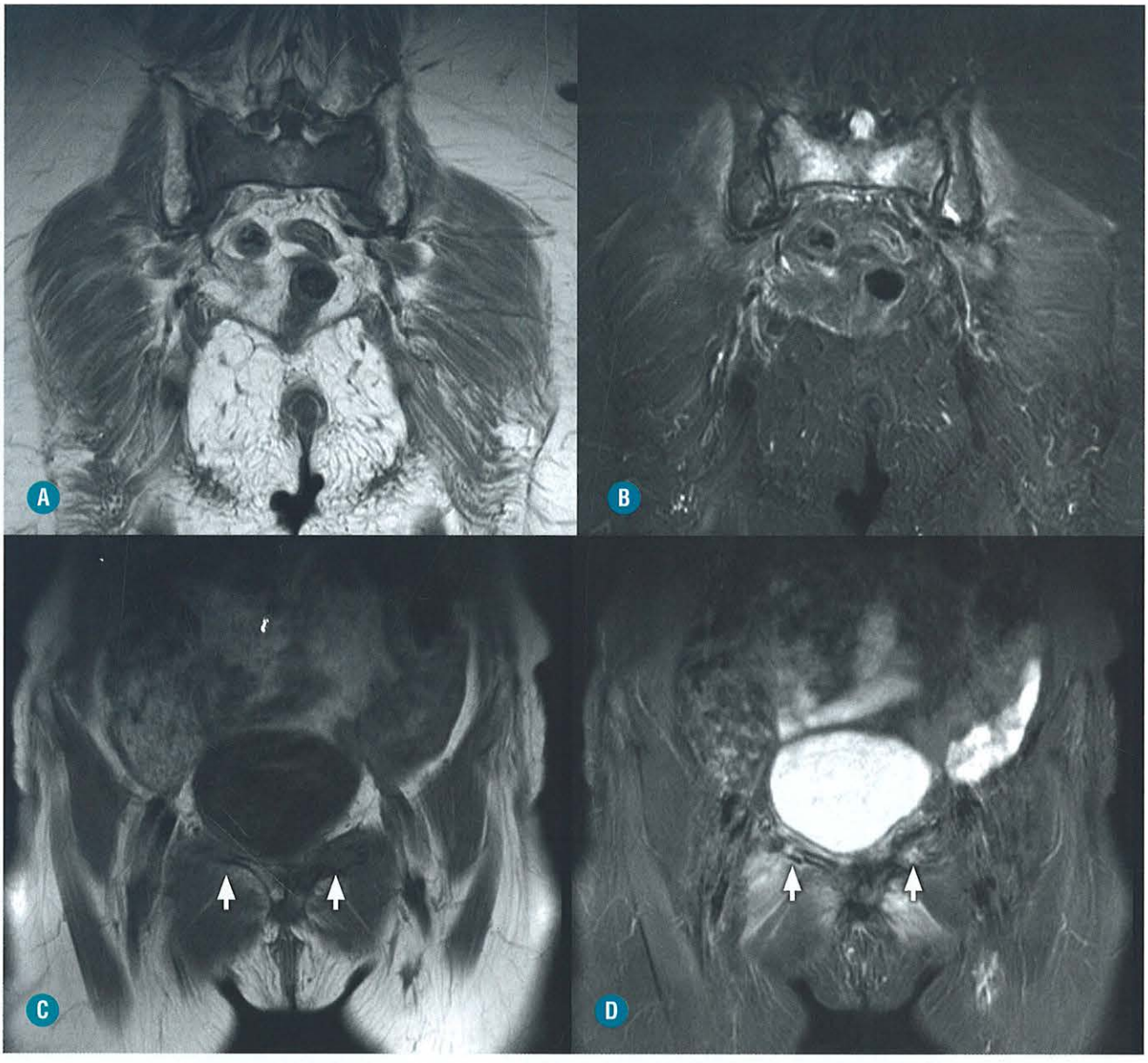

FIGURA 12-24. Associação de fraturas de insuficiência do sacro com fraturas dos ramos iliopubianos bilateralmente (*setas*). Observe intenso edema das partes moles adjacentes aos traços de fraturas. RM da bacia com ponderações T1 (**A** e **C**) e T2 com saturação de gordura (**B** e **D**).

- A realização de múltiplos métodos é essencial para a investigação de fraturas da coluna vertebral e da presença de comprometimento do canal vertebral e das estruturas nervosas.
- É importante fazer o diagnóstico diferencial entre fraturas osteoporóticas e neoplásicas, e a RM desempenha um papel fundamental nessa diferenciação.
- Não confundir fraturas de insuficiência do sacro com implantes metastáticos.
- Pensar em malignidade em fraturas compressivas isoladas de L5.

■ Osteoporose Idiopática Juvenil

INTRODUÇÃO

Generalidades

A maioria dos autores acredita que a osteoporose juvenil idiopática (OJI) é um diagnóstico de exclusão quando outras causas de osteoporose não podem ser identificadas em uma criança com diminuição da massa óssea. É uma condição extremamente rara, que ocorre um pouco antes do início da puberdade, predominando no sexo masculino, em crianças sem doenças prévias, e que costuma regredir após a maturação esquelética.

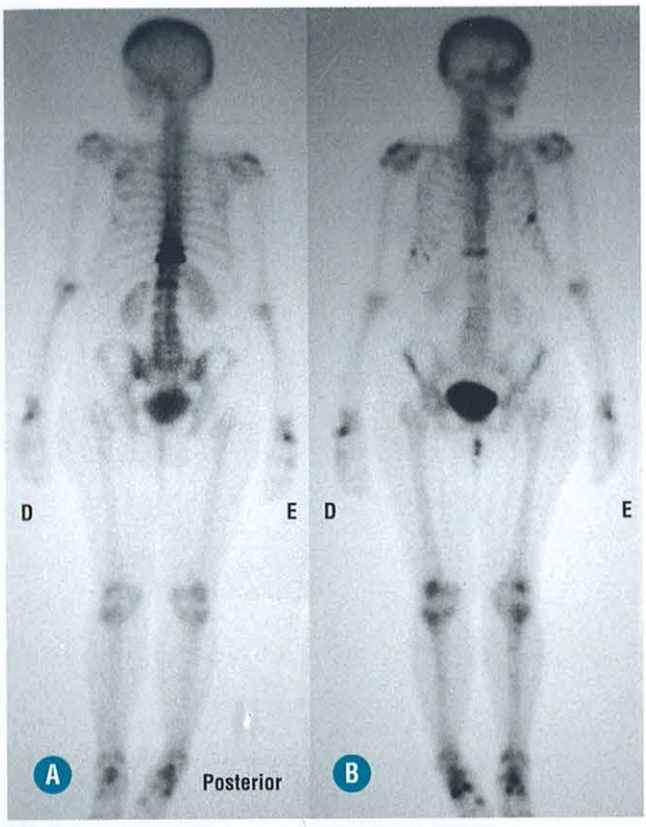

FIGURA 12-25. O método cintilográfico (**A** e **B**) tem a capacidade de avaliar todo o esqueleto em um só exame, mostrando, nesse caso, áreas de hipercaptação do tecnécio na transição toracolombar da coluna vertebral, costelas e metatarsos e captação menos acentuada em ombros e punhos. A correlação com outros métodos de imagem demonstrou que as três primeiras áreas correspondiam a fraturas de insuficiência, enquanto as duas últimas eram manifestações de doença degenerativa.

Achados Clínicos

As principais manifestações da doença são episódios dolorosos, predominando na região torácica, lombar e quadris, traduzindo microfraturas de insuficiência secundárias à diminuição da massa óssea. Também são descritos quadros álgicos em joelhos e tornozelos. Em uma percentagem menor de casos, fraturas completas de coluna vertebral e extremidades podem ocorrer, simulando osteogênese imperfeita (ver adiante).

ACHADOS DE IMAGEM

Radiografia, TC, RM e Densitometria
(Figs. 12-28 e 12-29)

- O estudo radiográfico pode demonstrar aumento da transparência e afilamento da cortical óssea além de fraturas por compressão de corpos vertebrais nas formas mais avançadas da doença.
- O estudo tomográfico em criança para avaliação de alterações metabólicas ósseas deve ser evitado em função da quantidade de radiação inerente ao método.
- A RM é o método de escolha para a detecção das fraturas de insuficiência em coluna vertebral e bacia.
- Apesar de a densitometria com dupla emissão de raios X (DEXA) ser o padrão-ouro para avaliação da BMD, a sua

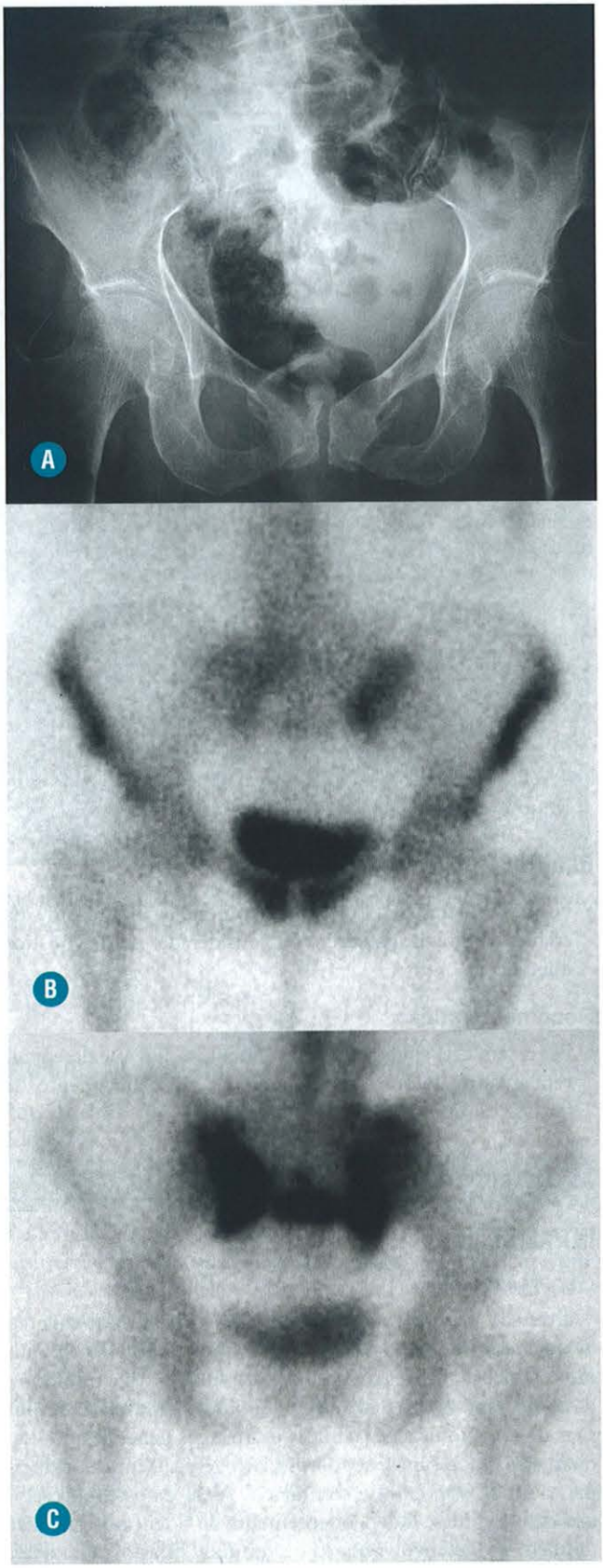

FIGURA 12-26. Comparação de estudo radiográfico convencional da bacia (**A**) e cintilográfico (**B** e **C**) de um mesmo paciente com osteoporose e fraturas de insuficiência, observando-se no segundo método fraturas bilaterais do sacro e do púbis. Na radiografia, só é possível identificar as fraturas dos ramos pubianos.

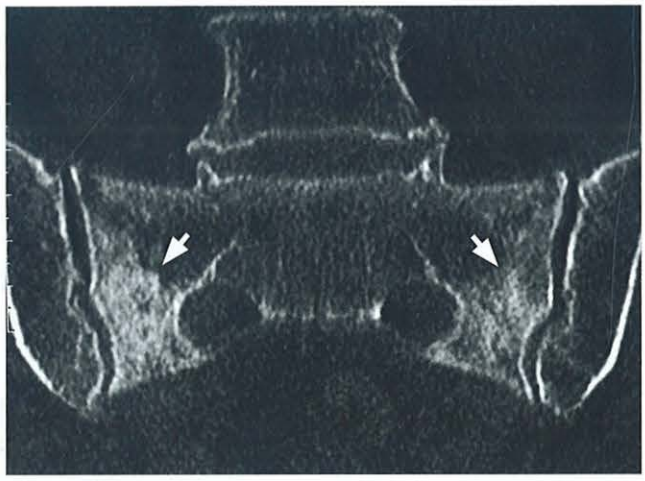

FIGURA 12-27. Tanto na fase aguda, em que predomina o edema ósseo à RM, quanto na fase reparativa, em que a tomografia pode identificar intensa esclerose do sacro (*setas*), as fraturas de insuficiência desse osso devem ser diferenciadas dos implantes metastáticos. Imagem semicoronal tomográfica do sacro de paciente com fratura de insuficiência.

realização e interpretação não é tão fácil como no adulto em função das dimensões e da geometria do osso infantil e da necessidade de programas específicos de computação. O exame geralmente é feito com avaliação de corpo inteiro, devendo ser usado para diagnóstico a comparação com indivíduos da mesma idade cronológica (Z-escore).

DIAGNÓSTICO DIFERENCIAL

- Formas frustras de osteogênese imperfeita e síndrome da criança traumatizada devem ser consideradas no diagnóstico diferencial.

Recomendações

- Pensar em OIJ em crianças previamente sadias que desenvolvem quadro doloroso toracolombar com aparecimento de fraturas compressivas nesta região.

■ Osteoporose Iatrogênica

INTRODUÇÃO

Generalidades

Diversos medicamentos podem levar a significativo grau de osteoporose, como os esteroides, imunossupressores, quimioterápicos, antirretrovirais, anticonvulsivantes e inibidores da aromatase. Dentre eles, os esteroides, provavelmente por suas diversas indicações clínicas e uso mais generalizado, são os que mais causam osteoporose iatrogênica sendo a principal causa de osteoporose secundária. Além da osteoporose, o uso de esteroides, independentemente da doença básica, leva também ao desenvolvimento de fraturas, infartos medulares e epifisários, artropatia analgésica do tipo destrutiva, miopatias, lipomatose e incidência aumentada de infecção articular. Rupturas espontâneas de tendões podem ocorrer após o uso sistêmico de esteroides, sendo mais observadas após infiltrações locais da droga.

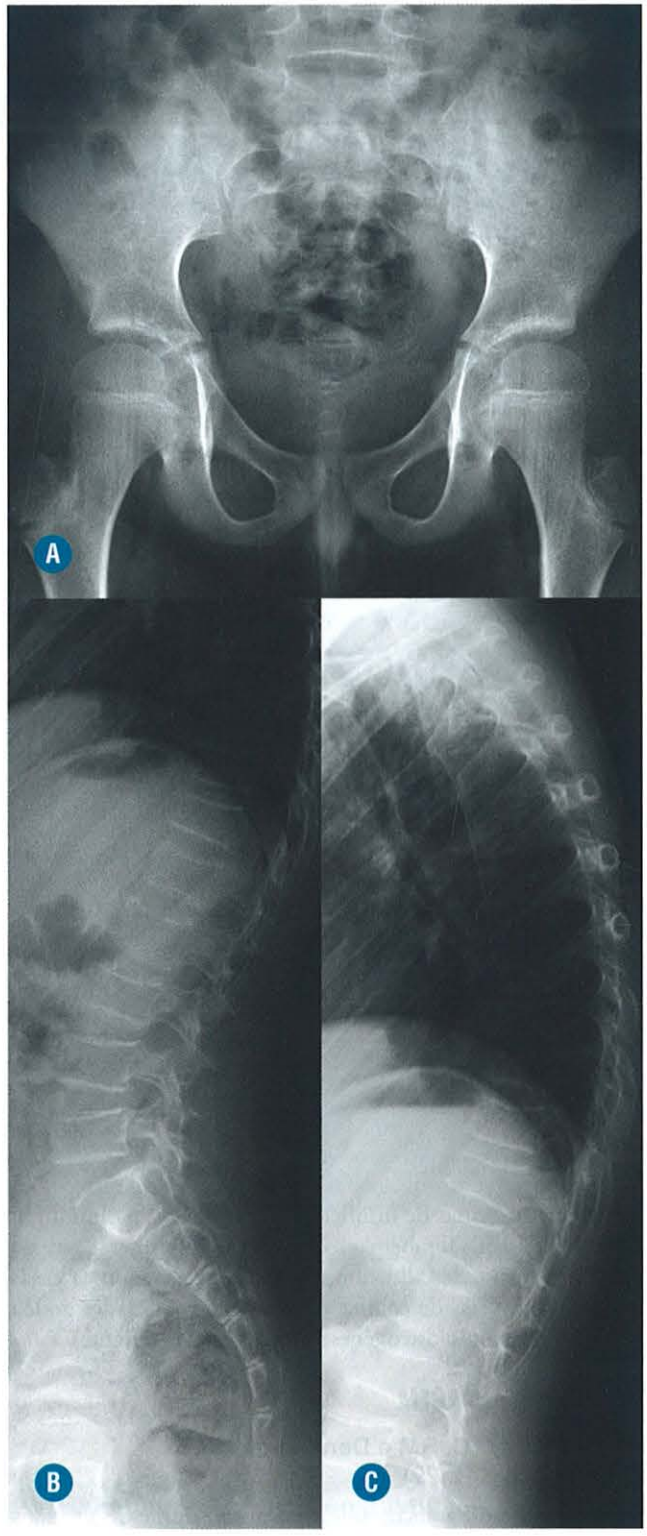

FIGURA 12-28. Radiografias frontal da bacia (**A**) e lateral das colunas lombossacra e torácica (**B** e **C**) mostrando aumento da transparência óssea com afilamento e melhor definição das corticais asssociado a acunhamento e diminuição de altura de vários corpos vertebrais dos dois segmentos, traduzindo fraturas. O paciente apresentava crises dolorosas agudas na coluna e, descartadas outras causas de osteoporose, o diagnóstico de exclusão é o de OIJ.

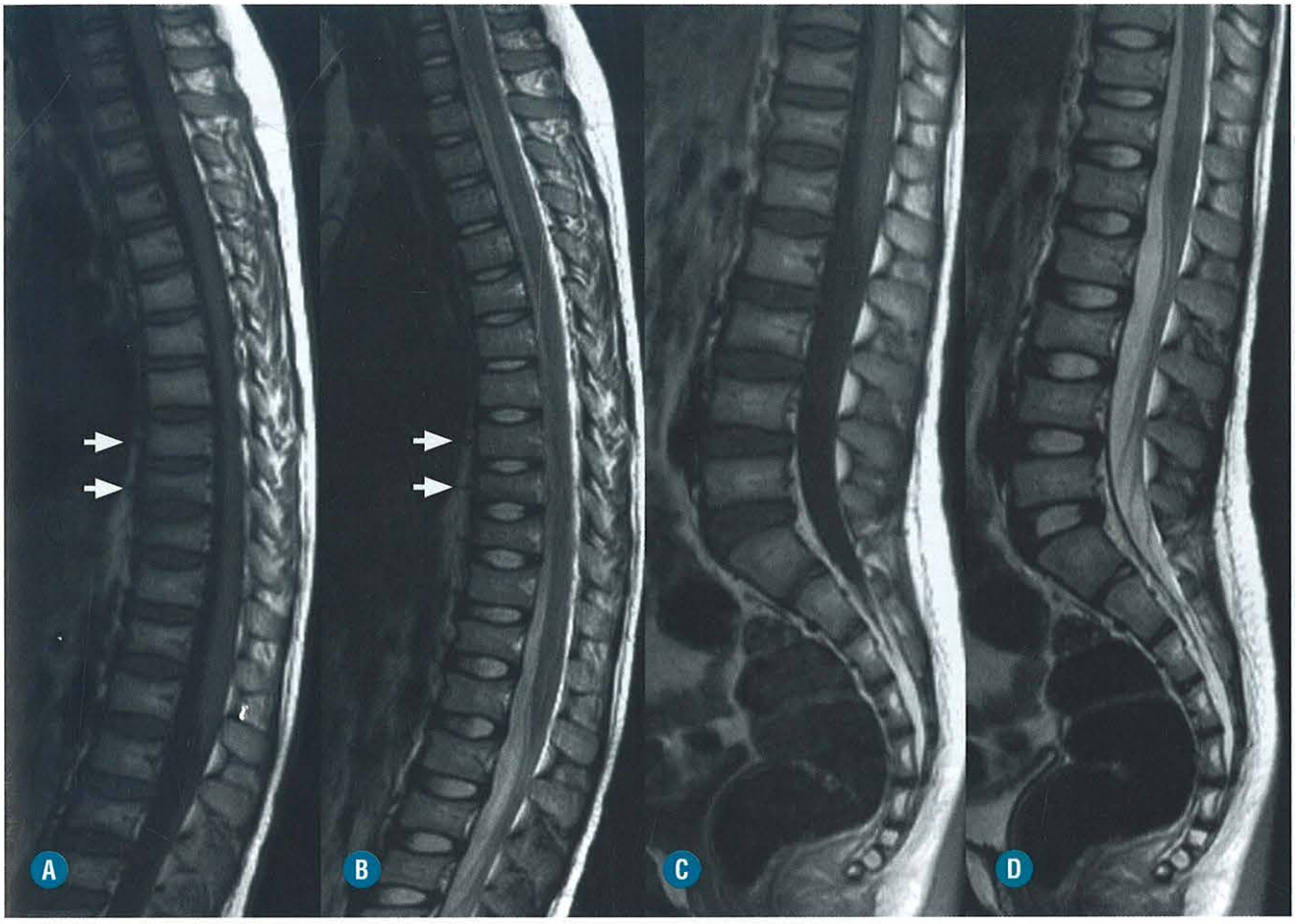

FIGURA 12-29. Estudo da coluna toracolombar por RM no plano sagital nas ponderações T1 (**A** e **C**) e T2 (**B** e **D**) do mesmo paciente da Figura 12-28. Observe fraturas compressivas em diferentes estágios de evolução com fraturas agudas de T9 e T10 (*setas*).

Fisiopatologia e Achados Clínicos

A fisiopatologia da osteoporose induzida por esteroides é complexa e ainda não está totalmente esclarecida, mas diversos fatores são apontados para o seu desenvolvimento: estímulo indireto da reabsorção óssea, inibição da formação óssea, redução de síntese proteica, indução da apoptose de osteoblastos e osteócitos, diminuição da reabsorção intestinal de cálcio e aumento da excreção urinária de cálcio.

As manifestações clínicas desse tipo de osteoporose como sintomas álgicos e fraturas geralmente são mais frequentes e graves do que as da osteoporose involutiva e podem-se acompanhar de alterações sistêmicas como as observadas na síndrome de Cushing. Por perderem mais osso trabecular que osso cortical, os pacientes em uso de esteroide apresentam mais fraturas na coluna do que no quadril. O risco de fratura está diretamente relacionado com a dose e o tempo de uso do medicamento, mas mesmo doses consideradas baixas aumentam estatisticamente esse risco.

As outras manifestações musculoesqueléticas da iatrogenia pelos esteroides estão relacionadas com infiltração adiposa da medula óssea, embolia gordurosa, diminuição da síntese proteica e aumento da degradação das proteínas.

ACHADOS DE IMAGEM

Radiografia, TC, RM, Cintilografia
(Figs. 12-30 a 12-34)

- Apesar de não existirem diferenças significativas entre os achados de imagem descritos para a osteoporose involutiva e a induzida pelo uso de esteroides, algumas características observadas nas fraturas ou adjacentes a elas, em pacientes em uso de esteroides, falam mais a favor da segunda etiologia.
- A presença de esclerose mais pronunciada nos platôs vertebrais fraturados e na esponjosa de ossos chatos como o calcâneo (linha branca de fratura), gás no interior do foco de fratura e acúmulo de gordura paravertebral sugerem a iatrogenia.
- Quando comparados aos pacientes com osteoporose involutiva, aqueles em uso de esteroides apresentam fraturas em faixa etária mais baixa, têm BMB menos comprometido e não há uma preponderância tão significativa de mulheres em relação aos homens.
- A presença de infartos medulares e epifisários, artropatia analgésica do tipo destrutiva, lipomatoses e rupturas espontâneas de tendões sugere sempre complicação do uso de esteroide.

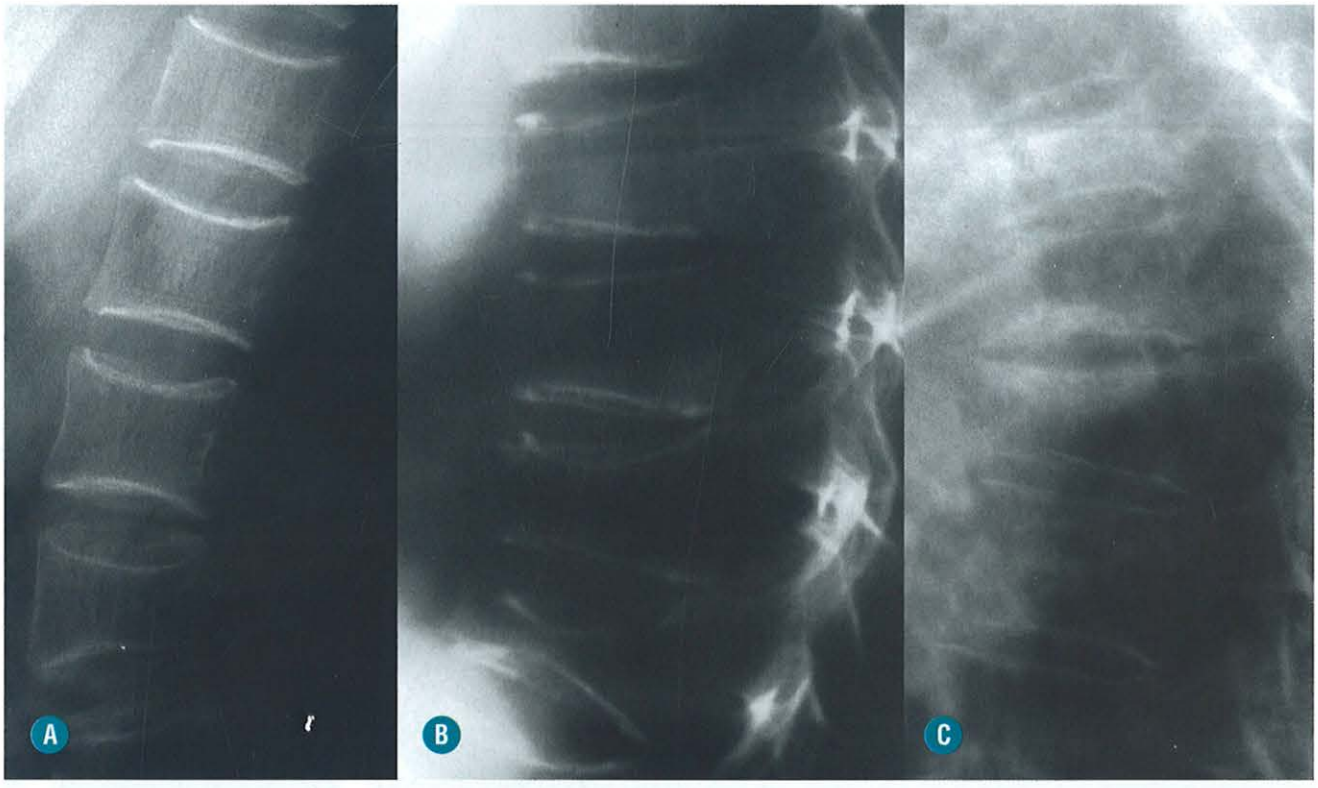

FIGURA 12-30. Radiografias laterais da coluna lombar (**A**) e coluna torácica (**B** e **C**) de três pacientes com grave osteoporose por uso continuado de corticoide. Observe, além da alteração da transparência, acentuado grau de colapso no caso **B** e esclerose nos platôs vertebrais em **C**, achados que falam a favor deste tipo de iatrogenia.



FIGURA 12-31. Paciente asmático, usuário crônico de esteroides, com dor no quadril esquerdo sem trauma associado. Observe traço incompleto de fratura, perpendicular ao maior diâmetro ósseo com edema associado na cortical medial do colo femoral sugestivo de fratura de insuficiência. Imagens de RM do quadril no plano coronal e ponderações T1 (**A**) e T2 com saturação de gordura (**B**).



FIGURA 12-32. Paciente com artrite reumatoide em uso crônico de esteroides. Observe múltiplas fraturas com calo ósseo exuberante nas bases dos metatarsos de ambos os pés (**A**) e na metáfise distal da tíbia. Chama a atenção a orientação perpendicular das fraturas em relação ao maior eixo dos ossos comprometidos, o que é uma característica das fraturas de insuficiência/patológicas. Também identificamos, em **B**, aumento da densidade em torno do traço de fratura.

DIAGNÓSTICO DIFERENCIAL

- No paciente adulto, deve ser considerada a possibilidade de osteoporose involutiva ou de osteoporose secundária de outra natureza. Na criança, afastar osteoporose idiopática juvenil e osteogênese imperfeita.

Recomendações

- Complicações musculoesqueléticas decorrentes do uso de esteroides, entre elas a osteoporose, são muito comuns e devem ser suspeitadas em pacientes fazendo uso contínuo desse medicamento.

■ Osteogênese Imperfeita

INTRODUÇÃO

Generalidades

A osteogênese imperfeita (OI) é uma doença generalizada do tecido conjuntivo, transmitida, na maioria dos casos, de modo autossômico dominante. Ela caracteriza-se por uma alteração da síntese e da estrutura do colágeno tipo I, secundária a mutações nos genes que codificam esse tipo de colágeno. Classicamente, manifesta-se por graus variáveis de osteoporose com aumento da fragilidade óssea, fraturas e deformidades. Além do intenso comprometimento do esqueleto, observam-se também alterações nos tendões, fáscias, ligamentos, pele, dentina, esclera e retina.

Os métodos de imagem desempenham um papel fundamental tanto no diagnóstico pré- e pós-natal como na classificação dos tipos e na avaliação das complicações. O uso dos bifosfonatos no tratamento precoce melhorou muito o prognóstico desses pacientes.

Achados Clínicos

As manifestações clínicas vão depender do grau de redução e da extensão das alterações estruturais do colágeno e caracterizam-se, na maioria dos casos, por nanismo com encurtamento de membros, osteoporose, retardo de maturação esquelética, fraturas sem história de trauma significativo, escleróticas azuladas circundadas por halo branco em torno da córnea, alterações do desenvolvimento dentário, perda de audição pós-puberal e frouxidão ligamentar. A maioria dos autores considera, atualmente, a existência de cinco tipos da doença, com base em critérios de transmissão, história familiar, manifestações clínicas e padrão radiográfico de comprometimento. Alguns pacientes morrem logo após o nascimento, em virtude da acentuada fragilidade óssea; outros atingem a vida adulta com nanismo e marcadas deformidades; enquanto um pequeno grupo se caracteriza somente por osteoporose. O tipo I tende a ter bom prognóstico; o tipo II geralmente é letal; e o tipo V se caracteriza por exuberante formação de calo ósseo, simulando sarcoma osteogênico.

ACHADOS DE IMAGEM

Radiografia Simples (Figs. 12-35 a 12-38)

- Presença de fraturas, geralmente múltiplas, predominando em extremidades, podendo também comprometer costelas, crânio e coluna vertebral. Caracteristicamente, as fraturas se apresentam em estágios diferentes de evolução.
- Osteoporose difusa com corticais afiladas.

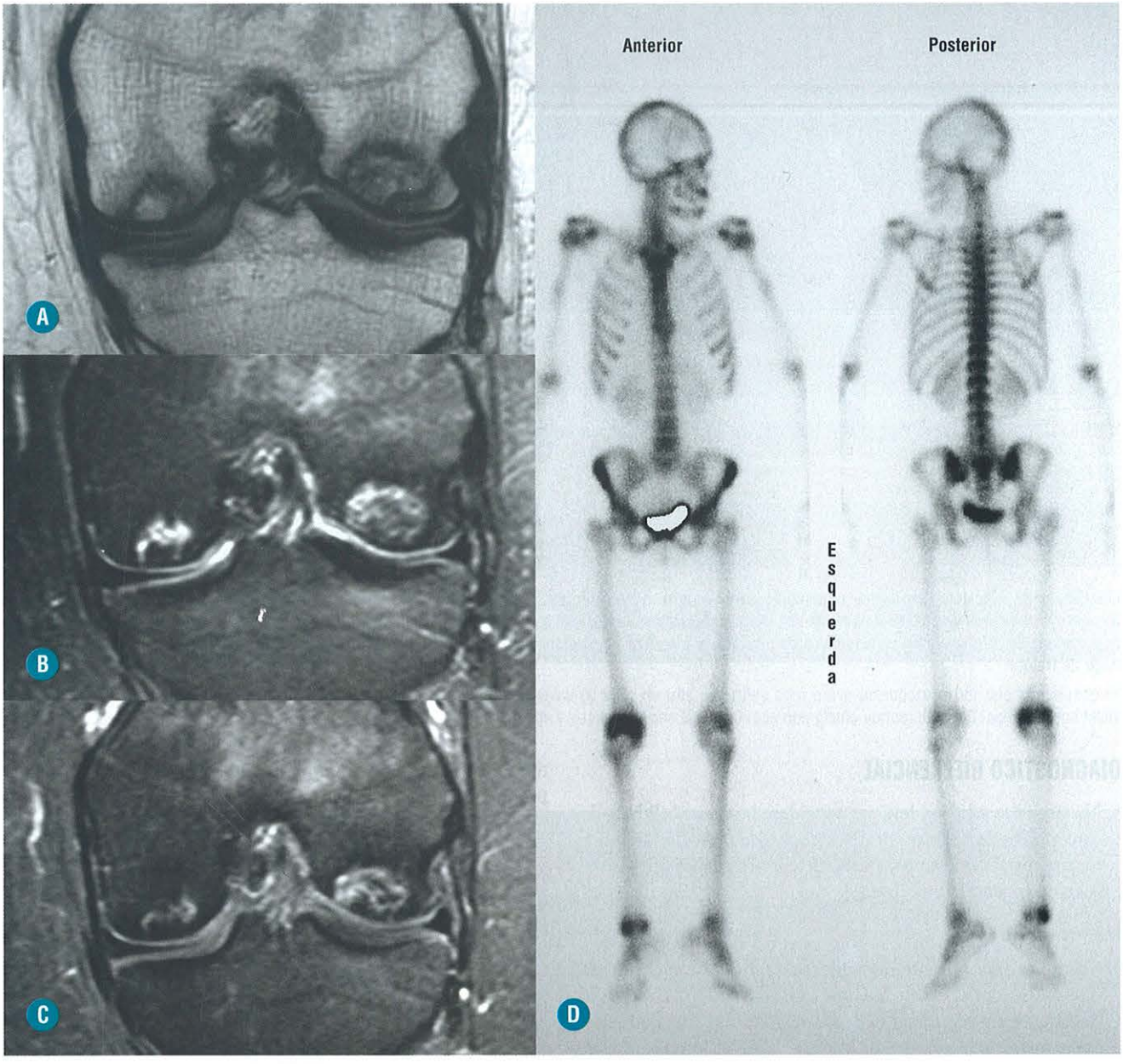

FIGURA 12-33. Paciente com dor no joelho e história de uso continuado de corticoide com RM nas ponderações T1 (**A**), T2 com saturação de gordura (**B**) e T1 com saturação de gordura pós-contraste (**C**) demonstrando focos de osteonecrose em ambos os côndilos femorais. O estadiamento da doença com cintilografia mostra outros focos de provável isquemia no joelho contralateral, tornozelos e cabeças dos úmeros (**D**).

- Deformidades vertebrais tipo "vértebra de peixe", secundárias a fraturas compressivas. Esse aspecto é mais comum em pacientes adultos.
- Deformidades de ossos longos secundárias a fraturas prévias consolidadas.
- Graus variáveis de atrofia muscular de extremidades secundária ao desuso.
- Protrusão acetabular secundária à diminuição de resistência óssea.
- Presença de ossos vormianos.
- Calo osso exuberante, simulando neoplasias.
- Platibasia associada ou não à impressão vertebrobasilar.
- Cifoescoliose.
- O tratamento com bifosfonatos pode levar a linhas paralelas de maior densidade nas metáfises. Esse aspecto pode ocorrer em qualquer outra condição em que se use bifosfonatos no esqueleto imaturo (ver tópico Doenças Iatrogênicas).

Tomografia Computadorizada e Ressonância Magnética (Fig. 12-39)

- O estudo tomográfico está indicado na avaliação da transição craniovertebral, na pesquisa de fraturas ocultas, no estudo das alterações de audição e no pré-operatório das cifoescolioses.
- A ressonância magnética também é usada na avaliação de sintomas neurológicos secundários à invaginação basilar, na



FIGURA 12-34. Paciente com artrite reumatoide em uso prolongado de esteroide, com dor e impotência funcional no braço sem trauma associado. O exame ultrassonográfico (**A** e **B**), em conjunto com os cortes de imagens de RM no plano sagital em ponderação T2 (**C**) e T1 com saturação de gordura pós-contraste (**E**) e no plano coronal ponderado em T1 com saturação de gordura pós-contraste (**D** e **F**) demonstraram rotura completa, com retração distal, do tendão bicipital, com intensa proliferação sinovial em sua bainha, que estava preenchida por material sólido de ecotextura mista que correspondia a hematoma organizado. Observe também sinovite na gleno umeral e erosão na grande tuberosidade secundária à doença de base.

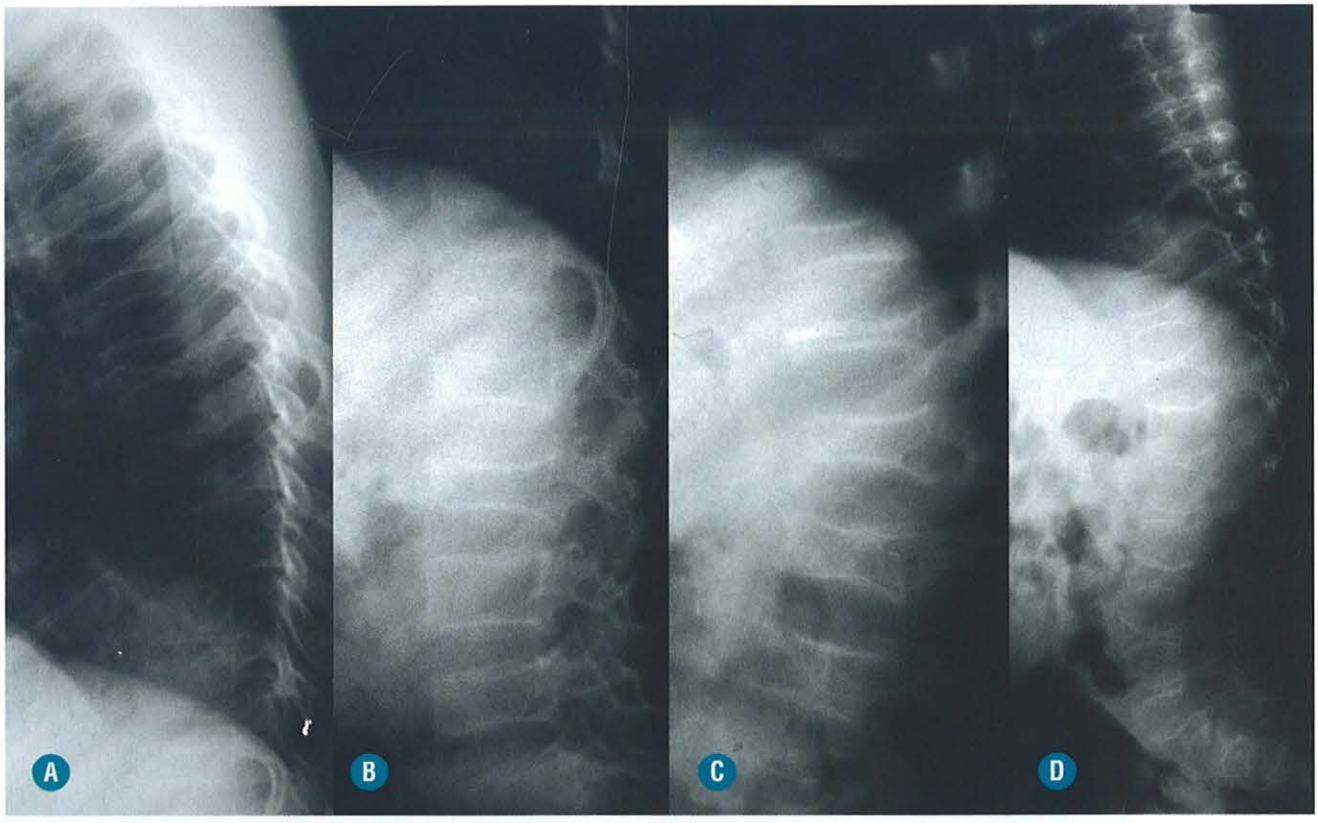

FIGURA 12-35. Radiografias laterais dos segmentos torácico (**A**), lombar (**B**) e toracolombar (**C** e **D**) da coluna vertebral em quatro pacientes portadores de OI. Observe graus diferentes de osteoporose, de diminuição de altura dos corpos vertebrais e de cifose toracolombar.



FIGURA 12-36. Múltiplas fraturas de membros superiores (**A** e **B**) em estágio avançado de consolidação e marcado calo ósseo organizado. Em outro paciente, (**C**) o calo ósseo, além de muito exuberante, é desorganizado, lembrando formação óssea neoplásica. Observe a orientação perpendicular ao maior diâmetro dos ossos dos traços de fratura, associada à osteoporose e atrofia óssea.



FIGURA 12-37. Intensa atrofia óssea e de partes moles das pernas (**A** e **B**) e braços (**C** e **D**) associado à osteoporose difusa grave, encurvamento marcado e múltiplas fraturas transversas dos ossos longos. Os núcleos epifisários visualizados são proporcionalmente aumentados de volume em relação às diáfises ósseas.

detecção de compressão medular, na pesquisa de fraturas ocultas e na diferenciação de fraturas antigas e recentes na coluna vertebral.
- A RM também está indicada na avaliação fetal intraútero dos casos suspeitos.

Ultrassonografia (Fig. 12-40)

- A principal indicação do método é no "*screening*" intraútero de alterações displásicas. Apesar de não específico, alguns achados, como fraturas costais e de extremidades, encurvamento e encurtamento de ossos longos, aumento de ecogenicidade da calota pela diminuição da mineralização, podem sugerir o diagnóstico.

Densitometria

- A densitometria (DEXA) é usada como auxiliar do diagnóstico e para monitorar a resposta terapêutica ao uso de bifosfonatos.
- A presença de deformidades dos ossos longos e coluna, secundárias às fraturas, pode mascarar o resultado do método.

DIAGNÓSTICO DIFERENCIAL

- O principal diagnóstico diferencial é com alterações traumáticas tipo síndrome da criança traumatizada. A presença de fraturas de mãos, porções laterais das clavículas e arcos posteriores de costelas associada a uma transparência óssea relativamente normal favorece o diagnóstico de alteração traumática.
- Nos tumores formadores de osso, geralmente não há deformidades, atrofia e porose óssea associada.

Recomendações

- Considerar a possibilidade de forma menor de OI em pacientes com múltiplas fraturas e osteoporose.
- O estudo radiográfico convencional é fundamental para o diagnóstico, acompanhamento e classificação da doença.

■ Doença de Gaucher

INTRODUÇÃO

Generalidades

Apesar de ser uma patologia incomum na população geral, com prevalência de cerca de 1:50.000 a doença de Gaucher (DG) pode ocorrer em até 1:1.000 dos judeus oriundos da Europa Central (judeus Askenazi) ou em seus descendentes. Os portadores da doença apresentam alterações genéticas com característica autossômica recessiva na síntese de enzimas que atuam no catabolismo dos glicolipídios, com consequente acúmulo e depósito de grande quantidade do glicolipídio cerebrosídio dentro dos macrófagos do sistema reticuloendotelial do baço, medula óssea, fígado, pulmão e sistema nervoso. Chama

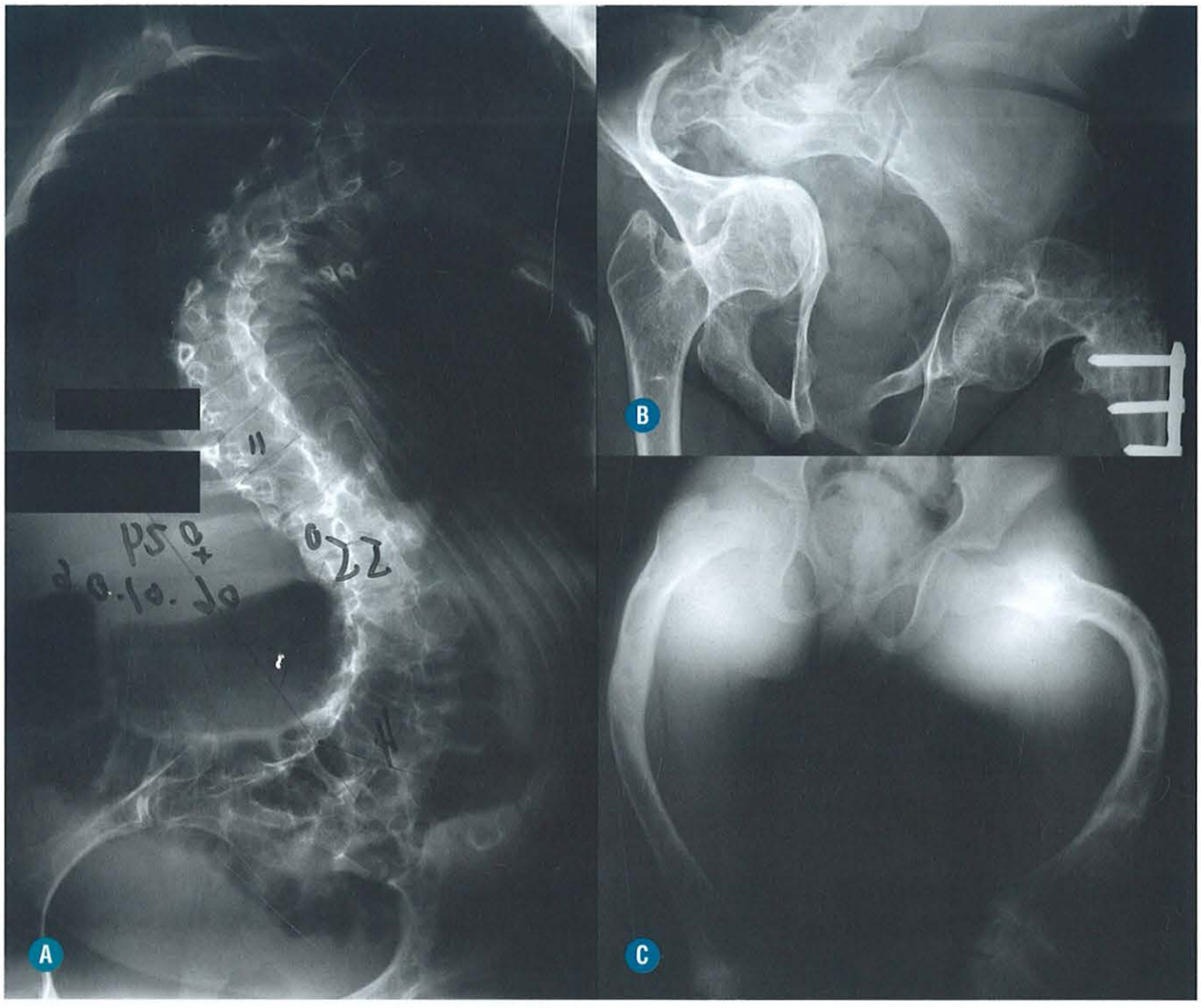

FIGURA 12-38. Na idade adulta, os pacientes de OI costumam apresentar acentuadas deformidades da coluna vertebral (**A**), bacia (**B**) e fêmures (**C**). Nos três casos, podem ser identificados osteoporose e sinais de fraturas prévias.

a atenção a inibição da apoptose nessas células com depósitos patológicos de cerebrosídios (células de Gaucher), levando-as a uma sobrevida anormal e permitindo maior acúmulo nos tecidos comprometidos. Apesar do acometimento da doença ocorrer em múltiplos órgãos, ela é classificada clinicamente em três tipos em função da presença e do grau de comprometimento do sistema nervoso. O tipo 1 ou forma não neuropática do adulto é o mais frequente; o tipo 2 é uma forma neuropática aguda mais comum em lactentes com evolução, na maioria das vezes, fatal; e o tipo 3 é a forma neuropática subaguda ou juvenil. As manifestações ósseas não ocorrem ou não são aparentes em função da sobrevida curta dos pacientes no tipo 2, sendo muito marcadas nos tipos 1 e 3.

Diversos mecanismos são apontados como responsáveis pelas marcadas alterações ósseas da DG, entre eles a diminuição do ritmo de transformação de células progenitoras em osteoblastos; alteração direta do funcionamento de osteoblastos e osteoclastos via citocinas e enzimas lisossomais com consequente distúrbio de modelagem; atrofia de trabéculas ósseas pela pressão exercida pelo acúmulo de glicolipídios na medular e isquemia óssea por obstrução vascular. Os portadores de DG também apresentam uma maior suscetibilidade à infecção óssea, articular e de partes moles, além de maior incidência de fraturas patológicas.

Manifestações Clínicas e Laboratoriais

As manifestações clínicas dependem do tipo da doença, mas nas formas 1 e 3 vão caracterizar-se por: dor óssea, fadiga crônica, hepatoesplenomegalia volumosa, déficit ponderoestatural, anemia, trombocitopenia e leucopenia, hipertensão porta, varizes de esôfago, insuficiência renal, episódios de sangramento com formação de hematomas e fraturas patológicas. A presença de dor óssea aguda pode ocorrer em função de infecção ou fenômenos isquêmicos. As crises isquêmicas agudas são de diferenciação muito difícil com a osteomielite.

O comprometimento do sistema esquelético ocorre na maioria dos pacientes e, geralmente, é um dos que mais apresentam manifestações clínicas.



FIGURA 12-39. A-B, Paciente de 9 anos, do sexo masculino, com forma menos grave de OI. Observe redução de altura sem componente edematoso, caracterizando fraturas antigas de vários corpos vertebrais, associada à fratura por imputação aguda do processo espinhoso de T10 (*seta*). (*Reproduzida, com permissão, de Fernandes JL, Maciel Junior F.* Coluna Vertebral. *Rio de Janeiro: Elsevier; 2011.*)

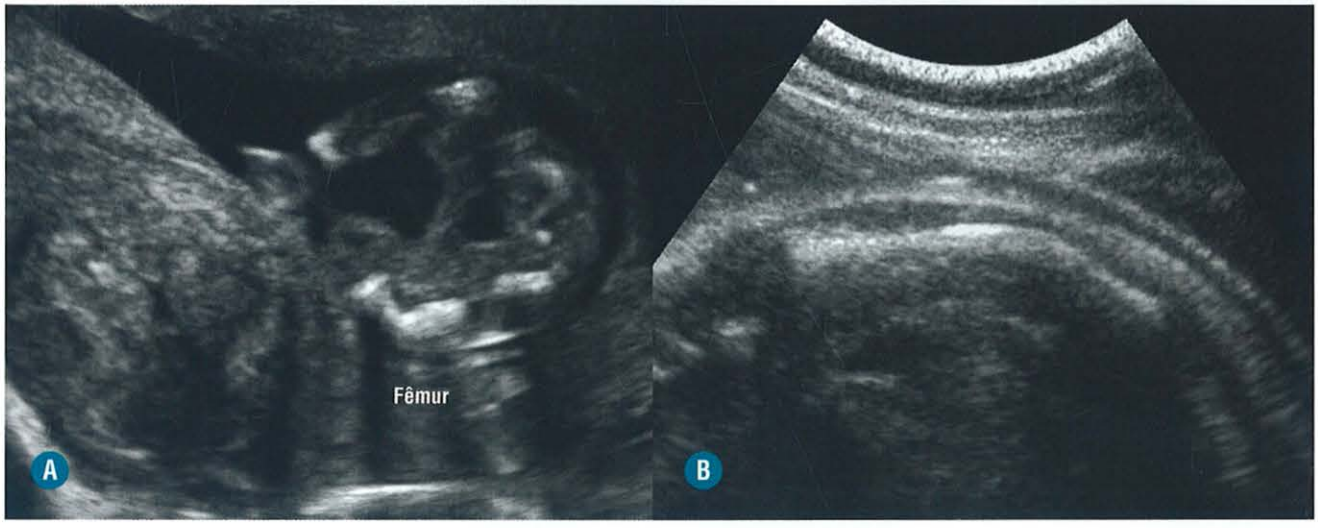

FIGURA 12-40. Diagnóstico pré-natal da osteogênese imperfeita com ultrassonografia: a presença de deformidade dos fêmures levantou a possibilidade de osteogênese imperfeita, posteriormente confirmada em duas gestantes com 12 semanas (**A**) e 34 semanas (**B**) de gestação. (*Cortesia do Dr. Heron Werner, CDPI, Rio de Janeiro-RJ.*)

O diagnóstico laboratorial se baseia na demonstração de células de Gaucher na medula óssea ou nos tecidos hepático e esplênico, além da comprovação da redução da atividade da betaglicosidase nos leucócitos.

O uso atual, na criança, de tratamento de substituição enzimática pode prevenir ou minimizar as manifestações clínicas.

ACHADOS DE IMAGEM

Apesar de o diagnóstico da DG ser basicamente clínico e laboratorial, os métodos de imagem são importantes para confirmar e estadiar o comprometimento ósseo, detectar as diversas complicações e monitorar o efeito da terapêutica. Como a infiltração medular pelas células de Gaucher ocorre precocemente no curso da doença, os métodos de imagem e, particularmente, a RM detectam a "reconversão" de uma medula infiltrada patologicamente por células gordurosas, constituindo um dos critérios de efetividade da terapêutica enzimática.

As manifestações extraósseas são, também, avaliadas por estudos de imagem. Independentemente da técnica de estudo utilizada, os achados de imagem são um reflexo das principais manifestações patológicas.

Radiografia e TC (Fig. 12-41 a 12-43)

- Osteoporose por diminuição de massa óssea e atrofia de trabéculas por pressão do acúmulo de glicolipídios na medular.
- Alteração de modelagem por perda do balanço normal entre os osteoblastos e osteoclastos (frasco de Erlenmeyer).
- Retardo de crescimento.
- Manifestações de isquemia óssea, sejam por necrose avascular epifisária, infartos ósseos, áreas reparativas de esclerose ou periostite.
- Sinais de necrose avascular principalmente em cabeças femorais.
- Aspecto de "osso dentro de osso", traduzindo surtos de atividade do processo e episódios de isquemia.
- Sinais de osteomielite ou artrite séptica.
- Lesões líticas por depósitos de glicolipídios ou por osteomielite.
- Fraturas patológicas por diminuição da resistência óssea.
- O estudo por TC é indicado na avaliação das visceromegalias.

RM (Fig. 12-44)

- Alterações difusas ou localizadas de sinal caracterizadas por baixo sinal em T1 e T2 na medula óssea, iniciando-se no esqueleto periférico e progredindo para o axial. As epífises geralmente não são afetadas pela infiltração de células de Gaucher, persistindo com predomínio de gordura.
- Como nas demais causas de isquemia, a RM é o melhor método para o diagnóstico precoce e estadiamento dos infartos e necrose avascular ósseos da doença de Gaucher.
- A RM identifica o reaparecimento de medula amarela/gordurosa após o tratamento enzimático efetivo.

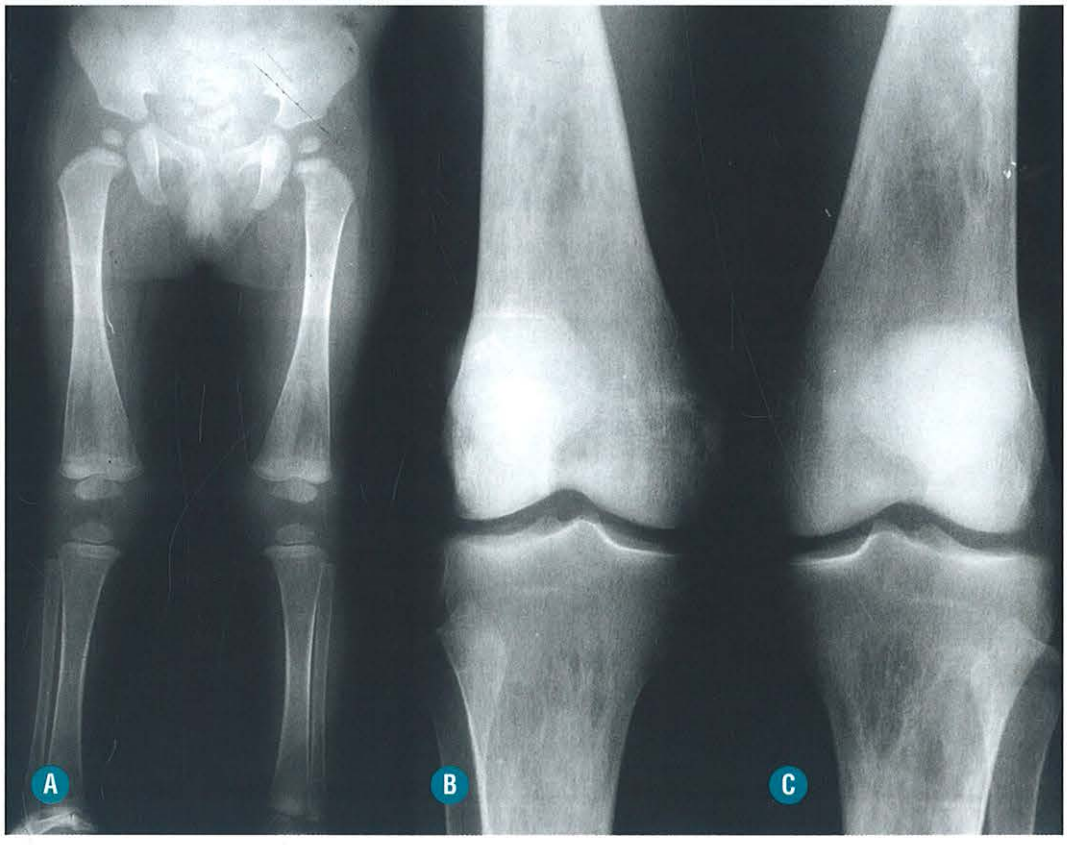

FIGURA 12-41. Radiografias dos membros inferiores de uma criança (**A**) e dos joelhos (**B** e **C**) de um adulto com DG. Enquanto, na criança, as alterações são basicamente de osteoporose com alargamento do canal medular e alteração da modelagem tipo frasco de Erlenmeyer, no paciente adulto, as alterações de modelagem estão associadas a fenômenos isquêmicos medulares com zonas de rarefação óssea de permeio a áreas escleróticas.

- A RM auxilia na diferenciação da isquemia e da infecção óssea.
- Os estudos por ressonância são também usados para avaliação da infiltração de diversas vísceras e do sistema nervoso.

Densitometria

- A densitometria é usada para avaliar o grau de diminuição da densidade óssea e se correlaciona com os marcadores de reabsorção óssea.
- Também está indicada na avaliação do tratamento enzimático.

Ultrassonografia

- Indicada na avaliação do tamanho do fígado e do baço, principalmente após início do tratamento.

Medicina Nuclear

- Diversas técnicas têm sido preconizadas para avaliação da infiltração medular pela doença.
- Os métodos cintilográficos são indicados também para o estudo das hepato e esplenomegalias e comprometimento cerebral.

DIAGNÓSTICO DIFERENCIAL

- Outras doenças mieloproliferativas, como a mielofibrose e mieloma múltiplo, que podem levar à atrofia medular e cortical.
- A deformidade em frasco de Erlenmeyer, apesar de muito característica da DG, pode também ser encontrada em outras condições como a osteopetrose, em que existe uma diminuição da reabsorção osteoclástica do osso primitivo.

Recomendações

- A RM é o melhor método para avaliação da extensão do comprometimento sistêmico da DG, no estadiamento da infiltração medular e isquemia óssea e na diferenciação dos infartos e infecção.
- Considerar o diagnóstico de DG na presença de hepatoesplenomegalia, sangramentos e dor óssea.

■ Escorbuto

INTRODUÇÃO

Generalidades

Escorbuto é a condição metabólica ocasionada pela deficiência crônica de ingesta da vitamina C, já que os humanos, juntamente com outros primatas, são incapazes de sintetizá-la. As principais fontes dessa vitamina são as frutas e vegetais frescos, mas, atualmente, vários alimentos semi-industrializados já contêm pequenas quantidades da mesma. Além do efeito antioxidante, protegendo os tecidos da ação de radicais livres, a vitamina C influencia na síntese do colágeno e estimula a ati-

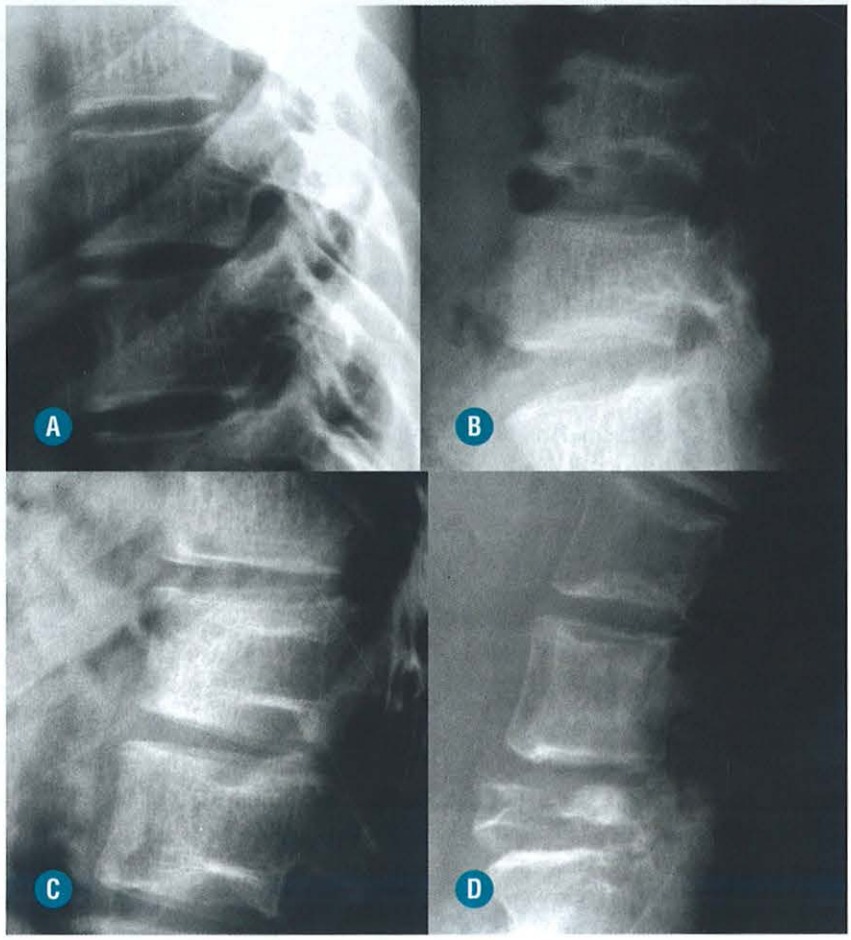

FIGURA 12-42. Radiografias segmentares no plano lateral de colunas vertebrais acometidas pela DG mostrando a osteoporose com trabéculas longitudinais hipertrofiadas (**A** e **B**), colapso parcial de corpos vertebrais (**B** e **D**) e aspecto de osso dentro de osso (**C** e **D**).

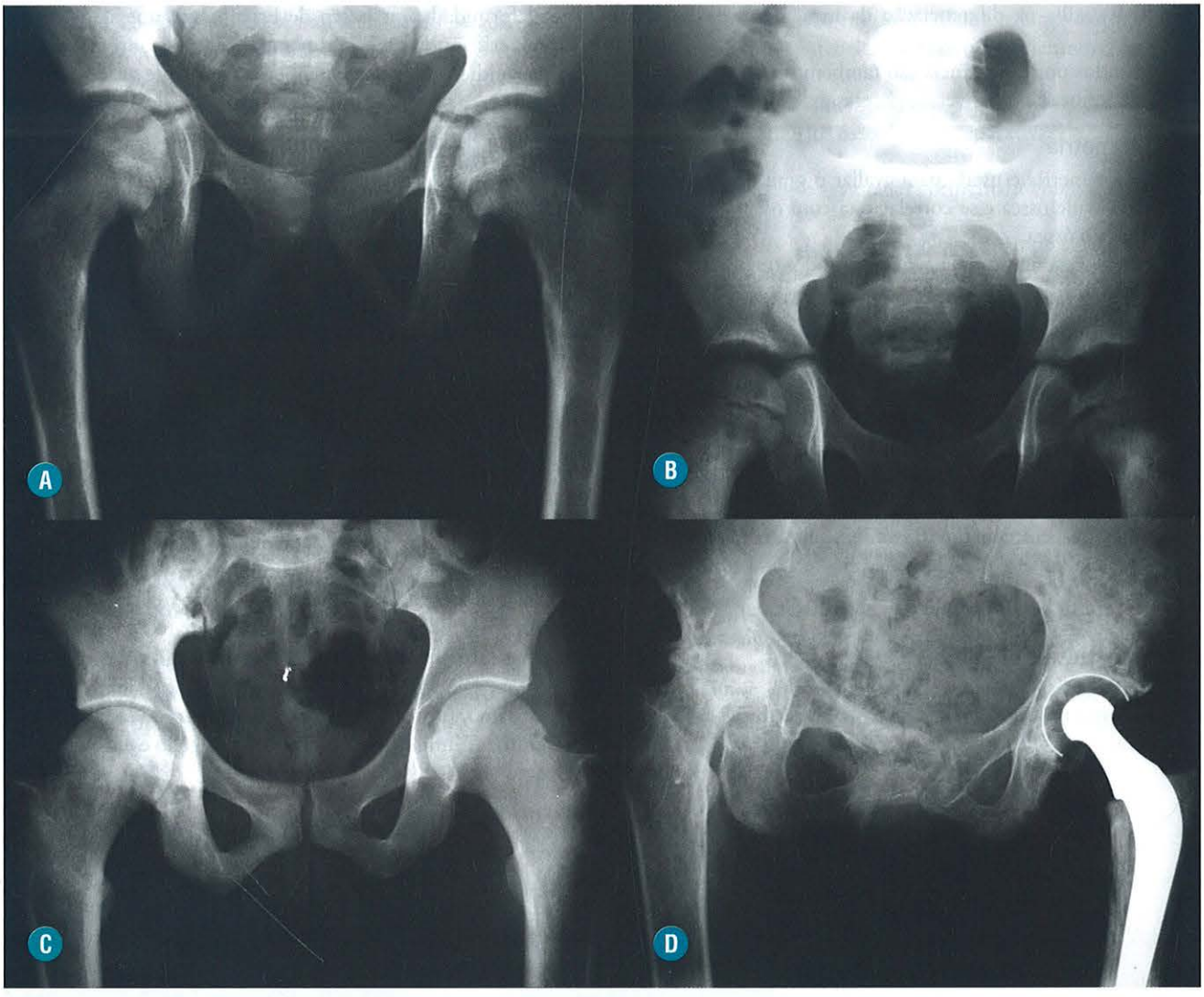

FIGURA 12-43. Manifestações radiográficas tardias da isquemia óssea de quatro portadores da DG com idades diferentes: aumento relativo de densidade sem alteração da forma das cabeças femorais (**A**); esclerose e redução volumétrica da cabeça femoral esquerda com engrossamento do colo correspondente (**B**); esclerose e perda parcial de convexidade de ambas as cabeças femorais, principalmente à direita (**C**); sequela avançada de necrose com acentuada degeneração à direita e prótese total do quadril esquerdo (**D**). Observe ainda osteoporose nos casos **A**, **B** e **D**, esplenomegalia em **B** e sequela de artrite séptica de sacroilíaca direita em **C**.

vidade da fosfatase alcalina, um marcador da formação osteoblástica. A sua deficiência leva a alterações em todos os tecidos que apresentam grande quantidade de colágeno como a pele, cartilagem, osteoide, vasos sanguíneos e dentina. Como as alterações patológicas nos diversos tecidos guardam relação com a velocidade de crescimento deles, as lesões ósseas são mais observadas nas crianças em fase de crescimento acelerado. Essas lesões ocorrem principalmente na zona de crescimento do osso em torno das linhas de fise e na região altamente vascularizada da junção periosteocortical.

No passado, foi uma condição relativamente comum e com alto índice de mortalidade, mas atualmente é restrita a regiões/países com baixos índices de desenvolvimento e a alguns grupos específicos de pacientes, como crianças e idosos com dietas inadequadas, síndromes disabsortivas, paralisia cerebral, anorexia nervosa e refugiados em campos de confinamento.

Achados Clínicos

A hemorragia é um achado constante da doença, podendo ocorrer em qualquer órgão, sendo mais comum no nível de pele, gengiva, folículos pilosos e nas regiões subperiosteais.

As alterações musculoesqueléticas são encontradas em mais de três quartos dos pacientes.

A dosagem de vitamina C confirma o diagnóstico, mas a grande dificuldade diagnóstica está relacionada com a falta de vivência do clínico, pediatra e radiologista com essa doença.

ACHADOS DE IMAGEM (Figs. 12-45 e 12-46)

Como a patologia é muito menos frequente agora do que foi no passado, a experiência com imagem do escorbuto está baseada principalmente na radiologia convencional.

- A deficiência de formação de osteoide vai manifestar-se por osteoporose difusa e retardo de desenvolvimento ósseo.



FIGURA 12-44. Estudo por RM da coluna lombar no plano sagital e ponderação T1 (**A**) e dos joelhos no plano coronal também em ponderação T1 (**B**) em portador de DG: presença de bandas escleróticas verticais e horizontais, com aspecto de osso dentro do osso na coluna e infartos medulares na região metadiafisária distal dos fêmures caracterizados por áreas geográficas com esclerose periférica e deformidade em frasco de Erlenmeyer. (*Reproduzida, com permissão, de Fernandes JL, Maciel Junior F.* Coluna Vertebral. *Rio de Janeiro: Elsevier; 2011.*)



FIGURA 12-45. Radiografias em perfil do joelho de duas crianças (**A** e **B**) mostrando grave osteoporose com o osso subcondral das epífises apresentando densidade relativamente mais alta em torno dos moldes cartilaginosos (sinal de Wimberger). Em **B**, observa-se também fratura metafisária com extenso hematoma subperiosteal parcialmente calcificado.

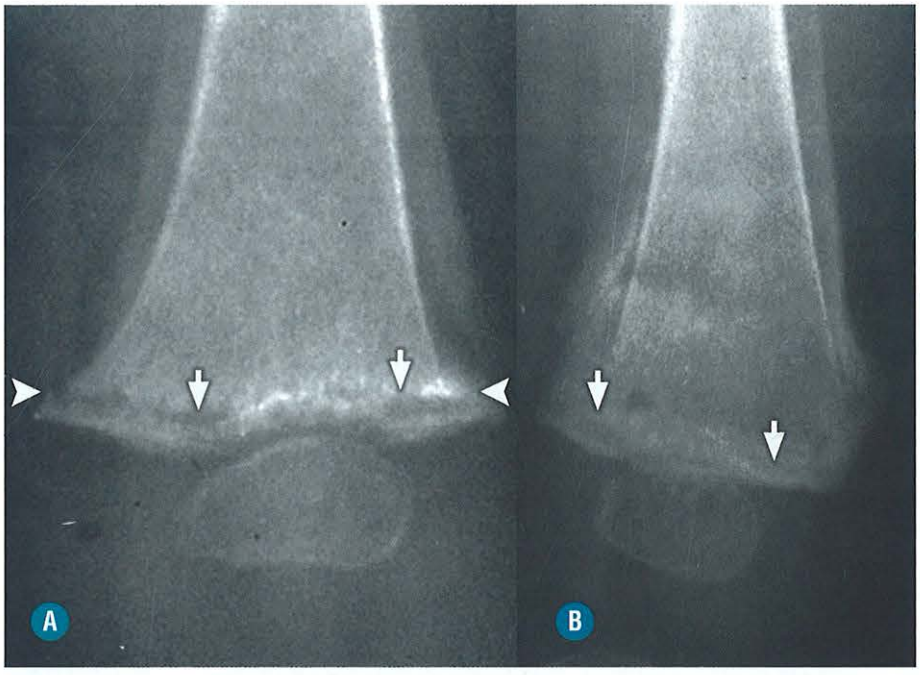

FIGURA 12-46. Dois pacientes osteoporóticos secundariamente a escorbuto (**A** e **B**): as radiografias dos fêmures distais mostram, além do aumento de transparência óssea e dos hematomas subperiosteais, faixas de radiotransparência paralelas às linhas de fise (*setas*) e excrescências/espículas ósseas nas metáfises (*pontas de seta*).

- O distúrbio de crescimento longitudinal no complexo metáfise-fise-epífise ocasiona diminuição da formação de osso endocondral e redução do número de células cartilaginosas proliferativas da placa de crescimento, com consequente formação de linhas de radiotransparência e de esclerose, dispostas paralelamente no sentido da metáfise para a epífise dos ossos longos.
- Também se descrevem formações de densas excrescências/espículas ósseas nas metáfises dos ossos longos que correspondem ao prolongamento das linhas de calcificação provisional, infrações subepifisárias e presença de halos de densidade relativamente mais alta circundando os moldes cartilaginosos acentuadamente osteoporóticos (sinal de *Wimberger*).
- Graus diversos de elevação periosteal com calcificação/ossificação, secundária à hemorragia entre a cortical e o periósteo.
- Fraturas e deslocamentos epifisários podem também ser identificados.
- As hemorragias subperiosteais menores são mais bem identificadas com estudo tomográfico e por ressonância.

DIAGNÓSTICO DIFERENCIAL (Fig. 12-47)

- O principal diagnóstico diferencial das alterações ósseas metáfise-epifisárias do escorbuto é com a síndrome da criança traumatizada. Esses pacientes não costumam apresentar quadros de hemorragias difusas em múltiplos órgãos e diminuição difusa da densidade óssea.
- Crianças de baixa idade com diáteses hemorrágicas podem também apresentar hemorragia subperiosteal.

Recomendações

- Pensar na possibilidade de escorbuto em crianças em má condição nutricional com quadros hemorrágicos subperiosteais.
- A resolução das alterações após tratamento por vitamina C é muito rápida e serve como comprovação diagnóstica na ausência de dosagem da mesma.

DOENÇAS QUE SE MANIFESTAM BASICAMENTE POR OSTEOMALACIA

O termo osteomalacia ou osso amolecido traduz a condição patológica caracterizada por mineralização deficiente ou inadequada da matriz orgânica do osso (osteoide) e quando ocorre no esqueleto imaturo é conhecida como raquitismo. Na maioria dos casos, está relacionada com alterações do metabolismo da vitamina D e/ou do cálcio e do fósforo, mas alguns pacientes podem apresentar as manifestações radiológicas da doença sem anormalidades primárias desses metabólitos. A osteomalacia pode, também, ser dividida em primária e secundária.

As manifestações clínicas e os achados de imagem na osteomalacia são muito mais acentuados no esqueleto imaturo do que no paciente adulto.

■ Osteomalacia da Criança – Raquitismo

INTRODUÇÃO

Generalidades

Os distúrbios metabólicos relacionados com a vitamina D e com os íons de cálcio e fósforo no esqueleto da criança se fazem principalmente nas zonas de crescimento longitudinal ativas, ou seja, no complexo da linha de fise, e se caracterizam por redução do depósito de cálcio e fósforo na rede de colágeno, formadora da matriz óssea. A deficiência de calcificação da matriz leva a retardo de desenvolvimento, desorganização das células cartilaginosas da zona de maturação e proliferação de osteoide pobremente mineralizado nas metáfises.

As alterações raquíticas da criança são mais exuberantes nas regiões onde o crescimento longitudinal se faz com maior intensidade: junções costocondrais, fêmur distal, úmero proximal, tíbia proximal e distal e extremidades distais do rádio e ulna.

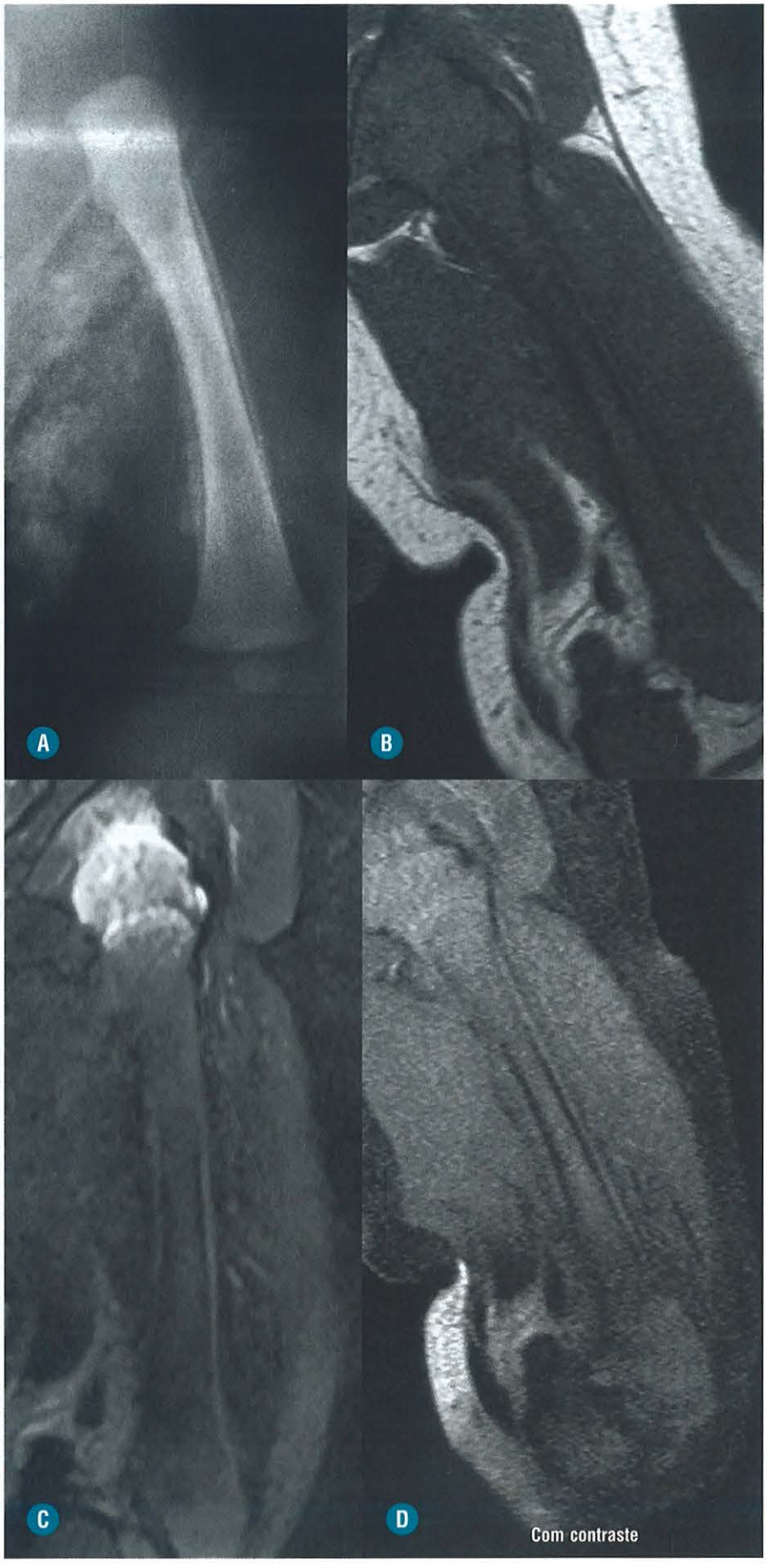

FIGURA 12-47. Extensa elevação periosteal secundária à hemorragia subperiosteal relacionada com distúrbio de coagulação sem outras alterações de escorbuto: radiografia simples (**A**) e estudo por RM nas ponderações T1 (**B**), T2 com saturação de gordura (**C**) e T1 com saturação de gordura pós-contraste (**D**). (*Cortesia da Dra. Cristiane Possobom, do Hospital Roberto Santos, Salvador-BA.*)

Apesar de relativamente frequente até a segunda metade do século XX, o raquitismo nutricional praticamente não é mais observado no Brasil, a não ser em locais com índices muito baixos de desenvolvimento social. As manifestações raquíticas do esqueleto atualmente são mais frequentes em crianças com atresia de vias biliares, síndromes disabsortivas, insuficiência renal crônica, uso de anticonvulsivantes, prematuridade, alterações genéticas tipo raquitismo resistente à vitamina D e raquitismo hipofosfatêmico.

Achados Clínicos e Laboratoriais

Além das manifestações da patologia de base, as crianças podem apresentar retardo de desenvolvimento motor, irritabilidade secundária às dores ósseas, aumento volumétrico dos punhos e tornozelos, deformidades ósseas, rosário raquítico, amolecimento ósseo da calota craniana, retardo de erupção de dentes e escoliose. As dosagens bioquímicas revelam hipofosfatemia com cálcio nos limites inferiores da normalidade e elevação da fosfatase alcalina.

Achados Histológicos

No raquitismo, é observada uma desorganização da placa de crescimento e da metáfise óssea subjacente. Como as zonas de repouso e proliferativa da placa não são significativamente afetadas pela doença e as zonas de maturação e de calcificação provisional apresentam aumento desorganizado do número de células e perda do arranjo colunar normal, o resultado é o alargamento no comprimento e o aumento da espessura da placa de crescimento. Alteração semelhante pode ocorrer também no crescimento aposicional do osso, explicando a reação periosteal frequentemente observada.

ACHADOS DE IMAGEM

O grau de comprometimento ósseo vai depender da intensidade da alteração metabólica e da idade de aparecimento da doença. Se a doença ocorrer em fases que corresponderiam a um período de aceleração do crescimento ósseo, as alterações vão ser muito mais marcadas; e, nas crianças que já assumem a posição ortostática, as deformidades dos membros inferiores e da coluna vertebral serão mais acentuadas.

Como nas demais doenças metabólicas ósseas, a radiologia convencional é o método de imagem com melhor relação custo/benefício para o diagnóstico e o acompanhamento dos casos de raquitismo, sendo as demais técnicas (US, TC, RM e cintilografia) geralmente usadas na pesquisa da patologia básica das formas secundárias.

Radiografia Convencional (Figs. 12-48 a 12-51)

- Nas crianças, as alterações de imagem são mais características por afetar a mineralização e o crescimento ósseo. Os achados radiológicos clássicos são o aumento da transparência óssea, com perda de definição entre a cortical e a esponjosa, alargamento das linhas de fise, deformidade em taça das metáfises, retardo da maturação óssea, deformidades esqueléticas difusas e descolamentos epifisários.
- O sinal mais precoce do raquitismo em lactentes é o craniotabes, que corresponde a um defeito de ossificação com amolecimento do osso occipital e porção posterior dos ossos parietais.
- No tórax, existe um aumento palpável e visível das junções condrocostais, levando a um abaulamento das extremidades costais (rosário raquítico). A deformidade tipo *pectus carinatum* pode ocorrer.
- Nos membros, o aumento das extremidades dos ossos pode ser doloroso à palpação. As extremidades podem sofrer arqueamento, mais pronunciado nos membros inferiores do que nos superiores, condicionado pela gravidade e por tração muscular nos ossos amolecidos. Nos casos graves, isso resulta em redução da altura – nanismo raquítico.
- O mesmo mecanismo explica também a presença de deformidades tipo escoliose da coluna vertebral.
- As alterações são mais pronunciadas nas regiões de crescimento ativo. A zona de calcificação provisória da metáfise desaparece, e essa região assume aspecto grosseiro, irregular, "desfiado", e as metáfises tornam-se côncavas e em forma de taças – achados típicos do raquitismo.
- Algumas vezes, a desmineralização é tão intensa que os núcleos epifisários são de difícil diferenciação radiográfica com as partes moles adjacentes.
- As fraturas em galho verde podem ocorrer com maior prevalência nas crianças do que em lactentes. A presença de pseudofraturas (zonas de Looser) não é tão frequente como na osteomalacia do adulto.
- As reações periosteais são comuns na fase ativa da doença.
- O controle pós-tratamento mostra o aparecimento de faixas transversais radiodensas nas regiões metafisárias por recalcificação da zona de calcificação provisória.
- As deformidades ósseas que ocorrem durante a fase ativa da doença podem persistir depois da cura.
- O estudo tomográfico em criança para avaliação de alterações metabólicas ósseas deve ser evitado em função da quantidade de radiação inerente ao método.

DIAGNÓSTICO DIFERENCIAL (Fig. 12-52)

Existem algumas formas de raquitismo que apresentam quadro clínico e radiológico da doença, mas que não respondem às doses habituais de vitamina D, sendo conhecidas como raquitismos dependentes ou resistentes/refratários à vitamina D. Os dois principais grupos são:

- Raquitismo dependente à vitamina D: é uma condição genética transmitida de modo recessivo com dois subtipos. O tipo I é clinicamente e radiologicamente semelhante ao raquitismo por deficiência de vitamina D, porém de aparecimento mais precoce até o primeiro ano de vida. Ele está relacionado com a deficiência na ativação de precursores da vitamina D nos rins. No tipo II, existe uma resistência dos tecidos à ação da forma ativa da vitamina D, as alterações esqueléticas são geralmente mais intensas e a associação com alopecia, uma constante.
- Raquitismo hipofosfatêmico: nesta condição, o distúrbio metabólico está ligado à deficiência do fosfato e não da vitamina D. São descritas várias formas, sendo a mais comum a que apresenta transmissão dominante ligada ao cromossomo X. A doença manifesta-se nos dois primeiros anos de vida secundariamente a um distúrbio tubular renal que impede a reabsorção normal dos fosfatos. Além das alterações de transparência e irregularidade/alargamento da linha de fise na criança, os portadores apresentam encurtamento e encur-

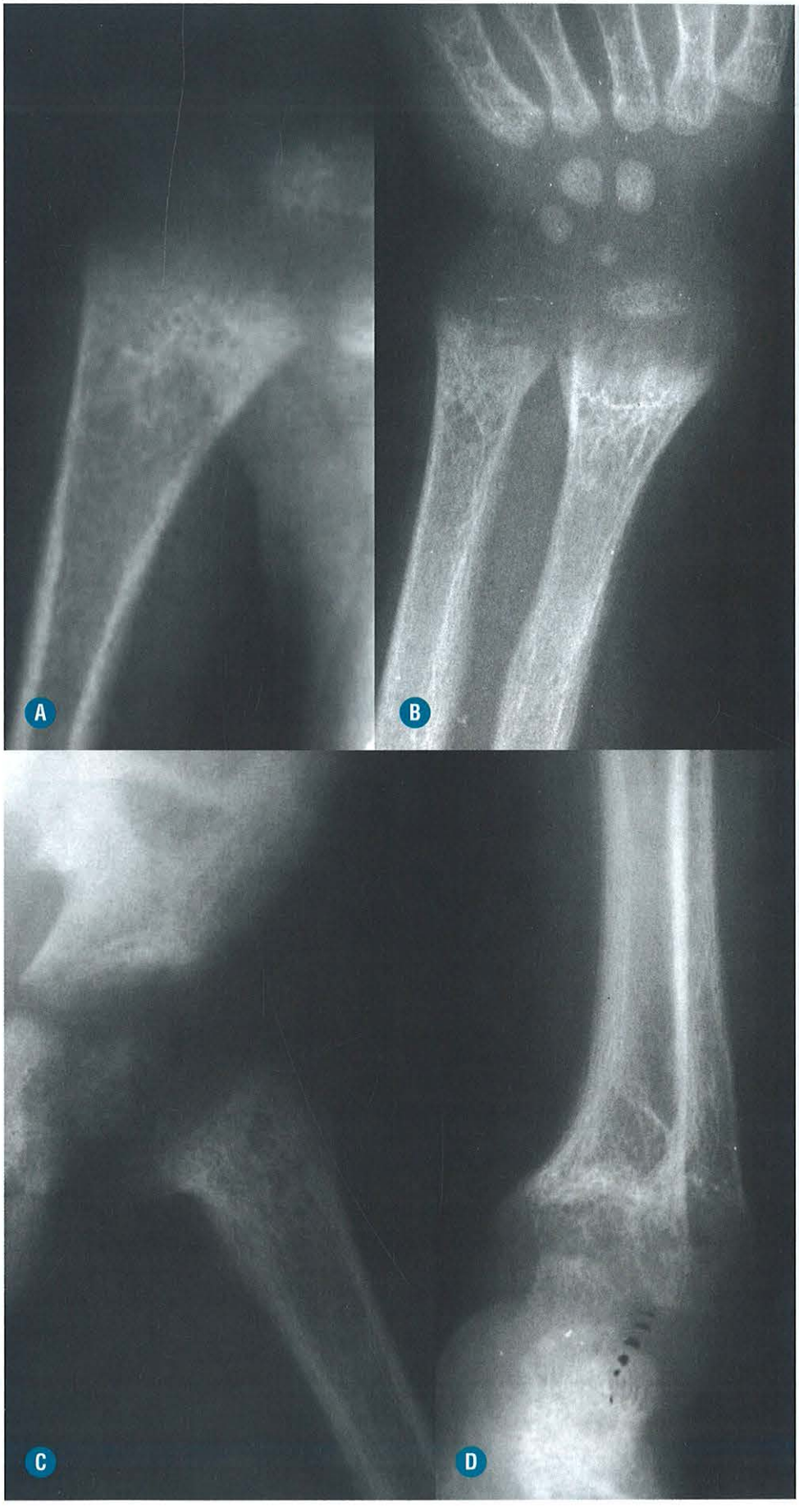

FIGURA 12-48. Radiografias localizadas de áreas de crescimento longitudinal ativo (**A**, **B**, **C** e **D**) mostrando retardo de maturação esquelética, aumento da transparência óssea com perda de definição entre a cortical e a esponjosa, alargamento das linhas de fise, aspecto grosseiro, irregular, "desfiado" das metáfises que se apresentam côncavas e em forma de taças. Em **D**, já se observa encurvamento da tíbia distal.

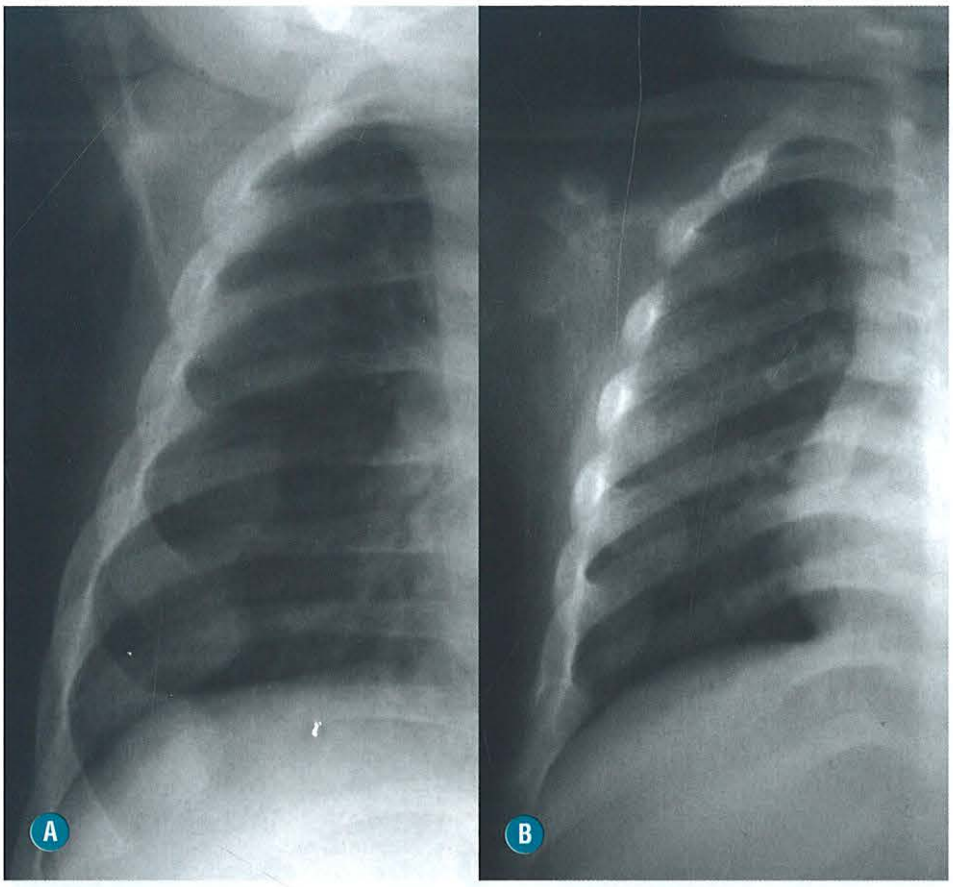

FIGURA 12-49. Radiografias de tórax de duas crianças (**A** e **B**) com alargamento das porções anteriores das costelas (rosário raquítico), que é equivalente ao alargamento metafisário dos ossos longos. Em **B**, observam-se, associadas, alterações de raquitismo no ombro direito, incluído no campo de estudo.

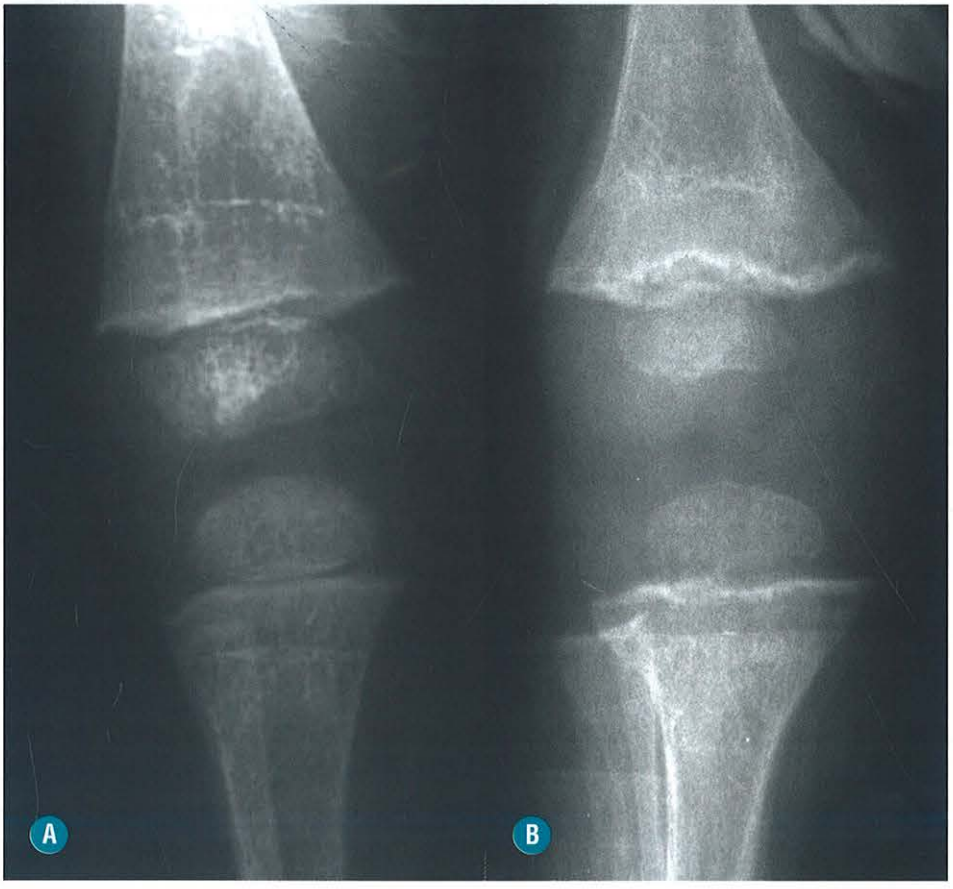

FIGURA 12-50. Predomínio do aumento de transparência e da perda de definição entre a cortical e a esponjosa sobre as alterações do complexo da fise em dois pacientes portadores de raquitismo. Radiografias frontais de joelho (**A** e **B**).



FIGURA 12-51. Estudo radiológico do joelho (**A**) e antebraço (**B**) mostrando, além das alterações de transparência, deformidades e reação periosteal. Ambos os pacientes estavam em tratamento com vitamina D.

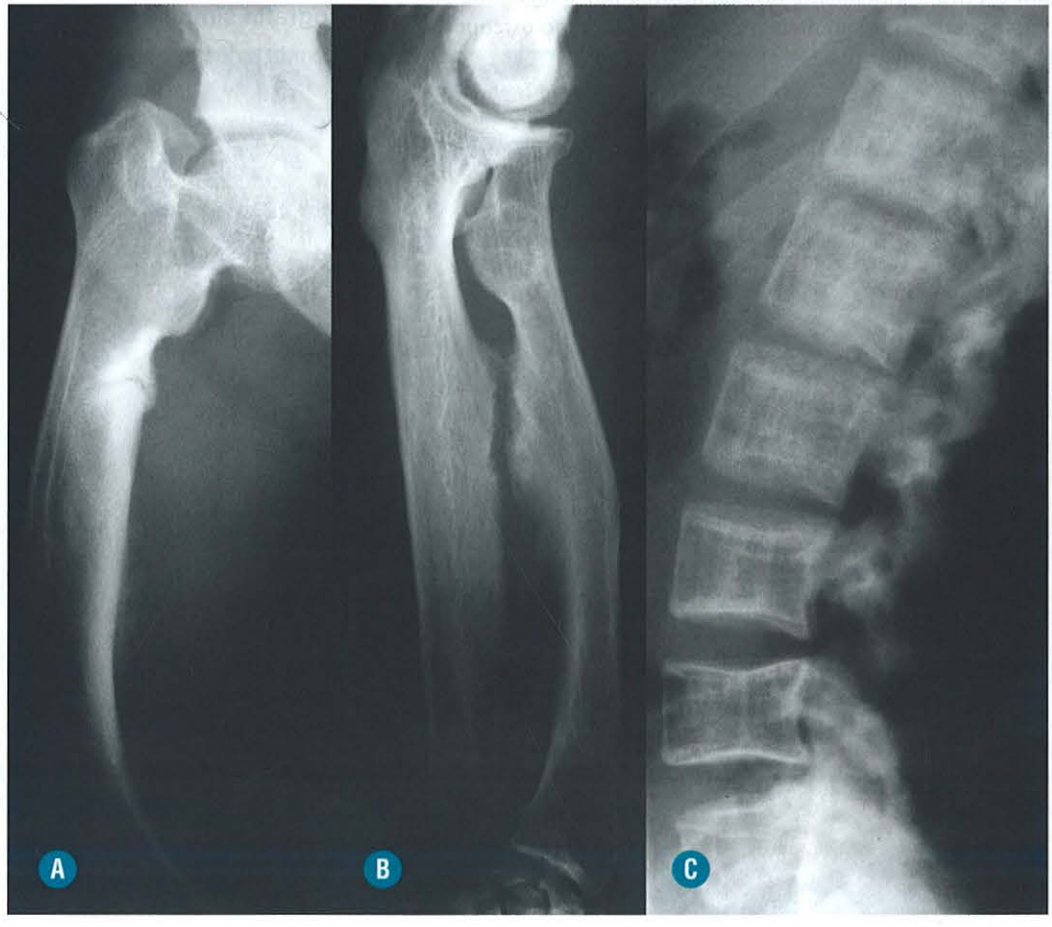

FIGURA 12-52. Radiografias de fêmur (**A**), ossos do antebraço (**B**) e perfil da coluna lombar de paciente adulto com raquitismo hipofosfatêmico (**C**). Além da perda de diferenciação entre a cortical e a medula óssea, observa-se engrossamento e encurvamentos ósseos, zona de Looser na cortical medial do fêmur, ossificação heterotópica na membrana interóssea do antebraço e aumento de densidade, principalmente dos corpos vertebrais.

vamento dos membros. À medida que o crescimento longitudinal do esqueleto progride, as corticais ósseas engrossam e, no adulto, a densidade óssea é aumentada. A presença de exuberantes ossificações heterotópicas ao nível das inserções musculares associada a zonas de Looser (ver osteomalacia adiante) é típica da doença. A neoformação óssea na coluna vertebral pode simular espondilite anquilosante.

Recomendações

- O raquitismo é o nome dado à osteomalacia do esqueleto imaturo.
- As alterações raquíticas devem ser pesquisadas nas regiões de crescimento ativo: junções costocondrais, fêmur distal, úmero proximal, tíbia proximal e distal e extremidades distais do rádio e da ulna.
- Como o raquitismo nutricional é incomum, devem-se pesquisar causas secundárias quando esse diagnóstico é suspeitado.

■ Osteomalacia

INTRODUÇÃO

Apesar de representar o mesmo processo fisiopatológico que ocorre no raquitismo, a mineralização deficiente da matriz proteica do osso trabecular e cortical da osteomalacia se faz durante a remodelação óssea em um esqueleto já formado, o que pressupõe a presença de osso normal associado a um novo osso com matriz osteoide pouco mineralizada. Esse fato explica a dificuldade do diagnóstico por imagem da osteomalacia que, frequentemente, é rotulada como osteoporose ou osteopenia.

A presença de faixas radiotransparentes perpendiculares ao maior diâmetro do osso correspondendo a zonas de osteoide não calcificado, conhecidas como pseudofraturas ou zonas de Looser, são patognomônicas da osteomalacia.

As causas da osteomalacia são múltiplas e podem estar relacionadas com ausência de exposição à luz solar, deficiência de ingestão ou de absorção no tubo digestivo dos precursores de vitamina D, alteração do metabolismo da vitamina D no nível do fígado ou do rim, diminuição da deposição de cálcio no osso, induzidas por tumores ou relacionadas com a uso de medicamentos.

Achados Clínicos e Laboratoriais

As manifestações clínicas estão geralmente relacionadas com a doença de base, mas a dor óssea localizada na coluna lombar e membros inferiores, associada à fraqueza muscular, história de fraturas sem traumas significativos e deformidades tipo protrusão acetabular, pode ocorrer. A investigação laboratorial pode apontar a causa secundária da osteomalacia, a exemplo de disfunção renal, taxas séricas anormais de fosfato e cálcio, baixos níveis dos precursores da vitamina D e disfunção hepática.

Achados Histológicos

Nos casos suspeitos, a biópsia é feita geralmente na crista ilíaca após o uso prévio de tetraciclina, já que esse antibiótico é um marcador indireto do crescimento ósseo por meio do depósito na junção entre o osso mineralizado e o osteoide, permitindo estimar a taxa de crescimento ósseo. Nos casos de osteomalacia, observamos uma maior espessura e maior extensão do osteoide não mineralizado, com diminuição das áreas de remodelagem óssea, redução do osso trabecular e diminuição da distância entre as bandas de tetraciclina.

ACHADOS DE IMAGEM

Radiografia simples (Fig. 12-53 a 12-56)

- O estudo radiográfico pode ser negativo, mesmo na presença de biópsia óssea característica de osteomalacia.
- As pseudofraturas, fraturas de Milkman ou zonas de Looser são o sinal mais característico por imagem da osteomalacia. Correspondem a faixas de osteoides não mineralizados com orientação perpendicular às corticais ósseas e geralmente bilaterais e simétricos. As faixas radiotransparentes com



FIGURA 12-53. Radiografia de bacia mostrando zonas de Looser na região subtrocantérica direita e colo de fêmur esquerdo. Observe também perda de definição corticomedular. Paciente com osteomalacia secundária à síndrome disabsortiva.

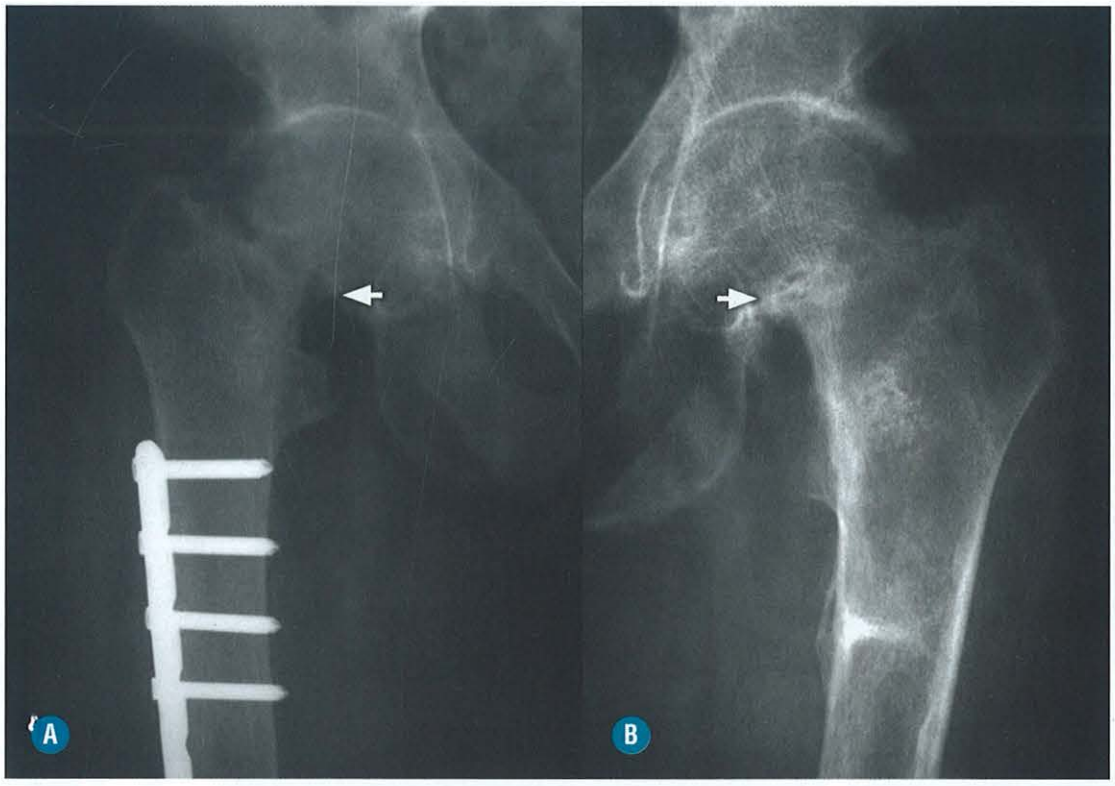

FIGURA 12-54. A-B, Alterações interpretadas inicialmente como fraturas secundárias à osteoporose grave. A presença de perda de definição entre a cortical e a medular associada e a existência de zonas de Looser (*setas*) definem a doença metabólica como osteomalacia. Também se identifica protrusão acetabular mais evidente à direita.



FIGURA 12-55. Múltiplas zonas de Looser em base de metacarpianos (**A**) e fíbula proximal (**B**) associada à alteração de transparência óssea e perda de definição entre a cortical e a medula óssea.

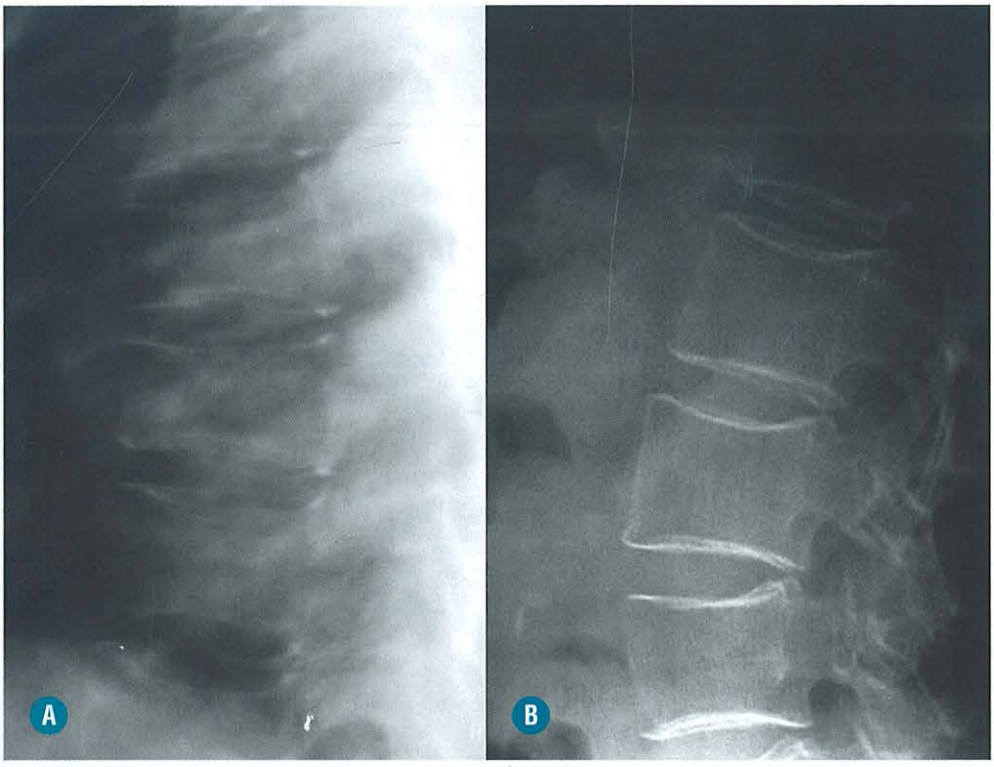

FIGURA 12-56. Avaliação comparativa das manifestações radiológicas da osteomalacia (**A**) e da osteoporose (**B**) na coluna vertebral. Na osteomalacia, as corticais são maldefinidas e há perda de diferenciação entre a cortical e a medular. Na osteoporose, a cortical é bem definida e existe boa diferenciação com a esponjosa. Em ambas as condições, observa-se aumento da transparência óssea.

discreta esclerose periférica observada radiologicamente, geralmente, só comprometem uma das duas corticais ósseas e, apesar de poderem ser identificadas em qualquer osso, são mais frequentes na face medial dos colos femorais, púbis, bordos laterais das escápulas e costelas.

- Ao contrário da osteoporose, em que o comprometimento maior do osso esponjoso aumenta o gradiente de densidade radiológica entre a cortical e a esponjosa, na osteomalacia, o distúrbio de mineralização compromete de modo semelhante os dois componentes ósseos, com consequente diminuição do respectivo gradiente de densidade e aumento difuso da transparência óssea, com perda de definição entre a cortical e a esponjosa.
- Observa-se também diminuição do número de trabéculas ósseas, com as remanescentes apresentando um aspecto grosseiro.
- A diminuição da resistência óssea pode levar a colapsos vertebrais e deformidades incluindo protrusão acetabular e um aspecto triangular da pelve.
- Fraturas patológicas podem ser observadas no esqueleto axial e periférico.

TC, RM, Cintilografia e Densitometria
(Figs. 12-57 e 12-58)

- O estudo tomográfico permite uma melhor diferenciação da estrutura trabecular do osso e na avaliação de zonas de Looser não identificadas na radiografia convencional.
- A RM pode ser útil na identificação dos colapsos vertebrais e na pesquisa de zonas de Looser.
- A cintilografia detecta precocemente as zonas de Looser.
- O estudo densitométrico não permite a diferenciação entre a osteoporose e a osteomalacia.

DIAGNÓSTICO DIFERENCIAL

- O principal diagnóstico diferencial é com a osteoporose involutiva.
- As fraturas de insuficiência que ocorrem no osso osteoporótico como o sacro, o calcâneo e os ramos pubianos e que podem ser confundidas com zonas de Looser, geralmente são acompanhadas de calo ósseo exuberante.
- Fraturas de insuficiência da doença de Paget tendem a ocorrer na convexidade/face externa dos ossos longos, enquanto as pseudofraturas da osteomalacia comprometem geralmente a cortical medial deles.
- Pacientes em uso crônico de alendronatos para tratamento principalmente da osteoporose involutiva podem desenvolver fraturas nas corticais laterais das regiões subtrocantéricas dos fêmures que não devem ser confundidas com zonas de Looser.
- Alguns tumores benignos e malignos, tanto ósseos ou de partes moles podem secretar fatores humorais que aumentam a excreção renal de fosfatos e diminuem a síntese da vitamina D, levando a um quadro de raquitismo ou osteomalacia conhecido como osteomalacia oncogênica.
- Drogas usadas em diversas condições patológicas como os anticonvulsivantes, quelantes tipo deferoximana para tratamento da talassemia, quimioterápicos como a isofosfamida e o alumínio usado nos pacientes renais podem levar às manifestações de raquitismo e osteomalacia.

Recomendações

- A radiologia convencional é o método de imagem que apresenta melhor relação custo-benefício para o diagnóstico da osteomalacia.
- O achado de zonas de Looser equivale ao diagnóstico de osteomalacia.

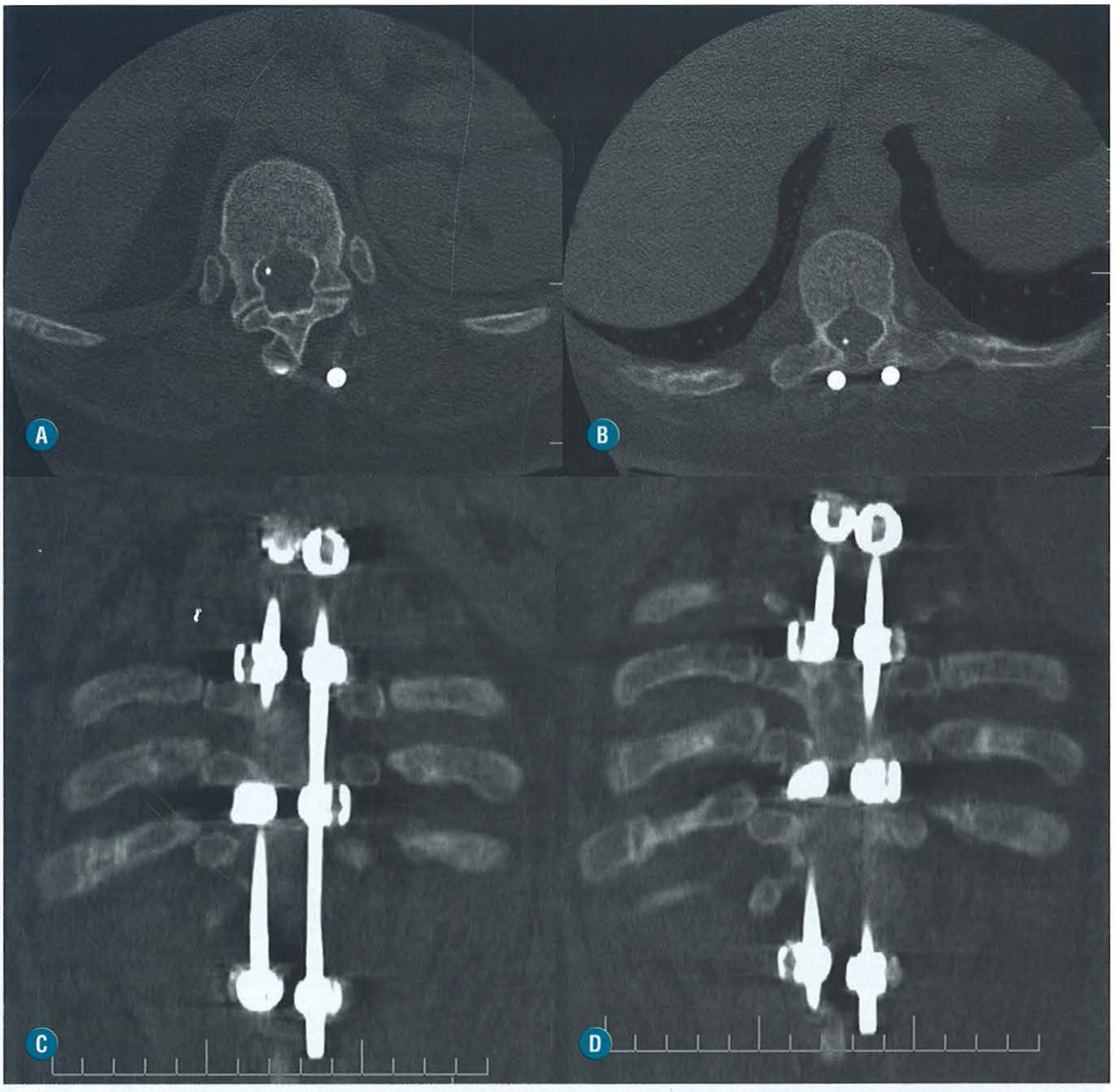

FIGURA 12-57. Cortes tomográficos axiais (**A** e **B**) com reconstruções coronais (**C** e **D**) mostram que o método tomográfico oferece maior definição do que a radiologia convencional para a avaliação da interface corticomedular das vértebras e da presença de zonas de Looser em costelas. Paciente com artrodese posterior e cateter no interior do canal raquiano.

- Pensar em etiologia oncogênica naqueles pacientes que não tenham uma causa definida para a osteomalacia.

■ Osteodistrofia Renal

INTRODUÇÃO

Generalidades

Segundo dados do sistema único de saúde brasileiro (SUS), cerca de 80.000 pacientes participaram de programas dialíticos para tratamento da insuficiência renal crônica no ano de 2009. Considerando que todos esses pacientes apresentavam algum grau de doença metabólica com repercussão óssea e que os métodos de imagem são importantes para avaliação da mesma, é fundamental para o radiologista o conhecimento da osteodistrofia renal.

O termo osteodistrofia renal traduz um amplo espectro de alterações musculoesqueléticas da insuficiência renal crônica (IRC) relacionada com o hiperparatireoidismo secundário, osteomalacia, osteoesclerose e calcificações de partes moles. Fazendo parte do quadro e provavelmente relacionadas com o tratamento da IRC podem ser também observadas: osteoporose, doenças de depósito por cristal, reações inflamatórias e rupturas tendíneas, bursites, necrose avascular, artropatias

erosivas, espondiloartropatias e artropatias por deposição de amiloide. Apesar de existir uma tendência atual na literatura nefrológica de substituir o termo osteodistrofia renal por um que traduza melhor o amplo espectro de alterações envolvidas na doença como "doença do metabolismo ósseo associada à IRC", o mesmo já está incorporado ao diagnóstico radiológico e será usado neste capítulo.

Uma avaliação detalhada da complexa fisiopatologia da insuficiência renal crônica e das complicações metabólicas relacionadas com a diálise e com o transplante renal foge à finalidade desse livro.

Achados Clínicos e Laboratoriais

As principais manifestações clínicas relacionadas com a osteodistrofia renal são a fraqueza muscular associada a dores ósseas, fraturas, tendinopatias e depósitos de cristais em partes moles. Além das anormalidades musculoesqueléticas, os pacientes apresentam também comprometimento de vários sistemas, entre eles o cardiovascular, o pulmonar e o endócrino.

O estudo laboratorial é complexo e dependente da fase da doença e do tratamento, mas inclui, no mínimo, dosagem dos níveis séricos de cálcio, fósforo, PTH e fosfatase alcalina.

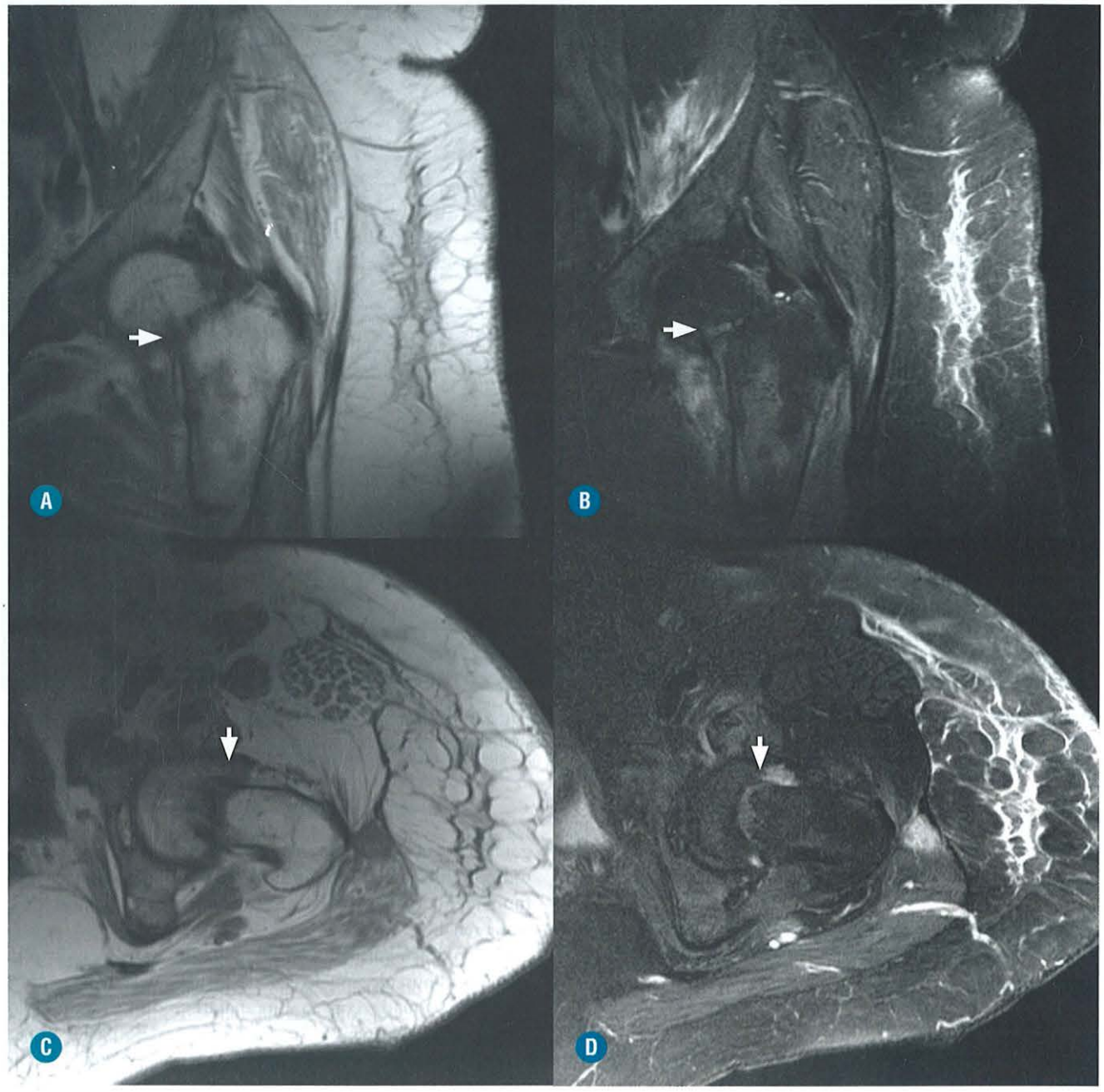

FIGURA 12-58. Zonas de Looser (*setas*) detectadas em estudo de RM com imagens coronais (**A** e **B**) e axiais (**C** e **D**) nas ponderações T1 e T2 com saturação de gordura. Mesmo paciente da Figura 12-54.

Achados Histológicos

A biópsia óssea da crista ilíaca é o melhor método para o diagnóstico da osteodistrofia renal e para classificação da alteração predominante: hiperparatireoidismo, doença mista, osteomalacia e doença adinâmica. A biópsia pode identificar também a presença de depósitos de amiloide e fazer o diagnóstico diferencial dos tumores marrons com processos expansivos de outra natureza.

ACHADOS DE IMAGEM

Radiografia (Figs. 12-59 a 12-64)

- Sinais de hiperparatireoidismo secundário:
  - Reabsorção subperiosteal, subligamentar, endosteal, intracortical e subcondral ao nível de mãos, clavículas, colo femorais, sínfise púbica, sacroilíaca, calota craniana e lâmina dura.
  - Tumores marrons ou osteoclastomas.
- As manifestações de osteomalacia são semelhantes aos descritos previamente, porém muito menos exuberantes: aumento de transparência óssea com perda de definição entre a cortical e a medular, trabéculas remanescentes grosseiras e zonas de Looser. Entre os fatores que levam à osteomalacia na IRC estão a deficiência de vitamina D, a intoxicação por alumínio e a hipocalcemia.
- Osteoesclerose secundária à calcificação desordenada do osteoide pode ocorrer, sendo mais frequente em crianças. Nas vértebras, assume um aspecto em faixa nas placas terminais conhecido na literatura radiológica como sinal do "rugger Jersey", semelhante às faixas do uniforme de um time de *rugby* inglês.
- As calcificações de partes moles decorrem da alta concentração no plasma de cálcio e fósforo e podem ocorrer em várias localizações, entre elas rins e pulmões, mas predominam em regiões periarticulares. Algumas são muito grandes e chegam a simular lesões tumorais.
- Artropatia erosiva em pequenas articulações e na coluna vertebral pode simular isoladamente doença inflamatória do grupo das espondiloartropatias.
- Fraturas de insuficiência podem ser vistas em esqueleto axial e periférico.
- Na criança, podem ser identificadas fraturas ao nível da linha de fise (epifisiólise).

TC e RM (Fig. 12-65 a 12-67)

- O estudo por TC permite uma detecção mais precoce dos tumores marrons, principalmente daqueles que ocorrem em segmentos com anatomia complexa e que não são bem avaliados pela radiologia convencional como a coluna vertebral, costelas e quadris.
- A deposição de amiloide se caracteriza por um baixo sinal na ponderação T2, tanto no platô vertebral como na membrana sinovial.
- As manifestações da osteodistrofia relacionadas com o tratamento dialítico como a síndrome do túnel do carpo, depósitos de amiloide, lesões císticas ósseas e roturas tendíneas são mais bem evidenciadas pela RM. As roturas tendíneas podem também ocorrer sem associação com a hemodiálise.

Ultrassonografia e Cintilografia (Fig. 12-68)

- Usadas para detecção de nódulo/nódulos funcionantes da paratireoide relacionados com a produção excessiva ou autonômica do PTH (ver maiores detalhes no tópico Hiperparatireoidismo)

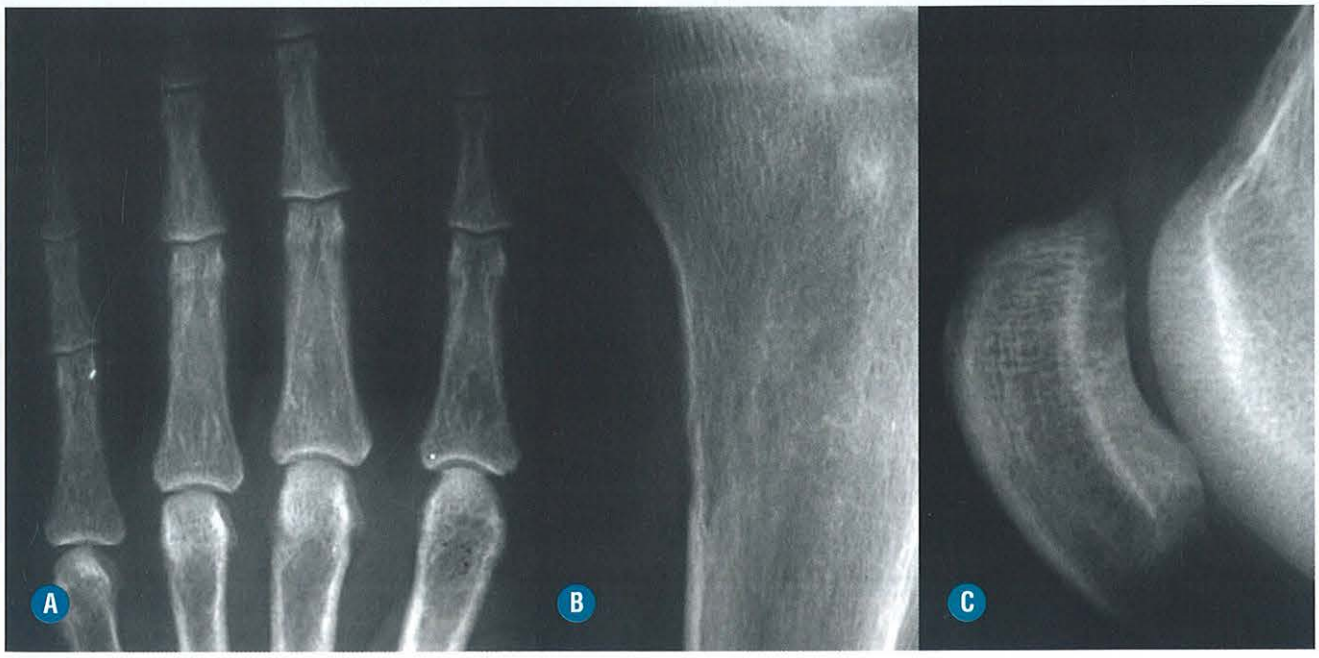

FIGURA 12-59. Portadores de IRC em tratamento dialítico com manifestações de aumento da atividade osteoclástica: reabsorção subperiosteal de falanges (**A**), reabsorção subperiosteal/cortical na face medial da tíbia (**B**) e subligamentar na inserção patelar do tendão quadricipital (**C**).



FIGURA 12-60. Presença de lesões insuflantes com matriz radiotransparentes afilando ou apagando as corticais representando tumores marrons no rádio distal (**A**) e nos ramos ísquio e iliopubianos à esquerda (**B**). Na imagem **A**, observa-se outro tumor marrom preenchido por osso neoformado na ulna e, em ambos os casos, existem alterações ósseas difusas de osteomalacia.



FIGURA 12-61. As radiografias do joelho (**A**) e do punho (**B**) mostram, em graus diferentes, aumento de transparência óssea com perda de definição entre a cortical e a medula e trabéculas remanescentes grosseiras traduzindo componente de osteomalacia da osteodistrofia renal. Observe calcificações meniscais em **A** e arteriais em **B**. A ponta da estiloide ulnar também se mostra reabsorvida.

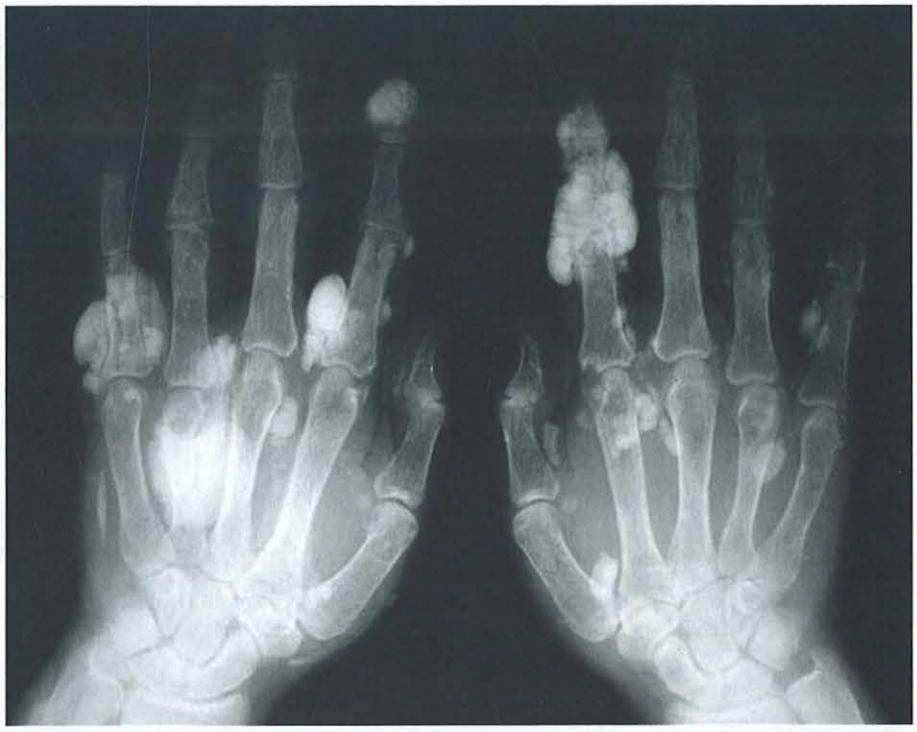

FIGURA 12-62. Radiografia comparativa de ambas as mãos e punhos em portador de IRC submetido à hemodiálise há vários anos mostra intensa reabsorção óssea subperiosteal e subcondral secundária a hiperparatireoidismo secundário associada a exuberantes calcificações periarticulares. (*Cortesia do Dr. Rodrigo Vasconcelos, Hospital de Base, Brasília-DF.*)

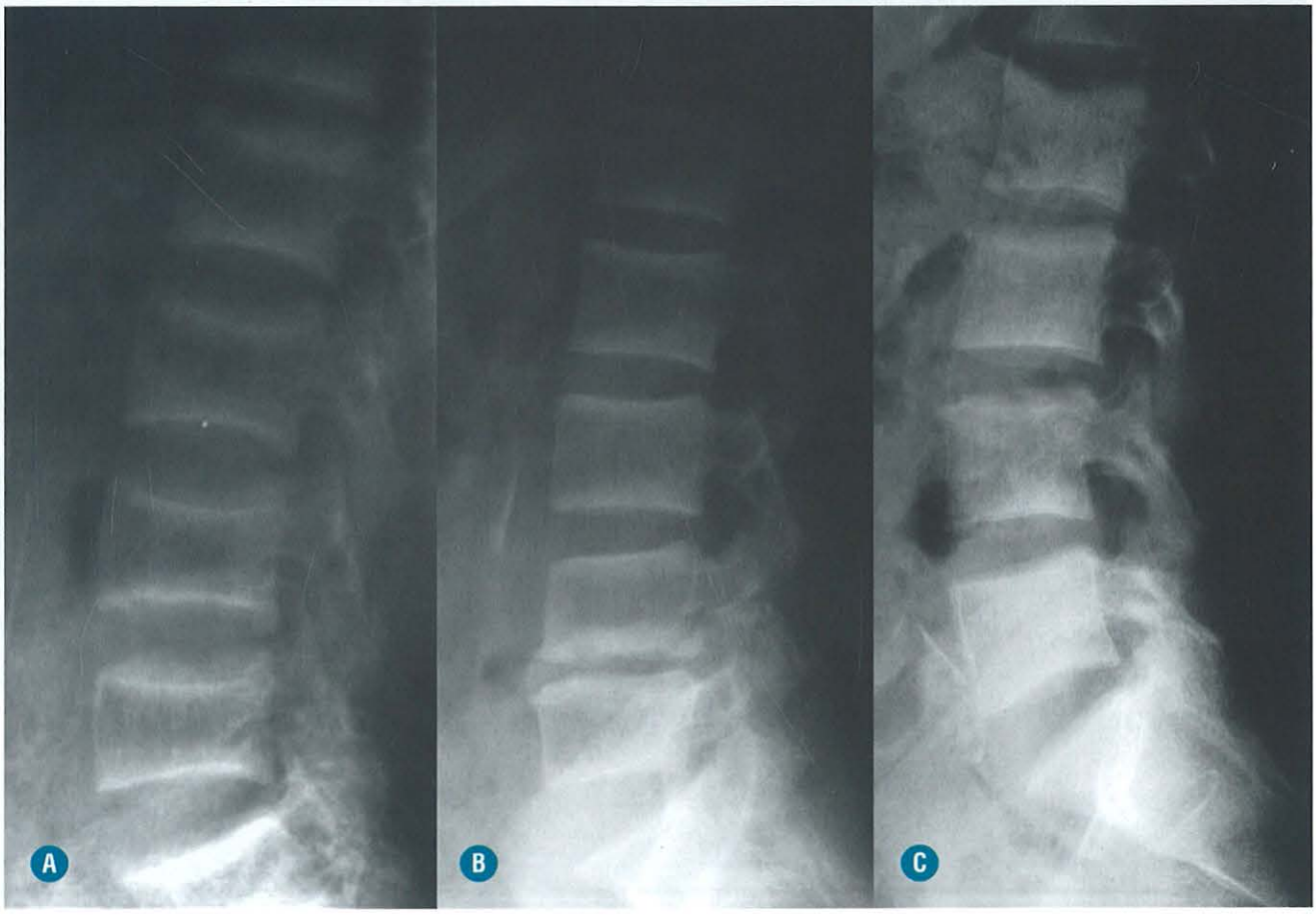

FIGURA 12-63. Radiografias em perfil da coluna lombar de três pacientes com osteodistrofia renal (**A**, **B** e **C**). Observar o componente de osteoesclerose em faixas (*rugger Jersey*) nos platôs vertebrais em **A** e **B** e osteoesclerose difusa em **C**. Nos três casos, é nítida a perda de definição entre o osso esponjoso e o osso cortical nas faces anteriores das vértebras. Observar calcificações vasculares nos três pacientes e sinais de doença degenerativa no paciente da imagem **B**.

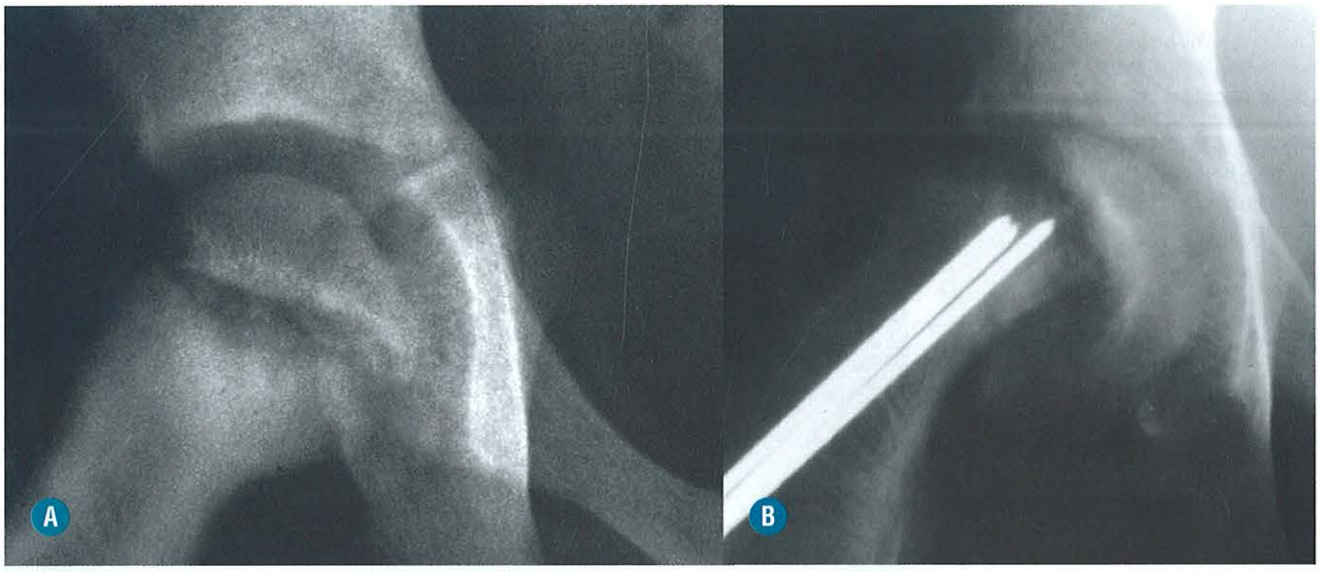

FIGURA 12-64. Alargamento das linhas de fise dos quadris em duas crianças com IRC (**A** e **B**). No paciente da imagem **B**, observa-se descolamento epifisário (epifisiólise) com tentativa cirúrgica de epifisiodese. Nos dois casos, identificamos sinais de osteomalacia.

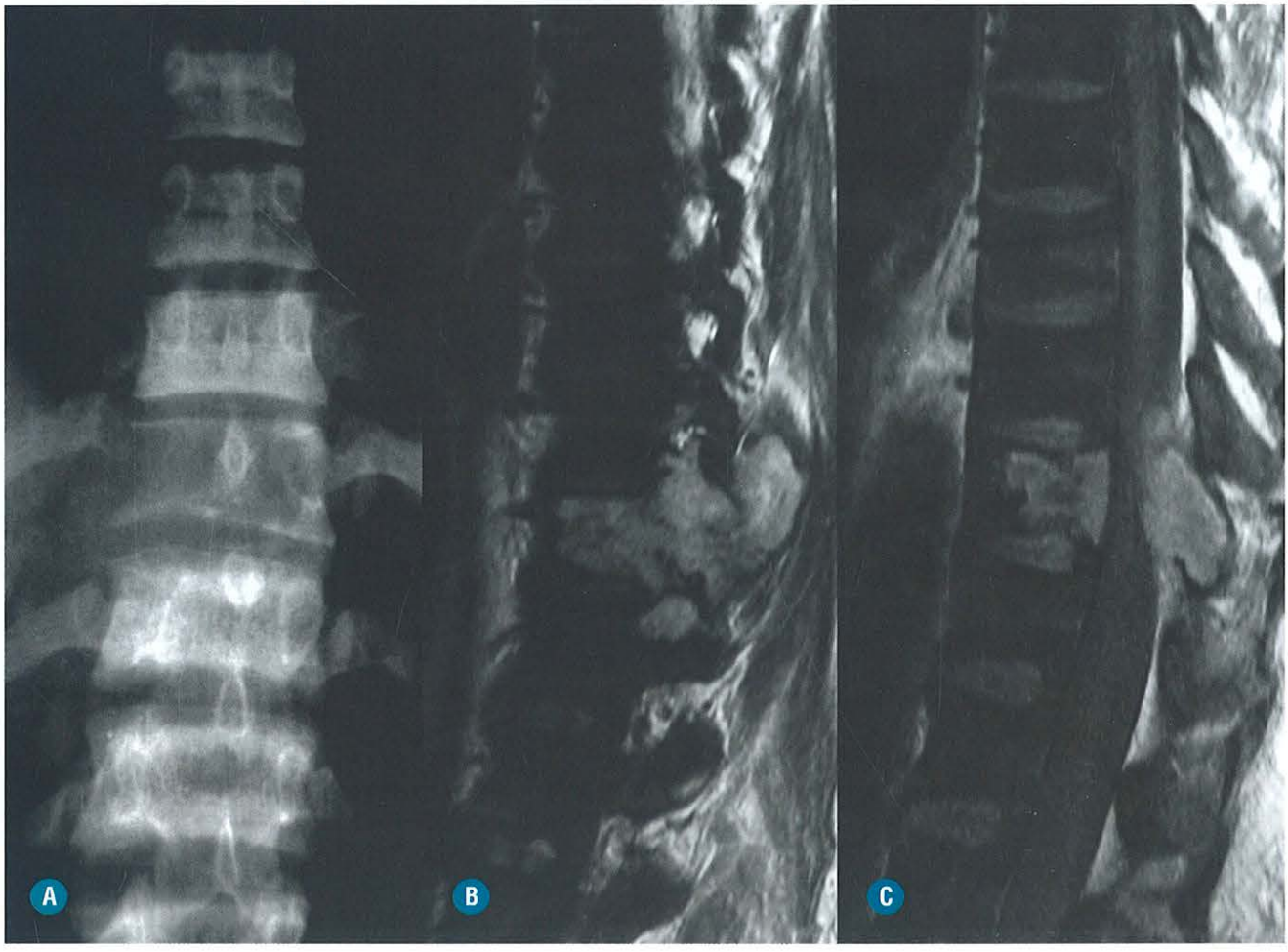

FIGURA 12-65. Radiografia frontal (**A**) e imagens de RM sagitais ponderadas em T2 com saturação de gordura (**B** e **C**) em portador de osteodistrofia renal. Observe alteração difusa da densidade óssea com áreas de osteoesclerose associada à perda do trabeculado ósseo, lesão destrutiva e insuflante do corpo e arco posterior direito de T10, acentuada compressão do canal raquiano e da medula pela massa extradural e diminuição difusa de sinal da esponjosa e elementos posteriores das vértebras. Diagnóstico final: tumor marrom. (*Cortesia do Dr. Marcelo Canuto, Hospital de Base/DASA, Brasília-DF.*)

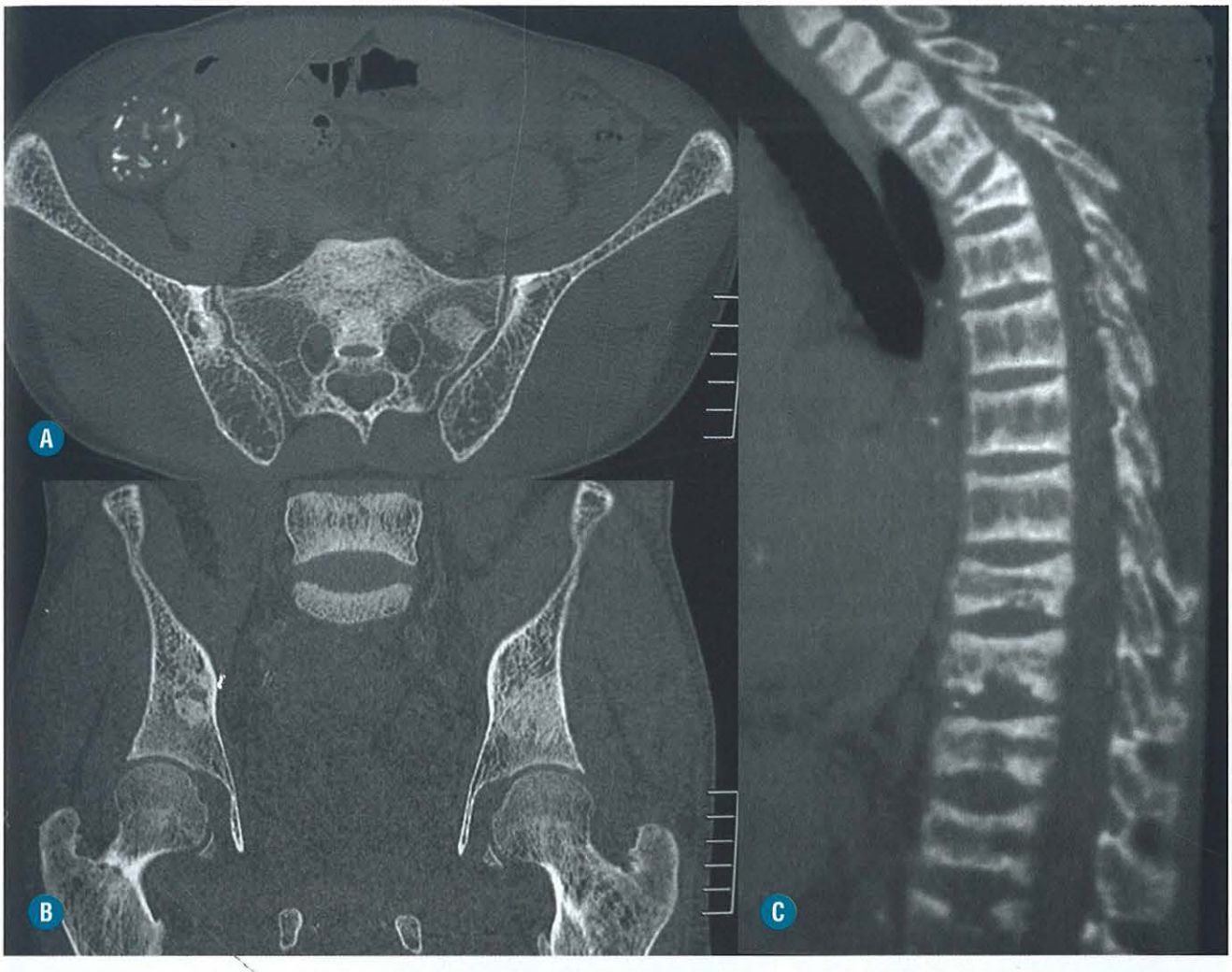

FIGURA 12-66. Corte tomográfico no plano axial (**A**), reconstrução tomográfica coronal (**B**) e sagital (**C**) de dois pacientes com IRC e hemodiálise prolongada. Observe que as alterações da transparência e do trabeculado ósseo da osteodistrofia são mais facilmente identificadas nesse método do que com a radiologia convencional. Na imagem **A**, é possível ver o rim transplantado reduzido de volume e com calcificações parenquimatosas. (*Cortesia da Dra. Jaqueline Leto, Hospital Ana Nery/Image Memorial, Salvador-BA.*)

DIAGNÓSTICO DIFERENCIAL

- No contexto clínico da doença, o diagnóstico diferencial por imagem das alterações musculoesqueléticas praticamente inexiste.
- Isoladamente, a osteoesclerose e os tumores marrons podem simular implantes metastáticos, e a artropatia erosiva ser confundida com doenças do grupo reumatoide.

Recomendações

- As manifestações nos exames de imagem do hiperparatireoidismo secundário são muito mais exuberantes que as da osteomalacia no paciente portador de osteodistrofia renal.
- Os tumores marrons são sempre acompanhados de outros estigmas de hiperparatireoidismo.
- Pensar sempre em amiloidose associada em pacientes com IRC tratado com hemodiálise de longa duração.

DOENÇAS QUE SE MANIFESTAM BASICAMENTE POR OSTEOESCLEROSE

■ DOENÇAS IATROGÊNICAS

Algumas substâncias, entre elas o flúor, a prostaglandina, os bifosfonatos e os derivados da vitamina A podem ocasionar aumento localizado ou difuso da densidade óssea, seja por aumento da atividade osteoblástica ou diminuição da atividade osteoclástica. Além de alterarem a densidade óssea, podem também levar a deformidades e defeitos de modelagem, principalmente quando acometem o esqueleto imaturo. Como nas demais doenças metabólicas, a radiologia convencional é o método de escolha para o diagnóstico.

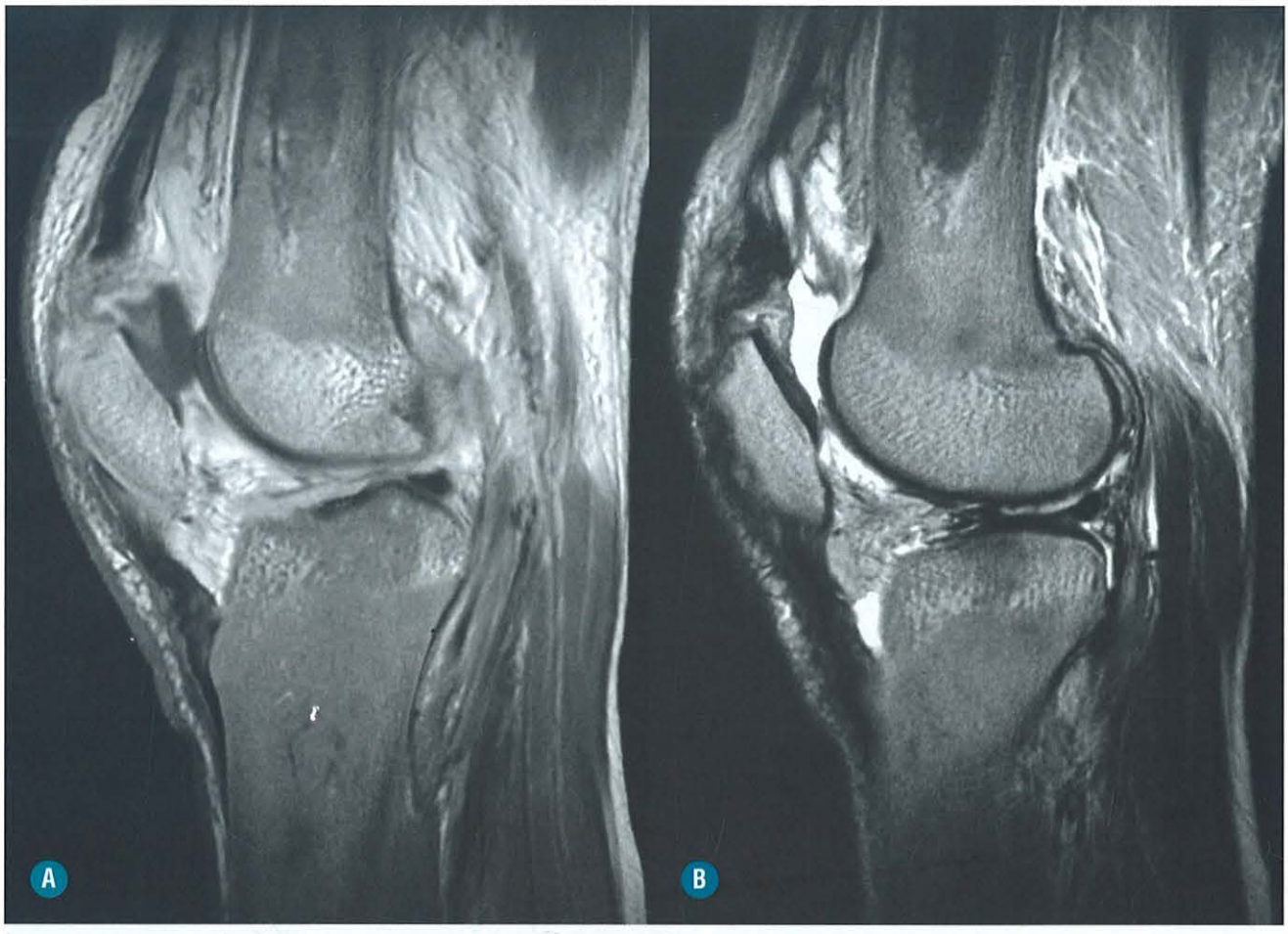

FIGURA 12-67. Imagens sagitais do joelho ponderadas em T2 (**A**), T1 pós-contraste (**B**) mostrando rotura completa da inserção do tendão quadricipital sem trauma significativo. A etiologia desse tipo de ruptura espontânea na osteodistrofia é multifatorial, estando relacionada, entre outras causas, com desuso, depósitos cristalinos e de substância amiloide. Identificam-se ainda infartos medulares no fêmur e na tíbia. (*Reproduzida, com permissão, de Fernandes JL, Viana SL.* Diagnóstico por Imagem em Reumatologia. *Rio de Janeiro: Guanabara Koogan; 2007.*)

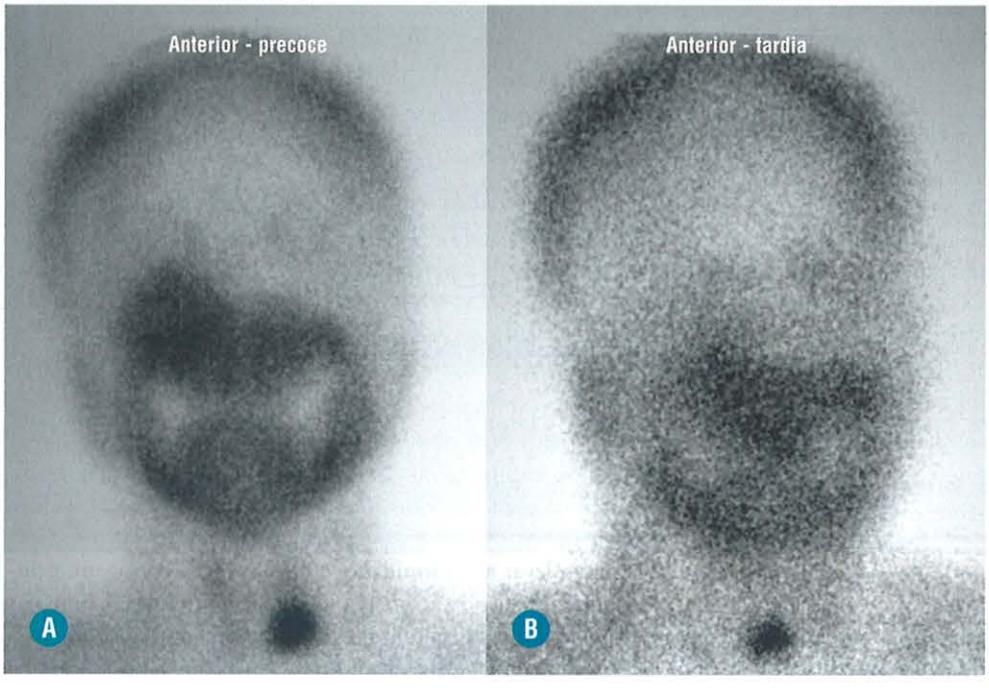

FIGURA 12-68. A-B, Localização do adenoma/hiperplasia da paratireoide com tecnécio marcado com sestamibi (ver hiperparatireoidismo). O paciente apresentava uma forma rara de manifestação da osteodistrofia na face (leontíase óssea urêmica), o que explica a captação aumentada do radiofármaco na região. (*Cortesia da Dra Jaqueline Leto, Hospital Ana Nery/Image Memorial, Salvador-BA.*)

■ Flúor

Apesar de participar com diminuta percentagem no total dos componentes minerais do osso, o flúor é um dos estímulos fisiológicos da atividade osteogênica. O excesso desse elemento no organismo pode levar a um quadro clínico caracterizado por dor óssea e articular, restrição de movimento, dispneia e alterações dentárias. Nas formas mais graves, sintomas neurológicos de compressão medular secundária à ossificação de ligamento longitudinal e amarelo podem ocorrer.

A intoxicação por flúor na forma de fluoretos é muito rara e geralmente secundária a uma exposição/ingestão prolongada de grandes quantidades do elemento na água potável, trabalhos em indústrias em que o flúor participe do processo produtivo e devido ao uso de alguns medicamentos anti-inflamatórios e para tratamento da osteoporose que contenham fluoretos em sua composição.

O osso neoformado no paciente com fluorose apresenta densidade elevada, mas é do tipo imaturo/não trabecular e com resistência diminuída.

ACHADOS DE IMAGEM (Figs. 12-69 e 12-70)

- Aumento difuso da densidade óssea com espessamento trabecular, principalmente na coluna vertebral, bacia e costelas.
- Osteófitos exuberantes e calcificações/ossificação ligamentar também ocorrem na coluna.
- No esqueleto periférico, observam-se periostites, exuberantes ossificações em membranas interósseas, sítios de inserções ligamentares e osteófitos marginais nas grandes articulações.
- A TC e a RM estão indicadas para avaliação das estenoses de canal e das lesões medulares associadas.

Em zonas endêmicas de fluorose (Índia e China) foram descritas associação com osteomalacia/raquitismo e hiperparatireoidismo secundário.

■ Prostaglandina E

A prostaglandina E1 é comumente utilizada na manutenção da patência do ducto arterioso em neonatos com cardiopatia congênita ductal dependente, enquanto esperam pela cirurgia corretiva. Nos casos em que a cirurgia não é logo realizada e o uso do medicamento se prolonga, efeitos colaterais como a hiperostose cortical, edema de partes moles, pseudoalargamento de suturas cranianas e síndromes obstrutivas gástricas podem ocorrer. Essas alterações são medicamento-dependentes e tendem a regredir com a suspensão do uso da substância.

ACHADOS DE IMAGEM (Fig. 12-71)

- Presença de marcada neoformação óssea com extenso espessamento periosteal, principalmente das costelas e dos ossos tubulares e em menor grau da escápula, da clavícula e da pelve.
- Após a cessação da terapia, existe incorporação da reação periosteal, levando a um alargamento da diáfise óssea.

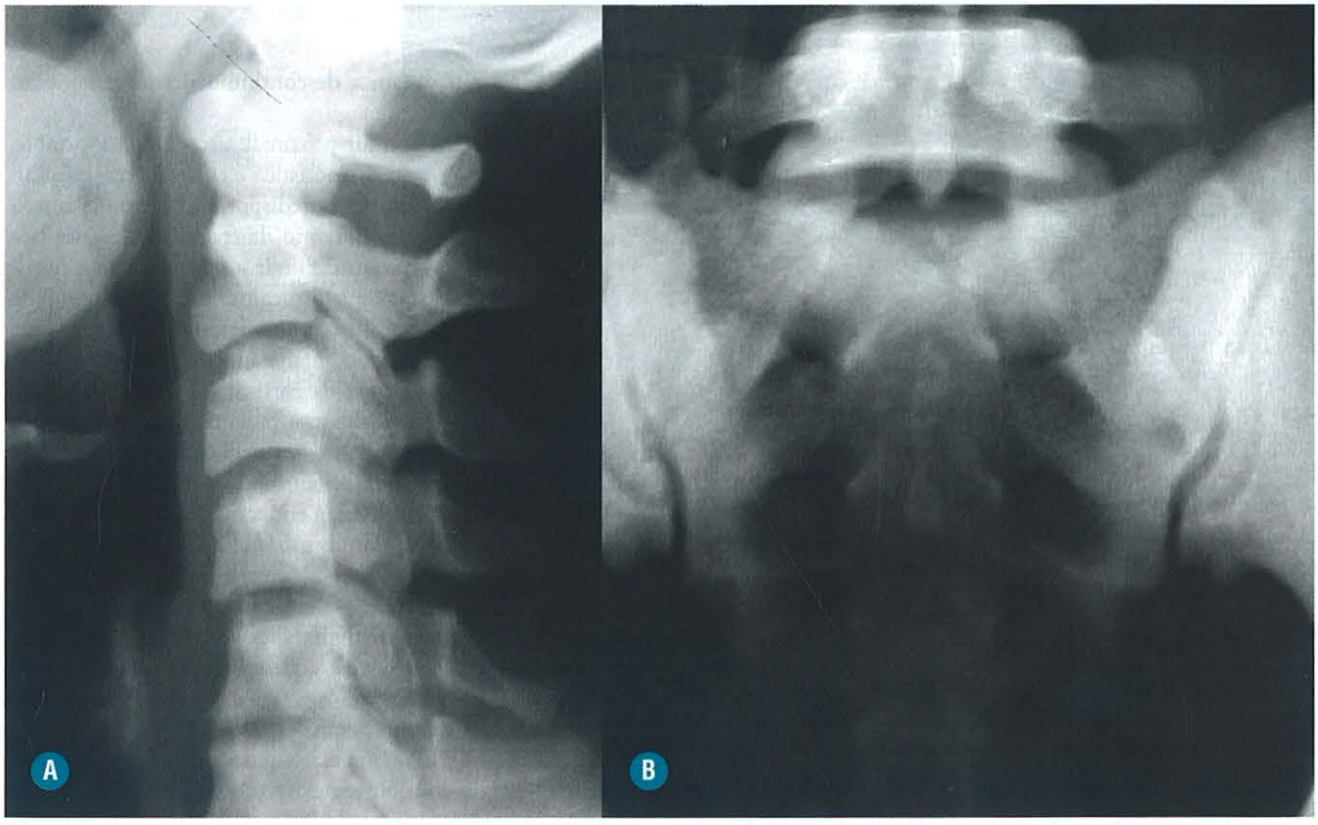

FIGURA 12-69. Aumento difuso de densidade óssea da coluna cervical (**A**) e do sacro (**B**) em paciente com diagnóstico clínico de fluorose. Os achados isolados de imagem, neste caso, podem ser semelhantes aos de diversas outras doenças esclerosantes sem base metabólica.

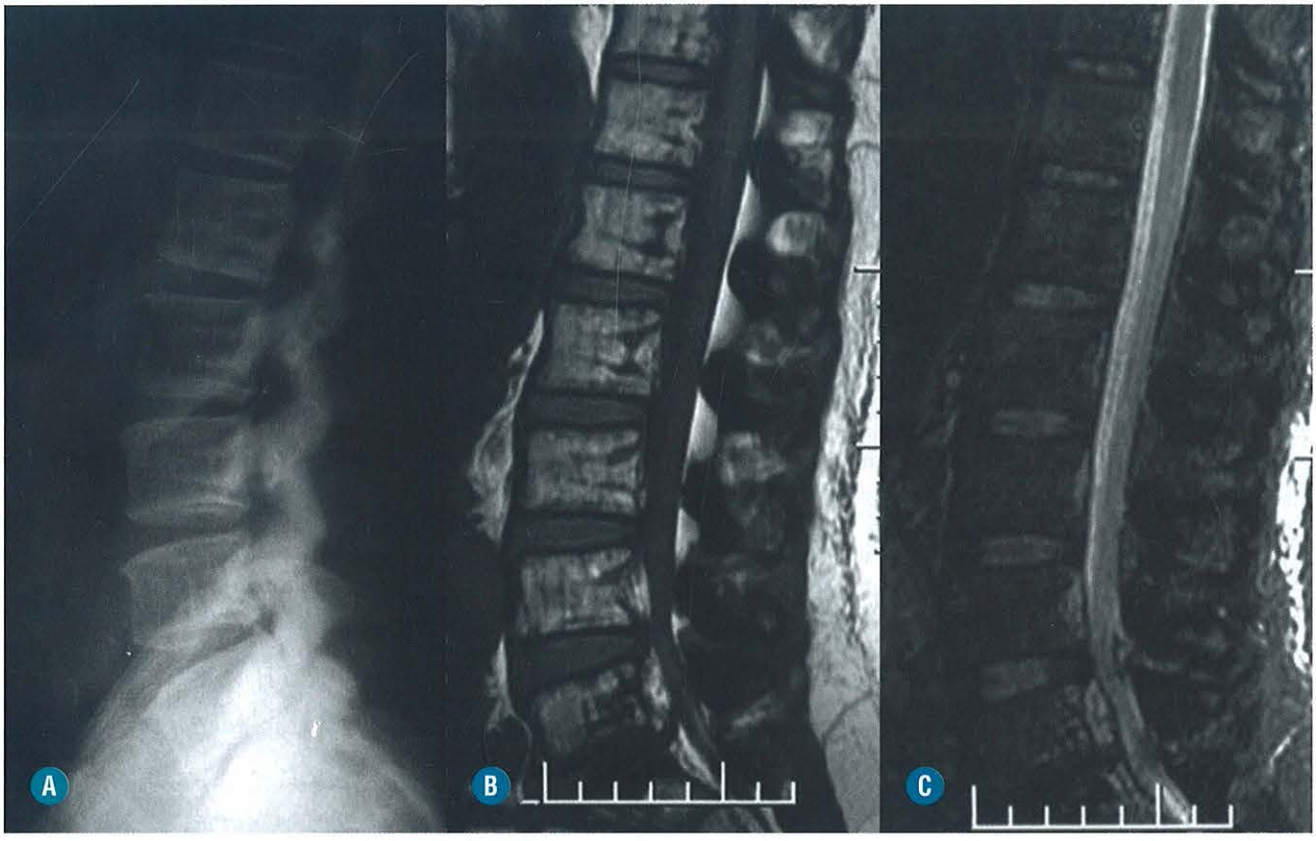

FIGURA 12-70. Radiografia simples de paciente que apresenta fluorose no plano lateral da coluna lombar (**A**), com imagens sagitais de RM nas ponderações T1 (**B**) e T2 com saturação de gordura (**C**) mostrando aumento de densidade dos arcos anteriores e posteriores com aspecto de osso dentro de osso. O padrão de sinal à RM também não é específico neste caso. (*Cortesia do Dr. Sérgio Viana, Clínica Vila Rica, Brasília-DF.*)

- Diferente da doença de Caffey, as alterações ósseas são geralmente simétricas e não costumam comprometer a mandíbula.

■ Alendronatos

Os bifosfonatos são compostos sintéticos análogos ao pirofosfato que, quando introduzidos no organismo, se ligam à hidroxiapatita, inibindo a reabsorção óssea por bloqueio da ação osteoclástica. São muito usados em adultos para tratamento da osteoporose pós-menopausa, metástases ósseas líticas, mieloma, doença de Paget, displasia fibrosa e outras condições hipercalcêmicas. Na criança, são empregados principalmente na osteoporose relacionada com as doenças inflamatórias reumatológicas, osteogênese imperfeita e nos casos de paralisia cerebral com atrofia óssea. As suas diversas fórmulas químicas constituem globalmente um dos grupos de substâncias mais usadas mundialmente.

Apesar de serem consideradas relativamente seguras e sem efeitos colaterais significativos, algumas alterações ósseas têm sido relacionadas com o seu uso prolongado (Fig. 12-72 a 12-74)

- Desenvolvimento de áreas de esclerose no esqueleto pediátrico secundárias ao bloqueio da osteoclasia: os exames radiográficos revelam faixas metafisárias escleróticas, paralelas às placas de crescimento, em ossos longos e ao nível de apófises, núcleos epifisários e corpos vertebrais. As alterações costumam regredir com a descontinuidade do tratamento medicamentoso.
- Fraturas atípicas no fêmur proximal: a contínua e prolongada supressão da ação osteoclástica e consequente inibição da reabsorção óssea parecem predispor a um remodelamento ósseo anormal, com aumento da fragilidade esquelética e desenvolvimento de fraturas de insuficiência. Essas fraturas se localizam na região subtrocantérica, onde raramente ocorre fratura osteoporótica, e apresentam uma orientação transversa do traço que geralmente é incompleto. O engrossamento localizado (*bump*) da cortical ao nível da fratura é típico, e mais da metade dos casos apresenta engrossamento localizado cortical ou dor no quadril contralateral. Existe uma tendência de retardo de consolidação dessas fraturas.
- Osteonecrose de mandíbula: enquanto as duas primeiras complicações ocorrem com o uso oral de bifosfonatos e geralmente para tratamento de alguma forma de osteoporose, a osteonecrose de mandíbula quase sempre está relacionada com o tratamento de malignidades com o uso venoso da substância. A sua incidência está estimada em 2 a 4% dos pacientes, com malignidade em uso de altas doses de bifosfonados por via venosa. Sua fisiopatologia não está bem estabelecida, mas geralmente existe uma história de manuseio cirúrgico prévio com ou sem infecção local. Não existe um padrão radiológico típico da lesão, que pode-se manifestar por destruição e/ou formação óssea, reação periosteal, fratura patológica e aumento de partes moles.

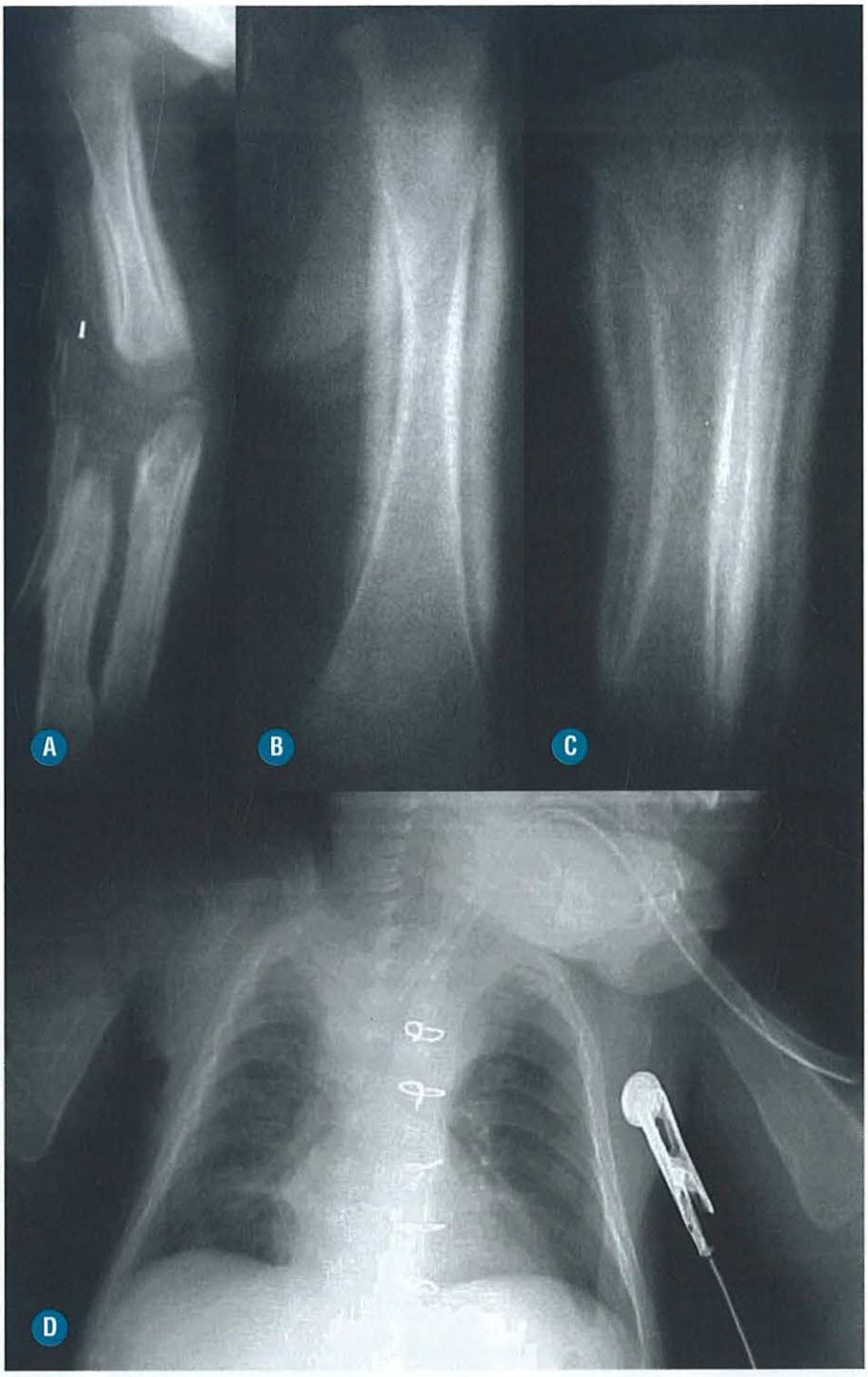

FIGURA 12-71. Radiografias frontais de braço e antebraço (**A**), fêmur (**B**) e perna (**C**) mostrando maciça reação periosteal do tipo liso/organizado envolvendo as diáfises-metáfises dos ossos correspondentes. Exame do tórax pós-operatório realizado duas semanas após a retirada da infusão de prostaglandina (**D**) mostra a incorporação da reação periosteal nos úmeros.

■ Vitamina A e Retinoides

Tanto a vitamina A como seus derivados sintéticos conhecidos como retinoides, quando usados em doses elevadas, podem levar a alterações ósseas esclerosantes.

- O excesso de vitamina A em crianças geralmente decorre de suplementação excessiva e se manifesta por aposição óssea subperiosteal, levando a um aspecto ondulado da cortical dos ossos longos e dos metatarsos. Ao nível do complexo da linha de fise, pode ser observado alargamento epifisário, com metáfises em forma de taças e fusão precoce da linha de fise. As manifestações esqueléticas da hipervitaminose A no adulto são raras e, quanto ocorrem, manifestam-se por ossificações heterotópicas ao nível das ênteses.
- Os retinoides têm amplo uso para o tratamento de afecções cutâneas, como a acne e a psoríase, e os paraefeitos no sistema musculoesquelético se caracterizam por exuberantes ossificações ao nível de ênteses e dos ligamentos da coluna vertebral com um aspecto semelhante ao observado na hiperostose esquelética idiopática difusa (DISH). As alterações



FIGURA 12-72. Radiografia frontal dos joelhos em paciente portador de artrite idiopática juvenil em uso de alendronatos para correção da perda de massa óssea. Observe, além da osteoporose difusa, as faixas metafisárias de maior densidade secundárias ao uso do medicamento. (*Reproduzida, com permissão, de Fernandes JL, Viana SL.* Diagnóstico por Imagem em Reumatologia. *Rio de Janeiro: Guanabara Koogan; 2007.*)

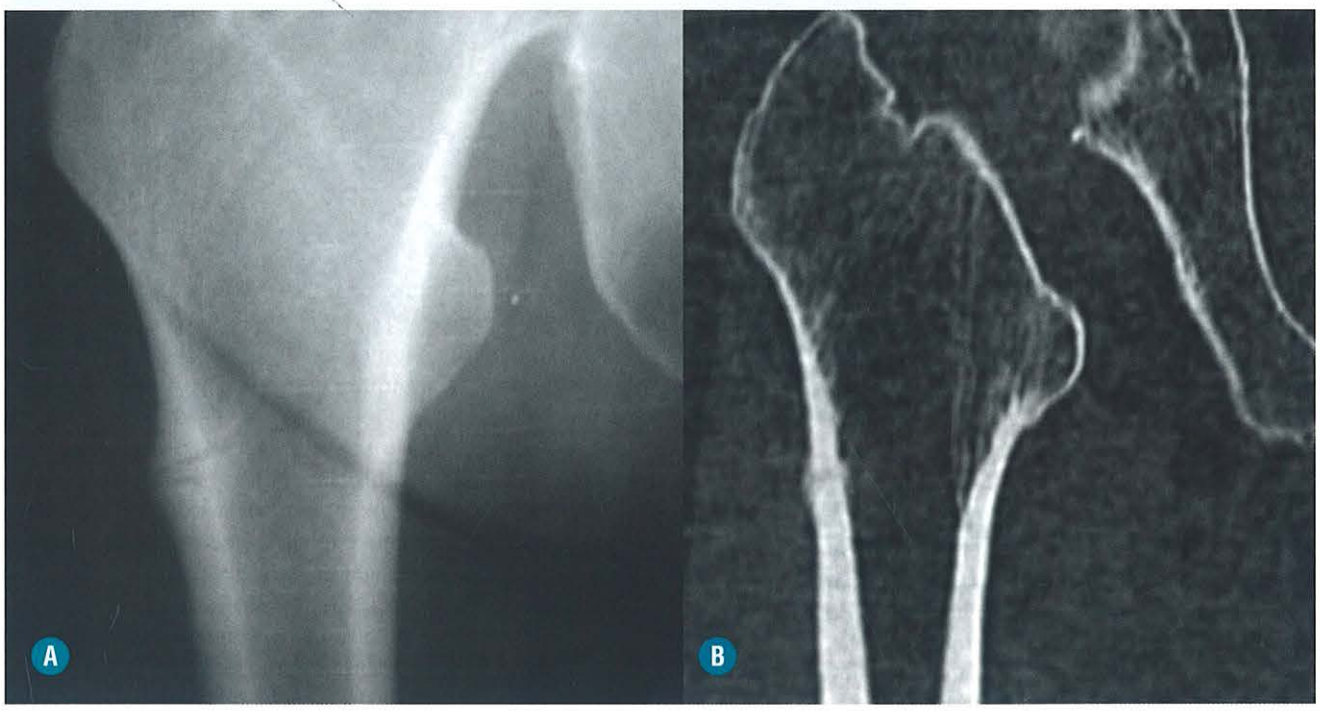

FIGURA 12-73. Radiografia simples localizada da região subtrocantérica do fêmur (**A**) e reconstrução tomográfica coronal da mesma região (**B**) mostra o aspecto típico das fraturas relacionadas com o uso de bifosfonatos. Observe o traço incompleto transversal na cortical lateral e o engrossamento ósseo em torno do foco da fratura.



FIGURA 12-74. Reconstrução sagital oblíqua (**A**) e corte axial (**B**) da mandíbula mostram lesão destrutiva óssea com fragmento necrótico no interior. O paciente não apresentava clínica de infecção e era tratado para mieloma com bifosfonato venoso. Diagnóstico final: osteonecrose de mandíbula relacionado com o uso de bifosfonato. (*Cortesia do Dr. Sérgio Viana, Clínica Vila Rica, Brasília-DF.*)

proliferativas são dependentes da dosagem e do tempo de duração do tratamento com os retinoides, sendo irreversíveis mesmo após a suspensão do uso dessas substâncias.

DISPLASIAS ÓSSEAS ESCLEROSANTES

Existem mais de vinte condições displásicas que se caracterizam por aumento difuso ou localizado da densidade óssea. Neste capítulo, estudaremos somente as que são mais frequentes e nas quais os métodos de imagem exercem um papel importante para o diagnóstico.

■ Osteopetrose

A osteopetrose representa um grupo de condições patológicas em que defeitos genéticos nos osteoclastos não permitem que eles exerçam a sua função básica de reabsorção óssea, levando à persistência da esponjosa primária no canal medular e à diminuição da reabsorção endosteal fisiológica. A alteração do balanço entre formação e reabsorção com persistência de osso primário imaturo leva, secundariamente, a um aumento da massa óssea, distúrbio da modelagem, diminuição da resistência e obliteração do canal medular.

Existem diversas formas clínicas da doença, sendo as principais a forma autossômica recessiva, geralmente fatal na infância, a forma benigna do adulto, do tipo autossômica dominante, e uma forma intermediária (juvenil) também autossômica recessiva com prognóstico ruim.

As manifestações clínicas vão depender do tipo da doença e estão relacionadas com o grau de comprometimento do canal medular, influenciando a hematopoiese, a obliteração de foramens neurais pelo aumento volumétrico ósseo, levando à compressão nervosa, e o grau de fragilidade óssea com deformidades e fraturas. Na forma infantil, podemos observar distúrbios visuais, surdez, alterações da dentição e hidrocefalia. Alterações associadas do sistema imunológico aumentam significativamente a incidência de osteomielite nos pacientes portadores de osteopetrose. Alguns pacientes com a forma adulta são totalmente assintomáticos. O diagnóstico diferencial se faz com outras displasias esclerosantes, principalmente a picnodisostose (ver a seguir).

ACHADOS DE IMAGEM (Fig. 12-75 a 12-77)

- O método radiográfico convencional é fundamental para o diagnóstico das alterações ósseas, e o padrão radiográfico vai depender do tipo da doença.
- Na forma infantil, observa-se osteoesclerose difusa com obliteração do canal medular e perda de diferenciação corticomedular, faixas metafisárias de menor transparência e alterações da modelagem metafisária.
- Nos casos infantis não letais, pode-se observar sinais de atividade e estabilização da doença, traduzidos por faixas de maior densidade de permeio a faixas de menor densidade (aspecto em sanduíche) e "osso dentro de osso". O crânio apresenta espessamento ósseo difuso e existe alteração de pneumatização das mastoides e seios paranasais.
- O achado de "osso dentro de osso" ocorre muito frequentemente na forma intermediária, observando-se alto índice de fraturas associadas.
- A forma adulta pode-se apresentar como um subtipo com predomínio de esclerose na calota craniana, sem incidência aumentada de fraturas, e outro com esclerose óssea difusa predominando na coluna vertebral, bacia e base do crânio, associado a fraturas e infecção óssea.

■ Picnodisostose

A picnodisostose é uma displasia esquelética esclerosante rara que compromete todo o esqueleto, caracterizada por nanismo, com membros curtos e defeito genético de enzimas no interior dos osteoclastos responsáveis pela degradação fisiológica do colágeno tipo 1, que corresponde a quase 95% da matriz orgânica do osso. A ausência de reabsorção da matriz, associada à formação óssea preservada, resulta em aumento da densidade e do volume do osso, além de alteração da remodelagem fisiológica.

A transmissão genética da picnodisostose é do tipo autossômico recessivo. Existe uma associação constante com à redu-

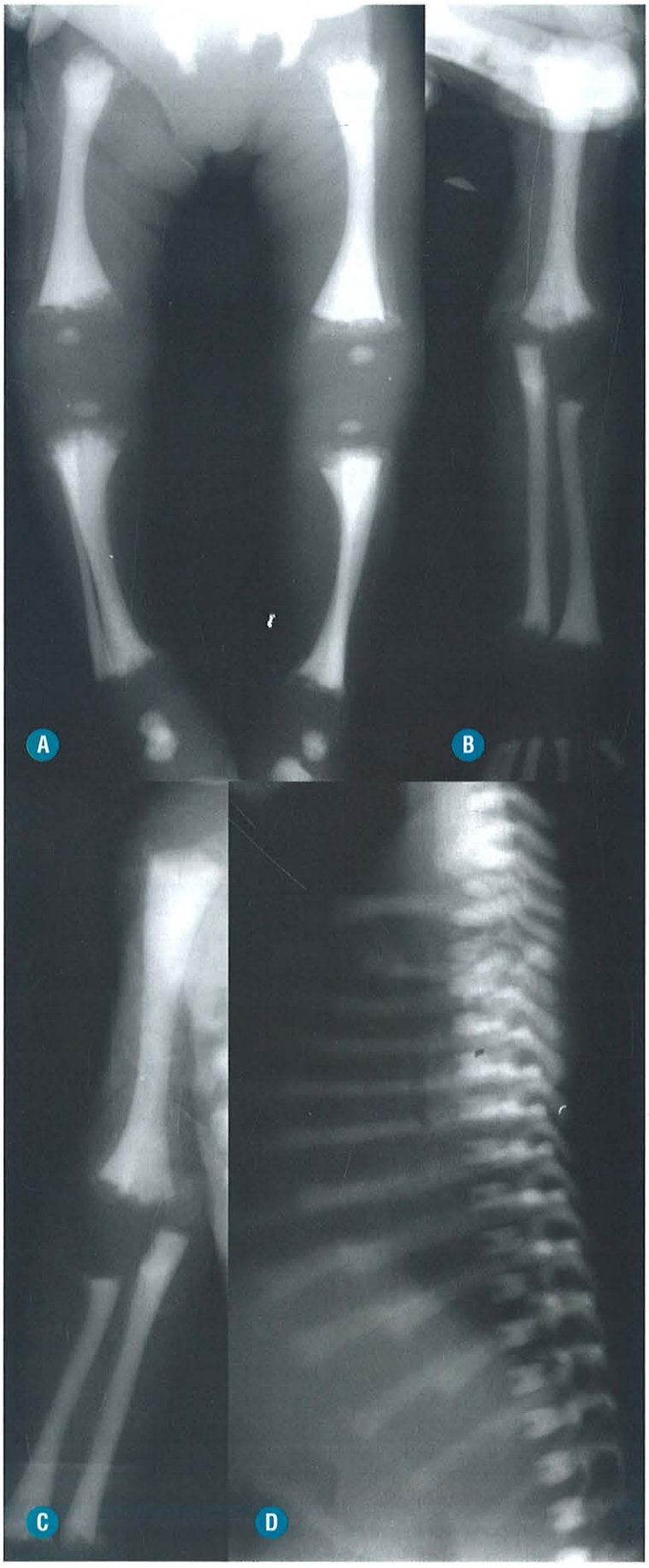

FIGURA 12-75. Radiografias frontais de membros inferiores (**A**) e superiores (**B** e **C**) e em perfil do tórax (**D**) de recém-nato com osteopetrose. Presença de aumento difuso da densidade óssea com preenchimento do canal medular por osso imaturo que também está presente nas regiões metafisárias e regiões subperiosteais. As vértebras e as costelas, como os ossos longos, apresentam densidade aumentada.

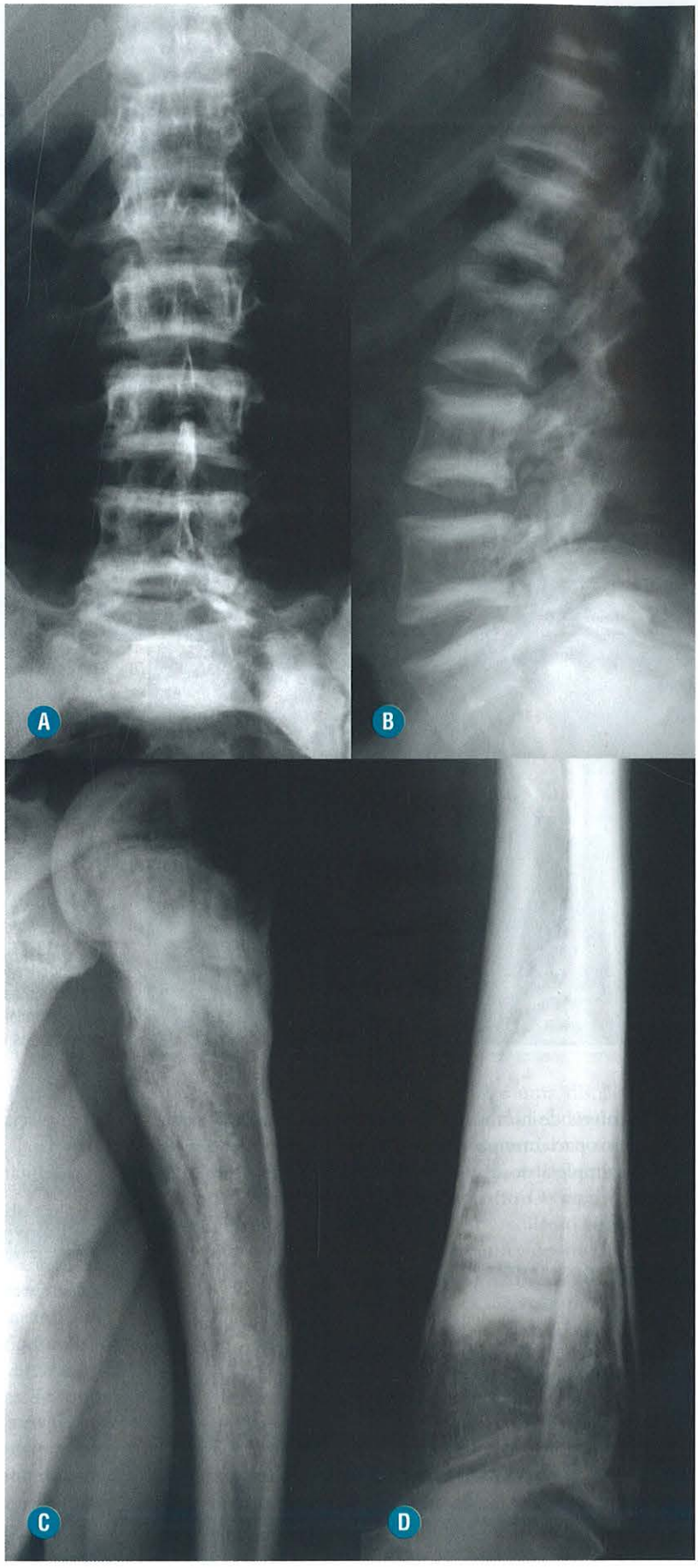

FIGURA 12-76. O exame radiográfico da coluna nos planos frontal e lateral (**A** e **B**) mostra esclerose difusa do sacro e arcos posteriores das vértebras com aspecto em sanduíche dos corpos vertebrais. Radiografias de membros (**C** e **D**) de outro paciente também com a forma adulta da doença evidenciam alteração de modelagem e esclerose, principalmente medular, com faixas intercaladas de maior e menor densidade na tíbia traduzindo surtos de exacerbação da doença.

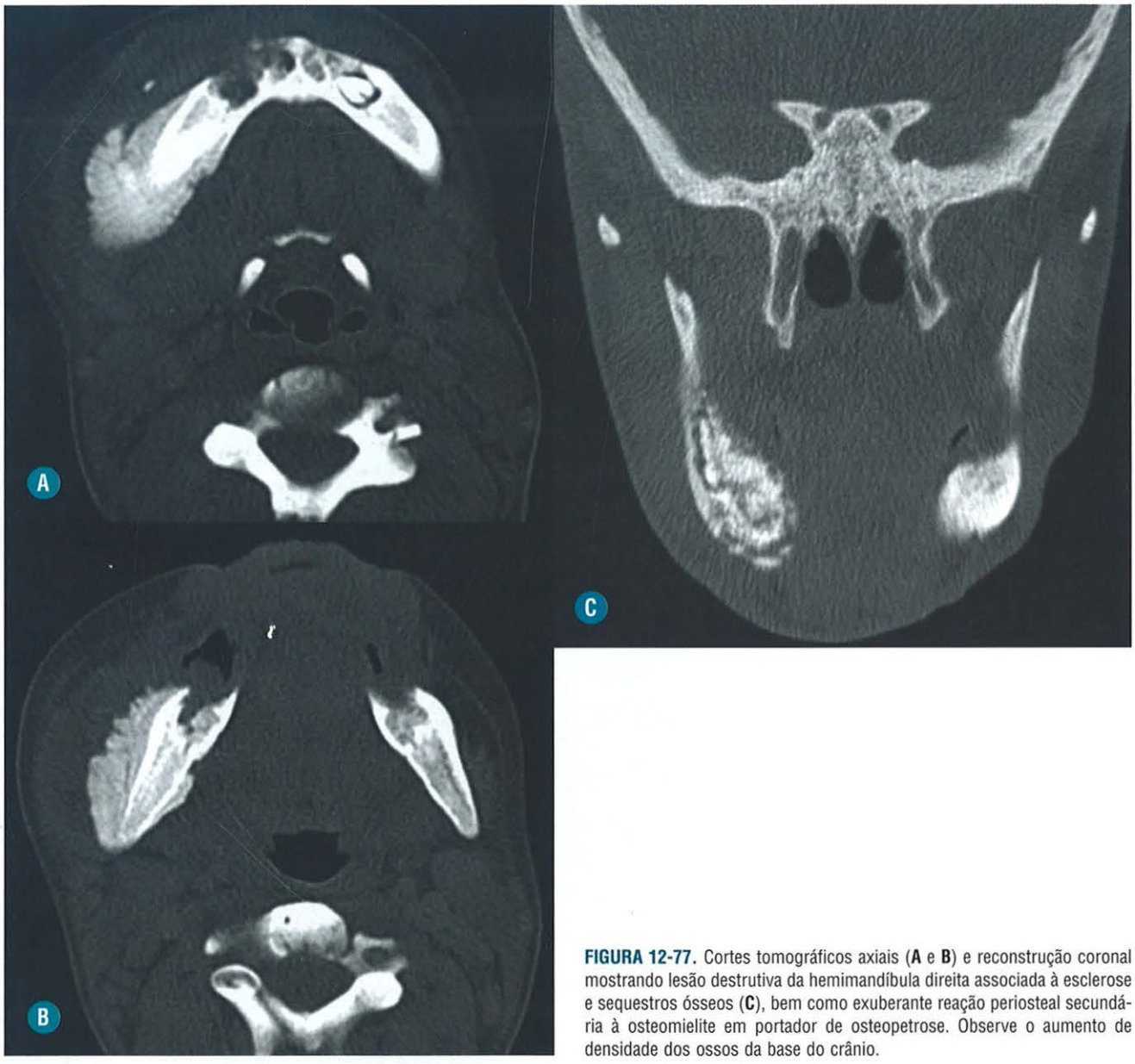

FIGURA 12-77. Cortes tomográficos axiais (**A** e **B**) e reconstrução coronal mostrando lesão destrutiva da hemimandíbula direita associada à esclerose e sequestros ósseos (**C**), bem como exuberante reação periosteal secundária à osteomielite em portador de osteopetrose. Observe o aumento de densidade dos ossos da base do crânio.

ção dos níveis de hormônio do crescimento, e o prognóstico de vida dos pacientes portadores da doença é normal. A obliteração completa do canal medular com hematopoise extramedular é rara. O principal diagnóstico diferencial é com a osteopetrose.

ACHADOS DE IMAGEM (Fig. 12-78 a 12-80)

- Aumento difuso da densidade óssea com alteração da modelagem dos ossos tubulares associado a múltiplas fraturas e encurtamento dos membros.
- Osteólise de falanges distais de pés e mãos e das extremidades das clavículas.
- Vértebras densas, geralmente associadas à espondilolistese.
- Múltiplas anormalidades dentárias com aumento da incidência de osteomielite de mandíbula.
- Alterações cranianas caracterizadas por persistência de fontanelas e suturas, presença de ossos wormianos, desproporção craniofacial secundária à hipoplasia da face, incluindo seios paranasais, perda do ângulo normal da mandíbula e contornos orbitários densos.

■ Melorreostose

Diferentemente da osteopetrose e picnodisostose, a melorreostose é uma displasia esclerosante predominantemente focal mono ou poliostótica, que manifesta-se geralmente em adolescentes ou adultos jovens, não apresenta predisposição familiar e está relacionada com mutação genética. Caracteristicamente, acomete ossos tubulares dos membros, sendo incomum no esqueleto axial, e segue uma distribuição por esclerótomos. Os casos típicos apresentam uma característica anatomopatológica e por imagem de um engrossamento localizado e ondulado de osso cortical, que assume o aspecto de cera derretida de vela.

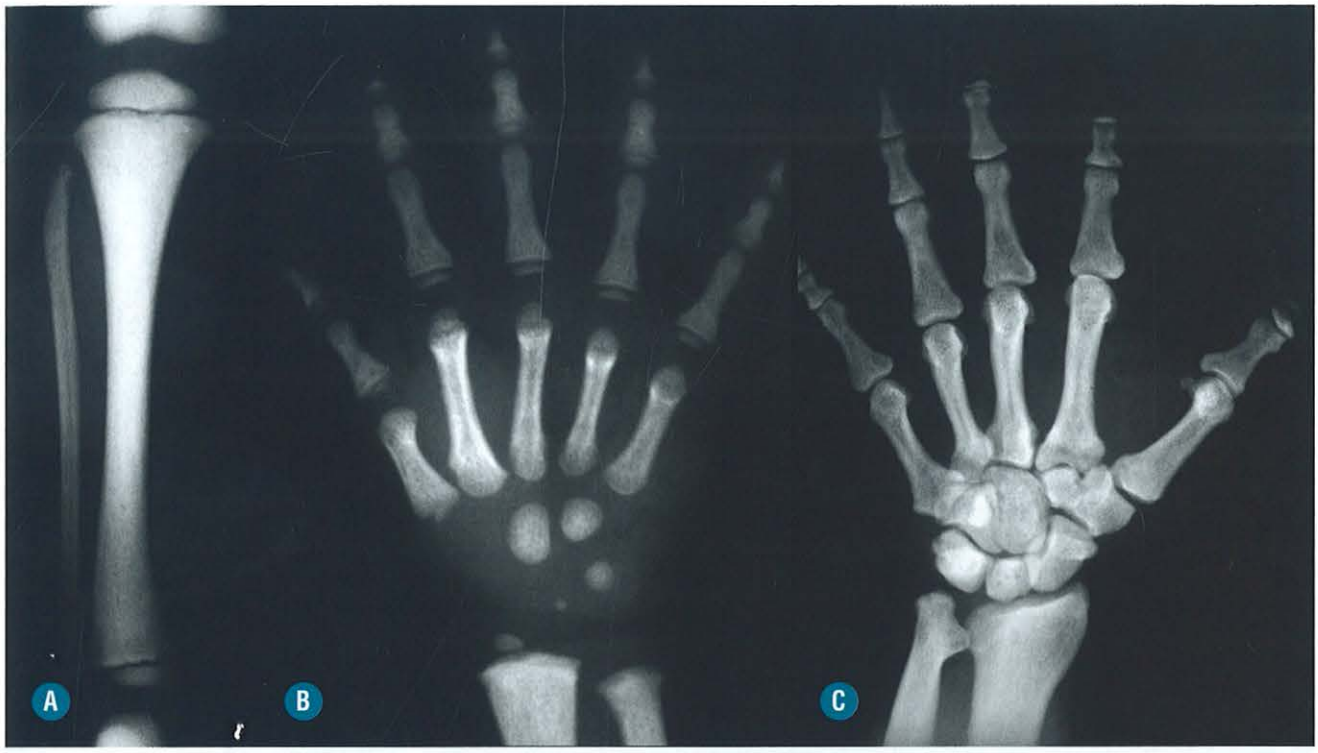

FIGURA 12-78. Estudo radiográfico da perna e da mão de uma criança (**A** e **B**) e da mão de um adulto (**C**) com picnodisostose. Diferentemente da osteopetrose, a esclerose óssea, apesar de acentuada, reduz, mas não oblitera o canal medular dos ossos longos, e existe osteólise das falanges distais, o que é uma das características da picnodisostose. Também se observa osteólise da fíbula proximal na criança e acentuada variante ulnar positiva no adulto.

A maior parte dos pacientes é assintomática, sendo o diagnóstico feito como um achado incidental em estudos de imagem. Em alguns casos, pode-se observar dor, rigidez articular, alterações esclerodérmicas de pele, lesões tumorais benignas de partes moles, áreas de miosite ossificante e atrofia muscular. O principal diagnóstico diferencial, principalmente nas formas atípicas da doença, é com tumores produtores de osso do grupo dos osteossarcomas.

ACHADOS DE IMAGEM (Figs. 12-81 a 12-83)

- A radiologia convencional é o método de escolha para avaliação, e a tomografia computadorizada deve ser reservada para regiões com anatomia complexa em que as radiografias não forneçam informações suficientes para o diagnóstico. A cintilografia pode ser positiva e haver captação do gadolínio em torno das lesões nos exames de ressonância.
- Na forma mais frequente, identificamos engrossamento localizado e ondulado do osso cortical com aspecto de cera derretida, comprometendo assimetricamente uma das corticais de ossos, na sua maioria dos membros inferiores.
- Hiperostose com aspecto de osteoma em localização excêntrica e com orientação cortical além de alteração das partes moles adjacentes.
- Densas estriações adjacentes à cortical interna óssea, comprometendo um ou mais ossos de um só dimídio, diferente do comprometimento bilateral da osteopatia estriada.
- Ossificação de aspecto nodular e sem estrutura lamelar em partes moles adjacente a articulações com ou sem hiperostose intraóssea em pacientes sem história de trauma. Essa forma é conhecida como forma semelhante à miosite ossificante.
- Em alguns pacientes, podemos identificar vários padrões de acometimento – forma mista.
- O comprometimento da coluna vertebral é raro.
- Em um mesmo paciente pode ocorrer associação com osteopoiquilose e osteopatia estriada.

■ Osteopoiquilose

A osteopoiquilose ou osteopoiquilia é uma displasia óssea esclerosante rara, com transmissão autossômica dominante, caracterizada por múltiplos focos de osso compacto no interior da esponjosa óssea, geralmente assintomática e diagnosticada quase sempre como um achado de imagem em exames realizados por outras suspeitas clínicas. Não existe predileção por sexo, e as lesões se distribuem simetricamente em regiões metaepifisárias periarticulares de ossos longos, bacia, omoplata e ossos do carpo e tarso. Alguns relatos na literatura sugerem uma associação ainda não comprovada com tumores ósseos e doenças inflamatórias reumatológicas. O diagnóstico diferencial em adultos é com doença metastática osteoblástica e esclerose tuberosa.

ACHADOS DE IMAGEM (Figs. 12-84 e 12-85)

- Os métodos radiográficos demonstram múltiplas lesões arredondadas ou ovaladas, com densidade semelhante à do osso cortical, geralmente de pequenas dimensões no interior da esponjosa óssea das regiões periarticulares.



FIGURA 12-79. Múltiplas fraturas com orientação perpendicular aos maiores diâmetros ósseos, sugerindo fraturas patológicas/insuficiência nos ossos do antepé (**A**), antebraço (**B**) e tíbia (**C**), bem como fratura dos istmos interapofisários de L4 e L5 (**D**). A densidade óssea nos quatro casos está muito aumentada, e, nas imagens **A**, **B** e **C**, há encurvamento ósseo secundário a fraturas pregressas.

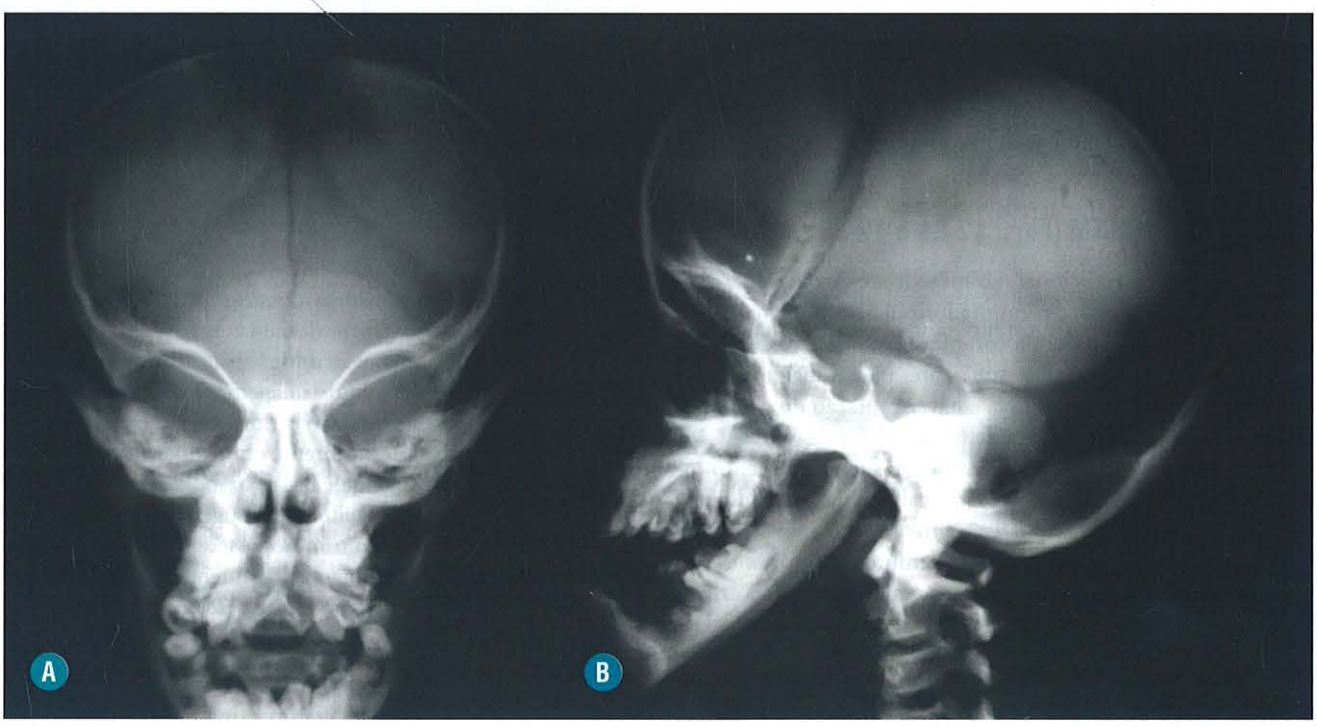

FIGURA 12-80. Radiografias do crânio em frontal (**A**) e lateral (**B**) evidenciando os achados típicos da picnodisostose: fontanelas e suturas abertas, presença de ossos wormianos, desproporção craniofacial com hipoplasia da face incluindo seios paranasais, perda do ângulo normal da mandíbula, anomalias dentárias e contornos densos das órbitas.



FIGURA 12-81. Exemplos radiográficos de melorreostose comprometendo o quarto e o quinto metatarsianos (**A**), todos os ossos do quarto raio e as falanges do quinto dedo da mão (**B**) e a face medial da tíbia e do fêmur (**C**).



FIGURA 12-82. Extenso foco de melorreostose caracterizado por engrossamento localizado e ondulado do osso cortical com aspecto de cera derretida comprometendo toda a cortical medial do fêmur. Reconstruções tomográficas em 3D (**A**, **B** e **C**). (*Cortesia do Dr. Pablo Picasso, Clínica Boghos Boyadjian, Fortaleza-CE.*)

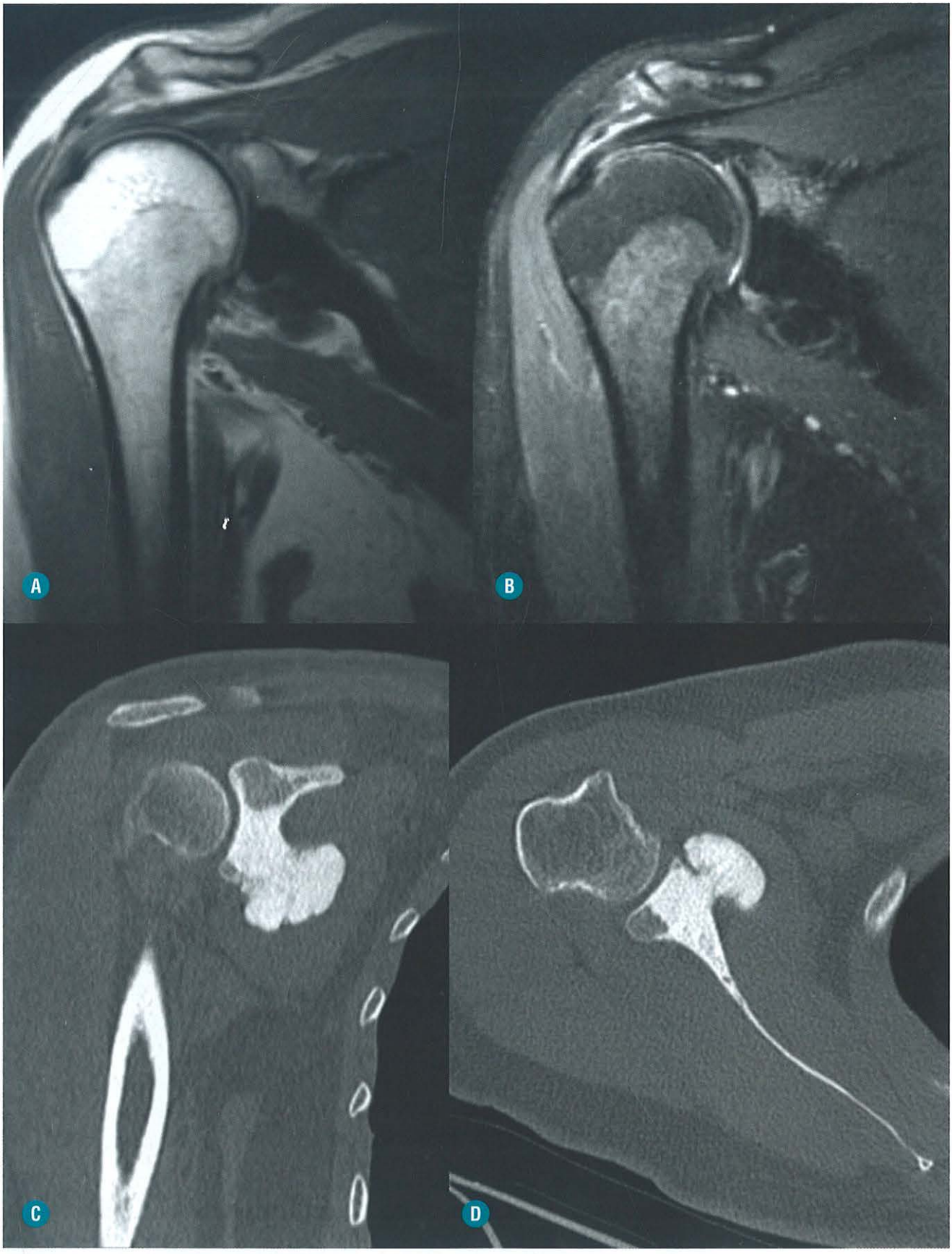

FIGURA 12-83. Melorreostose com grande componente exofítico semelhante a um osteoma crescendo para fora da cortical da escápula. O diagnóstico é mais facilmente suspeitado nas imagens tomográficas (**C** e **D**) do que na RM realizada no plano coronal com imagens na ponderação T1 (**A**) e T2 com saturação de gordura (**B**).



FIGURA 12-84. Radiografias da mão e do punho (**A**), do ombro (**B**), do joelho (**C**) e do quadril (**D**) mostrando múltiplas áreas grosseiramente ovaladas com densidade semelhante à das corticais ósseas no interior das esponjosas das articulações de quatro pacientes com diagnóstico incidental de osteopoiquilose.



FIGURA 12-85. Imagens sagital de RM na ponderação T1 (**A**) e coronal na ponderação T2 com saturação de gordura (**B**) de paciente com história de torção do joelho sem patologias prévias. Além dos achados de osteopoiquilose com baixo sinal nas duas ponderações, observa-se rotura radial do menisco medial e derrame/sinovite.

- O maior diâmetro das lesões costuma ser paralelo ao maior diâmetro ósseo.
- O envolvimento do esqueleto axial, costelas e clavículas é raro.
- O estudo cintilográfico não mostra captação anormal do radiofármaco.
- Nos casos estudados por RM, as lesões se apresentam, caracteristicamente, com baixo sinal em todas as sequências obtidas.

DOENÇAS QUE SE MANIFESTAM BASICAMENTE POR FORMAÇÃO DE OSSO IMATURO

■ Hiperparatireoidismo

INTRODUÇÃO

Generalidades

O aumento da produção do paratormônio (PTH) pela glândula paratireoide pode ocorrer em função de uma alteração anatômica primária da glândula, ser secundário a distúrbios metabólicos relacionados principalmente com a doença renal crônica ou à hiperfunção autonômica da glândula, mesmo com níveis normais de cálcio sanguíneo após correção da insuficiência renal crônica (forma terciária).

Na forma primária, mais frequente em mulheres na quinta/sexta década de vida, a causa mais comum da produção exagerada do paratormônio é um adenoma isolado (80%), seguida de hiperplasia glandular única ou múltipla (15 a 20%), adenomas múltiplos (1 a 3%) ou raramente carcinoma de paratireoide.

A principal causa do hiperparatireoidismo secundário é a insuficiência renal crônica, em que a retenção de fosfatos com baixo nível de cálcio e de metabólitos da vitamina D leva a aumento secundário da produção do PTH.

Independentemente da forma da doença, o PTH ativa a reabsorção óssea pelos osteoclastos com substituição do tecido ósseo por tecido fibroso, podendo haver formação de pseudotumores conhecidos pelo seu aspecto macroscópico como tumores marrons.

Manifestações Clínicas e Laboratoriais

Enquanto, no passado, o diagnóstico do hiperparatireoidismo primário era baseado em um quadro clínico florido relacionado com hipercalcemia e de manifestações radiológicas de reabsorção óssea, o diagnóstico atual é feito precocemente por estudos laboratoriais rotineiros com detecção de aumento do cálcio sérico, geralmente antes do desenvolvimento de manifestações clínicas mais significativas. O aumento associado no soro do cálcio e do PTH intacto tem uma sensibilidade e especificidade em torno de 95% para o diagnóstico do hiperparatireoidismo primário.

Atualmente, as manifestações clínicas da forma primária estão mais relacionadas com alterações de humor, ansiedade, depressão e fadiga. Nos casos com diagnóstico tardio podem ser detectados cálculos renais, úlcera péptica, pancreatite, hipertensão, dor óssea, fraturas e alterações mentais relacionadas com hipercalcemia.

Nos pacientes com hiperparatireoidismo secundário, as manifestações clínicas são comuns às da osteodistrofia renal: fraqueza muscular associada a dores ósseas, fraturas, tendinopatias e depósitos de cristais em partes moles. Além das anormalidades musculoesqueléticas, os pacientes apresentam também comprometimento de vários sistemas, entre eles o cardiovascular, pulmonar e endócrino (ver Osteodistrofia Renal).

ACHADOS DE IMAGEM

Os diversos métodos de imagem estão indicados no paciente portador de hiperparatireoidismo primário ou secundário, para avaliação das lesões ósseas relacionadas com o excesso de PTH circulante e na tentativa de identificação da lesão anatômica da paratireoide.

ALTERAÇÕES RELACIONADAS COM O EXCESSO DE PTH CIRCULANTE

Radiografia e TC

(Fig. 12-86 a 12-88)

- O aumento da atividade osteoclástica mediada pelo excesso de PTH pode levar à reabsorção óssea em diversos níveis:
  - subperiosteal: bordo radial de falanges médias, lâmina dura, cortical medial de fêmur e tíbia;
  - subligamentar: inserções trocantéricas de fêmur e úmero e ligamento coracoclavicular;
  - endosteal/cortical: cortical de ossos longos;
  - trabecular: calota craniana;
  - subcondral: articulações sacroilíacas, sínfise púbica, acromioclavicular.
- Tumores marrons ou osteoclastomas: são lesões líticas, geralmente insuflantes e múltiplas, com características de média agressividade biológica. Podem acometer qualquer parte do esqueleto, mas são mais comuns nas extremidades, na bacia, na face e nas costelas.
- Condrocalcinose: calcificações de fibrocartilagem dos joelhos, punhos e sínfise pubiana.



FIGURA 12-86. Graus variáveis de reabsorção subperiosteal nos bordos radiais das falanges de dois pacientes com hiperparatireoidismo (**A** e **B**). Em **B**, existe também reabsorção endosteal/cortical e nos tufos das falanges distais.

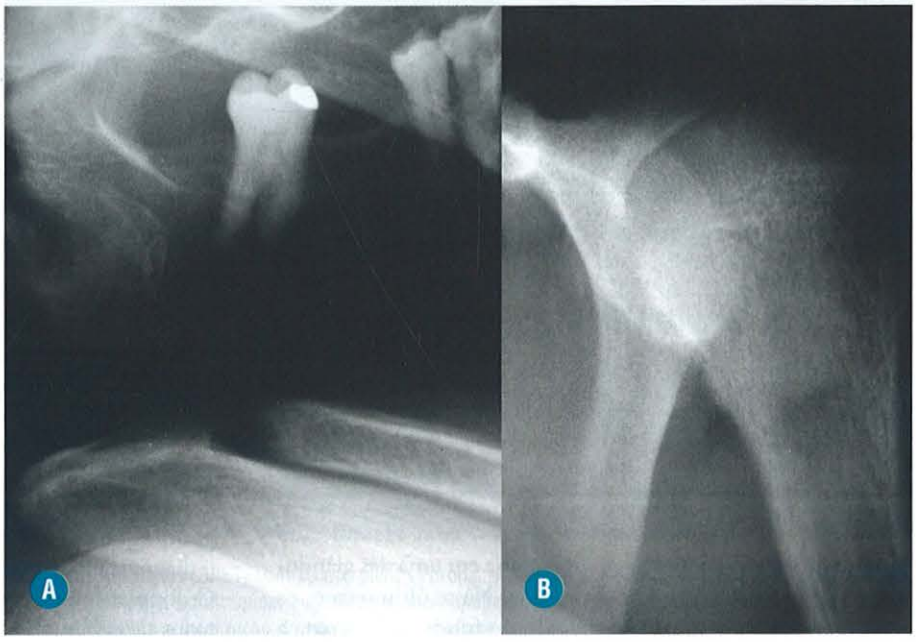

FIGURA 12-87. Reabsorção das lâminas duras dentárias (**A**), osso subcondral da extremidade da clavícula (**B**) e na cortical umeral (**C**) em portadores de hiperparatireoidismo. Observe em **B** reação periosteal associada.



FIGURA 12-88. Tumores marrons com aspecto de média agressividade no terço proximal da tíbia (**A**), fêmur distal (**B**), terço proximal do úmero (**C**) e forma múltipla nos ossos do cotovelo (**D**).

PESQUISA DA LESÃO ANATÔMICA DA PARATIREOIDE

TC, RM, US e Cintilografia (Figs. 12-89 e 12-90)

- O tratamento cirúrgico do hiperparatireoidismo pode ser feito de modo tradicional, com exploração cirúrgica do pescoço e sob visualização direta com ressecção das glândulas aumentadas de volume, o que dispensa avaliação pré-operatória por imagem, ou, de modo menos invasivo, com identificação pré-cirúrgica do adenoma ou hiperplasia em uma das glândulas para posterior ressecção da mesma. Nesse último caso, os estudos por imagem da paratireoide são fundamentais para a localização da lesão. Na pesquisa de paratireoide ectópica e nos casos de segunda cirurgia por persistência de níveis elevados de PTH, a avaliação por imagem também é mandatória.
- Ultrassonografia: As paratireoides normais e as hiperplásicas são de difícil diferenciação com o tecido tireoidiano adjacente em função de ecogenicidade semelhante, mas as comprometidas por adenomas têm ecogenicidade menor, permitindo a diferenciação. A sensibilidade do método para o diagnóstico de adenomas solitários está em torno de 79%. O doppler colorido pode identificar vasos nutridores aumentados de calibre. A ultrassonografia pode também ser usada

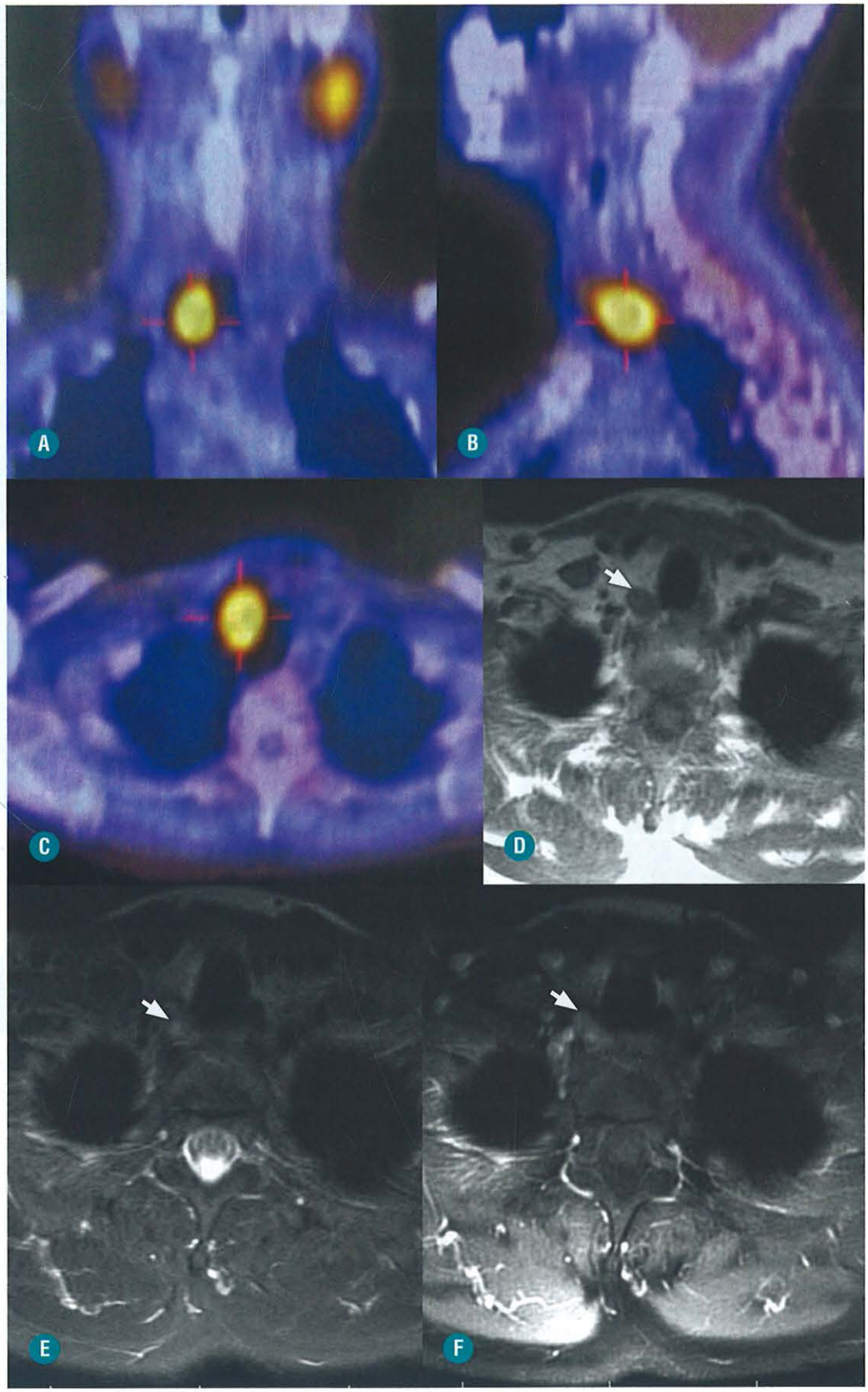

FIGURA 12-89. A superposição das imagens tomográficas funcionais (SPET) com TC nos planos coronal (**A**), sagital (**B**) e axial (**C**) mostra captação anormal do radiofármaco tecnécio marcado com sestamibi em topografia paratraqueal sugerindo adenoma/hiperplasia de paratireoide. Os cortes axiais de RM ponderados em T1 (**D**), T2 (**E**) e T1 pós-contraste (**F**) confirmam a localização do nódulo paratireoidiano (*setas*).

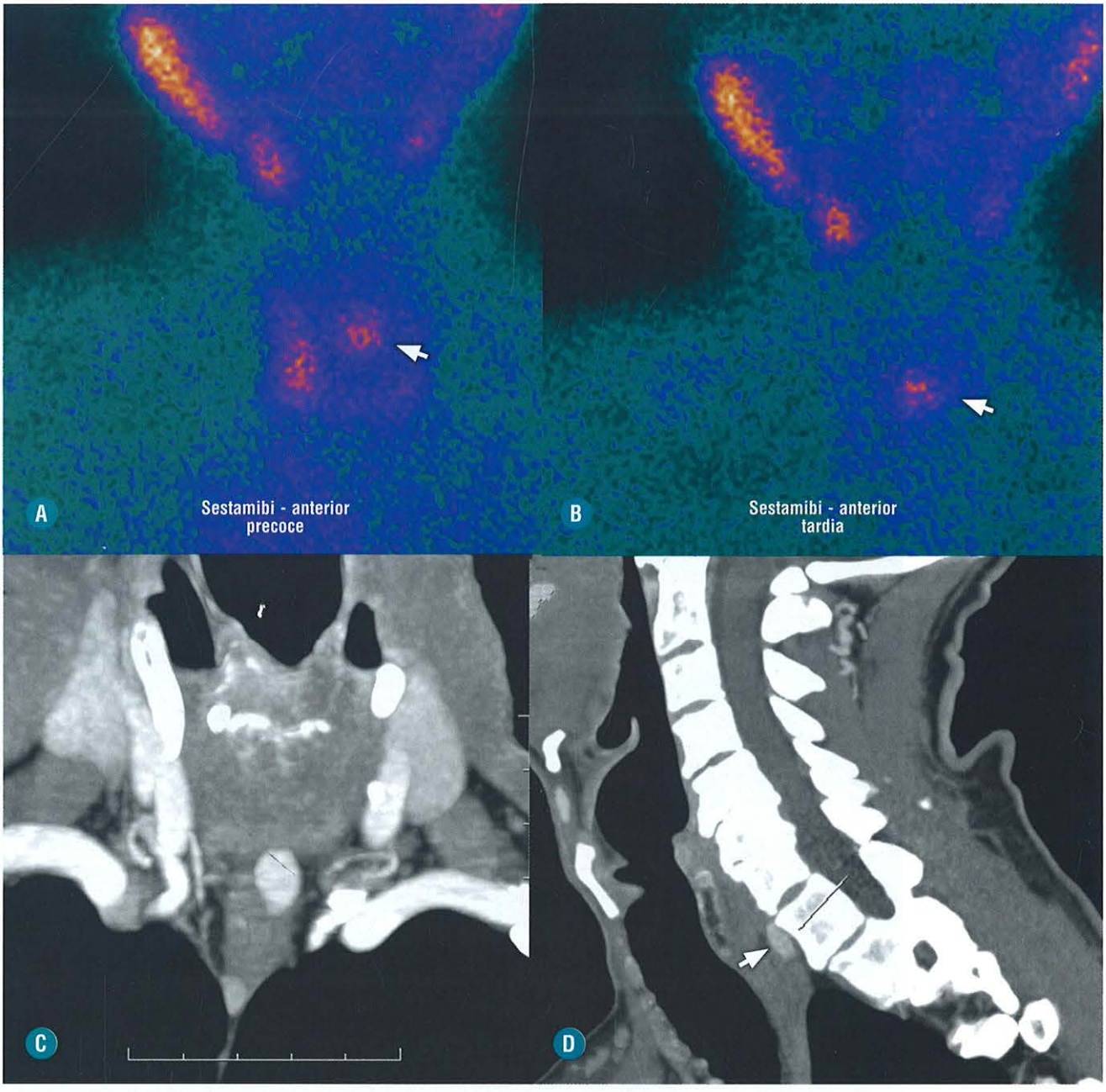

FIGURA 12-90. Captação aumentada (**A**) e prolongada (**B**) do sestamibi pelo nódulo paratireoidiano (*setas*). As imagens tomográficas com contraste iodado e reconstruções em MIP nos planos coronal (**C**) e sagital (**D**) demonstram melhor a massa (*setas*) e sua relação topográfica com as estruturas vizinhas.

para orientação de biópsias por agulha. Localização ectópica das glândulas paratireoidianas e alterações da ecogenicidade da tireoide dificultam o diagnóstico ultrassonográfico.

- Cintilografia: O tecnécio marcado com sestamibi (sestamibi -^{99m}Tc) é o isótopo mais usado para avaliação das paratireoides. Este radiotraçador é captado pelo tecido normal da tireoide e paratireoide, mas, quando existem adenomas ou hiperplasia de tecido paratireoidiano, esta captação se faz muito mais acentuadamente e por tempo mais prolongado. A sensibilidade do método é semelhante à da ultrassonografia.
- Tomografia Computadorizada: Os adenomas de paratireoide impregnam-se fortemente pelo contraste iodado e podem ser detectados pelo estudo tomográfico. Esse método é mais usado na pesquisa de glândulas ectópicas patológicas e no pré-operatório de segunda cirurgia.
- Ressonância Magnética: Semelhante ao estudo tomográfico, a avaliação por RM é mais usada nos casos suspeitos de localização ectópica e na pesquisa de tecido funcional remanescente. O padrão de sinal do adenoma é variável, sendo geralmente hiperintenso em T2 e iso ou hipointenso em T1 em relação com o músculo. Os gânglios da região cervical têm padrão de sinal semelhante aos dos adenomas, devendo ser levadas em conta, no diagnóstico diferencial, a morfologia e a localização das paratireoides.

- Combinação de métodos: A combinação da ultrassonografia com a cintilografia parece ser a combinação com melhor custo/benefício para a localização dos adenomas de paratireoide.

DIAGNÓSTICO DIFERENCIAL

- Os tumores marrons podem ser confundidos com implantes metastáticos e mieloma.
- A artropatia erosiva que ocorre na forma secundária do hiperparatireoidismo pode ser confundida com doenças do grupo reumatoide.

Recomendações

- Atualmente, o diagnóstico do hiperparatireoidismo primário é basicamente laboratorial, e a principal função dos métodos de imagem é identificar a localização anatômica da paratireoide comprometida.
- Isoladamente, a reabsorção subperiosteal do bordo radial das falanges médias do segundo e do terceiro dedos das mãos é o achado radiológico mais fidedigno do aumento da atividade osteoclástica relacionada com a hiperfunção da paratireoide.

■ Doença de Paget

INTRODUÇÃO

Generalidades

A doença de Paget (DP) ou osteíte deformante é a segunda doença óssea metabólica mais frequente do paciente adulto depois da osteoporose e se caracteriza por um remodelamento ósseo excessivo e anárquico, em que um ou mais ossos sofrem reabsorção focal seguida por deposição exagerada de um tecido ósseo desorganizado e sem arranjo trabecular. O osso resultante, apesar de aumentado de volume, tem resistência diminuída, encurvando e fraturando facilmente. Como a maior parte dos casos é assintomática, não se conhece com segurança a sua incidência, mas sabe-se que quanto maior a faixa etária dos pacientes a incidência da DP tende a aumentar. Outro fator importante é a distribuição geográfica da doença, que é muito mais comum nos pacientes de origem anglo-saxã ou em seus descendentes, chegando a comprometer, neste grupo, em torno de 10% dos pacientes acima de 80 anos de idade. No Brasil, calcula-se que menos de 0,5 % da população na terceira idade apresente comprometimento pela doença. A relação do comprometimento entre homens e mulheres é de 3 para 2, e a faixa etária acometida está geralmente acima dos 50 anos de idade. Nos últimos vinte anos, observa-se uma diminuição dos casos e da severidade da DP em vários países do mundo.

A sua etiologia ainda é desconhecida, sendo provavelmente influenciada por vários fatores genéticos e virais, chamando a atenção o fato de que aproximadamente 40% dos pacientes com DP têm um parente de primeiro grau acometido.

O comprometimento do esqueleto é preponderantemente poliostótico, e os ossos mais frequentemente acometidos são os da coluna lombar, bacia, crânio, sacro e fêmur.

Manifestações Clínicas e Laboratoriais

A maioria dos diagnósticos é feita incidentalmente, pois os pacientes são assintomáticos.

As principais manifestações clínicas incluem dor óssea, fraturas, deformidades esqueléticas e artrite secundária. A dor óssea é mais frequente em topografia articular.

A deformidade óssea e as fraturas se fazem mais em ossos que suportam carga. O aumento volumétrico do osso, principalmente do crânio e da coluna vertebral, leva à compressão nervosa.

Observa-se elevação da concentração dos marcadores bioquímicos da remodelação óssea, sendo a fosfatase alcalina um marcador importante da atividade da doença.

Achados Fisiopatológicos (Fig. 12-91)

Há uma correlação estreita entre os achados de imagem e a fisiopatologia da doença. Inicialmente, existe uma reabsorção exagerada óssea mediada pelos osteoclastos, com substituição da medula hematopoiética normal por tecido fibroso muito vascularizado, chamada de fase osteolítica ou ativa. É importante lembrar que na fase lítica não existe infiltração medular e sim reabsorção. Posteriormente, na fase inativa ou esclerótica, os osteoblastos formam um osso trabecular muito desorganizado e em quantidade maior do que o absorvido. Na fase mista, há evidências de reabsorção e neoformação óssea exageradas. Em um mesmo paciente (ou até em um mesmo osso), pode-se observar, simultaneamente, as três fases da doença.

ACHADOS DE IMAGEM

Os métodos de imagem são fundamentais para o diagnóstico e estadiamento da doença de Paget, e a radiologia convencional apresenta a melhor relação custo/benefício para avaliação. A TC, a RM e a cintilografia têm um papel complementar no diagnóstico, mas são importantes na avaliação das complicações e monitorização dos efeitos da terapia medicamentosa.

Radiografia e TC (Fig. 12-92 a 12-94)

- Os achados radiográficos clássicos para o diagnóstico da doença em qualquer osso acometido são: aumento volumétrico ósseo, espessamento cortical, perda da diferenciação corticomedular e deformidades.
- As três fases da doença são bem identificadas tanto na radiologia convencional como no estudo tomográfico.
- Outros sinais que também traduzem a fisiopatologia da doença são encontrados menos frequentemente: sinal da chama de vela, sinal da moldura, engrossamento da linha iliopectínea e osteoporose circunscrita de calota craniana.
- No comprometimento vertebral da DP, caracteristicamente, tanto o corpo como os elementos posteriores da vértebra são comprometidos, podendo, pelo aumento do volume ósseo, comprimir as estruturas neurais.
- A localização em ossos de extremidades e da coluna cervical alta, apesar de infrequente, pode ocorrer.

Cintilografia (Fig. 12-95)

- O estudo cintilográfico é mais sensível do que a radiologia convencional, principalmente nas áreas com anatomia complexa como coluna vertebral, costelas e escápula.
- O aumento de captação do radiofármaco ocorre em todas as fases da doença.
- A diferenciação entre a forma poliostótica e a monostótica é facilmente feita pelo método.

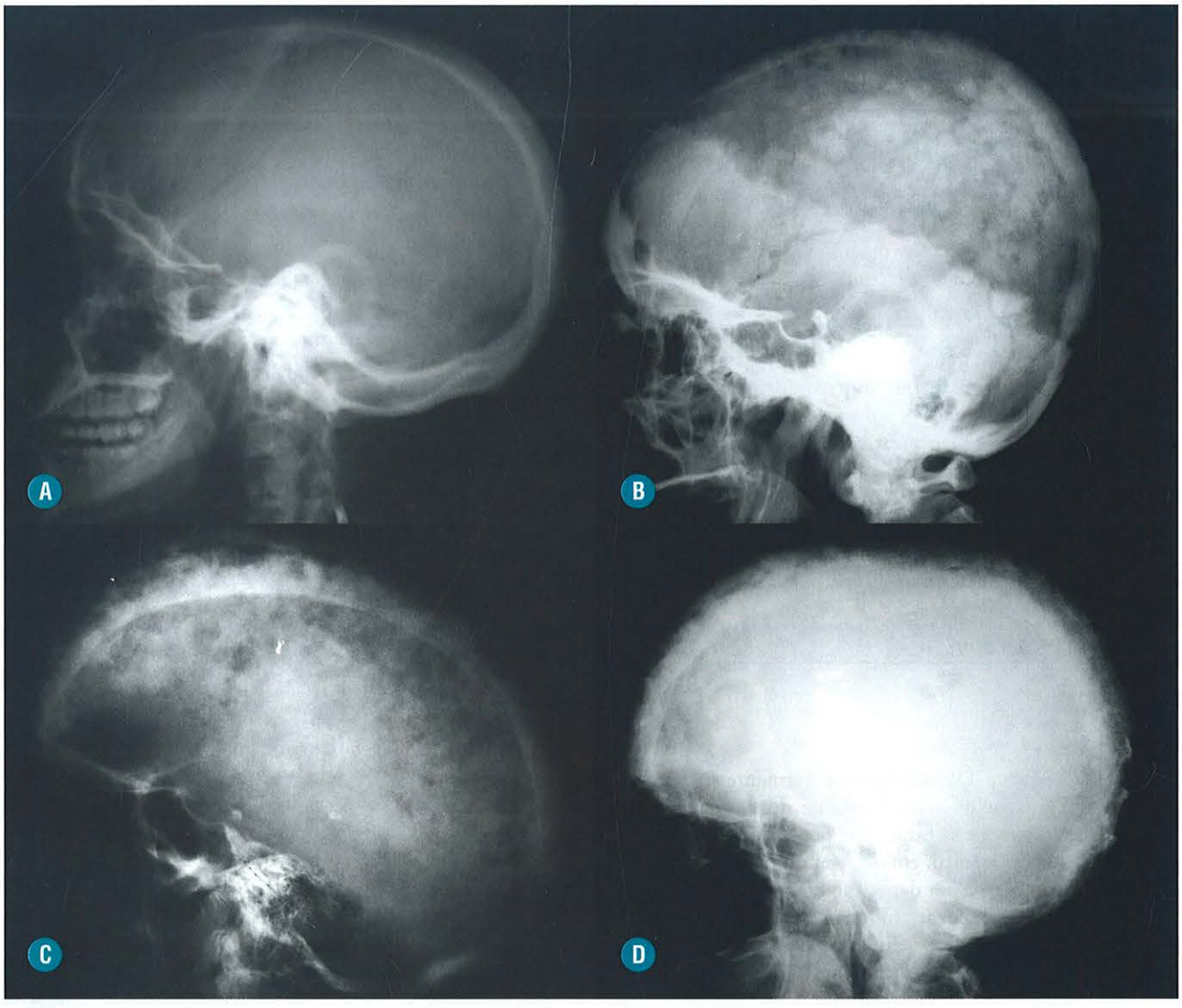

FIGURA 12-91. Comparação entre o estudo radiográfico de um crânio normal (**A**) e as alterações das diversas formas da doença de Paget: forma osteolítica secundária à reabsorção óssea exagerada com substituição da medula hematopoiética por tecido fibroso muito vascularizado (**B**), forma mista em que coexistem reabsorção e neoformação óssea exageradas (**C**) e forma esclerótica em que existe um osso trabecular muito desorganizado e em quantidade maior do que o absorvido (**D**).

Ressonância Magnética (Figs. 12-96 e 12-97)

- Como a DP ocorre principalmente a partir da sexta década de vida, em que o paciente apresenta maior incidência de doenças malignas, a avaliação feita sem estudos prévios por métodos radiológicos pode levar a diagnósticos equivocados de implantes metastáticos ou doenças mieloproliferativas.
- Os estudos por RM em todas as fases da doença mostram a preservação do componente gorduroso da medula óssea, caracterizado por hipersinal na sequência T1. A perda do sinal de gordura é um indicativo de infiltração neoplásica.
- Nas sequências de T2, o hipersinal heterogêneo corresponde ao componente fibrovascular da medula óssea, que também se realça na fase pós-contraste. Esse hipersinal em T2 não é observado nas fases inativas, devido à esclerose residual.
- Na fase esclerótica, pode ser confundida com metástases osteoblásticas de próstata e mama. A RM caracteriza-se por baixo sinal em todas as sequências.

COMPLICAÇÕES DA DOENÇA DE PAGET (Figs. 12-98 a 12-101)

- Síndromes compressivas: decorrem do aumento volumétrico do osso, levando à estenose de canal raquidiano, compressão de pares cranianos com surdez e cegueira. O comprometimento da transição craniovertebral também pode levar à invaginação basilar, insuficiência vertebrobasilar e hidrocefalia.
- Fraturas e deformidades: o osso pagetoide, apesar de aumentado de volume, possui resistência diminuída e se deforma mais facilmente, levando a encurvamentos característicos. As fraturas são tipicamente de insuficiência, perpendiculares ao maior diâmetro do osso, comprometendo principalmente as corticais da convexidade, sendo mais frequentes no fêmur, na tíbia, na bacia e na coluna.

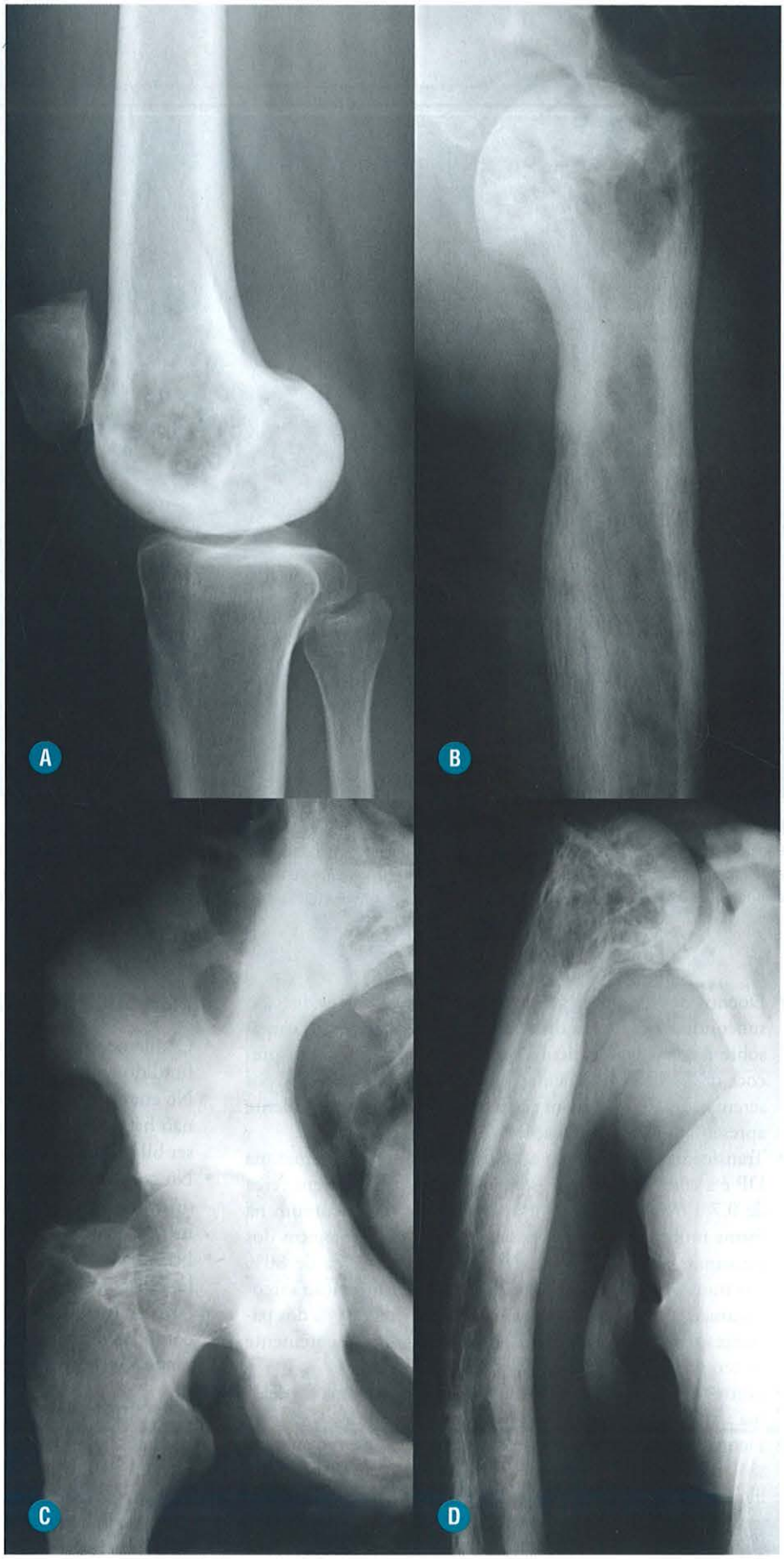

FIGURA 12-92. O diagnóstico radiológico da DP é baseado em alguns achados de imagem que estão presentes em maior ou menor grau em todos os pacientes: aumento volumétrico ósseo (**A**), espessamento das corticais (**B**), perda de diferenciação entre a cortical e a esponjosa (**C**) e encurvamento/deformidade (**D**).

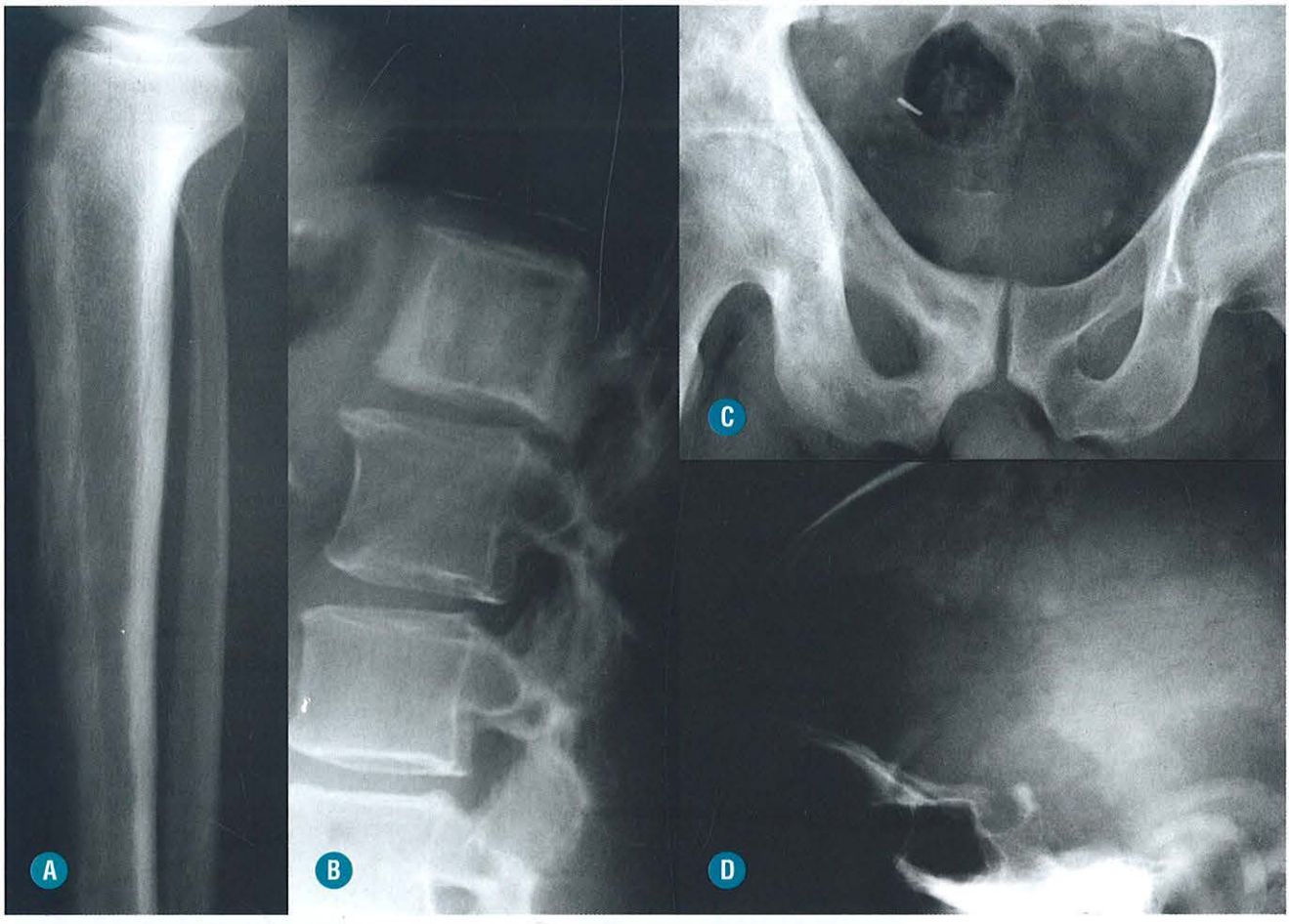

FIGURA 12-93. A reabsorção óssea anárquica, seguida da deposição exagerada de osso imaturo, produz outros sinais muito sugestivos da doença de Paget. A fase osteolítica pode-se manifestar focalmente, como na osteoporose circunscrita da calota craniana (**D**), ou com o sinal da chama de vela observada na cortical anterior da tíbia traduzindo a interface distal da osteólise com o osso normal (**A**). O sinal da moldura na vértebra em que a cortical densa delimita uma esponjosa com transparência aumentada (**B**) e o engrossamento da linha iliopectínia (**C**) ocorrem na fase mista da doença.

- Doença degenerativa: a diminuição de resistência do osso subcondral leva a uma distribuição não uniforme das cargas sobre a cartilagem articular, ocasionando degeneração precoce da mesma. As articulações do quadril e do joelho, por serem submetidas à maior carga, são as que mais comumente apresentam essa complicação.
- Transformação maligna: a transformação sarcomatosa na DP é a complicação mais séria da doença e ocorre em cerca de 0,7 a 6% dos casos. A transformação é mais comum na forma múltipla da doença e, dentre os tipos histológicos dos sarcomas, o osteossarcoma está presente em cerca de 80% das transformações. O prognóstico da transformação sarcomatosa é extremamente grave, com sobrevida de 0% dos pacientes após cinco anos do diagnóstico, independentemente da terapêutica usada.
- Outros tumores como as metástases, TCG, linfoma e mieloma também podem-se assestar no osso pagetoide.
- Dentre os métodos de imagem, a tomografia e a ressonância são fundamentais para demonstração dos critérios de malignização da DP, como a perda do sinal de gordura em T1, aparecimento de áreas líticas permeativas, destruição cortical e invasão de partes moles.

DIAGNÓSTICO DIFERENCIAL (Figs. 12-102 e 12-103)

- O afilamento parietal relacionado com a idade pode ser confundido com a osteoporose circunscrita da doença de Paget. No entanto, na primeira condição, a cintilografia é negativa, não há alteração do osso trabecular e o afilamento costuma ser bilateral e simétrico.
- No corpo vertebral, os hemangiomas podem simular a fase osteolítica de Paget, mas geralmente a doença não compromete o arco posterior.
- Nas metástases osteoblásticas, não se identifica aumento volumétrico ósseo.
- Nos exames de RM, lesões infiltrativas da medula óssea como linfoma e mielofibrose podem simular Paget. O diferencial é feito com estudo radiográfico convencional.

Recomendações

- A doença de Paget costuma ser um achado incidental em estudos radiográficos.
- O aumento volumétrico ósseo, o espessamento cortical, a perda da diferenciação corticomedular e as deformidades são as marcas registradas da doença.

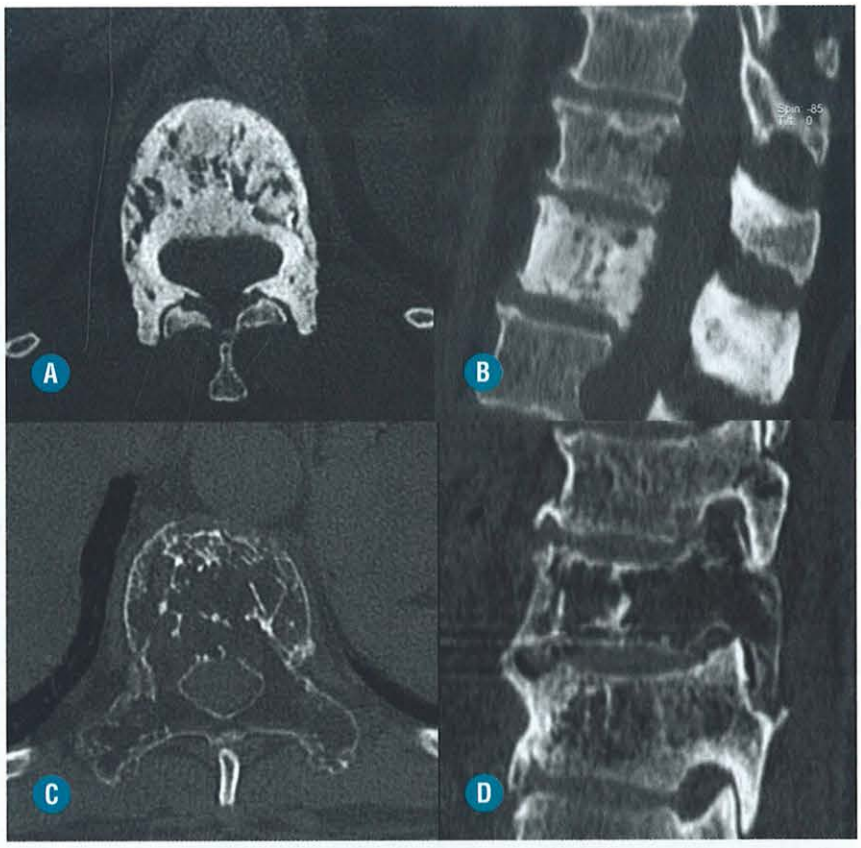

FIGURA 12-94. Estudos tomográficos no plano axial e reconstrução sagital das formas esclerosante (**A** e **B**) e lítica (**C** e **D**) na coluna vertebral. Observe o comprometimento simultâneo dos arcos anterior e posterior em ambos os casos.

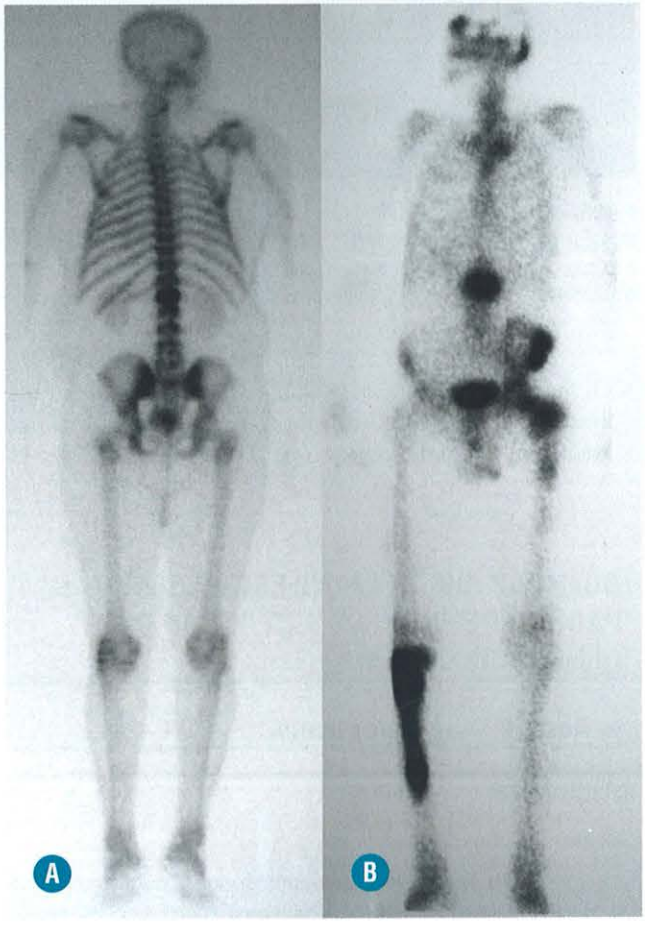

FIGURA 12-95. A técnica cintilográfica é a que mais facilmente diferencia o comprometimento monostótico (**A**) do poliostótico (**B**) da DP na coluna vertebral. Em **A**, somente L1 apresenta captação aumentada do tecnécio, enquanto, em **B**, vários sítios do esqueleto mostram captação patológica. (*Imagem B reproduzida, com permissão, de Fernandes JL, Maciel Junior F.* Coluna Vertebral. *Rio de Janeiro: Elsevier; 2011.*)



FIGURA 12-96. Comparação do estudo tomográfico reconstruído no plano sagital (**A**) com imagens de RM ponderadas em T1 (**B**), T2 (**C**) e T1 com saturação de gordura pós-contraste (**D**) de forma esclerosante da DP. Observe que a doença é mais facilmente diagnosticada com métodos radiográficos como a tomografia, mas a RM permite a identificação do tecido gorduroso preservado na esponjosa de permeio ao baixo sinal difuso e a presença de fragmento discal extruso e calcificado. As alterações do platô vertebral posterior da vértebra superior são secundárias à doença degenerativa.

- Os métodos radiográficos (Radiografia e TC) são os que melhor caracterizam a DP, enquanto a RM é fundamental para avaliação de complicações.
- A dosagem de fosfatase alcalina é necessária para definir a atividade da doença.

DOENÇAS QUE SE MANIFESTAM SEM PADRÃO DEFINIDO DE ALTERAÇÃO DA DENSIDADE ÓSSEA

■ Acromegalia/Gigantismo

INTRODUÇÃO

Generalidades

A produção excessiva de hormônio do crescimento pela hipófise leva, entre outras alterações, à aceleração do crescimento osteocartilaginoso e dos tecidos moles, com desenvolvimento de gigantismo no esqueleto imaturo e de acromegalia (extremidades grandes) no paciente adulto. Enquanto o crescimento ósseo é exagerado, mas proporcional no gigantismo, no esqueleto maduro, em que já houve cessação do crescimento longitudinal, a ação hormonal vai promover, além do aumento da espessura da cartilagem, proliferação óssea com aumento dos diâmetros ósseos e calcificação ao nível das inserções capsuloligamentares e ênteses. Em função da maior espessura cartilaginosa, a sua nutrição, que se faz por difusão, não é satisfatória, e a doença degenerativa articular se manifesta precocemente.

Achados clínicos

Os achados clínicos principais estão relacionados com o aumento volumétrico visceral, ósseo e de partes moles, associados à degeneração osteoarticular precoce, artropatias cristalinas e compressivas, doenças cardiovasculares e vasculares cerebrais.



FIGURA 12-97. Imagens sagitais de RM mostrando alterações de Paget no corpo e arco posterior de T1 com baixo sinal periférico e preservação do sinal de gordura na esponjosa em T1 e T2 (**A** e **B**), padrão de edema na sequência T2 com supressão de gordura (**C**) e realce pelo contraste em T1 com saturação de gordura (**D**).

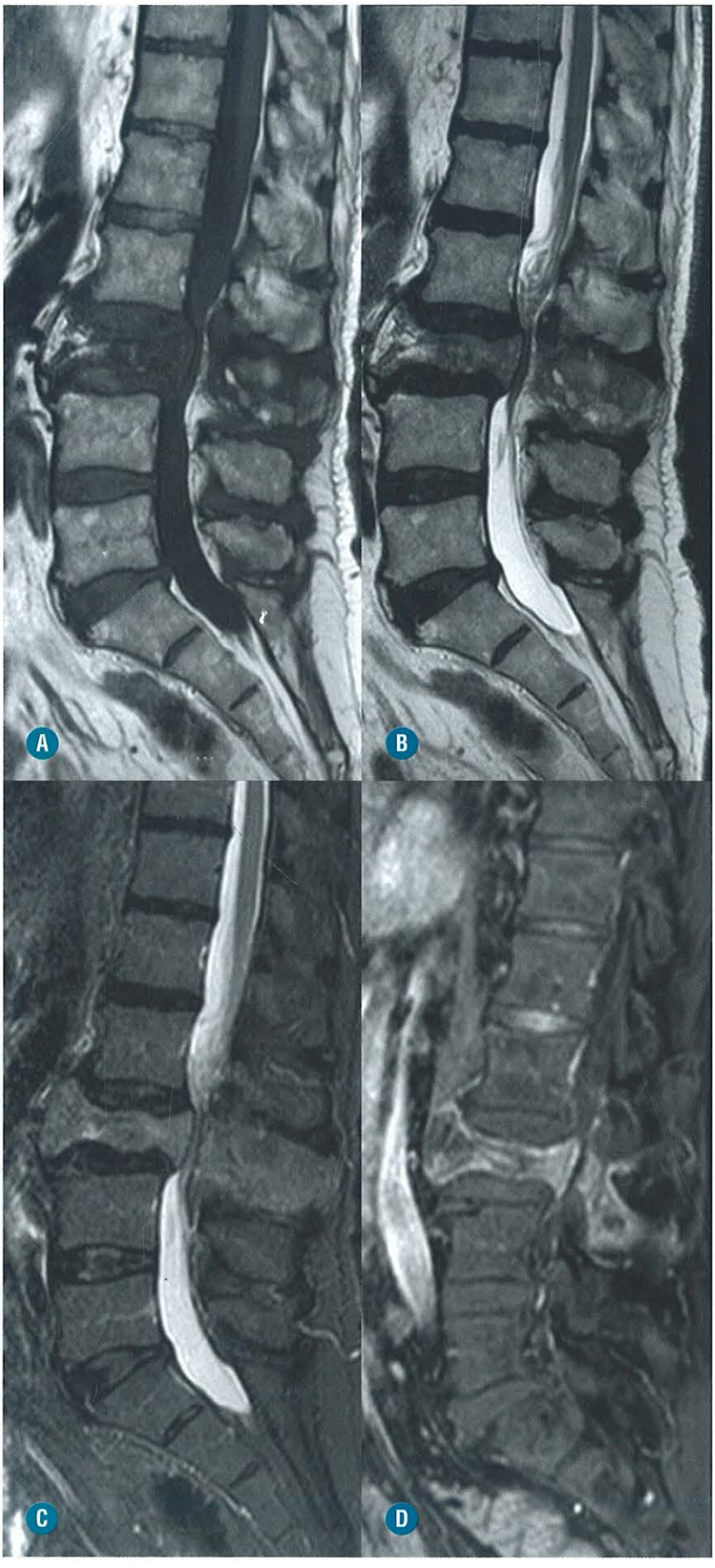

FIGURA 12-98. O corpo vertebral de L3, apesar de diminuído de altura, mostra-se do mesmo modo que o arco posterior correspondente, marcadamente aumentado no seu diâmetro longitudinal, angustiando de maneira acentuada o canal raquiano e comprimindo o saco dural. O comprometimento simultâneo dos arcos anterior e posterior com aumento volumétrico ósseo e a alteração de sinal são praticamente diagnósticos da DP. Cortes sagitais de RM ponderados em T1 (**A**), T2 (**B**), T2 com saturação de gordura (**C**) e T1 pós-contraste com saturação de gordura (**D**).

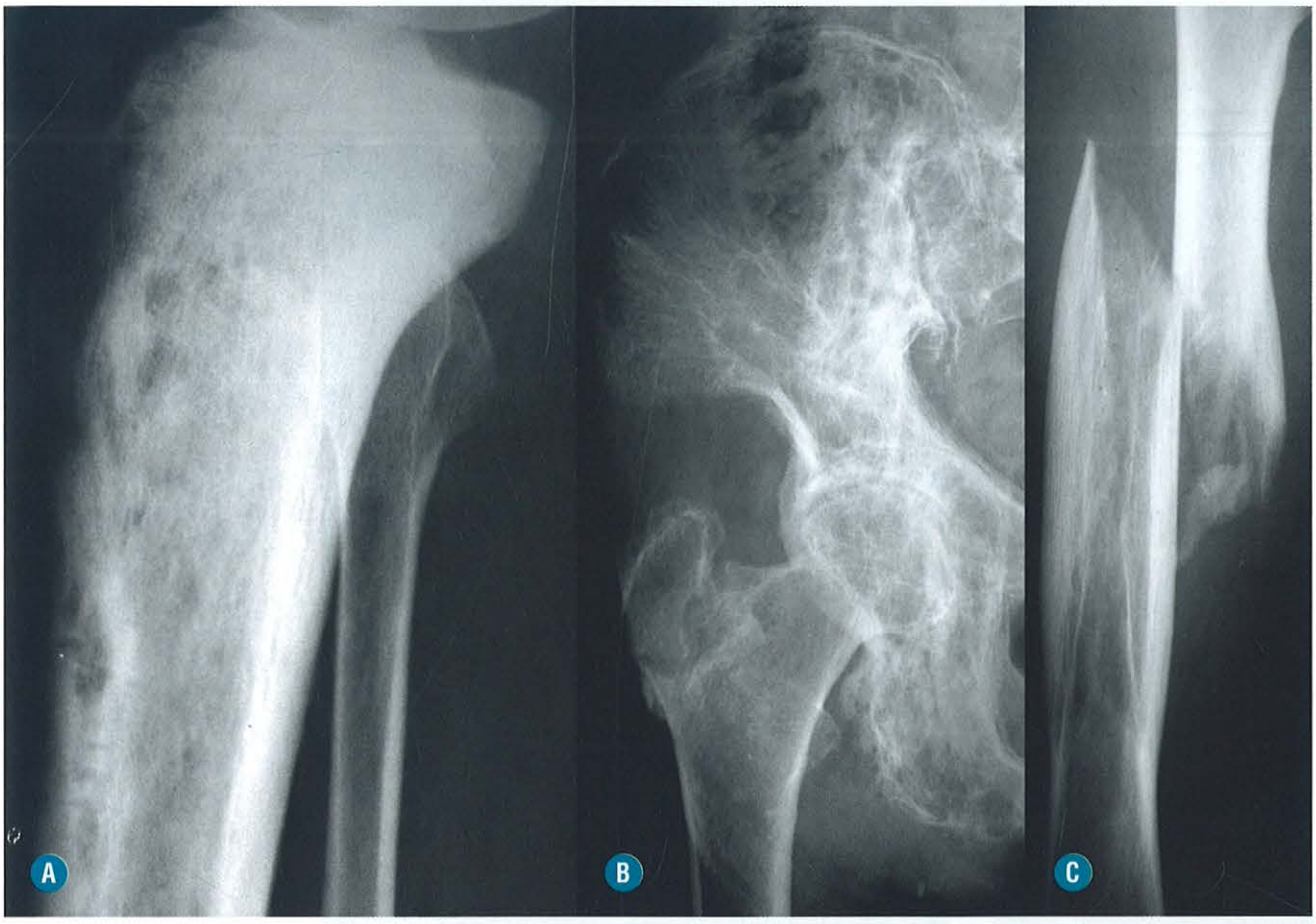

FIGURA 12-99. Fraturas de insuficiência incompletas e completas, perpendiculares ao maior diâmetro do osso, comprometendo a cortical anterior da tíbia (**A**), base do grande trocanter (**B**) e diáfise do fêmur (**C**) em pacientes com alterações radiográficas de Paget.

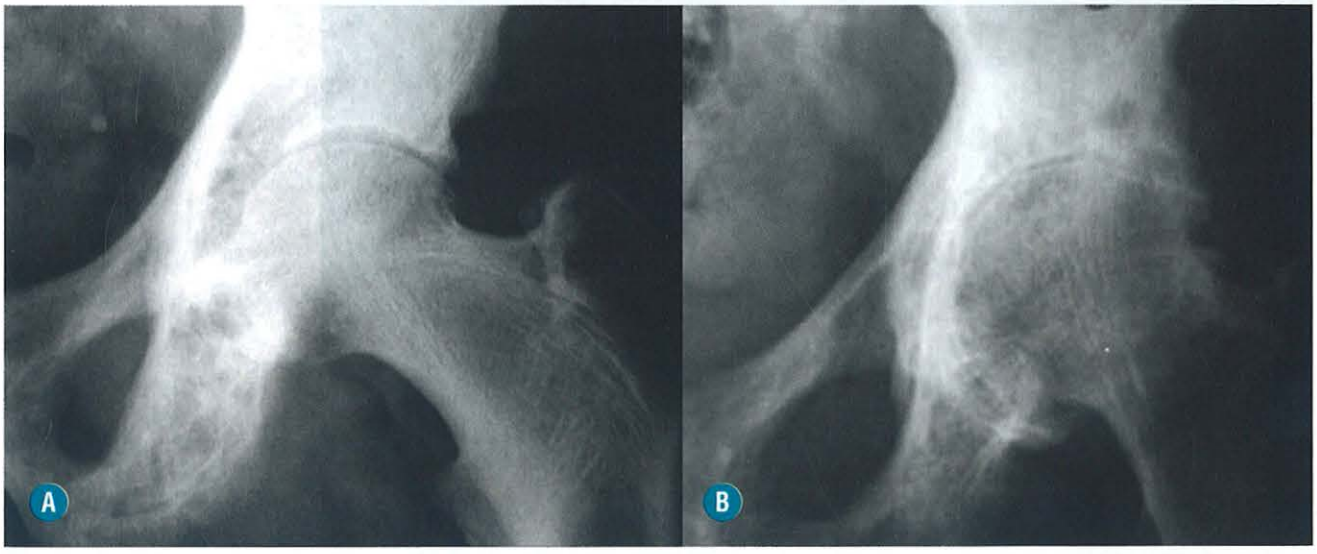

FIGURA 12-100. A distribuição desigual das cargas sobre a cartilagem do quadril em função da diminuição de resistência do osso subcondral do acetábulo comprometido pela DP leva a graus variáveis de doença degenerativa precoce (**A** e **B**).

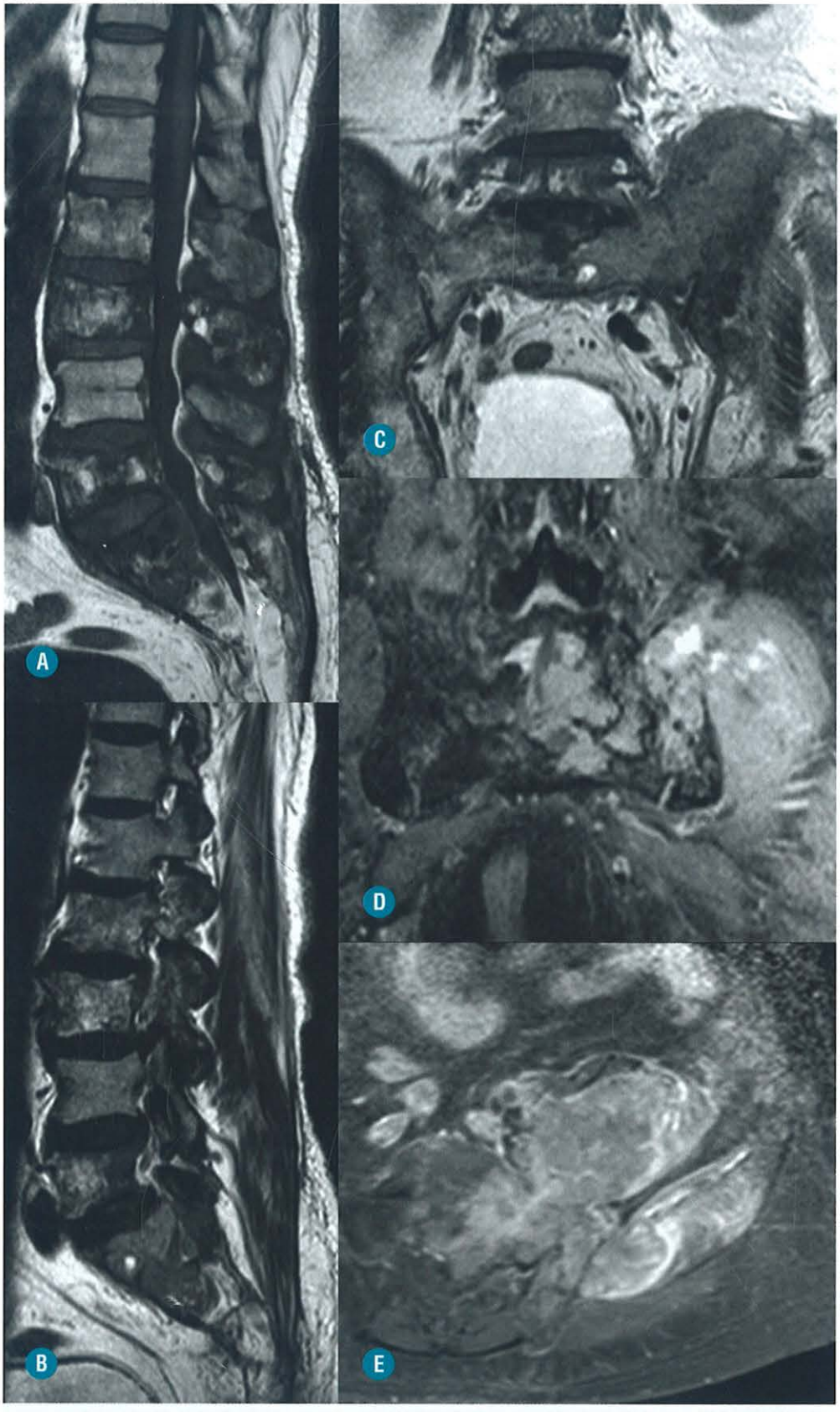

FIGURA 12-101. Alterações de DP em L2, L3, L5 e S1 com perda do sinal de gordura na esponjosa de S1, além de destruição óssea e formação de grande massa destrutiva originando-se da metade esquerda da asa sacral e invadindo as partes moles adjacentes. Esses achados de imagem são sugestivos da transformação sarcomatosa da doença. Imagens de RM no plano sagital ponderadas em T1 e T2 (**A** e **B**) e no plano coronal com ponderações T1 e T2 com saturação de gordura (**C** e **D**) e no plano axial ponderada em T1 com saturação de gordura pós-contraste (**E**). (*Cortesia do Dr. Daniel Sá, Hospital Santa Izabel/Image Memorial, Salvador-BA.*)

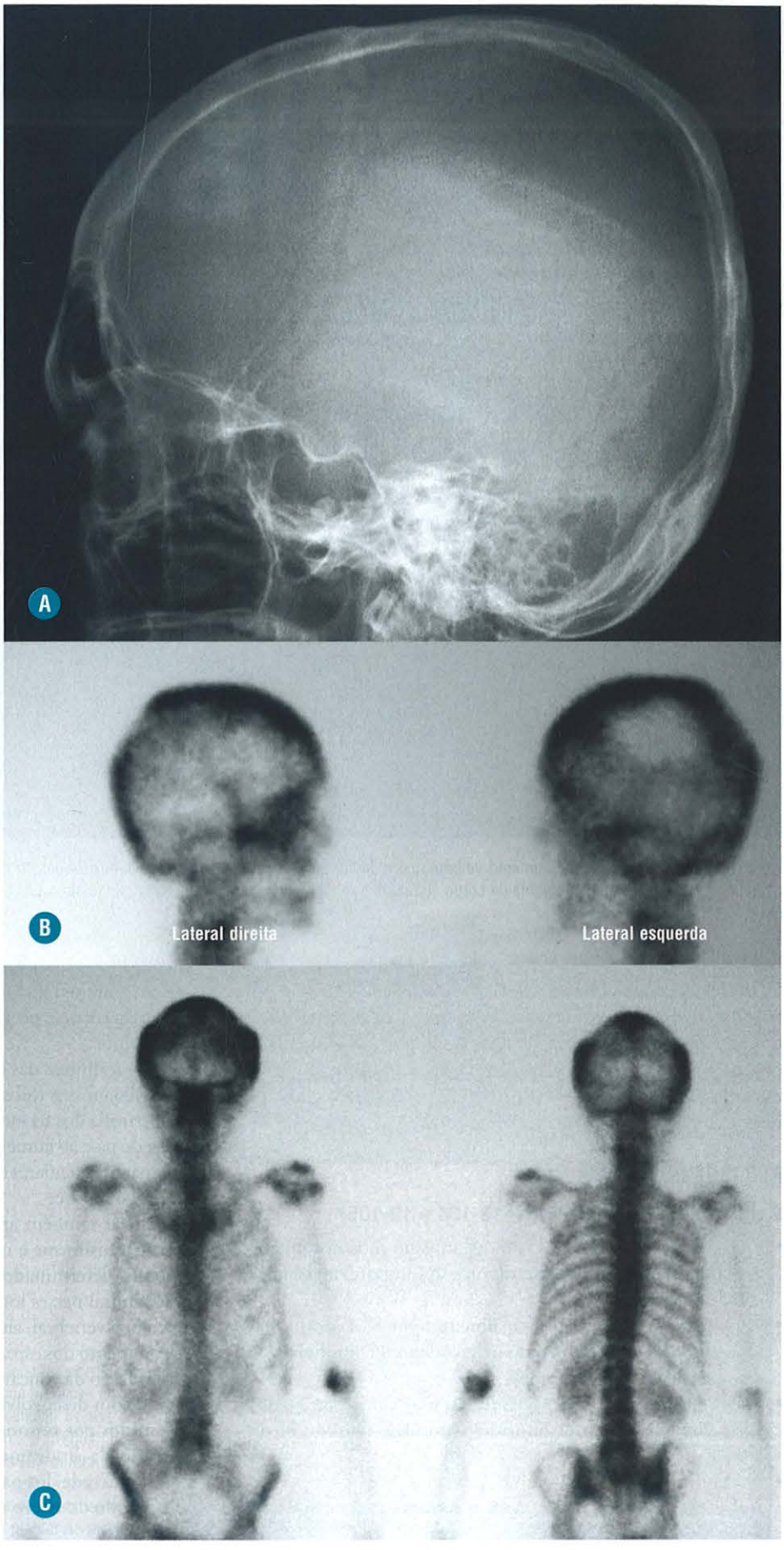

FIGURA 12-102. Imagem radiográfica (**A**) e cintilográfica localizada (**B**) e de corpo inteiro (**C**) interpretada inicialmente com fase osteolítica de Paget. Observe que a simetria do afilamento e a ausência de captação do radiofármaco são características do afilamento parietal senil.



FIGURA 12-103. A ausência de aumento volumétrico e de comprometimento do arco posterior associado ao aspecto estriado da esponjosa permitem a diferenciação entre DP e hemangioma de corpo vertebral, que foi o diagnóstico desse caso. Imagens sagitais de RM da coluna cervical ponderadas em T1 (**A**) e T2 (**B**).

O tumor cerebral pode-se associar a distúrbios visuais e cefaleia. Os pacientes geralmente apresentam uma fácie característica com espessamento e dobras de pele, macroglossia, prognatismo e aumento volumétrico da mandíbula. A realização da dosagem de GH e do teste de tolerância à glicose é importante para o diagnóstico laboratorial.

ACHADOS DE IMAGEM

Radiografia, TC e RM (Figs. 12-104 e 12-105)

- O esqueleto dos pacientes com gigantismo mostra somente crescimento longitudinal harmônico desproporcional à faixa etária do paciente.
- Os estudos por TC e, principalmente, por RM são fundamentais para o diagnóstico do macroadenoma hipofisário na acromegalia e no gigantismo.
- A densidade óssea, nos pacientes com acromegalia, é variável, podendo-se observar padrão normal, diminuído ou aumentado.
- Na acromegalia, a proliferação óssea endosteal e subperiosteal é evento simultâneo, com o aumento da reabsorção óssea.
- O exame radiográfico do crânio mostra aumento volumétrico da sela túrsica, prognatismo de mandíbula e espessamento da calota.
- Os tufos terminais das falanges distais aumentam de tamanho, formando grossos tufos ósseos com margens laterais pontudas. A hipertrofia dos tecidos moles leva à típica mão quadrada em forma de pá e ao aumento da espessura do coxim plantar.
- Os espaços articulares estão alargados, e a degeneração osteocondral é precoce.
- As costelas também apresentam remodelamento, com alargamento fusiforme e ossificação irregular das junções costocondrais, determinados pela reativação da formação do osso endocondral nesses locais.
- Na coluna vertebral, além do aumento volumétrico ósseo, nota-se aumento dos espaços discais e da distância interpedicular e acentuação da concavidade da face posterior dos corpos vertebrais, com desenvolvimento de ossificações ligamentares.
- Os estudos por ressonância e ultrassonografia são úteis para avaliação da síndrome do túnel do carpo, que ocorre em mais da metade dos pacientes com acromegalia. O aumento de tamanho do nervo mediano parece decorrer da ação direta do GH.

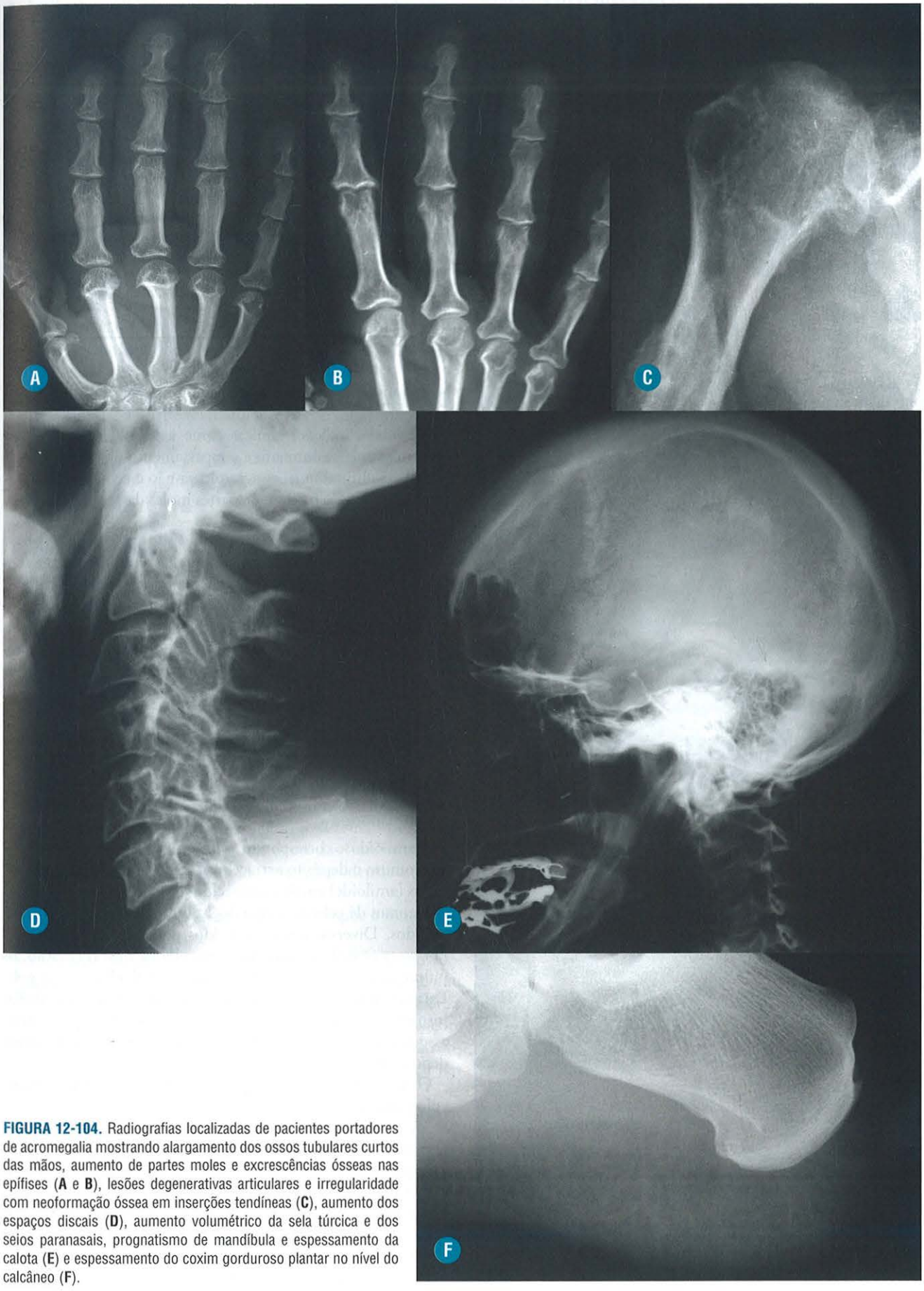

FIGURA 12-104. Radiografias localizadas de pacientes portadores de acromegalia mostrando alargamento dos ossos tubulares curtos das mãos, aumento de partes moles e excrescências ósseas nas epífises (**A** e **B**), lesões degenerativas articulares e irregularidade com neoformação óssea em inserções tendíneas (**C**), aumento dos espaços discais (**D**), aumento volumétrico da sela túrcica e dos seios paranasais, prognatismo de mandíbula e espessamento da calota (**E**) e espessamento do coxim gorduroso plantar no nível do calcâneo (**F**).

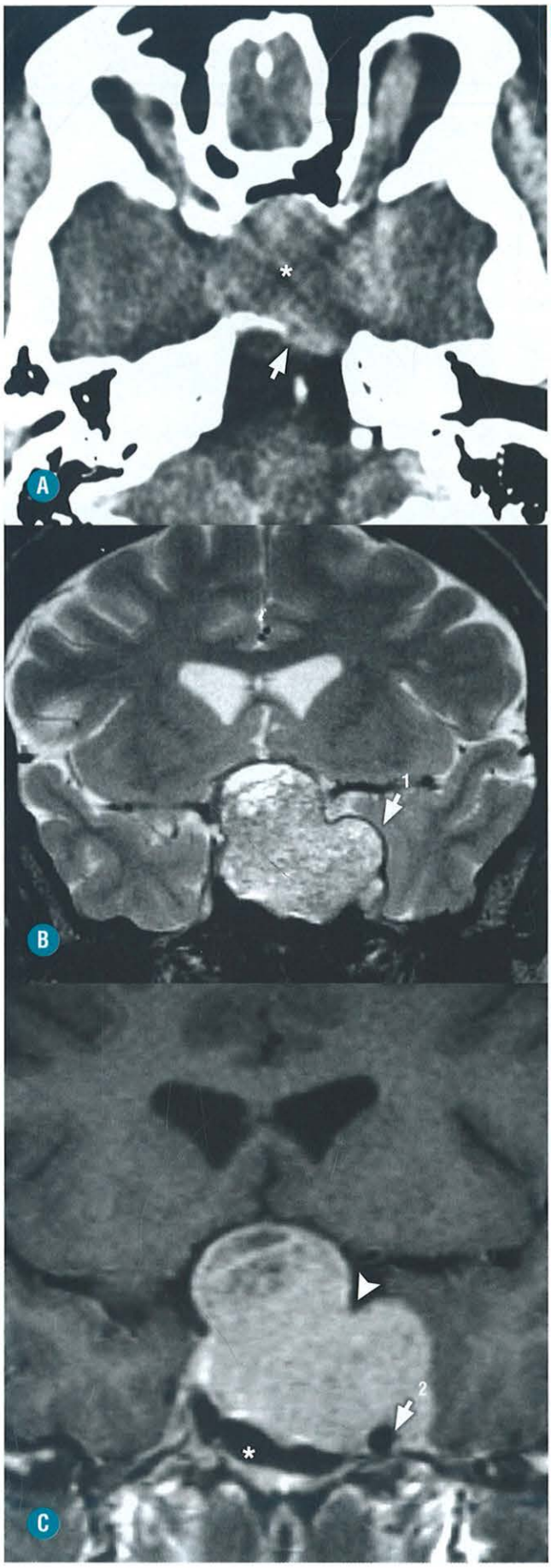

FIGURA 12-105. Macroadenoma de hipófise. **A,** TC no plano axial demonstrando lesão expansiva na região selar (*asterisco*) com extensão lateral para a esquerda. Note destruição da metade esquerda do clivus (*seta vermelha*). **B,** RM no plano coronal em ponderação T2 demonstrando a lesão intrasselar e suprasselar, não se visualizando o quiasma óptico e com nítida compressão do hipotálamo. Note abaulamento lateral da parede lateral do seio cavernoso (dura-máter) como uma membrana de hipossinal (1). **C,** RM no plano coronal ponderação T1 após a injeção de contraste paramagnético demonstrando captação intensa da lesão com áreas hipocaptantes na porção superior da massa. Note que há envelopamento completo do segmento cavernoso da artéria carótida interna esquerda (2). Veja também indentação no contorno esquerdo da lesão provocada pelo diafragma selar (*cabeça de seta*), conferindo à lesão uma configuração que lembra o número 8. Por último, veja infradesnivelamento do assoalho selar provocando estreitamento do seio esfenoidal (*asterisco*). Os marcadores 1 e 2 indicam sinais de invasão do seio cavernoso. (*Cortesia do Dr. Marcelo Canuto, Hospital de Base/DASA, Brasília-DF.*)

DIAGNÓSTICO DIFERENCIAL

Algumas condições clínicas como a paquidermoperiostose podem simular o aumento e o espessamento da pele dos acromegálicos. Entretanto, essa patologia não é acompanhada das demais alterações ósseas e de partes moles da acromegalia.

Recomendações

Alguns índices obtidos em radiografias simples, como a medida do coxim gorduroso plantar e o índice sesamóideo, têm sido valorizados na literatura para o diagnóstico precoce. No entanto, o diagnóstico da acromegalia é primariamente clínico e laboratorial. Os métodos de imagem são usados para detectar e estadiar o tumor de hipófise e para confirmar a hipótese clínica.

■ Artropatia Amiloide

INTRODUÇÃO

Generalidades

A amiloidose corresponde a um grupo de doenças que tem em comum o depósito extracelular de proteínas fibrilares insolúveis (amiloide) em diversos tecidos corporais. Essas proteínas aumentam de volume e alteram a função dos tecidos comprometidos. Diversos órgãos e tecidos podem sofrer infiltração por essas proteínas anormais, entre eles os rins, o coração, os pulmões, o sistema gastrointestinal, as articulações e a pele. Existem inúmeros tipos de proteínas que apresentam fibrilas insolúveis do tipo amiloide e sua classificação moderna é feita associando-se a letra A de amiloide à inicial do tipo da proteína depositada no tecido.

Os principais subgrupos que se manifestam no sistema musculoesquelético são:

- Amiloidose AA – relacionada com doenças inflamatórias crônicas tipo artrite reumatoide. É a mais comum das amiloidoses, com acometimento sistêmico, mas com comprometimento articular infrequente.
- Amiloidose AL – ligada à discrasia de células plasmáticas, conhecida no passado como amiloidose primária. Pode-se manifestar também com cardiomiopatia, proteinúria, neuropatia, macroglossia e hapatomegalia.

- Amiloidose Aβ2M – típica dos pacientes em tratamento dialítico para insuficiência renal crônica. A prevalência do comprometimento tem relação direta com o número de anos de tratamento, alcançando a totalidade dos pacientes após 15 anos de diálise. É o subtipo que apresenta maior incidência de comprometimento articular.

ACHADOS CLÍNICOS

As manifestações articulares da amiloidose estão relacionadas com o depósito geralmente bilateral de amiloide em topografia intra e periarticular. Apresentam-se, com sintomas relacionados com a doença de base, por dor e aumento de volume articular, sendo o aumento doloroso dos ombros e a síndrome do túnel do carpo as principais manifestações clínicas. As articulações mais afetadas são as dos ombros, quadris, punhos, joelhos e da coluna vertebral. A deposição do material amiloide nos diversos componentes articulares determina intensa reação inflamatória, ocasionando alterações erosivas que podem simular a artrite reumatoide.

A confirmação histopatológica da doença é realizada por meio da caracterização por técnicas de coloração específicas e estudos imuno-histoquímicos da proteína amiloide nos tecidos biopsiados.

ACHADOS DE IMAGEM

Radiografia, TC, RM e US (Fig. 12-106 a 12-108)

- O aspecto radiográfico clássico é o de múltiplas áreas císticas justa-articulares, bem delimitadas e circundadas por fino halo de esclerose, com espaço articular preservado, densidade óssea normal ou diminuída e massa de partes moles periarticular.
- À RM, os cistos apresentam sinal heterogêneo (intermediário a baixo) em T1 e T2. Esse material observado no interior dos cistos é também encontrado recobrindo a membrana sinovial e estendendo-se para as partes moles periarticulares, sendo mais uniformemente hipointenso nessas localizações.
- O aumento volumétrico secundário à distensão bursal e à hipertrofia muscular nos ombros (sinal das "ombreiras" dos jogadores de futebol americano) pode ser identificado por ultrassonografia e RM.
- A presença de grandes lesões císticas predispõe à fratura patológica, principalmente no colo femoral.
- O acometimento da coluna vertebral, geralmente no segmento cervical pela amiloidose Aβ2M, conhecida como espondiloartropatia erosiva do hemodialisado, se caracteriza por redução progressiva dos espaços discais sem formações osteofíticas e esclerose subcondral, associado a erosões subcondrais nas porções anteriores dos platôs vertebrais e nas articulações interapofisárias.
- Os nódulos e a impregnação sinovial por amiloide apresentam-se hiperecoicos à ultrassonografia.
- O método ultrassonográfico e os exames de RM são indicados para avaliação das síndromes do túnel do carpo, da tenossinovite dos flexores da mão e das roturas tendíneas, que são manifestações comuns da amiloidose.
- Depósitos isolados intraósseos da substância amiloide podem ocorrer e são denominados amiloidoma.

DIAGNÓSTICO DIFERENCIAL

- As lesões erosivas preenchidas por material com baixo sinal à RM e com reação inflamatória associada podem ser confundidas com condromatose sinovial primária, sinovite vilonodular pigmentada, artropatia gotosa e artrite reumatoide.
- O diagnóstico diferencial da espondiloartropatia erosiva com a espondilodiscite se baseia na ausência de abscessos e coleções e na alteração de sinal do disco, achado típico da infecção.
- As lesões destrutivas da amiloidose podem, também, ser confundidas com os tumores marrons da osteodistrofia renal.

Recomendações

- O termo amiloidose é usado para definir um grupo de doenças com substrato anatômico diferente, mas que tem em comum o depósito de proteínas fibrilares insolúveis (amiloide) em diversos tecidos corporais.
- Os achados de imagem da amiloidose não são específicos e devem ser avaliados sempre em conjunto com os dados clínicos do paciente.
- Os locais mais frequentes de comprometimento articular na artropatia por amiloide são ombros, quadris, punhos e joelhos.

■ Artropatia por Partículas

INTRODUÇÃO

Generalidades

A artropatia por partículas, também conhecida por granulomatose agressiva, é uma osteólise asséptica em torno de uma prótese articular aparentemente causada pelo desgaste e/ou corrosão das superfícies do implante, levando à liberação de micropartículas de seus componentes, principalmente do polietileno e do metilmetacrilato, e ativação de uma reação inflamatória agressiva local. Apesar dos mecanismos dessa reação não estarem totalmente esclarecidos, sabe-se que qualquer implante submetido a estresses contínuos e prolongado gera partículas biologicamente ativas e que a extensão da lesão óssea guarda relação com o número, o tamanho, a forma e a composição das partículas resultantes do desgaste. Outro ponto de consenso é que os monócitos/macrófagos participam ativamente da fagocitose dos debris, mas a dificuldade de digestão deste material ativa a produção exagerada de mediadores e citocinas inflamatórias, resultando em recrutamento local de osteoclastos com aumento da reabsorção e inibição da formação óssea, reação granulomatosa tipo corpo estranho com osteólise e produção de líquido intra-articular. A composição da prótese e a carga colocada sobre a mesma também influenciam no desenvolvimento do processo de desgaste. A artropatia por partículas é um dos fatores limitantes da longevidade das reconstruções articulares e do sucesso global do procedimento.

ACHADOS DE IMAGEM

Radiografia, TC, RM (Fig. 12-109 a 12-111)

- A marca registrada desta condição é o desenvolvimento de imagens de rarefações ósseas/líticas focais adjacentes à prótese e abaixo do osso subcondral. Essas áreas crescem no osso

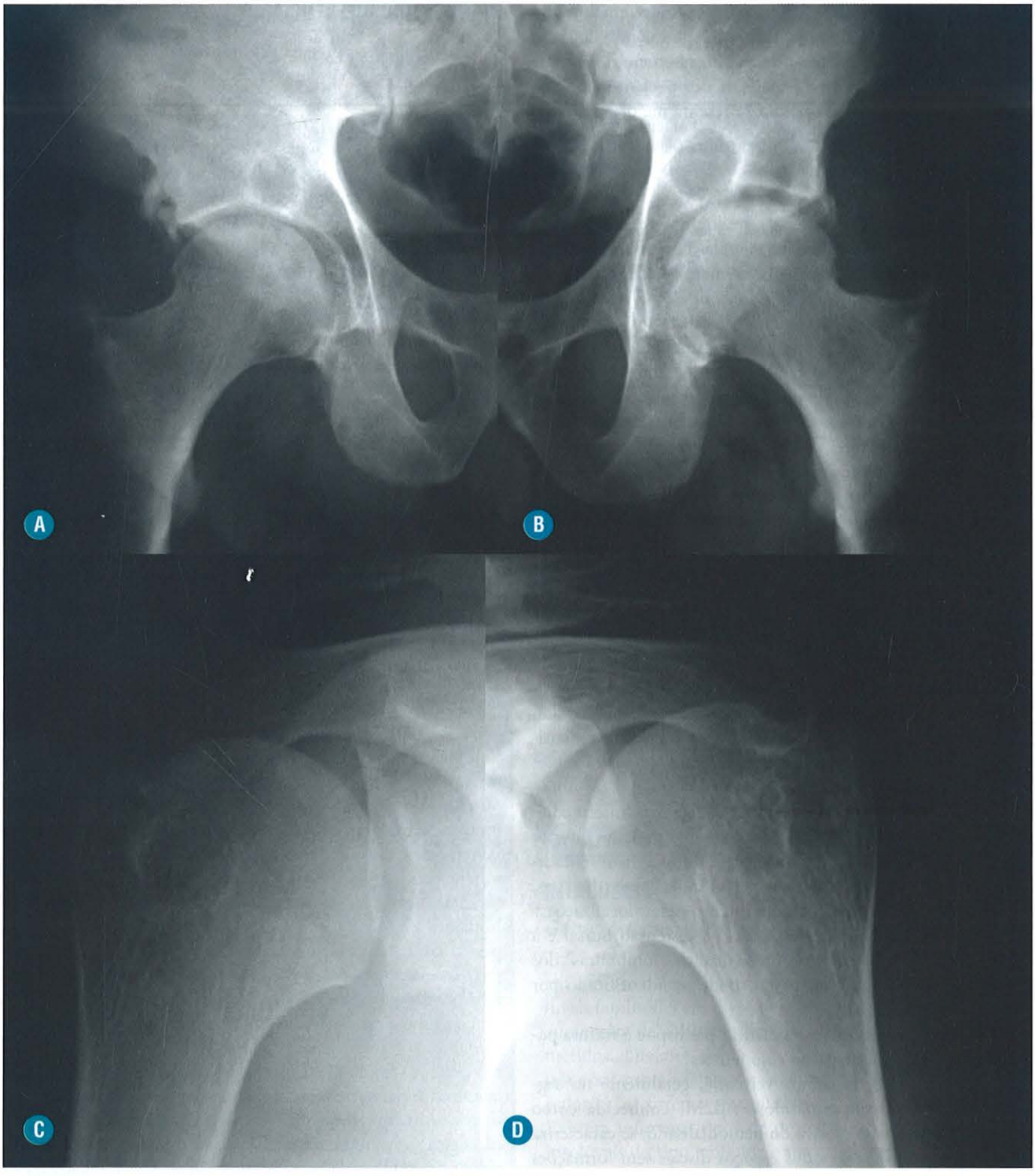

FIGURA 12-106. As radiografias simples dos quadris (**A** e **B**) e dos ombros (**C** e **D**) mostram áreas císticas justa-articulares bem-delimitadas e circundadas por fino halo de esclerose, com espaço articular preservado e densidade óssea normal em paciente portador de IRC em hemodiálise há vários anos. Os achados radiográficos, no contexto clínico, são muito sugestivos de amiloidose.

trabecular, formando grandes lesões líticas, que, ocasionalmente, simulam neoplasias e podem levar à soltura da prótese e mobilidade anômala.

- As áreas de radioluminescência não acompanham o formato da prótese e não costumam apresentar esclerose reacional.
- Apesar de subestimar a real extensão da destruição óssea, a radiologia convencional é o método mais utilizado para avaliação desses achados.
- Os métodos tomográficos, TC e RM, principalmente o primeiro, são usados para melhor caracterização e estadiamento da extensão do comprometimento ósseo.

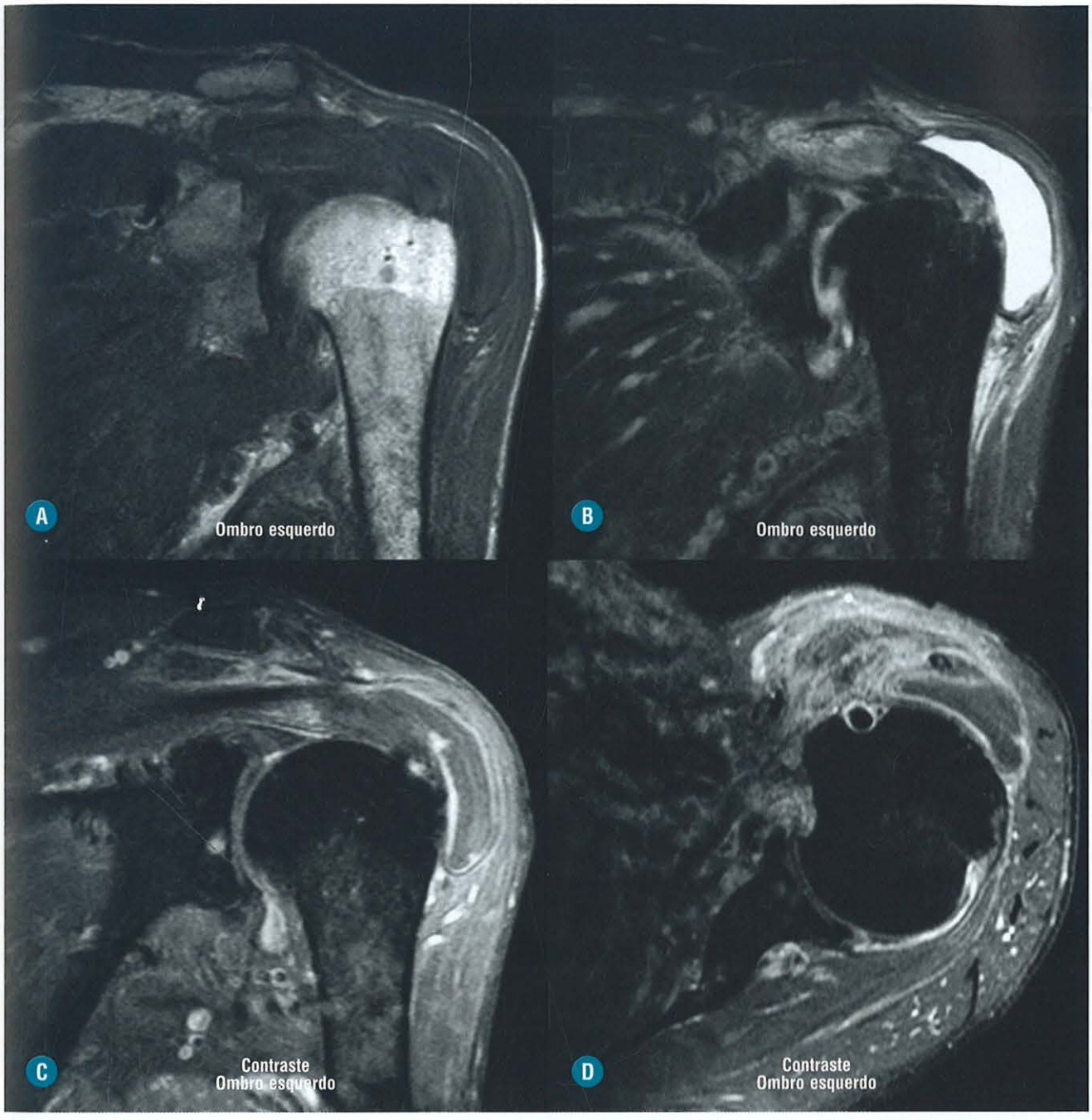

FIGURA 12-107. Marcada distensão das bursas subacromial-subdeltoideana e subcoracoide com acentuado espessamento sinovial intrabursal e intra-articular. Existe associada reação inflamatória peribursal. Paciente com amiloidose relacionada com mieloma. Imagens de RM no plano coronal ponderadas em T1 e T2 com saturação de gordura (**A** e **B**) e T1 com saturação de gordura pós-contraste em coronal e axial (**C** e **D**).

- A artropatia por partículas predispõe ao deslocamento e fraturas em torno das próteses.

DIAGNÓSTICO DIFERENCIAL

Os principais diagnósticos diferenciais da artropatia por partículas são com afrouxamento mecânico e infecção. Nas osteólises discretas, o diagnóstico diferencial pode ser difícil.

MANIFESTAÇÕES MUSCULOESQUELÉTICAS DAS HEMOGLOBINOPATIAS

Dentre as diversas hemoglobinopatias, revisaremos a anemia falciforme e a talassemia, que são as que mais frequentemente comprometem o sistema musculoesquelético, produzindo alterações típicas aos estudos de imagem e permitindo ao radiologista suspeitar do seu diagnóstico.

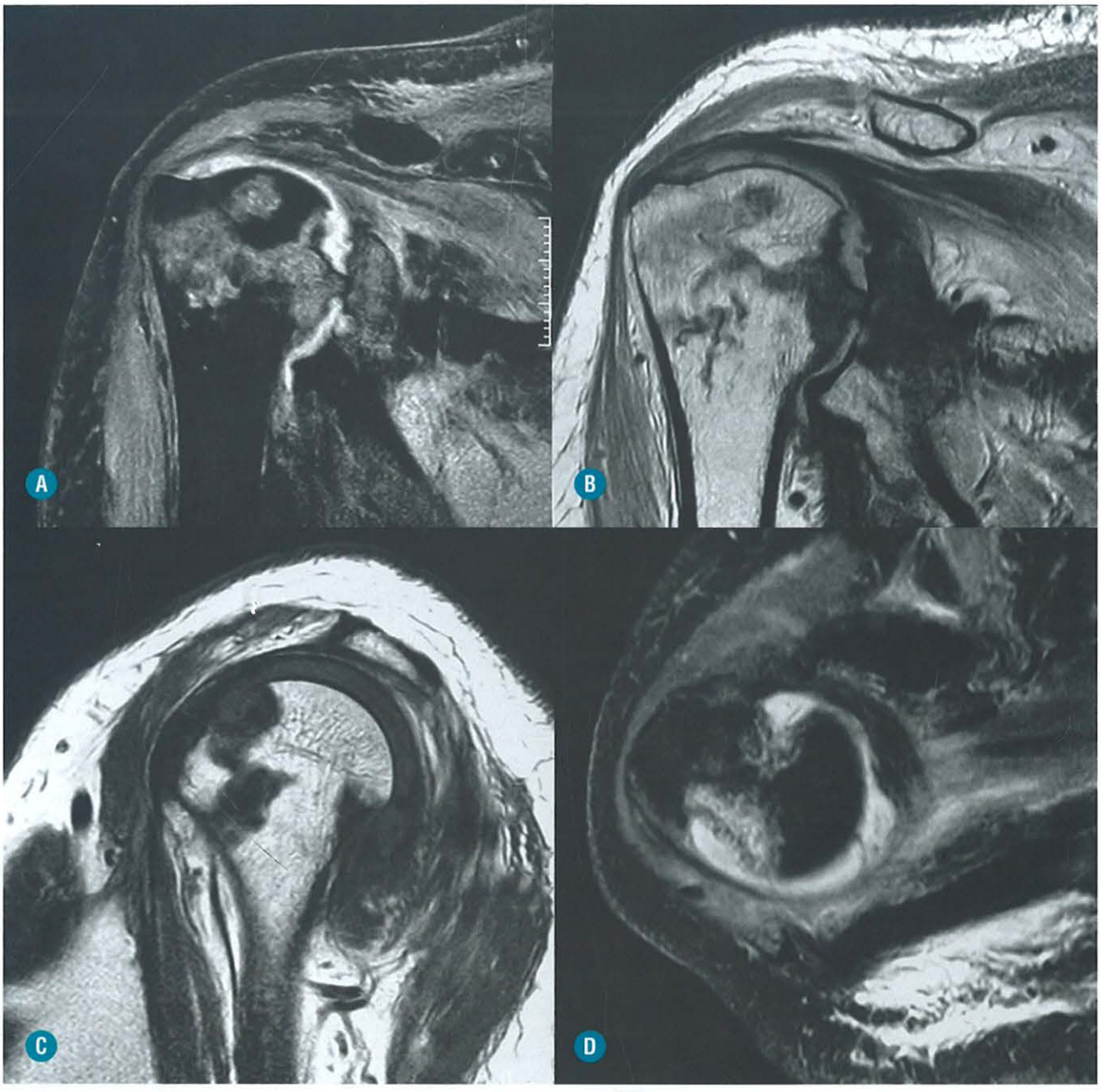

FIGURA 12-108. Estágio final de IRC com hemodiálise. Observe intensa sinovite com erosões/defeitos de pressão excêntricos na cabeça umeral e material com baixo sinal na esponjosa óssea. Imagens de RM no plano coronal ponderadas em T1 e T2 com saturação de gordura (**A** e **B**) e T1 sagital (**C**) e axial T2 com saturação de gordura (**D**)

■ Anemia Falciforme

INTRODUÇÃO

Generalidades

A anemia falciforme (AF) é uma doença hereditária muito comum no Brasil, transmitida por um gene autossômico recessivo entre pessoas da raça negra, embora não seja exclusiva da mesma, que resulta da formação de uma hemoglobina anômala, chamada de hemoglobina S (HbS) em substituição a hemoglobina normal, chamada de hemoglobina A (HbA). Os indivíduos que possuem apenas um gene da HbS (heterozigotos) são chamados de traço falciforme, enquanto os que herdaram os dois genes de cada um dos pais (homozigotos) desenvolvem a anemia falciforme. Ela foi introduzida no Brasil pelos escravos africanos portadores desses genes. Estima-se que entre 6 a 10% da população negra do Brasil seja portadora do gene da hemoglobina S, e que, com as altas taxas de miscigenação entre a nossa população, cerca de 5% da população geral de alguns estados do Nordeste, onde a miscigenação foi maior, deva ser portadora do traço.

A hemoglobina HbS, que predomina nas hemácias dos portadores da doença em condições de baixa oxigenação, perde parcialmente a sua solubilidade e agrega-se a outras hemoglo-

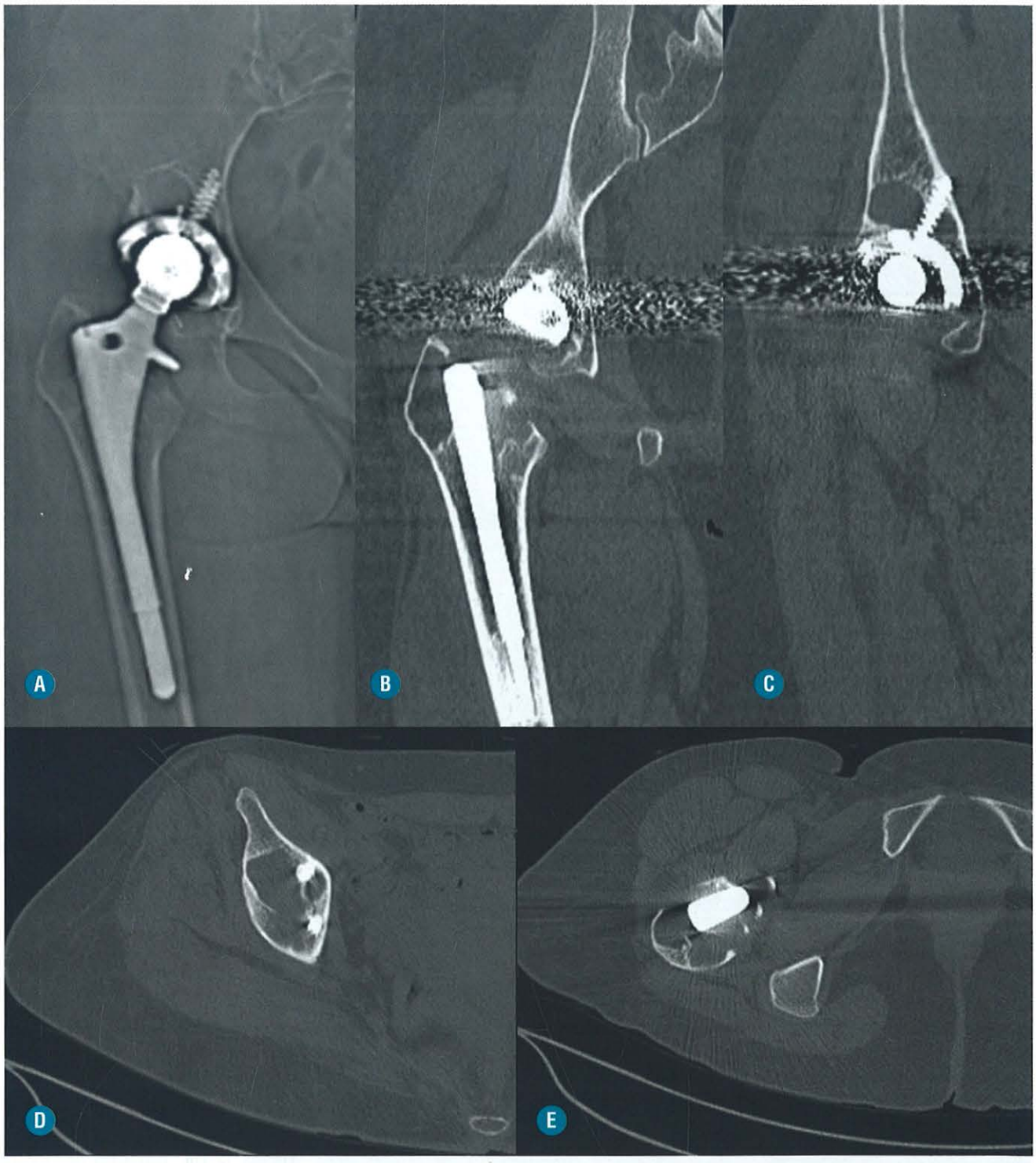

FIGURA 12-109. Múltiplas lesões líticas arredondadas em torno dos componentes acetabular e femoral de uma prótese total de quadril traduzindo artropatia por partículas. Radiografia digital no plano frontal (**A**), reconstruções tomográficas coronais (**B** e **C**) e cortes axiais tomográficos (**D** e **E**)

binas, formando polímeros, distorcendo a forma das hemácias, que assumem a configuração de foice, tornando-se endurecidas e com encurtamento de sua vida-média. As hemácias deformadas bloqueiam a microcirculação e se aderem à parede dos vasos, causando oclusão vascular, isquemia e infartos reciduais. Elas também são rapidamente removidas da circulação, acarretando anemia hemolítica aos pacientes.

Ao longo do tempo, a anemia crônica resultante da diminuição da vida-média das hemácias falcêmicas e de sua sequestração exagerada pelo sistema reticuloendotelial determina várias anormalidades musculoesqueléticas, incluindo hiperplasia da medula, reversão de medula amarela para medula vermelha, e, ocasionalmente, hematopoiese extramedular.



FIGURA 12-110. Tratamento cirúrgico de fratura de escafoide com ressecção desse osso e artrodese circunferencial dos ossos do carpo. Observar marcada sinovite com imagens sugestivas de partículas metálicas no interior dos espaços articulares, múltiplas erosões nos ossos do carpo e epífise radial, halos radiotransparentes em torno dos parafusos e ausência de anquilose óssea. Radiografias simples nos planos frontal e lateral (**A** e **B**), reconstruções tomográficas nos planos axial e sagital (**C** e **D**) e estudo por RM no plano axial e ponderações T1 e T2* (**E** e **F**).

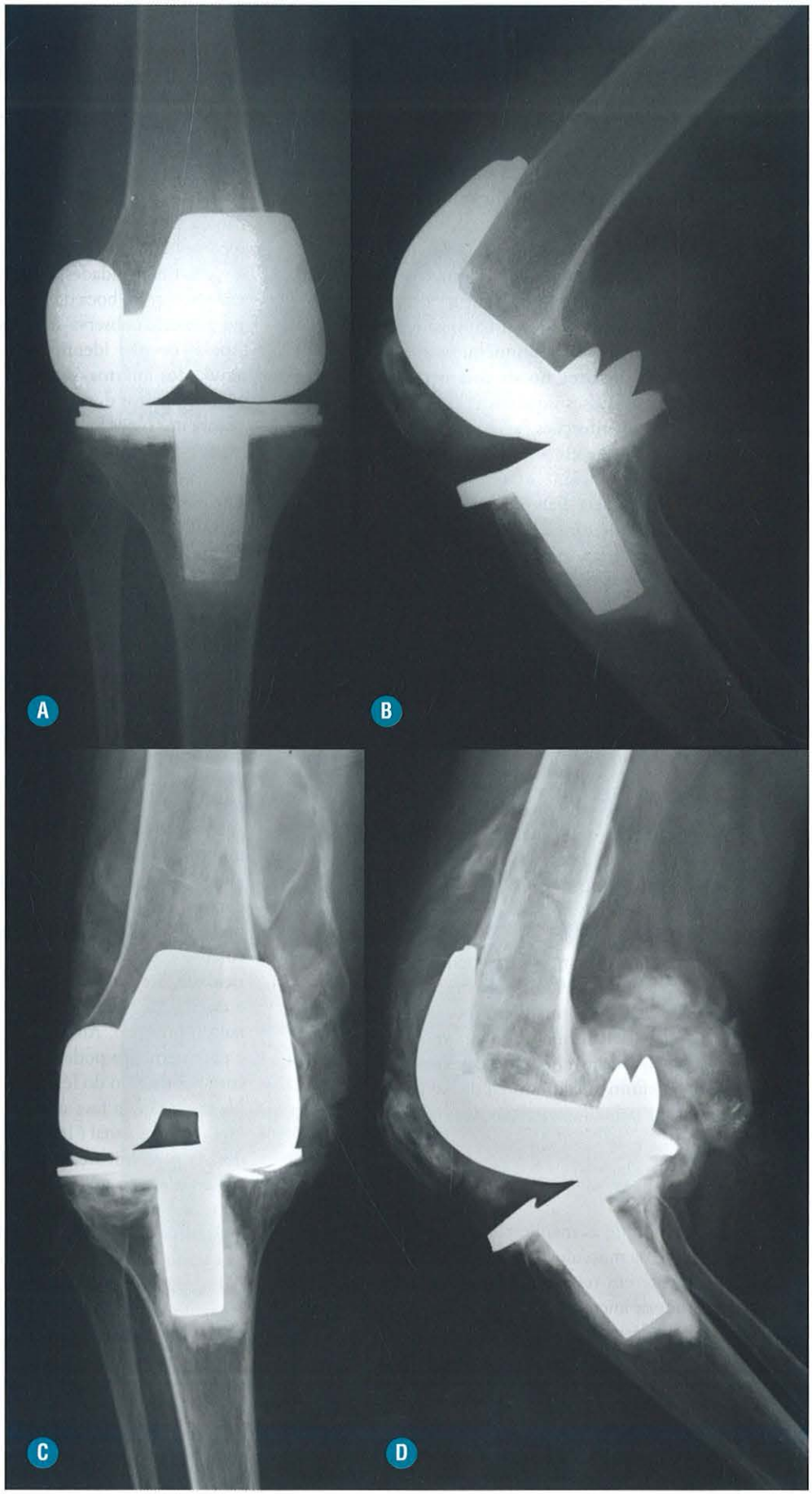

FIGURA 12-111. Evolução de artropatia grave de partículas. Radiografias **A** e **B** obtidas dois anos após a colocação da prótese total de joelho exibindo grande derrame/proliferação sinovial sem erosões ósseas ou sinais de soltura. O controle pós-cirúrgico (**C** e **D**) realizado quatro anos após o primeiro exame mostra volumosa distensão de todos os recessos capsulares e acentuada impregnação sinovial por material com densidade metálica. A superfície metálica do componente tibial está irregular anteriormente, o que sugere que esteja fraturado.

Achados Clínicos e Laboratoriais

As manifestações clínicas da AF podem ocorrer em múltiplos órgãos e estão relacionadas com os fenômenos isquêmicos, com a anemia crônica e com a infecção. A necrose isquêmica da medula óssea se manifesta por crises dolorosas nas extremidades dos membros na criança de até 2 anos (síndrome mão-pé). Com aumento da idade e a mudança de padrão da medula vermelha, a isquemia óssea se localiza mais nas áreas justa-articulares dos ossos longos, nos ossos chatos como o esterno, as costelas e a pelve, e também na coluna vertebral, em especial na coluna lombar. No final da adolescência e no adulto jovem, é frequente ocorrer a necrose da cabeça do fêmur, que chega a comprometer 50% dos pacientes adultos. Manifestações isquêmicas em outros locais são responsáveis por infartos no sistema nervoso, no baço, nos rins e na retina. As crises isquêmicas são precipitadas por diversos fatores como infecções, acidose, grandes altitudes, exposição ao frio, estresse emocional, intoxicação alcoólica, sudorese excessiva e exercício.

A anemia, causada pela hemólise crônica, se manifesta por palidez, sensação de cansaço, icterícia, elevação dos níveis de bilirrubina indireta, do urobilinogênio urinário e do número de reticulócitos. A elevada excreção de bilirrubinas pode levar à formação de cálculos na vesícula biliar. Nas chamadas crises aplásicas (insuficiência da medula em produzir hemácias), a anemia pode ser intensa. A eritropoiese extramedular secundária à anemia crônica é incomum na anemia falciforme.

Os diversos fatores que predispõem o paciente falcêmico a uma incidência aumentada de infecção são o comprometimento da função esplênica, diminuição da capacidade de fagocitação e um defeito na ativação da via alternativa do complemento. A necrose óssea também é um meio de cultura para o crescimento de bactérias, e o aumento de internações hospitalares eleva a exposição aos patógenos. Os agentes mais comuns da osteomielite são a *Salmonella*, *Staphilococcus* e *Pneumococcus*. A infecção óssea geralmente é de origem hematogênica e possui distribuição semelhante à da necrose isquêmica.

Priapismo, insuficiência renal, sequestração esplênica e a síndrome torácica aguda são manifestações graves da anemia falciforme. A anemia falciforme causa alta morbidade e mortalidade e produz significativa redução da expectativa de vida.

O diagnóstico definitivo laboratorial da AF é feito com técnicas eletroforéticas pela diferenciação dos diferentes tipos de hemoglobina.

ACHADOS DE IMAGEM

Do mesmo modo que as manifestações clínicas, os achados de imagem no sistema musculoesquelético podem ser divididos fisiopatologicamente em três grandes grupos: os relacionados com os fenômenos de anemia crônica com hiperplasia medular reacional; os secundários aos fenômenos de vaso-oclusão (isquêmicos); e as complicações infecciosas. Como o diagnóstico da doença é basicamente clínico/laboratorial, os diversos métodos de imagem são usados isoladamente ou preferencialmente em conjunto para estadiar o comprometimento osteoarticular e de partes moles, para diagnosticar as diversas complicações e para tentar diferenciar a isquemia óssea aguda da infecção.

Radiografia e TC (Fig. 12-112 a 12-118)

- A hiperplasia da medula vermelha intraóssea que se inicia no esqueleto imaturo, secundária à anemia crônica, determina alargamento do diâmetro transverso dos ossos tubulares e da díploe, com reabsorção parcial de trabéculas da esponjosa, afilamento do osso cortical e marcada osteoporose. As trabéculas remanescentes na esponjosa podem-se hipertrofiar.
- O mesmo fenômeno na coluna vertebral resulta em diminuição da resistência dos corpos vertebrais com colapso parcial e compressão dos planaltos vertebrais pelos discos, levando a várias deformidades, entre elas as vértebras bicôncavas e as em formato de boca de peixe. Tanto no esqueleto axial como no periférico observa-se maior incidência de fraturas.
- Apesar de não identificar as alterações medulares da fase aguda dos infartos ósseos, o estudo radiográfico diagnostica sinais indiretos desses infartos, como a reação periosteal que ocorre nos ossos longos, nos ossos tubulares curtos das mãos e pés e na porção central dos platôs vertebrais (vértebra em H). Algumas vezes, áreas permeativas na medula óssea, traduzindo início da reabsorção do "osso morto", podem ser identificadas ao método radiográfico.
- A fase reparativa da isquemia óssea manifesta-se radiograficamente por aumento localizado ou difuso da densidade óssea, com áreas serpiginosas de permeio e aspecto de "osso dentro de osso". A esclerose óssea difusa é mais bem vista nas costelas, bacia e coluna vertebral.
- As epífises mais acometidas pelos infartos ósseos são as do fêmur e do úmero proximais, ocorrendo de forma bilateral muito mais frequente que em outras doenças. A contribuição do líquido sinovial para nutrição epifisária é um fator protetor para o infarto em crianças, que apresentam uma menor prevalência dessa complicação.
- Aos métodos radiográficos, a manifestação inicial da isquemia epifisária (osteonecrose), que já traduz uma fase subaguda, é o aumento relativo de densidade da epífise quando comparado à densidade metafisária, que tem circulação preservada. Na evolução natural da isquemia, identificamos colapso ósseo localizado, sinal do crescente, perda de esfericidade, áreas de esclerose de permeio a áreas de rarefação e doença degenerativa osteocondral como manifestação final do processo. Alterações adaptativas tipo engrossamento e encurtamento podem ser vistas nas estruturas adjacentes, como as do colo do fêmur na isquemia da cabeça desse osso.
- Na avaliação da fase subaguda/crônica da infecção (a radiologia convencional é insensível as alterações agudas), os achados da osteomielite, com exceção da localização diáfisária, são os mesmos que ocorrem nos pacientes não falcêmicos: áreas permeativas, reação periosteal, formações de abscessos, sequestros, esclerose reacional e aumento de partes moles.
- O estudo por TC apresenta melhor definição que o estudo radiográfico para avaliação dos achados descritos acima, mas ao demonstrar a presença de abscessos e de osso necrótico, o método pode ser uma alternativa à RM na diferenciação de infartos e infecção óssea em pacientes portadores de AF.

RM (Fig. 12-119 a 12-122)

- A RM é o método de escolha para a avaliação da reversão ou não conversão da medula amarela em medula vermelha em função da anemia crônica. Na RM, o predomínio de medula



FIGURA 12-112. Sinais radiográficos indiretos de hiperplasia medular reativa: reabsorção de trabéculas da esponjosa, afilamento da cortical, osteoporose e alargamento do diâmetro transverso dos ossos tubulares e da díploe. Radiografias convencionais de mão (**A**), tornozelo (**B**), tíbia (**C**), coluna lombar (**D**) e calota craniana (**E**).

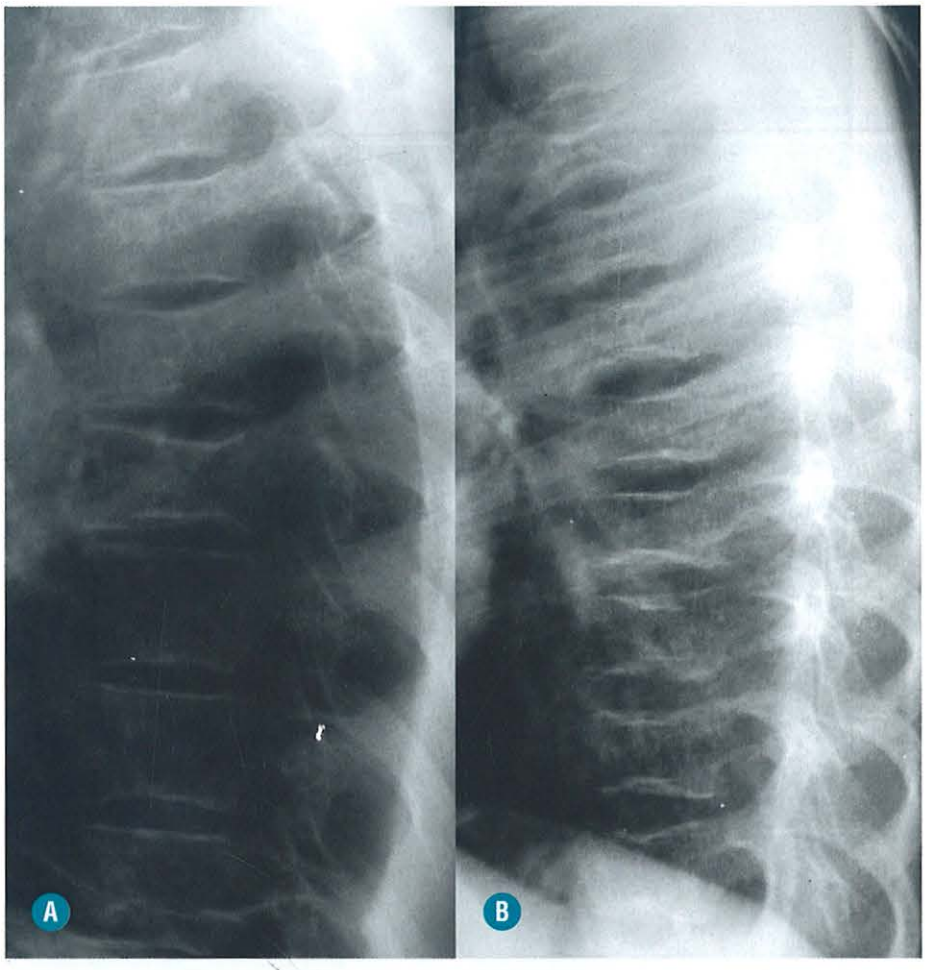

FIGURA 12-113. Radiografias em perfil da coluna torácica (**A** e **B**) de dois pacientes portadores de AF mostrando aspecto bicôncavo de corpos vertebrais secundários à pressão exercida pelos discos em vértebras com resistência diminuída pela hiperplasia de medula vermelha/osteoporose.

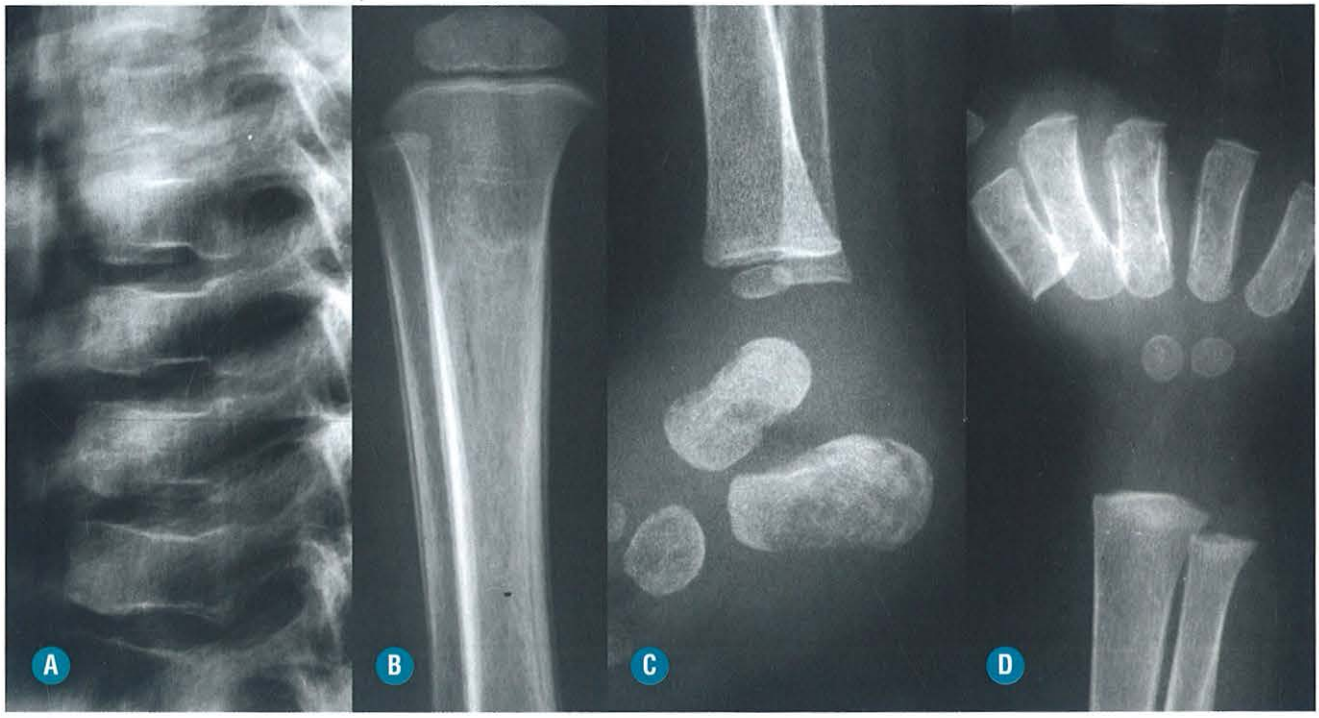

FIGURA 12-114. Efeitos da isquemia subaguda no esqueleto axial e periférico: vértebras em H (**A**), reação periosteal de tíbia e fíbula (**B**), lesões permeativas de calcâneo (**C**) e lesões permeativas e reação periosteal em metacarpos (**D**).



FIGURA 12-115. Manifestações radiográficas e tomográficas da isquemia crônica já com neoformação óssea reparativa/reacional ao nível de tálus e calcâneo (**A**), fêmur proximal/ilíaco (**B**) e esterno (**C**) e aspecto de "osso dentro de osso" em costelas (**D**). (*Imagem* **D** *cortesia do Dr. Marcelo Canuto, Hospital de Base/DASA, Brasília-DF.*)

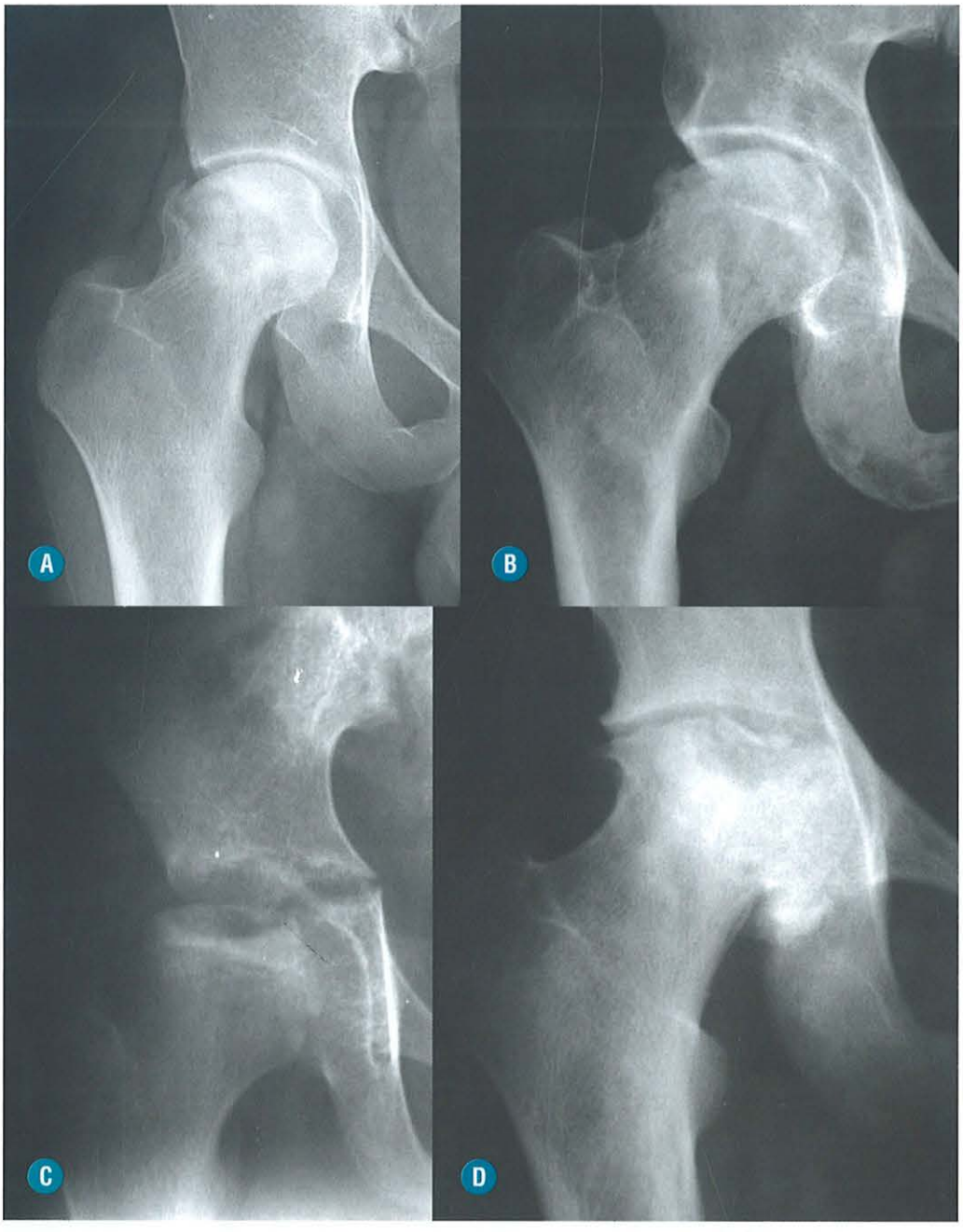

FIGURA 12-116. Graus variados de colapso, perda da esfericidade, área luscente subcondral e esclerose óssea em radiografias de portadores de AF com necrose isquêmica da cabeça do fêmur (**A**, **B**, **C** e **D**).

vermelha se manifesta com baixo sinal da medula óssea nas sequências ponderadas em T1.

- Os depósitos de hemossiderina na medula óssea, em virtude da destruição crônica das hemácias e da fibrose associada, determinam também um baixo sinal nas sequências T1, T2 e gradiente-eco.
- As alterações isquêmicas crônicas da medula óssea são mais bem identificadas pela RM, observando-se que as áreas de infarto medular apresentam hipersinal em T2, sinal muito baixo em T1, sem realce na fase pós-contraste. Na fase aguda do infarto, com hemácias sequestradas na medula óssea e espaços subperiosteais, as sequências T1 e T2 com saturação de gordura mostram sinal elevado com realce periférico à área de infarto.
- Deve-se considerar a hipótese de osteomielite se alguma área suspeita de isquemia não apresentar esse hipersinal em T1 com saturação de gordura, tiver hipersinal em STIR ou T2 com saturação de gordura e apresentar realce pós-contraste.
- Os achados por RM relacionados com isquemia epifisária vão depender da fase evolutiva da deprivação sanguínea, mas são identificados pelo método já nas primeiras horas após o episódio isquêmico e são comuns as demais necroses avasculares: padrão em faixa, sinal da dupla linha, edema medular, fraturas, colapsos, perda de esfericidade e lesões degenerativas osteocondrais (ver Capítulo Necrose Avascular).
- Nas fases mais avançadas, o uso do gadolínio é necessário para estadiar os componentes de osso deprivado de circulação das áreas reparativas, que já se impregnam pelo contraste.

Hipersinal T1 saturado pré C+ somente fase aguda para diferenciar de osteomielite



FIGURA 12-117. Exemplos de alterações ósseas diafisárias relacionadas com infecção subaguda/crônica da osteomielite em pacientes com AF: áreas permeativas (**A**), esclerose óssea difusa (**B**) e abscessos com sequestros (**C**).

- A isquemia pode comprometer também os diversos grupos musculares e os planos gordurosos corporais, com desenvolvimento de edema, mionecrose, coleções líquidas infecciosas, hematomas e necrose gordurosa. A avaliação dessas complicações é feita preferencialmente por RM.
- A RM é o método de escolha na pesquisa de coleções e abscessos epidurais e paravertebrais na espondilodiscite relacionadas com a AF. As coleções apresentam baixo sinal em T1, alto sinal em T2 com saturação de gordura e realce periférico pós-contraste. Os sequestros caracterizam-se por áreas de baixo sinal central em todas as sequências.
- A identificação da hematopoiese extramedular pode ser feita pela RM, com as massas de partes moles apresentando sinal intermediário nas sequências ponderadas em T1 e T2, com o sinal similar ao tecido intramedular hematopoiético.

Cintilografia

- Apesar de ser bastante sensível na identificação da osteomielite, a grande variabilidade da hiperconcentração nas áreas de infarto dificulta o diagnóstico diferencial entre as duas condições com base somente no estudo cintilográfico.

DIAGNÓSTICO DIFERENCIAL

Do ponto de vista clinicolaboratorial, não existe praticamente diagnóstico diferencial da AF, mas as manifestações de hiperplasia medular e eritropoiese extramedular podem ser identificadas em graus diferentes na talassemia (ver a seguir) e em outras anemias hemolíticas crônicas como a esferocitose.

Recomendações (Fig. 12-123)

- Na vigência de dor óssea aguda em um paciente falcêmico, a RM é o estudo de escolha para diferenciar infarto medular de osteomielite. As áreas de infarto medular apresentam hipersinal na sequência T1 com saturação de gordura sem realce na fase pós-contraste, enquanto, na osteomielite, o sinal é baixo em T1 e alto em T2, ambos com saturação de gordura, observando-se realce da área doente pelo contraste.
- Apesar do diagnóstico da anemia falciforme ser clínico e laboratorial, os métodos de imagem desempenham um papel fundamental na avaliação das complicações da doença, principalmente nas manifestações das crises isquêmicas e na infecção.



FIGURA 12-118. Sequelas de infartos ósseos diagnosticados por estudos tomográficos no calcâneo (**A** e **B**) e terço proximal do úmero (**C** e **D**).

■ Talassemia

INTRODUÇÃO

Generalidades

Ao contrário da anemia falciforme, em que se observa uma alteração qualitativa da formação da hemoglobina, nas diversas formas da talassemia, a alteração é quantitativa por um defeito genético na síntese de uma ou mais cadeias proteicas da hemoglobina conhecidas como globinas. A quase totalidade da hemoglobina normal humana é a do tipo A, constituída por duas cadeias alfa (α) e duas cadeias beta (β) de globinas e uma pequena percentagem A2 e F em que as segundas cadeias são substituídas respectivamente pela cadeia delta (δ) e a cadeia gama (γ). A hemoglobina F predomina no feto durante a vida intrauterina sendo quase que totalmente substituída pela hemoglobina A depois do nascimento. Esta última predomina no feto durante a vida intrauterina, sendo quase totalmente substituída pela hemoglobina A depois do nascimento.

A talassemia é uma anemia crônica microcítica, hereditária, autossômica recessiva, descrita originalmente nos pacientes nascidos em países mediterrâneos, Índia, sudeste da Ásia e África ocidental. Atualmente, com a facilidade de migrações

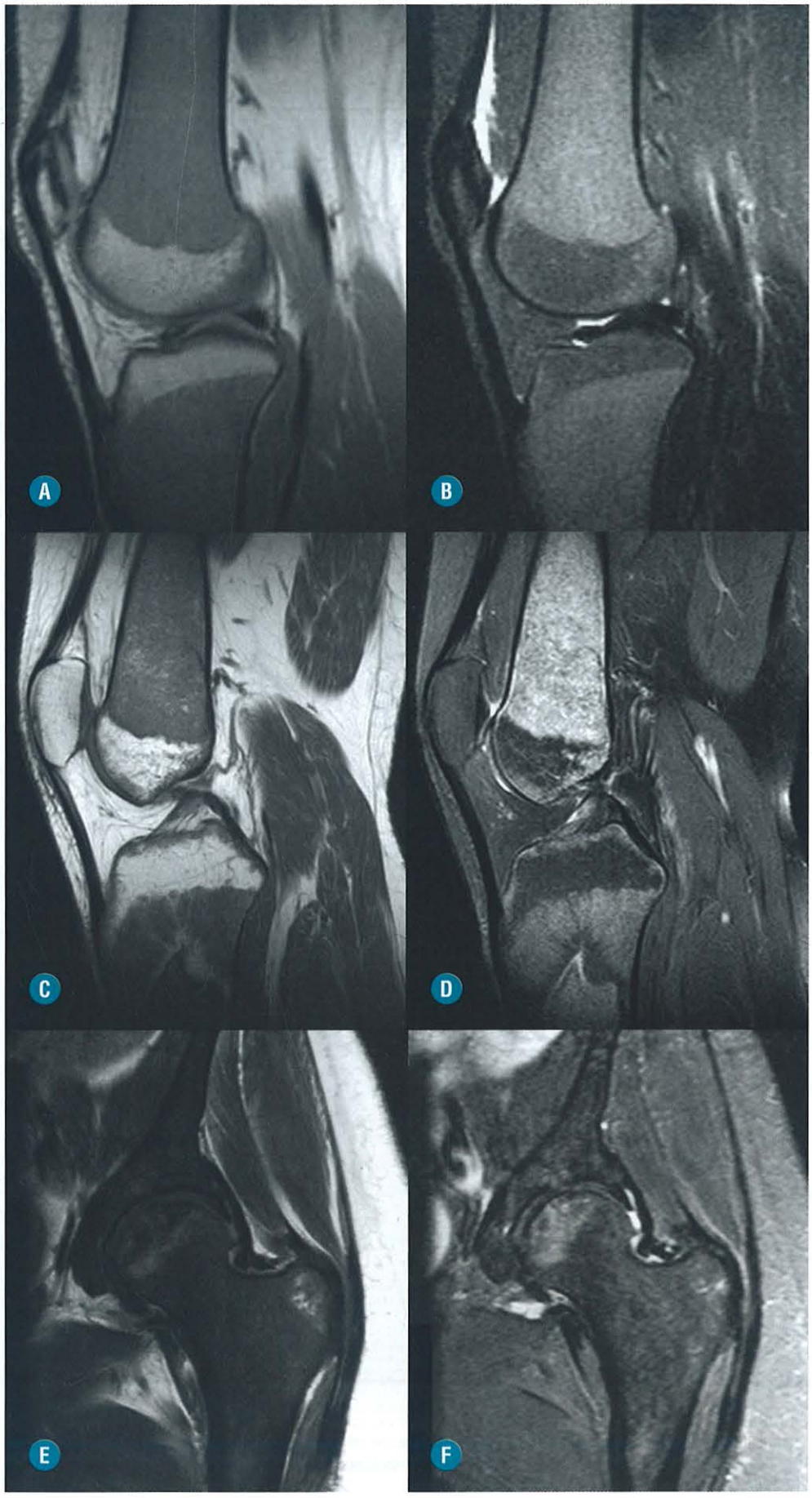

FIGURA 12-119. A reversão ou não conversão da medula amarela em medula vermelha explica o padrão de baixo sinal em T1 (**A** e **C**) e alto sinal em T2 (**B** e **D**) nas regiões metafisárias e diafisárias distais do fêmur e proximal da tíbia de joelhos de portadores de AF. No quadril de outro paciente, (**E** e **F**) o baixo sinal em DP se estende inclusive ao núcleo epifisário provavelmente em função do depósito de hemossiderina na medula óssea e a fibrose associada. Observar também áreas de infarto ósseo diafisário (**C** e **D**) e epifisário (**E** e **F**).

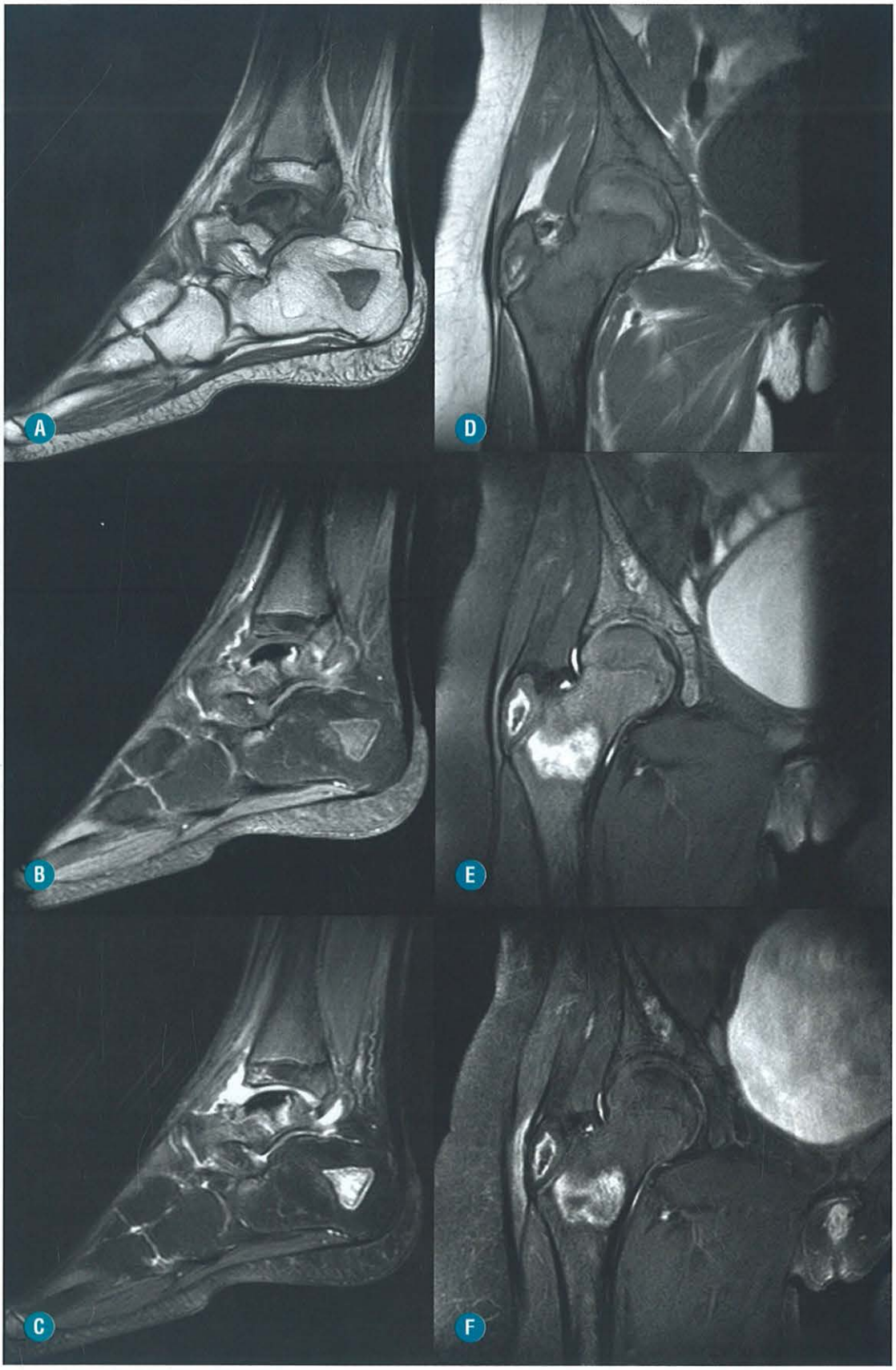

FIGURA 12-120. Infartos ósseos em diversas fases evolutivas estudadas por RM nas ponderações T1 (**A** e **D**), T2 com saturação de gordura (**B** e **E**) e T1 com saturação de gordura pós-contraste (**C** e **F**). Observe, no retropé, infarto no calcâneo e tálus com colapso deste último osso e, no quadril, áreas isquêmicas no acetábulo, grande trocanter e medular do colo femoral associado à reconversão/fibrose medular. O paciente do retropé é o mesmo da Fig. 12-115A.

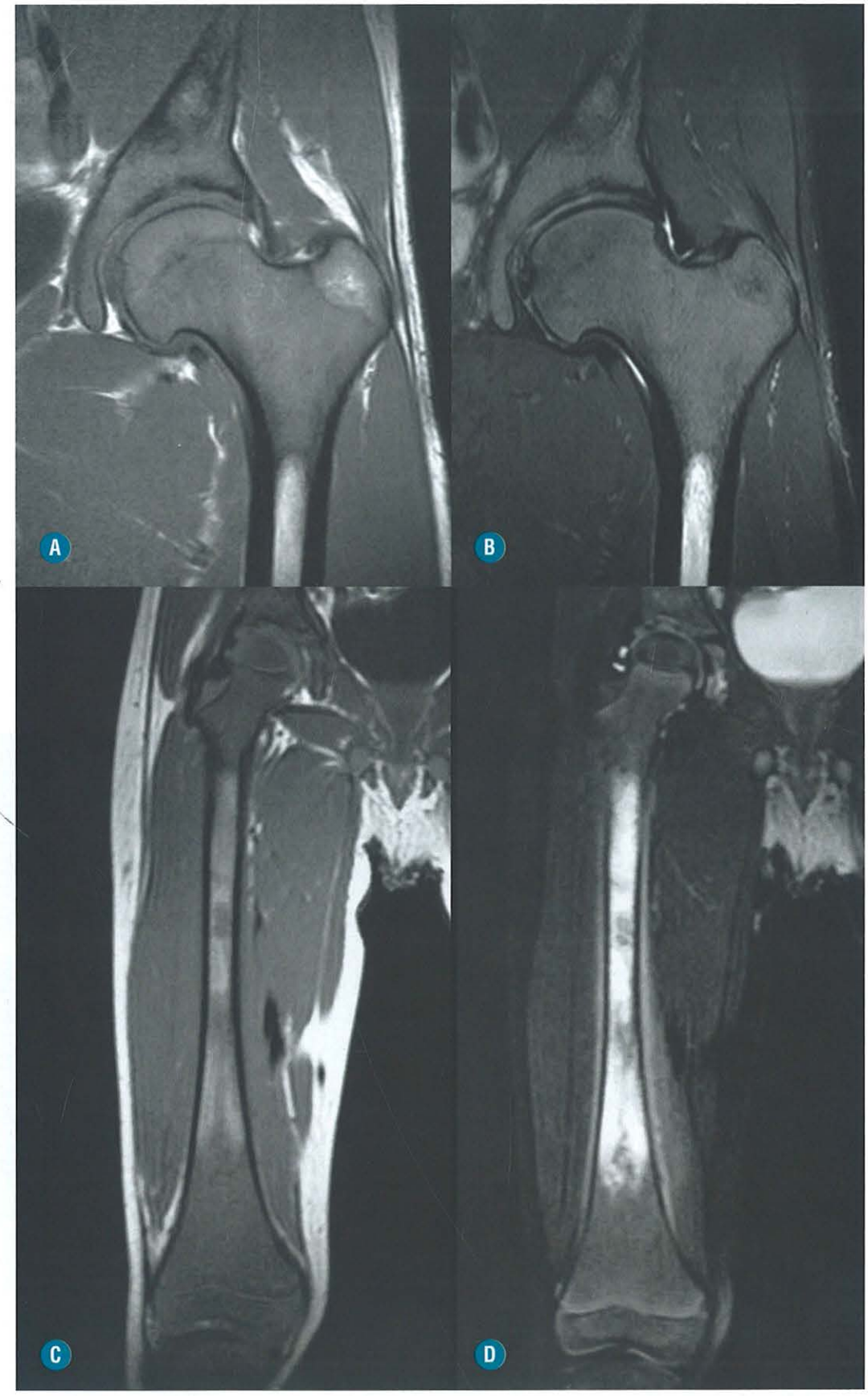

FIGURA 12-121. Imagens de RM ponderadas em T1 (**A** e **C**) e em T2 com saturação de gordura (**B** e **D**) de quadril e fêmur mostrando infartos hemorrágicos agudos caracterizados por alto sinal nas duas ponderações. No exame do quadril, identificamos também isquemia crônica na região supra-acetabular e cabeça do fêmur e perda difusa de sinal da gordura.



FIGURA 12-122. Associação de isquemia óssea medular no fêmur direito e osteomielite com abscesso subperiosteal à esquerda. Sequência coronal de RM ponderada em T1 com saturação de gordura pós-contraste.



FIGURA 12-123. AF com infarto medular agudo no corpo do sacro, caracterizado por hipersinal na sequência FSE T1 com saturação de gordura pré-contraste (**A**), hipersinal em T2 com saturação de gordura (**B**) e realce predominantemente periférico na fase pós-contraste T1 nos planos sagital (**C**) e coronal (**D**). Observar outros infartos menores no arco posterior de S1 e no ilíaco esquerdo próximo à articulação sacroilíaca. Existe ainda alteração da forma e da intensidade de sinal de alguns corpos vertebrais relacionadas com isquemia crônica e predomínio de medula vermelha. (*Reproduzida, com permissão, de Fernandes JL, Maciel Junior F.* Coluna Vertebral. *Rio de Janeiro: Elsevier; 2011.*)

e a miscigenação, ela pode ser encontrada em praticamente todos os países, incluindo o Brasil. Por não poderem fabricar as cadeias polipeptídias alfa ou beta da hemoglobina A, nos portadores de talassemia, ocorre uma alteração de equilíbrio entre elas, permitindo o aumento relativo de componentes menores da hemoglobina, como as hemoglobinas A2 e F. A redução dos níveis da hemoglobina A levam à redução da produção e ao encurtamento da vida útil dos glóbulos vermelhos, com diminuição do transporte de oxigênio, que é a função básica da hemoglobina. Dependendo da cadeia comprometida, as talassemias são classificadas como alfa e beta talassemia, com diversos subtipos desde formas assintomáticas até formas mais graves, como a talassemia maior, relacionada com a cadeia beta. A anemia crônica nos doentes talassêmicos é multifatorial, com componentes de eritropoiese ineficaz, excessiva hemólise das células vermelhas do sangue periférico e progressiva esplenomegalia. Devido à hemólise aumentada, também pode-se observar acúmulo dos produtos da degradação da hemoglobina, em particular do ferro e da bilirrubina, o que pode determinar o aparecimento de hemossiderose e cálculos na vesícula biliar.

Achados Clínicos e Laboratoriais

As manifestações clínicas são muito variáveis em função das diversas formas da doença, sendo a maioria dos pacientes portadores de traços genéticos da doença assintomáticos. O comprometimento intraútero se manifesta por hidropisia fetal, que é letal. Nas formas maiores, os portadores apresentam anemia grave, hepatoesplenomegalia, anormalidades de crescimento, hematopoise extramedular, retardo de maturação esquelética, dores ósseas, sinais de sobrecarga de ferro, sendo necessárias múltiplas transfusões sanguíneas para manter o nível de hemoglobina compatível com um mínimo de oxigenação tecidual. A hematopoiese extramedular pode decorrer da extensão extraóssea da proliferação do tecido medular da coluna vertebral para as regiões paravertebrais e pré-sacrais, mas pode também originar-se de células-tronco pluripotenciais distribuídas por todo o corpo, incluindo fígado, baço, rins, glândulas adrenais e mama. A proliferação intraóssea reativa da medula vermelha ocasiona osteoporose, fraturas e deformidades esqueléticas, além de hiperuricemia e gota.

O diagnóstico laboratorial da talassemia baseia-se principalmente em técnicas eletroforéticas, que mostrarão uma quantidade variável de hemoglobina A, dependendo do genótipo do paciente, além de dosagem de reticulócitos, com hematócrito mostrando anemia microcítica.

ACHADOS DE IMAGEM

As alterações observadas nos diversos exames de imagem dos pacientes com talassemia vão traduzir a hiperplasia intra e extraóssea da medula vermelha reativa à anemia crônica, à sobrecarga de ferro, resultante das transfusões repetidas, e aos efeitos do tratamento quelante. O grau de comprometimento é diretamente proporcional ao tipo e à duração da doença.

O exame radiográfico convencional geralmente basta para a avaliação das alterações ósseas do esqueleto periférico, enquanto a TC e a RM são mais indicadas para avaliação da coluna vertebral, pesquisa de focos de hematopoiese extramedular e depósitos anormais de ferro.

Radiografia, TC e RM
(Figs. 12-124 a 12-128)

- O balanço entre a distribuição de medula vermelha e amarela da criança e do adulto com talassemia acarreta diferenças de comprometimento do esqueleto pediátrico e do esqueleto maduro, com comprometimento difuso no primeiro e preferencialmente axial no segundo.
- A hiperplasia medular faz compressão sobre o osso esponjoso e cortical com atrofia das trabéculas, afilamento cortical, alargamento do canal medular e diminuição difusa da densidade.
- Essas alterações na coluna vertebral predispõem à osteoporose e fraturas compressivas de corpos vertebrais.
- Na calota craniana, essa hiperplasia alarga o espaço diploico, com deslocamento e afilamento da tábua externa e aspecto estriado das trabéculas remanescentes intraósseas, produzindo o aspecto de "cabelos arrepiados".
- Os seios maxilares ficam preenchidos por tecido hematopoiético, levando a deslocamento dos incisivos centrais e das órbitas ("fácies do roedor").
- Dentre os diversos ossos comprometidos do esqueleto pela expansão medular, o acometimento das costelas, principalmente em suas junções costovertebrais, é um dos mais frequentes e característico.
- A extensão extraóssea da hematopoise que ocorre no interior da porção posterior das costelas se manifesta por massas no mediastino posterior.
- Aspecto de "osso dentro de osso" pode ser observado quando o tecido hematopoiético hipertrofiado permeia o osso cortical e incita a formação difusa de reação periosteal sólida.
- Fechamento precoce de linha de fise de ossos longos e aumento de diâmetro dos forames nutridores ósseos são outros achados descritos.
- O achado de platispondilia ocorre nos pacientes politransfundidos.
- A TC define melhor que a radiografia convencional as alterações ósseas do esqueleto axial e é também utilizada no estudo da hematopoiese extramedular.
- Os estudos por RM são importantes para localização e estadiamento dos focos de hematopoiese extramedular, extensão deles para o canal raquiano e eventual compressão de saco dural e medula espinal.
- A RM também é usada para quantificação dos depósitos de ferro tecidual em particular na medula óssea, no fígado, no baço, na hipófise, no pâncreas, no coração e na avaliação da terapêutica com quelantes.
- A esclerose com irregularidade do complexo da região da fise associado a alargamento metafisário pode ser observada em pacientes jovens em uso de quelantes para tratamento da hemossiderose pós-transfusões.

DIAGNÓSTICO DIFERENCIAL

- O principal diagnóstico diferencial das alterações ósseas da talassemia é com a anemia falciforme. Observe que na primeira não se observam sinais de isquemia/infartos ósseos, enquanto na segunda a hiperplasia medular é menos pronunciada, e os focos de eritropoiese extramedular são raros.

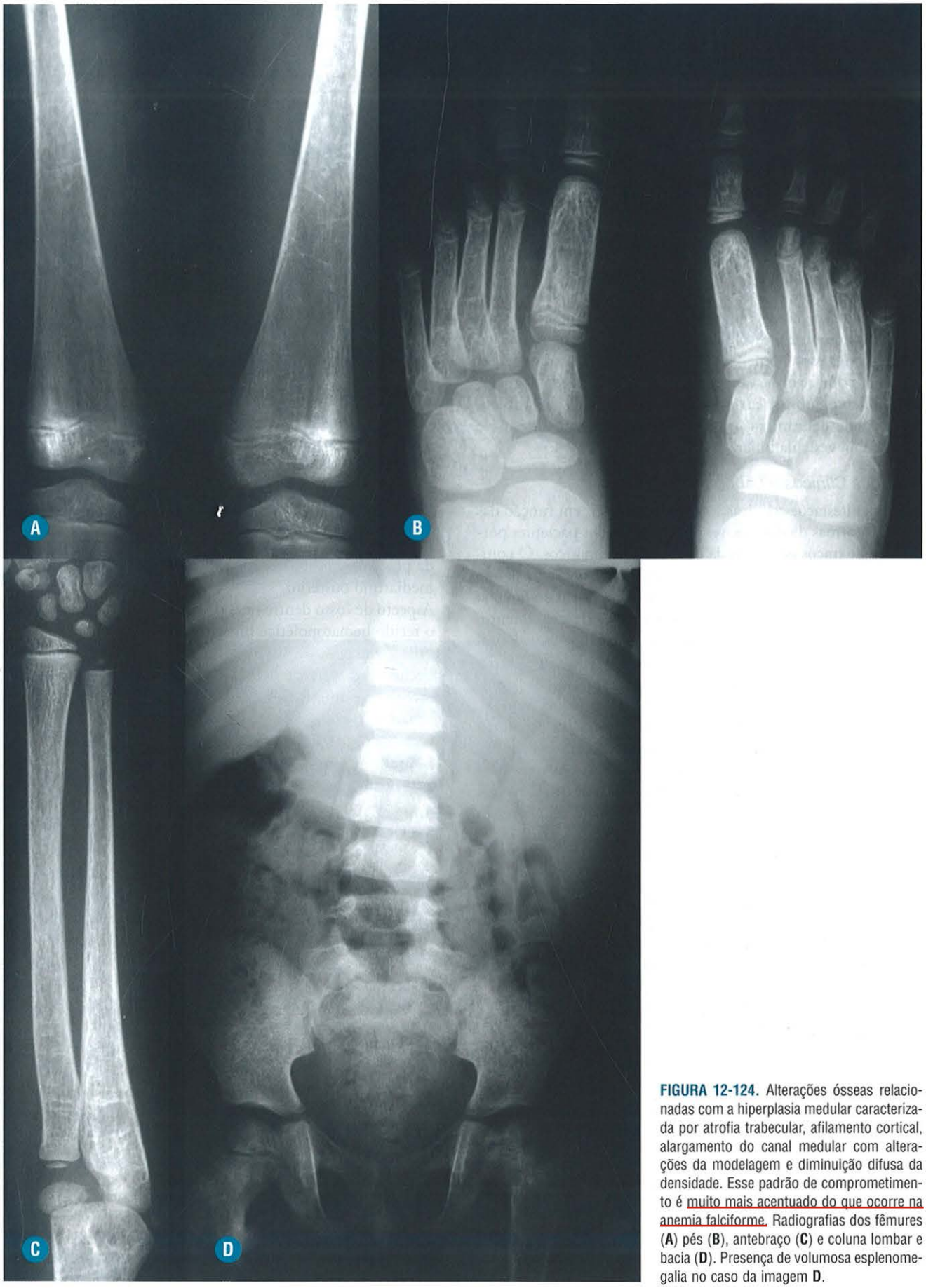

FIGURA 12-124. Alterações ósseas relacionadas com a hiperplasia medular caracterizada por atrofia trabecular, afilamento cortical, alargamento do canal medular com alterações da modelagem e diminuição difusa da densidade. Esse padrão de comprometimento é muito mais acentuado do que ocorre na anemia falciforme. Radiografias dos fêmures (**A**) pés (**B**), antebraço (**C**) e coluna lombar e bacia (**D**). Presença de volumosa esplenomegalia no caso da imagem **D**.



FIGURA 12-125. Radiografias nos planos frontal (**A**) e lateral do crânio (**B**) em portador de talassemia maior. Observe acentuado espessamento da díploe, afilamento da tábua externa e aspecto estriado das trabéculas remanescentes intraósseas, preenchimento dos seios maxilares por tecido hematopoiético e deslocamento das órbitas.

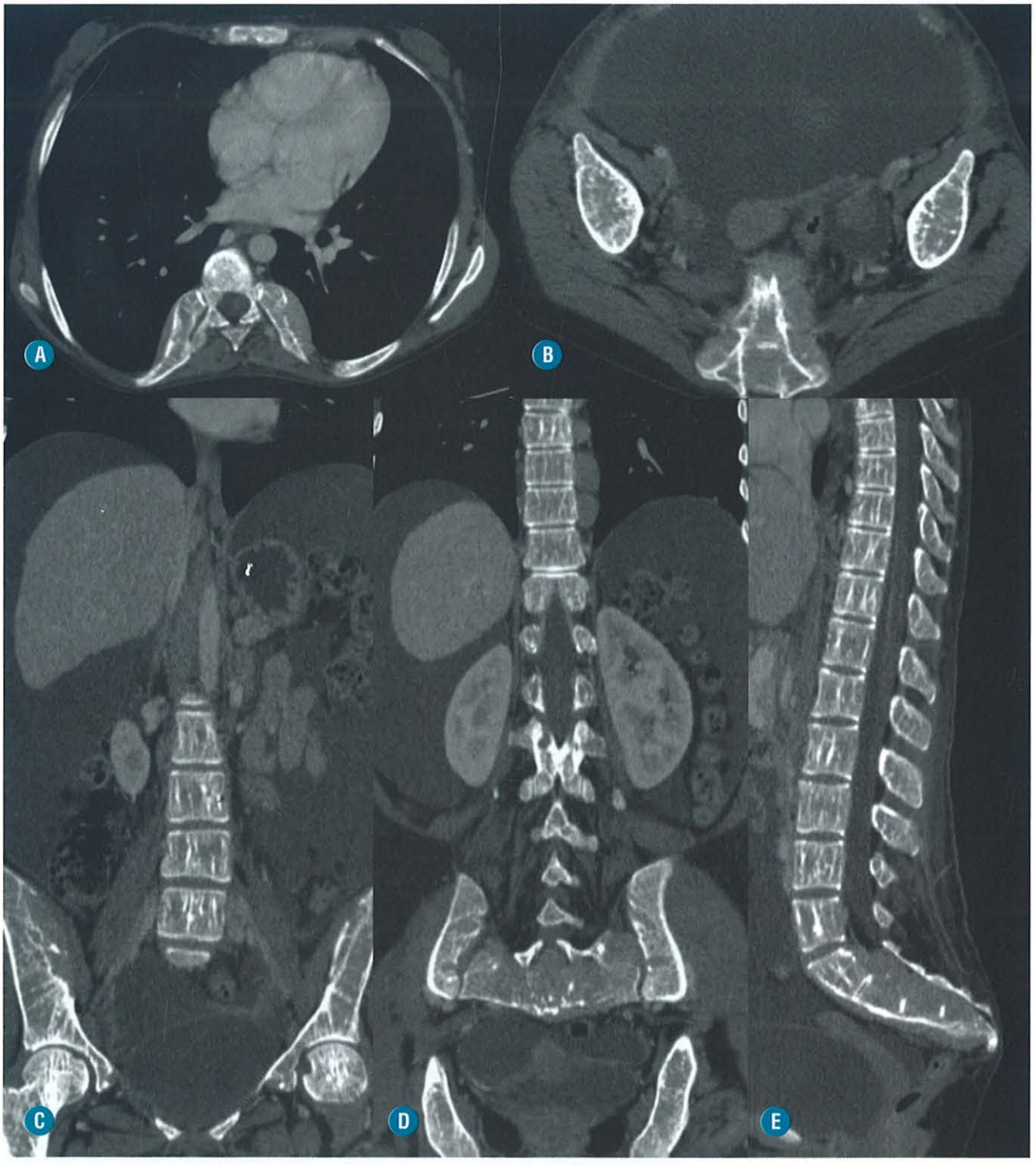

FIGURA 12-126. Cortes tomográficos axiais (**A** e **B**) e reconstruções nos planos coronal (**C** e **D**) e sagital (**E**) do abdome em paciente portador de talassemia maior. Observe, além da ascite, acentuada hiperplasia medular com grande atrofia das trabéculas ósseas e alargamento das costelas e hematopoiese extramedular junto às costelas e no interior do canal vertebral e forames na região sacral. O fígado é reduzido de volume e não se identifica imagem do baço retirado cirurgicamente. (*Cortesia do Dr. Rodrigo Vasconcelos, Hospital de Base, Brasília-DF.*) (*Reproduzida, com permissão, de Fernandes JL, Maciel Junior F.* Coluna Vertebral. *Rio de Janeiro: Elsevier; 2011.*)

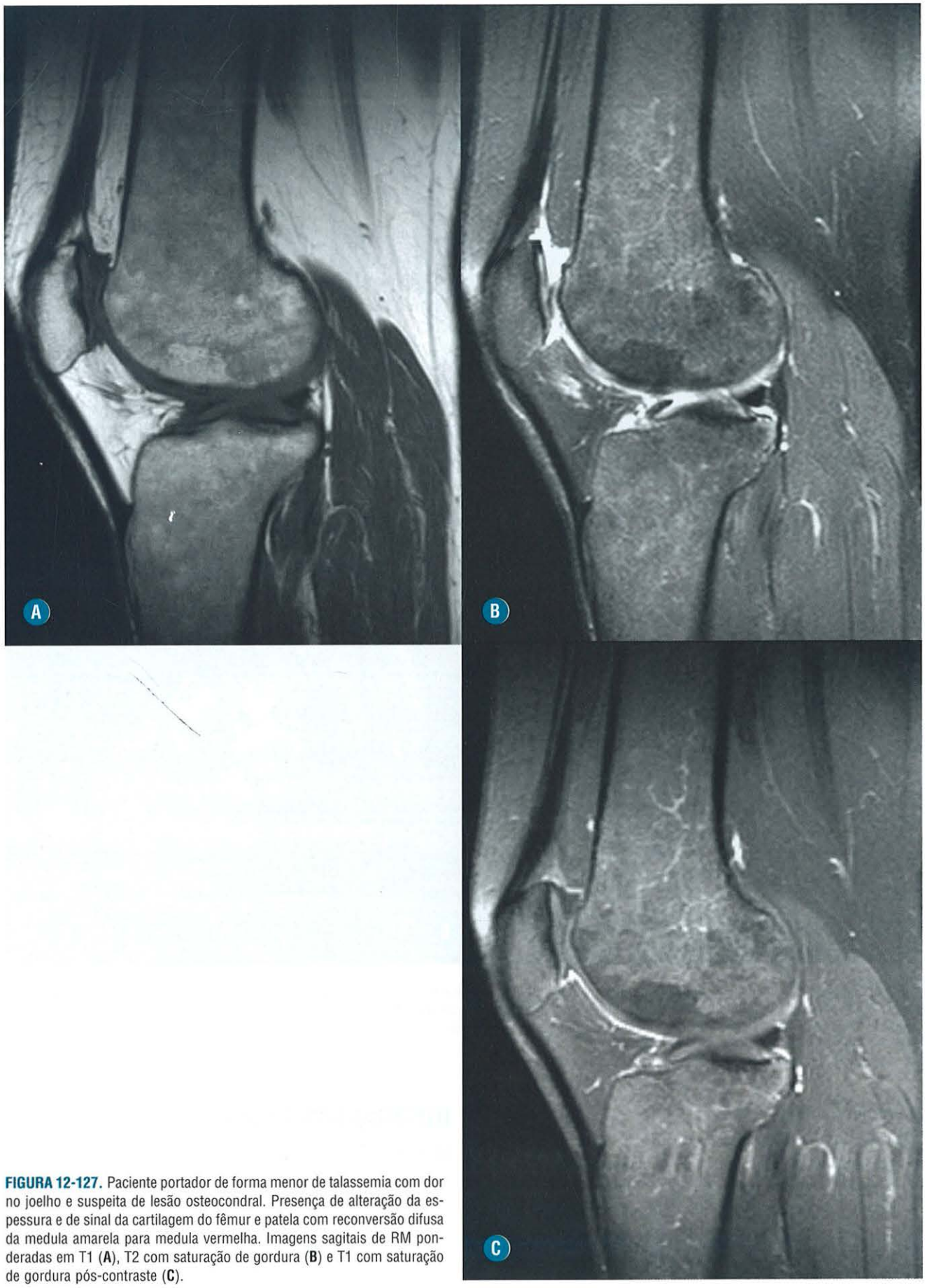

FIGURA 12-127. Paciente portador de forma menor de talassemia com dor no joelho e suspeita de lesão osteocondral. Presença de alteração da espessura e de sinal da cartilagem do fêmur e patela com reconversão difusa da medula amarela para medula vermelha. Imagens sagitais de RM ponderadas em T1 (**A**), T2 com saturação de gordura (**B**) e T1 com saturação de gordura pós-contraste (**C**).

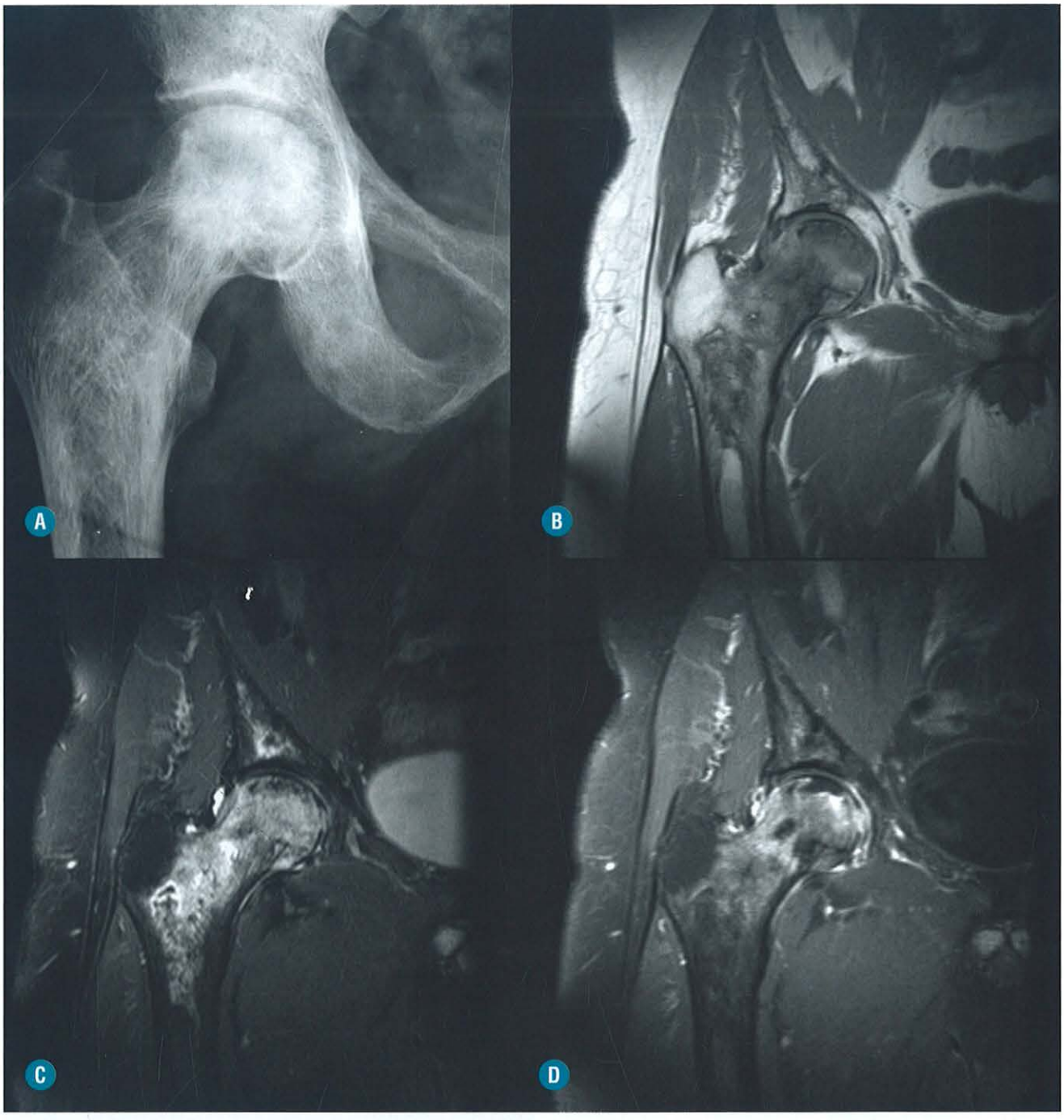

FIGURA 12-128. Forma combinada de talassemia/anemia falciforme estudada com radiografia do quadril (**A**) e RM no plano coronal ponderadas em T1 (**B**), T2 com saturação de gordura (**C**) e T1 com saturação de gordura pós-contraste (**D**). Além do alargamento do canal medular, que pode ocorrer em ambas as condições, observamos área de isquemia e esclerose óssea reacional.

Recomendações

- O diagnóstico da talassemia é clinicolaboratorial, e os métodos de imagem são reservados para estadiamento, detecção de complicações e avaliação da resposta terapêutica.
- Os tratamentos efetivos iniciados precocemente têm reduzido a extensão do comprometimento ósseo e os efeitos deletérios das transfusões repetidas.

LITERATURA RECOMENDADA

Metabolismo Ósseo em Geral

1. Adams JE. Imaging in Metabolic Bone Disease. Seminars in Musculoskeletal Radiology. 2002; 6(3):171-173.
2. Clarke B. Normal Bone Anatomy and Physiology. Clin J Am Soc Nephrol. 2008; 3:S131-S139.
3. Clarke BL. Sundeep Khosla. Physiology of Bone Loss. Radiol Clin North Am. 2010 May; 48(3):483-495.

4. Demay MB, Sabbagh Y, Carpenter TO. Calcium and Vitamin D: What Is Known About the Effects on Growing Bone. Pediatrics. 2007; 119;S141-S144.
5. Eriksen EF. Cellular mechanisms of bone remodeling. Rev Endocr Metab Disord. 2010; 11:219-227.
6. Guglielmi G et al. Imaging of Metabolic Bone Diseases. Radiol Clin N Am. 2008; 46:735-754.
7. Moe SM. Disorders Involving Calcium, Phosphorus, and Magnesium. Prim Care. 2008 June; 35(2): 2-19.
8. Peacock M. Calcium Metabolism in Health and Disease. Clin J Am Soc Nephrol. 2010; 5: S23-S30.
9. Seibel MJ. Biochemical Markers of Bone Turnover. Clin Biochem Rev. November 2005; 26 (I):97-122.

Doenças que se Manifestam Basicamente por Osteoporose

1. Choi SW et al. MR Imaging in a Child with Scurvy: a Case Report. Korean J Radiol. 2007; 8:443-447.
2. Gopinathan A et al. Radiology of Osteoporosis Radiol Clin N Am. 2010; 48:497-518.
3. Gurdezi S, Trehan RK, Rickman M. Bilateral undisplaced insufficiency neck of femur fractures associated with short-term steroid use: a case report. Journal of Medical Case Reports. 2008; 2:79.
4. Link TM. The Founder's Lecture 2009: advances in imaging of osteoporosis and osteoarthritis. Skeletal Radiol. 2010; 39:943-955.
5. Lutsky KF, Tejwani NC. Orthopaedic Manifestations of Gaucher Disease.Bulletin of the NYU Hospital for Joint Diseases. 2007; 65(1):37-42.
6. Wenstrup RJ, M Roca-Espiau, N J Weinreb, B Bembi.Skeletal aspects of Gaucher disease: a review. The British Journal of Radiology. 2002; 75(Suppl. 1):A2-A12.

Doenças que se Manifestam Basicamente por Osteomalacia

1. Berry JL, Davies M, Mee AP. Vitamin D Metabolism, Rickets, and Osteomalacia. Seminars in Musculoskeletal Radiology. 2002; 6(3):173-181.
2. Danziger J. The bone-renal axis in early chronic kidney disease: an emerging paradigm. Nephrol Dial Transplant. 2008; 23: 2733-2737.
3. De Paula FJA. A insuficiência óssea na doença renal crônica: papel do paratormônio. Arq Bras Endocrinol Metab. 2009; 53:9.
4. Edmister KA, Sundaram M. Oncogenic Osteomalacia. Seminars in Musculoskeletal Radiology. 2002; 6(3):191-196.
5. Fok WM, Ng TP. Osteomalacia: a case series of patients with atypical clinical orthopaedic presentations. Hong Kong Med J. 2010; 16:476-9
6. Jevtic V. Imaging of renal osteodystrophy. Eur J Radiol. 2003; 46(2):85-95.
7. Kunzendorfl U et al. Bone disease after renal transplantation. Nephrol Dial Transplant. 2008; 23:450-458.
8. Martin KJ, Gonzalez EA. Metabolic Bone Disease in Chronic Kidney Disease. J Am Soc Nephrol. 2007; 18:875-885, 2007.
9. Mughal Z. Rickets in Childhood. Seminars in Musculoskeletal Radiology. 2002; 6(3):183-190.
10. Sitta MC et al. Osteomalacia and vitamin D deficiency in the elderly. Clinics 2009; 64(2):156-8.

Doenças que se Manifestam Basicamente por Osteoesclerose

1. Fernandes JL et al. Biphosphonate-induced radiographic changes in two pediatric patients with rheumatic diseases. Skeletal Radiol. 2004; 33:732-736.
2. Ihde LL. Sclerosing Bone Dysplasias: Review and Differentiation from Other Causes of Osteosclerosis. RadioGraphics 2011; 31: 1865-1882.
3. Landa J, Margolis N, Di Cesare P. Orthopaedic management of the patient with osteopetrosis. J Am Acad Orthop Surg. 2007; 15(11):654-662.
4. Lawson J. Drug-Induced Metabolic Bone Disorders. Seminars in Musculoskeletal Radiology. 2002; 6(3):285-297.
5. Loren RS. Idiopathic juvenile osteoporosis. Calcif Tissue Int. 2002; 70(5):395-397.
6. Mills KLG, Johnston AW. Pycnodysostosis. Journal of Medical Genetics. 1988; 25:550-553.
7. Mujawar Q. Pycnodysostosis with unusual findings: a case report. Cases Journal. 2009; 2:6544.
8. Pereira RM, Carvalho JF, Canalis E. Glucocorticoid-induced osteoporosis in rheumatic diseases. Clinics (São Paulo). 2010; 65(11):1197-20.
9. Płudowski P. Idiopathic juvenile osteoporosis — an analysis of the muscle-bone relationship. Osteoporos Int. 2006; 17(11): 1681-90.
10. Rosenberg ZS et al. Subtrochanteric Femoral Fractures in Patients Receiving Long-Term Alendronate Therapy: Imaging Features. AJR. 2010; 194:1581-1586.
11. Stark Z, Savarirayan R. Review Osteopetrosis. Orphanet Journal of Rare Diseases. 2009; 4:5.
12. Wang W. Thoracic ossification of ligamentum flavum caused by skeletal fluorosis. Eur Spine J. 2007; 16:1119-1128.
13. Whyte MP et al. Bisphosphonate-Induced Osteopetrosis. N Engl J Med. 2003; 31:349-5.

Doenças que se Manifestam Basicamente por Formação de Osso Imaturo

1. Amaral DT et al. Doença de Paget do osso. Einstein. 2008; 6(Supl 1):S79-S88.
2. Daphne J. Theodorou et all. Imaging of Paget Disease of Bone and Its Musculoskeletal Complications: Review. AJR. 2011; 196:S64-S75.
3. Dell'Atti C et al. The spine in Paget's disease. Skeletal Radiol (2007) 36:609-626.
4. Johnson NA Parathyroid Imaging: Technique and Role in the Preoperative Evaluation of Primary Hyperparathyroidism. AJR 2007; 188:1706-1715.
5. Johnson NA. Parathyroid Imaging. Radiol Clin N Am. 2011; 49:489-509.
6. MacKenzie-Feder J et al. Primary Hyperparathyroidism: An Overview. International Journal of Endocrinology. vol. 2011, Article ID 251410, 8 pages.
7. McDonald DK et al. Best Cases from the AFIP. Primary Hyperparathyroidism Due to Parathyroid Adenoma. RadioGraphics. 2005; 25:829-834.
8. Richard W. Whitehouse. Paget's Disease of Bone. Seminars in Musculoskeletal Radiology. 2002; 6(4):313-322.
9. Smith SE et al. Radiologic Spectrum of Paget Disease of Bone and Its Complications with Pathologic Correlation. RadioGraphics. 2002; 22:1191-1216.

Doenças que se Manifestam sem Padrão Definido de Alteração da Densidade Óssea

1. Abu-Amer Y et al. Aseptic loosening of total joint replacements: mechanisms underlying osteolysis and potential therapies. Arthritis Research & Therapy. 2007; 9(Suppl 1):S6.
2. Chanson P, Salenave S. Acromegaly. Orphanet Journal of Rare Diseases. 2008, 3:17.
3. Goodman S. Wear particulate and osteolysis. Orthop Clin N Am. 2005; 36:41-48.
4. Hallab NJ, Jacobs JJ. Biologic Effects of Implant Debris. Bulletin of the NYU Hospital for Joint Diseases. 2009; 67(2):182-8.
5. Katoh N et al. Systemic AL amyloidosis mimicking rheumatoid arthritis. Intern Med. 2008; 47(12):1133-8.
6. Kiss E et al. Dialysis-Related Amyloidosis Revisited. AJR 2005; 185:1460-1467.

7. Purdue PE et al. The Central Role of Wear Debris in Periprosthetic Osteolysis. HSSJ. 2006; 2:102-113.
8. Sheldon PJ, Forrester DM. Imaging of Amyloid Arthropathy. Seminars in Musculoskeletal Radiology. 2003; 7(3):195-2003.

Anemia Falciforme

1. Ejindu VC, Hine AL, Mashayekhi M, Shorvon P, Misra RR. Musculoskeletal manifestations of sickle cell disease. Radiographics. 2007; 72: 1005-21
2. Fixler J, Lori Styles. Sickle cell disease. Pediatr Clin N Am. 2002; 49:1193-1210.
3. Ganguly A, Boswell W, Aniq H. Musculoskeletal Manifestations of Sickle Cell Anaemia: A Pictorial Review. Anemia. 2011; 2011:794283.
4. Jain R, Sawhney S, Rizvi SG. Acute bone crises in sickle cell disease: the T1 fat-saturated sequence in differentiation of acute bone infarcts from acute osteomyelitis. Clin Radiol. 2008 Jan; 63(1):59-70.
5. Martinoli C et al. Musculoskeletal manifestations of chronic anemias. Semin Musculoskelet Radiol. 2011 Jul; 15(3):269-80.
6. Poignard A et al. Septic arthritis of the hip in adults with sickle cell anemia. Orthop Rev (Pavia). 2011 Mar; 17;3(1):e1.

Talassemia

1. Anderson LJ. Assessment of iron overload with T2* magnetic resonance imaging. Prog Cardiovasc Dis. 2011 Nov; 54(3): 287-94.
2. Esfandbod M, Malekpour M. Thalassemia and spinal cord compression in pregnancy. CMAJ. November 23, 2010; 182(17).
3. Haidar R et al. Paraspinal extramedullary hematopoiesis in patients with thalassemia intermedia. Eur Spine J. 2010 Jun;19(6):871-8.
4. Haidar R et al. The spine in β thalassemia syndromes. Spine (Phila Pa 1976). 2011 Apr 7. [Epub ahead of print.]
5. Kellenberger CJ et al. Radiographic and MRI Features of Deferiprone-Related Arthropathy of the Knees in Patients with β-Thalassemia. AJR. 2004;183:989-994.
6. Marengo-Rowe AJ. The thalassemias and related disorders. Proc (Bayl Univ Med Cent) 2007; 20:27-31.
7. Martinoli C et al. Musculoskeletal manifestations of chronic anemias. Semin Musculoskelet Radiol. 2011 Jul; 15(3): 269-80.
8. Tunaci M et al. Pictorial review: Imaging features of thalassemia. Eur Radiol. 1999; 9: 1804-1809.

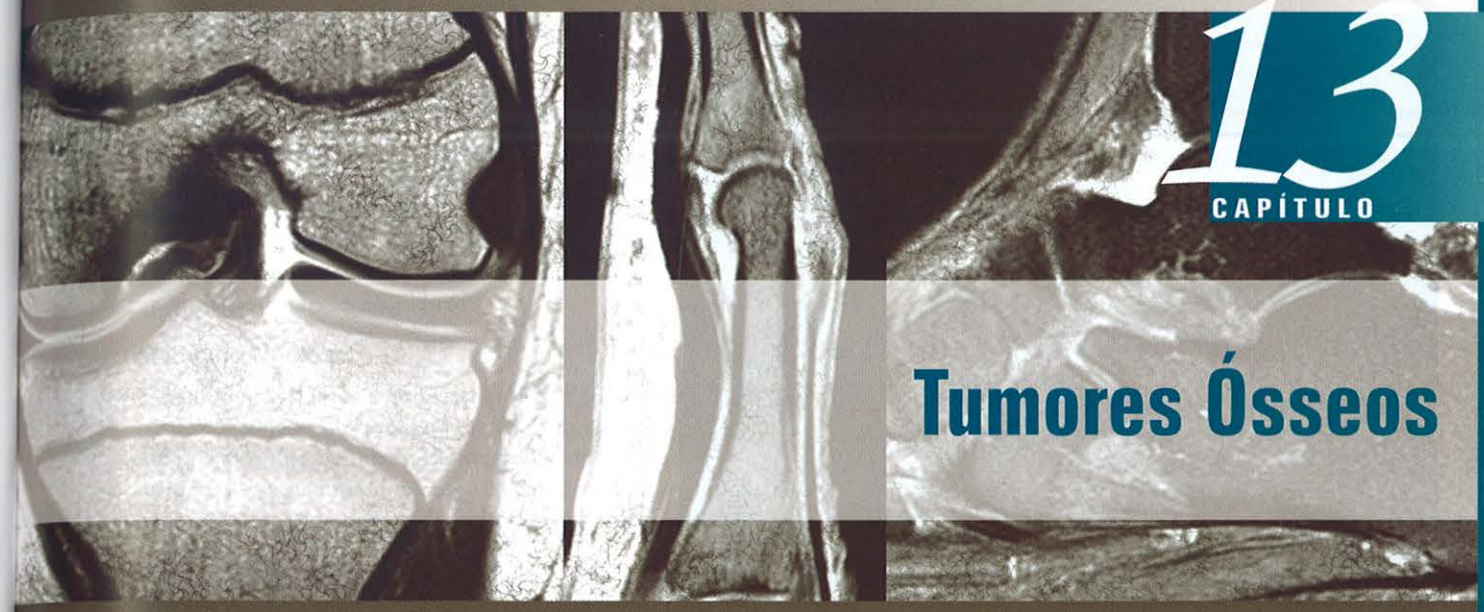

CAPÍTULO 13

Tumores Ósseos

Guinel Hernandez Filho
Marcelo Astolfi Caetano Nico
Eduardo Sadao Yonamine

INTRODUÇÃO

Os exames de imagem são fundamentais na avaliação dos tumores ósseos, e a evolução das diferentes modalidades acompanha de perto o progresso do diagnóstico e o desenvolvimento de técnicas terapêuticas para essas neoplasias. A radiografia simples ainda tem importante papel na semiologia dos tumores ósseos, e os exames de tomografia computadorizada (TC) e, principalmente, a ressonância magnética (RM), apresentam-se como ferramentas fundamentais para a avaliação precisa da extensão dessas lesões, com ótima correlação com as peças anatomopatológicas.

PRINCIPAIS EXAMES DE IMAGEM

Radiografia Simples

A estrutura óssea apresenta boa visualização à radiografia, portanto a radiografia simples deve ser o primeiro exame a ser considerado na avaliação dos tumores ósseos, por demonstrar características sugestivas dos prováveis diagnósticos diferenciais da lesão. Dentre essas características, a radiografia revela a densidade da lesão (lítica ou blástica), a sua localização, bem como a presença e o grau da destruição cortical e a reação periosteal (Fig. 13-1).

Quando a radiografia demonstra uma neoplasia com características típicas e diagnósticas de lesão benigna, a realização de exames complementares adicionais ou biópsias desnecessárias pode ser evitada, como no caso de defeito fibroso cortical, displasia fibrosa e osteocondroma, dentre outros.

Tomografia Computadorizada

A tomografia computadorizada também utiliza os raios X como princípio de aquisição de imagens e, consequentemente, apresenta uma excelente demonstração das estruturas ósseas. Por ser capaz de produzir imagens com melhor resolução espacial, a TC pode ter um papel adicional na avaliação da integridade da cortical e da presença ou não de mineralização do tumor, características essas importantes para evidenciar o grau de agressividade e a provável origem da neoplasia (Fig. 13-1). A utilização de aparelhos de tomografia computadorizada com multidetectores ainda possibilita a reconstrução multiplanar e tridimensional das neoplasias, que facilita a visualização topográfica da lesão, e a correlação com as estruturas anatômicas adjacentes. A TC com multidetectores ainda mostra potencial importância na avaliação do feixe vascular, com estudos angiotomográficos e perpectivas de estudos dinâmicos com perfusão destas lesões.

Ressonância Magnética

A ressonância magnética é o método com melhor resolução de sinal e contraste de imagem das estruturas musculoesqueléticas em suas diversas sequências (SE e IR, dentre outras), que permite uma detalhada diferenciação dos tecidos ósseos (cortical e medular), músculos, tendões, fáscias e feixes neurovasculares,

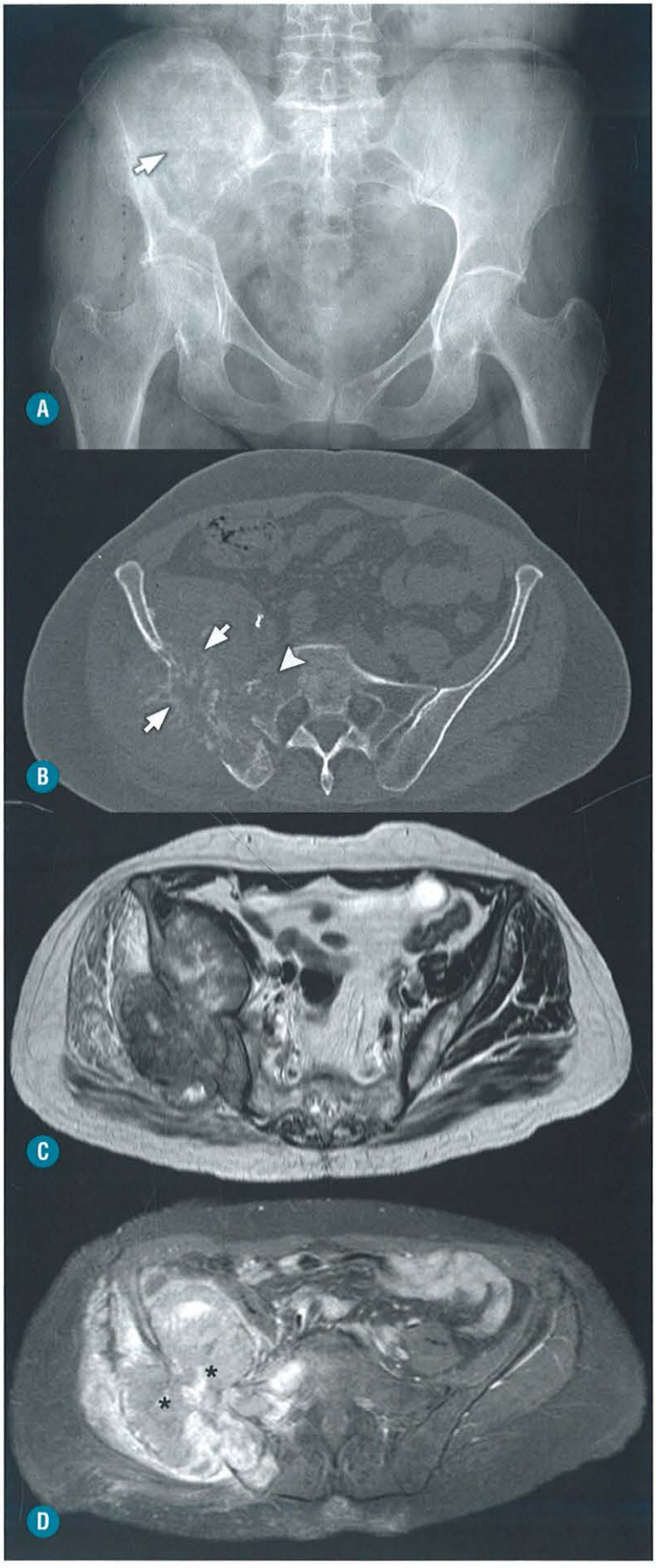

FIGURA 13-1. Paciente de 72 anos, do sexo feminino, apresentando dor na região do quadril direito há cerca de seis meses, com perda de peso associada, apresentava ao estudo radiográfico extensa lesão osteolítica (*seta*) na asa do ilíaco direito (**A**). Na TC, observa-se extensa lesão lítica com reação periosteal associada (*setas*), com extensão para o sacro *(ponta de seta*) (**B**). A RM evidenciava formação expansiva com baixo sinal na sequência ponderada em T2 (**C**), com áreas de necrose (*asteriscos*) após a administração do agente paramagnético (**D**). A biópsia revelou tratar-se de linfoma.

além de informações sobre as características do tecido neoplásico (Fig. 13-1). O principal papel da RM é o estadiamento local dos tumores ósseos, para determinar os limites da lesão da forma mais precisa possível, sendo esta informação fundamental para a escolha da melhor tática terapêutica para o paciente.

As perspectivas de utilização de novas técnicas de RM para as neoplasias ósseas são promissoras e incluem a perfusão, difusão e espectroscopia, dentre outras, que podem melhorar a acurácia diagnóstica do método e indicar o local com maior quantidade de tecido neoplásico.

Medicina Nuclear

A cintilografia óssea com tecnécio (MDP 99m-Tc) demonstra precocemente alterações do metabolismo ósseo, e está indicada na pesquisa de metástases ósseas ou de neoplasias ósseas primárias. Na maioria dos casos, o exame é realizado em três fases após a injeção venosa do radiofármaco: fluxo, equilíbrio e tardia.

O exame tomografia por emissão de pósitrons (PET) e o PET associado à tomografia computadorizada (PET-TC) utilizam como radiofármaco o flúor radioativo ligado à glicose, apresentando ampla aplicação na oncologia de uma forma geral, pois identifica áreas de aumento da atividade metabólica neoplásica. Entretanto, nos tumores musculoesqueléticos, o PET-TC não tem sido utilizado como exame de *screening* para tumores malignos, visto que existe uma dificuldade de diferenciação entre tumores malignos e benignos, com número elevado de falsos positivos e falsos negativos.

PRINCIPAIS CARACTERÍSTICAS DE IMAGEM DOS TUMORES ÓSSEOS

Durante a avaliação de um exame de imagem de neoplasia óssea, algumas características relevantes devem ser relatadas, de modo que o conjunto desses achados associados à idade e aos dados clínicos orientem sobre o grau de agressividade do tumor e as principais hipóteses diagnósticas (Tabela 13-1).

TABELA 13.1. Principais Padrões de Imagem a Serem Avaliados nos Tumores Ósseos

Alteração da densidade radiográfica	Hiperdensidade Radioluminescência
Tamanho da lesão	Maiores eixos longitunal e transversais
Padrão de destruição óssea	Padrão geográfico Padrão permeativo Padrão moteado
Contornos da lesão	Regulares/definidos Parcialmente definidos Maldefinidos
Mineralização do tumor	Presente ou ausente • padrão condral • padrão osteogênico • padrão fibroso
Erosão cortical	Presente ou ausente
Expansão extracortical	Presente ou ausente
Reação periosteal	Presente ou ausente • Sólida • Laminar ou lamelar • Espiculada • Triângulo de Codman

LOCALIZAÇÃO DA LESÃO

Em relação à localização da lesão, devemos avaliá-la nos dois principais planos: longitudinal e transversal (Tabela 13-2).

TABELA 13.2. Critérios a Serem Avaliados para a Localização dos Tumores Ósseos

Plano longitudinal	Epifisária Metafisária Diafisária
Plano transversal	Central (intramedular) Excêntrica Cortical (intracortical) Subperiosteal Justacortical
Distribuição no esqueleto	Axial Apendicular

Plano Longitudinal

As lesões devem ser avaliadas no plano longitudinal em relação à linha de crescimento (fise), dividindo o osso em regiões: epifisária, metafisária e diafisária (Fig. 13-2A). Algumas lesões apresentam localização específica, como, por exemplo, alguns tumores com predileção quase exclusivamente epifisária como: o condrossarcoma de células claras e o condroblastoma, dentre outros.

Outras neoplasias têm como principal foco de acometimento a região metafisária, mantendo uma proximidade importante com a linha fisária, como é o caso do fibroma não ossificante, o fibroma condromixoide e o osteocondroma entre os tumores benignos, e os tumores malignos mesenquimais, como o condrossarcoma e o osteossarcoma.

Dentre as neoplasias malignas com localização preferencial diafisária, deve-se ter especial atenção aos tumores de células pequenas, incluindo o sarcoma de Ewing. Dentre as lesões benignas com localização diafisária, deve-se incluir nos diagnósticos diferenciais os encondromas, o osteoblastoma e a displasia fibrosa (Figs. 13-2B e 13-2C).

A localização dos tumores ósseos não ocorre de maneira isolada nesses segmentos e, frequentemente, podem-se sobrepor em dois ou até nos três segmentos no caso de lesões muito extensas.

Essa divisão anatômica, entretanto, não é aplicada aos ossos chatos, que podem apresentar áreas equivalentes a epífises com seus respectivos núcleos de ossificação.

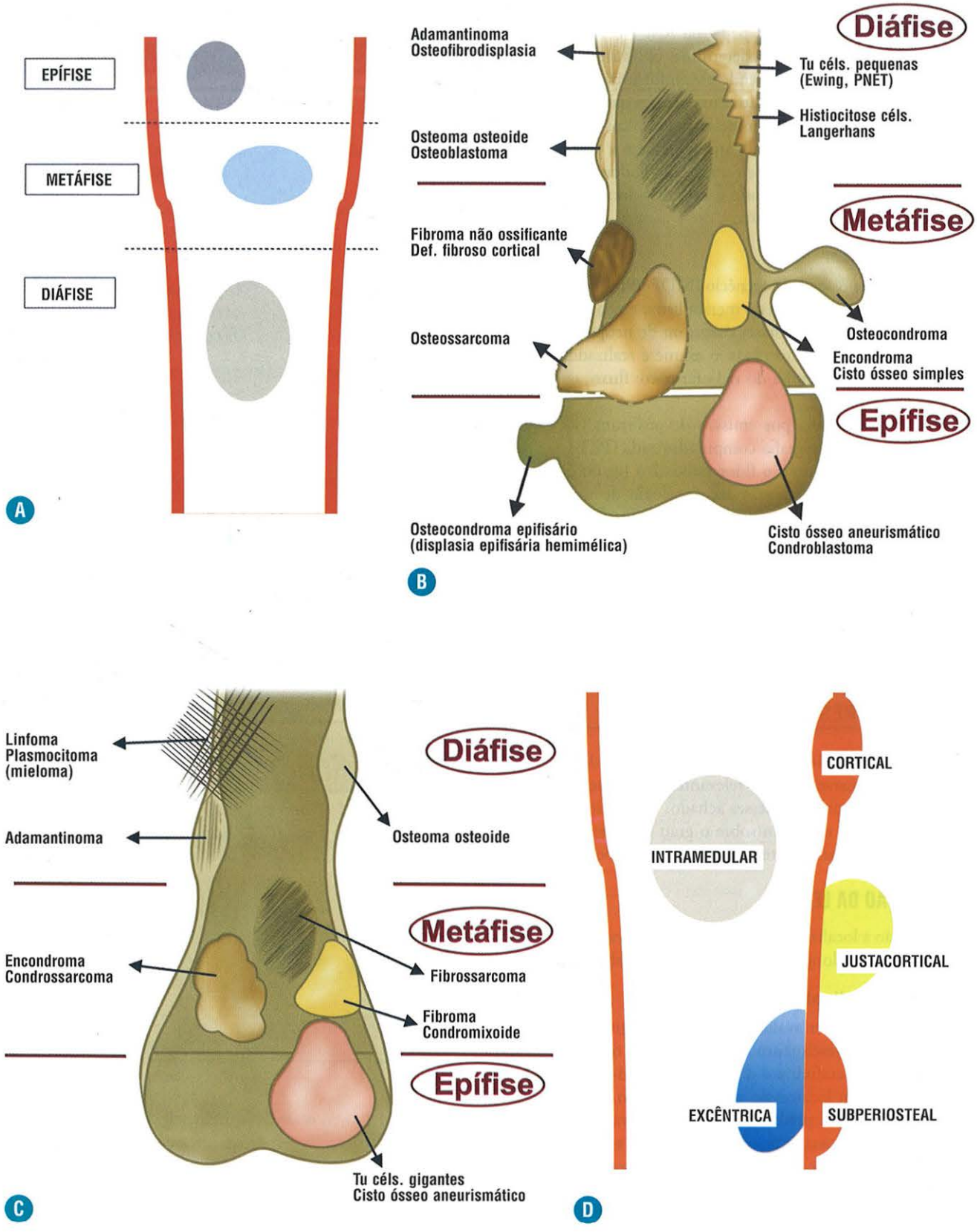

FIGURA 13-2. **A**, Diagrama demonstrando a localização das neoplasias no plano longitudinal. **B**, Diagrama demonstrando a localização das neoplasias mais frequentes em crianças e adolescentes. **C**, Diagrama demonstrando a localização das neoplasias mais frequentes em adultos. **D**, Diagrama demonstrando a localização das neoplasias no plano transversal.

Plano Transversal

Um dos pontos de principal importância no diagnóstico dos tumores ósseos é a localização da lesão no plano transversal (Fig. 13-2D), como:

- Central: localização predominantemente medular.
- Excêntrica: geralmente medular com íntimo contato com a região endosteal.
- Cortical: dentro da cortical óssea.
- Subperiosteal: superficial a cortical e abaixo do periósteo.
- Justacortical: podendo estar relacionada com a lesão paraosteal ou periosteal.

Deve-se ainda lembrar que tumores de partes moles agressivos, de localização extraóssea, podem apresentar invasão óssea secundária.

A determinação da localização no plano transversal é um dos pontos de fundamental importância no raciocínio do diagnóstico diferencial, pois existem lesões típicas medulares e centrais, como os encondromas e a displasia fibrosa, assim como a maioria dos cistos ósseos aneurismáticos. Dentre as lesões corticais típicas, podemos destacar o fibroma não ossificante e o osteoma osteoide, que apresentam, porém, características radiográficas distintas e aspectos de imagem diagnósticos. As lesões justacorticais e periosteais também apresentam aspectos típicos, sendo discutidas adiante no capítulo.

ALTERAÇÃO DA DENSIDADE RADIOGRÁFICA

Os tumores ósseos podem apresentar a alteração da densidade radiográfica, com aumento da densidade (hiperdensidade), principalmente nos tumores de linhagem osteogênica (p. ex., osteossarcoma), alguns tumores de pequenas células como alguns linfomas ósseos, e em alguns tipos de metástases principalmente secundárias à neoplasia maligna de próstata em homens e metástase de mamas em mulheres (Fig. 13-3).

A redução da densidade óssea (radioluminescência) é encontrada na maior parte dos casos de tumores ósseos, sendo a densidade isoladamente bastante inespecífica, correspondendo à substituição da medula ou da cortical óssea por tecido com densidade diferente, devendo-se, nessas situações, correlacionar com os demais achados de imagem como localização, margens, presença de calcificações/ossificações, assim como com os demais dados clínicos e epidemiológicos (Fig. 13-3).

DISTRIBUIÇÃO NO ESQUELETO

A localização incluindo os esqueletos axial e apendicular é bastante importante, pois os tumores ósseos têm características específicas de distribuição. Os cordomas têm aparente predileção pelo esqueleto axial, pois estão relacionados com as áreas de remanescente da notocorda, enquanto outras neoplasias têm origem preferencialmente pela medula óssea do esqueleto apendicular, como as metástases e o mieloma de células plasmocitárias (mieloma múltiplo), e essas características serão discutidas nos capítulos específicos sobre essas neoplasias.

TAMANHO DA LESÃO

O tamanho da lesão, embora inespecífico, deve ser avaliado como um dado complementar, visto que os tumores de maior dimensão estão comumente associados a tumores de maior agressividade, porém a dimensão como único achado não é específica de benignidade ou malignidade.

PADRÃO DE DESTRUIÇÃO ÓSSEA

Podem ser encontrados diferentes padrões de destruição óssea (Fig. 13-4).

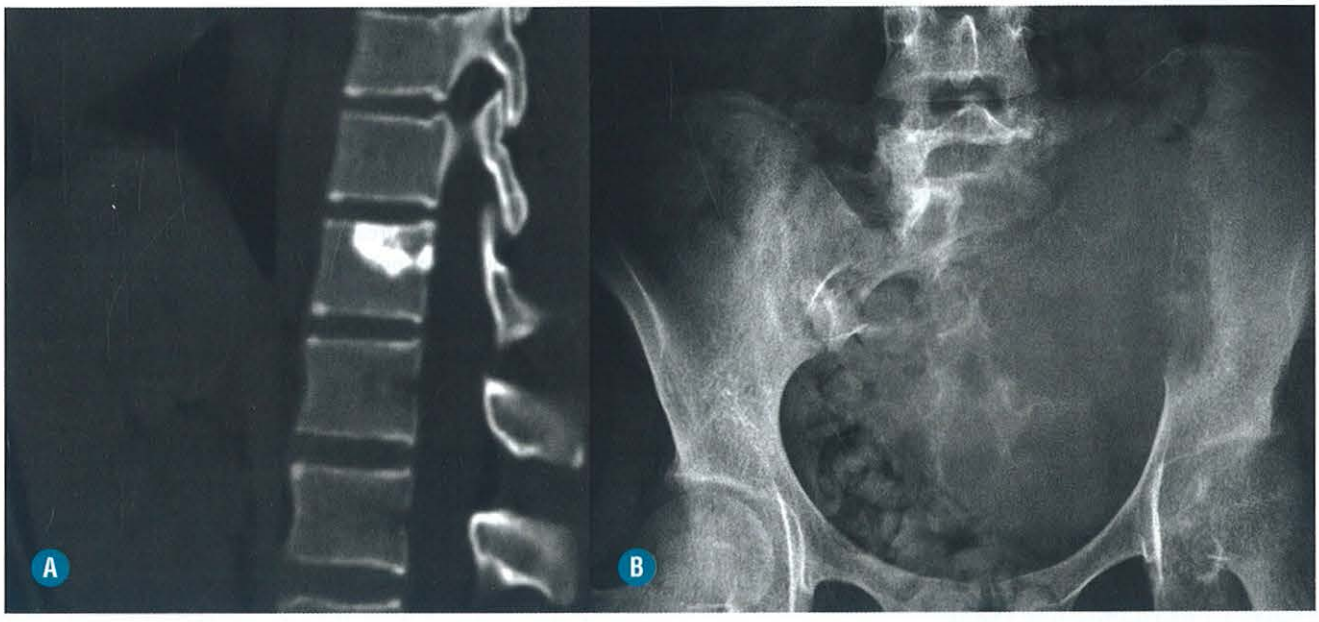

FIGURA 13-3. Exemplos de diferentes densidades radiográficas das neoplasias, paciente masculino de 14 anos com lesão esclerótica compatível com metástase de osteossarcoma em corpo vertebral torácico na TC (**A**), e radiografia de bacia com lesão lítica no ilíaco esquerdo e sacro em paciente de 38 anos, do sexo masculino (**B**).

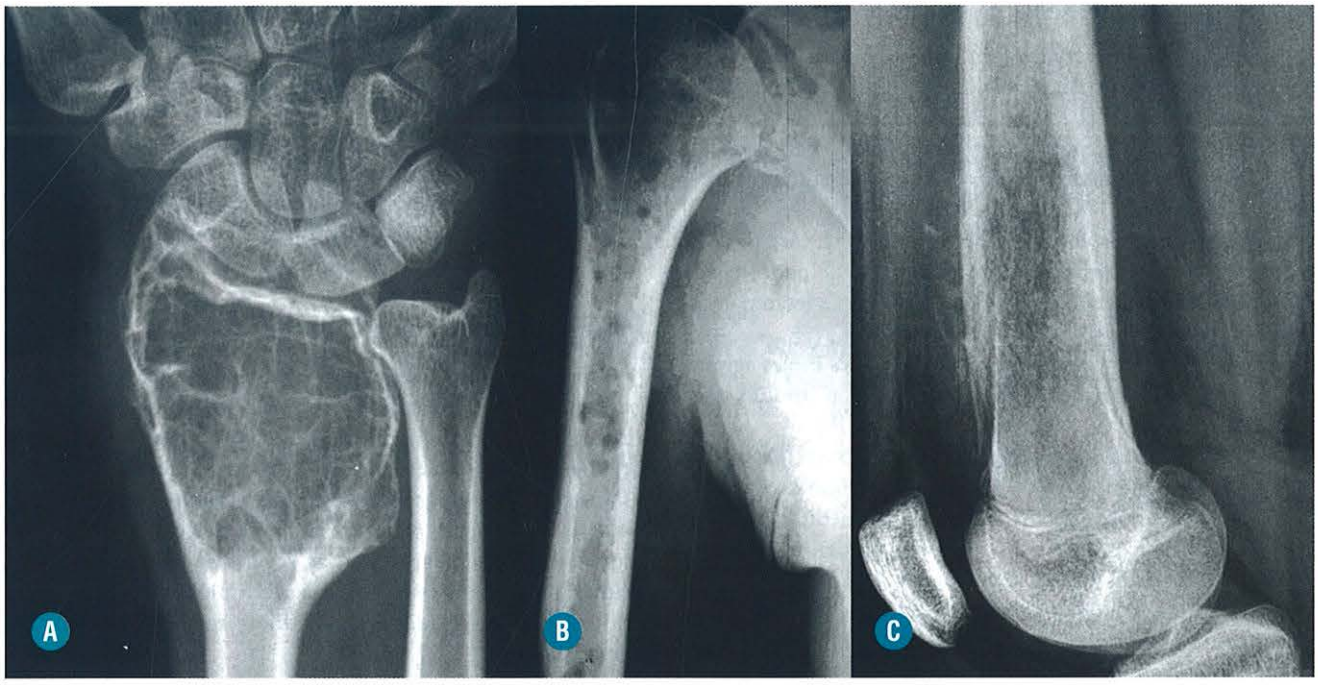

FIGURA 13-4. Diferentes padrões de destruição óssea nas radiografias com padrão de aspecto geográfico no TCG de rádio distal (**A**), padrão moteado com pequenas lesões de mieloma múltiplo (**B**) e padrão permeativo como o sarcoma de Ewing na diáfise distal do fêmur (**C**).

Padrão Geográfico

O padrão geográfico é um padrão menos agressivo de destruição óssea, indicando crescimento crônico da lesão que pode estar relacionado com tumores benignos, em que se observa uma margem bem-definida de delimitação entre o tumor ósseo e o osso normal, geralmente associados a halos finos ou espessos de escleroses ósseas. Embora possa sugerir lesões benignas, esse padrão também é encontrado em tumores malignos, como alguns casos de plasmocitoma.

Padrão Permeativo

O padrão de destruição óssea permeativa sugere uma agressividade local, devido ao crescimento rápido do tumor, que destrói a cortical e a medula óssea com má definição destas áreas. Como exemplo típico desse padrão, encontramos o tumor de células pequenas, incluindo sarcoma de Ewing e linfoma nos diferenciais, embora outros achados não neoplásicos, como osteomielite e distrofia simpaticorreflexa, possam estar associados a esse aspecto.

Padrão Moteado

Esse padrão é encontrado com áreas de pequenas lesões arredondadas maldefinidas de distribuição medular e cortical, correspondendo à distribuição da lesão nesses segmentos ósseos. Embora esse padrão de destruição esteja associado a lesões malignas como mieloma e metástases, alguns processos benignos, como o granuloma eosinofílico, podem apresentar esse padrão de lesão.

FORMA E CONTORNOS DAS LESÕES

Os tumores benignos de forma geral apresentam contornos regulares e limites bem-definidos, como decorrência do crescimento progressivo e crônico da lesão, e esta característica não é patognomônica, porém encontrada na maioria desses tumores. Quando existe má definição dos contornos da lesão, isso decorre da ineficácia da resposta reparativa óssea ao crescimento rápido e agressivo da neoplasia, que pode estar comumente associada a tumores malignos, embora também este achado não seja específico (Fig. 13-5).

MINERALIZAÇÃO DO TUMOR

Alguns tumores produzem um tipo de matriz tecidual que pode calcificar ou ossificar. As matrizes tumorais que mais comumente apresentam esses componentes são os tumores de matriz condral (cartilaginosos) e os de matriz osteogênica. Os tumores cartilaginosos apresentam característica de calcificação condral de aspecto floculento e anular, o que diferencia da matriz osteogênica, que apresenta ossificação representada radiograficamente por áreas maldefinidas com aumento da densidade radiológica, por vezes de aspecto inespecífico, com borramento dos seus contornos. Outros tumores também podem apresentar aumento da densidade radiográfica, como a displasia fibrosa que apresenta aspecto em "vidro fosco" (Fig. 13-6).

EROSÃO CORTICAL E EXPANSÃO EXTRACORTICAL

A cortical óssea pode representar uma barreira natural ao crescimento dos tumores e, quando ocorre o rompimento desta barreira, a lesão contida na medula óssea se estende para as partes moles adjacentes (Fig. 13-7), sendo o sarcoma de Ewing o principal exemplo deste tipo de alteração. Embora esses achados possam estar relacionados com tumores malignos e agressivos, podem também ser encontrados em condições benignas, como, por exemplo, o cisto ósseo aneurismático, que



FIGURA 13-5. Radiografias simples demonstrando os diferentes contornos das neoplasias. O cisto ósseo simples de contornos bem-definidos na diáfise do úmero (**A**), o TCG de contornos parcialmente definidos no rádio distal (**B**) e o osteossarcoma na tíbia distal que apresenta contornos maldefinidos (**C**).

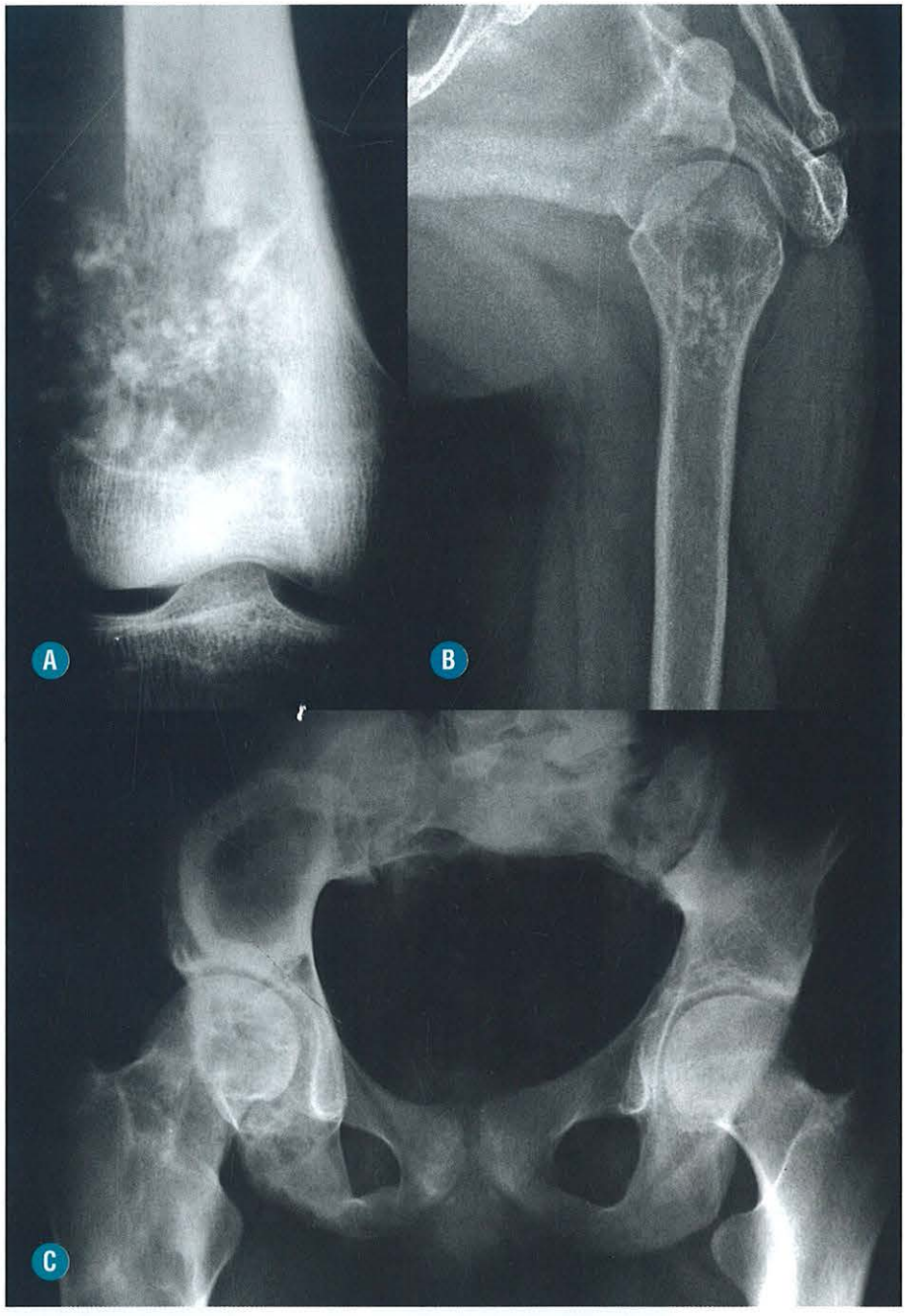

FIGURA 13-6. Diferentes padrões de mineralização das neoplasias nas radiografias simples como a presença de matriz osteoide no osteossarcoma do fêmur distal (**A**) com áreas hiperdensas irregulares e desordenadas. O encondroma no úmero proximal (**B**) com calcificações arredondadas anelares completas e incompletas e o padrão típico da displasia fibrosa com aspecto em "vidro fosco" nos ossos da bacia e do fêmur proximal direito (**C**).

em alguns casos pode apresentar crescimento rápido, com importante afilamento e erosão da cortical óssea.

REAÇÃO PERIOSTEAL

A reação periosteal é uma resposta reparativa a qualquer dano da cortical óssea, e se apresenta radiograficamente como estrias lineares densas contínuas ou descontínuas, com alguns tipos distintos que podem colaborar com o raciocínio diagnóstico como segue:

- Sólida: apresentam-se como estrias lineares densas e espessas em camada única ou múltiplas, comumente associadas a processos de evolução crônica com baixa agressividade, como, por exemplo, calo ósseo, osteoma osteoide e osteomielite crônica, dentre outros (Fig. 13-8).
- Laminar ou lamelar: radiograficamente são representadas por estrias lineares densas e finas, geralmente relacionadas com lesão de crescimento rápido, sugerindo agressividade local, e comumente associada a neoplasias malignas, como no caso dos sarcomas ósseos. Na presença de múltiplas camadas envolvendo a cortical óssea, assume aspecto em "casca de cebola" (Fig. 13-9).
- Espiculada: é um padrão agressivo de reação periosteal dividida em dois subtipos: "cabelos eriçados"(*hair-on-end*) e raios de sol. O primeiro tipo apresenta estrias lineares densas perpendiculares a cortical, típica do sarcoma de Ewing (Fig. 13-10). Nas reações periosteal do tipo "raios de sol", as estrias lineares densas apresentam padrão divergente, comumente encontrada nos osteossarcomas convencionais (Fig. 13-11).



FIGURA 13-7. Paciente de 66 anos, do sexo feminino, com linfoma na tíbia distal apresentando lesão com sinais de agressividade local com rotura cortical (*seta*) e expansão extracortical (*ponta de seta*).

Triângulo de Codman: esse aspecto é observado quando existe uma elevação do periósteo, e a consequente formação de um triângulo formado pela cortical óssea, o periósteo elevado e o tumor na base deste triângulo (Fig. 13-12).

MEDULA ÓSSEA NORMAL

A medula óssea é um dos mais importantes órgãos do corpo humano, pois, além de ser um dos maiores em tamanho, tem função primordial, sendo responsável pela produção contínua dos componentes sanguíneos (hemácias, leucócitos e plaquetas).

É basicamente composta por tecido ósseo trabecular (osso medular), contendo grande quantidade de tecido adiposo, envolvido por células hematopoiéticas, associadas a sistema de células reticulares, nervos e sinusoides vasculares.

De uma forma simplificada, podemos dividir o componente da medula óssea em "medula vermelha", relacionada com o tecido envolvido com a produção hematopoiética, e "medula amarela", que não apresenta atividade hematopoiética.

Logo após o nascimento, inicia-se o processo de conversão da medula vermelha para amarela, e essa progressão se inicia da periferia em direção à porção central, no plano transversal, e da região diafisária para a região metafisária, no plano longitudinal.

As regiões de epífises e apófises imaturas não contêm medula óssea, até o início do processo de ossificação, e após esse processo são rapidamente convertidas para medula amarela, sendo uma característica importante destas regiões.

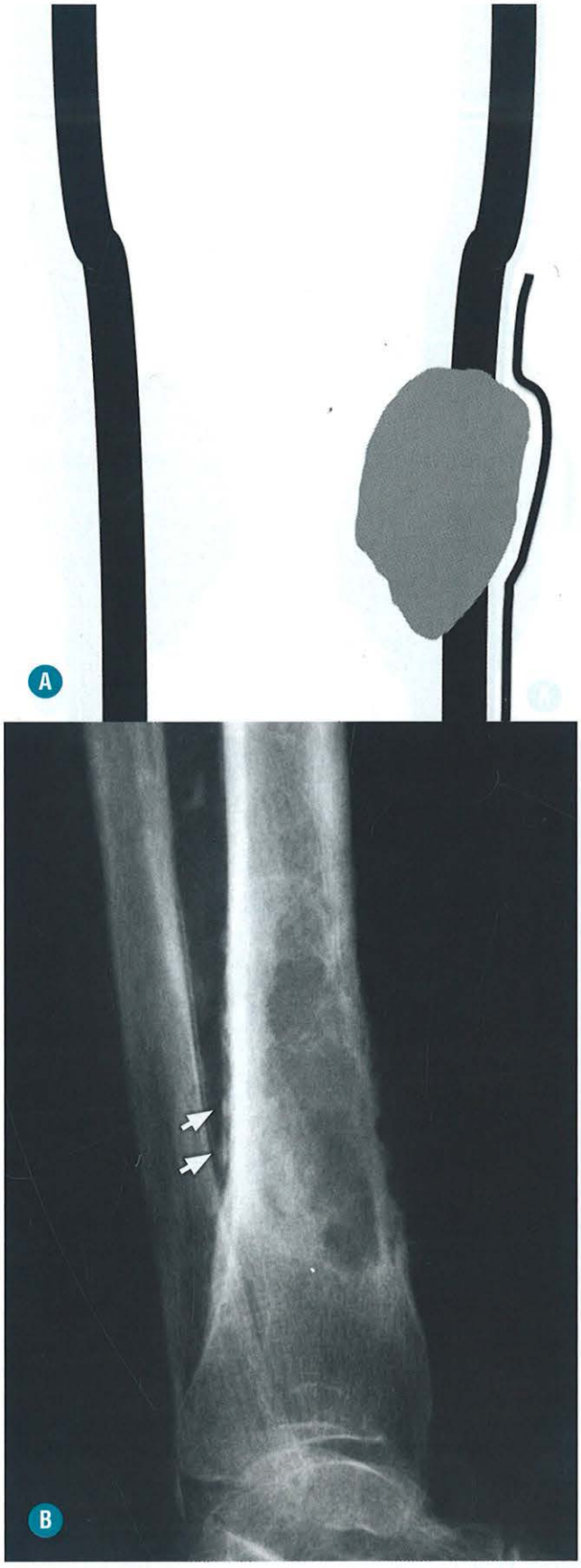

FIGURA 13-8. Diagrama com reação periosteal sólida (**A**) e radiografia simples (**B**) de paciente de 67 anos, do sexo feminino, com osteomielite crônica na tíbia distal com reação periosteal sólida (*setas*).

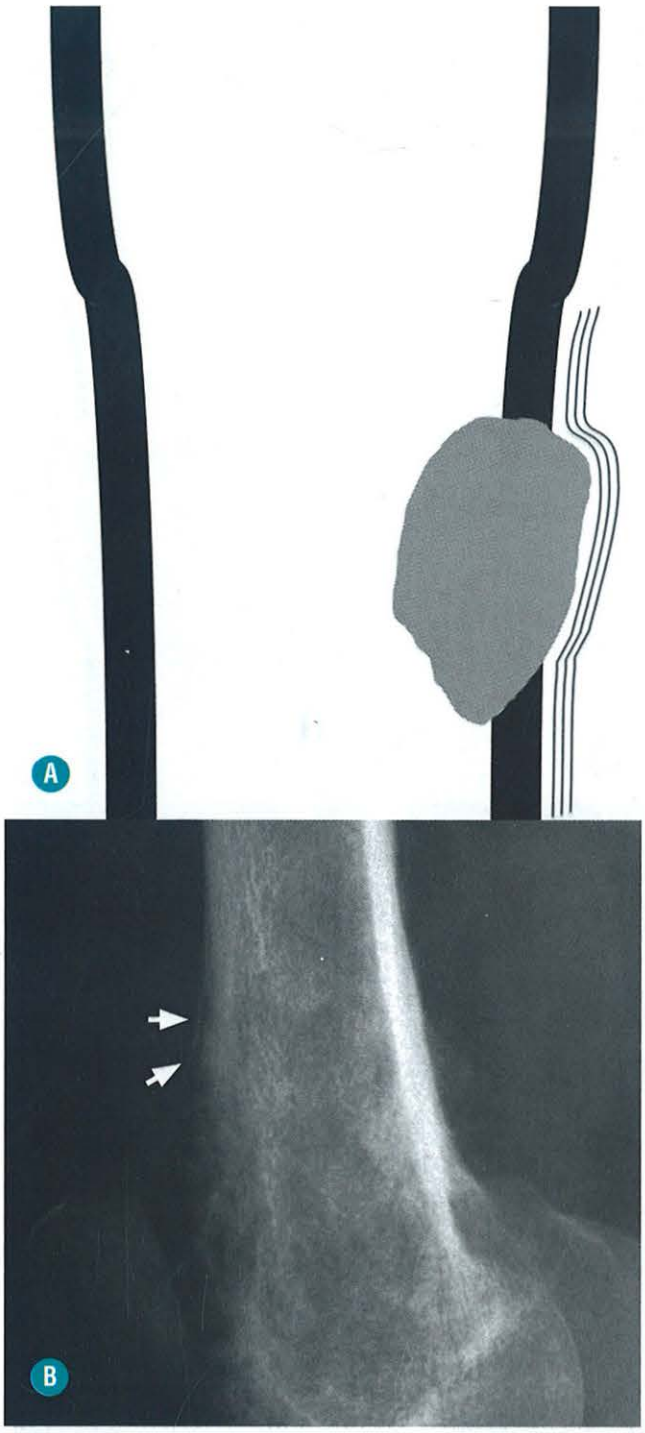

FIGURA 13-9. Diagrama com reação periosteal laminar (**A**) e radiografia simples (**B**) de paciente de 43 anos, do sexo feminino, com condrossarcoma no fêmur distal com reação periosteal laminar (*setas*).

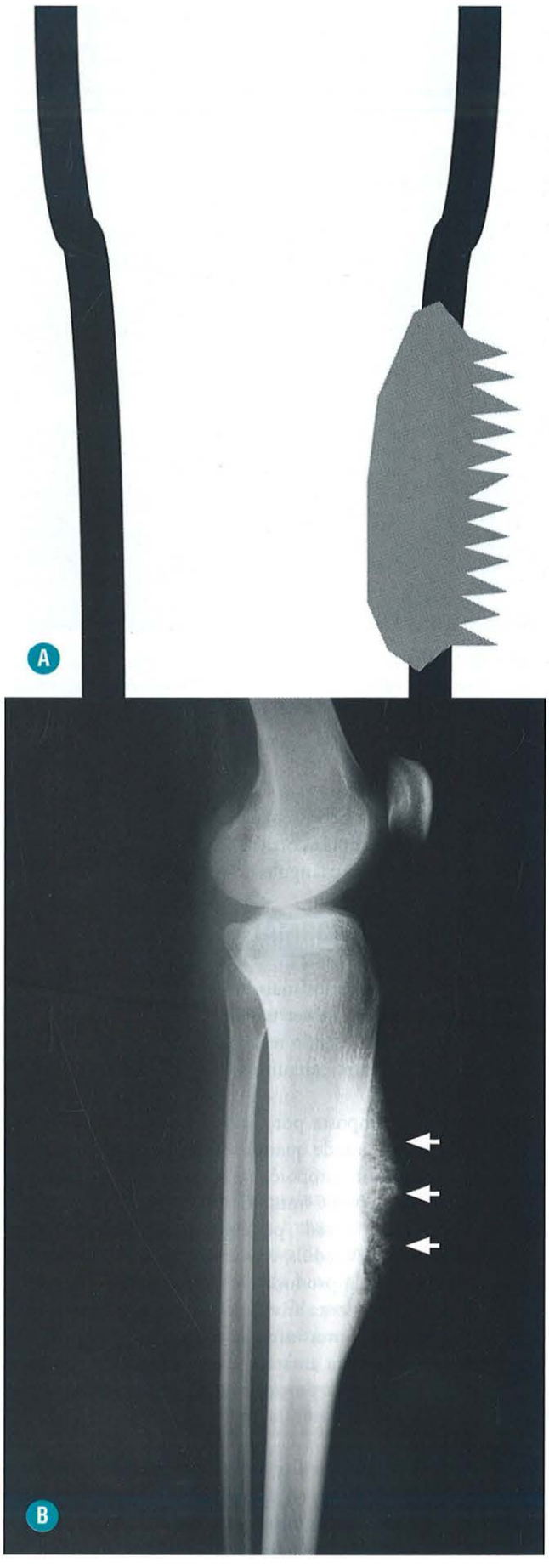

FIGURA 13-10. Diagrama com reação periosteal espiculada em "cabelos eriçados" (**A**) e radiografia simples (**B**) de paciente de 27 anos, do sexo masculino, com osteossarcoma periosteal no fêmur distal associado à reação periosteal (*setas*).

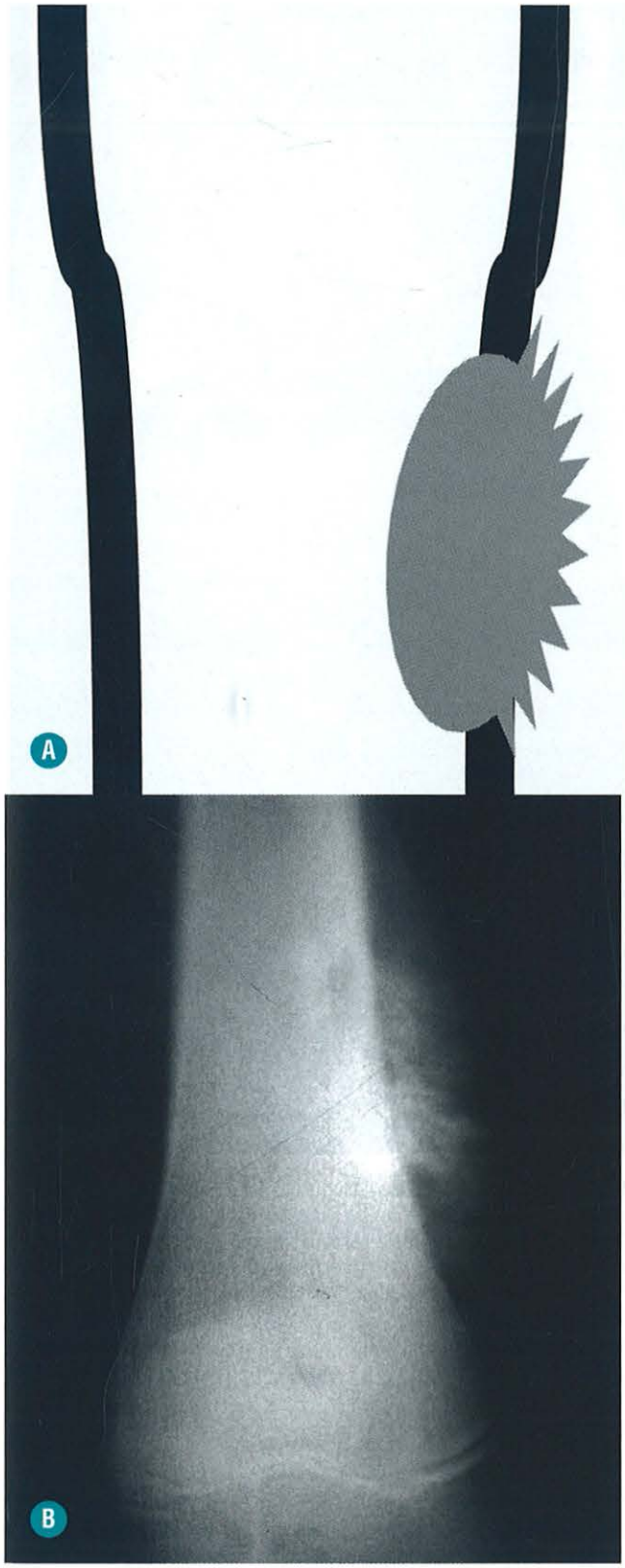

FIGURA 13-11. Diagrama com reação periosteal espiculada tipo "raios de sol" (**A**) e radiografia simples (**B**) de paciente de 13 anos, do sexo masculino, com osteossarcoma convencional no fêmur distal associado à reação periosteal desse tipo.



FIGURA 13-12. Diagrama com reação periosteal do tipo triângulo de Codman (**A**) e radiografia simples (**B**) de paciente de 15 anos, do sexo masculino, com osteossarcoma no fêmur distal associado à elevação e deslocamento do periósteo (*seta*).

Em média, aos 25 anos de idade, a conversão medular está completa (padrão adulto de conversão medular). A medula vermelha fica, então, concentrada no esqueleto axial (calota craniana, vértebras, costelas, esterno e pelve) e em menor grau no esqueleto apendicular (predominando no fêmur e úmero proximais).

ASPECTOS DE IMAGEM

Radiografia

As radiografias apresentam limitação para a avaliação da medula óssea, sendo possível apenas a visualização do trabeculado medular, que pode estar alterado em caso de patologia local.

Tomografia Computadorizada

A tomografia computadorizada pode evidenciar os vários graus de atenução da medula óssea, assim como as microtrabéculas do osso medular. A atenuação da medula varia de acordo com o tecido predominante no segmento analisado. A medula óssea amarela apresenta baixa atenuação decorrente do aumento da quantidade de deposição de tecido adiposo, sendo essa alteração mais comumente encontrada nas regiões diafisárias dos ossos longos. Nas regiões epifisárias e metafisárias, a atenuação tende a ser maior devido à presença de tecido hematopoiético em maior quantidade (nas regiões metafisárias) e também pela acentuação do microtrabeculado do osso medular (nas regiões epifisárias).

Ressonância Magnética

Nos adultos como o principal componente da medula óssea é formado por gordura, a característica principal da medula óssea é de alto sinal nas sequências ponderadas em T1 e T2, apresentando baixo sinal nas seqüências com supressão de gordura (sequências IR ou sequências com pulso adicional de supressão de gordura). Na presença de medula óssea vermelha, devido ao aumento da celularidade, pela presença do tecido hematopoiético, as imagens de RM apresentam características diferentes, com sinal intermediário nas sequências ponderadas em T1 e discreto aumento do sinal nas sequências de ponderação T2 e IR (Fig. 13-13).



FIGURA 13-13. Aspecto normal da medula óssea em paciente de 35 anos, do sexo masculino. Exame de RM nas sequências ponderadas em T1 (**A**) e T2 (**B**) que apresenta medula óssea com sinal de gordura em ambas as sequências.

ALTERAÇÕES DA MEDULA ÓSSEA

Os dois principais padrões de alteração da medula óssea são os padrões de reconversão e de infiltração medular e consequente alteração do padrão da imagem habitual.

Reconversão Medular

É termo utilizado para designar o processo inverso da conversão medular, ou seja, a substituição da medula óssea amarela por medula vermelha. Isso acontece em indivíduos em que a hematopoiese excede a sua capacidade de produção nos locais habituais e necessita da ativação de outros locais. A sequência habitual dessa reconversão se inicia na coluna, nos ossos chatos e segue para os ossos longos (de proximal para distal). As principais causas são os processos anêmicos e a mielofibrose, entre outros. A característica na ressonância magnética é a mesma da medula vermelha, e oscila de acordo com a quantidade de tecido hematopoiético, podendo variar de sinal intermediário a acentuado baixo, sinal nas sequências ponderadas em T1, a sinal heterogêneo discretamente aumentado, nas sequências ponderadas em T2 (Figs. 13-14, 13-15, 13-16 e 13-17).

Infiltração Medular

É o termo utilizado para descrever a substituição do tecido medular normal, seja amarela ou vermelha, por tecido patológico como linfoma, leucemia, metástases, mieloma e sarcomas ósseos entre outros. As áreas de infiltração medular secundárias à neoplasia apresentam tipicamente baixo sinal nas sequências ponderadas em T1 e características de sinal heterogêneas em T2 e IR, com padrões de impregnação distintos ao gadolínio. Diferentemente dos demais processos como reconversão e edema medular, o padrão infiltrativo, na maioria dos casos, se apresenta como áreas bem delimitadas e abruptas de transição entre o processo patológico e os resquícios da



FIGURA 13-14. Paciente de 45 anos, do sexo feminino, apresentando áreas de discreto baixo sinal da medula óssea no exame de RM, sequência ponderada em T1, comprometendo as vértebras lombares, ossos ilíacos e região metaepifisária do fêmur proximal (*seta*), aspecto relacionado com a reconversão medular. As epífises estão preservadas.

medula habitual, principalmente nas sequências ponderadas em T1, enquanto, nas outras alterações, essa transição é mais suave e maldefinida.

Depleção da Medula Óssea

Esse processo de depleção do tecido hematopoiético na medula óssea é consequente à inibição do seu papel fisiológico, sendo comumente encontrado nos quadros de anemia aplásica, radioterapia e quimioterapia. Em consequência desse processo, de forma geral, existe uma substituição por tecido adiposo, porém com característica de sinal diferente da medula amarela normal, com importante aumento do sinal nas sequências ponderadas em T1 e T2 (Fig. 13-18).

Edema Medular

O padrão de aumento do conteúdo de água intersticial extracelular na medula óssea é comumente descrito como edema medular presente nos casos de traumatismo, alterações secundárias ao estresse e distrofia simpaticorreflexa. O edema medular pode ainda acompanhar outros processos patológicos como tumor, infecção e isquemia, geralmente na periferia dessas lesões, sendo de fundamental importância a diferenciação do edema com as lesões principais.

Classicamente, o edema medular se caracteriza por baixo sinal nas sequências ponderadas em T1 e alto sinal nas sequências ponderadas em T2 e IR (Fig. 13-19). O edema da medula, entretanto, apresenta, um baixo sinal heterogêneo e, frequentemente, não tão baixo quando comparado aos processos infiltrativos da medula óssea.

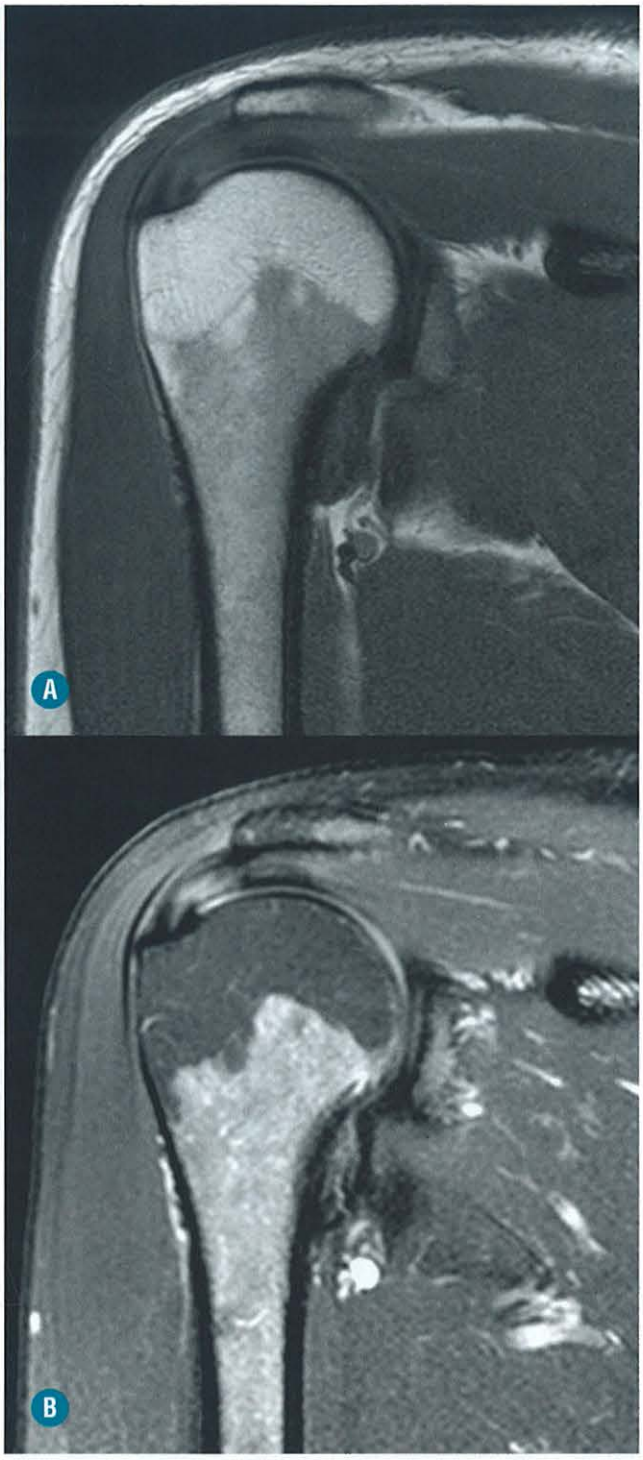

FIGURA 13-15. Reconversão da medula óssea em paciente de 35 anos, do sexo masculino, com anemia crônica. O exame de RM demonstra alteração de sinal da medula óssea na região metadiafisária proximal do úmero, com baixo sinal em T1 (**A**) e alto sinal em T2 (**B**).

Isquemia Medular

Pode decorrer de osteonecrose subarticular ou nas regiões metadiafisárias, e as alterações de imagem irão modificar-se ao longo do processo. Nas fases iniciais, em que predomina o processo inflamatório e a hiperemia, as radiografias são normais, e a ressonância magnética apresenta áreas mal delimitadas com

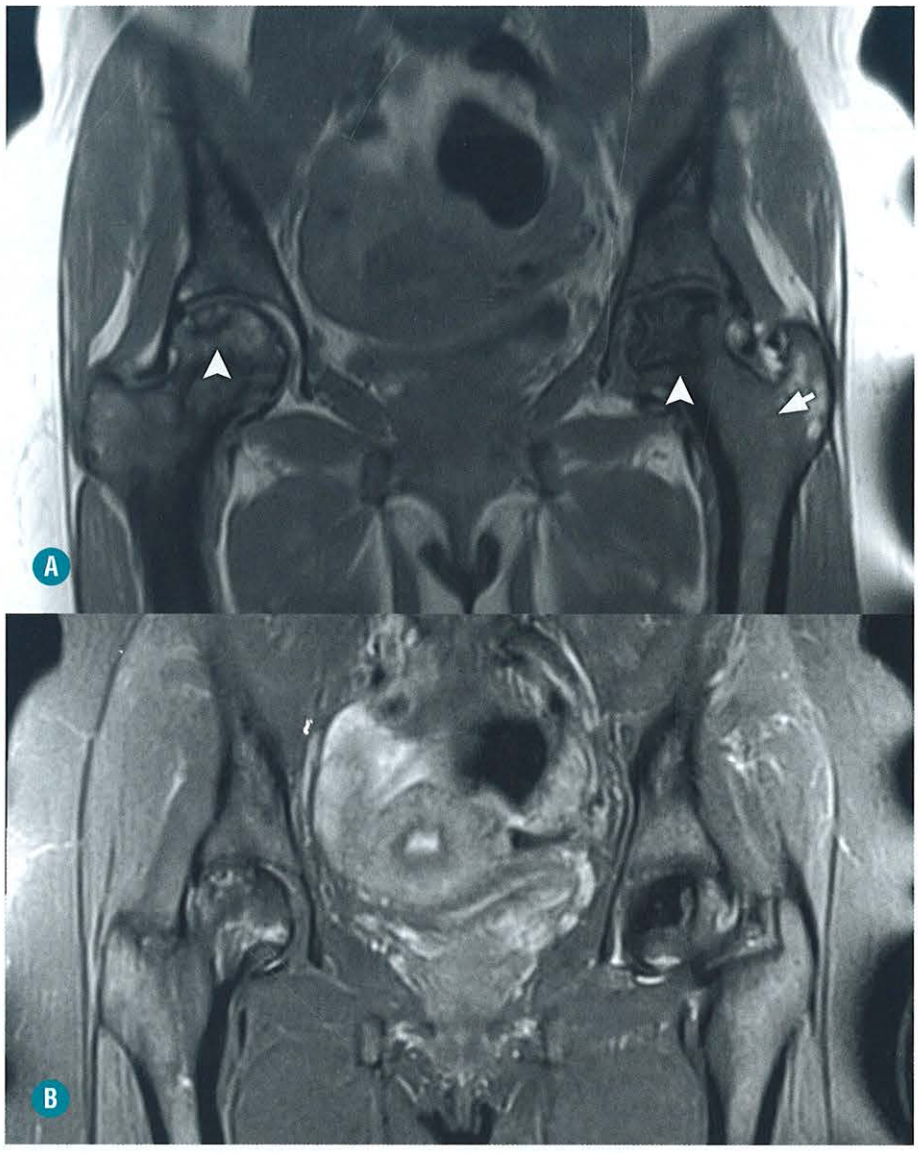

FIGURA 13-16. Reconversão da medula óssea (*seta*) e osteonecrose das cabeças femorais (*pontas de seta*) em paciente de 40 anos, do sexo masculino, com anemia falciforme. O exame de RM demonstra alteração difusa de sinal da medula em todos os segmentos ósseos, com baixo sinal em T1 (**A**) e alto sinal em T2 (**B**), com alterações típicas de necrose avascular da cabeça femoral bilateral.

baixo sinal em T1 e alto sinal em T2 e IR. No decorrer da evolução do processo, torna-se definida a interface entre o osso normal e o osso isquêmico, com atividade osteoblástica na periferia da lesão, demonstrada radiograficamente por esclerose periférica bem delimitada de aspecto geográfico. Após destruição do tecido medular na porção central da área isquêmica, ocorre a substituição por tecido adiposo ou fibroso, com características de imagem correspondentes.

ESTADIAMENTO LOCAL DO OSTESSARCOMA

O estadiamento local dos tumores ósseos malignos é de fundamental importância na programação do tratamento cirúrgico local, e algumas decisões terapêuticas importantes podem ser tomadas a partir do estadiamento, como amputação ou cirurgia de salvação do membro, sendo esta última sempre preferida, e pode ser realizada com as mais variadas técnicas. O objetivo do estadiamento local é determinar a correta extensão da neoplasia e a relação com as estrutuuras adjacentes. Para isso pode-se dividir a avaliação da extensão da lesão em: intramedular e extramedular.

As alterações de imagem da radiografia, tomografia computadorizada e da cintilografia óssea apresentam correlação anatômica bastante pobre, podendo subestimar ou superestimar o tamanho das lesões e, assim, prejudicar a escolha da cirurgia adequada. A ressonância magnética apresenta boa correlação da imagem com as peças cirúrgicas e, até o presente momento, é o principal exame no estadiamento local desses tipos de tumores. Esse padrão de estadiamento local também pode ser utilizado na avaliação das demais neoplasias ósseas malignas. A Tabela 13-3 demonstra os principais pontos a serem avaliados em um exame de RM no estadiamento do osteossarcoma.

Avaliação da Extensão Intramedular do Osteossarcoma

A avaliação intramedular tem por objetivo determinar os limites da ressecção do tumor.



FIGURA 13-17. Mielofibrose em paciente de 30 anos, do sexo feminino, com exame de RM apresentando áreas de baixo sinal nas sequências ponderadas em T1 (**A**) no joelho e ponderadas em T2 na coluna lombar (**B**).



FIGURA 13-18. Depleção medular pós-radioterapia em corpos vertebrais torácicos em paciente de 45 anos, do sexo feminino, com perda do trabeculado ósseo e deposição de tecido adiposo não medular caracterizado por alto sinal nas sequências ponderadas em T1 (**A**) e T2 (**B**) (*setas*).



FIGURA 13-19. Padrão de edema medular na cabeça e no colo femorais em paciente de 42 anos, do sexo masculino, com fratura subcondral na cabeça femoral em exame de RM de quadril com discreto baixo sinal nas sequências ponderadas em T1 (**A**) e alto sinal em T2 (**B**).

TABELA 13.3. Principais Pontos a Serem Avaliados nos Exames de RM para Estadiamento dos Osteossarcomas

Finalidade da Avaliação	*Pontos a Serem Observados*
Extensão intramedular (Avaliar os limites da ressecção cirúrgica)	• Extensão longitudinal • Acometimento epifisário • *Skip* metástases
Extensão extramedular (Avaliar a viabilidade da preservação do membro)	• Envolvimento articular • Envolvimento do feixe neurovascular

Extensão Medular Longitudinal

A melhor sequência de RM para a avaliação da extensão medular é a sequência T1, pois apresenta melhor correlação com os achados cirúrgicos. As sequências T2 e IR também apresentam boa correlação, porém tendem a superestimar o tamanho da lesão, pois não diferenciam a lesão das áreas de edema perilesionais não neoplásicas (Fig. 13-20).

Acometimento Epifisário

O envolvimento da linha de crescimento (fise) e da epífise, principalmente nas crianças com esqueleto imaturo, determina a necessidade de ressecção ou não desse segmento, destacando a importância da preservação dessas estruturas da fise para a continuidade do crescimento do osso. Tradicionalmente, a extensão epifisária de lesões metafisárias são raras, porém a RM demonstra, com maior especificidade, o acometimento dessa região quando comparado ao estudo radiográfico. O principal aspecto de imagem é a presença de baixo sinal da medula óssea nas sequências ponderadas em T1. As sequências IR apresentam sensibilidade alta, porém com especificidade mais baixa quando comparada com a sequência T1 (Fig. 13-20).

Skip Metástases

É o termo que designa um foco secundário de osteossarcoma, simultâneo e separado anatomicamente da lesão primária, no mesmo osso, ou no osso da articulação adjacente, nesse caso denominada *skip* transarticular. Os pacientes com *skip* metástases apresentam maior incidência de metástase a distância e recidiva local. O diagnóstico por imagem é bastante difícil, apresentando-se como focos de baixo sinal nas sequências ponderadas em T1 e geralmente alto sinal em T2 e IR, porém outras alterações benignas, como focos de reconversão em medula vermelha, podem dificultar o diagnóstico (Fig. 13-21).

AVALIAÇÃO DA EXTENSÃO EXTRAMEDULAR

A avaliação extramedular tem por objetivo determinar a possibilidade de preservação do membro.

Envolvimento Articular

A avaliação da extensão articular da lesão é de fundamental importância, pois determinará a necessidade ou não de ressecção extra-articular. De forma prática, quando existe a presença de tecido tumoral envolvendo a cápsula articular, os ligamentos cruzados e colaterais (quando o ostessarcoma acometer o joelho), pode-se dizer que há comprometimento articular. A injeção do contraste ainda poderá ser importante para a diferenciação entre tumor e derrame articular (Fig. 13-22). A presença de derrame articular isoladamente não é confiável para a indicação de extensão articular do osteossarcoma.



FIGURA 13-20. Estadiamento de osteossarcoma em paciente de 12 anos, do sexo masculino. A radiografia inicial (**A**) demonstra lesão mista lítica e esclerótica, com rotura da cortical e reação periosteal, porém sem alteração da epífise à radiografia. A sequência de RM ponderada em T1 (**B**) no plano coronal evidencia extensão do processo para a epífise (*seta*). Radiografia da peça cirúrgica (**C**). Radiografia pós-cirúrgica (**D**) com endoprótese de fêmur distal, a extensão epifisária da lesão, neste caso, indicou ressecção da epífise distal do fêmur.

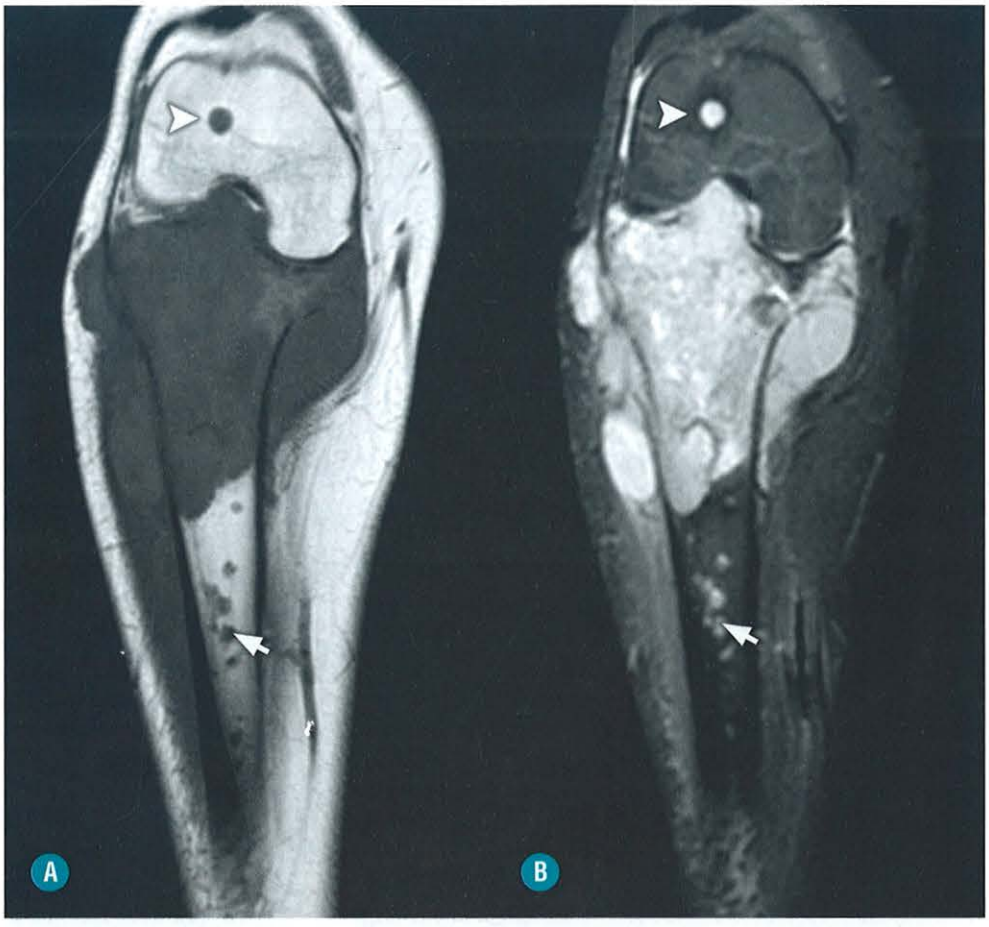

FIGURA 13-21. Osteossarcoma da tíbia proximal com *skip* metástases em paciente de 18 anos, do sexo feminino. Exame de RM com pequenas imagens nodulares distantes do tumor primário, com baixo sinal nas sequências ponderadas em T1 (**A**) e alto sinal em T2 (**B**), localizadas na própria tíbia (*setas*) evidenciando *skip* metástase típica, e no fêmur distal denotando *skip* transarticular (*pontas de seta*).

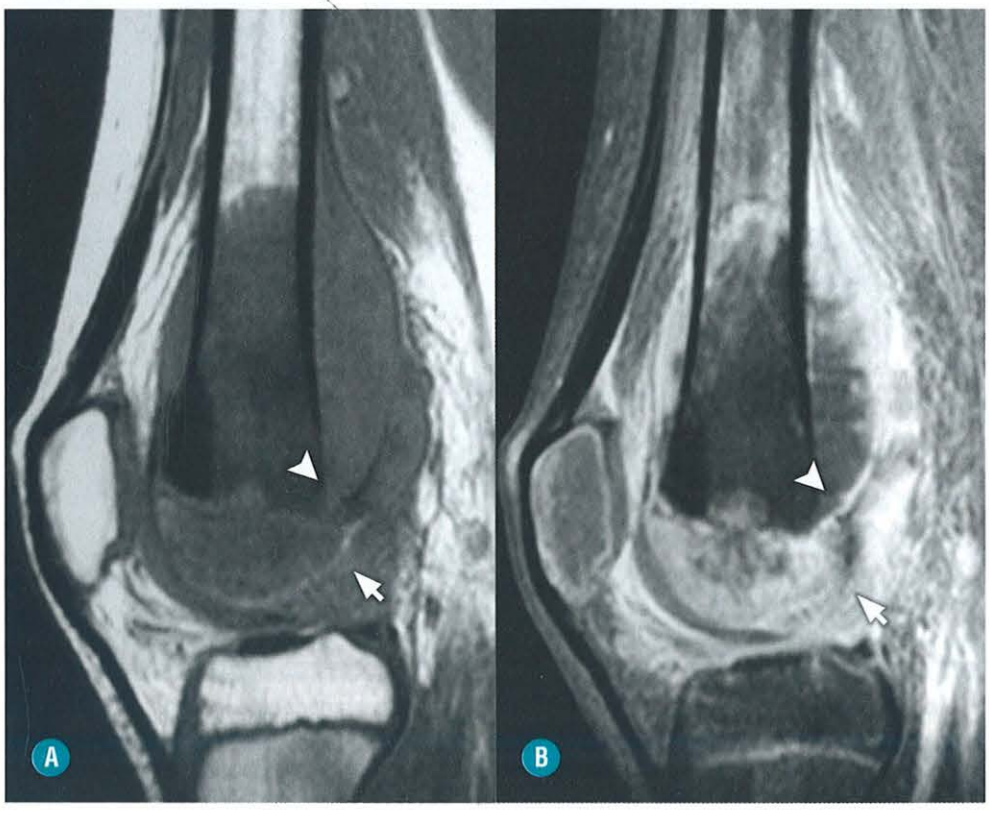

FIGURA 13-22. Ostessarcoma do fêmur distal em paciente masculino de 13 anos. Exame de RM em sequências ponderadas em T1 (**A**) e T1 com supressão de gordura pós-Gd endovenoso (**B**) demonstrando extensão da neoplasia para a cápsula articular posterossuperior (*pontas de seta*) e para a porção proximal do ligamento cruzado anterior (*setas*).

Envolvimento do Feixe Neurovascular

O feixe neurovascular é mais bem avaliado nas sequências ponderadas em T2 no plano axial, principalmente quando se adiciona o pulso de supressão de gordura, permitindo a diferenciação entre as áreas de edema extracortical e extraperiosteal, da gordura perivascular que envolve as estruturas neurais e vasculares do feixe. As sequências T1 com supressão de gordura pós-gadolínio ainda apresentam especificidade maior para diferenciar o tumor e o feixe neurovascular. A RM deve informar se o feixe está livre (sem tumor), quando o tumor oblitera o plano adiposo perivascular sem envolver o feixe, ou quando o tumor envolve o feixe completamente (Fig. 13-23).

TUMORES DE MATRIZ OSTEOIDE

INTRODUÇÃO

Os tumores de matriz osteoide são definidos como neoplasias que produzem osteoide ou matriz óssea. O comportamento biológico dessas neoplasias é dividido em benignas e malignas, e as lesões formadoras de matriz osteoide benignas raramente se transformam em lesões malignas. De maneira geral, os osteomas osteoides e os osteoblastomas apresentam muitas similaridades radiográficas e clinicamente cursam com dor acentuada que podem ser aliviadas por anti-inflamatórios não esteroidais.

Os osteossarcomas estão entre os tumores ósseos malignos mais frequentes e apresentam alto grau de agressividade. Na maioria dos casos, surge em ossos longos, geralmente acometendo crianças e adultos jovens. A presença de osteossarcoma em adultos geralmente é secundária a uma condição preexistente, como, por exemplo, a doença de Paget.

Embora os osteossarcomas produzam osso ou material osteoide, eles apresentam diferentes formas de neoplasia, com características clínicas, radiográficas e histológicas específicas.

Os exames de imagem são fundamentais para o diagnóstico e o tratamento dessas lesões, desde a suspeita radiográfica, que pode evidenciar neoplasia agressiva com a característica produção de matriz osteoide, até a TC e a RM, que exercem papel essencial no estadiamento local.

■ Osteoma Osteoide

INTRODUÇÃO

Generalidades

O osteoma osteoide é um tumor formador de osso benigno, caracterizado por suas pequenas dimensões e quadro clínico bastante doloroso e exuberante.

Achados Clínicos e Laboratoriais

O osteoma osteoide geralmente acomete crianças e adolescentes, podendo ocorrer eventualmente em indivíduos mais velhos, sendo mais frequente em pacientes do sexo masculino.

O sintoma característico do osteoma osteoide é a dor, que se inicia de maneira intermitente e moderada, com piora noturna, apresentando importante melhora com uso de salicilatos e anti-inflamatórios não esteroidais. Essas lesões também podem provocar edema e vermelhidão quando houver proximidade com a pele e o tecido celular subcutâneo.

A presença de osteoma osteoide próximo às articulações ou às regiões epifisárias podem apresentar associação a derrame articular e alteração inflamatória sinovial reacional.

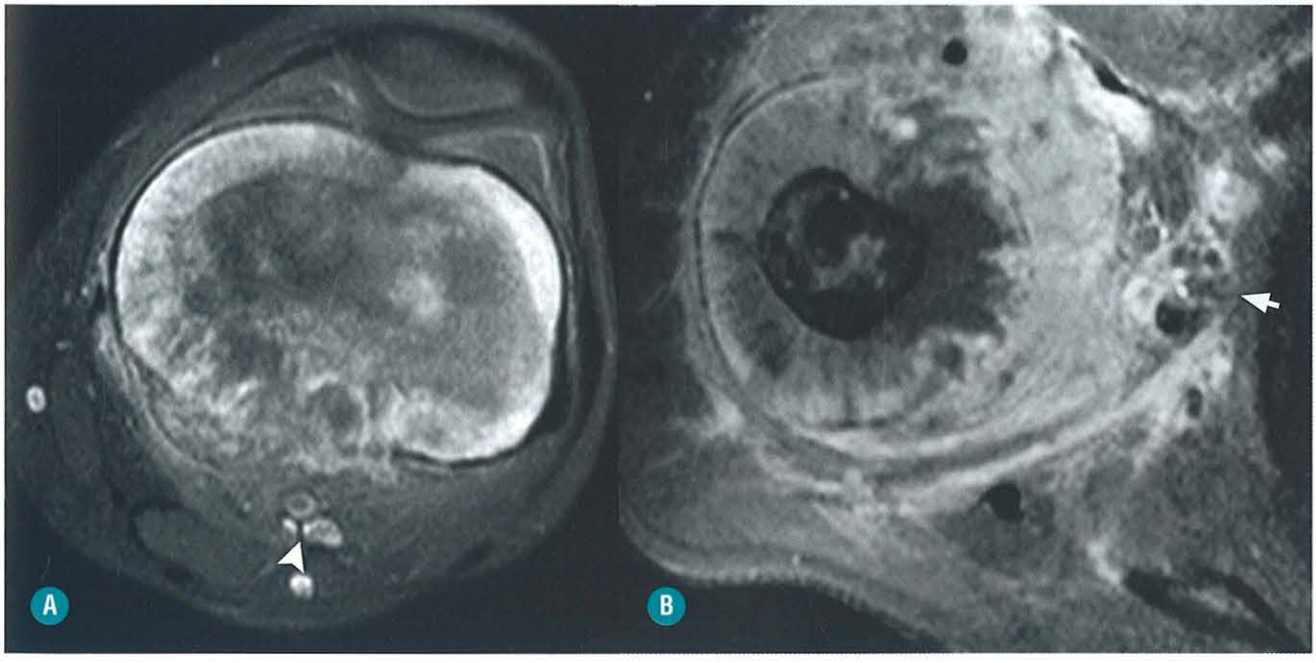

FIGURA 13-23. Avaliação do feixe neurovascular em exames de RM nas sequências ponderadas em T1 com supressão de gordura pós-gadolínio endovenoso. Na imagem **A** observa-se osteossarcoma no fêmur distal em paciente do sexo masculino com 12 anos de idade com feixe neurovascular livre (*ponta de seta*), e, na imagem **B**, destaca-se osteossarcoma do úmero envolvendo o feixe neurovascular (*seta*).

Achados Histológicos

O *nidus* do osteoma osteoide se caracteriza pela proliferação de traves osteoides, irregularmente mineralizadas e anastomosadas entre si, com osteoblastos e alguns osteoclastos circundando a lesão, entremeadas por estroma conjuntivo, com capilares dilatados e congestos.

ACHADOS DE IMAGEM

O osteoma osteoide na radiografia simples é caracterizado por lesão esclerótica cortical circundada por *nidus* radioluminescente. Como a área de esclerose cortical pode ser bastante exuberante, isso pode sobrepor o *nidus* na radiografia e dificultar a sua visualização.

Nos ossos tubulares, os osteomas osteoides apresentam localização cortical geralmente diafisária e menos frequentemente metafisária, com aspecto de lesão radioluminescente arredondada de pequenas dimensões, de forma geral menores que 1,5 cm, circundados por importante área de esclerose reativa. Nos casos em que a esclerose cortical prejudica a determinação do *nidus* pelo estudo radiográfico, a tomografia computadorizada se torna uma alternativa para a sua detecção de forma mais precisa.

Os osteomas osteoides subperiosteais são mais raros em frequência e apresentam remodelamento da cortical, com erosão óssea associada.

Quando o osteoma osteoide acomete a região dos ossos do carpo, do tarso, ou as epífises de ossos longos, a localização intramedular dessas lesões demonstra uma característica um pouco distinta, com a radiografia e a TC apresentando pequena imagem nodular bem delimitada parcialmente ou completamente calcificada. Pode estar presente uma área radioluminescente ao redor do *nidus*, assim como extensa esclerose reativa periférica (Fig. 12.24). As lesões nos metacarpos, metatarsos e falanges das mãos e dos pés apresentam aspecto de imagem bastante variado. Quando localizadas na cortical óssea, demonstram importante reação periosteal, e, quando se localizam no segmento subperiosteal, determinam remodelamento cortical. Em ambas as situações, o osteoma osteoide pode-se apresentar calcificado ou parcialmente calcificado (Fig. 13-25).

A TC pode ser eficaz para demonstrar o osteoma osteoide em locais específicos como a coluna, ossos da pelve e no colo femoral, pois apresentam melhor definição do *nidus* (Fig. 13-24).

A RM como método diagnóstico isolado pode apresentar aspecto inespecífico, pois existe o predomínio do edema da medula óssea, que é encontrado em várias situações como infecções e neoplasias malignas. Essas lesões podem ainda se associar a edema de partes moles e sinovite, dependendo da sua localização.

DIAGNÓSTICOS DIFERENCIAIS

Como diagnósticos diferenciais de lesão intracortical com área radioluminescente periférica apresenta-se o abscesso secundário a processo inflamatório infeccioso (abscesso de *Brodie*) como principal possibilidade, e, nos casos mais exuberantes, alterações como hemangiomas e osteossarcomas são menos prováveis. A presença de osteoma osteoide subperiosteal ou intramedular apresenta diagnósticos diferenciais mais difíceis, sendo importante a determinação da presença do *nidus* nessas situações.

■ Osteoblastoma

INTRODUÇÃO

Generalidades

Osteoblastoma é um raro tumor benigno produtor de osso, com espículas ósseas circundadas por osteoblastos proeminentes. Foi previamente denominado tumor gigante celular ossificante e osteoma osteoide gigante, entre outros sinônimos.

Achados Clínicos e Laboratoriais

O osteoblastoma é um tumor raro, perfazendo cerca de 1% de todos os tumores ósseos, mais comuns em homens (2,5:1), e acometendo, mais frequentemente, pacientes com idade entre 10 e 30 anos. Essa doença predomina em adultos jovens e adolescentes do sexo masculino.

O osteoblastoma tem predileção para o acometimento da coluna verterbal, em especial os elementos posteriores, comprometendo também o sacro. No esqueleto axial, acomete com maior frequência as regiões proximal e distal do fêmur, seguido da região proximal da tíbia. Mais raramente acomete os ossos do tarso, como o tálus e o calcâneo.

A região preferencial do tumor é a medula óssea, porém pode ocorrer na superfície óssea ou no periósteo. Quando o osteoblastoma apresenta íntimo contato com a superfície articular, a dor e o edema local são os sintomas mais frequentes, com menor intensidade nos meses iniciais, antes do paciente procurar auxílio médico, sem uma relação definida de melhora dos sintomas com o uso de salicilatos.

Achados Histológicos

O osteoblastoma apresenta tecido ósseo em traves osteoides irregulares, circundadas por células com características de osteoblastos, sem atipias nucleares, embora polimorfas e hipercoradas, podendo ser encontradas células gigantes com características de osteoclastos.

ACHADOS DE IMAGEM

As alterações radiográficas do osteoblastoma são variadas. Podem-se apresentar como lesões líticas isoladas, lesões escleróticas isoladas ou aspecto misto. Nos ossos longos, podem acometer a medula ou a cortical, sendo essas lesões geralmente ovaladas e osteolíticas, com áreas de ossificação ou calcificação no seu interior, de contornos regulares e limites bem-definidos, com esclerose periférica e reação periosteal.

Na RM, é possível se observar a extensão completa do osteoblastoma, porém as alterações inflamatórias e periosteais ao redor da neoplasia também são visíveis. Em alguns casos, pode haver nível líquido no interior da neoplasia, relacionado com associação do osteoblastoma com o cisto ósseo aneurismático (Fig. 13-26).

DIAGNÓSTICOS DIFERENCIAIS

Como as alterações radiográficas são imprecisas e pouco específicas, alguns diagnósticos diferenciais podem surgir como sarcomas ósseos ou lesões ósseas aneurismáticas.



FIGURA 13-24. Osteoma osteoide em paciente de 8 anos, do sexo feminino. Radiografia simples (**A**) e TC no plano sagital (**B**) evidencia lesão com halo esclerótico e porção central radioluminescente no colo femoral (*setas*). No exame de RM, observa-se lesão com baixo sinal com intenso edema da medula óssea adjacente, associado a importante derrame articular e sinovite (*seta*). (*Cortesia da Dra. Vanessa Marques de Souza.*)

■ Osteossarcoma Convencional

INTRODUÇÃO

Generalidades

O osteossarcoma convencional é um tumor primário maligno de alto grau, com células neoplásicas que produzem material osteoide.

Achados Clínicos e Laboratoriais

O osteossarcoma é o tumor ósseo primário mais comum, quando se excluem os tumores de origem hematopoiética, sendo mais frequente na população jovem, ocorrendo na segunda década de vida em 60% dos casos. A incidência em pacientes acima dos 40 anos de idade geralmente está associada à alteração óssea preexistente como doença de Paget e alterações pós-radioterapia. O osteossarcoma acomete mais pacientes do sexo masculino que do sexo feminino (3:2).



FIGURA 13-25. Osteoma osteoide na base da falange proximal do segundo dedo do pé. **A**, TC evidencia lesão hipoatenuante com imagem central esclerótica (*nidus* esclerótico) (*seta*). **B**, RM demonstra na sequência ponderada em T2 com supressão de gordura lesão arredondada de baixo sinal com intenso edema da medula óssea adjacente (*seta*).

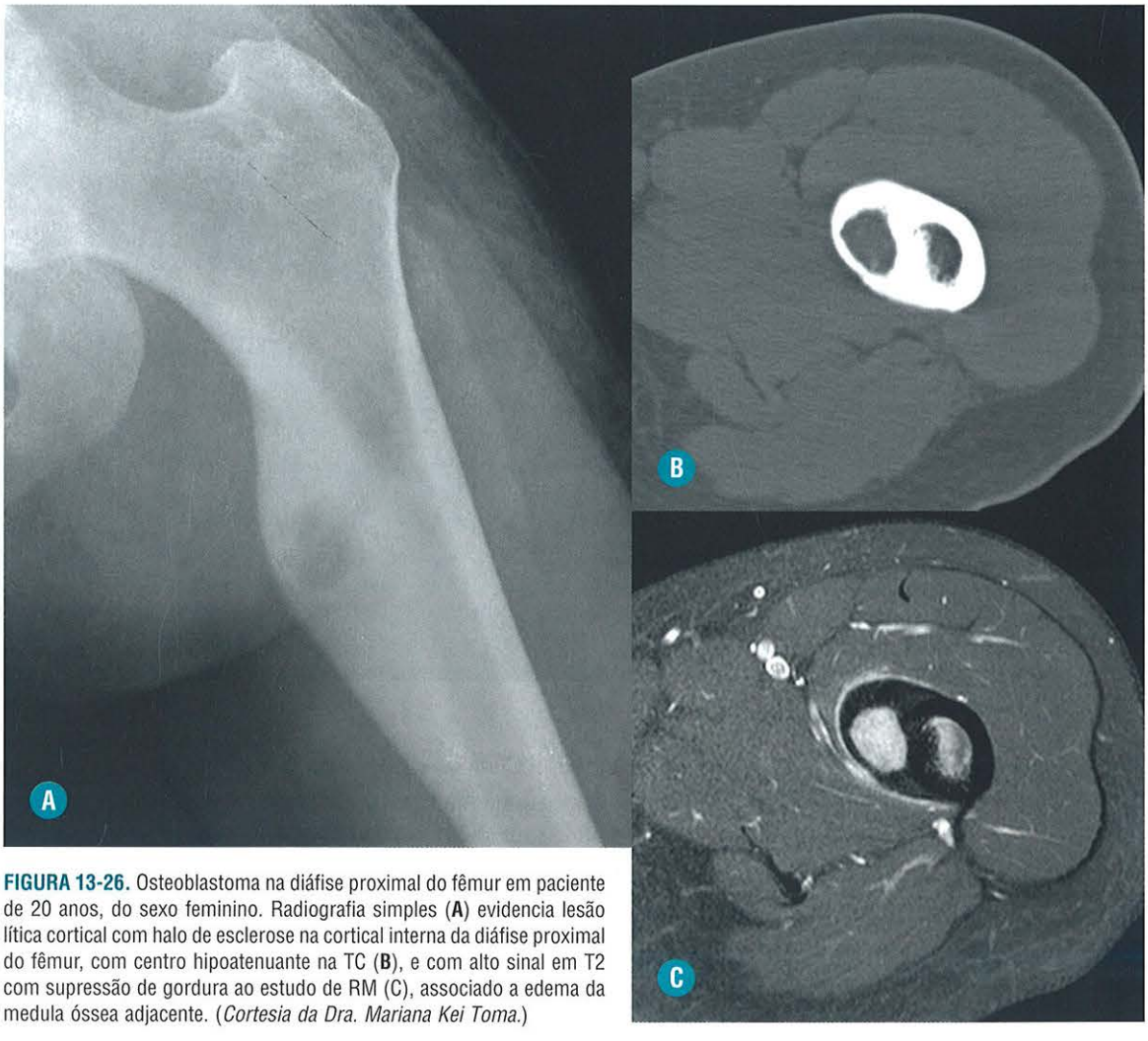

FIGURA 13-26. Osteoblastoma na diáfise proximal do fêmur em paciente de 20 anos, do sexo feminino. Radiografia simples (**A**) evidencia lesão lítica cortical com halo de esclerose na cortical interna da diáfise proximal do fêmur, com centro hipoatenuante na TC (**B**), e com alto sinal em T2 com supressão de gordura ao estudo de RM (C), associado a edema da medula óssea adjacente. (*Cortesia da Dra. Mariana Kei Toma.*)

O osteossarcoma convencional apresenta envolvimento preferencial dos ossos longos do esqueleto apendicular, principalmente do fêmur distal, tíbia proximal e úmero proximal nesta respectiva ordem de acometimento.

Na maioria dos casos, o tumor é de localização metafisária (cerca de 90%) e diafisários nos demais casos. São descritos casos de osteossarcoma epifisário, embora extremamente raros.

Ainda que o osteossarcoma convencional apresente predileção para os ossos longos, essa neoplasia pode acometer ossos como a mandíbula, ossos da pelve, coluna e crânio, sendo esses casos mais frequentes nas idades mais avançadas.

O osteossarcoma cursa preferencialmente com sintomatologia de dor não específica com ou sem massa palpável. Essa dor geralmente apresenta alta intensidade e aspecto profundo.

Achados Histológicos

A histologia apresenta neoplasia imatura de natureza mesenquimal, com células tumorais caracterizadas por osteoblastos atípicos, que circundam traves osteoides.

ACHADOS DE IMAGEM

O padrão de acometimento nos osteossarcomas é bastante variável, que pode apresentar-se desde uma lesão puramente osteolítica com áreas radioluminescentes até lesões acentuadamente escleróticas. Na maioria dos casos, a radiografia apresenta aspecto heterogêneo misto, com áreas líticas permeadas por áreas de maior densidade relacionadas com a mineralização da matriz osteoide. Nas radiografias simples, também é observada reação periosteal, tanto de aspecto lamelar com triângulo de Codman quanto na forma espiculada (raios de sol) (Fig. 13-27). Não infrequentemente, o osteossarcoma tem como apresentação inicial uma fratura patológica.

Nos ossos chatos, o osteossarcoma também apresenta o mesmo aspecto, com áreas de osteólise e esclerose, rotura da cortical óssea e reação periosteal.

A TC apresenta papel limitado na avaliação dos osteossarcomas, sendo importante para a determinação de áreas de descontinuidade da cortical óssea e uma definição mais precisa da matriz osteoide no interior de algumas lesões.

Conforme citado no tópico específico, a RM apresenta importante papel na avaliação dos osteossarcomas, com importância fundamental para o estadiamento local dessas lesões. É ainda utilizada para a avaliação do tratamento pós-cirúrgico.

Além do estadiamento local, o protocolo de RM deve incluir uma sequência T1, para avaliar toda a extensão do osso acometido, para identificação de lesões adicionais no canal medular (*skip* metástases). O osteossarcoma convencional apresenta classicamente baixo sinal nas sequências ponderadas em T1, que é importante na diferenciação entre tumor e medula óssea normal. Em alguns casos, o acentuado edema peritumoral muitas vezes prejudica a correta delimitação da lesão nas sequências ponderadas em T2. Nessas situações, a administração do agente paramagnético intravenoso pode colaborar com a melhor delimitação da lesão, determinando as áreas de necrose tumoral associadas (Figs. 13-28 e 13-29).

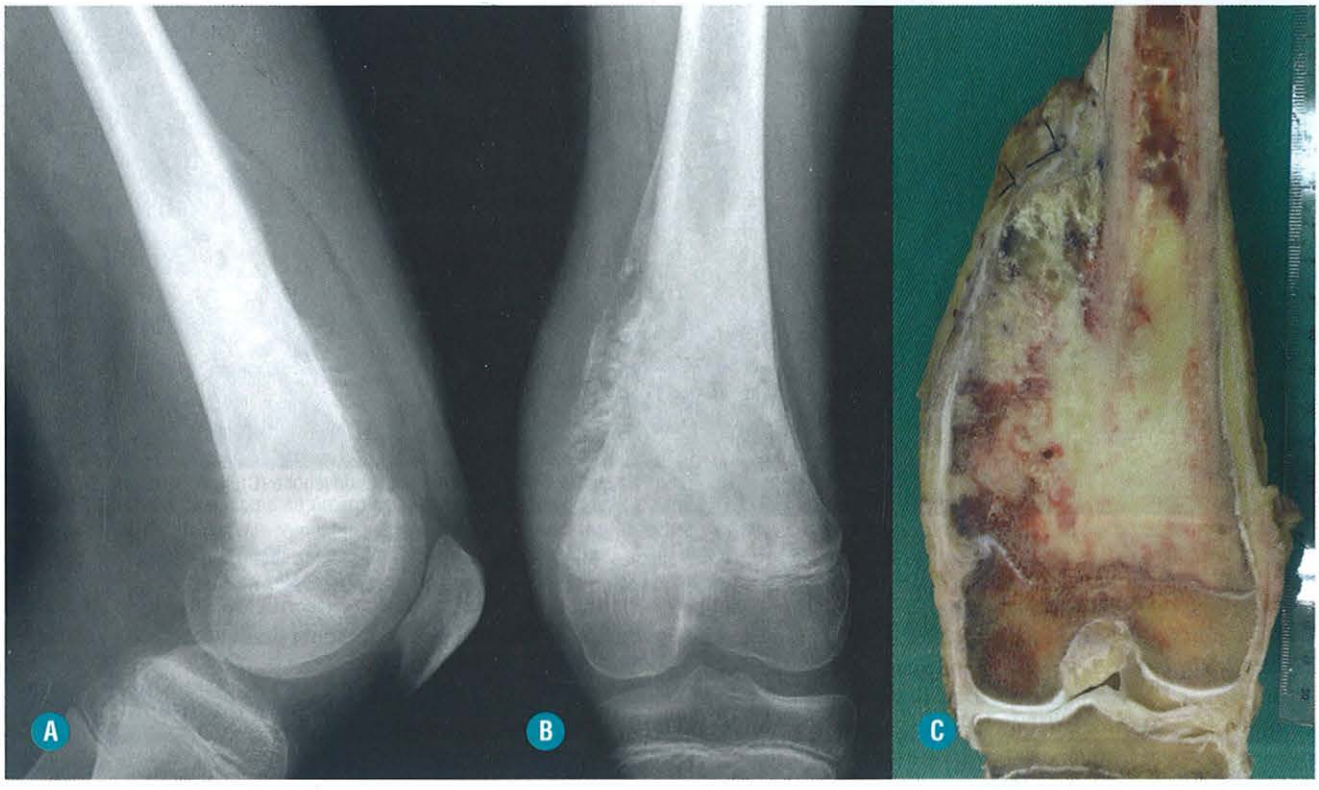

FIGURA 13-27. Osteossarcoma no fêmur distal em paciente de 12 anos, do sexo masculino. Radiografias em perfil (**A**) e de frente (**B**) evidenciam lesão expansiva com áreas hiperdensas compatíveis com matriz osteoide, rotura da cortical e reação periosteal. A peça cirúrgica demonstra o aspecto macroscópico do osteossarcoma. (*Cortesia da Dra. Geanete Pozzan.*)



FIGURA 13-28. Osteossarcoma no fêmur distal em paciente de 10 anos, do sexo masculino. RM demonstra baixo sinal da lesão na sequência ponderada em T1 no plano sagital (**A**), com alto sinal no plano axial T2 com saturação de gordura (**B**), onde se observa rotura da cortical e expansão extracortical. Na sequência T1 pós-gadolínio endovenoso (**C**), nota-se impregnação heterogênea pelo meio de contraste.

A cintilografia óssea apresenta importante papel na avaliação do estadiamento sistêmico, para a avaliação de possível acometimento de metástases a distância e lesões extraesqueléticas. A tomografia de tórax também se faz obrigatória para avaliação das metástases pulmonares que são muito comuns.

DIAGNÓSTICOS DIFERENCIAIS

Os casos de maior dificuldade estão nos estágios iniciais, onde as alterações por imagem são mais escassas, devendo-se incluir calo ósseo de fratura, osteomielite e, quando apresentarem extensão diafisária, o sarcoma de Ewing.

■ Osteossarcoma de Células Pequenas

INTRODUÇÃO

Generalidades

O osteossarcoma de células pequenas é uma variante citológica com componentes de células pequenas do osteossarcoma.

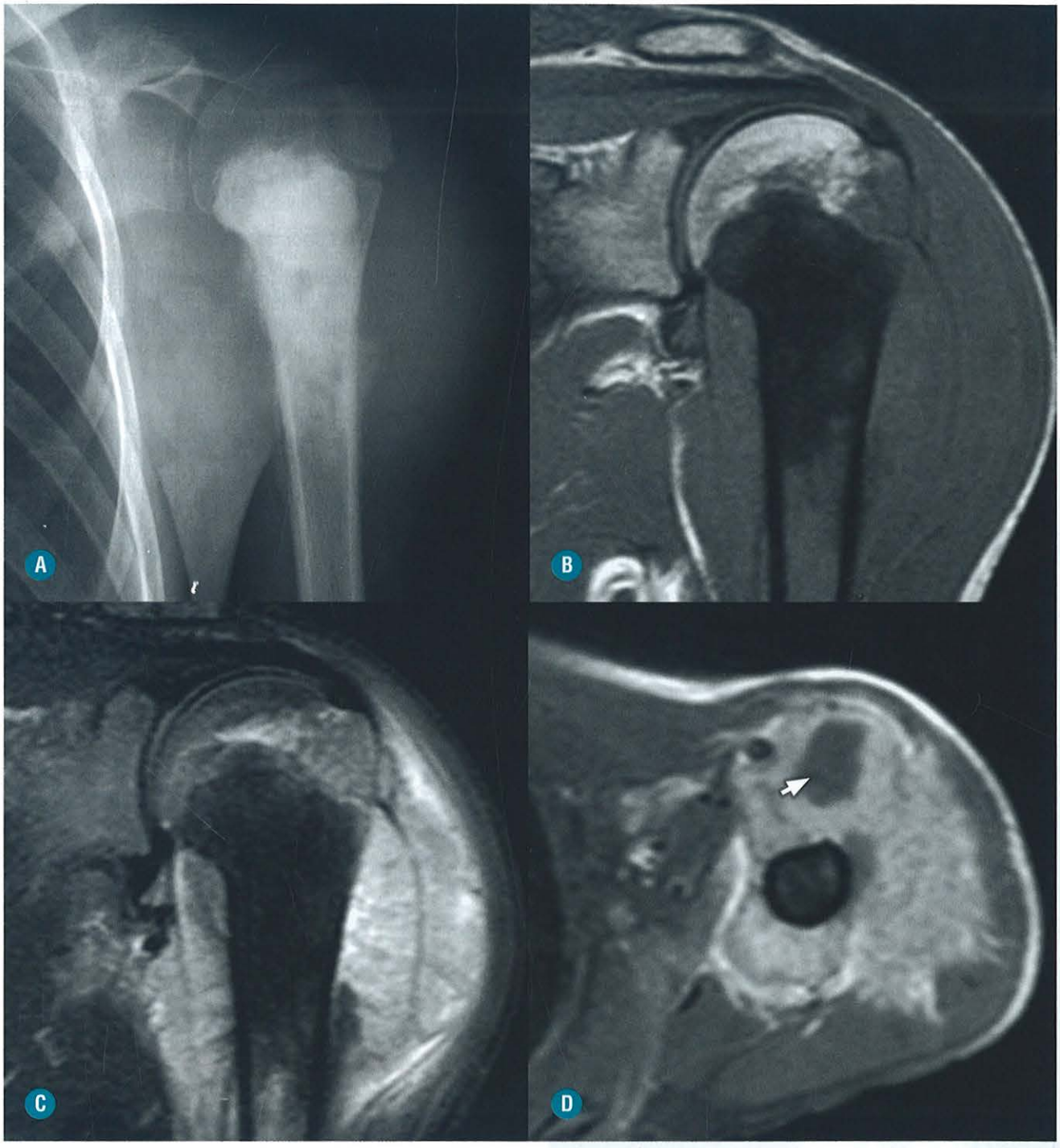

FIGURA 13-29. Osteossarcoma no úmero proximal em paciente do sexo masculino de 14 anos. Radiografia simples (**A**) demonstra lesão expansiva com áreas hiperdensas compatíveis com matriz osteoide e reação periosteal. O estudo de RM evidencia baixo sinal da lesão na sequência ponderada em T1 (**B**), alto sinal na sequência ponderada em T2 com saturação de gordura (**C**). A sequência T1 pós-gadolínio endovenoso (**D**) com supressão de gordura demonstra importante impregnação com áreas de baixo sinal compatíveis com necrose (*seta*). (*Cortesia do Dr. André Herrera Rassi.*)

Achados Clínicos e Laboratoriais

O osteossarcoma de células pequenas compreende cerca de 1,5% dos osteossarcomas, com predomínio em indivíduos na segunda década de vida, discretamente mais frequente nas mulheres (de 1,1:1). Mais da metade destes tumores ocorre na região metafisária dos ossos longos, e raramente lesões osteolíticas múltiplas estão presentes. A maioria dos pacientes cursa com história clínica de dor e edema, com curta duração desses sintomas.

Achados Histológicos

O osteossarcoma de células pequenas é composto por tecido de pequenas células, circundado por matriz osteoide.

ACHADOS DE IMAGEM

Os osteossarcomas de células pequenas apresentam-se como lesões agressivas com importante destruição da cortical permeadas por áreas radiodensas, relacionadas com a mineralização do material osteoide, com importante extensão intramedular e principalmente extracortical, semelhante ao sarcoma de Ewing. A presença de um tumor osteoblástico da região metafisária com extensão diafisária, associado a focos de lesão permeativa cortical, deve ser considerada como osteossarcoma de células pequenas nos diagnósticos diferenciais (Fig. 13-30).

DIAGNÓSTICOS DIFERENCIAIS

Os principais diagnósticos diferenciais a serem considerados são o sarcoma de Ewing, o PNET e o linfoma.

■ Osteossarcoma Central de Baixo Grau (Osteossarcoma Bem-diferenciado)

INTRODUÇÃO

Generalidades

O osteossarcoma de baixo grau é um osteossarcoma que se origina da cavidade medular.

Achados Clínicos e Laboratoriais

Osteossarcoma central de baixo grau compreende menos de 1% dos tumores ósseos primários e apenas 1 a 2% de todos os osteossarcomas. Homens e mulheres são afetados em proporções semelhantes. O pico de incidência acontece na segunda e terceira décadas de vida.



FIGURA 13-30. Osteossarcoma de células pequenas na tíbia proximal em paciente de 20 anos, do sexo feminino. Observa-se lesão predominantemente lítica na região da metáfise proximal da tíbia à radiografia simples em perfil (**A**). Ao estudo de RM, a lesão apresenta alto sinal nas sequências ponderadas em T2 com supressão de gordura (**B**), com importante expansão extracortical e realce significativo após a administração endovenosa do gadolínio na sequência ponderada em T1 com supressão de gordura (**C**).

A maior parte dos casos de osteossarcoma central de baixo grau (cerca de 80%) localiza-se nos ossos longos com predileção para o fêmur distal e tíbia proximal, predominando no fêmur distal.

ACHADOS DE IMAGEM

Radiograficamente, o osteossarcoma de baixo grau aparece como lesão metafisária, com características que podem variar entre alteração puramente esclerótica até mista (esclerótica e lítica), predominando na região medular. As alterações como extensão epifisária, rotura da cortical e expansão extracortical são mais raras nesse tipo de lesão em comparação aos outros osteossarcomas. O osteossarcoma de baixo grau apresenta um melhor prognóstico quando comparado ao osteossarcoma convencional.

DIAGNÓSTICOS DIFERENCIAIS

Apresenta o osteossarcoma convencional como principal diagnóstico diferencial de imagem.

■ Osteossarcoma de Superfície

Os osteossarcomas de superfícies compreendem as lesões sarcomatosas ósseas justacorticais, destacando-se três principais tipos: osteossarcoma periosteal, osteossarcoma paraosteal e osteossarcoma de superfície de alto grau.

■ Osteossarcoma Parosteal

INTRODUÇÃO

Generalidades

O osteossarcoma parosteal é a lesão sarcomatosa óssea justacortical mais frequente, acometendo pacientes da 2ª a 5ª décadas de vidas, em uma faixa etária mais avançada quando comparada ao osteossarcoma convencional.

Achados Clínicos e Laboratoriais

Os osteossarcomas parosteais frequentemente apresentam sintomas como dor, massa palpável e edema, que se evidenciam de forma bastante insidiosa, ocorrendo quase exclusivamente nas diáfises dos ossos longos, com apresentação clássica junto à porção distal e posterior do fêmur, sendo também descrita na região da tíbia e do úmero proximais.

Achados Histológicos

Consiste de tumor denso, de consistência firme, que pode variar de fibrosa a óssea, com proliferação fibroblástica em feixes entremeados por fibras colágenas, devendo-se correlacionar os achados histológicos aos estudos de imagem para o correto diagnóstico.

ACHADOS DE IMAGEM

A radiografia mostra um tumor oval denso bem-definido de contornos lobulados, com uma base larga junto da cortical óssea, podendo apresentar uma fina linha radioluminescente que pode separar o osso da sua topografia, embora essa alteração não seja patognomônica. A ossificação ocorre da base da lesão para a sua periferia, característica esta que a difere da miosite ossificante (Fig. 13-31).

Os exames de TC e RM são importantes para a definição da extensão intramedular da lesão.

DIAGNÓSTICOS DIFERENCIAIS

Aos estudos radiográficos, os principais diagnósticos diferenciais são os osteocondromas, condromas justacorticais e a miosite ossificante periosteal pós-traumática, bem como os demais osteossarcomas justacorticais.

■ Osteossarcoma Periosteal

INTRODUÇÃO

Generalidades

O osteossarcoma periosteal é um tipo infrequente de osteossarcoma, com malignidade de grau intermediário, de aspecto condroblástico, que se origina a partir da superfície óssea. Corresponde a cerca de menos de 2% de todos os osteossarcomas, sendo mais comum que o osteossarcoma de alto grau de superfície.

Achados Clínicos e Laboratoriais

O osteossarcoma periosteal tem predileção para as regiões diafisárias e metadiafisárias dos ossos longos, predominando na tíbia e no fêmur, seguido pelo úmero. O pico de incidência ocorre na 2ª e 3ª décadas de vida, com discreto predomínio nos pacientes do sexo masculino.

Clinicamente, surge como uma tumoração palpável e indolor, com longo período de duração, podendo permanecer assintomático por mais de seis meses.

Achados Histológicos

O osteossarcoma periosteal apresenta aspecto de osteossarcoma condroblástico moderadamente diferenciado. A tumoração ossificada e geralmente encontrada intimamente aderida à cortical óssea é formada de osso maduro proveniente do processo de ossificação endocondral. Há predomínio do componente cartilaginoso, com elementos de osteossarcoma de grau intermediário.

ACHADOS DE IMAGEM

Radiograficamente, essas lesões se apresentam como lesões radiodensas corticais que se originam a partir da cortical óssea e apresentam calcificações lineares, com reação periosteal espiculada, associada a áreas de espessamento cortical de aspecto reativo.

A TC e a RM são importantes para a extensão extracortical e intracortical dessas lesões (Fig. 13-32).

■ Osteossarcoma de Superfície de Alto Grau

Generalidades

O osteossarcoma de superfície de alto grau é um tumor de alto grau de malignidade que se origina da superfície óssea e compreende menos de 1% de todos os osteossarcomas, tendo



FIGURA 13-31. Osteossarcoma de superfície tipo paraosteal em paciente de 27 anos, do sexo masculino. A radiografia simples (**A**) evidencia lesão hiperdensa que envolve a diáfise distal do fêmur, e o exame de RM evidencia lesão com baixo sinal na sequência ponderada em T2 (**B**), com discreta impregnação periférica após a injeção do agente paramagnético na sequência ponderada em T1 com supressão de gordura pós-gadolínio endovenoso (**C**), onde se observa ainda alteração de sinal da medula óssea, denotando extensão intramedular.

pico de incidência na segunda década de vida, predominando nos pacientes do sexo masculino.

Achados Clínicos e Laboratoriais

O fêmur é o osso mais comumente afetado, seguido pelo úmero e pela tíbia. Clinicamente, os pacientes apresentam massa palpável dolorosa na região do tumor.

Achados Histológicos

Esses tumores apresentam o mesmo espectro dos encontrados nos osteossarcomas convencionais, e podem ser vistas regiões com predomínio de diferenciação osteoblástica, condroblástica ou fibroblástica. Entretanto, os tumores apresentam alto grau de atipia celular, com material osteoide, como encontrado no osteossarcoma convencional.

ACHADOS DE IMAGEM

Radiograficamente, esses tumores se apresentam como extensas áreas mineralizadas de partes moles, apresentando íntimo contato com a cortical óssea, associada à reação periosteal reparativa. A cortical óssea pode apresentar áreas de envolvimento pela neoplasia.

As imagens seccionais de TC e RM ajudam a determinar a extensão intramedular da lesão e o envolvimento das partes moles adjacentes (Figs. 13-33 e 13-34). O prognóstico desses tumores é semelhante ao do osteossarcoma convencional.

■ Osteossarcoma Secundário

INTRODUÇÃO

Generalidades

O osteossarcoma secundário consiste em neoplasias sarcomatosas ósseas decorrentes de doenças preexistentes, como doença de Paget e alteração pós-radiação entre outras.

Achados Clínicos e Laboratoriais

A transformação sarcomatosa da doença de Paget pode ocorrer entre 0,7 e 0,9% dos pacientes, corresponde a cerca de 20% dos osteossarcomas em pacientes com mais de 40 anos de idade, sendo mais comum na forma sistêmica, podendo, entretanto, ocorrer na forma monostótica.

Qualquer estrutura óssea acometida pela doença de Paget é uma potencial localização para a doença sarcomatosa, predominando, sobretudo, nos ossos longos, fêmur, úmero e tíbia proximal. Cerca de um terço dos casos pode ocorrer nos ossos chatos como o ilíaco, a calota craniana e a escápula.

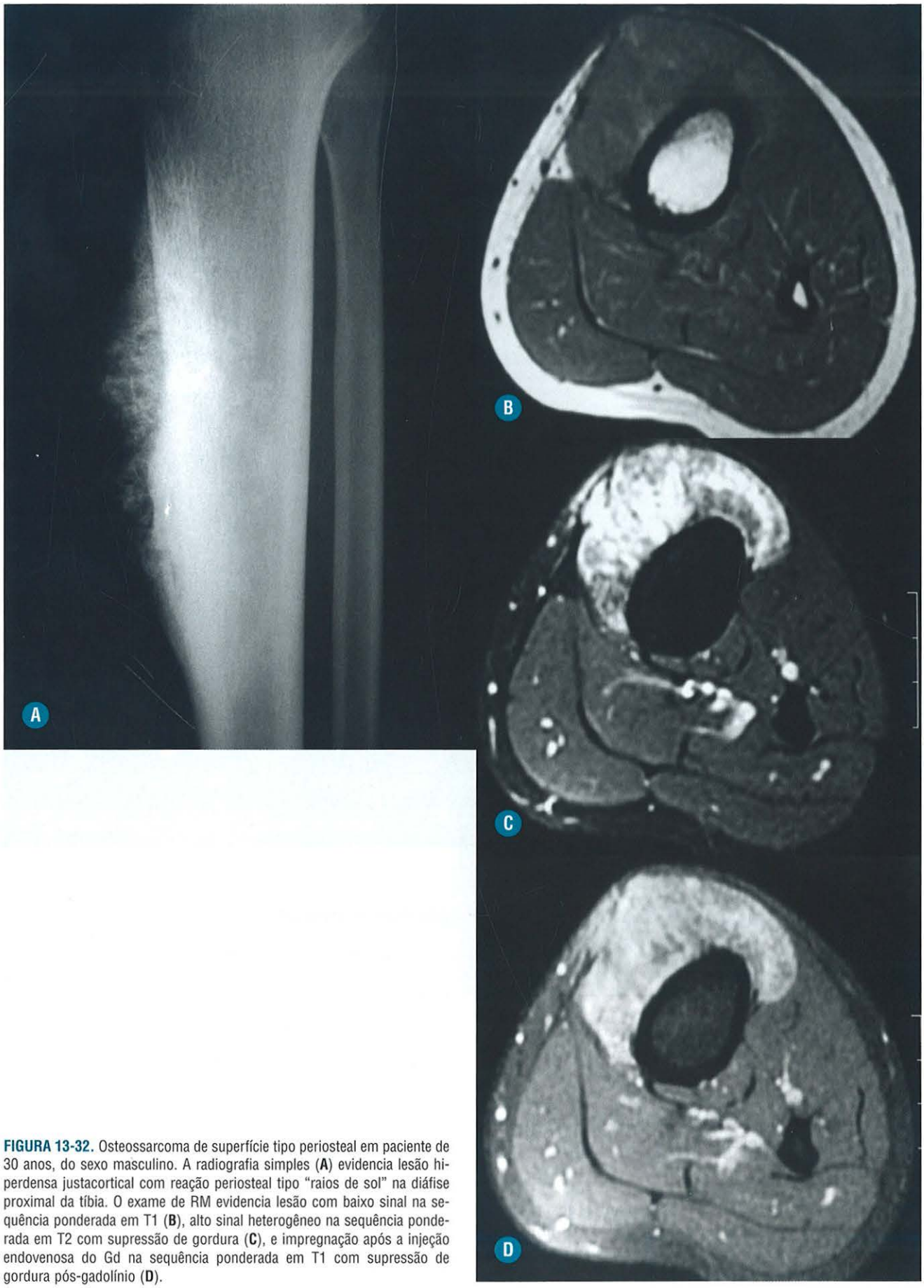

FIGURA 13-32. Osteossarcoma de superfície tipo periosteal em paciente de 30 anos, do sexo masculino. A radiografia simples (**A**) evidencia lesão hiperdensa justacortical com reação periosteal tipo "raios de sol" na diáfise proximal da tíbia. O exame de RM evidencia lesão com baixo sinal na sequência ponderada em T1 (**B**), alto sinal heterogêneo na sequência ponderada em T2 com supressão de gordura (**C**), e impregnação após a injeção endovenosa do Gd na sequência ponderada em T1 com supressão de gordura pós-gadolínio (**D**).



FIGURA 13-33. Osteossarcoma de superfície de alto grau em paciente de 34 anos, do sexo masculino. A radiografia simples (**A**) evidencia lesão hiperdensa justacortical na porção lateral da diáfise distal do fêmur (*seta*). A RM evidencia lesão com sinal heterogêneo com áreas de alto e baixo sinal na sequência ponderada em T2 com supressão de gordura (**B**), e impregnação após a injeção do agente paramagnético na sequência ponderada em T1 com supressão de gordura pós-gadolínio endovenoso (**C**), com extensão intramedular da lesão (*setas*).

Os osteossarcomas decorrentes de alteração pós-radiação constituem cerca de 3,5 a 5,5% de todos os osteossarcomas, podendo ocorrer em qualquer osso que tenha sofrido radioterapia prévia, sendo mais comuns na região da pelve e da cintura escapular.

Também foram relatados casos de osteossarcoma multicêntrico e osteossarcomas periosteais, como complicações de alteração pós-radioterapia.

Embora infrequentes, outras condições, como infartos ósseos, próteses articulares e displasias fibrosas, também foram relacionadas com surgimento de osteossarcomas.

Achados Histológicos

Os achados histológicos são semelhantes aos sarcomas de alto grau, mais comumente osteoblásticos e fibroblásticos, podendo ser encontradas células gigantes em grande quantidade.

ACHADOS DE IMAGEM

O aspecto radiográfico se apresenta como lesões líticas, com áreas escleróticas decorrentes de formação osteoblástica, com importante descontinuidade da cortical óssea e expansão extracortical para as partes moles, semelhante ao osteossarcoma convencional.

Os sarcomas decorrentes da alteração pós-radioterapia são densamente escleróticos ou líticos, com expansão extracortical e tecido de partes moles associado.

■ Osteossarcoma Telangiectásico

INTRODUÇÃO

Generalidades

Osteossarcoma telangiectásico é um tumor maligno formador de osso caracterizado pela presença de grandes espaços

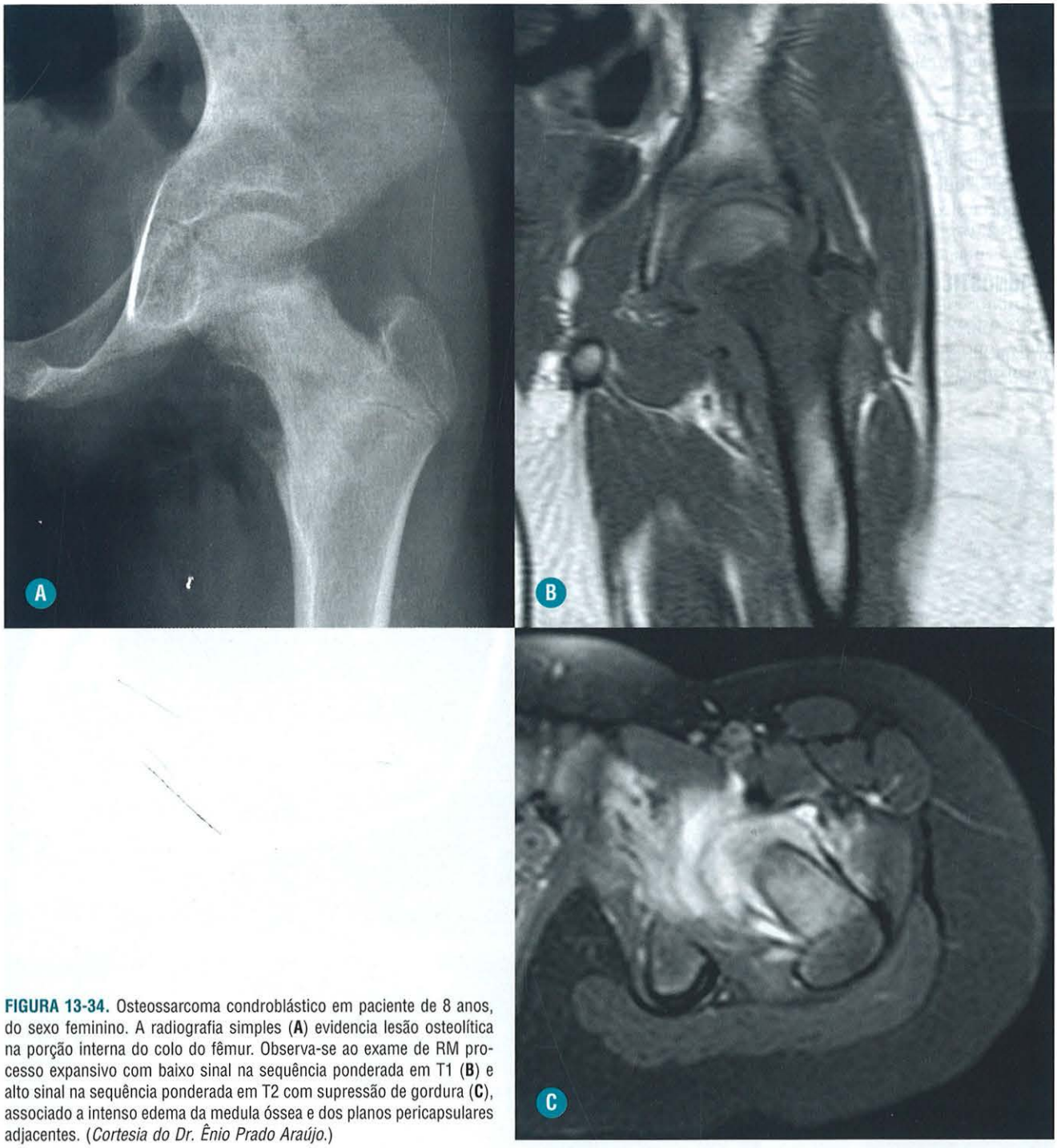

FIGURA 13-34. Osteossarcoma condroblástico em paciente de 8 anos, do sexo feminino. A radiografia simples (**A**) evidencia lesão osteolítica na porção interna do colo do fêmur. Observa-se ao exame de RM processo expansivo com baixo sinal na sequência ponderada em T1 (**B**) e alto sinal na sequência ponderada em T2 com supressão de gordura (**C**), associado a intenso edema da medula óssea e dos planos pericapsulares adjacentes. (*Cortesia do Dr. Ênio Prado Araújo.*)

preenchidos por septações e conteúdo sanguíneo (contéudo aneurismático).

Achados Clínicos e Laboratoriais

O osteossarcoma telangiectásico é um tipo raro de osteossarcoma que acomete menos de 4% dos casos, principalmente na 2ª década de vida, predominando no sexo masculino (1,5:1), com predileção de localização na região metafisária dos ossos longos. Os locais mais frequentes são o fêmur, a tíbia proximal e o úmero proximal.

Achados Histológicos

Destacam-se lacunas irregulares preenchidas por conteúdo hemorrágico, semelhante ao cisto ósseo aneurismático ou ao angiossarcoma, com traves osteoides neoplásicas em quantidade variável.

ACHADOS DE IMAGEM

As características radiográficas principais do osteossarcoma telangiectásico são de osteólise, com aspecto multiloculado e

pseudocístico, de contornos regulares e limites bem-definidos. Os osteossarcomas telangiectásicos podem ou não apresentar reação periosteal, dependendo do grau de comprometimento extracortical.

O aspecto da RM é bastante heterogêneo, com sinal heterogêneo nas sequências ponderadas em T1, alto sinal nas sequências ponderadas em T2, e imagens de nível líquido no interior da lesão, que correspondem ao componente hemorrágico/telangiectásico, e se assemelham ao cisto ósseo aneurismático (Fig. 13-35).

DIAGNÓSTICOS DIFERENCIAIS

Os osteossarcomas telangiectásicos apresentam outros tumores que se associam ao padrão de imagem do cisto ósseo aneurismático nos diagnósticos diferenciais.

TUMORES FORMADORES DE CARTILAGEM

É o conjunto de tumores que tem como principal característica a presença de matriz condral na sua estrutura histológica, podendo variar de lesões benignas a neoplasias de alto grau de malignidade e agressividade.

A maioria das lesões cartilaginosas é benigna e assintomática, sendo encontradas como achados incidentais em estudos radiográficos, entretanto, quando sintomáticas, geralmente estão relacionadas com as neoplasias cartilaginosas malignas.

Neste cenário, o estudo radiográfico é de fundamental importância no diagnóstico dos tumores cartilaginosos, pois denota algumas características que podem diferenciar os tumores benignos dos malignos. Os tumores cartilaginosos também podem ser solitários ou múltiplos (encondromatose) e podem

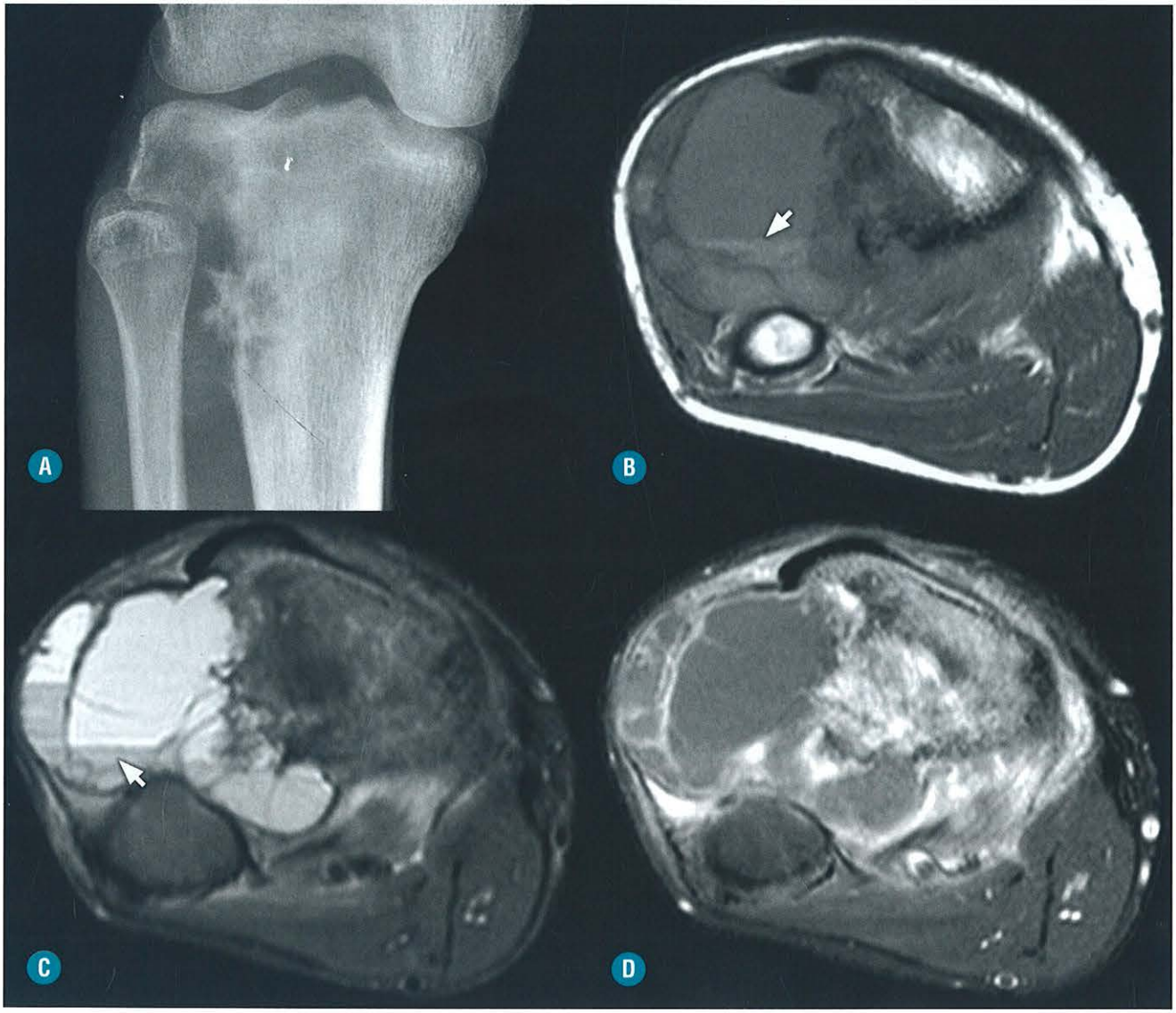

FIGURA 13-35. Osteossarcoma telangiectásico em paciente de 16 anos, do sexo masculino. A radiografia simples (**A**) evidencia lesão mista lítica com áreas de hiperdensidade (matriz osteoide) na porção lateral da metáfise proximal da tíbia. A RM evidencia lesão mista com componente sólido de baixo sinal na medula óssea, e componente lítico com áreas císticas aneurismáticas (componente telangiectásico), com níveis líquidos hemorrágicos (*setas*) nas sequências ponderada em T1 (**B**) e T2 com supressão de gordura (**C**). Destaca-se impregnação dos componentes sólidos após a injeção do agente paramagnético na sequência ponderada em T1 com supressão de gordura (**D**).

ser acompanhados por tumores vasculares de partes moles (síndrome de Maffucci).

■ Osteocondroma

INTRODUÇÃO

Generalidades

O osteocondroma é um tumor cartilaginoso que se origina a partir da superfície externa do osso e que mantém a continuidade com a cavidade medular do osso adjacente.

■ Osteocondroma Solitário

É o tumor ósseo mais comum, devendo corresponder a cerca de 35% dos tumores benignos e cerca de 8% dos tumores ósseos, provavelmente subestimado, pois alguns casos assintomáticos não são diagnosticados. A maioria dos casos é relatada nas primeiras três décadas de vida, sem preferência em relação ao sexo.

■ Osteocondromas Múltiplos

Correspondem a cerca de 15% dos pacientes com osteocondromas, e a faixa etária se assemelha à dos pacientes com osteocondromas solitários, sem predileção específica por gênero, e pode estar associada ainda à herança autossômica dominante.

Os osteocondromas se originam de ossos com formação endocondral e têm como locais de acometimento mais comuns as regiões metafisárias distais do fêmur, proximal do úmero e proximais da tíbia e da fíbula. O envolvimento de ossos chatos é menos comum, sendo o ilíaco e a escápula os ossos mais frequentemente acometidos.

Achados Clínicos e Laboratoriais

A maioria das lesões osteocondromatosas é assintomática e encontrada, acidentalmente, em estudos radiográficos. Quando apresentam alguma manifestação clínica, os sintomas estão geralmente relacionados com o tamanho e a localização da lesão. A sintomatologia mais comum é a de formação expansiva palpável e de crescimento lento. Em alguns casos, outros sinais e sintomas relacionados com complicações secundárias podem surgir, como neuralgia relacionada com compressão de feixes neural, bursas exostóticas com alterações inflamatórias, pseudoaneurismas relacionados com lesão vascular adjacente, infarto ou fraturas do colo do osteocondroma e a limitação mecânica decorrente do bloqueio articular pela presença da exostose.

Na presença de dor ou massa de crescimento rápido, a possibilidade de transformação maligna do osteocondroma deve ser considerada, e esta ocorre em menos de 1% dos pacientes com osteocondroma solitário, e entre 1 a 3% dos pacientes com osteocondroma múltiplo.

Achados Histológicos

No osteocondroma, a cortical do osso continua sem interrupção com a exostose. Na região de transição entre o osso com a cartilagem, destacam-se as mesmas características encontradas na linha de crescimento dos ossos de origem endocondral. São observadas colunas de condrócitos nas suas diversas fases de maturação, de maneira pouco irregular, misturando-se traves ósseas neoformadas com áreas residuais de tecido cartilaginoso.

ACHADOS DE IMAGEM

O osteocondroma pode ser encontrado da forma pediculada ou como lesão séssil, e tem como característica fundamental a continuidade da lesão com a medula óssea adjacente. Espessamento da capa cartilaginosa e calcificação de padrão condral junto à matriz cartilaginosa podem estar relacionados com a malignização.

Alterações radiográficas relacionadas com a osteocondroma estão referidas à presença de exostoses osteocartilaginosas, caracterizada por uma protuberância óssea que se origina a partir da superfície externa da cortical do osso tubular e que mantém continuidade com a sua medula óssea. Esta pode ser pediculada, apresentando base afilada e protuberância de aspecto bulbar, ou séssil, quando apresenta uma base de implantação larga (Fig. 13-36). A superfície do osteocondroma é recoberta por cartilagem hialina, e o grau de calcificação é variável. Quando a capa é fina e bem-definida pequenas calcificações puntiformes podem ser caracterizadas, aspecto este relacionado com benignidade. Contudo, quando a capa cartilaginosa é espessada e apresenta calcificações irregulares e incompletas, deve-se considerar a possibilidade de malignidade.

Os osteocondromas que se localizam no osso ilíaco geralmente são largos e levam ao deslocamento das partes moles adjacentes, podendo apresentar calcificações irregulares.

A TC pode ser utilizada na avaliação dos osteocondromas e tem especial potencial para a demonstração da comunicação da cortical e da medula óssea (Fig. 13-37).

A RM é uma técnica bastante eficaz para a evidenciação das áreas de continuidade da cortical e da medula óssea do osteocondroma com o osso adjacente, que é a característica principal da lesão. O tecido cartilaginoso que recobre o osteocondroma (capa cartilaginosa) apresenta alto sinal nas sequências ponderadas em T2, e pode, dessa forma, ter sua espessura mensurada pela RM (Fig. 13-38). A espessura da capa cartilaginosa varia de acordo com a idade do paciente. Em crianças e adolescentes, que têm crescimento ósseo ativo, essa capa cartilaginosa pode atingir a espessura de 3 cm, enquanto nos adultos ela deve ser fina ou praticamente inexistente. Áreas de espessamento anômalo em pacientes adultos podem favorecer a possibilidade de transformação sarcomatosa.

A RM também tem fundamental importância na avaliação das complicações relacionadas com os osteocondromas incluindo fratura, deformidade óssea com bloqueios articulares, lesão vascular, comprometimento neurológico, presença de bursas exostósicas ou mesmo a transformação maligna (Figs. 13-39, 13-40, 13-41 e 13-42).

DIAGNÓSTICOS DIFERENCIAIS

A radiografia apresenta características típicas do osteocondroma e ajuda na diferenciação com outros tumores ósseos, incluindo o osteoma osteoide e outras lesões pseudotumorais como entesófitos e ossificações heterotópicas, porém, a maior dificuldade nas radiografias está relacionada com a diferenciação do osteocondroma benigno e o condrossarcoma periférico.

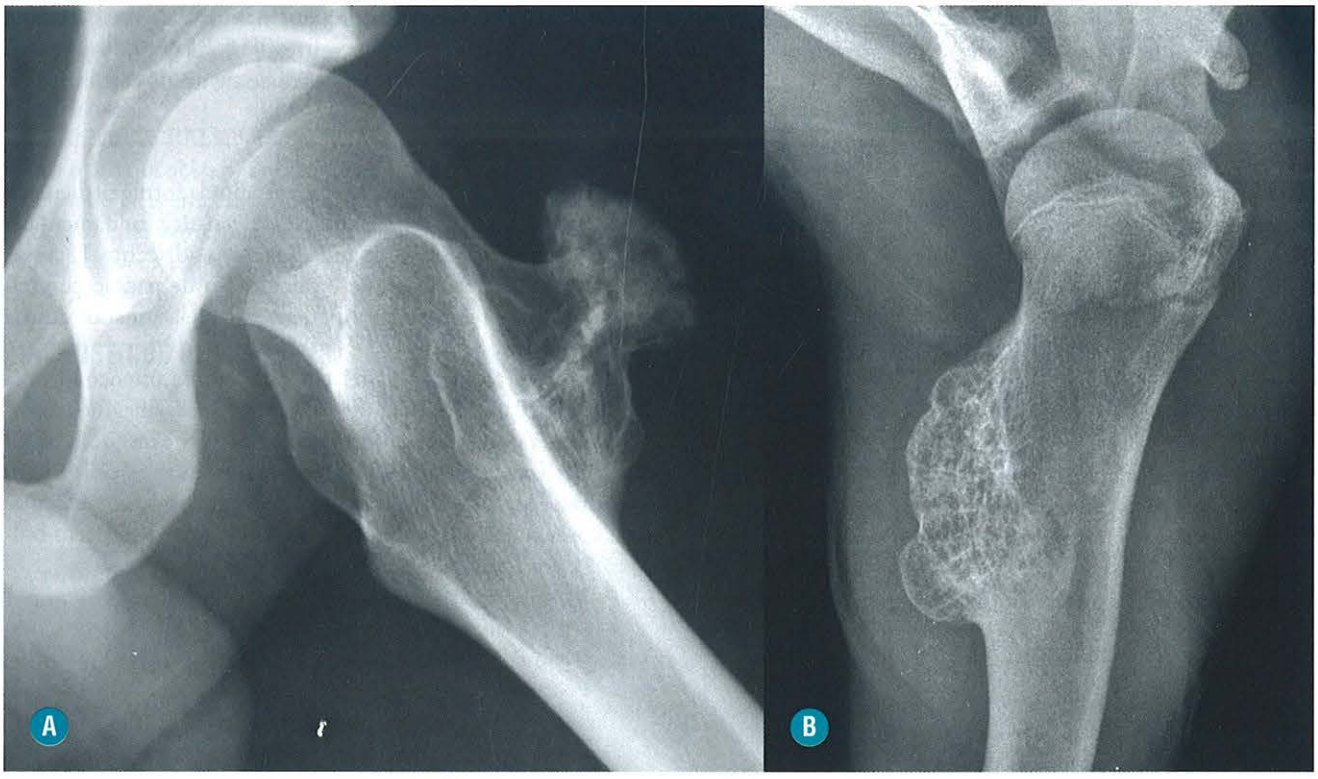

FIGURA 13-36. Osteocondroma em paciente de 15 anos com aumento de volume anterior na coxa proximal de longa data, que ao estudo radiográfico apresenta exostose óssea pediculada (**A**). Em outro paciente masculino de 14 anos, destaca-se no úmero proximal exostose óssea de base larga compatível com osteocondroma séssil (**B**).

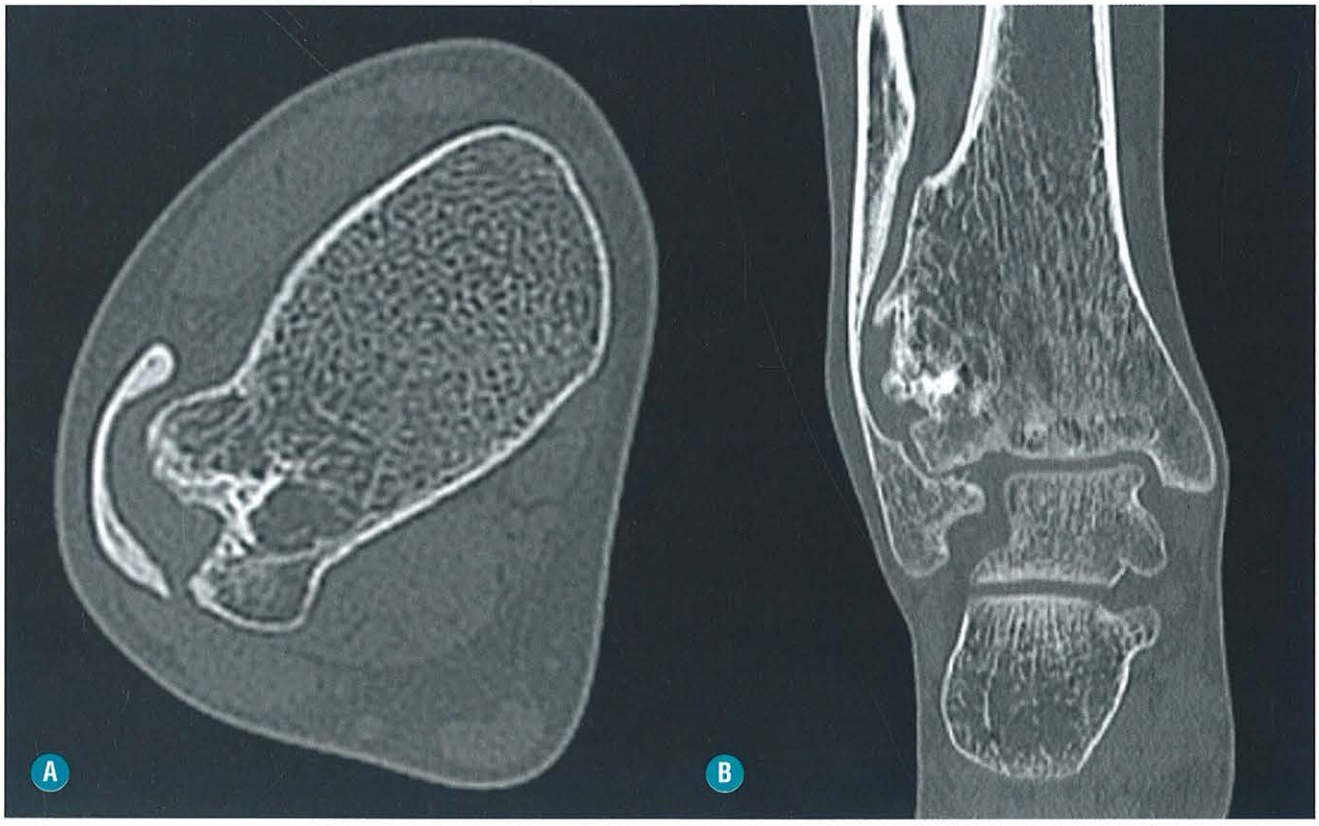

FIGURA 13-37. Osteocondroma séssil na tíbia distal de paciente de 24 anos, do sexo feminino. O estudo de TC nos planos axial (**A**) e coronal (**B**) determina o remodelamento da fíbula distal com importante redução da espessura cortical.

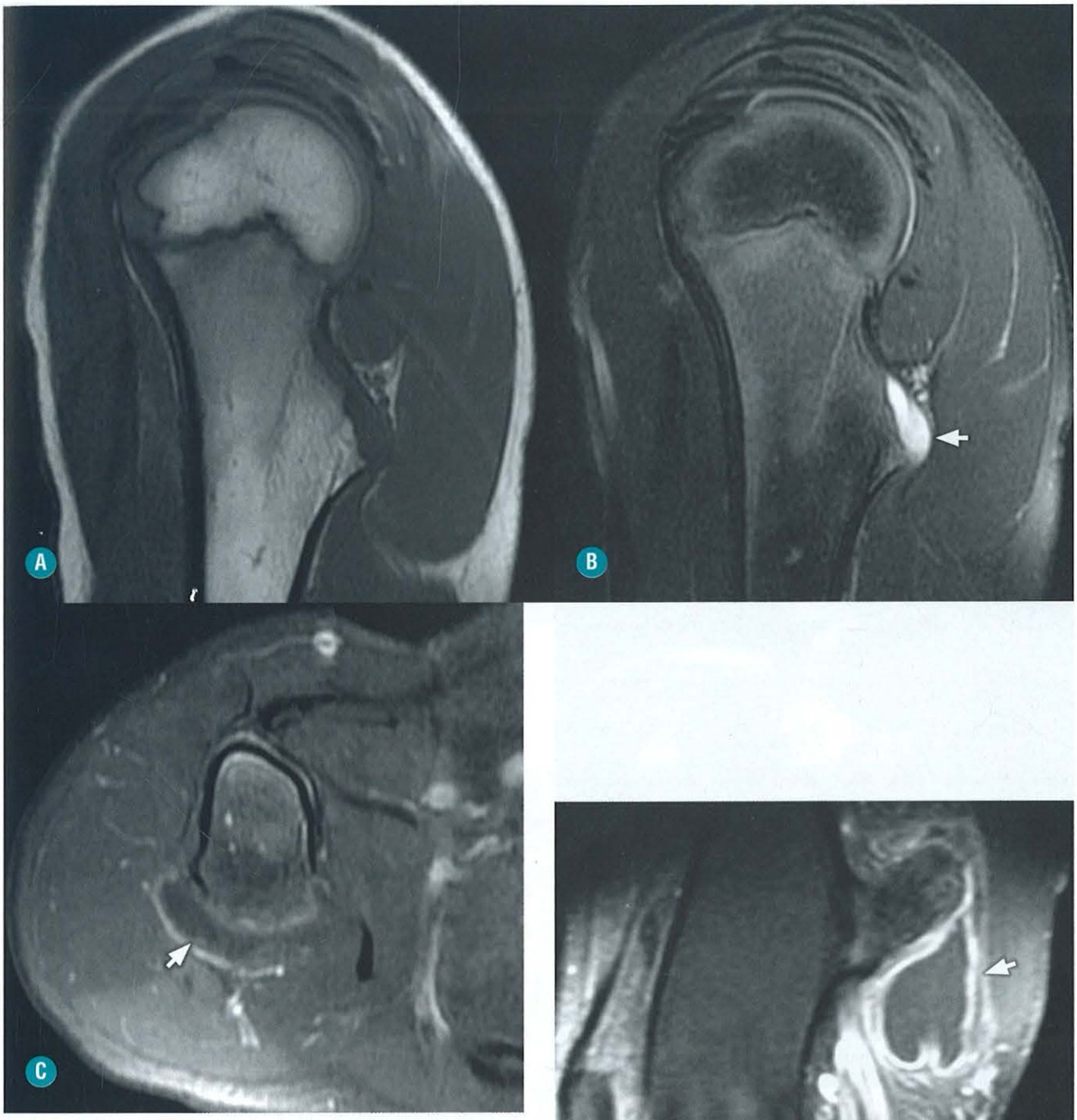

FIGURA 13-38. Osteocondroma na metáfise proximal do úmero em paciente de 13 anos, do sexo masculino. RM nas sequências ponderadas em T1 (**A**), em T2 com supressão de gordura (**B**) e em T1 com supressão de gordura pós-gadolínio endovenoso (**C**), demonstrando a continuidade medular da exostose com a metáfise umeral e a capa de cartilagem (*setas*) com alto sinal em T2, sem impregnação pelo gadolínio. (*Cortesia do Dr. Abdalla Skaf.*)



FIGURA 13-39. Bursite exostótica (*seta*) na fossa poplítea em paciente de 30 anos, do sexo masculino, em exame de RM na sequência sagital T1 com supressão de gordura pós-gadolínio endovenoso.

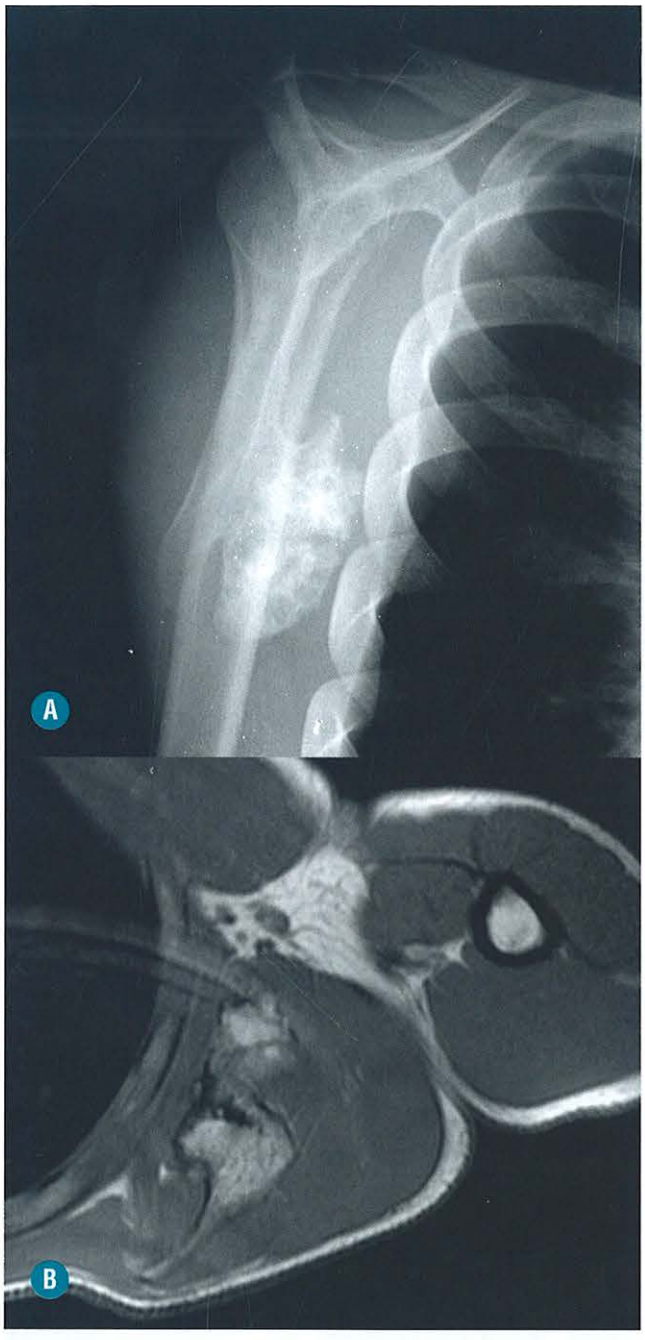

FIGURA 13-40. Osteocondroma na escápula de paciente de 31 anos, do sexo masculino. A radiografia em perfil da escápula (**A**) demonstra exostose óssea na porção interna da escápula, mantendo íntima relação com a parede torácica melhor caracterizada na sequência de RM ponderada em T1 (**B**).

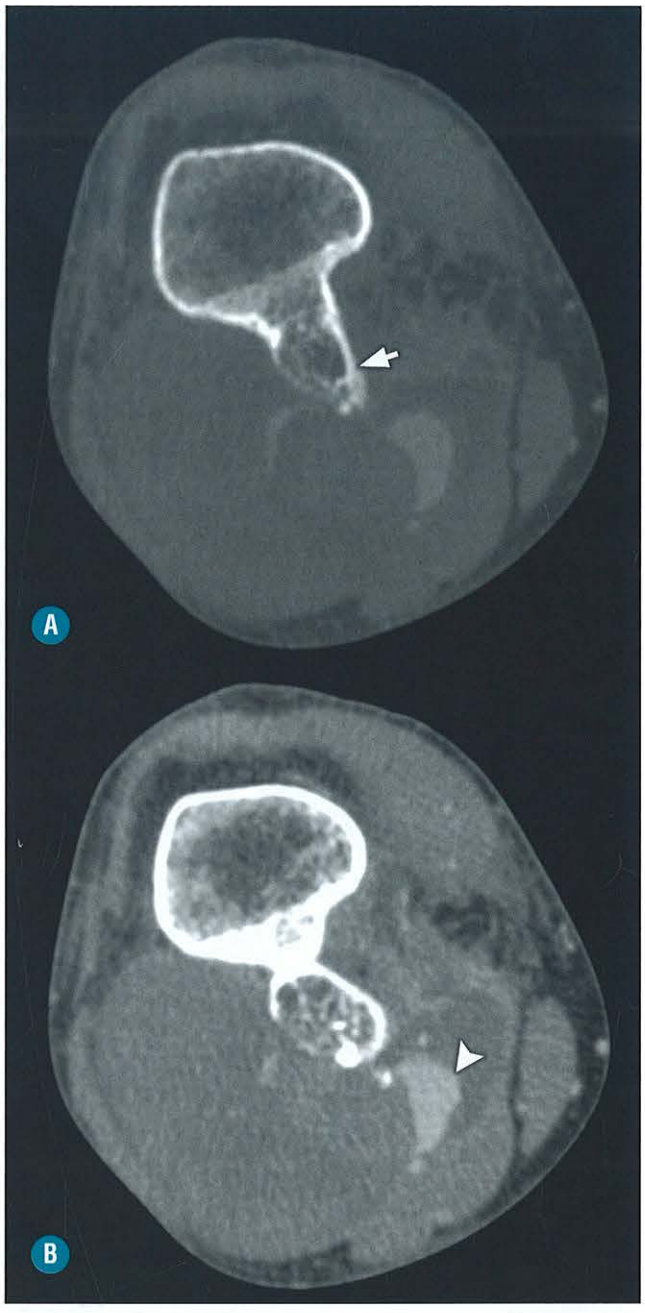

FIGURA 13-41. Osteocondroma em paciente de 45 anos, do sexo masculino. TC do joelho – janela óssea (**A**) demonstra osteocondroma na região posterior distal da metáfise do fêmur (*seta*). TC do joelho – janela de partes moles pós-contraste (**B**) mostra aumento de volume na fossa poplítea, que ao estudo de ângio-TC evidencia a presença de pseudoaneurisma da artéria poplítea (*ponta de seta*), em íntima relação com o osteocondroma.

■ Exostose Múltipla Hereditária

A exostose múltipla hereditária é uma doença autossômica dominante que se manifesta principalmente na 1ª e na 2ª décadas de vida, apresentando alterações radiográficas características e diagnósticas. Clinicamente, as exostoses se caracterizam por protuberâncias ósseas palpáveis associadas a deformidades ósseas como encurtamento e abaulamento dos eixos dos ossos longos, com ou sem limitação articular associada.

As regiões mais frequentemente envolvidas são as porções proximal e distal do fêmur, tíbia e fíbula, seguidas do úmero proximal. Pode-se ainda encontrar alterações relacionadas com deformidade e remodelamento ósseo secundário à presença desses osteocondromas. As complicações relacionadas com exostose múltipla hereditária são idênticas às relacionadas com osteocondromas solitários, porém com maior frequência, destacando-se também a maior incidência de transformação maligna em relação ao osteocondroma solitário (Figs. 13-43 e 13-44).

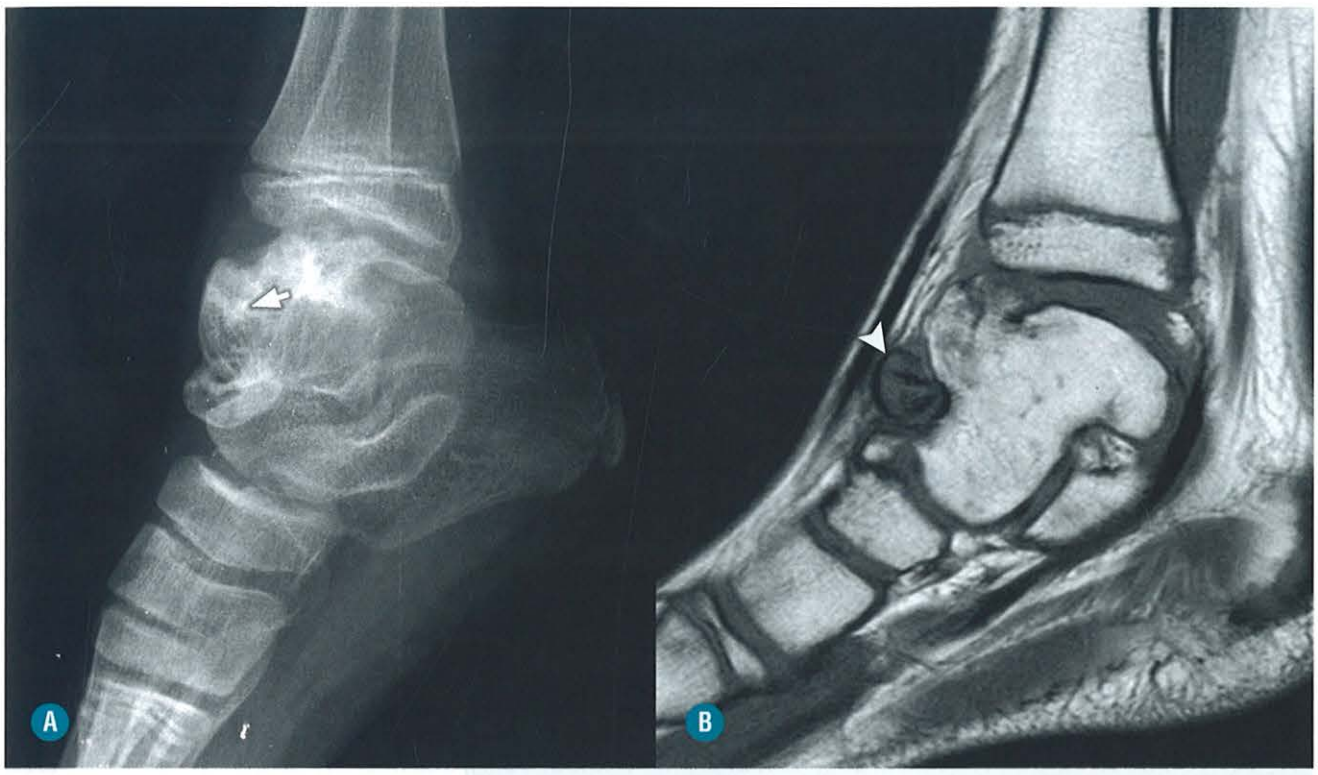

FIGURA 13-42. Osteocondroma do tálus, relacionado com displasia epifisária hemimélica, em paciente de 9 anos, do sexo feminino, com radiografia simples (**A**) que demonstra exostose na porção anterior do tálus (*seta*) e exame de RM no plano sagital, sequência T1 (**B**), que evidencia a exostose nessa topografia, destacando-se pequena fratura do osteocondroma na porção distal (*ponta de seta*).



FIGURA 13-43. Osteocondromatose múltipla em paciente de 18 anos, do sexo masculino, com múltiplas exostoses ósseas nas regiões metafisárias distais do fêmur bilateral (*setas*) em exame de TC.

■ Condroma (Encondroma)

INTRODUÇÃO

Generalidades

Encondroma é um tumor benigno composto de cartilagem hialina localizado na região da medula óssea. Geralmente são solitários, embora possam acometer múltiplos ossos ou diferentes locais do mesmo osso.

Achados Clínicos e Laboratoriais

Os encondromas são relativamente comuns e devem corresponder a cerca de 10 a 20% de todos os tumores ósseos benignos. A verdadeira incidência deve ser maior, pois, como são achados incidentais, essas lesões raramente são biopsiadas. Os encondromas tendem a ocorrer dos 8 aos 80 anos, sendo mais comuns entre a 2ª e a 4ª décadas de vida, sem diferença significativa entre os sexos.



FIGURA 13-44. Osteocondromatose múltipla em paciente de 23 anos, do sexo masculino, com múltiplas exostoses ósseas observadas nas radiografias simples do fêmur proximal (**A**) e distal (**B**), bem como no úmero proximal (**C**).

Cerca da metade dos encondromas acontecem nas mãos e nos pés, sendo o tumor que mais comumente acomete a mão, com predomínio na região das falanges. Nos ossos tubulares longos, tem predileção para o úmero proximal e região distal do fêmur. Também acomete, embora em menor frequência, ossos chatos como os ossos da pelve, costelas e escápulas.

Na região das mãos e dos pés, os encondromas podem-se apresentar clinicamente como aumento de volume local, acompanhados ou não de dor, destacando-se que não infrequentemente pode-se associar à fratura patológica, decorrente do afilamento cortical determinado pela área de expansão cartilaginosa. As lesões dos ossos longos geralmente são assintomáticas, sendo a maioria detectáveis incidentalmente em estudos radiográficos ou exames de cintilografia óssea.

Achados Histológicos

Essas neoplasias se caracterizam por proliferação de tecido cartilaginoso, com condrócitos em pequenas lacunas circundadas por matriz hialina, com áreas de aspecto mixoide. Nas lacunas, observam-se condrócitos sem atipias nucleares. Destacam-se lóbulos de cartilagem de tamanhos variados, circundados por traves ósseas.

ACHADOS DE IMAGEM

No estudo radiográfico, os encondromas apresentam margens bem-definidas, com densidade variada, que podem ser desde lesões extremamente radioluminescentes até altamente mineralizadas. As calcificações condrais geralmente apresentam aspecto nodular (em flocos) e puntiformes, e também de anel ou pequenos arcos (Fig. 13-45). A expansão da matriz condral intramedular determina áreas de afilamento endosteal, e podem favorecer pequenas fraturas, detectáveis aos estudos radiográficos. Embora seja comum a presença de calcificações, estas podem estar ausentes.

A RM demonstra uma lesão circunscrita bem-definida com característica de baixo sinal nas sequências ponderadas em T1 e alto sinal nas sequências ponderadas em T2, com contornos lobulados típicos (Figs. 13-46 e 13-47). As calcificações na ressonância magnética apresentam-se como regiões de baixo sinal em todas as sequências. Existe uma grande dificuldade na diferenciação entre o encondroma e o condrossarcoma de baixo grau pelos métodos de imagem. Nos ossos tubulares longos, quando se observa área de erosão endosteal, que compromete a maior parte da espessura cortical nos planos transversal e longitudinal, associada à redução das calcificações, presença de reação periosteal e destruição da cortical, a possibilidade de condrossarcoma deve ser considerada. A presença de tumor extracortical também favorece o diagnóstico de condrossarcoma.



FIGURA 13-45. Encondroma na metáfise proximal do úmero em paciente de 38 anos, do sexo masculino, ao estudo radiográfico, caracterizado por lesão esclerótica intramedular, de contornos lobulados com calcificações de padrão condral.

■ Encondromatose (Doença de Ollier)

Este distúrbio raro é constituído por múltiplos encondromas distribuídos pelo esqueleto, com focos de deposição intramedular e subperiosteal, podendo afetar o esqueleto bilateralmente ou predominando em um dos lados. A presença destes encondromas pode determinar deformidade com encurtamento ósseo.

Os encondromas da doença de Ollier se localizam principalmente nas extremidades, e clinicamente aparecem como massas palpáveis, na primeira década de vida de forma simétrica e associadas a fraturas.

Estas lesões aparecem como lesões radioluminescentes com característica de tecido cartilaginoso, que tendem a estabilizar ou regredir com o aumento da idade (Fig. 13-48). Após a maturidade óssea, quando uma das lesões apresenta sinais de crescimento, a possibilidade de transformação maligna deve ser fortemente considerada. Estima-se que 20 a 30% dos pacientes com doença de Ollier desenvolverão condrossarcoma até a quarta década.

■ Síndrome de Maffucci

A síndrome de Maffucci é uma doença congênita rara não hereditária, manifestada pela presença de múltiplos encondromas e lesões vasculares (angiomas) de partes moles. A presença dessas lesões pode levar a deformidades e transformação maligna secundária para condrossarcoma, e o risco de transformação maligna secundária é maior do que o encontrado na doença de Ollier. Quanto mais precoce a idade de apresentação da doença, maior será o grau de gravidade. Os casos mais graves surgem na primeira década de vida e acometem ambos os sexos com a mesma frequência.

Radiograficamente, as lesões apresentam as mesmas características dos condromas previamente descritos, com aspecto de

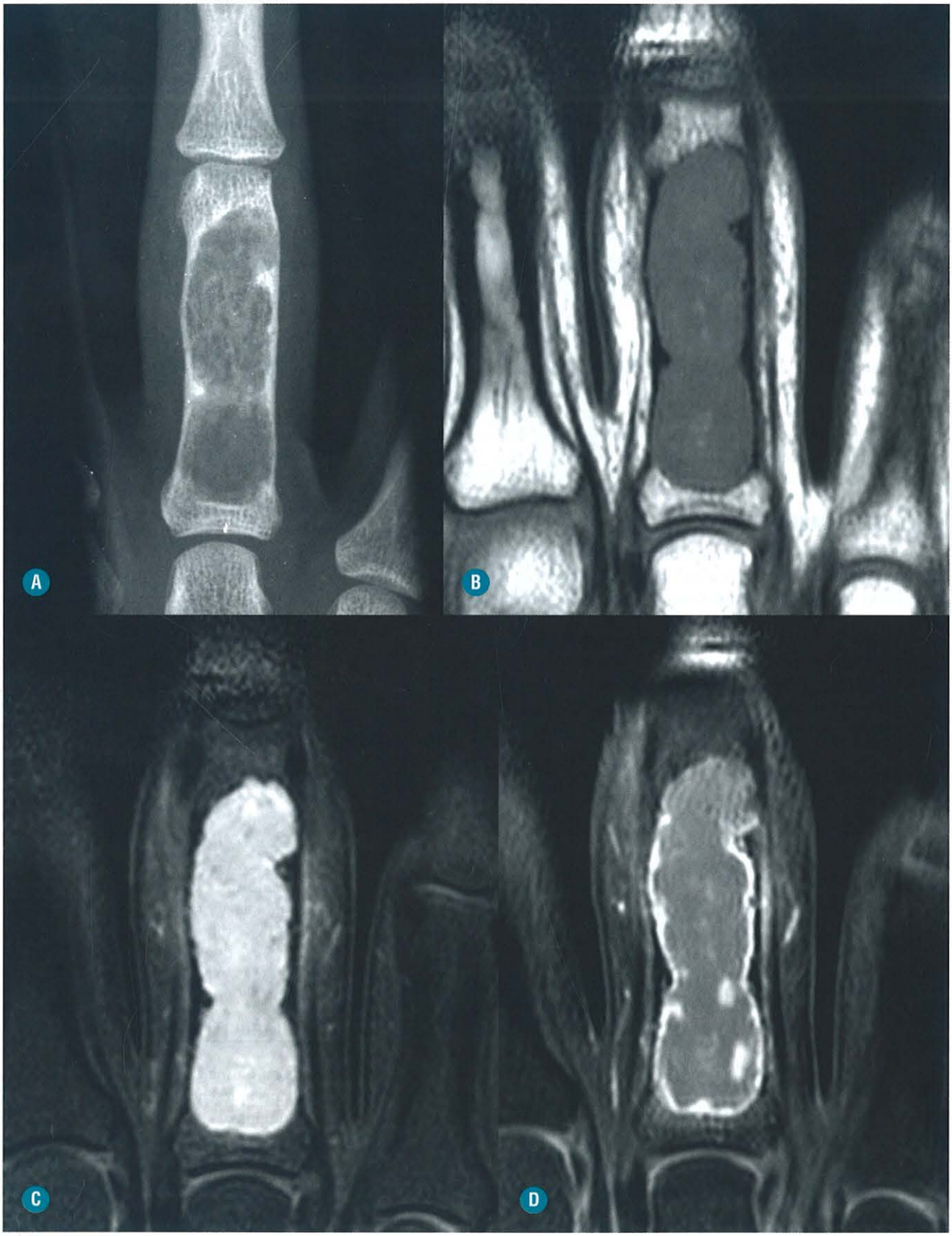

FIGURA 13-46. Encondroma na falange proximal do quarto dedo da mão em paciente de 23 anos, do sexo feminino. A radiografia simples (**A**) evidencia lesão lítica insuflativa bem-definida com afilamento cortical associado. A RM demonstra lesão com baixo sinal na sequência ponderada em T1 (**B**), alto sinal na sequência ponderada em T2 com supressão de gordura (**C**), com impregnação periférica linear após a injeção do agente paramagnético na sequência ponderada em T1 com supressão de gordura (**D**).

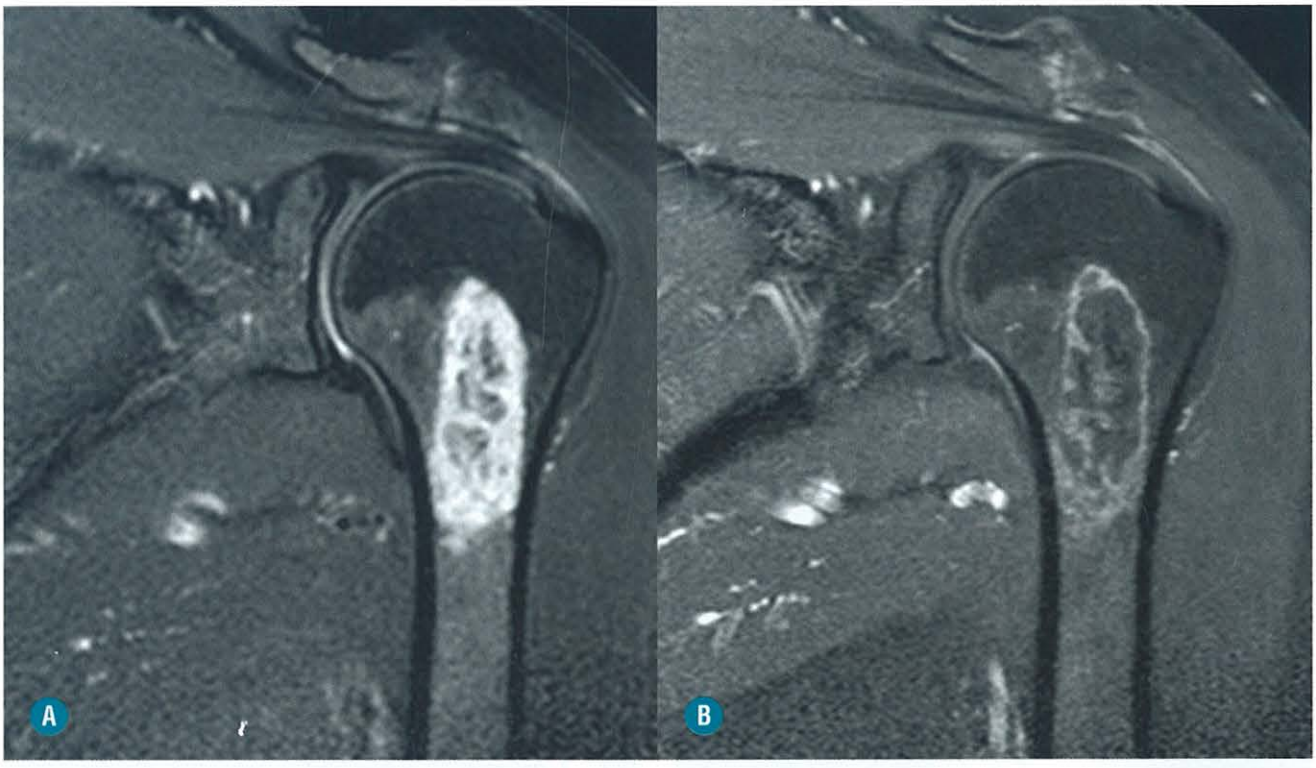

FIGURA 13-47. Encondroma no úmero proximal em paciente de 50 anos, do sexo masculino, que apresenta, ao estudo de RM, lesão bem-delimitada com alto sinal na sequência ponderada em T2 com supressão de gordura (**A**), com discreta impregnação periférica após a injeção do agente paramagnético na sequência ponderada em T1 com supressão de gordura (**B**), de aspecto linear encontrados nas lesões de natureza condral.



FIGURA 13-48. Encondromatose múltipla (doença de Ollier) em paciente de 7 anos, do sexo masculino, com lesões expansivas insuflativas com calcificações de padrão condral associadas em múltiplos ossos observadas nas radiografias simples de mão (**A**), joelho (**B**) e perna distal (**C**).

imagem típico, e com graus de calcificação variável, somando-se a esses achados a presença de flebólitos de partes moles, relacionadas com lesões vasculares angiodisplásicas.

DIAGNÓSTICOS DIFERENCIAIS

Como diagnósticos diferenciais, algumas condições devem ser consideradas como os infartos ósseos, o tumor de células gigantes, o condrossarcoma e o fibroma condromixoide entre outros.

■ Condroblastoma

INTRODUÇÃO

Generalidades

O condroblastoma é uma neoplasia cartilaginosa benigna incomum, mais frequente na 2ª e 3ª décadas de vida, que apresenta como característica marcante a localização epifisária, em pacientes com esqueleto imaturo.

Achados Clínicos e Laboratoriais

O condroblastoma corresponde a menos de 1% de todos os tumores ósseos, e a maioria dos pacientes tem idade entre 10 e 25 anos no momento do diagnóstico, com predomínio do sexo masculino. O acometimento das regiões da calota craniana e do osso temporal tende a ocorrer nos pacientes mais idosos.

Cerca de 75% dos casos ocorrem nos ossos tubulares longos, com predileção para as regiões epifisárias proximal e distal do fêmur, que são as mais comumente acometidas, seguidas pela tíbia proximal e pelo úmero proximal respectivamente.

Geralmente, o condroblastoma é uma lesão solitária, com raros relatos de casos de acometimento em ossos distintos no mesmo paciente. A maioria dos pacientes apresenta como principal queixa a dor, com tempo de surgimento bastante variado, de meses a anos. O aumento de partes moles é incomum, embora isso possa ocorrer decorrente de alteração inflamatória sinovial reacional, principalmente quando o tumor aparece junto da superfície articular.

Achados Histológicos

O condroblastoma é constituído por células arredondadas, com amplo citoplasma delimitado pela membrana celular, com núcleo central ou excêntrico, denso ou com cromatina finamente granular, com características de condroblastos, entremeadas por células gigantes multinucleadas. Podem-se associar a áreas de calcificação ou áreas de cisto ósseo aneurismático.

ACHADOS DE IMAGEM

O condroblastoma se caracteriza por lesão osteolítica de localização excêntrica ou central nas regiões de epífise ou apófise, de contornos regulares e limites bem-definidos, e com fino halo esclerótico que separa o tumor do osso adjacente. Calcificações no interior da lesão podem estar presentes em cerca de 30 a 40% dos casos, sendo mais bem caracterizadas nos estudos de tomografia computadorizada.

Na RM, os condroblastomas podem-se caracterizar por baixo sinal nas sequências ponderadas em T1 e alto sinal nas sequências ponderadas em T2, geralmente apresentando alteração inflamatória associada, representadas por edema da medula óssea adjacente e extensão dessa alteração para os planos de partes moles (Figs. 13-49 a 13-51). A presença de níveis líquidos no interior da lesão pode acontecer em decorrência da associação com cisto ósseo aneurismático secundário.

DIAGNÓSTICOS DIFERENCIAIS

As características radiográficas dos condroblastomas são específicas, embora devam-se considerar alguns diagnósticos diferenciais como infecção e granuloma eosinofílico, entretanto essas alterações têm como localização preferencial as regiões metafisária e diafisária, respectivamente. Existem ainda outras lesões que devem ser incluídas nos diagnósticos diferenciais como o cisto ósseo aneurismático primário e o tumor de células gigantes, que podem apresentar localização epifisária. Em alguns casos, também pode haver alguma dificuldade de diferenciação com outros tumores de linhagem condral.

■ Condroma Periosteal

INTRODUÇÃO

Generalidades

O condroma periosteal é uma neoplasia benigna proveniente da cartilagem hialina, junto à superfície óssea, que se origina a partir do periósteo.

Achados Clínicos e Laboratoriais

O condroma periosteal é uma lesão rara, devendo corresponder a menos de 2% de todos os condromas. Pode ocorrer em crianças e adultos, sem diferença significativa entre os sexos, destacando-se alguns locais de acometimentos preferencial como a região proximal do úmero e as falanges das mãos e dos pés. Clinicamente, essas lesões se apresentam como massa palpável frequentemente dolorosa.

Achados Histológicos

Caracteriza-se por nódulo de limites imprecisos, circundado pela cortical, com as mesmas características dos demais condromas, devendo esses achados ser correlacionados aos exames de imagem.

ACHADOS DE IMAGEM

Os estudos radiográficos apresentam aumento de partes moles com erosão óssea adjacente à região da cortical, com esclerose medular e reação periosteal compatível com periostite. A presença de calcificações junto das lesões pode ocorrer em cerca de 50% dos casos.

Na RM, essas lesões apresentam predomínio do alto sinal nas sequências ponderadas em T2 e podem estar acompanhadas de edema da medula óssea adjacente, achado este não obrigatório (Figs. 13-52 e 13-53).

DIAGNÓSTICOS DIFERENCIAIS

Entre os diagnósticos diferenciais do condroma justacortical deve-se considerar outros tumores justacorticais como os osteossarcomas de superfície, os hematomas subperiosteais e a miosite ossificante entre outros.



FIGURA 13-49. Condroblastoma no trocanter maior do fêmur em paciente de 14 anos, do sexo masculino. A TC do quadril (**A**) demonstra lesão lítica com diminutas calcificações puntiformes no interior, de contornos regulares bem-definidos. A RM evidencia lesão com alto sinal na sequência ponderada em T2 com supressão de gordura (**B**), com intensa impregnação periférica após a injeção do agente paramagnético na sequência ponderada em T1 com supressão de gordura (**C**), observando-se ainda intenso edema da medula óssea e cápsula articular adjacentes.



FIGURA 13-50. Condroblastoma na tíbia distal em paciente de 16 anos, do sexo masculino. Observa-se lesão lítica na epífise distal da tíbia, com discreta extensão epifisária, de contornos lobulados e limites bem-definidos nas radiografias simples de frente (**A**) e de perfil (**B**).

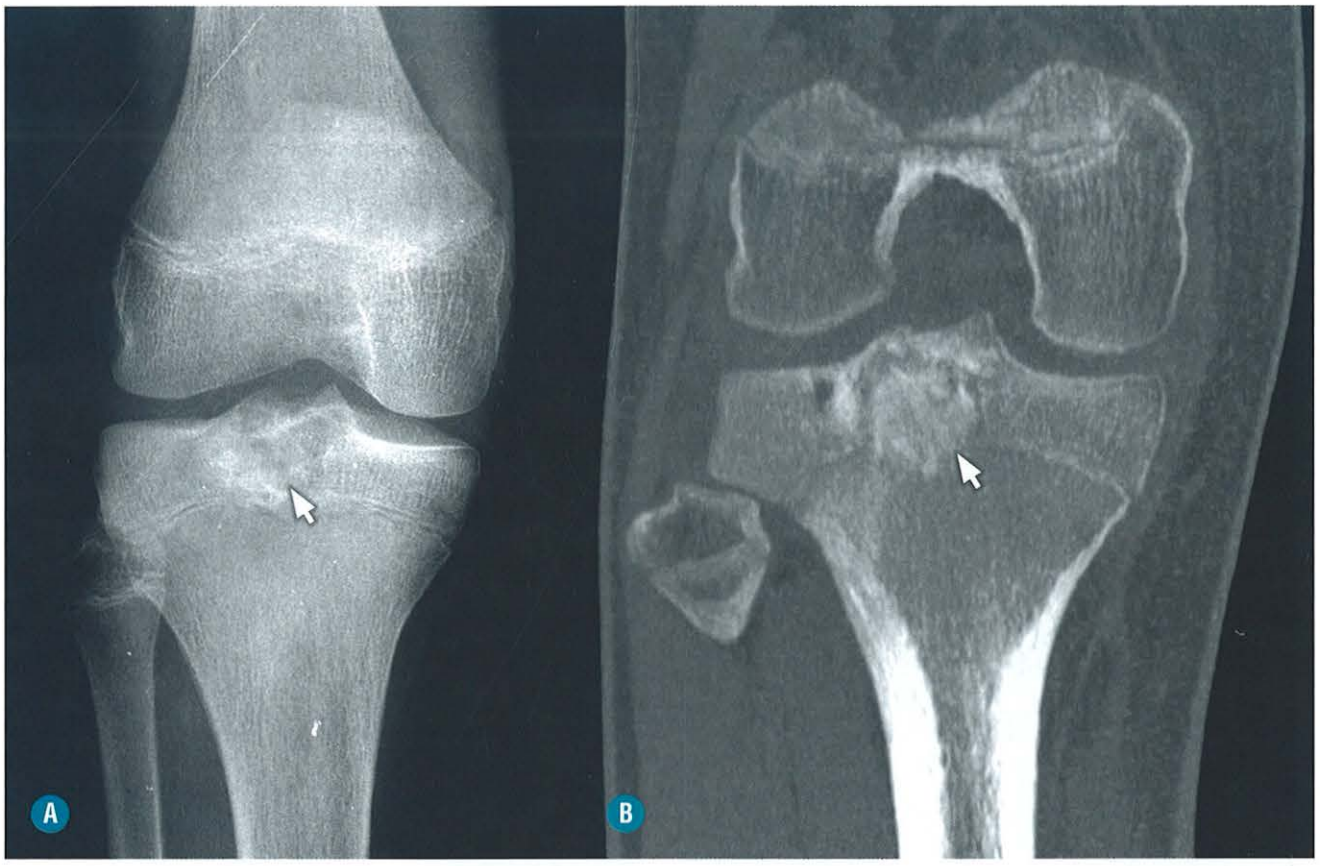

FIGURA 13-51. Condroblastoma na epífise proximal da tíbia em paciente de 17 anos, do sexo feminino. A radiografia simples (**A**) demonstra lesão esclerótica na região da epífise proximal, com aspecto semelhante na reformatação coronal da TC (**B**) (*setas*).

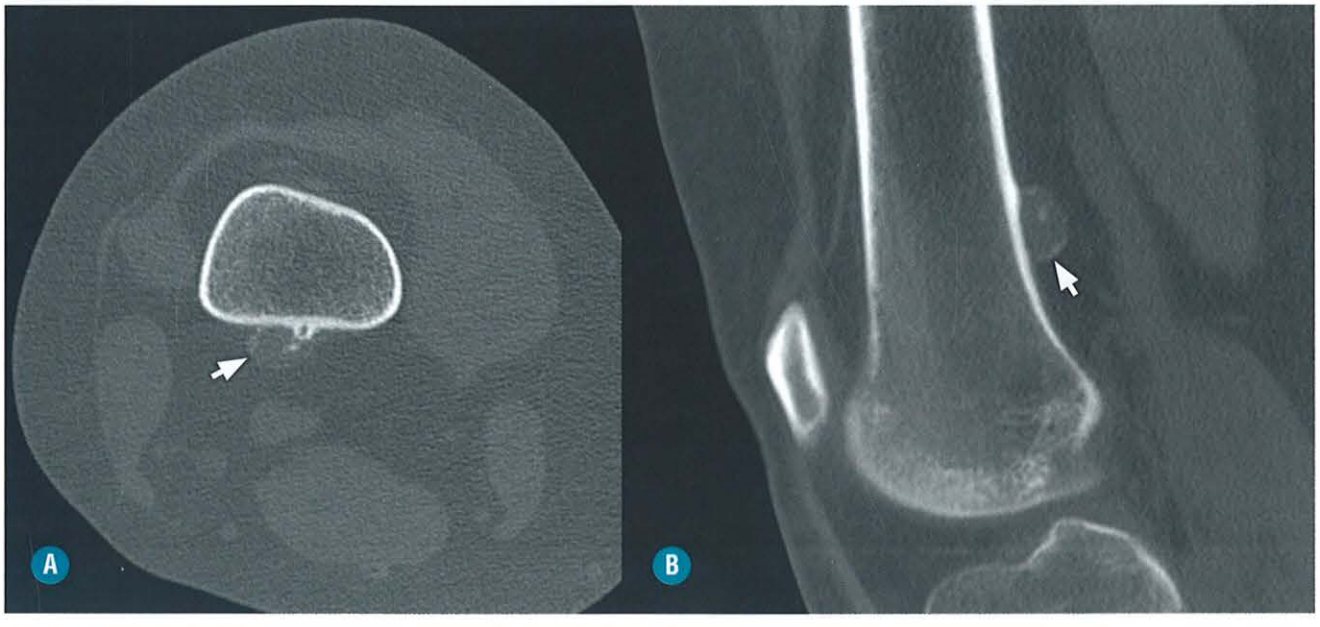

FIGURA 13-52. Condroma periosteal em paciente de 30 anos, do sexo feminino. A TC nos planos axial (**A**) e coronal (**B**) evidencia lesão justacortical nodular hipoatenuante com diminutas calcificações associadas na cortical posterior da diáfise distal do fêmur (*setas*).

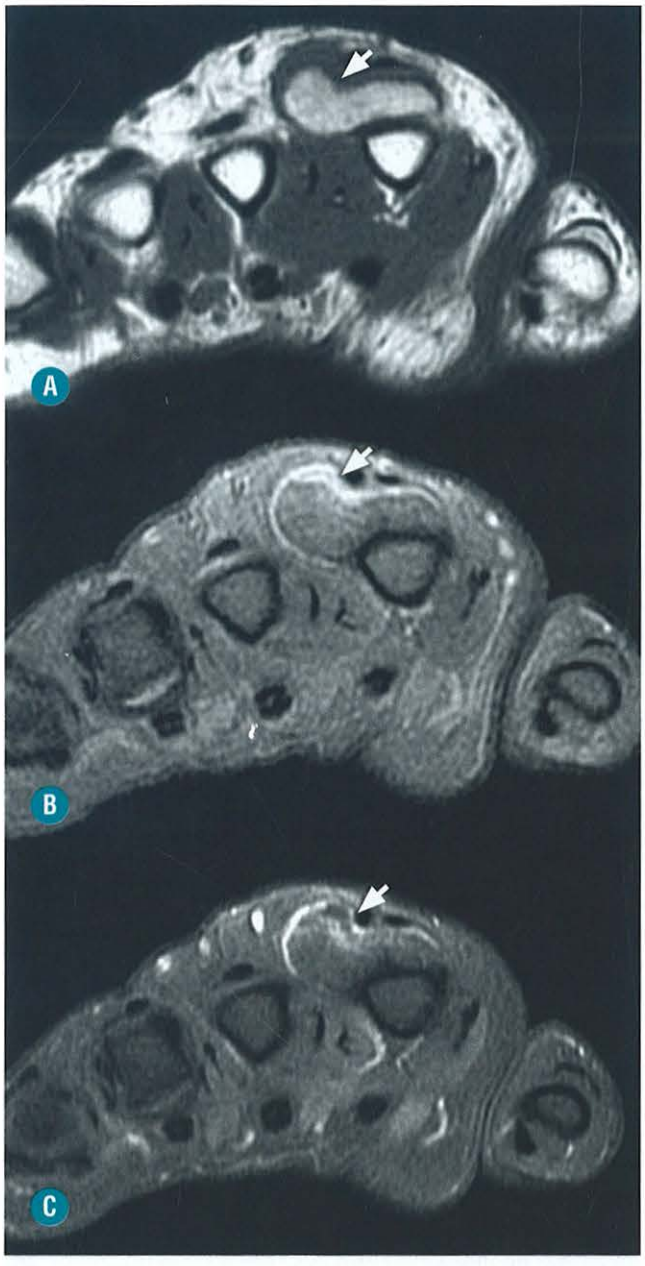

FIGURA 13-53. Condroma parosteal em paciente de 38 anos, do sexo feminino. O exame de RM evidencia lesão ossificada com alto sinal (igual ao da medula óssea gordurosa) localizada na porção dorsal da diáfise do segundo metacarpo nas sequências ponderada em T1 (**A**). Apresenta halo de alto sinal periférico em T2 com supressão de gordura (**B**), com discreta impregnação periférica após a injeção do agente paramagnético na sequência ponderada em T1 com supressão de gordura (*setas*) (**C**). (*Cortesia do Dr. Abdalla Skaf.*)

■ Condromatose Sinovial

INTRODUÇÃO

Generalidades

A condromatose sinovial é uma proliferação nodular cartilaginosa benigna que se origina da sinóvia das articulações, bursas ou bainhas tendíneas.

Achados Clínicos e Laboratoriais

A condromatose sinovial é uma condição rara predominando em adultos, principalmente no sexo masculino (2:1), e geralmente acomete uma articulação, sendo o joelho a articulação acometida com maior frequência, seguida do quadril, cotovelo, punho, tornozelo, ombro e articulação temporomandibular.

Os sintomas podem ser dor não específica de aspecto recorrente, associada a edema local, rigidez e bloqueio articular.

ACHADOS DE IMAGEM

As alterações radiográficas são variáveis. Calcificações ou ossificações podem ou não estar presentes na projeção dos recessos articulares, visto que essas alterações de densidade estão relacionadas com o processo de ossificação dos corpos condrais, que podem variar de uma fase imatura até uma fase de ossificação mais avançada.

Essas formações cartilaginosas intra-articulares podem determinar erosão ou remodelamento da cortical, que ocorre com maior frequência na região do colo femoral, fossa acetabular, cabeça e colo do úmero.

As alterações da RM também vão depender do estágio da doença. Nos casos em que os corpos condrais intra-articulares apresentam ausência de calcificação, predomina o baixo sinal nas sequências ponderadas em T1 e o hipersinal nas sequências ponderadas em T2, que podem ser confundidas com derrame articular. Nessa fase, em que não existe ossificação dos corpos condrais o termo condromatose é mais bem aplicado. Na presença de calcificações e ossificações, onde o termo osteocondromatose é mais bem aplicado, e se apresentam como focos de baixo sinal em T1 e T2, que são observados junto aos corpos condrais, e estão relacionados com o depósito de material cálcico. Essas calcificações podem ser puntiformes ou de aspecto periférico anular, sendo bastante variável na ressonância magnética (Fig. 13-54).

■ Condrossarcoma

INTRODUÇÃO

Generalidades

O condrossarcoma é um tumor maligno que é composto de cartilagem hialina diferenciada, e pode estar associado a alterações mixoides, calcificações ou ossificações. O termo condrossarcoma é utilizado para descrever um espectro de lesões de diferentes características morfológicas e comportamento clínico.

Achados Clínicos e Laboratoriais

O condrossarcoma primário ou convencional se origina da porção central de um osso previamente normal e corresponde a cerca de 20% dos tumores malignos, sendo o terceiro tumor maligno mais comum, atrás apenas do mieloma e do osteossarcoma. O condrossarcoma tende a acometer os pacientes na faixa etária adulta avançada, sendo a maioria dos casos após os 50 anos de idade, com pico de incidência entre a 5ª e a 7ª décadas. Existe ainda uma discreta predileção para os pacientes do sexo masculino.

Os condrossarcomas são geralmente classificados em diversos graus, de acordo com o grau de diferenciação celular.

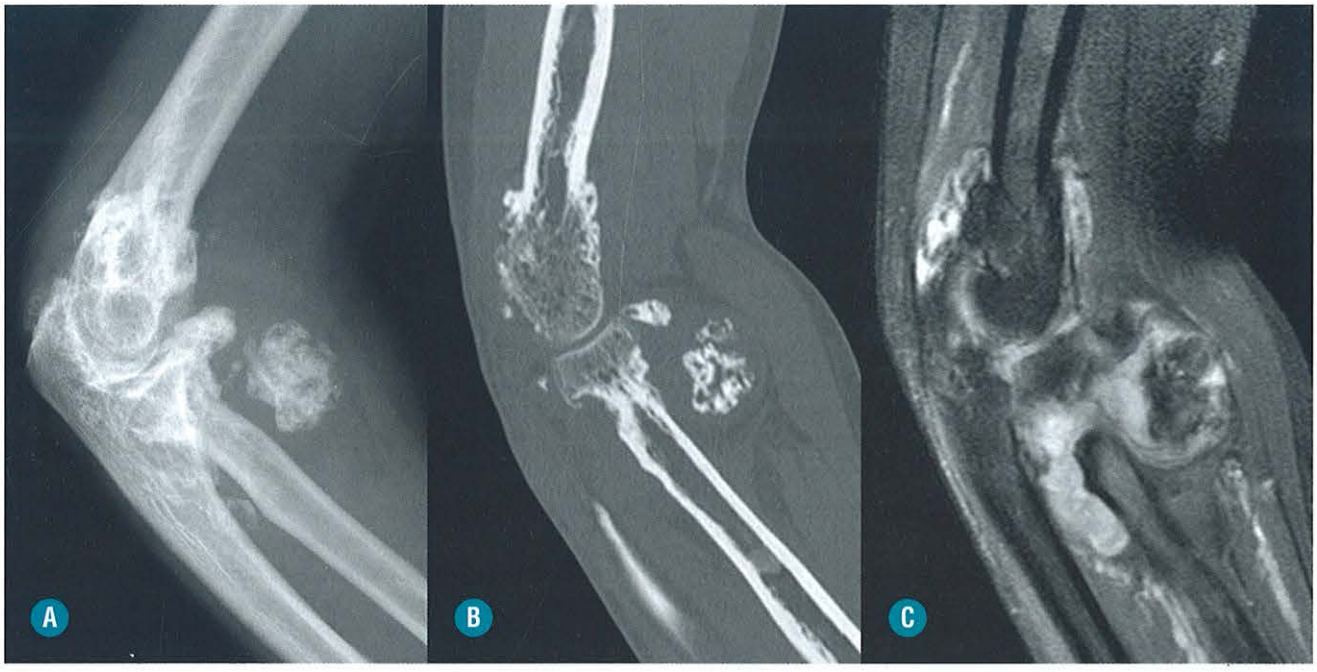

FIGURA 13-54. Condromatose sinovial em paciente de 65 anos, do sexo feminino, que apresenta ao estudo radiográfico (**A**) e à TC (**B**) alterações degenerativas no cotovelo associadas a ossificações no recesso anterior. Na RM, caracterizam-se alterações inflamatórias sinoviais com corpos osteocondrais intra-articulares com baixo sinal na sequência ponderada em T2 com supressão de gordura (**C**).

Os locais de acometimento mais comuns são os ossos da pelve, com predomínio do ilíaco, o osso mais comumente envolvido, seguido pelo fêmur proximal, úmero proximal, fêmur distal e costelas. Os pequenos ossos das mãos e dos pés não são frequentemente acometidos pelo condrossarcoma primário.

Clinicamente, a dor e o edema isolados ou associados são os sintomas mais frequentes e podem ter longa duração (de meses a anos).

Achados Histológicos

O condrossarcoma é uma neoplasia que produz tecido cartilaginoso com condrócitos dispostos de maneira irregular em meio à matriz hialina, com áreas mixoides associadas. Pode variar em relação ao grau de diferenciação, desde bem diferenciadas até indiferenciadas, com acentuada anaplasia e polimorfismo celular.

ACHADOS DE IMAGEM

O condrossarcoma pode apresentar uma grande variabilidade de achados radiográficos. Destruição óssea, rotura da cortical e reação periosteal estão comumente presentes, porém a característica marcante é a presença de calcificação tumoral de origem condral. Essas calcificações se apresentam com aspecto regular e anelar, e são mais frequentemente encontradas nas lesões de baixo grau.

Os condrossarcomas de alto grau apresentam maior quantidade de conteúdo mixoide na sua composição, e, em algumas áreas do tumor, as calcificações podem estar ausentes. Nesses casos, o padrão de calcificação é diferente, com aspecto amorfo, puntiforme e irregular. A margem do condrossarcoma geralmente é maldefinida, com transição irregular entre a margem do tumor e da medula óssea normal. Os condrossarcomas centrais podem acontecer nos ossos tubulares e ossos chatos e apresentam característica osteolítica multilobulada, com áreas de afilamento e irregularidade do endósteo, de intensidade variada, podendo inclusive levar à rotura da cortical óssea e expansão extracortical. Também pode estar presente reação periosteal. As calcificações intratumorais estão presentes em cerca de 60 a 70% dos casos.

Os condrossarcomas periféricos se originam a partir de um osteocondroma, e mais raramente da membrana periosteal. Algumas características podem sugerir a transformação de um osteocondroma em um condrossarcoma, como: espessamento e irregularidade da capa cartilaginosa, irregularidade dos contornos do tecido cortical adjacente e calcificações puntiformes irregulares no interior do tumor. O rápido crescimento de um osteocondroma também pode corresponder a sinal de transformação maligna.

A cintilografia óssea pode ser útil para a avaliação da doença central ou periférica, e a deposição do radiofármaco acontece de maneira uniforme. O método, entretanto, não apresenta especificidade para a diferenciação entre tumor benigno e maligno.

A TC pode ser útil principalmente para a avaliação intraóssea da lesão, definição das áreas de recorte do endósteo e a presença e características das calcificações.

A RM apresenta um papel fundamental para o estadiamento do condrossarcoma. A neoplasia apresenta tipicamente um hipersinal heterogêneo nas sequências ponderadas em T2. A utilização do contraste é bastante importante para a avaliação da extensão e a presença de áreas de necrose tumoral. As áreas de baixo sinal nas sequências de ponderação T1 e T2 podem estar relacionadas com calcificações e devem ser correlacionadas com estudo radiográfico e de TC (Figs. 13-55 a 13-59).

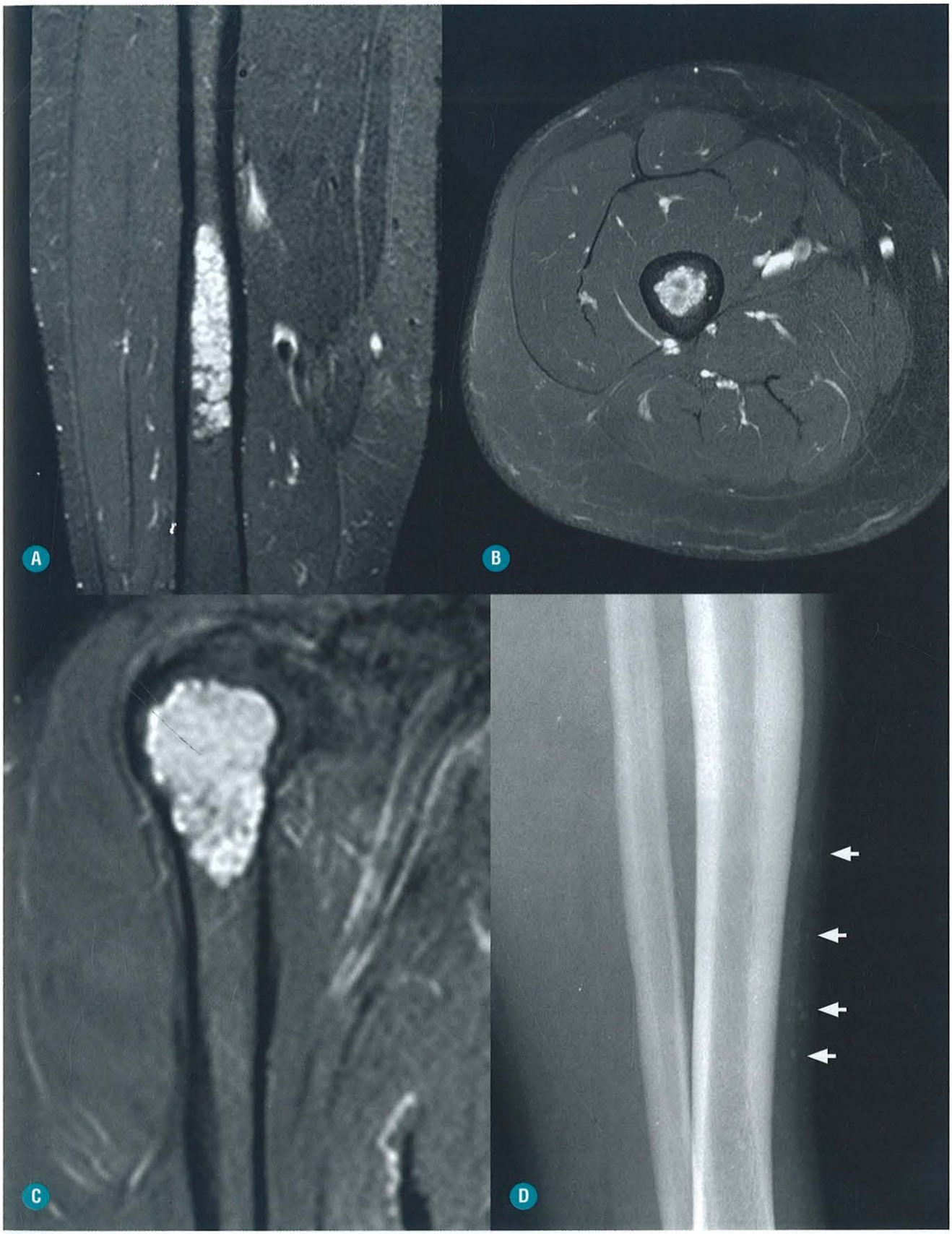

FIGURA 13-55. Diagnóstico presuntivo de condrossarcoma de baixo grau em paciente de 40 anos, do sexo masculino, portador de síndrome de Maffucci, com lesão intramedular de contornos lobulados e intenso alto sinal na diáfise femoral na sequência ponderada em T2 com supressão de gordura (**A**), associada a recorte endosteal, com impregnação após a administração endovenosa do agente paragnético (**B**). Observa-se outra lesão de natureza condral (condroma) no úmero proximal (**C**). Destacam-se flebólitos (*setas*) na tela subcutânea anterior ao estudo radiográfico da perna (**D**).

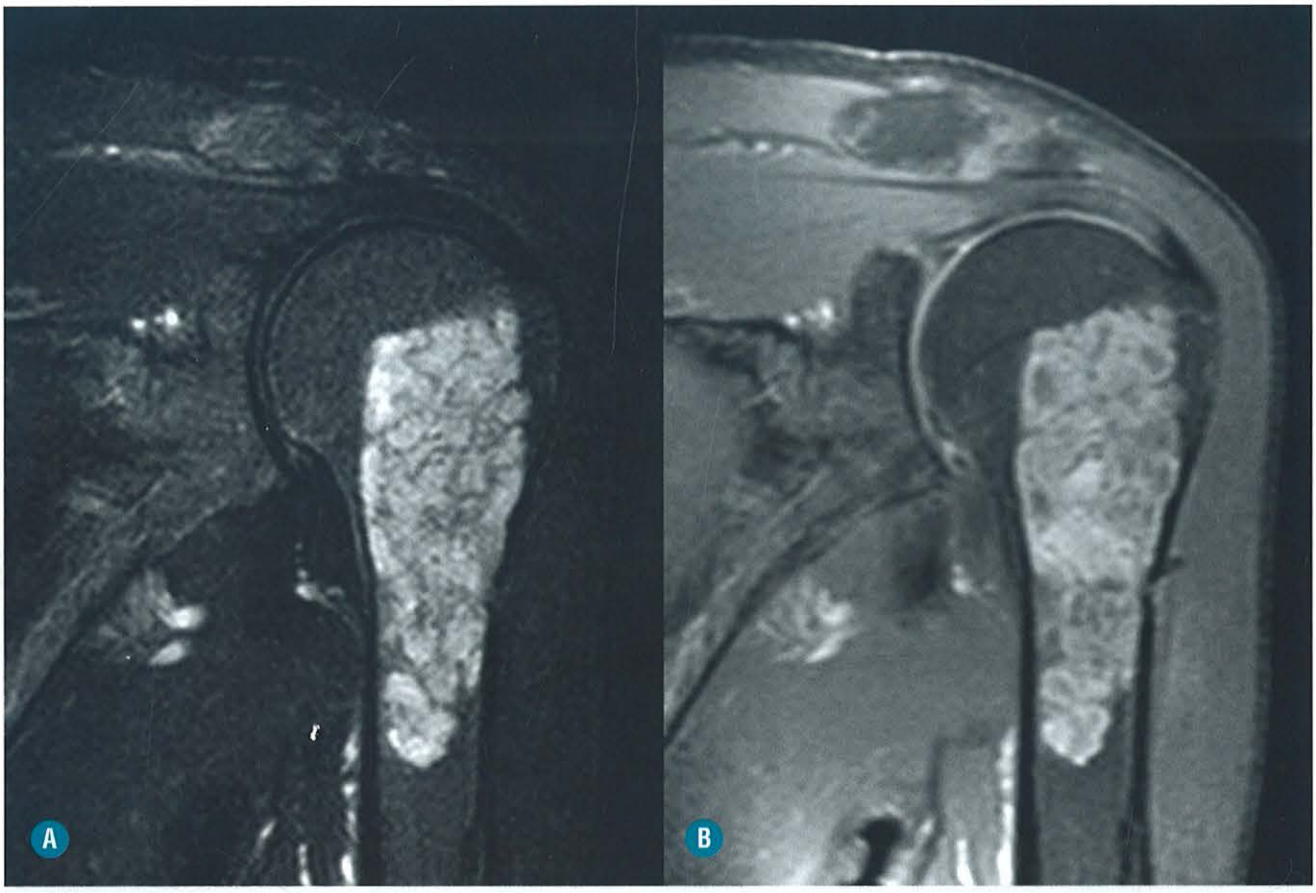

FIGURA 13-56. Condrossarcoma de baixo grau em paciente de 45 anos, do sexo masculino, que apresenta lesão na metáfise proximal do úmero de contornos lobulados com discreto recorte endosteal e alto sinal na sequência ponderada em T2 com supressão de gordura (**A**), e impregnação heterogênea após a injeção do agente paramagnético na sequência ponderada em T1 com supressão de gordura (**B**). Não é possível diferenciar esta lesão de um encondroma nos estudos de imagem convencionais.



FIGURA 13-57. Condrossarcoma de grau moderado associado a fratura em paciente do sexo masculino de 70 anos. Observa-se, à radiografia simples (**A**), descontinuidade e desalinhamento cortical, com focos hiperdensos compatíveis com matriz condral, caracterizados por focos de baixo sinal ao exame de RM na sequência ponderada em T2 com supressão de gordura (**B**).

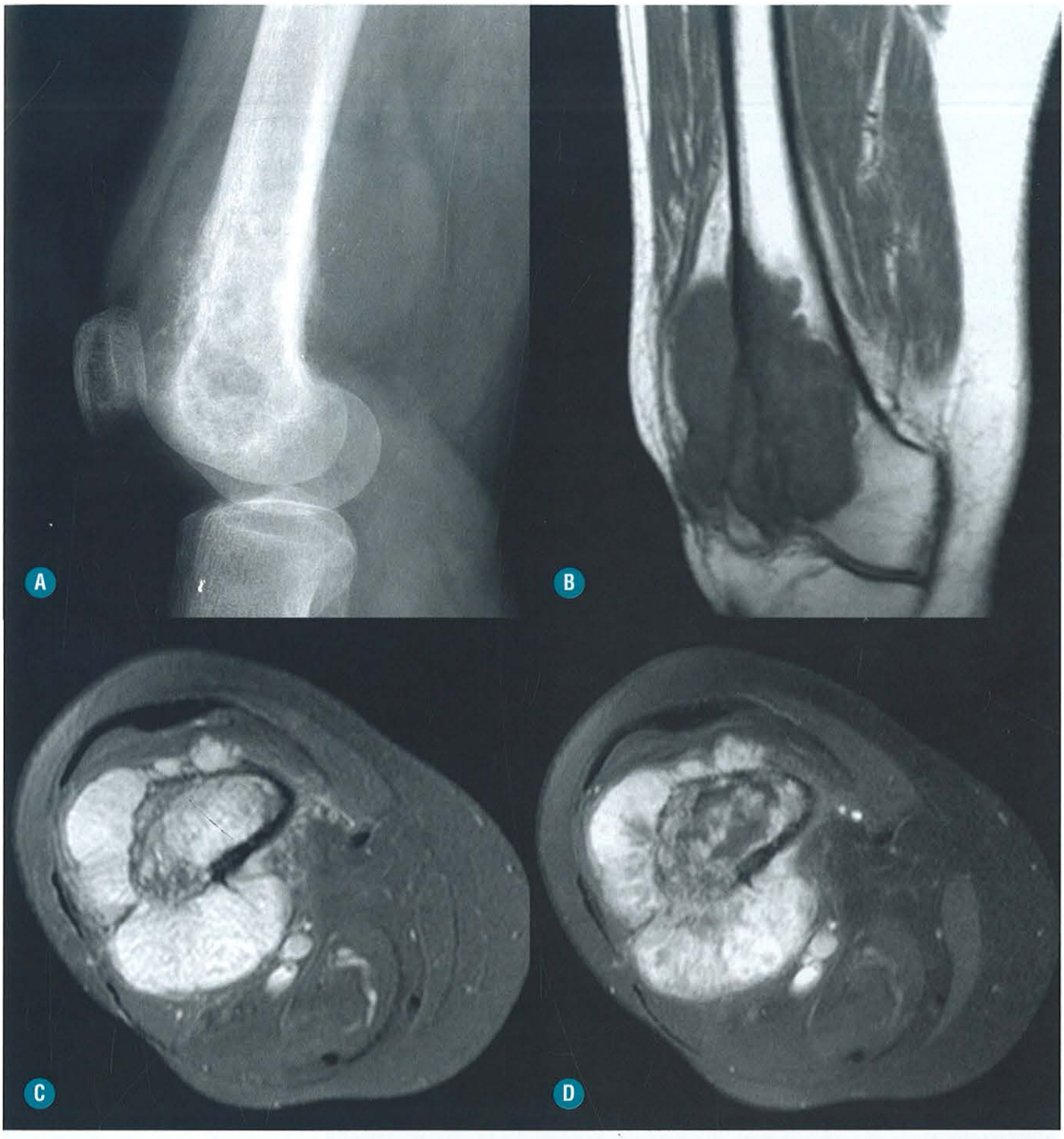

FIGURA 13-58. Condrossarcoma mesenquimal de alto grau na região metafisária distal do fêmur em paciente de 66 anos, do sexo feminino. A radiografia simples (**A**) evidencia lesão mista com áreas de osteólise e focos hiperdensos. O exame de RM evidencia lesão com baixo sinal na sequência ponderada em T1 (**B**) e alto sinal na sequência ponderada em T2 com supressão de gordura (**C**), onde se observa rotura cortical e expansão extracortical. Destaca-se impregnação heterogênea após a injeção do agente paramagnético na sequência ponderada em T1 com supressão de gordura (**D**).

DIAGNÓSTICOS DIFERENCIAIS

Existe uma grande dificuldade na diferenciação do condrossarcoma central de baixo grau e o encondroma.

Dificuldade semelhante é observada na diferenciação do condrossarcoma periférico com o osteocondroma, em que a excisão cirúrgica e o estudo anatomopatológico são necessários para esse diferencial (Fig. 13-60). Nos ossos chatos, outras lesões tumorais devem ser consideradas nos diagnósticos diferenciais, como plasmocitoma, linfoma e metástase, lesões estas que também podem apresentar calcificações nos exames de imagem.



FIGURA 13-59. Condrossarcoma de moderado/alto grau em paciente de 46 anos, do sexo masculino. No estudo radiográfico da tíbia distal (**A**), observa-se lesão mista com áreas de osteólise e focos hiperdensos, compatíveis com focos de matriz condral. O corte macroscópico (**B**) da peça evidencia o aspecto da neoplasia composta por tecido denso esbranquiçado. Na microscopia (**C**), destaca-se proliferação de tecido condroide, com áreas de acentuada anaplasia em meio à matriz hialina. (*Cortesia da Dra. Geanete Pozzan.*)



FIGURA 13-60. Condrossarcoma secundário a osteocondroma em paciente de 37 anos, do sexo masculino. A radiografia simples (**A**) evidencia exostose no ramo púbico direito, e o exame de RM evidencia aumento da espessura da capa cartilaginosa com edema da medula óssea da exostose na sequência ponderada em T2 com supressão de gordura (**B**), e discreta impregnação irregular periférica após a injeção do agente paramagnético na sequência ponderada em T1 com supressão de gordura (**C**).

■ Condrossarcoma de Células Claras

INTRODUÇÃO

Generalidades

O condrossarcoma de células claras é um condrossarcoma de baixo grau, localizado principalmente na região epifisária de ossos tubulares e se caracteriza por áreas de células claras adicionadas a conteúdo de cartilagem hialina intratumoral.

Achados Clínicos e Laboratoriais

O condrossarcoma de células claras corresponde a cerca de 2% de todos os tumores de origem condral e acomete o sexo masculino cerca de três vezes mais que o sexo feminino.

As localizações mais comuns são crânio, coluna, mãos e pés, e principalmente o úmero proximal e a cabeça femoral, que corresponde a cerca de dois terços dos casos. O sintoma mais frequentemente relatado é a dor de longa duração.

Achados Histológicos

Histologicamente, apresenta-se como forma de condrossarcoma, constituído por células maiores que as habituais, arredondadas e com citoplasma claro.

ACHADOS DE IMAGEM

O condrossarcoma de células claras apresenta geralmente um componente osteolítico de localização epifisária, com contornos regulares e bem-definidos com halo esclerótico. A presença de calcificações é variada podendo ou não ocorrer.

Também pode ser observada área de erosão endosteal e mais raramente rotura de cortical e expansão extracortical dessa lesão. Essas lesões podem estar associadas ainda a fraturas patológicas.

Na RM, o condrossarcoma de células claras se apresenta como formação expansiva com alto sinal nas sequências ponderadas em T2, geralmente sem reação periosteal, que favorece o seu diagnóstico, podendo estar associada a edema da medula óssea adjacente (Figs. 13-61 e 13-62).

DIAGNÓSTICOS DIFERENCIAIS

Algumas lesões, como o tumor de células gigantes, o plasmocitoma e o condroblastoma, devem ser incluídas nos diagnósticos diferenciais, de acordo com as características de imagem, porém clinicamente apresentam aspectos distintos.

■ Condrossarcoma Dediferenciado

INTRODUÇÃO

Generalidades

O condrossarcoma dediferenciado é uma variação do condrossarcoma que apresenta componente bifásico, sendo um de cartilagem bem diferenciada que pode corresponder desde osteocondroma até um condrossarcoma de baixo grau, justaposto a um sarcoma de alto grau não cartilaginoso.

Achados Clínicos e Laboratoriais

O condrossarcoma desdiferenciado pode corresponder a até cerca de 10% dos condrossarcomas, sendo a faixa etária entre 50 e 60 anos mais comumente acometida. Os locais mais comuns são os ossos da pelve, fêmur e úmero. Dor e edema são os sintomas mais frequentes e podem estar acompanhados de fratura patológica em alguns casos.

Achados Histológicos

Os achados histológicos incluem áreas de condrossarcoma e outras áreas que perdem as suas características e assumem aspecto de sarcoma de alto grau como fibrossarcoma, osteossarcoma ou hemangiopericitoma maligno.

ACHADOS DE IMAGEM

Geralmente, nos estudos radiográficos, o condrossarcoma dediferenciado se apresenta como uma lesão osteolítica, do tipo "saca bocado", parcialmente calcificada, com áreas que demonstram características de imagens semelhantes aos tumores condrais (encondroma e condrossarcoma de baixo grau),

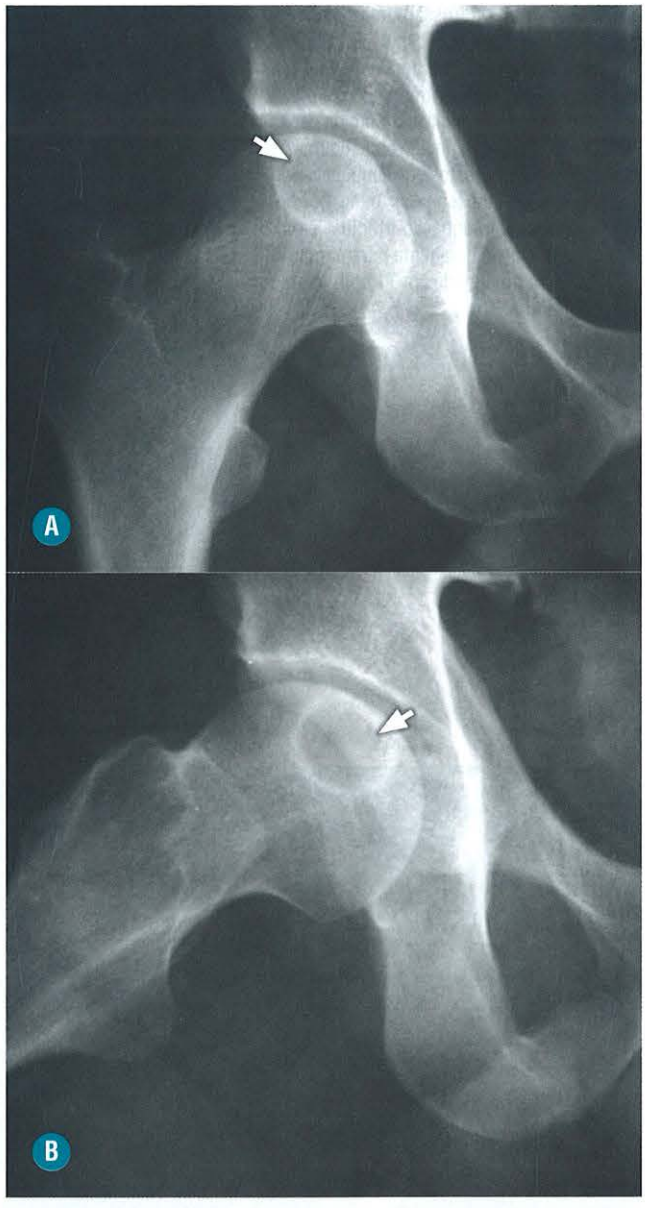

FIGURA 13-61. Condrossarcoma de células claras em paciente de 36 anos, do sexo masculino. Radiografias de frente (**A**) e oblíqua (**B**) do quadril demonstram lesão lítica na epífise proximal do fêmur de contornos regulares e limites bem-definidos, com halo de esclerose associado (*setas*).

associadas a áreas de maior agressividade no componente desdiferenciado, com áreas de rotura da cortical óssea, expansão extracortical e reação periosteal.

A RM demonstrará os componentes de menor e de maior agressividade da lesão com características de sinal correspondente ao tipo tumoral respectivo (Fig. 13-63).

■ Condrossarcoma Mesenquimal

INTRODUÇÃO

Generalidades

O condrossarcoma mesenquimal é um tumor maligno raro caracterizado por padrão bifásico com componentes de células



FIGURA 13-62. Condrossarcoma de células claras em paciente de 32 anos, do sexo feminino, que apresenta lesão nodular intramedular na epífise proximal do fêmur com baixo sinal na sequência ponderada em T1 (**A**), alto sinal em T2 com supressão de gordura (**B**) e impregnação heterogênea após a injeção do agente paramagnético na sequência ponderada em T1 com supressão de gordura (**C**) (*setas*).

pequenas com alto grau de indiferenciação e ilhotas de cartilagem hialina bem-definidas.

Achados Clínicos e Laboratoriais

O condrossarcoma mesenquimal apresenta ampla distribuição no esqueleto, com os locais mais comuns sendo os ossos do crânio e da face (principalmente mandíbula), costelas, ossos ilíacos e vértebras. Os principais sintomas são aumento de volume e dor, que podem variar de dias a anos.

Achados Histológicos

Esta neoplasia se caracteriza por proliferação de células arredondadas com núcleo denso e escasso citoplasma, com as células se dispondo em mantos, semelhante aos condroblastos do condroblastoma, embora indiferenciados. Em meio à neoplasia destacam-se áreas de tecido cartilaginoso bem diferenciado.

ACHADOS DE IMAGEM

O principal aspecto radiográfico é de osteólise de padrão permeativo, com destruição óssea, podendo ou não apresentar calcificações associadas, e essas calcificações geralmente apresentam aspecto puntiforme e irregular. O padrão radiográfico pode-se apresentar semelhante ao condrossarcoma convencional, porém com padrão mais destrutivo e agressivo. Também pode evidenciar expansão extracortical, com áreas de comprometimento de partes moles com as mesmas características do tumor ósseo.

DIAGNÓSTICOS DIFERENCIAIS

O principal diagnóstico diferencial é o de condrossarcoma convencional.

■ Defeito Fibroso Cortical e Fibroma Não Ossificante

INTRODUÇÃO

Generalidades

Defeito fibroso cortical e fibroma não ossificante são lesões comuns compostas de células ósseas fusiformes com estroma de tecido conectivo associado. Os dois termos utilizados são superpostos, e o fibroma não ossificante é utilizado para as lesões de maior tamanho.

Achados clínicos

As lesões fibrosas corticais são achados incidentais frequentes em crianças saudáveis, que fazem estudo radiográfico por motivo de traumatismo, sendo estimado que 50% dos casos sejam múltiplos em meninos e 20% em meninas, com idades acima de 2 anos.

Essas lesões são raras em crianças menores de 2 anos, e desse fato surge uma das hipóteses de que a etiologia dessas lesões esteja associada à presença de trauma com avulsão focal do periósteo, e a consequente proliferação de tecido fibrorreparativo no local da lesão.

As pequenas lesões relacionadas com o defeito fibroso cortical podem ocorrer isoladamente ou em múltiplas localizações, enquanto as maiores lesões (fibroma não ossificante) raramente

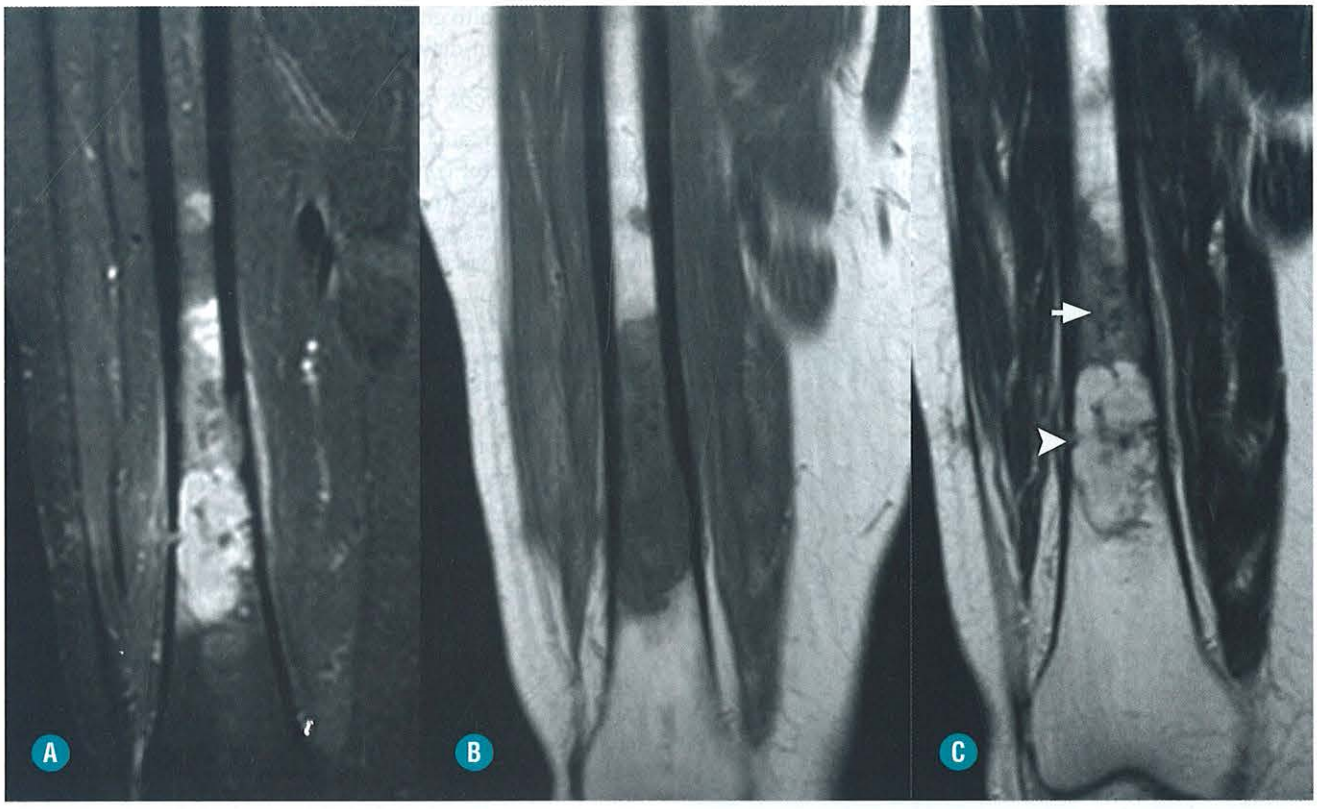

FIGURA 13-63. Condrossarcoma desdiferenciado em paciente de 63 anos, do sexo feminino. O exame de RM apresenta lesão de padrão condral, de contornos lobulados, localização intramedular, com alto sinal nas sequências ponderadas em T2 com supressão de gordura (**A**) e baixo sinal em T1 (**B**). A neoplasia, entretanto, apresentava diferentes padrões de impregnação pós-gadolínio endovenoso (**C**), com padrão periférico na porção proximal (*seta*) e padrão difuso (*ponta de seta*). O estudo anatomopatológico confirmou condrossarcoma na porção proximal com desdiferenciação para osteossarcoma na porção distal da neoplasia.

são multifocais, e podem ou não ser acompanhadas por outras alterações clínicas. Simetria e envolvimento bilateral podem acontecer em alguns casos.

Os ossos tubulares longos são afetados em cerca de 90% dos casos, mais frequentemente na tíbia e no fêmur respectivamente. Essas lesões são infrequentes nas extremidades superiores.

Como a maioria dessas lesões fibrosas é assintomática, não é necessário tratamento, e, na maioria dos casos, existe uma regressão dessas lesões entre 2 e 5 anos. As lesões maiores sintomáticas podem ser tratadas clínica ou cirurgicamente a depender do caso.

Achados Histológicos

Essas lesões apresentam microscopicamente osso cortical substituído por proliferação de fibroblastos em feixes entrelaçados por variável quantidade de fibras colágenas, que podem se associar a grupos de células xantomatosas, e algumas células gigantes multinucleadas isoladas ou agrupadas.

ACHADOS DE IMAGEM

O defeito fibroso cortical e os fibromas não ossificantes têm características radiográficas diagnósticas e se apresentam como lesões corticais radioluminescentes, com halo de esclerose periférico. Essas lesões apresentam aspecto ovalado e de contornos bem-definidos, sem a presença de reação periosteal.

Existe um predomínio da localização metafisária, e não infrequentemente associa-se à extensão para a região epifisária.

Os aspectos de RM se caracterizam tipicamente por baixo sinal nas sequências ponderadas em T1 e sinal intermediário em T2, embora algumas lesões com alto sinal em T2 podem ser encontradas. Com a regressão das lesões, pode ocorrer uma mineralização e consequente deposição de conteúdo cálcico, passando, assim, a apresentar baixo sinal nas sequências ponderadas em T1 e T2 (Figs. 13-64 a 13-66).

■ Fibro-histiocitoma Benigno Ósseo

INTRODUÇÃO

Generalidades

É uma lesão benigna composta de células fusiformes com associação a células gigantes do tipo osteoclastoma *like*.

Achados Clínicos e Laboratoriais

O fibro-histiocitoma benigno é um tumor raro, com a idade dos pacientes variando entre a 1ª e a 8ª décadas de vida, e 60% dos casos são encontrados em pacientes com mais de 20 anos. Aproximadamente 40% dos fibro-histiocitomas benignos acometem os ossos longos, predominando no fêmur e na tíbia na maioria dos casos, principalmente nas regiões de epífise e diáfise.



FIGURA 13-64. Defeito fibroso cortical na metáfise proximal da tíbia em paciente de 17 anos, do sexo masculino. O estudo radiográfico revela lesão cortical radioluminescente de bordas escleróticas (*seta*).

Achados Histológicos

O estudo microscópico evidencia crescimento neoplásico com proliferação de fibroblastos e fibras colágenas em feixes entrelaçados ou em turbilhões, com aglomerados de células histiocitárias, com acúmulo de lipídios, associadas a células gigantes multinucleadas isoladas ou agrupadas.

ACHADOS DE IMAGEM

Os achados de imagem são variados e de aspecto inespecífico. O principal achado é a osteólise com trabeculado central e áreas de septação, podendo estar associado a halo de edema bem-definido.

O aspecto de ressonância é variado com predomínio de baixo sinal nas sequências ponderadas em T1 e alto sinal heterogêneo nas sequências ponderadas em T2, com padrão de realce heterogêneo pelo meio de contraste.

DIAGNÓSTICOS DIFERENCIAIS

Os diagnósticos diferenciais podem incluir o fibroma não ossificante, displasia fibrosa, encondroma, osteoblastoma e fibroma condromixoide. O predomínio da lesão nas regiões epifisária e diafisária pode fazer a diferenciação com os fibromas não ossificantes que têm predomínio de localização metafisária.

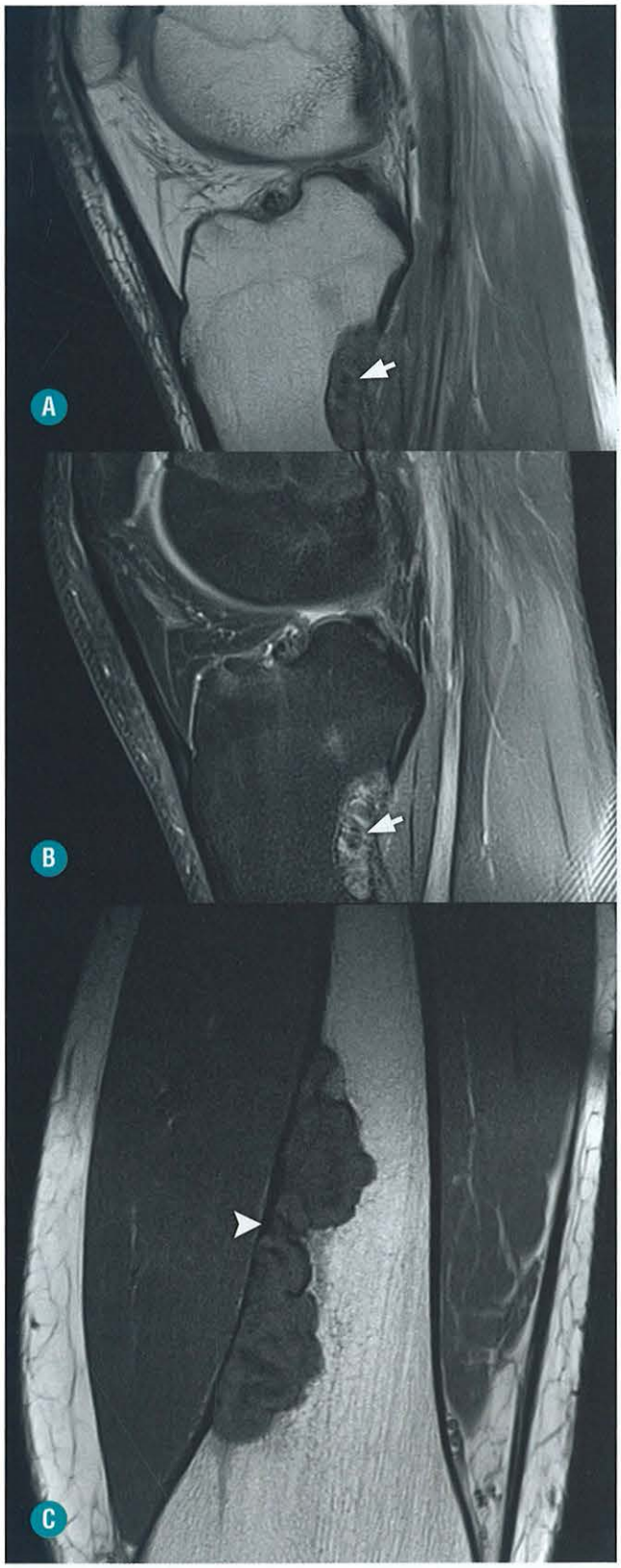

FIGURA 13-65. Defeito fibroso cortical (*setas*) e fibroma não ossificante (*ponta de seta*) em paciente de 16 anos, do sexo masculino. O exame de RM, apresenta lesão cortical de baixo sinal nas sequências ponderadas em T1 (**A**) e T2 com supressão de gordura (**B**) na porção posterior da metáfise proximal da tíbia. O mesmo paciente apresentava fibroma não ossificante na metáfise distal do fêmur observada na sequência ponderada em T1 no plano coronal (**C**).

■ Fibro-histiocitoma Maligno

INTRODUÇÃO

Generalidades

Fibro-histiocitoma maligno é uma neoplasia maligna de natureza mesenquimal composta de células fusiformes pleomór-



FIGURA 13-66. Fibroma não ossificante na metáfise posterior do fêmur em paciente de 18 anos, do sexo masculino. O estudo radiográfico de frente e perfil (**A**) evidencia lesão cortical radioluminescente com halo de esclerose periférico, e, ao exame de RM (**B**), a lesão apresenta sinal heterogêneo com áreas de baixo sinal e focos de discreto alto sinal, aspecto encontrado em lesões de origem fibrosa.

ficas, com concomitante proliferação de células histiocitárias.

Achados clínicos

O fibro-histiocitoma maligno é um tumor relativamente raro, representando cerca de 2% dos tumores ósseos malignos primários, com predomínio em pacientes do sexo masculino, variando entre a 2ª e a 8ª década, com a maior incidência nos adultos acima de 40 anos.

O FHM pode ocorrer no osso de forma primária ou secundariamente a uma condição patológica preexistente, como infarto ósseo ou doença de Paget.

O FHM é mais frequente nos ossos longos dos membros inferiores, predominando no fêmur, seguido da tíbia e do úmero proximal. O joelho é a localização mais comum, podendo haver envolvimento concomitante do fêmur distal e da tíbia proximal. Na região axial, a pelve é a região mais acometida. Os tumores apresentam-se como lesão solitária na maioria dos casos, podendo também ter acometimento multifocal.

Como principal queixa clínica, os pacientes apresentam dor e, menos frequentemente, aumento de partes moles, sendo raramente associados à fratura patológica como sintoma inicial. Esses tumores também têm predomínio de acometimento na região metafisária, com extensão epifisária e diafisária.

ACHADOS DE IMAGEM

Radiograficamente, o FHM se apresenta como uma lesão osteolítica de padrão permeativo destrutivo, com áreas de erosão cortical, reação periosteal e expansão extracortical da lesão.

A RM tem papel importante para mostrar a extensão intra e extraóssea da lesão, porém com características de imagem inespecíficas que podem apresentar áreas heterogêneas com predomínio do baixo sinal nas sequências ponderadas em T1 e alto sinal heterogêneo nas sequências ponderadas em T2, com áreas de fibrose e necrose associadas (Fig. 13-67).

DIAGNÓSTICOS DIFERENCIAIS

Os diagnósticos diferenciais podem estar relacionados com outros sarcomas ósseos ou lesões metastáticas dentre as principais possibilidades.

■ Fibroma Condromixoide

INTRODUÇÃO

Generalidades

O fibroma condromixoide é uma neoplasia benigna caracterizada pela presença de células fusiformes, com abundante conteúdo intracelular condroide e mixoide.

Achados clínicos

O fibroma condromixoide compreende cerca de menos de 1% de todos os tumores ósseos, e menos de 2% dos tumores ósseos benignos, com predomínio entre a 2ª e a 3ª décadas de vidas, e acomete, mais frequentemente, os pacientes do sexo masculino.

O sintoma mais comum relatado é o de dor que pode estar presente por um longo período de tempo. Quando essa neoplasia acomete os ossos da mão e dos pés, o aumento de partes



FIGURA 13-67. Fibro-histiocitoma maligno no fêmur proximal em paciente de 41 anos, do sexo masculino. O estudo radiográfico mostra lesão destrutiva com aspecto radioluminescente permeativa, rotura da cortical e fratura associada.

moles é o sintoma mais comum. As lesões de costelas e do ilíaco, quando diagnosticadas, são achados incidentais.

O fibroma condromixoide tem localização tipicamente metafisária e excêntrica de contornos lobulados e limites bem-definidos, com área de destruição óssea e do trabeculado medular ósseo normal.

Achados Histológicos

Apresenta aspecto lobulado de tecido neoplásico predominantemente constituído por tecido mixoide e demarcados por fibroblastos e variável quantidade de fibras colágenas, com células gigantes multinucleadas.

ACHADOS DE IMAGEM

Nos ossos tubulares longos, o fibroma condromixoide geralmente é excêntrico, situado na região metafisária, de tamanho variado, alongado, com aspecto radioluminescente que determina recorte endosteal e perda do trabeculado ósseo medular habitual. A presença de periostite e fratura patológica são incomuns, sendo a calcificação intratumoral infrequente, mas que pode acontecer em alguns casos.

As lesões de maiores dimensões podem levar a afilamento e à destruição completa da cortical óssea, nesses casos com reação periosteal associada. Nos ossos chatos e nos pequenos ossos das mãos e dos pés, o fibroma condromixoide, pode levar à extensa osteólise, com erosão da cortical e expansão extracortical. Na RM, a característica de sinal é o predomínio do alto sinal nas sequências ponderadas em T2, de característica típica dos tumores condrais (Fig. 13-68).

DIAGNÓSTICOS DIFERENCIAIS

Como diagnósticos diferenciais, a possibilidade de encondromas, condroblastomas e até as fibrodisplasias devem ser consideradas. Outros diagnósticos a serem considerados são os tumores de células gigantes e os fibromas desmoplásicos.

TUMORES FIBROGÊNICOS

Os tumores de origem fibrogênica são aqueles que não apresentam matriz mineralizada e geralmente estão relacionados com a produção de colágeno, sendo divididos em fibroma desmoplásico e fibrossarcomas.

■ Fibroma Desmoplásico

INTRODUÇÃO

Generalidades

O fibroma desmoplásico é um tumor benigno raro produtor de colágeno, idêntico ao tumor desmoide de partes moles e localmente agressivo, composto por células fusiformes com mínima atipia celular e produção abundante de colágeno.

Achados clínicos

O fibroma desmoplásico tende a ocorrer em adolescentes e adultos jovens, sem diferença significativa entre os sexos. Os sintomas podem variar desde dores até a deformidade óssea com perda funcional.

Achados Histológicos

O fibroma desmoplásico é constituído por proliferação densa de miofibroblastos entremeados por fibras colágenas longas em feixes entrelaçados. São observadas raras figuras de mitose, sem sinais de atipia.

ACHADOS DE IMAGEM

Os fibromas desmoplásicos são lesões osteolíticas de aspecto trabeculado, com septos centrais permeando a lesão com aspecto em "bolha de sabão", podendo haver deformidade óssea associada a áreas de erosão endosteal e discretos focos de reação periosteal reparativa. Destaca-se aspecto insuflativo da neoplasia, com expansão e afilamento da cortical óssea (Fig. 13-69). O componente decorrente da deposição de colágeno pode determinar uma característica de baixo sinal das sequências ponderadas em T1 e T2 ao estudo de RM.

DIAGNÓSTICOS DIFERENCIAIS

O aspecto de imagem do fibroma desmoide apresenta como principais diagnósticos diferenciais o fibroma condromixoide, o tumor de células gigantes e o cisto ósseo aneurismático.

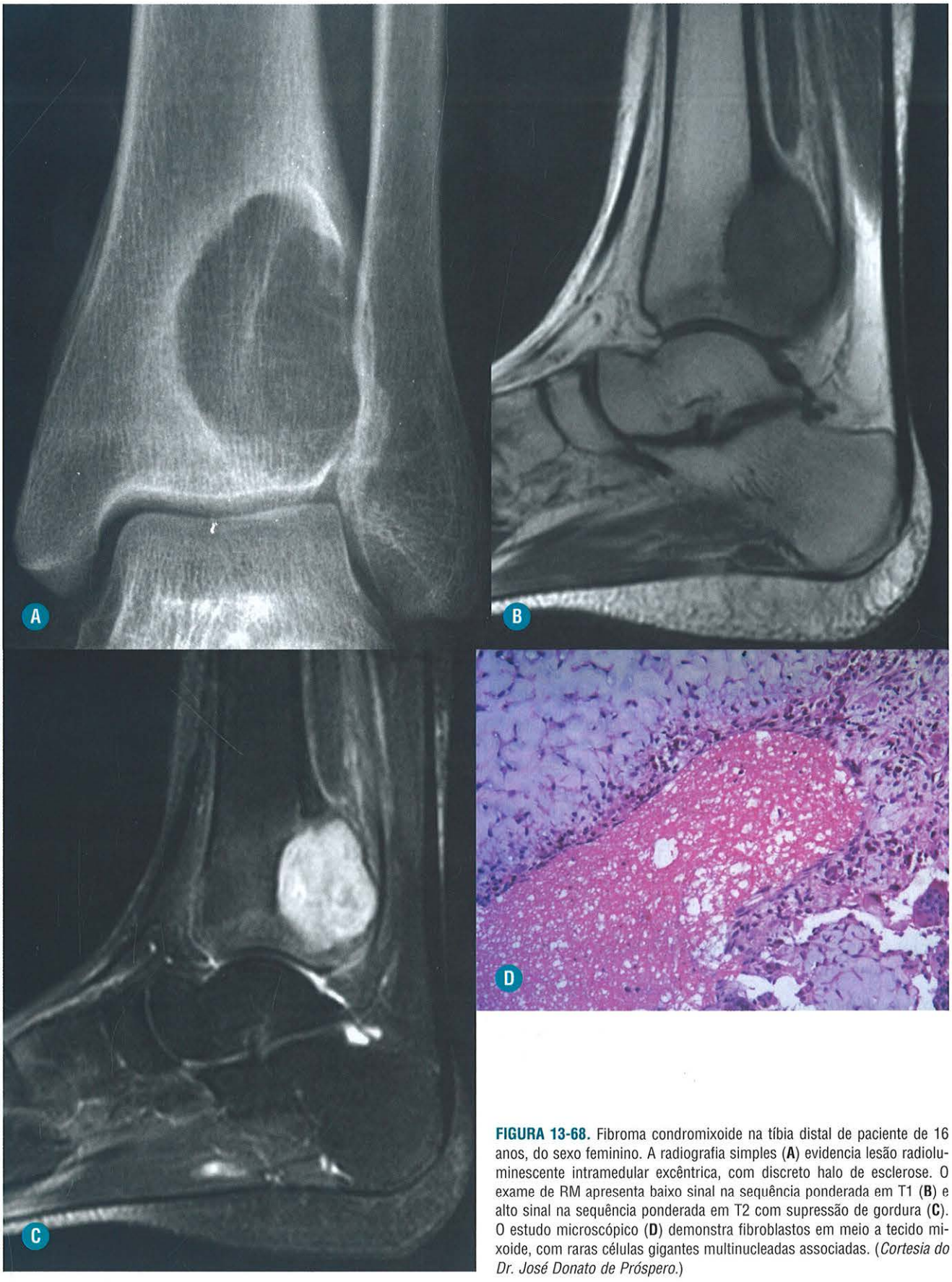

FIGURA 13-68. Fibroma condromixoide na tíbia distal de paciente de 16 anos, do sexo feminino. A radiografia simples (**A**) evidencia lesão radioluminescente intramedular excêntrica, com discreto halo de esclerose. O exame de RM apresenta baixo sinal na sequência ponderada em T1 (**B**) e alto sinal na sequência ponderada em T2 com supressão de gordura (**C**). O estudo microscópico (**D**) demonstra fibroblastos em meio a tecido mixoide, com raras células gigantes multinucleadas associadas. (*Cortesia do Dr. José Donato de Próspero.*)

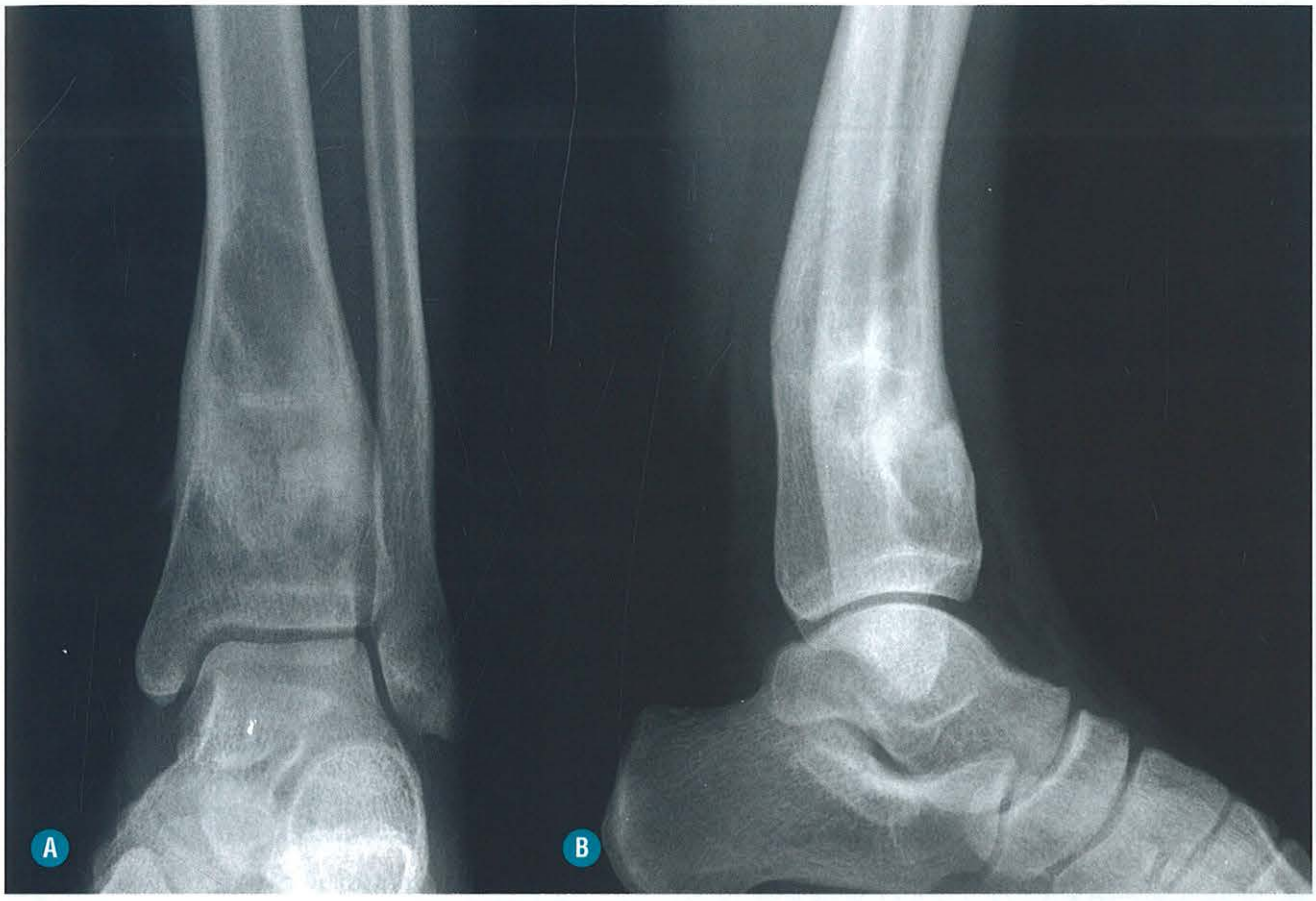

FIGURA 13-69. Fibroma desmoplásico em paciente de 15 anos, do sexo masculino. A radiografia simples de frente (**A**) e perfil (**B**) evidencia lesão esclerótica irregular associada à deformidade óssea na região diafisária distal da tíbia.

■ Fibrossarcoma Ósseo

INTRODUÇÃO

Generalidades

O fibrossarcoma ósseo é um tumor primário maligno com células fusiformes, de padrão fascicular.

Achados Clínicos e Laboratoriais

Os fibrossarcomas constituem cerca de até 5% dos tumores primários malignos, com frequência uniforme entre a 2ª e a 6ª décadas, sem diferença significativa entre os sexos.

Os fibrossarcomas acometem geralmente as regiões metafisárias dos ossos longos, sendo os mais frequentemente acometidos a porção distal do fêmur, o fêmur proximal, o úmero distal e a tíbia proximal.

A dor e o aumento de volume são os principais sintomas, porém cerca de até um terço dos casos pode apresentar fratura patológica associada.

Achados Histológicos

Ao estudo histológico, se apresenta como neoplasia imatura de natureza mesenquimal, caracterizada por proliferação de células fusiformes com hipercromasia de núcleo e sinais de atipia dispostos em feixes entrelaçados ou em desordem.

ACHADOS DE IMAGEM

Radiograficamente, os fibrossarcomas são caracterizados por lesão osteolítica, de aspecto geográfico com padrão em "roído de traça", de padrão permeativo e destrutivo. Não existe área de delimitação entre a lesão e o osso normal. Destacam-se também áreas de rotura da cortical óssea com expansão extracortical do tumor. Os fibrossarcomas ainda podem ter aspecto central ou excêntrico dentro da secção transversa óssea (Fig. 13-70).

Nos estudos de RM, o fibrossarcoma tem característica de sinal heterogêneo, podendo apresentar áreas de baixo sinal nas sequências ponderadas em T2, correspondendo ao componente fibroso e focos de alto sinal decorrentes de hemorragia e/ou necrose tumoral, com realce heterogêneo após a injeção do agente paramagnético, delimitando áreas de necrose.

■ Mieloma Múltiplo

INTRODUÇÃO

Generalidades

O mieloma múltiplo é uma neoplasia clonal de linfócitos B de células plasmáticas terminalmente diferenciadas. É responsável por cerca de 1% de todas as doenças malignas e representa cerca de 10% das neoplasias malignas hematológicas, sendo a neoplasia óssea mais frequente.

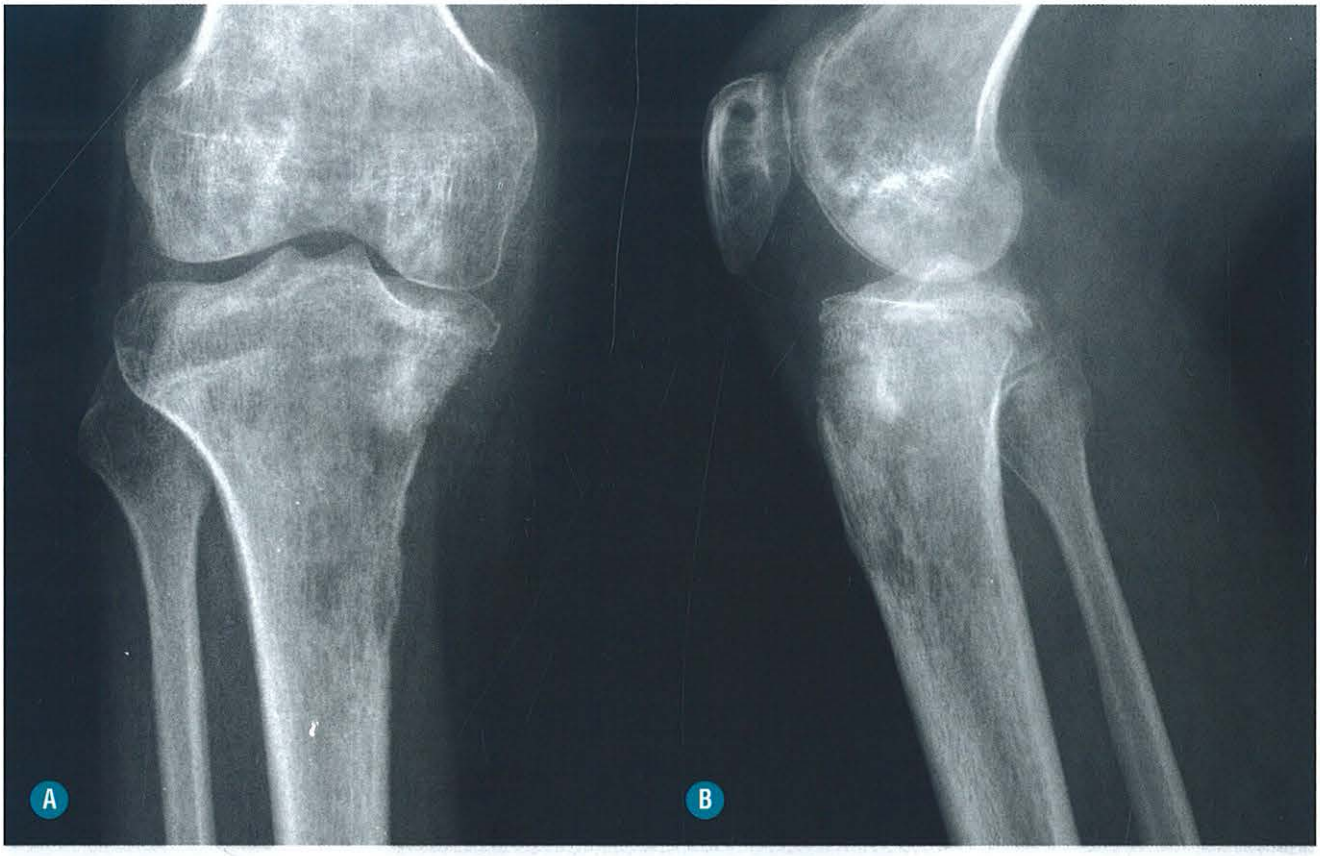

FIGURA 13-70. Fibrossarcoma em paciente de 43 anos, do sexo masculino. A radiografia simples de frente (**A**) e perfil (**B**) evidencia lesão radioluminescente permeativa de limites maldefinidos e áreas de descontinuidade da cortical óssea na região metafisária proximal da tíbia.

Achados Clínicos e Laboratoriais

A doença apresenta extensa faixa etária de acometimento, entre 25 e 80 anos de idade, porém predominando em idosos, com idade média de diagnóstico de 65 anos, com apenas 3% dos pacientes menores de 40 anos. A doença tem maior incidência em homens e negros, e tem etiologia ainda desconhecida.

Os achados clínicos variam de quadros totalmente assintomáticos, em que o diagnóstico é realizado ao acaso em exames laboratoriais com anemia ou hiperproteinemia, até em pacientes cuja doença é descoberta em situações de extrema gravidade.

As apresentações clínicas mais comuns são de fadiga e dor óssea, principalmente na coluna e no tórax, podendo estar associadas a fraturas ou infecções.

Em cerca de 15 a 30% dos pacientes, o achado de apresentação é a hipercalcemia com insuficiência renal causada pela precipitação concomitante de cadeias leves monoclonais nos túbulos coletores. Outros sintomas podem incluir síndrome de hiperviscosidade, compressão da medula espinal, dor radicular, depósitos em tecidos moles e hemorragias.

Tipicamente, o esqueleto axial é o local de predomínio das lesões, apresentando lesões de comprometimento predominantemente múltiplo na coluna vertebral, costelas, crânio, bacia e fêmur em ordem decrescente de frequência. Lesões difusas do esqueleto apendicular podem ocorrer, porém também geralmente acompanhadas de extenso envolvimento axial. O envolvimento da mandíbula é observado em aproximadamente um terço dos pacientes.

A investigação laboratorial revela moderada ou intensa anemia, contagem de leucócitos normal ou ligeiramente aumentada, trombocitopenia, hipercalcemia e hiperuricemia. Entretanto, a característica principal do mieloma múltiplo é a detecção de uma proteína monoclonal, a proteína M, no sangue e ou na urina, produzida pelas células plasmáticas anormais.

A eletroforese de proteínas do soro revela uma banda localizada na parte da globulina α (imunoglobulina IgA) ou região γ (IgG) em 80% dos pacientes. Os 20% restantes dos pacientes terão hipogamaglobulinemia ou um padrão de aparência normal (tipo não secretor). Usando as técnicas mais sensíveis de imunofixação e imunoelectroforese, a proteína M (no soro e/ou urina) pode ser detectada em 99% dos pacientes. O isótipo IgG é visto em 60% dos pacientes com mieloma mútiplo, o isótipo IgA em 25%, o isótipo IgD em 1%, o isótipo IgM em 1% e a doença de cadeia leve em 20%.

Critérios Diagnósticos

Os critérios mínimos para o estabelecimento do diagnóstico de mieloma múltiplo devem ser a detecção de pelo menos 10% de células plasmáticas anormais em uma amostra de medula óssea por biópsia aleatória, presença da proteína M no soro (geralmente > 3 g/dL) e ou na urina (geralmente >1 g/24-horas), podendo apresentar lesões osteolíticas do esqueleto em estudo radiográfico.

Achados Histológicos

O mieloma se caracteriza por densa proliferação de células arredondadas bem delimitadas, com citoplasma discretamente basófilo e núcleo excêntrico com cromatina frouxa e aspecto granuloso, semelhantes aos plasmócitos normais, com cromatina distribuída na periferia do núcleo, com aspecto de "roda de carroça".

ACHADOS DE IMAGEM

A radiografia do esqueleto continua a ser o estudo diagnóstico primário para auxiliar na detecção de alterações ósseas destrutivas do mieloma múltiplo, porém as estimativas sugerem que as lesões ao estudo radiográfico são evidentes apenas com aproximadamente 50% de destruição óssea pela doença e que 75% dos pacientes apresentarão alterações pelo método.

Quatro formas distintas de envolvimento foram descritas: a lesão solitária (plasmocitoma), envolvimento esquelético difuso (mielomatose), osteopenia esquelética difusa e mieloma esclerosante.

Plasmocitomas normalmente são lesões líticas únicas que afetam principalmente a coluna vertebral, ossos da pelve, crânio, costelas e esterno (Figs. 13-71 e 13-72).

A mielomatose difusa classicamente se manifesta com lesões osteolíticas com margens uniformes, por muitas vezes subcorticais, elípticas e que podem fundir-se em grandes segmentos de comprometimento. Esse padrão de acometimento possui como principal diagnóstico diferencial as metástases ósseas difusas (Figs. 13-73 e 13-74).

A osteopenia esquelética difusa apresenta lesões líticas maldefinidas, com envolvimento predominantemente da coluna vertebral, associado frequentemente a múltiplas fraturas por compressão (Fig. 13-75).

A forma esclerosante do mieloma apresenta múltiplas lesões ósseas escleróticas, aspecto este associado a quadros de polineuropatia, organomegalia, endocrinopatia, gamopatia monoclonal, alterações de pele ou síndrome de POEMS.

A tomografia computadorizada se apresenta como método sensível para a detecção dos efeitos destrutivos difusos do esqueleto, habitualmente demonstrando lesões líticas do tipo em "saca bocado", podendo ainda evidenciar lesões expansivas envolvendo tecidos moles, bem como, em casos com padrão de osteopenia difusa e principalmente de fraturas patológicas. A TC tem papel importante para a orientação dos melhores locais para biópsias das diferentes formas de acometimento.

Embora a cintilografia óssea seja utilizada na avaliação de detecção precoce da maioria dos processos neoplásicos ósseos difusos, o mesmo não ocorre com o mieloma múltiplo, onde as lesões osteolíticas não apresentam captação à cintilografia. Quando presentes, as áreas de captação estão associadas a complicações com resposta osteoblástica secundária a fraturas de compressão de corpos vertebrais, fraturas por insuficiência da bacia, formações expansivas de tecidos moles com calcificações dentro de um plasmacitoma ou em casos de amiloidose associados ao tumor.

A RM apresenta alta sensibilidade e a maior especificidade dentre todos os métodos diagnósticos, com variação de seus padrões, relacionados principalmente com a carga tumoral de acometimento da doença.

Pacientes com padrão de acometimento de baixa carga tumoral apresentam, normalmente, um padrão normal ao estudo de ressonância. Por outro lado, em casos com elevada carga tumoral, a medula pode-se apresentar difusamente hipointensa em T1, hiperintensa em STIR ou T2 com saturação de gordura e com realce ao gadolínio.

Infiltrações difusas da medula com baixo sinal em T1 podem estar relacionadas com a hematopoiese aumentada em pacientes com anemia grave ou em estados de reconversão medular, achados estes que normalmente são induzidos por substâncias (estimulação com fatores de crescimento).

Imagens de RM podem refletir com precisão a resposta ao tratamento, demonstrando redução ou resolução de lesões focais caracterizadas em estudos iniciais, bem como, até em casos de resolução difusa da doença.

Estudos de RM de corpo inteiro possuem papel crescente como estudo inicial diagnóstico e no estadiamento do mieloma múltiplo, demonstrando maior sensibilidade no diagnóstico de lesões ósseas e mesmo do acometimento de tecidos moles em relação ao estudo radiográfico ou de exames de RM segmentados.

DIAGNÓSTICOS DIFERENCIAIS

Os principais diagnósticos diferenciais de imagem estão relacionados com doenças que se apresentam como lesões osteolíticas múltiplas, como processos neoplásicos, principalmente as neoplasias metastáticas e processos metabólicos, como o hiperparatireoidismo, com a presença de tumores marrons múltiplos no esqueleto.

■ Plasmocitoma

INTRODUÇÃO

Generalidades

Plasmocitoma é a forma solitária do mieloma e é rara quando comparada com a forma difusa.

Achados Clínicos e Laboratoriais

O plasmocitoma representa menos de 5% dos casos de mieloma, com predomínio em pacientes adultos jovens (idade média de 50 anos). Apresenta comprometimento comum da coluna (especialmente nos segmentos torácico e lombar) e da bacia, embora seja frequente o acometimento em muitos outros do esqueleto axial e apendicular.

Achados Histológicos

São os mesmos achados histológicos encontrados no mieloma múltiplo.

ACHADOS DE IMAGEM

As apresentações radiográficas são variáveis, desde formações expansivas com septações espessas do trabeculado ósseo até mesmo lesões puramente osteolíticas sem aspecto expansivo.

Lesões escleróticas solitárias também podem ser identificadas, como em casos de vértebras em marfim, as quais apresentam padrão difusamente esclerótico.

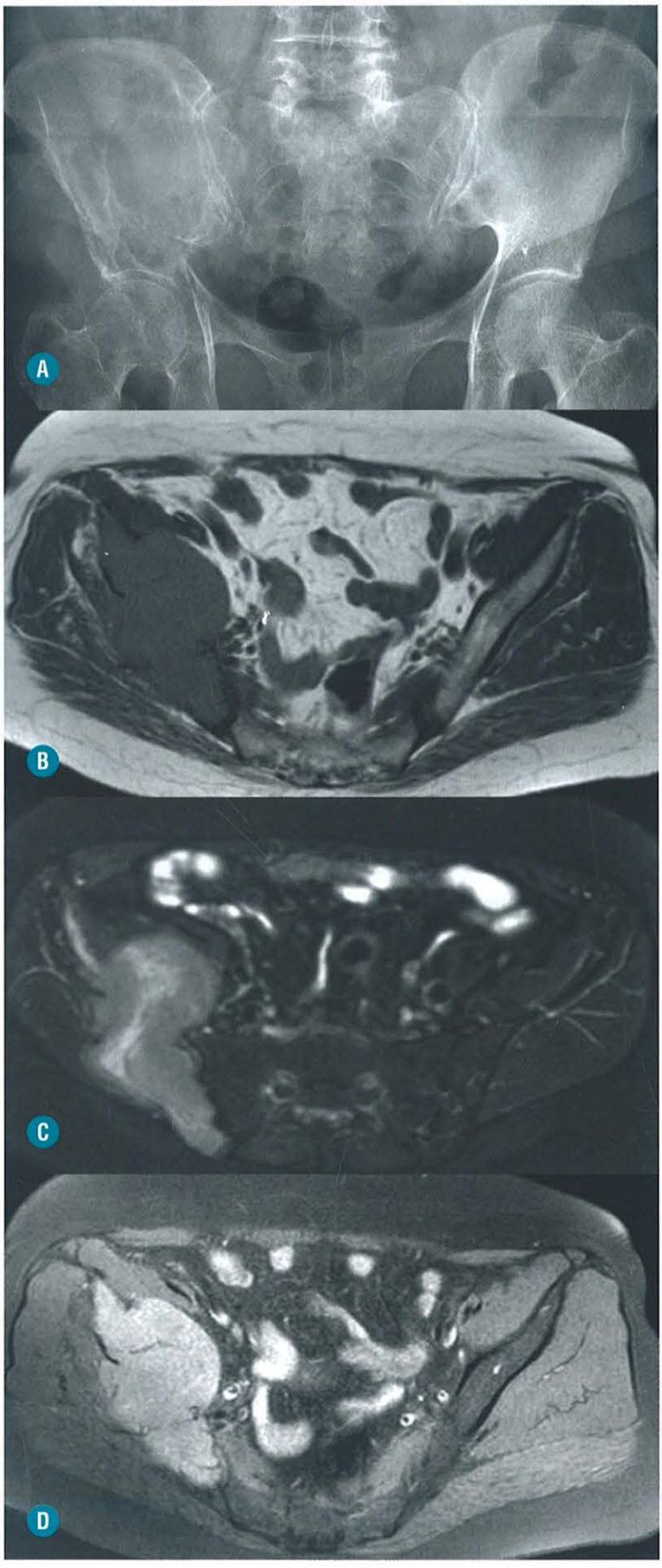

FIGURA 13-71. Plasmocitoma no osso ilíaco direito em paciente de 61 anos, do sexo feminino. A radiografia simples (**A**) evidencia área radioluminescente acometendo toda a asa do osso ilíaco. A RM evidencia lesão com baixo sinal na sequência ponderada em T1 (**B**), discreto alto sinal na sequência ponderada em T2 com supressão de gordura (**C**) e impregnação homogênea após a injeção do agente paramagnético na sequência ponderada em T1 com supressão de gordura (**D**). Observa-se, ainda, rotura da cortical com expansão extracortical da lesão.



FIGURA 13-72. Plasmocitoma no úmero proximal em paciente de 56 anos, do sexo feminino. A radiografia simples (**A**) demonstra lesão lítica maldefinida com rotura da cortical, e a RM evidencia lesão com baixo sinal na sequência ponderada em T1 (**B**) e alto sinal na sequência ponderada em T2 com supressão de gordura (**C**).

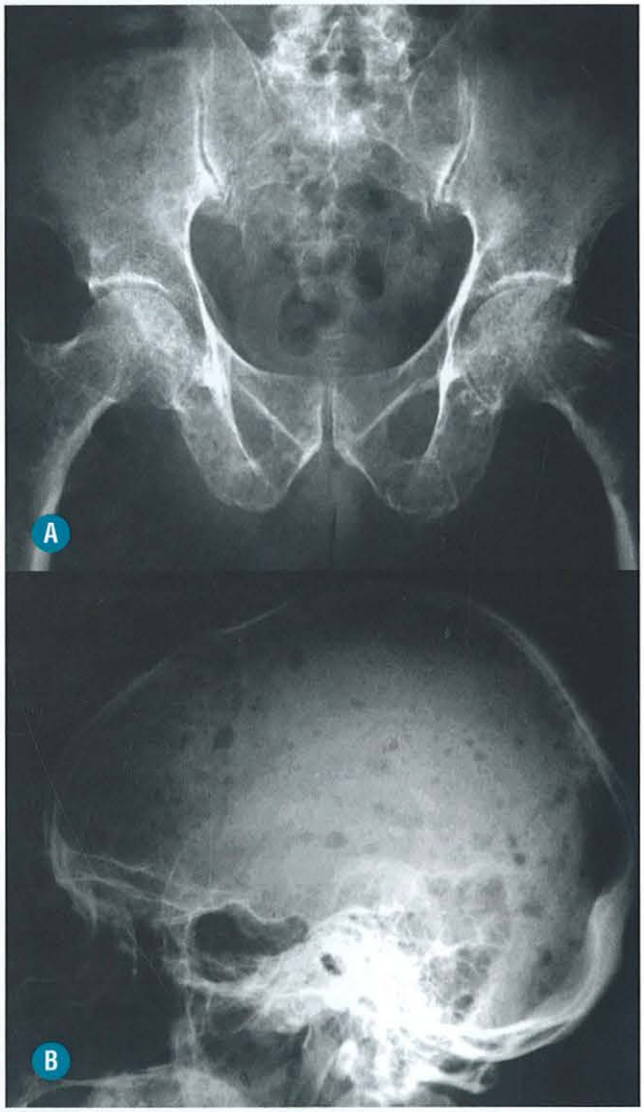

FIGURA 13-73. Mieloma múltiplo em paciente de 64 anos, do sexo feminino, com radiografias da bacia (**A**) e do crânio (**B**). Na bacia, observam-se inúmeras lesões líticas arredondadas esparsas em todos os ossos da bacia e no fêmur proximal. Múltiplas lesões líticas arredondadas são observadas na calota craniana.



FIGURA 13-74. Mieloma múltiplo em paciente de 54 anos, do sexo masculino, que apresentava múltiplas pequenas lesões líticas arredondadas no úmero ao estudo radiográfico (**A**) e lesão de maiores dimensões com importante rotura da cortical na metáfise distal do úmero (**B**).

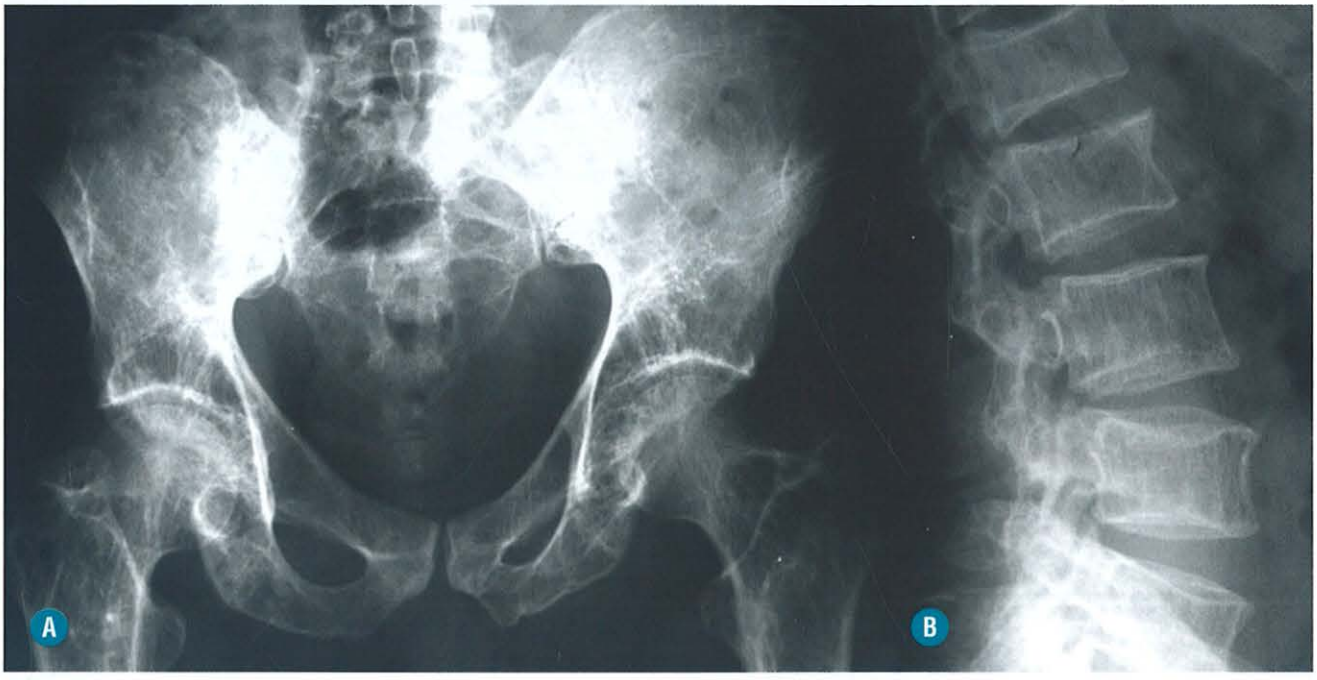

FIGURA 13-75. Mieloma múltiplo em paciente de 70 anos, do sexo masculino, apresentando padrão osteopênico de acometimento em radiografias da bacia (**A**) e da coluna (**B**) em que se observa rarefação óssea difusa e perda do trabeculado ósseo medular habitual.

Calcificações ou focos de ossificação podem ocorrer em casos de plamocitomas e indicam a deposição de material amiloide, achados estes que podem simular em estudos radiográficos osteossarcoma ou condrossarcoma.

Assim como nas lesões múltiplas do mieloma múltiplo, os achados de RM apresentam baixo sinal em T1 e alto sinal nas imagens STIR ou T2 com saturação de gordura, porém lesões com alta celularidade costumam apresentar sinal intermediário em T2 sem saturação de gordura.

■ Linfoma

INTRODUÇÃO

Generalidades

Os linfomas são divididos em duas grandes categorias, a doença de Hodgkin e o linfoma não Hodgkin, sendo a forma difusa de comprometimento o aspecto mais comum encontrado, principalmente relacionado com o tipo não Hodgkin.

Achados Clínicos e Laboratoriais

Linfoma Não Hodgkin

A prevalência aproximada do acometimento difuso do esqueleto é de 10 a 20% em adultos e de 20 a 30% em crianças, com predomínio de lesões osteolíticas no esqueleto axial, com envolvimento frequente da coluna, bacia, costelas e ossos da face. Essas lesões ósseas são geralmente acompanhadas por comprometimento dos tecidos moles adjacentes, bem como de linfonodomegalias.

Linfoma Hodgkin

O comprometimento ósseo é pouco comum, sendo responsável apenas por 10 a 25% dos casos, com predomínio de lesões líticas múltiplas em adultos e do esqueleto axial, porém com envolvimento também do fêmur e da tíbia proximal. Pode-se apresentar com padrão esclerótico homogêneo (frequência entre 15 e 45%) ou mesmo como lesões mistas escleróticas e líticas.

Os diagnósticos diferenciais da lesão esclerótica vertebral difusa são similares ao aspecto observado na doença de Paget e no plasmocitoma.

Linfoma Primário

Linfoma primário do osso é uma condição rara que representa menos de 5% de todos os tumores ósseos primários. Também tem sido chamado reticulossarcoma reticulocelular, linfoma maligno do osso e, mais recentemente, osteolinfoma. A maioria dos casos é do tipo não Hodgkin.

Apresenta, na maioria das vezes, boa resposta terapêutica e bom prognóstico.

Acomete ampla faixa etária, desde crianças pré-escolares até idosos, porém com pico de prevalência em pacientes da 6ª à 7ª década de vida. É raro em pacientes com menos de 10 anos e ocorre um pouco mais frequentemente em homens. O fêmur é o local mais comum de comprometimento (25%), com predomínio da região metadiafisária. Outros locais incluem a coluna, os ossos da pelve, úmero, crânio e tíbia.

Achados Histológicos

De forma geral, os linfomas se apresentam como sarcoma de células pequenas, redondas e indiferenciadas, sendo o diagnóstico definido por meio do painel imuno-histoquímico para determinação do tipo celular.

ACHADOS DE IMAGEM

A aparência radiográfica do linfoma ósseo primário é variável, porém o padrão mais comum é a de lesão solitária lítica junto à extremidade de um osso longo, com padrão permeativo destrutivo, contornos irregulares e com reação periosteal de aspecto agressivo. Esse padrão é uma característica de tumores de células pequenas e redondas, onde se incluem os linfomas.

Na RM, a lesão apresenta baixo sinal em T1 e se apresenta como a melhor sequência para determinar a exata extensão, pois consegue diferenciar a formação expansiva do edema perilesional.

O linfoma geralmente apresenta padrão variável de sinal em T2, desde alto sinal até sinal intermediário, porém, assim como os demais tumores de células pequenas e redondas, o sinal intermediário nessa sequência favorece seu diagnóstico. As lesões de padrão esclerótico ou de fibrose apresentam baixo sinal em T2. As sequências pós-contraste podem apresentar realce difuso ou mesmo padrões heterogêneos.

Por fazer parte do grupo de tumores de células pequenas e redondas, a RM é o principal método para caracterizar o tumor, sendo conveniente incluir no protocolo de investigação a sequência T2 sem saturação de gordura para definir o padrão de baixo ou intermediário sinal que auxilia no seu diagnóstico diferencial (Figs. 13-76 a 13-78).

DIAGNÓSTICOS DIFERENCIAIS

As demais neoplasias de células pequenas e redondas como o sarcoma de Ewing e o mieloma incluem-se nos diagnósticos diferenciais.

■ Leucemia

INTRODUÇÃO

Generalidades

A leucemia faz parte do grupo das doenças hematoproliferativas que, embora não sejam consideradas tumores ósseos primários, apresentam manifestações radiográficas que fazem diagnóstico diferencial com as principais lesões ósseas demonstradas neste capítulo.

Achados Clínicos e Laboratoriais

As leucemias são divididas nas formas aguda e crônica, sendo a forma aguda subdividida em doença do adulto e da criança, e são caracterizadas pela proliferação de células imaturas (blásticas), com um defeito na produção do conteúdo hemático, isso no caso das leucemias agudas. As leucemias crônicas são acompanhadas por produção excessiva de células maturas, porém anormais. O hemograma demonstra uma alteração do padrão normal, com a presença de células imaturas ou aumento de células aparentemente maduras, enquanto o mielograma ajuda a determinação do tipo celular (linfoide ou mieloide).

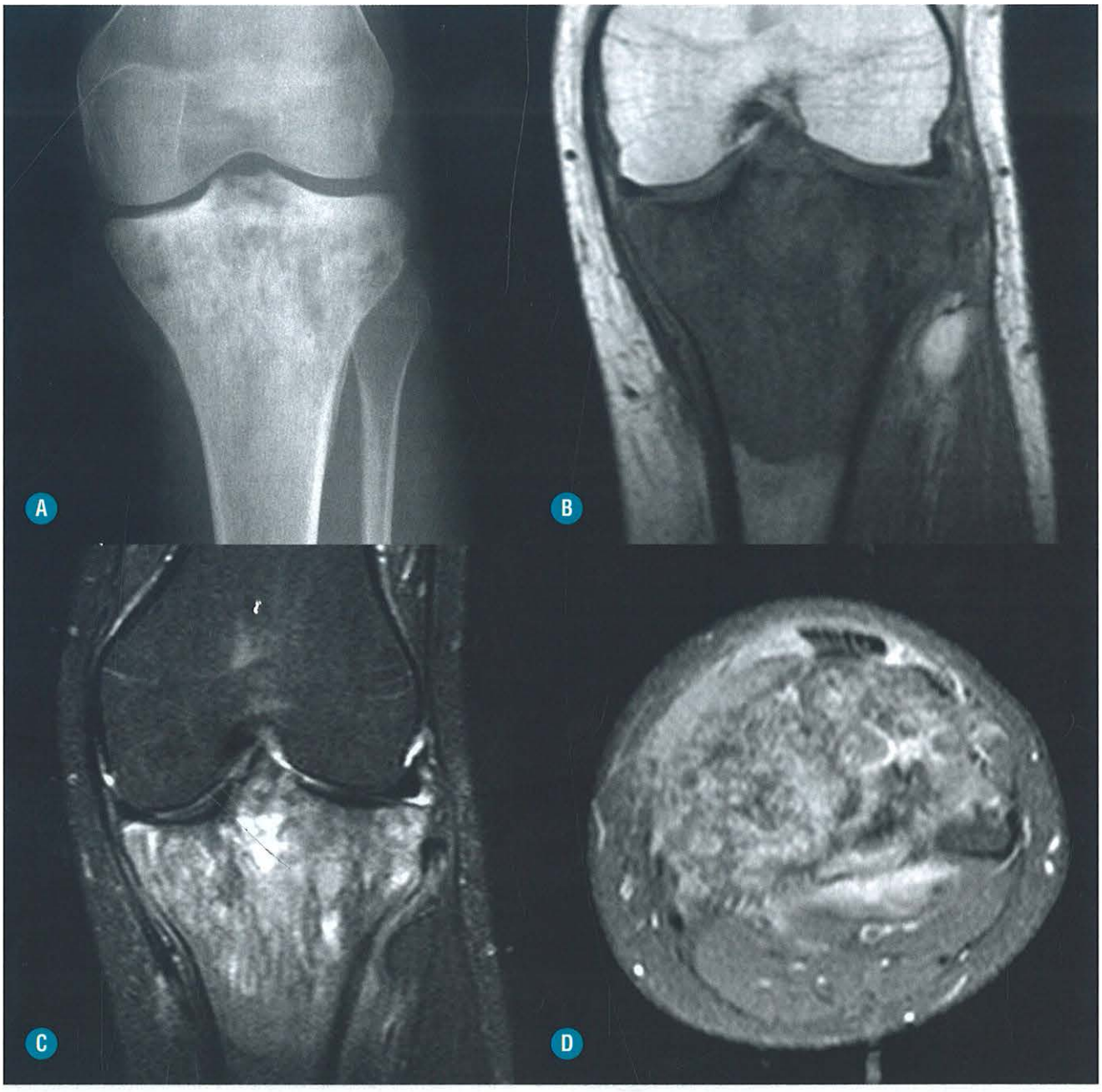

FIGURA 13-76. Linfoma ósseo em paciente de 38 anos, do sexo feminino. O estudo radiográfico mostra (**A**) lesão esclerótica com tênues áreas líticas permeativas associadas. O exame de RM evidencia lesão com baixo sinal na sequência ponderada em T1 (**B**), sinal heterogêneo com focos de acentuado alto sinal na sequência ponderada em T2 com supressão de gordura (**C**), que estão relacionadas com áreas de necrose melhor caracterizadas na sequência ponderada em T1 com supressão de gordura (**D**).

ACHADOS DE IMAGEM

As leucemias agudas na infância apresentam classicamente bandas radioluminescentes metafisárias, que podem estar associadas a lesões osteolíticas e reação periosteal, mais comumente junto das lesões líticas. Quando presentes, as manifestações articulares geralmente estão associadas à presença de hemorragia intra-articular. Podem ainda ser observadas áreas de infarto ósseo relacionadas com a corticoterapia desses pacientes.

Na leucemia aguda do adulto, a característica radiográfica mais frequente é a de osteopenia difusa, com tênues lesões líticas radioluminescentes múltiplas na calota craniana, pelve e extremidade dos ossos tubulares.

O acometimento pela leucemia crônica está relacionado com a alteração da medula óssea com áreas de osteopenia e raras lesões osteolíticas maldefinidas (Fig. 13-79).

DIAGNÓSTICOS DIFERENCIAIS

Os diagnósticos diferenciais do acometimento ósseo pela leucemia incluem as lesões ósseas múltiplas, relacionadas com alterações infecciosas sistêmicas e metástases ósseas.

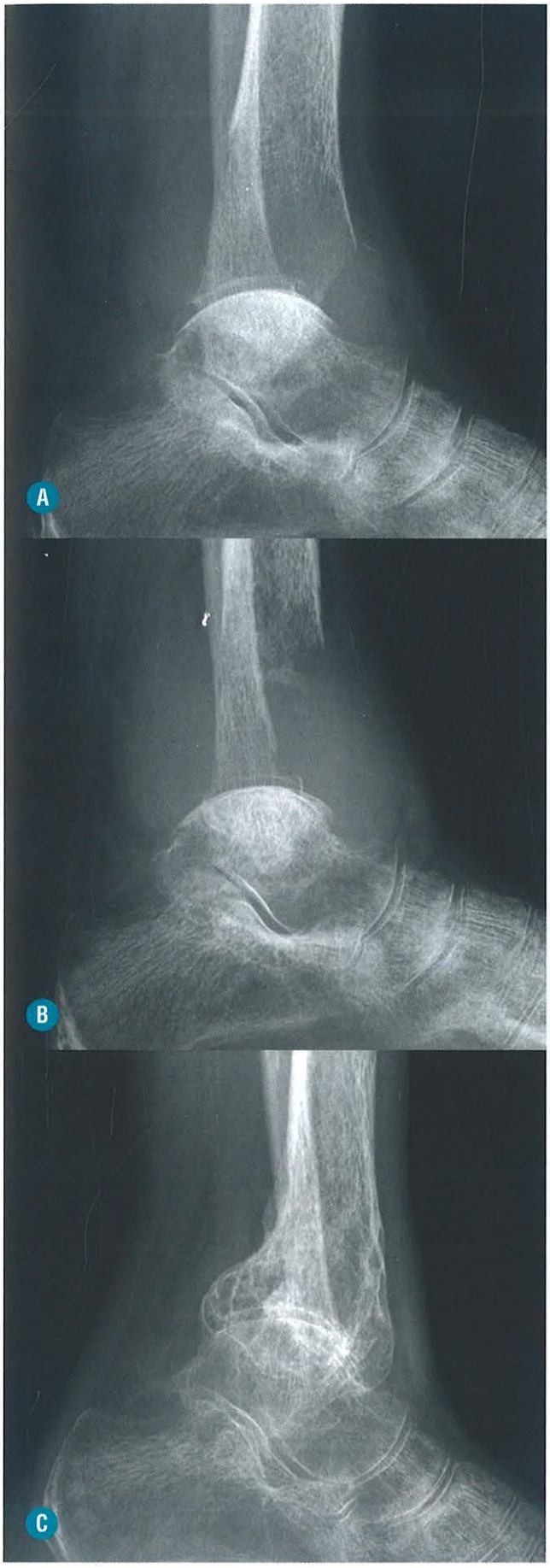

FIGURA 13-77. Evolução de linfoma ósseo em paciente de 79 anos, do sexo feminino, ao estudo radiográfico. A radiografia em perfil (**A**) do linfoma no momento do diagnóstico evidencia lesão lítica permeativa com rotura da cortical e expansão extracortical. Após um mês da radiografia inicial, nota-se aumento das dimensões da lesão (**B**). O estudo radiográfico pós-tratamento radioterápico e quimioterápico (**C**) evidencia importante redução da neoplasia e ossificação com deformidade sequelar da tíbia distal.

■ Tumor de Células Gigantes

INTRODUÇÃO

Generalidades

O tumor de células gigantes (TCG) é o tumor benigno e solitário que mais frequentemente acomete os segmentos distais dos ossos longos.

Achados Clínicos e Laboratoriais

O TCG representa cerca de 5% de todos os tumores ósseos e 20% dos tumores ósseos benignos, afetando predominantemente adultos com esqueleto maduro entre 20 e 50 anos de idade. Apresenta distribuição igualitária entre os sexos, e alguns estudos mostram maior incidência no sexo feminino 2:1.

A localização habitual mais comum é a região metaepifisária dos ossos longos (85%), sendo a metade dos casos no joelho. Os locais mais comuns de acometimento são o fêmur distal, tíbia proximal e o rádio distal. No entanto, o tumor pode acometer todo o esqueleto apendicular e axial, sendo a incidência na coluna vertebral de até 7%, com predomínio da região sacral (90% do esqueleto axial).

Esse tumor acomete raramente pacientes com esqueleto imaturo, e, nessa situação, a lesão geralmente apresenta predomínio metadiafisário e em situações em que o TCG coincide com o fechamento da placa epifisária, a lesão pode estender-se à epífise, com possível envolvimento do osso subcondral ou mesmo da cartilagem articular. Essa forma de acometimento e de distribuição do TCG apoia o conceito de que a placa epifisária em pacientes com esqueleto imaturo atua como uma barreira para a extensão do tumor.

Os pacientes geralmente apresentam dor relacionada com a destruição óssea, sendo acompanhada de possível redução da amplitude de movimento que, por muitas vezes, pode estar relacionada com fraturas patológicas ou simplesmente devido à íntima relação articular desse tumor.

Achados Histológicos

A amostra macroscópica normalmente demonstra uma formação marrom clara, associada a regiões de vermelho-escuro pelas hemorragias e também de áreas amareladas relacionadas com necrose. A cortical pode estar afilada, insuflada, descontínua ou fraturada. Já a cartilagem articular é geralmente preservada, e o envolvimento dos tecidos de partes moles adjacentes pode ocorrer, embora o periósteo mostre-se tipicamente intacto.

O exame histológico apresenta aumento de celularidade, com células multinucleadas gigantes em um citoplasma abundante e uniformemente dispersas em um fundo de pequenas células mononucleares estromais com citoplasma escasso. As células do estroma assemelham-se a fibroblastos e são importantes para o

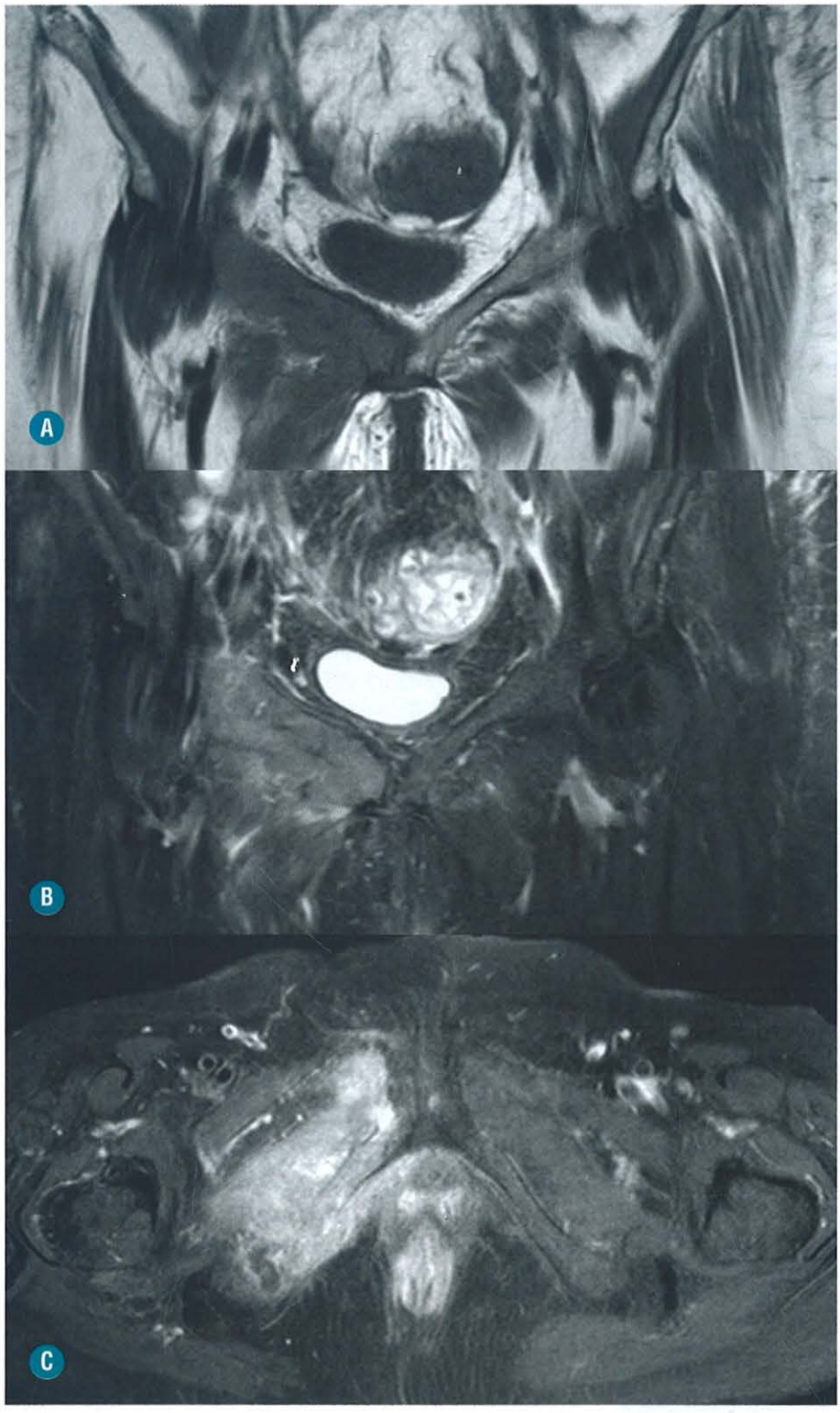

FIGURA 13-78. Linfoma ósseo no ramo púbico direito em paciente de 84 anos, do sexo feminino. O estudo de RM mostra lesão com baixo sinal na sequência ponderada em T1 (**A**) e sinal intermediário na sequência ponderada em T2 com supressão de gordura (**B**), com impregnação heterogênea após a injeção do agente paramagnético na sequência ponderada em T1 com supressão de gordura (**C**), destacando-se ainda rotura da cortical óssea e expansão extracortical.

diagnóstico, visto que outras lesões ósseas podem conter células gigantes. A hemorragia é comumente encontrada nessa neoplasia, assim como a associação do cisto ósseo aneurismático.

ACHADOS DE IMAGEM

A aparência radiográfica do TCG é característica, apresentando-se por formação expansiva lítica excêntrica localizada na região metaepifisária, com reação periosteal presente em até 30% dos casos. Define-se uma estreita zona de transição com ausência de bordos escleróticos. Fraturas patológicas são encontradas em até 12% dos diagnósticos iniciais. Já a extensão intra-articular é um achado raro e mais bem-definido pela TC e pela RM.

A RM é o melhor método para demonstrar a relação com os tecidos moles adjacentes, bem como a distinção entre os componentes sólidos das possíveis áreas císticas e níveis líqui-

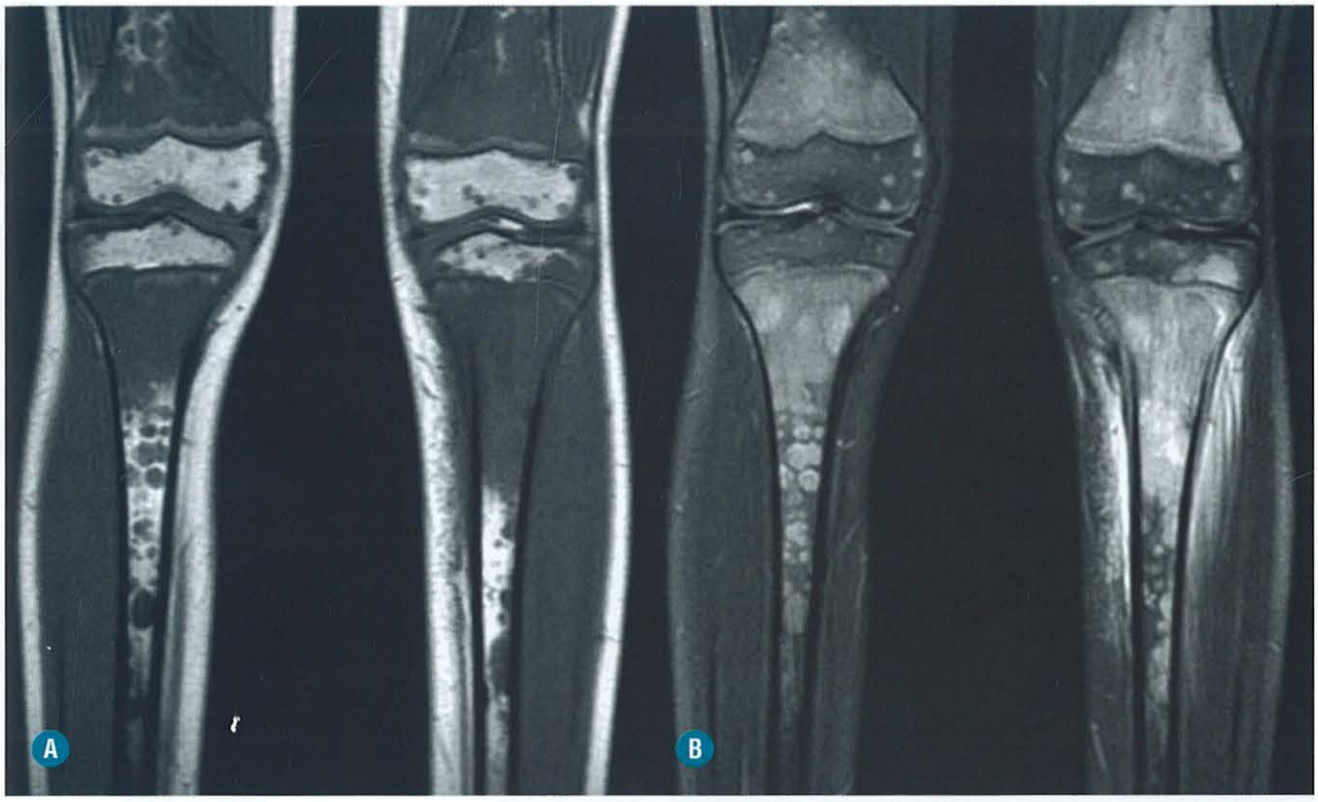

FIGURA 13-79. Leucemia linfoblástica aguda em paciente de 7 anos, do sexo feminino, com infiltração difusa da medula óssea caracterizada por áreas de baixo sinal nas sequências ponderadas em T1 (**A**) e alto sinal nas sequências ponderadas em T2 com supressão de gordura (**B**), difusas nas regiões metafisárias e de aspecto nodular nas diáfises e epífises.

dos intratumorais. As porções sólidas do tumor tipicamente apresentam baixo ou intermediário sinal nas sequências ponderadas em T2, devido à alta celularidade e ou pela deposição de hemossiderina. Os níveis líquidos estão relacionados com a presença de áreas de hemorragia ou mesmo por possível associação com cistos ósseos aneurismáticos. As sequências T1 apresentam tipicamente baixo ou intermediário sinal, mas podem apresentar áreas de hiperintensidade relacionadas com focos hemorrágicos recentes.

O TCG apresenta realce difuso dos segmentos sólidos ao contraste, porém pode evidenciar áreas não contrastadas relacionadas com a necrose (Figs. 13-80 a 13-83).

"Malignidade" no Tumor de Células Gigantes

Características que sugerem agressividade local do TCG incluem um grande tamanho da formação expansiva, rápido crescimento, limites maldefinidos e a invasão dos tecidos moles circundantes. Lesões localmente agressivas, recorrentes e ou lesões da extremidade distal do rádio são mais propensas a metástases para os pulmões, condição esta conhecida como metástase benigna do TCG. Esse achado é descrito entre 1,8 e 5% dos casos, e essas lesões metastáticas têm uma aparência histologicamente benigna, idênticas ao do tumor primário.

DIAGNÓSTICOS DIFERENCIAIS

Embora as características radiológicas do TCG sejam fortemente sugestivas do diagnóstico, várias outras lesões merecem consideração. O condroblastoma apresenta aspecto radiológico e localização semelhante, porém está relacionado com o esqueleto imaturo, com placas epifisárias abertas.

O tumor marrom pode parecer semelhante ao TCG, porém é multicêntrico e acompanhado por valores laboratoriais anormais característicos. O cisto ósseo aneurismático primário ou mesmo a associação secundária com o TCG, achado este encontrado em até 14% dos casos, apresenta o diagnóstico diferencial embasado no estudo de ressonância magnética, o qual demonstra a distinção sólida ou cística destes dois tumores.

■ Sarcoma de Ewing

INTRODUÇÃO

Generalidades

O sarcoma de Ewing é o quarto tumor ósseo maligno mais comum e o segundo tumor ósseo maligno mais comum em pacientes pediátricos.

Achados Clínicos e Laboratoriais

A maioria dos sarcomas de Ewing ocorre em pacientes entre 3 e 25 anos de idade (com média de 13 anos). Os sarcomas de Ewing têm preferência para o sexo feminino com proporção aproximada de 2:1, e são extremamente raros nos pacientes de cor negra.

A doença disseminada é relatada em 15 a 30% dos casos, e a apresentação agressiva do tumor combina com extensa cirurgia

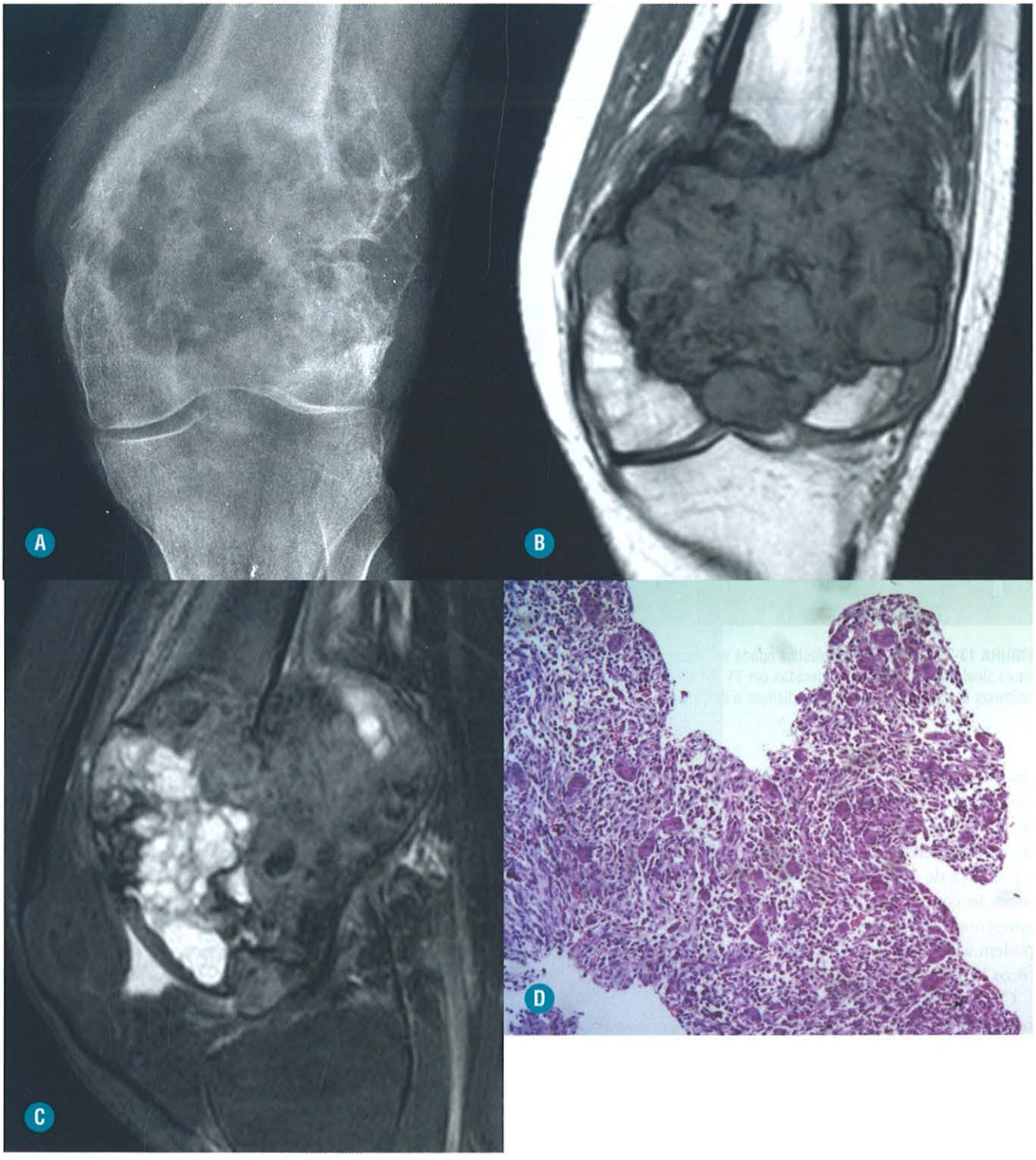

FIGURA 13-80. Tumor de células gigantes em paciente de 16 anos, do sexo masculino. A radiografia simples (**A**) evidencia lesão expansiva insuflativa na região diafisária distal do fêmur com afilamento cortical e descontinuidade cortical relacionada com a fratura. O exame de RM apresenta sinal heterogêneo com áreas císticas de alto sinal nas sequências ponderadas em T1 (**B**) e em T2 com supressão de gordura (**C**) relacionadas com componente de cisto ósseo aneurismático. Observa-se, ao estudo microscópico (**D**), densa proliferação de células gigantes multinucleadas em meio a estroma de células mononucleadas semelhantes a gigantócitos. (*Cortesia do Dr. José Donato de Próspero.*)

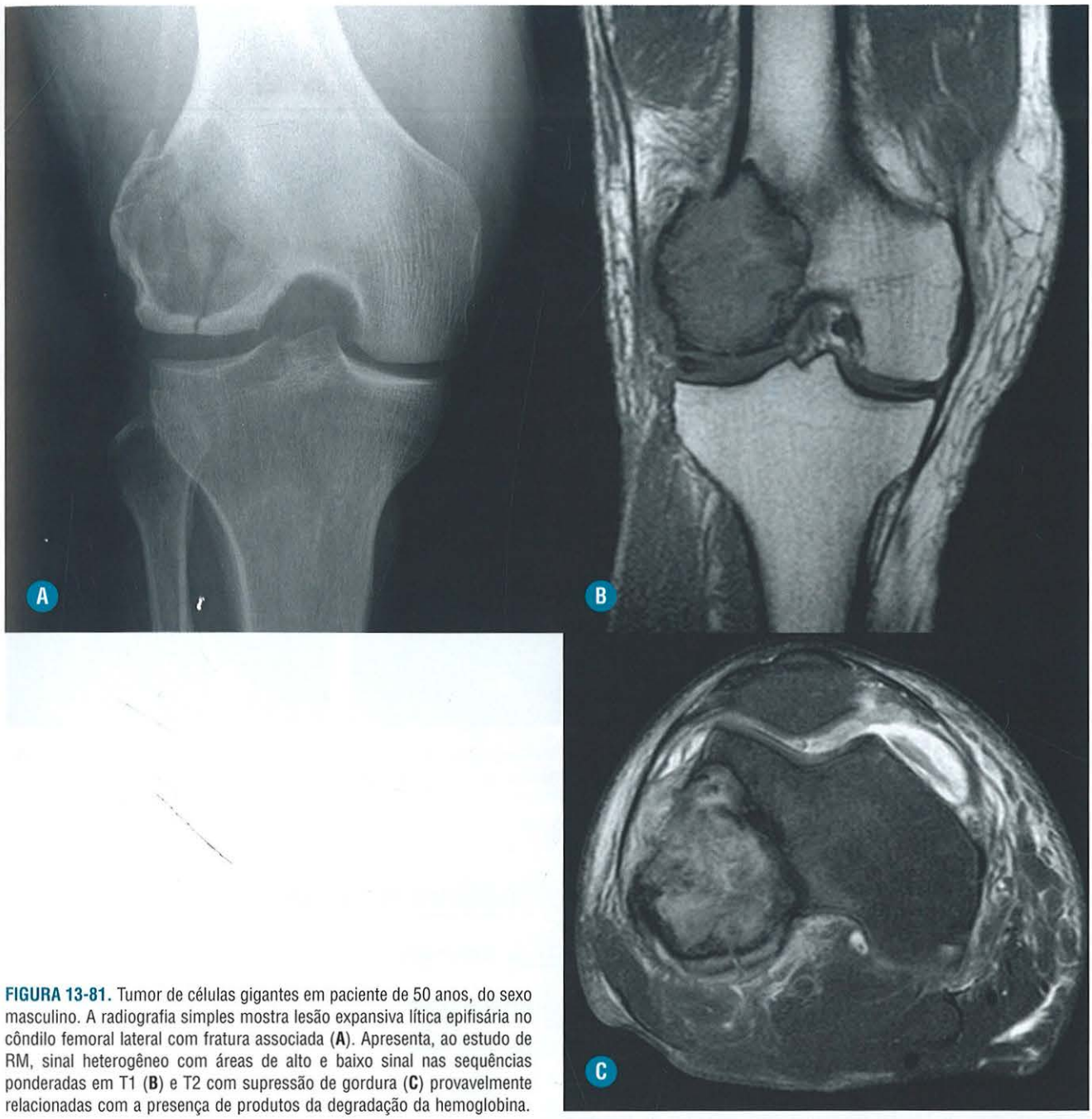

FIGURA 13-81. Tumor de células gigantes em paciente de 50 anos, do sexo masculino. A radiografia simples mostra lesão expansiva lítica epifisária no côndilo femoral lateral com fratura associada (**A**). Apresenta, ao estudo de RM, sinal heterogêneo com áreas de alto e baixo sinal nas sequências ponderadas em T1 (**B**) e T2 com supressão de gordura (**C**) provavelmente relacionadas com a presença de produtos da degradação da hemoglobina.

de remoção em bloco, acompanhada de quimioterapia e radioterapia. No entanto, a recorrência do tumor ainda é vista em quase um quarto dos pacientes.

Achados Histológicos

Histologicamente, a célula de origem ainda é controversa, embora a maior evidência pareça apontar para uma linhagem de células reticuloendoteliais ou a de células mesenquimais indiferenciadas da medula óssea.

ACHADOS DE IMAGEM

O diagnóstico radiográfico de sarcoma de Ewing oferece amplo espectro de possíveis manifestações radiográficas. Pode envolver quase qualquer osso do corpo, no entanto, os ossos longos tubulares estão comprometidos em mais da metade dos casos. Os locais mais comuns em ordem decrescente são o fêmur, o sacro e a tíbia. O envolvimento exclusivo da diáfise ocorre em aproximadamente 20 a 35% dos casos, e a extensão para a epífise é observada em cerca de 10%. O sarcoma de Ewing demonstra atividade biológica altamente agressiva, que se reflete em sua aparência radiográfica, caracterizada por lesão permeativa que, na maioria das vezes, provoca periostite multilamelar fina e envolvimento dos tecidos de partes moles adjacentes. A RM tem papel fundamental no estadiamento local do tumor e na avaliação da resposta ao tratamento quimioterápico. Apresenta, em geral, discreto hipersinal heterogêneo nas

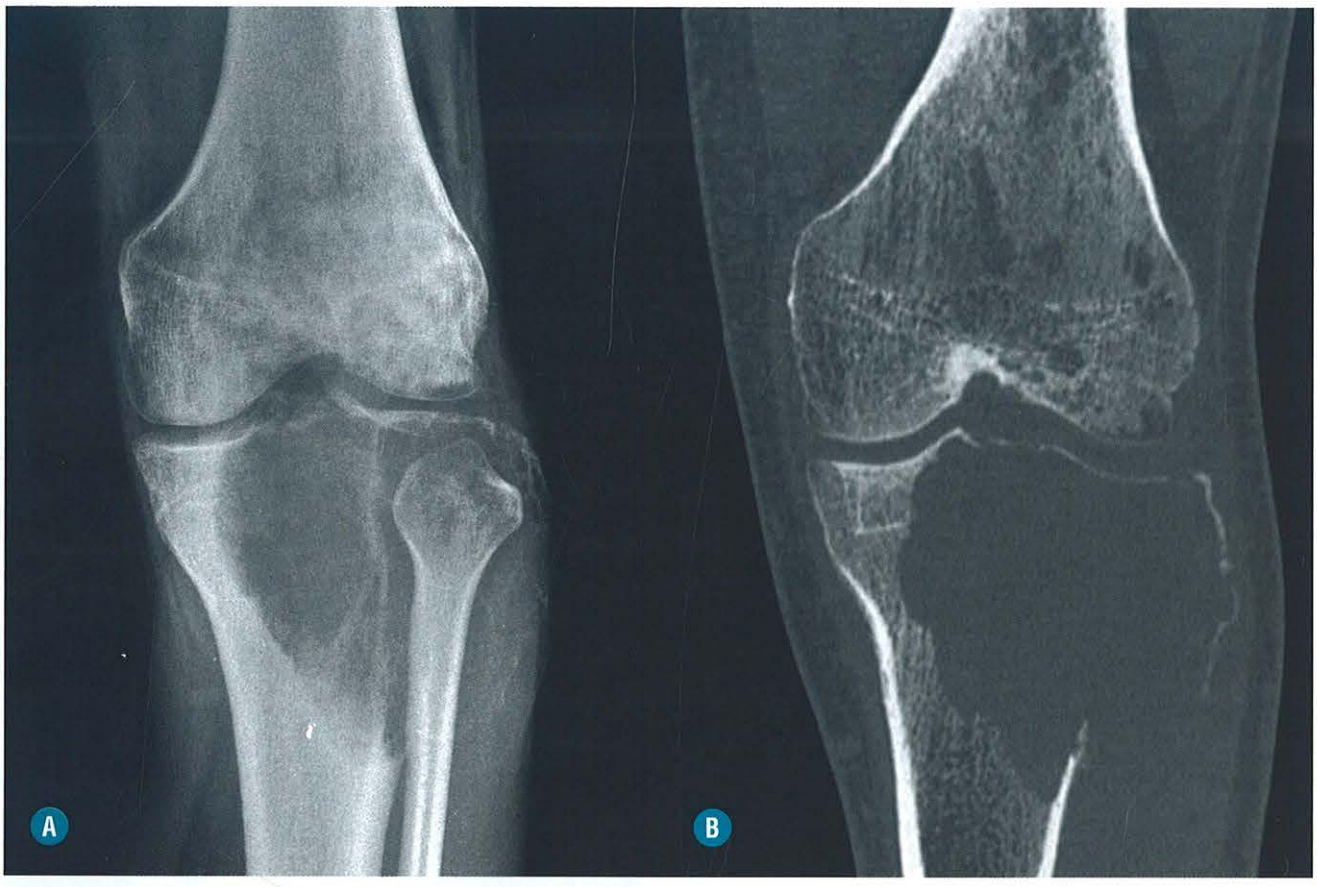

FIGURA 13-82. Tumor de células gigantes em paciente do sexo masculino com lesão expansiva insuflativa na epífise proximal da tíbia na radiografia (**A**), que apresenta à TC (**B**) importante extensa área osteolítica com afilamento da cortical e área de descontinuidade desta cortical na sua porção lateral.

sequências ponderadas em T2, com realce intenso pós-contraste, que pode delimitar áreas de necrose (Figs. 13-84 a 13-86).

DIAGNÓSTICOS DIFERENCIAIS

Apresenta como principais diagnósticos diferenciais as demais neoplasias de células pequenas, como o linfoma e o tumor neuroectodérmico primitivo (PNET), devendo-se considerar também o osteossarcoma, no qual apresenta o subtipo histológico de células pequenas com achados de imagem semelhantes.

■ Tumor Neuroectodérmico Primitivo (PNET)

O tumor neuroectodérmico primitivo (PNET), assim como o sarcoma de Ewing, é definido no grupo dos tumores de células pequenas, sendo o termo sarcoma de Ewing utilizado para as neoplasias em que não se observa evidência de diferenciação neuroectodérmica, observada somente pelas técnicas avançadas de microscopia e imuno-histoquímica.

As características clínicas e laboratoriais, bem como os aspectos de imagem, são semelhantes, e, em alguns capítulos, serão tratados como a mesma patologia.

TUMORES NOTOCORDAIS

■ Cordoma

INTRODUÇÃO

Generalidades

Cordoma é uma neoplasia maligna rara decorrente dos remanescentes da notocorda primitiva, sendo, ao lado dos tumores linfoproliferativos, a neoplasia maligna primária mais comum da coluna vertebral em adultos.

Achados Clínicos e Laboratoriais

Geralmente ocorrem na meia-idade, com pico de prevalência na 5ª e 6ª décadas, com uma razão de acometimento maior no sexo masculino (2:1).

O local mais comum de acometimento é a região sacrococcígea (50%) com início habitual nos segmentos inferiores do sacro e do cóccix, seguida pela região esfeno-occipital (35%) e nos corpos vertebrais de toda a coluna (15%) com predomínio da coluna cervical, apresentando baixas taxas de envolvimento dos elementos posteriores das vértebras.

A manifestação clínica é muitas vezes sutil, já que o cordoma é um tumor de baixo grau e de crescimento lento, mas que geralmente possui um prognóstico em longo prazo pobre, ape-

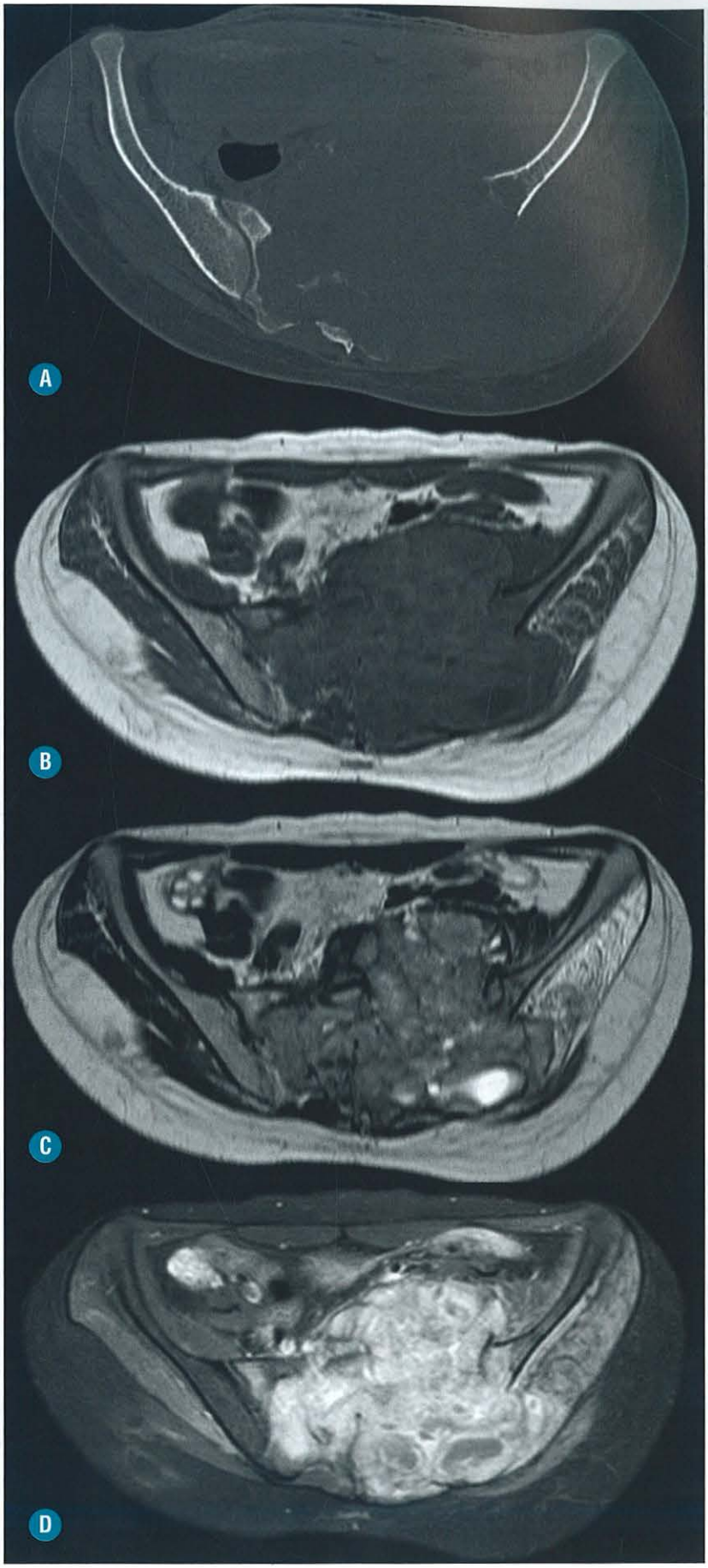

FIGURA 13-83. Tumor de células gigantes no sacro em paciente de 21 anos de idade. A TC (**A**) evidencia lesão lítica expansiva e insuflativa no sacro estendendo-se para o osso ilíaco esquerdo. Ao exame de RM, a lesão apresenta áreas císticas de alto sinal nas sequências ponderadas em T1 (**B**) e em T2 (**C**) relacionadas com componente de cisto ósseo aneurismático. Destacam-se áreas de impregnação do componente sólido da lesão após a injeção do agente paramagnético na sequência ponderada em T1 com supressão de gordura (**D**).

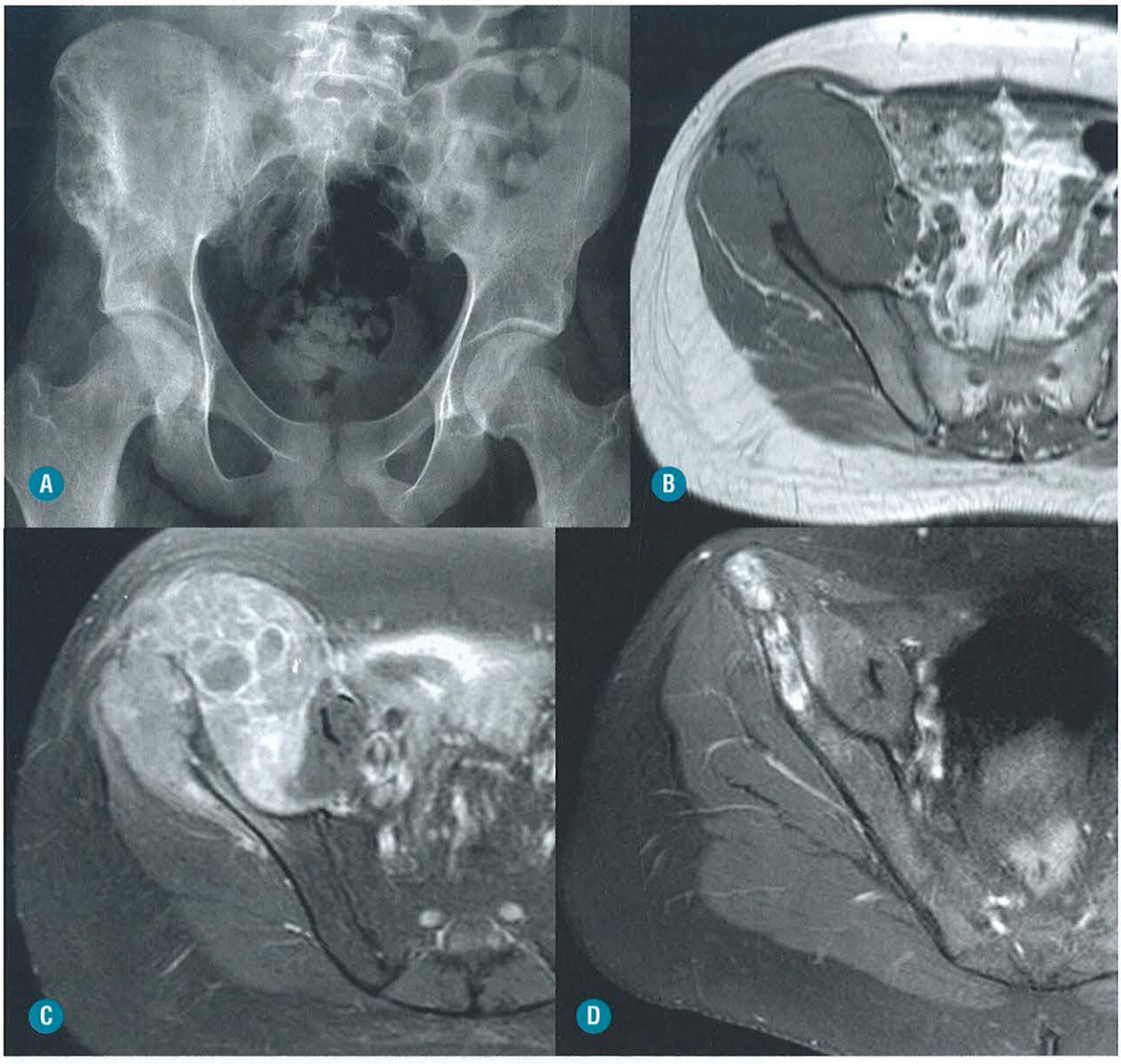

FIGURA 13-84. Sarcoma de Ewing no ilíaco direito em paciente de 16 anos, do sexo masculino. A radiografia simples da bacia (**A**) evidencia lesão lítica da asa do ilíaco direito, com exame de RM demonstrando lesão expansiva heterogênea com baixo sinal na sequência ponderada em T1 (**B**) e impregnação do componente sólido da lesão após a injeção do agente paramagnético na sequência ponderada em T1 com supressão de gordura (**C**) delimitando áreas de necrose. Exame de controle pós-quimioterapia (**D**) evidencia importante redução do componente extracortical da lesão.

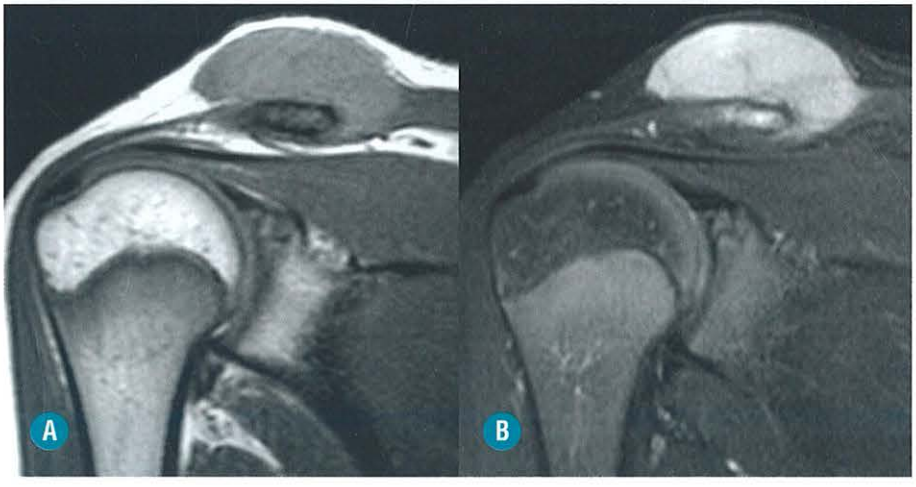

FIGURA 13-85. Sarcoma de Ewing da clavícula distal em paciente de 13 anos de idade, do sexo masculino, com lesão expansiva na clavícula distal com importante componente de expansão extracortical de partes moles com baixo sinal ao estudo de RM nas sequências ponderadas em T1 (**A**) e alto sinal em T2 com supressão de gordura (**B**).

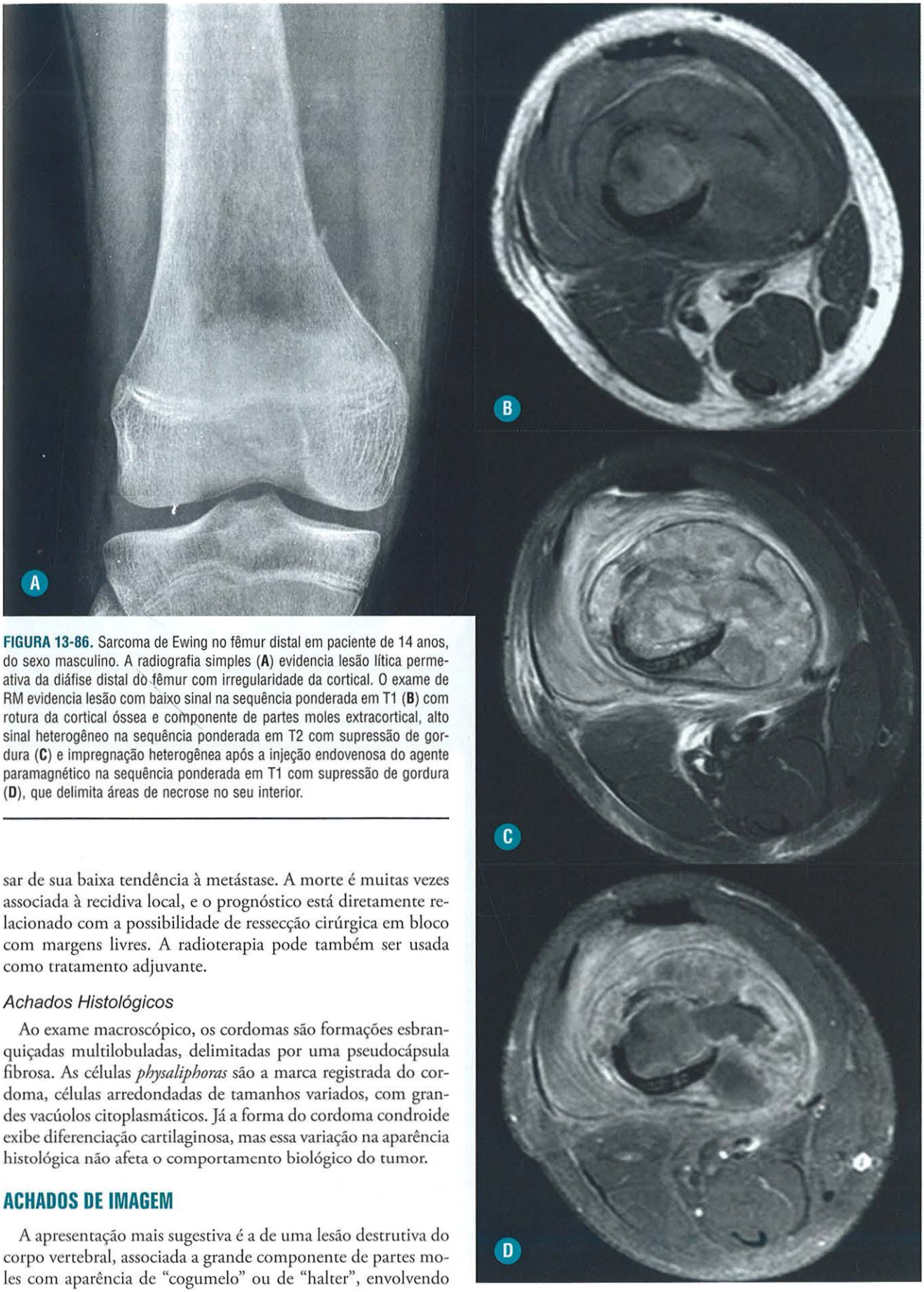

FIGURA 13-86. Sarcoma de Ewing no fêmur distal em paciente de 14 anos, do sexo masculino. A radiografia simples (**A**) evidencia lesão lítica permeativa da diáfise distal do fêmur com irregularidade da cortical. O exame de RM evidencia lesão com baixo sinal na sequência ponderada em T1 (**B**) com rotura da cortical óssea e componente de partes moles extracortical, alto sinal heterogêneo na sequência ponderada em T2 com supressão de gordura (**C**) e impregnação heterogênea após a injeção endovenosa do agente paramagnético na sequência ponderada em T1 com supressão de gordura (**D**), que delimita áreas de necrose no seu interior.

sar de sua baixa tendência à metástase. A morte é muitas vezes associada à recidiva local, e o prognóstico está diretamente relacionado com a possibilidade de ressecção cirúrgica em bloco com margens livres. A radioterapia pode também ser usada como tratamento adjuvante.

Achados Histológicos

Ao exame macroscópico, os cordomas são formações esbranquiçadas multilobuladas, delimitadas por uma pseudocápsula fibrosa. As células *physaliphoras* são a marca registrada do cordoma, células arredondadas de tamanhos variados, com grandes vacúolos citoplasmáticos. Já a forma do cordoma condroide exibe diferenciação cartilaginosa, mas essa variação na aparência histológica não afeta o comportamento biológico do tumor.

ACHADOS DE IMAGEM

A apresentação mais sugestiva é a de uma lesão destrutiva do corpo vertebral, associada a grande componente de partes moles com aparência de "cogumelo" ou de "halter", envolvendo

vários segmentos vertebrais com preservação dos discos. Áreas de calcificações amorfas podem estar presentes em até 40% dos cordomas da coluna e em até 90% das lesões sacrococcígeas, achados esses mais bem caracterizados aos estudos radiográficos ou tomográficos.

A maioria dos cordomas apresenta isossinal ou aparente hipossinal em relação aos músculos nas imagens T1. Já as prováveis áreas focais de hemorragia ou de alto teor de proteína das coleções mixoides e mucinosas apresentam alto sinal em T1. As sequências T2 na maioria dos cordomas apresentam alto sinal, refletindo o alto teor de água deste tumor. Os septos fibrosos que dividem os componentes gelatinosos do tumor são vistos como áreas de baixo sinal em T2, bem como as áreas com presença de hemossiderina. A maioria dos cordomas apresenta realce heterogêneo pelo gadolínio, mas também podem mostrar realce de predomínio periférico (Fig. 13-87).

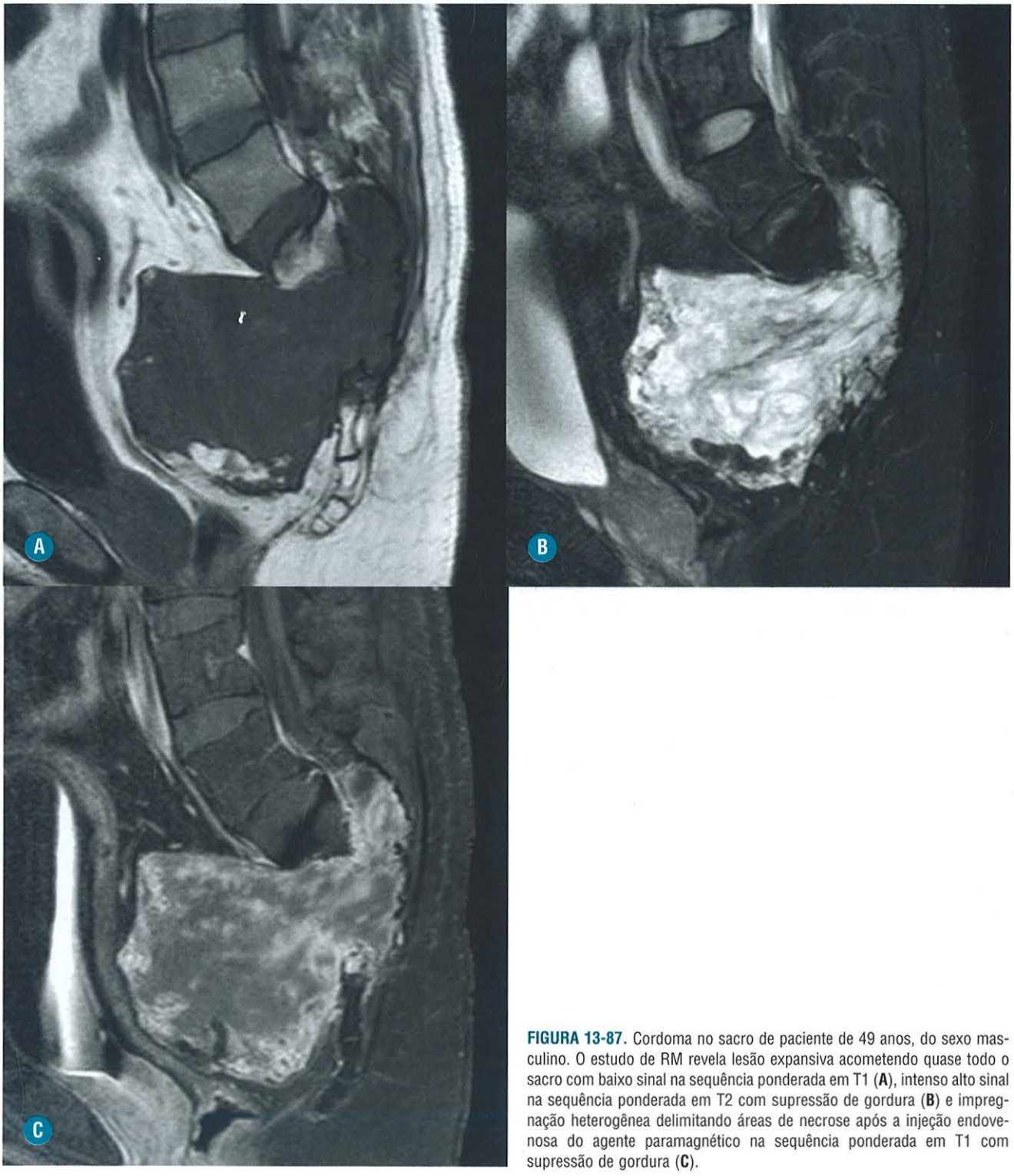

FIGURA 13-87. Cordoma no sacro de paciente de 49 anos, do sexo masculino. O estudo de RM revela lesão expansiva acometendo quase todo o sacro com baixo sinal na sequência ponderada em T1 (**A**), intenso alto sinal na sequência ponderada em T2 com supressão de gordura (**B**) e impregnação heterogênea delimitando áreas de necrose após a injeção endovenosa do agente paramagnético na sequência ponderada em T1 com supressão de gordura (**C**).

DIAGNÓSTICOS DIFERENCIAIS

O cordoma deve ser diferenciado do remanescente notocordal gigante, formação óssea benigna originada de células notocordais, a qual também pode apresentar células *physaliphoras* ao estudo histológico. Outras lesões osteolíticas da coluna vertebral e do sacro devem ser incluídas nos diagnósticos diferenciais como o TGC e o cisto ósseo aneurismático.

■ Lipoma Ósseo

INTRODUÇÃO

Generalidades

Os lipomas ósseos podem ser classificados de acordo com sua localização: intraósseo, cortical ou parosteal. Têm sido descritos como lesões relativamente raras, representando apenas 0,1% de todos os tumores ósseos primários ósseos.

Achados Clínicos e Laboratoriais

Os lipomas ósseos são considerados tumores benignos, embora haja relatos raros de transformação maligna. São encontrados em pacientes de idades muito divergentes, mas são mais comumente diagnosticados na 4ª e 5ª décadas de vida, com ligeira predominância no sexo masculino (1,6:1). Muitos pacientes são assintomáticos, mas até 66% relataram dor. A causa exata da dor não é clara, mas pode estar relacionada com a remodelação óssea expansiva ou pode ser acidental, como dores articulares relacionadas com outras etiologias.

Localizam-se mais comumente nas regiões metadiafisárias dos ossos longos, predominantemente as regiões intertrocantéricas e subtrocantérica do fêmur, seguidas de forma decrescente de frequência pelo calcâneo, ilíaco (especialmente as porções adjacentes à articulação sacroilíaca), tíbia proximal, fíbula, úmero, costelas, ossos craniofaciais e coluna vertebral. Dentro dos ossos longos, o envolvimento diafisário não é incomum, no entanto, o envolvimento da epífise é muito raro, sendo observado, porém, em casos de lipomas ósseos múltiplos ou lipomatose óssea.

Achados Histológicos

Apresentam-se à macroscopia como tumores que variam de pálidos a amarelo brilhante típico de gordura, com áreas císticas de necrose gordurosa, associado a quantidades variáveis de osso esclerótico e focos de calcificação. Histologicamente, os tumores podem apresentar desde células de gordura organizadas em lóbulos semelhantes ao tecido adiposo maduro homogêneo ou também a áreas de necrose gordurosa, achado este relacionado com os focos de calcificação e mesmo a formação de osso reacional. Já a formação de cistos está relacionada com a degeneração mixomatosa das células de gordura, podendo ser pequenos ou mesmo constituírem grande parte da lesão.

ACHADOS DE IMAGEM

As características dos achados de imagem estão relacionadas diretamente com o aspecto histológico. Ao estudo radiográfico, apresentam-se como lesões luminescentes por serem constituídas predominantemente por tecido adiposo maduro. Ao estudo tomográfico, apresentam coeficientes de atenuação que variam entre tecido adiposo e conteúdo líquido quando se associam a cistos.



FIGURA 13-88. Lipoma no calcâneo em paciente de 27 anos, do sexo masculino. A radiografia simples do tornozelo revela lesão lítica radiotransparente na porção anterior do calcâneo de contornos regulares e limites bem-definidos com área de maior densidade interna, relacionada com calcificação.

Em todas as imagens de RM, incluindo as obtidas com supressão de gordura, a lesão tem intensidade de sinal isointensa à da gordura subcutânea. A intensidade do sinal de gordura intralesional é, muitas vezes, ligeiramente maior do que a da medula óssea devido à celularidade adicional da própria medula. Já os contornos escleróticos que, às vezes, são vistos na radiografia e na tomografia computadorizada, apresentam baixo sinal em T1 e T2 nas sequências de ressonância magnética.

As áreas de necrose de gordura e de calcificação distrófica são caracterizadas por regiões de aumento de densidade ao estudo radiográfico e de maior atenuação nas imagens de tomografia. Na RM, essas áreas de necrose têm intensidade de sinal variável em T1 e alto sinal em T2, podendo sofrer completa degeneração cística. Os focos de calcificação apresentam baixo sinal em T1 e T2 (Figs. 13-88 e 13-89).

TUMORES VASCULARES

■ Hemangioma

INTRODUÇÃO

Generalidades

Hemangioma é um tumor benigno formador de vasos sanguíneos ou malformações de origem endotelial.

Achados Clínicos e Laboratoriais

Os hemangiomas são condições relativamente comuns, identificados em aproximadamente 10% da população adulta, nos corpos vertebrais de pacientes submetidos à autópsia. Entretan-

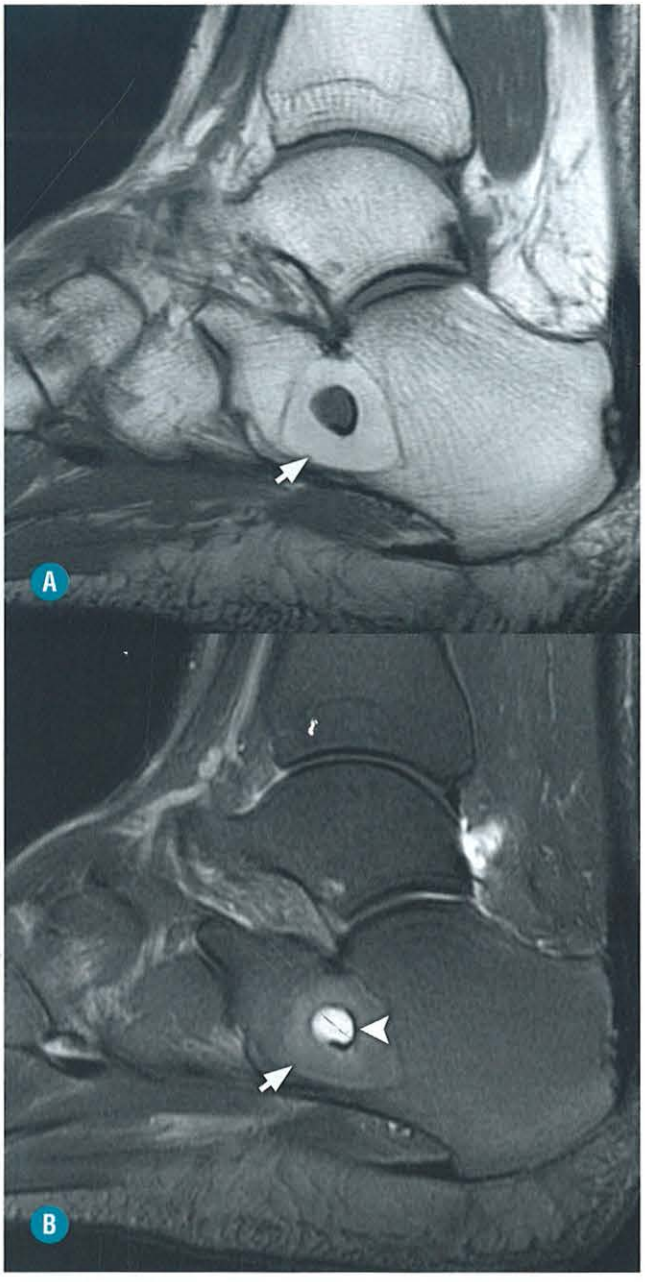

FIGURA 13-89. Lipoma no calcâneo em paciente de 33 anos, do sexo feminino. O exame de RM demonstra lesão ovalada intramedular no interior do calcâneo com característica de sinal semelhante à gordura (*setas*) nas sequências ponderadas em T1 (**A**) e em T2 com supressão de gordura (**B**), com pequena área de degeneração cística central (*ponta de seta*).

to, a sintomatologia clínica relevante é rara, e, nessa situação, corresponde a menos de 1% dos tumores ósseos primários. Esses tumores podem ocorrer em qualquer faixa etária, porém são mais frequentemente diagnosticados entre a 3ª e a 5ª décadas. São mais frequentes no sexo feminino, na proporção de 3:2.

Achados Histológicos

O hemangioma cavernoso apresenta-se na macroscopia como tumor avermelhado de limites imprecisos, enquanto o hemangioma capilar apresenta aspecto de tumor sólido avermelhado e de limites mais nítidos.

Na microscopia, o hemangioma cavernoso mostra algumas lacunas irregulares, na forma e no tamanho, distribuídas nas trabéculas ósseas, revestidas por endotélio, com hemácias no seu interior. Podem ser observados flebólitos decorrentes de trombos organizados e calcificados.

Os hemangiomas capilares apresentam vasos de estrutura capilar preenchendo as trabéculas ósseas, desordenadamente dispostos em estroma conjuntivo frouxo.

ACHADOS DE IMAGEM

Em sua maioria, os hemangiomas, principalmente da coluna vertebral, são achados incidentais em radiografias e exames de RM. Os hemangiomas da coluna vertebral apresentam características radiográficas típicas, com acentuação do trabeculado medular, e nas radiografias apresentam estrias verticais paralelas, sem alargamento ou deformidade do corpo vertebral, com aspecto semelhante encontrado na TC. Na RM, apresenta tipicamente alto sinal nas sequências ponderadas em T1 e T2, secundário ao conteúdo adiposo dentro da lesão. Em alguns casos, pode haver o predomínio do componente vascular, com aumento do sinal na sequência ponderada em T2, com aspecto de imagem atípico, que, por vezes, dificulta o diferencial com outras lesões de corpos vertebrais.

O aspecto de imagem em outros locais do esqueleto apresenta, ao estudo radiográfico, como formação expansiva radioluminescente, discretamente expansiva, com acentuação do trabeculado medular, podendo ou não apresentar afilamento da cortical óssea. A expansão extracortical e a presença de reação periosteal são bastante raras.

Ao estudo de RM também apresenta as mesmas características com alto sinal nas sequências ponderadas em T1 e T2. Essas lesões apresentam realce heterogêneo após a injeção do agente paramagnético, que podem variar de acordo com a intensidade da vascularização (Figs. 13-90 e 13-91).

DIAGNÓSTICOS DIFERENCIAIS:

Na coluna vertebral, os principais diagnósticos diferenciais relacionados com a alteração do trabeculado da medula óssea estão relacionados com a osteoporose, doença de Paget e osteodistrofia renal. Em outros locais do esqueleto, quando existe predomínio do conteúdo adiposo no hemangioma, pode haver diagnóstico diferencial com outros nódulos de natureza lipomatosa; porém, quando a lesão apresenta alto sinal nas sequências ponderadas em T2, o aspecto de imagem é inespecífico.

■ Angiossarcoma

INTRODUÇÃO

Generalidades

Os angiossarcomas são tumores malignos de células com diferenciação endotelial.

Achados Clínicos e Laboratoriais

Os tumores vasculares malignos são bastante raros e correspondem a menos de 1% dos tumores ósseos malignos, sem predileção por idade específica, com distribuição semelhante em pacientes entre a 2ª e a 8ª décadas de vida, com discreta



FIGURA 13-90. Hemangioma no corpo vertebral lombar de L4 em paciente de 56 anos, do sexo feminino. O exame de RM mostra trabeculado ósseo medular acentuado com estrias ósseas lineares verticais, alto sinal nas sequências ponderadas em T1 (**A**) e T2 (**B**) e sinal elevado na sequência ponderada em T2 com supressão de gordura (**C**).

predileção pela 2ª e 3ª décadas, acometendo igualitariamente pacientes dos sexos feminino e masculino.

Os angiossarcomas podem acometer qualquer local do esqueleto, com predileção para os ossos longos, e, na região do esqueleto axial, predomina na coluna. Clinicamente se manifestam por lesões dolorosas, associadas a aumento de volume local.

Achados Histológicos

Os angiossarcomas apresentam espaços vasculares, geralmente consistentes, com erosão da cortical óssea e extensão para partes moles. Microscopicamente pode mostrar uma ampla variedade de achados, desde áreas celulares bem diferenciadas, que podem simular hemangiomas, até áreas de baixa diferenciação, que são compostos por células endoteliais atípicas.

ACHADOS DE IMAGEM

Ao estudo radiográfico, o angiossarcoma apresenta-se como lesão predominantemente osteolítica, raramente acompanhada por esclerose. As lesões podem ser variadas e apresentam

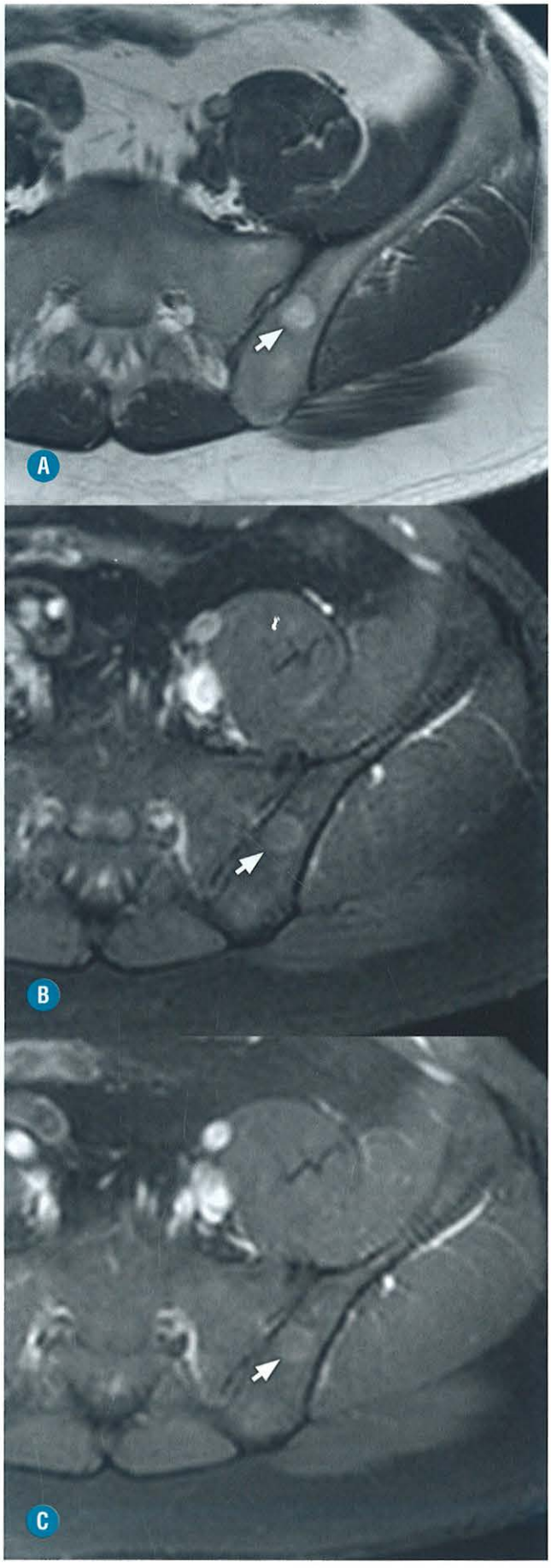

FIGURA 13-91. Hemangioma intraósseo no ilíaco esquerdo em paciente de 47 anos, do sexo feminino. O exame de RM evidencia lesão com alto sinal na sequência ponderada em T1 (**A**), sinal intermediário na sequência ponderada em T2 com supressão de gordura (**B**) e discreta impregnação heterogênea após a injeção endovenosa do agente paramagnético na sequência ponderada em T1 com supressão de gordura (**C**) (*setas*).

margens maldefinidas, determinando importante afilamento da cortical e expansão extracortical, que indica agressividade local. Pode, ainda, apresentar acometimento multifocal.

Nos estudos de RM, apresenta baixo sinal nas sequências ponderadas em T1, com alto sinal em T2, e intenso realce heterogêneo após a injeção do agente paramagnético (Fig. 13-92).

DIAGNÓSTICOS DIFERENCIAIS

Na forma de lesão isolada, o angiossarcoma pode ser confundido com outras lesões de natureza sarcomatosa, e, quando se apresenta na forma multifocal, pode apresentar como diagnóstico diferencial as lesões metastáticas.

TUMORES ÓSSEOS DE ORIGEM EPITELIAL E LIPOGÊNICA

■ Adamantinoma

INTRODUÇÃO

Generalidades

O nome adamantinoma foi descrito por Fisher, que correlacionou essa neoplasia, mais comumente encontrada na tíbia, com o adamantinoma da mandíbula por suas semelhanças microscópicas.

Achados Clínicos e Laboratoriais

Esse tumor representa menos de 0,5% dos tumores ósseos malignos, sendo uma neoplasia maligna de baixo grau com forte predileção de acometimento da tíbia e da fíbula, principalmente na 2ª e 3ª décadas de vida.

Embora tenha apresentação indolente, o adamantinoma pode ser agressivo. Os fatores de risco para evoluções mais malignas incluem o sexo masculino, idade jovem de apresentação, curta duração dos sintomas, dor na apresentação inicial e recidiva local.

O adamantinoma diferenciado ou adamantinoma osteofibrodisplasia-*like* é um termo utilizado para um grupo de tumores benignos que foram distinguidos por fatores relacionados com a idade do paciente (20 anos ou menos), à sua localização estritamente intracortical e à predominância uniforme de um tecido osteofibroso displasia-*like*, que contém apenas pequenos ninhos de células epiteliais. Embora a maioria desses tumores pareça ter um curso benigno, há relatados de evoluções para o adamantinoma maligno.

Achados Histológicos

Ao exame microscópico, o adamantinoma é composto por células epiteliais neoplásicas dentro de um estroma osteofibroso, sendo essas células epiteliais consistentemente reativas para



FIGURA 13-92. Angiossarcoma em paciente de 37 anos, do sexo feminino. A radiografia inicial (**A**) demonstra lesão lítica de contornos parcialmente definidos, com áreas de rotura da cortical óssea e fratura patológica associada na porção central da diáfise proximal do rádio, com áreas de rotura da cortical. O exame de RM mostra lesão com alto sinal na sequência ponderada em T2 com supressão de gordura (**B**), com intensa impregnação difusa após a injeção endovenosa do agente paramagnético na sequência ponderada em T1 com supressão de gordura (**C**). Na evolução da lesão, destaca-se o aparecimento de outra lesão com as mesmas características na porção distal do III metacarpo (**D**).

citoqueratinas. Os adamantinomas possuem uma arquitetura celular com predomínio de elementos epiteliais em sua zona central e com tecido fibroblástico ocupando a região periférica do tumor. Assim, recomenda-se que amostras de biópsias incluam a porção central da lesão, pois os tecidos periféricos podem não incluir os elementos epiteliais de diagnóstico dessa neoplasia.

ACHADOS DE IMAGEM

Ao estudo radiográfico, o adamantinoma apresenta-se como uma lesão bem circunscrita, pouco expansiva, por muitas vezes multilocular, com orientação longitudinal ao longo da diáfise, mesclando áreas de esclerose e lise, com lesões com o padrão "bolha de sabão", associado à remodelação da cortical óssea (Fig. 13-93). O envolvimento fibular simultâneo ao comprometimento da tíbia é relatado em 5 a 10% dos casos e a extensão extracortical é observada em até 15%.

A RM é o melhor método para demonstrar o envolvimento medular, bem como dos tecidos moles adjacentes e eventuais lesões satélites. Esses tumores tipicamente apresentam intensidade de sinal intermediária nas sequências ponderadas em T1 e alto sinal nas sequências IR e T2, com realce homogêneo ao contraste com predomínio central.

DIAGNÓSTICOS DIFERENCIAIS

Os diagnósticos diferenciais do adamantinoma de ossos longos incluem a osteofibrodisplasia, a displasia fibrosa e o adamantinoma diferenciado/osteofibroso.

Recomendações

Devido à semelhança dos dados demográficos, achados clínicos e radiológicos, características microscópicas e propriedades imuno-histoquímicas, o conceito de um espectro de lesões fibro-ósseas tem sido sugerido, e o adamantinoma se apresenta na extremidade maligna das lesões desse grupo. O adamantinoma diferenciado é enquadrado no segmento intermediário desse critério, e a osteofibrodisplasia na extremidade benigna deste grupo. Algumas questões não resolvidas em relação a esse grupo de patologias é a possibilidade de essas lesões evoluírem dentro desse espectro, como se a osteofibrodisplasia pudesse progredir para adamantinoma, e que a osteofibrodisplasia e o adamantinoma diferenciado poderiam representar a regressão



FIGURA 13-93. Adamantinoma em paciente de 23 anos, do sexo feminino. As radiografias de frente e de perfil (**A**) demonstram áreas líticas, com áreas de esclerose que envolvem quase toda a diáfise, com aparente início do processo na cortical anterior. O corte macroscópico (**B**) demonstra o acometimento cortical anterior e as extensas áreas císticas medulares.

do adamantinoma. A esse respeito, estudos citogenéticos recentes evidenciaram a presença de um ou mais cromossomos comuns entre essas lesões, com maior complexidade cariotípica do adamantinoma. Essas análises demonstram ser concebível a evolução por um clone anormal da osteofibrodisplasia progredir para um adamantinoma.

TUMORES PSEUDONEOPLÁSICOS

■ Cisto Ósseo Aneurismático

INTRODUÇÃO

Generalidades

O cisto ósseo aneurismático (COA) é uma lesão óssea benigna, constituída por lacunas irregulares preenchidas por conteúdo hemático, delimitadas por septos de tecido conjuntivo, com traves osteoides e células gigantes multinucleadas.

Achados Clínicos e Laboratoriais

O COA é uma lesão relativamente rara, que representa entre 1,5 e 2,5% dos tumores ósseos primários, com distribuição praticamente similar entre os sexos, com leve predomínio do sexo feminino, principalmente nas três primeiras décadas de vida, e 80% estão relacionados com as duas primeiras décadas. A associação com outras lesões ósseas pode ocorrer em até 35% dos casos, sendo as mais comuns as associações com condições benignas, incluindo o condroblastoma, fibroma condromixoide, fibroma não ossificante, osteoblastoma, tumor de células gigantes, fibro-histiocitoma, tumor marrom, displasia fibrosa e o granuloma eosinofílico. Já a associação com tumores malignos é menos frequente, porém de grande importância para a adequada avaliação radiológica, principalmente nos casos de osteossarcoma telangiectásico, e, mais raramente, nos casos de angiossarcoma e fibro-histiocitoma maligno.

O aumento volumétrico da região afetada pode ser acompanhado por dor e edema local, sintomas esses, por muitas vezes, associados a fraturas patológicas.

O local mais frequente de envolvimento são as medulares dos ossos longos e a coluna, sendo essas regiões responsáveis por 60 a 70% dos casos. Ossos pequenos como as mãos e pés são afetados de 10 a 15% e podem raramente envolver patela, sacro e a região acetabular.

Nos ossos longos, a região metafisária é o local quase exclusivo de acometimento, sendo a região diafisária envolvida em menos de 10%. A extensão epifisária é incomum, mas invariavelmente está relacionada com o fechamento da placa epifisária de crescimento.

O COA pode também apresentar localização cortical ou subperiosteal nos ossos tubulares longos.

Achados Histológicos

O COA é tipicamente caracterizado por espaços císticos cheios de sangue, separados por um estroma de células fusiformes, células gigantes de osteoclastos e traves de material osteoide.

ACHADOS DE IMAGEM

A clássica apresentação radiográfica é a lesão osteolítica, excêntrica, com ou sem trabéculas ósseas internas, localizada na região metafisária dos ossos tubulares longos, associado ao aspecto insuflativo das corticais ósseas, contornos bem-definidos e podem ou não apresentar margens escleróticas.

A formação de níveis líquido-líquido no interior do COA está relacionada com a hemorragia com sedimentação interna, achados esses característicos e que são bem demonstrados pelo estudo de RM. Nas sequências T1, esses níveis podem apresentar alto sinal devido à meta-hemoglobina em seus componentes. O contraste pela injeção de gadolínio demonstra realce linear dos septos internos e dos contornos do tumor.

As margens da lesão apresentam baixo sinal nas sequências em T1 e T2, provavelmente relacionado com o espessamento periosteal. As demais áreas do tumor apresentam alto sinal em T2 devido à presença de água nos conteúdos líquidos. A presença de componente sólido com realce difuso ao contraste deve levantar a suspeita de associação com outros tumores, embora esse achado possa também ser encontrado na variante sólida do cisto ósseo aneurismático (Figs. 13-94 a 13-96).

O padrão predominante de cintilografia óssea é a moderada captação do radiofármaco na periferia da lesão, com pouca atividade central.

DIAGNÓSTICOS DIFERENCIAIS

Nos casos de COA primário, devem-se incluir nos diferenciais o cisto ósseo simples, o TGC e o tumor marrom do hiperparatireoidismo. No COA secundário, os diagnósticos diferenciais mais frequentes incluem a associação com o TGC, o condroblastoma e o osteossarcoma telangiectásico.

■ Cisto Ósseo Simples

INTRODUÇÃO

Generalidades

O cisto ósseo simples é uma lesão benigna, caracterizada por uma cavidade intraóssea uniloculada, apresentando conteúdo líquido e revestida por tecido conjuntivo.

Achados Clínicos e Laboratoriais

O cisto ósseo simples apresenta sintomatologia bastante inespecífica, podendo cursar com quadro de dor leve quando relacionado com traumatismos, até sinais de fratura incompleta, que pode ou não apresentar desvio dos fragmentos. Não existe diferença significativa entre os sexos, acometendo principalmente os indivíduos na 1ª e 2ª décadas de vida, por estar relacionado com defeito da modelagem óssea do esqueleto em desenvolvimento, sendo infrequente em indivíduos com mais de 20 anos.

Os cistos ósseos simples são geralmente solitários e se localizam nas proximidades da placa de crescimento, predominando nos ossos de origem endocondral, principalmente nas metáfises do úmero e fêmur proximais.

Achados Histológicos

De forma geral, o cisto ósseo simples é uma cavidade uniloculada, com revestimento interno de tecido conjuntivo, que pode apresentar hialinização progressiva, e homogênea, que delimita um cisto. Pode-se, frequentemente, encontrar acúmulos de cristais de colesterol e grupos de células gigantes multinucleadas.



FIGURA 13-94. Cisto ósseo aneurismático em paciente de 14 anos, do sexo masculino. O estudo radiográfico mostra (**A**) lesão insuflativa na diáfise do rádio, de contornos regulares e limites bem-definidos. Foto do momento cirúrgico (**B**) em que se observa lesão caracterizada por uma cavidade com conteúdo hemorrágico. A microscopia (**C**) revela lacuna delimitada por septo de tecido conjuntivo, com hemácias no interior dessas lacunas e algumas células gigantes multinucleadas associadas. (*Cortesia da Dra. Geanete Pozzan.*)

ACHADOS DE IMAGEM

Radiograficamente, o cisto ósseo simples apresenta-se como uma lesão radioluminescente, com afilamento da cortical, expansão óssea e, raramente, apresenta aspecto multilobulado. Destaca-se, associado a essa lesão, fino halo de esclerose, com tênue transição do osso normal para o osso anormal.

A ressonância magnética apresenta alto sinal nas sequências ponderadas em T2, podendo apresentar fino realce periférico e septal após a injeção do agente paramagnético. Na presença de fratura, pode-se observar modificação do padrão de realce com áreas de espessamento parietal e realce pós-contraste (Figs. 13-97 e 13-98).

DIAGNÓSTICOS DIFERENCIAIS

Quando apresentam maiores dimensões, os cistos ósseos simples podem ser confundidos com outras possibilidades diagnósticas diferenciais, como cisto ósseo aneurismático, encondroma e displasia fibrosa.

■ Displasia Fibrosa

INTRODUÇÃO

Generalidades

A displasia fibrosa é uma desordem óssea benigna relativamente comum, tipicamente encontrada em adolescentes e adultos jovens, caracterizada por um anômalo desenvolvimento em que o espaço medular normal do osso afetado é substituído por tecido fibroso. O processo pode afetar um único osso (displasia fibrosa forma monostótica) ou múltiplos ossos (displasia fibrosa forma poliostótica).

Achados Clínicos e Laboratoriais

Embora a displasia fibrosa possa ocorrer em qualquer idade, o acometimento principal ocorre nas duas primeiras décadas de vida, e 70% dos indivíduos são acometidos antes dos 30 anos. Pacientes com comprometimento monostótico são geralmente assintomáticos, porém a forma poliostótica apresenta

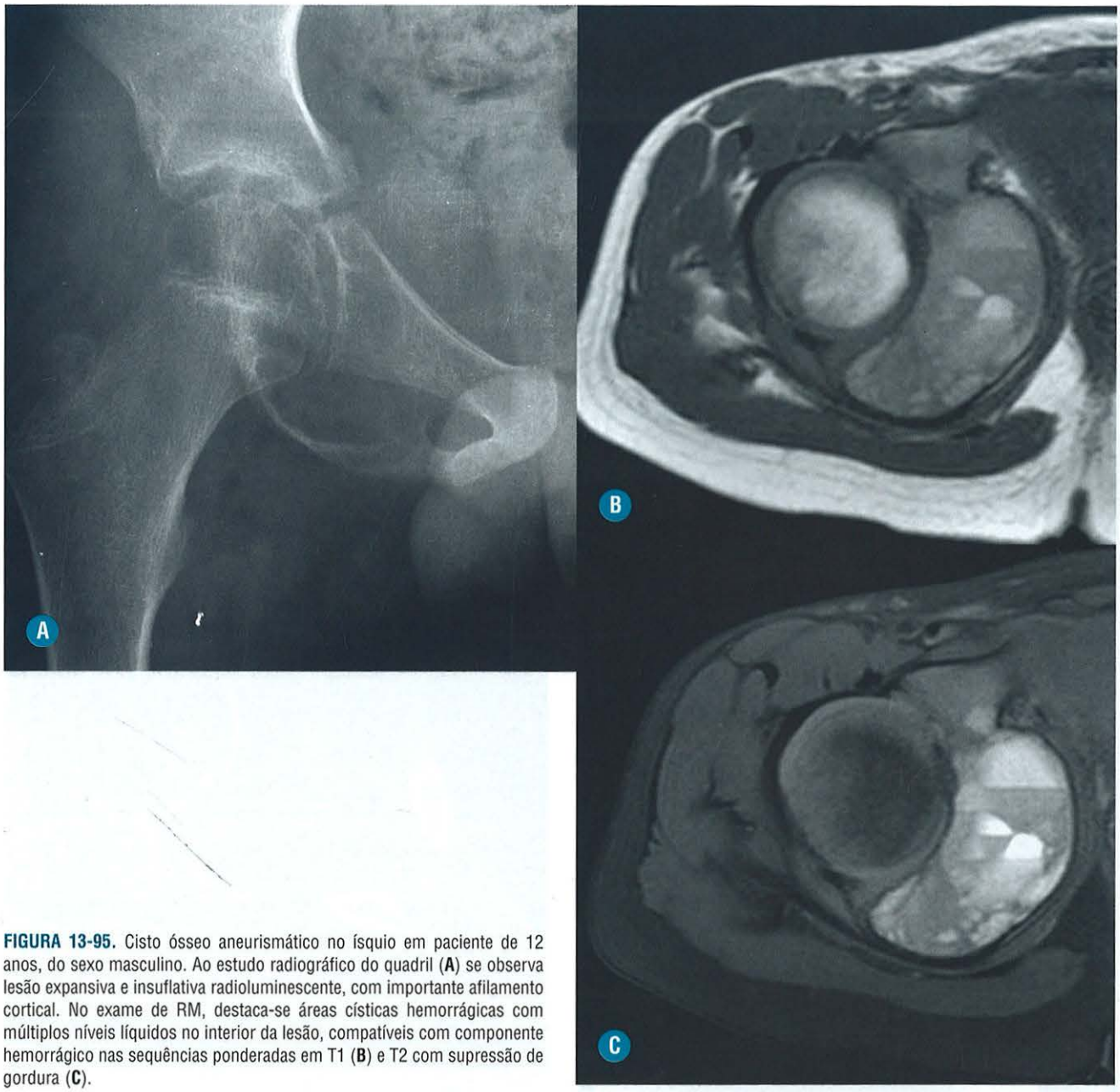

FIGURA 13-95. Cisto ósseo aneurismático no ísquio em paciente de 12 anos, do sexo masculino. Ao estudo radiográfico do quadril (**A**) se observa lesão expansiva e insuflativa radioluminescente, com importante afilamento cortical. No exame de RM, destaca-se áreas císticas hemorrágicas com múltiplos níveis líquidos no interior da lesão, compatíveis com componente hemorrágico nas sequências ponderadas em T1 (**B**) e T2 com supressão de gordura (**C**).

sintomas precoces na primeira década, como dor, claudicação e fraturas patológicas.

A forma monostótica é aproximadamente seis vezes mais comum do que a poliostótica, e as duas formas podem afetar qualquer osso do esqueleto, porém com predomínio no terço proximal do fêmur, tíbia, ossos da face, crânio, costelas, bacia e raramente compromete vértebras.

As lesões ósseas do crânio pela forma poliostótica podem provocar deformidades significativas, com aspecto descrito leontíase óssea (fácies leonina).

Manchas cutâneas amareladas ou acastanhadas (café com leite), situadas predominantemente no tronco, são achados coexistentes de até a metade dos pacientes afetados pela displasia fibrosa poliostótica.

A displasia pode apresentar associação com disfunções endócrinas, como hipertireoidismo, hiperparatireoidismo, acromegalia, diabetes melito e com a síndrome de McCune-Albright, que consiste da tríade de associação da displasia fibrosa poliostótica tipicamente de acometimento unilateral, manchas cutâneas "café com leite" (ipsolateral ao comprometimento ósseo) e disfunção endócrina (especialmente relacionada com a puberdade precoce em meninas).

A associação da displasia fibrosa, geralmente a forma poliostótica, com mixomas intramusculares, está relacionada com a síndrome de Mazabraud, apresentando maior incidência em mulheres, e o mixoma geralmente apresenta localização próxima ao foco de displasia fibrosa.

Achados Histológicos

Caracteriza-se por proliferação fibrosa em feixes entrelaçados de fibroblastos e fibras colágenas, associado a traves osteoides irregulares.



FIGURA 13-96. Cisto ósseo aneurismático na fíbula distal de paciente de 17 anos, do sexo masculino. Ao estudo radiográfico, (**A**) observa-se lesão expansiva insuflativa com afilamento cortical, sem roturas da cortical óssea ou expansão extracortical, e ao exame de RM destaca-se aspecto cístico da lesão com predomínio do alto sinal na sequência ponderada em T1 (**B**) com nível líquido no interior.

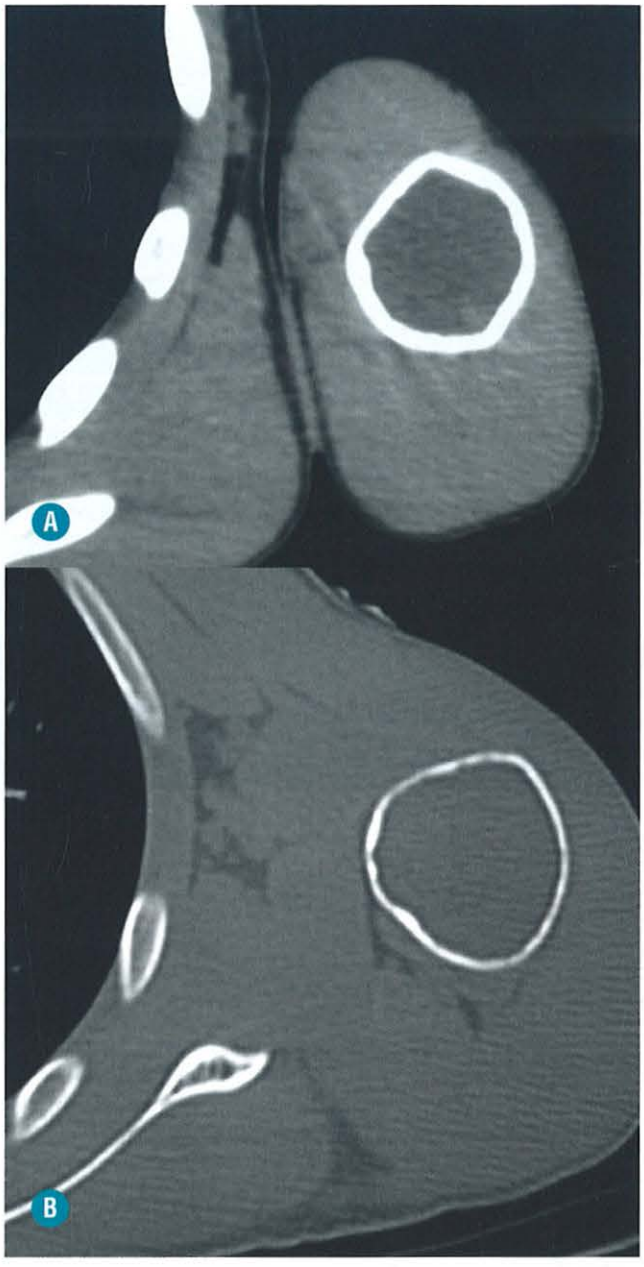

FIGURA 13-97. Cisto ósseo simples em paciente de 8 anos, do sexo feminino. Ao estudo de TC, observa-se lesão insuflativa no úmero proximal com conteúdo com atenuação de partes moles (**A**) e importante afilamento da cortical óssea na janela óssea (**B**).

ACHADOS DE IMAGEM

O espectro dos achados radiológicos é vasto na displasia fibrosa, com predomínio de área radioluminescente em vidro despolido de localização central ou excêntrica, podendo apresentar septações escleróticas ou mesmo lesões incomuns com predomínio esclerótico. Esses achados estão geralmente associados a deformidades ósseas e, dependendo do osso envolvido, a fratura patológica é uma das principais manifestações da doença.

Na RM, as lesões apresentam baixo sinal em T1 e sinal variável em T2, com predomínio de alto sinal e áreas entremeadas de intermediário e baixo sinal (Figs. 13-98 a 13-102).

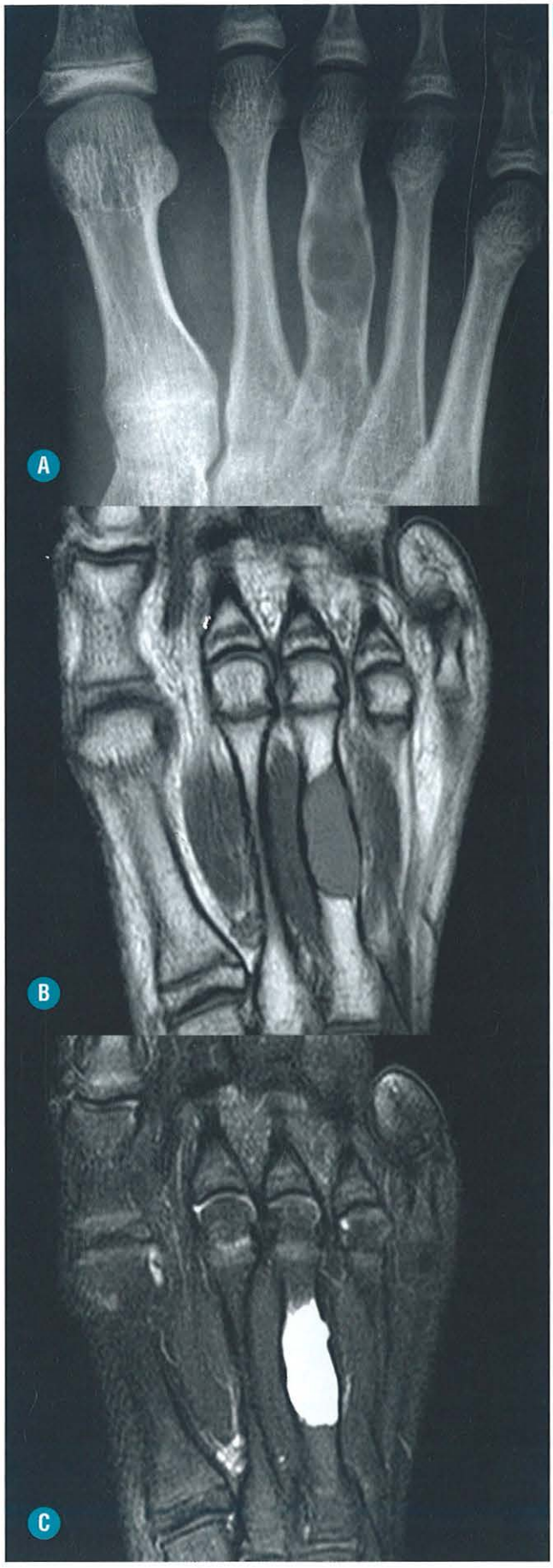

FIGURA 13-98. Cisto ósseo simples na diáfise do III metacarpo em paciente de 15 anos, do sexo feminino, onde se observa a radiografia simples lesão insuflativa de contornos regulares e limites bem-definidos, e, ao exame de RM, baixo sinal na sequência ponderada em T1 e alto sinal em T2, compatível com conteúdo líquido.

DIAGNÓSTICOS DIFERENCIAIS

Os diagnósticos diferenciais radiológicos incluem o cisto ósseo simples, tumor de células gigantes, fibroxantoma, neurofibromatose, hiperparatireoidismo, encodromatose, granuloma eosinofílico, osteoblastoma e hemangioma.

Recomendações

A transformação maligna da displasia fibrosa é rara, porém quadros clínicos relacionados com aumento da intensidade da dor, sem fratura patológica, associada à expansão volumétrica da lesão, são indicadores da possibilidade de malignização. Dos pacientes que apresentam transformação maligna, quase um terço relata história de radioterapia, e geralmente evoluem para neoplasias como o osteossarcoma, seguido por fibrossarcoma e condrossarcoma.

■ Osteofibrodisplasia

INTRODUÇÃO

Generalidades

A osteofibrodisplasia (OFD), descrita por Companacci em 1976, é uma lesão rara caracterizada por substituição fibrosa e trave osteoide.

Achados Clínicos e Laboratoriais

A OFD compromete quase que exclusivamente a cortical óssea das diáfises da tíbia ou fíbula, porém com importante predomínio da tíbia (90%). Apresenta maior incidência em crianças e em ambos os sexos até a segunda década de vida. A maioria dos pacientes apresenta aumento indolor ou discretamente doloroso da tíbia, geralmente associado a encurvamento anterior ou com fratura patológica, achado este que pode-se apresentar como a primeira manifestação clínica.

Achados Histológicos

A OFD é composta de tecido fibroso contendo trabéculas ósseas com osteoblastos dispostos em um padrão zonal, com espículas mais maduras na periferia.

ACHADOS DE IMAGEM

Ao estudo radiográfico, é caracterizada por áreas radioluminescentes circundadas por focos escleróticos, envolvendo o eixo longitudinal das corticais da tíbia ou da fíbula, às vezes de ambos, com predomínio excêntrico e expansivo, que pode apresenta várias "bolhas". A RM demonstra característica de sinal semelhante ao adamantinoma, embora comumente não apresente extensão para a cavidade medular (Fig. 13-103).

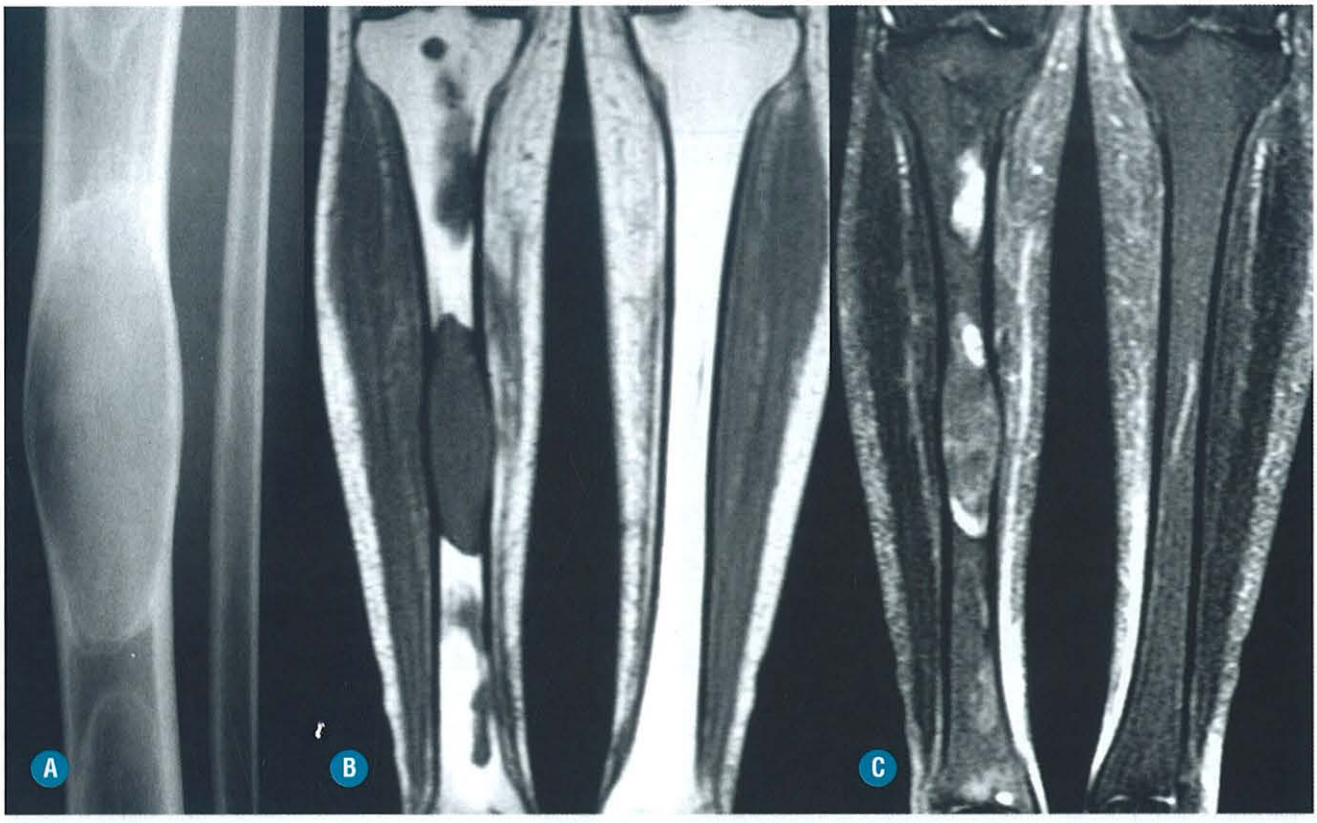

FIGURA 13-99. Displasia fibrosa na diáfise da tíbia em paciente de 17 anos, do sexo feminino, com o que apresenta ao estudo radiográfico (**A**) lesão insuflativa com aspecto em "vidro fosco", com baixo sinal nas sequência de RM ponderadas em T1 (**B**) e STIR (**C**), destacando-se, nesta última, pequenas lesões císticas associadas.

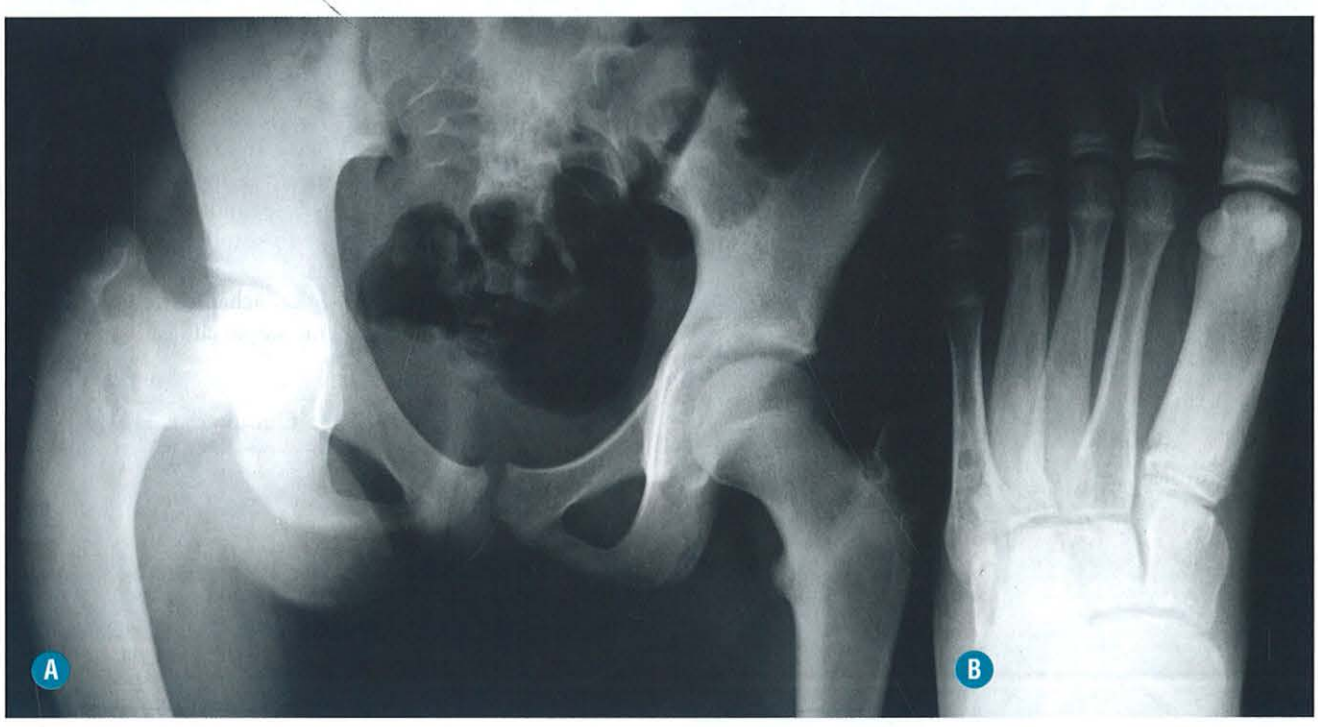

FIGURA 13-100. Displasia fibrosa poliostótica em paciente de 16 anos, do sexo feminino, que apresenta ao estudo radiográfico da bacia (**A**) deformidade do fêmur proximal direito (deformidade em "cajado de pastor"), com alargamento do diâmetro ósseo e densidade óssea em aspecto de "vidro fosco". A radiografia do pé (**B**) demonstra alargamento das diáfises do I, III e IV metatarsos, com densidade semelhante a encontrada no fêmur.

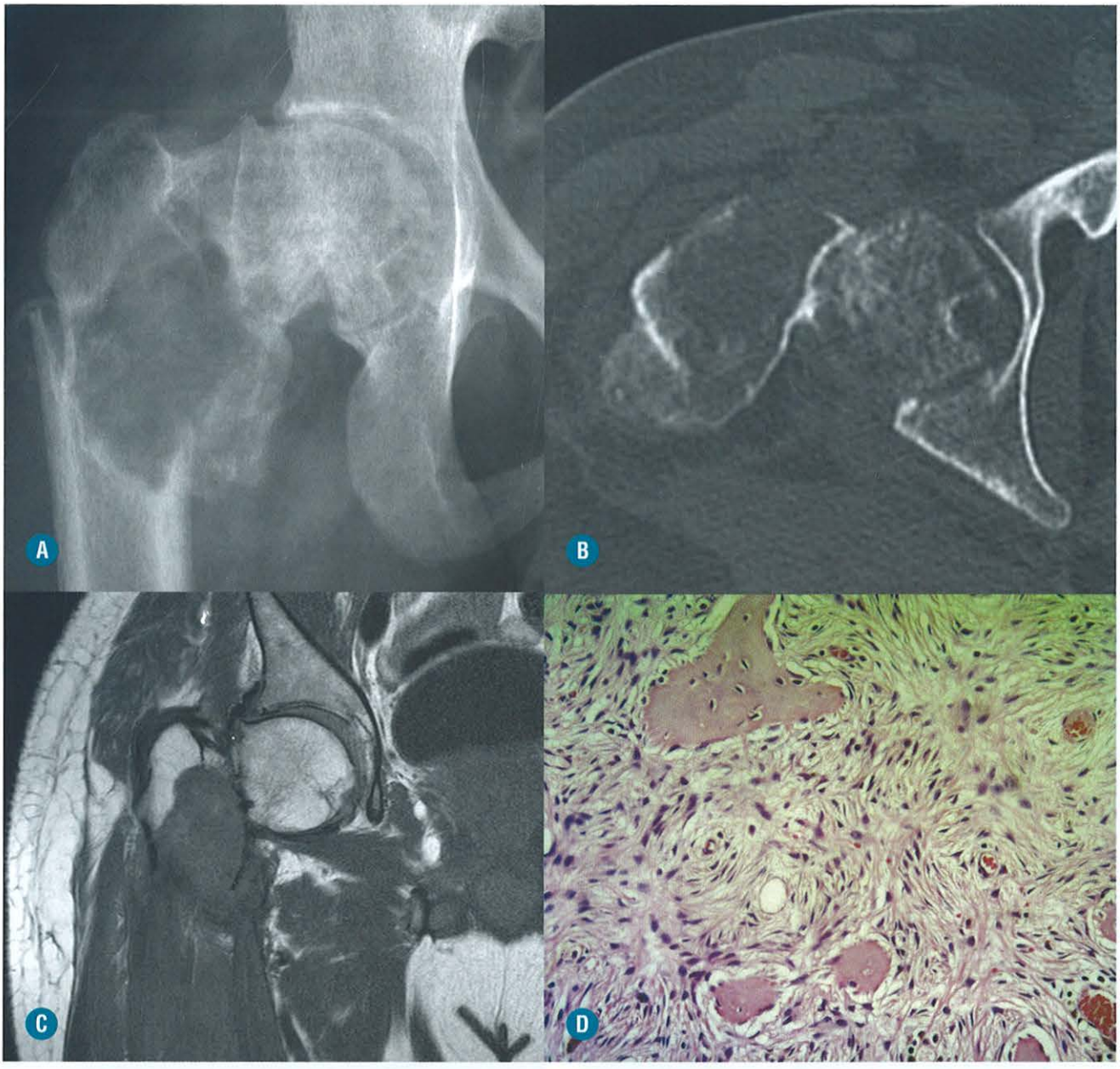

FIGURA 13-101. Displasia fibrosa com fratura do fêmur proximal em paciente de 30 anos, do sexo masculino. O estudo radiográfico (**A**) apresenta deformidade do colo femoral com aspecto em "vidro fosco" e descontinuidade da cortical, sendo os mesmos achados observados no plano axial da TC (**B**). Ao exame de RM na sequência ponderada em T1, (**C**) observa-se lesão com baixo sinal no fêmur proximal. Apresenta, à microscopia (**D**), proliferação fibrosa com fibroblastos e algumas traves osteoides associadas. (*Cortesia do Dr. José Donato de Próspero.)*

DIAGNÓSTICOS DIFERENCIAIS

Os dois principais diagnósticos diferenciais fazem parte também do espectro de lesões fibro-ósseas, como a displasia fibrosa e o adamantinoma, sendo a diferenciação com o adamantinoma muito tênue, marcada pela presença de estruturas epitelioides neste último. Já os principais pontos diferenciais que favorecem o diagnóstico da OFD são a frequência maior em crianças, a localização exclusiva na tíbia e ou na fíbula, a restrição cortical da lesão e o não envolvimento do canal medular.

■ Histiocitose de Células de Langerhans

INTRODUÇÃO

Generalidades

A histiocitose de células de Langerhans (HCL), previamente chamada de histiocitose X, refere-se ao espectro de doença caracterizada por proliferação idiopática de histiócitos que determinam manifestações focais (granuloma de células de Langerhans) ou sistêmicas.

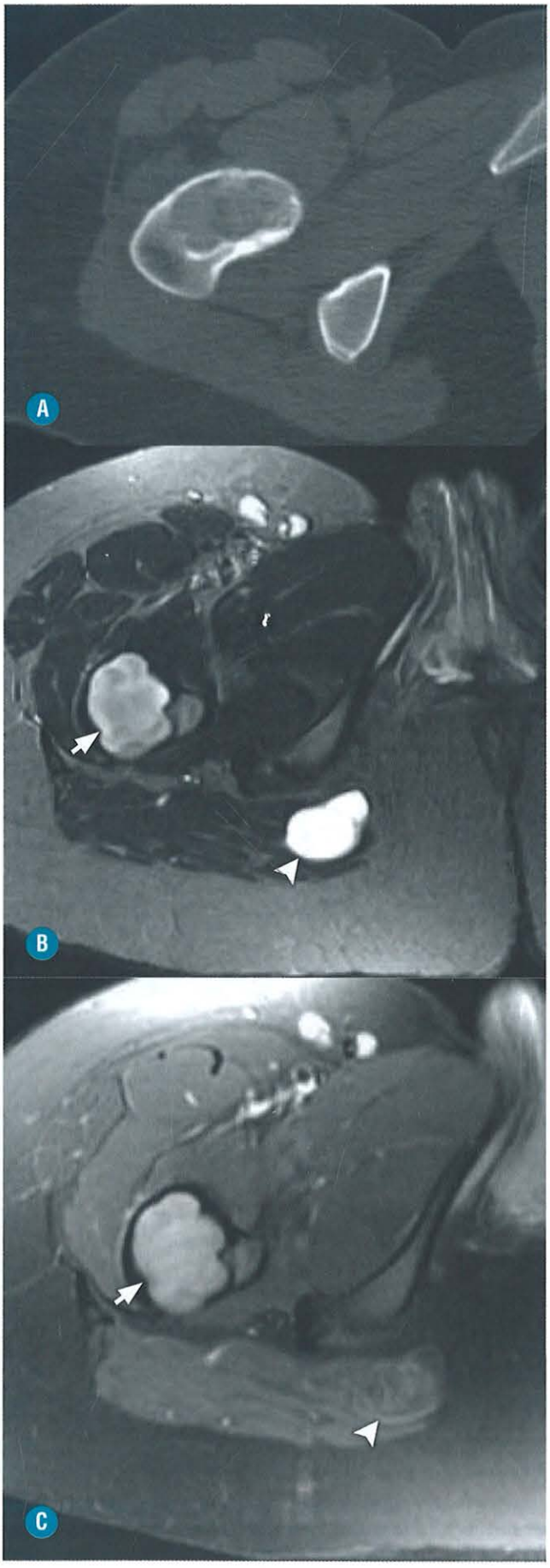

FIGURA 13-102. Síndrome de Mazabraud em paciente de 17 anos, do sexo feminino, com displasia fibrosa no colo do fêmur com aspecto de "vidro fosco" no plano axial da TC (**A**). Ao exame de RM, apresenta área de displasia fibrosa (*setas*) com discreto alto sinal nas sequências ponderadas em T2 com supressão de gordura (**B**) e em T1 com supressão de gordura pós-gadolínio endovenoso (**C**). Observa-se, também, mixoma (*pontas de seta*) caracterizado por alto sinal nas sequências ponderadas em T2 com supressão de gordura (**B**), sem impregnação pelo gadolínio endovenoso (**C**).



FIGURA 13-103. Osteofibrodisplasia em paciente de 8 anos, do sexo masculino, que apresenta, ao estudo radiográfico em perfil da perna, lesão predominantemente lítica com esclerose periférica e deformidade óssea associada.

Achados Clínicos e Laboratoriais

O granuloma de células de Langerhans é uma lesão não neoplásica de etiologia desconhecida, caracterizada pela proliferação de células de Langerhans, eosinófilos, linfócitos, plasmócitos e células gigantes multinucleadas. A célula de Langerhans é de natureza osteocítica, dendrítica, comumente encontrada na pele, como apresentadora de antígenos. A doença pode comprometer a pele, linfonodos, pulmão, cérebro e fígado, porém é mais frequentemente encontrada nos ossos, acometendo principalmente crianças de 3 a 15 anos, sendo a lesão isolada a apresentação mais comum. Acomete principalmente em ordem decrescente de frequência o crânio, corpos

vertebrais, ossos tubulares, ilíaco e mandíbula, porém é descrito em outros locais. A forma solitária benigna é denominada granuloma eosinofílico, sendo considerada lesão pseudotumoral por não apresentar uma neoplasia verdadeira.

A doença de Hand-Schüller-Christian se apresenta como a forma crônica e se manifesta por lesões osteolíticas múltiplas, exoftalmo uni ou bilateral e diabetes insípido. A forma aguda maligna é conhecida como doença de Letterer-Siwe e ocorre na primeira infância, e seu quadro clínico se assemelha ao da leucemia aguda com petéquias cutâneas generalizadas e presença de hepatoesplenomegalia.

Achados Histológicos

O granuloma eosinofílico apresenta consistência mole e gelatinosa, de coloração amarelada, e histologicamente se caracteriza por aglomerado de células, de aspecto histiocitário, com citoplasma discretamente basófilo que são denominadas células de Langerhans. Podem-se dispor em aglomerados entremeados por variável quantidade de eosinófilos, que podem necrosar, formando campos de abscessos eosinofílicos. Associam-se, ainda, à presença de células gigantes multinucleadas variáveis em número, semelhante aos osteoclastos, com linfócitos e plasmócitos.

ACHADOS DE IMAGEM

Nos estudos radiográficos, as lesões relacionadas com o granuloma eosinofílico apresentam predominantemente o padrão de osteólise. Na calota craniana, apresenta-se como lesão radioluminescente arredondada, de contornos duplos e irregulares, secundário ao acometimento das tábuas interna e externa. Nos corpos vertebrais, a lesão osteolítica pode determinar desabamento deste corpo, sendo este aspecto classicamente conhecido como vértebra na plana de Calvé, que, embora não patognomônica deste processo, é mais frequente no granuloma eosinofílico.

Nos ossos tubulares, as lesões predominam na região diafisária, de aspecto lítico, com áreas de irregularidade da cortical e reação periosteal, de aspecto lamelar.

Ao estudo de RM, as HCL apresentam baixo sinal nas sequências ponderadas em T1 e alto sinal em T2, com realce heterogêneo após a injeção do agente paramagnético. As características agressivas da imagem da HCL na RM podem simular os achados de neoplasias agressivas ou infecção. A RM, embora com pouca especificidade para o diagnóstico, apresenta importante papel para o estadiamento da extensão do envolvimento da lesão isolada, bem como o acometimento multifocal (Figs. 13-104 a 13-107).

DIAGNÓSTICOS DIFERENCIAIS

O granuloma eosinofílico como lesão isolada apresenta como diagnóstico diferencial outras neoplasias de padrão lítico, lesões inflamatórias (osteomielite) e algumas outras lesões pseudotumorais, como displasia fibrosa. Como diagnóstico diferencial do padrão multifocal de acometimento, pode-se incluir as metástases, processos infecciosos e doenças da medula óssea como leucemia, linfoma e outras condições, como hiperparatireoidismo (tumores marrons) e a doença de Gaucher.

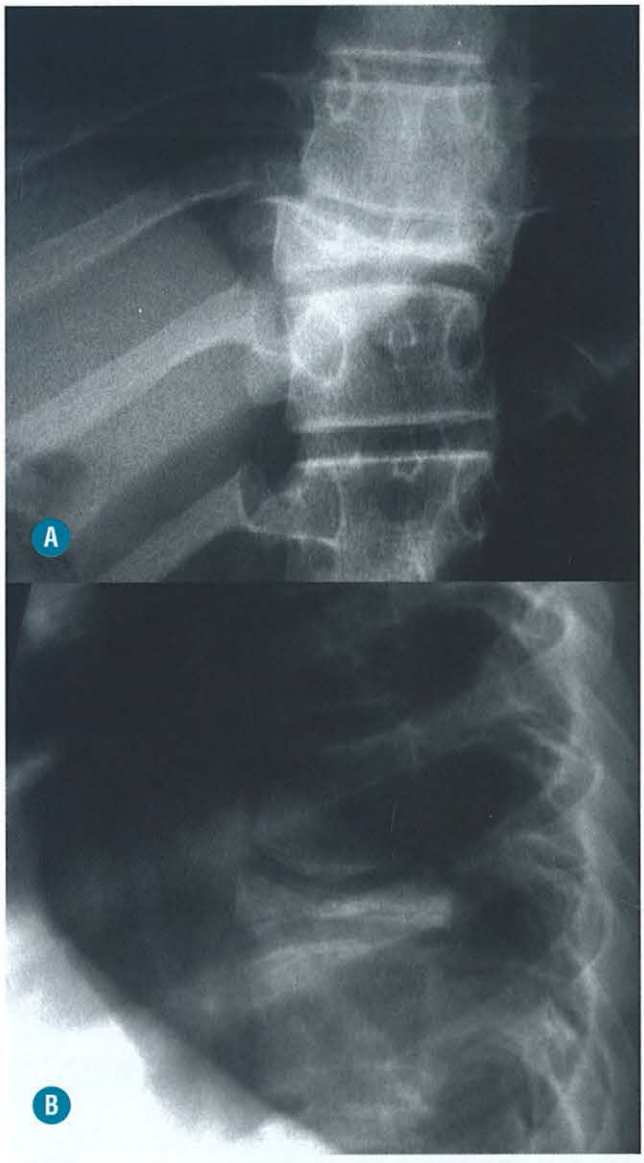

FIGURA 13-104. "Vértebra plana" causada por granuloma eosinófilo em paciente de 7 anos, do sexo masculino, em radiografias da coluna torácica de frente (**A**) e de perfil (**B**), demonstrando achatamento dos corpos vertebrais.

METÁSTASES ÓSSEAS

CONSIDERAÇÕES GERAIS

As metástases ósseas são descritas na maioria das neoplasias malignas, sendo alguns tipos mais frequentes, e podem surgir a partir de extensão direta, disseminação linfática ou hematogênica, ou mesmo por extensão intraespinal (através do liquor).

De uma forma geral, as metástases provocam dois tipos de resposta ao osso: reabsorção ou neoformação óssea. Vários mecanismos estão relacionados com a reabsorção óssea, porém o aspecto de imagem é basicamente a presença de áreas de osteólise, com a presença de lesões metastáticas nesses focos. As metástases relacionadas com a neoformação óssea geralmente apresentam aumento da densidade óssea causada pela formação de estroma ósseo (comum no carcinoma de próstata) ou a formação de osso reacional, semelhante ao presente no calo ósseo.

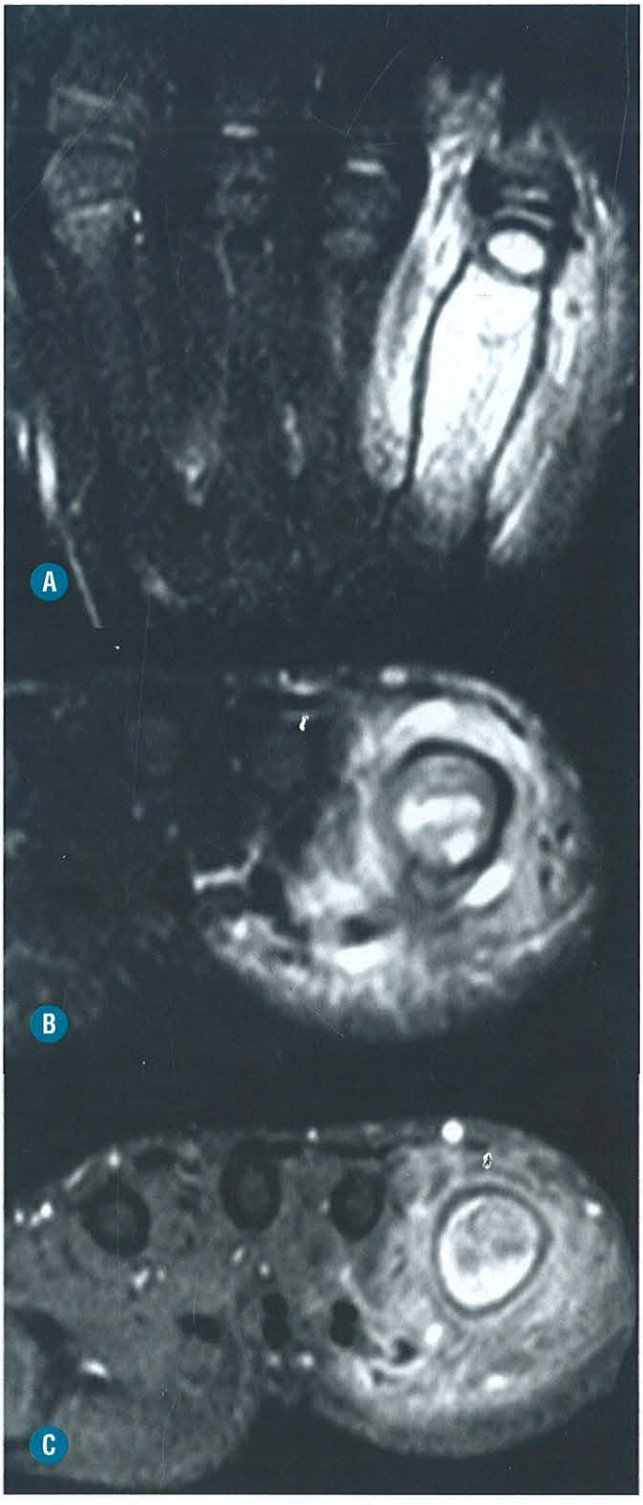

FIGURA 13-105. Granuloma eosinófilo em paciente de 4 anos, do sexo feminino, que apresenta lesão lítica expansiva acometendo toda a extensão da diáfise do V metatarso nas sequências ponderadas em T2 com supressão de gordura nos planos coronal (**A**) e axial (**B**), com intensa impregnação heterogênea após a injeção do agente paramagnético na sequência ponderada em T1 com supressão de gordura (**C**). Destaca-se extensão da alteração inflamatória para as partes moles adjacentes.

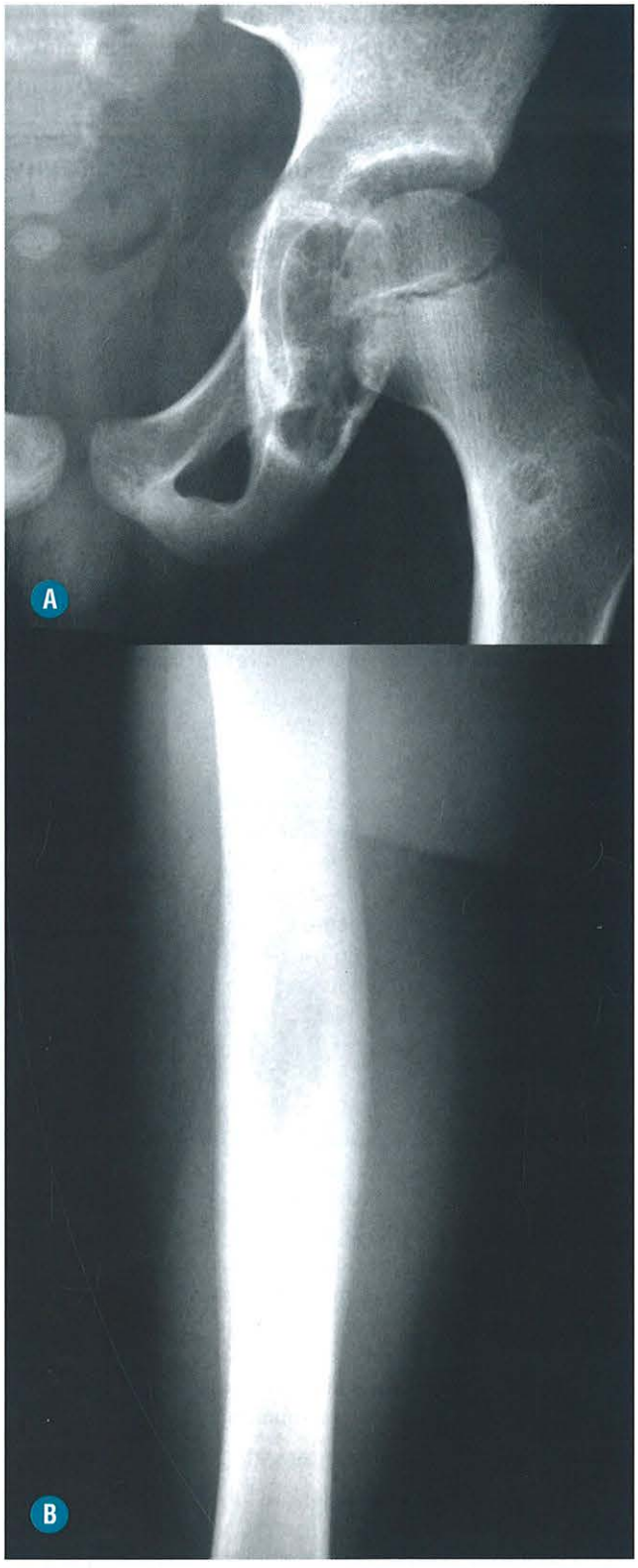

FIGURA 13-106. Histiocitose de células de Langerhans em paciente de 6 anos, do sexo masculino, com lesões líticas no acetábulo e no fêmur proximal na radiografia de quadril (**A**) e lesão esclerótica com reação periosteal sólida na diáfise do fêmur (**B**).

FIGURA 13-107. Granuloma eosinófilo em paciente de 6 anos, do sexo feminino, que apresenta lesão lítica maldefinida na clavícula distal com reação periosteal sólida na radiografia simples do ombro (**A**). No exame de RM, apresenta lesão com alto sinal nas sequências ponderadas em T2 com supressão de gordura (**B**), com intensa impregnação heterogênea após a injeção do agente paramagnético na sequência ponderada em T1 com supressão de gordura (**C**) e discreta extensão da alteração inflamatória para as partes moles adjacentes. (*Cortesia do Dr. Douglas Mendes Nunes.*)

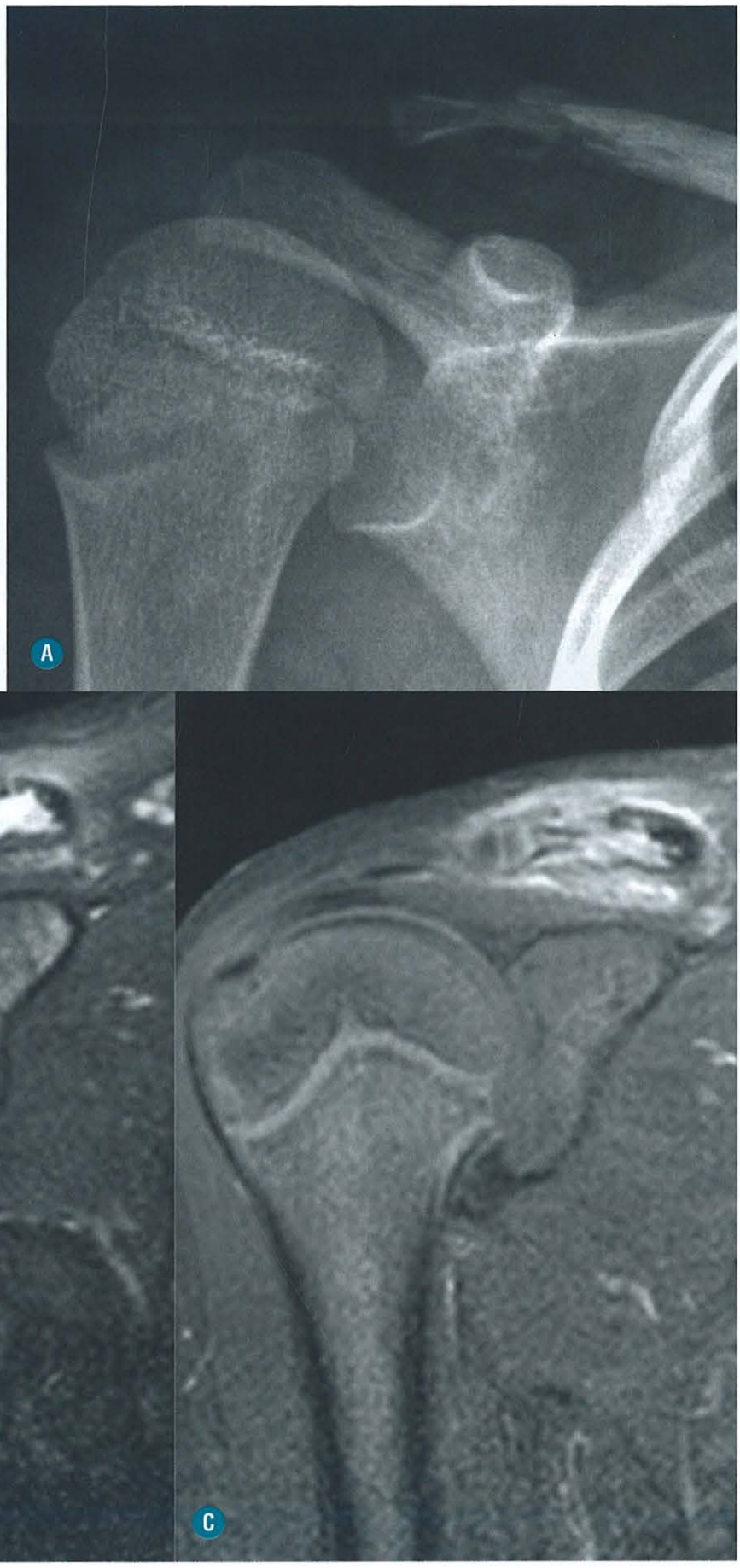

Clinicamente, os pacientes com metástases ósseas podem apresentar dor de intensidade bastante variável, aumento de volume local, deformidades ósseas ou alterações relacionadas com fratura patológica, sendo mais comuns na região da coluna. As fraturas nos ossos tubulares ocorrem quando há destruição da cortical em mais de 50%.

As metástases são os tumores ósseos mais comuns, e o exame mais comumente utilizado é a cintilografia óssea que, embora apresente alta sensibilidade, tem especificidade baixa.

As metástases mais comumente encontradas são de mama, próstata e pulmão, em ordem decrescente na população geral, embora quase a totalidade das neoplasias malignas possam metastatizar para o osso. A maioria das metástases ocorre em pacientes idosos e de meia-idade, e cerca de 60% das metástases ósseas em pacientes do sexo masculino são decorrentes de carcinoma de próstata e 70% das metástases ósseas em pacientes do sexo feminino estão relacionadas com carcinoma de mama. As metástases em crianças também podem ocorrer sendo as mais comuns o neuroblastoma, o sarcoma de Ewing, o osteossarcoma e os sarcomas de partes moles.

As metástases ósseas têm preferência de acometimento do esqueleto axial (coluna toracolombar e sacro), seguidas pela pelve, costelas, esterno, colo femoral e umeral, e calota craniana, em ordem decrescente de acometimento.

A mandíbula, a patela e os segmentos ósseos distais ao cotovelo e ao joelho são locais infrequentes de acometimento, entretanto lesões líticas nas falanges distais e metacarpos são frequentemente associadas ao carcinoma broncogênico.

PRINCIPAIS ASPECTOS DE IMAGEM

As lesões metastáticas podem ser solitárias ou múltiplas, sendo esta última o tipo de apresentação mais frequente. As metástases solitárias são mais infrequentes e estão mais comumente relacionadas com os carcinomas de rim e tireoide. Nos casos de lesões isoladas, a diferenciação radiográfica entre origem secundária ou primária da neoplasia se torna mais difícil. As lesões metastáticas múltiplas, quando presentes nas radiografias, geralmente apresentam tamanho variável, em contrapartida às lesões do mieloma múltiplo que tendem a ser mais uniformes.

Podem ser encontrados os padrões de imagem líticos, escleróticos ou mistos nas metástases ósseas. As lesões exclusivamente líticas são geralmente encontradas nas metástases de carcinoma de tireoide, rim, trato urogenital (exceto próstata), trato gastrointestinal e melanoma entre outros. Lesões mistas escleróticas e líticas ocorrem em carcinomas de pulmão, mama, testicular, colo de útero e ovário. As metástases exclusivamente escleróticas geralmente estão relacionadas com carcinoma de próstata, e menos frequentemente com os de bexiga, carcinoide brônquico, carcinomas de nasofaringe e estômago, meduloblastoma e neuroblastoma.

Em relação às demais características de imagem, as metástases não apresentam um padrão específico de acometimento, pois podem aparecer como lesões com margens escleróticas e bem-definidas, até com padrão agressivo destrutivo com má definição dos limites e contornos.

De uma forma geral, as metástases ósseas não apresentam reação periosteal, ou, quando presentes, estão limitadas à extensão da lesão, diferentemente dos tumores ósseos primários que tendem a apresentar extensas áreas de reação periosteal. Algumas lesões metastáticas podem-se apresentar com reação periosteal espiculada, tipo "raios de sol", principalmente nos casos de carcinoma de próstata, gastrointestinal, retinoblastoma ou neuroblastoma (Figs. 13-108 a 13-113).

ESTADIAMENTO E AVALIAÇÃO PÓS-OPERATÓRIAS ASPECTOS PRÁTICOS

Os exames de imagem são fundamentais na avaliação pós-operatória para a determinação de recidiva de tumores ósseos, e os exames mais comumente utilizados são a radiografia, a TC e a RM.

Os principais pontos a serem avaliados nos exames de imagem estão relacionados com a presença de osteólise (focal ou

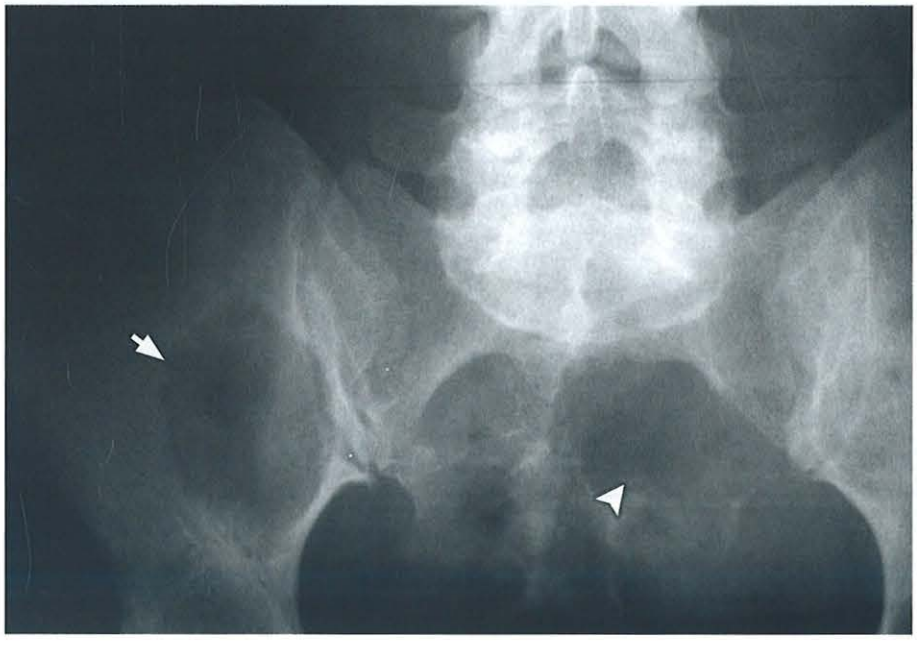

FIGURA 13-108. Metástase de adenocarcinoma de mama em paciente de 72 anos, do sexo feminino, com múltiplas lesões líticas maldefinidas na asa do ilíaco direito (*seta*) e na asa sacral esquerda (*ponta de seta*) ao estudo radiográfico da bacia.



FIGURA 13-109. Metástase de adenocarcinoma de mama em paciente de 69 anos, do sexo feminino, com padrão misto que associa lesões líticas e escleróticas difusas em todos os ossos da bacia e no fêmur proximal bilateral.

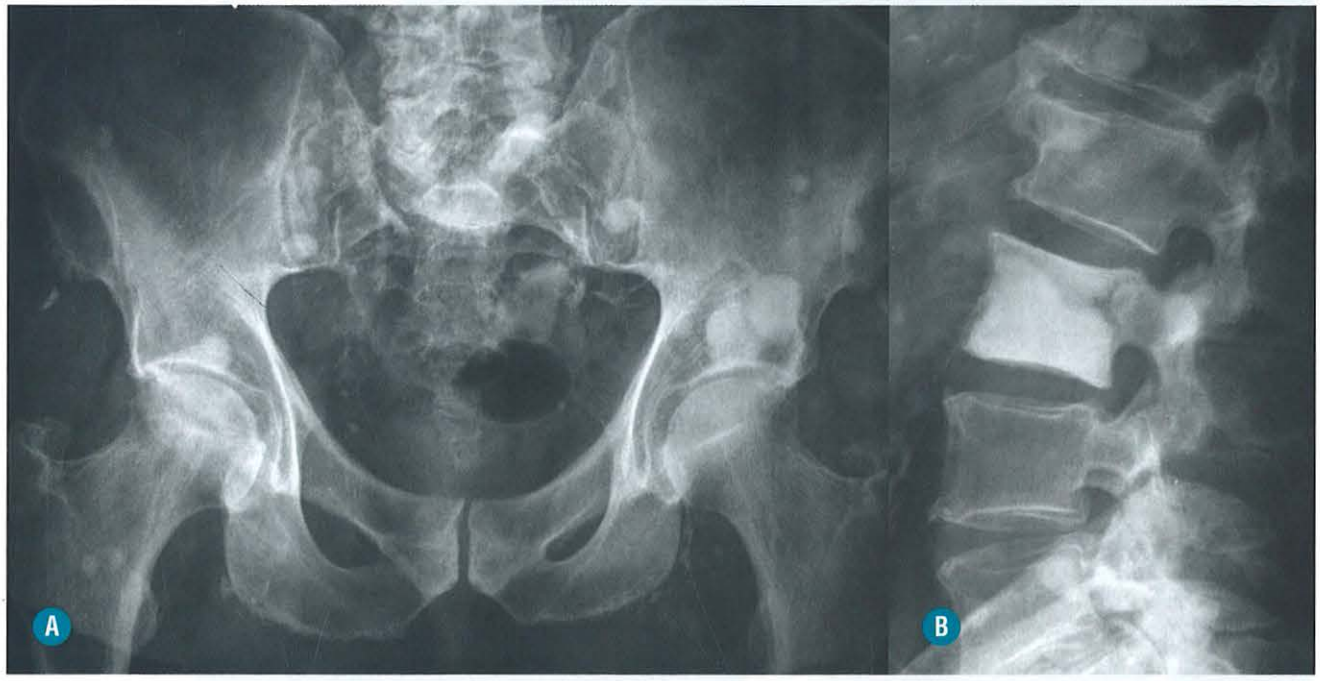

FIGURA 13-110. Metástase de adenocarcinoma de próstata em paciente de 67 anos, do sexo masculino, que apresenta, às radiografias de bacia (**A**) e coluna (**B**), múltiplas lesões hiperdensas em todos os ossos da bacia e em alguns corpos vertebrais.

difusa), erosão da cortical óssea, reação periosteal, expansão extracortical e se existe ou não a presença de matriz mineralizada (fundamental na avaliação da recidiva de tumores como osteossarcoma e condrossarcomas).

A presença de material de enxertia óssea ou cimento pós-cirúrgico, bem como a presença de próteses na região da manipulação cirúrgica pode prejudicar a avaliação dos critérios acima descritos, e, nesse caso, se faz necessário o exame de controle evolutivo para diferenciação entre a recorrência de tumor e alterações pós-cirúrgicas habituais.

A osteólise é uma alteração radiográfica comum que pode indicar recidiva tumoral, com padrão focal ou difuso. As lesões osteolíticas focais com destruição da cortical óssea e áreas de expansão extracortical são bastante sugestivas de recidiva local. Pode-se ainda observar áreas de alteração cística ou necrose junto à área de osteólise, que, por vezes, dificultam a diferenciação entre recidiva tumoral e a presença de alteração infecciosa (osteomielite). Nesses casos, a RM, principalmente com a utilização do gadolínio endovenoso, melhora a definição e a diferenciação entre formações sólidas ou áreas císticas. As

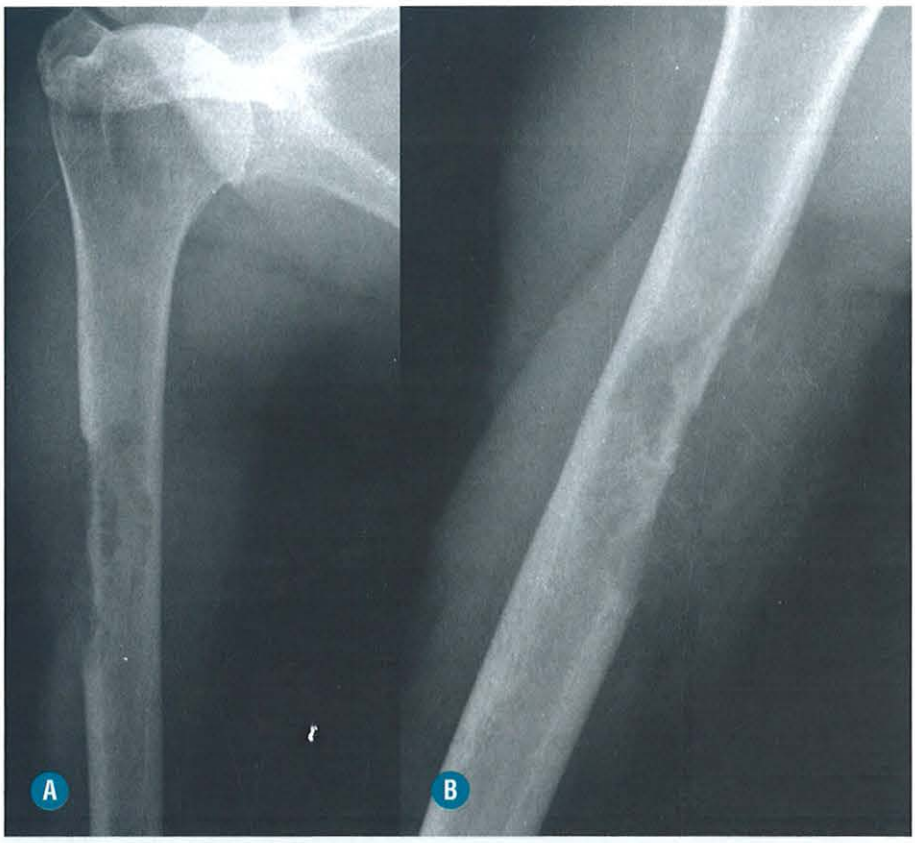

FIGURA 13-111. Metástase de carcinoma de células claras do rim em paciente de 59 anos de idade, do sexo masculino, com lesão lítica insuflativa na diáfise do úmero em radiografia do úmero nas incidências de frente (**A**) e de perfil (**B**), com rotura da cortical e expansão extracortical.

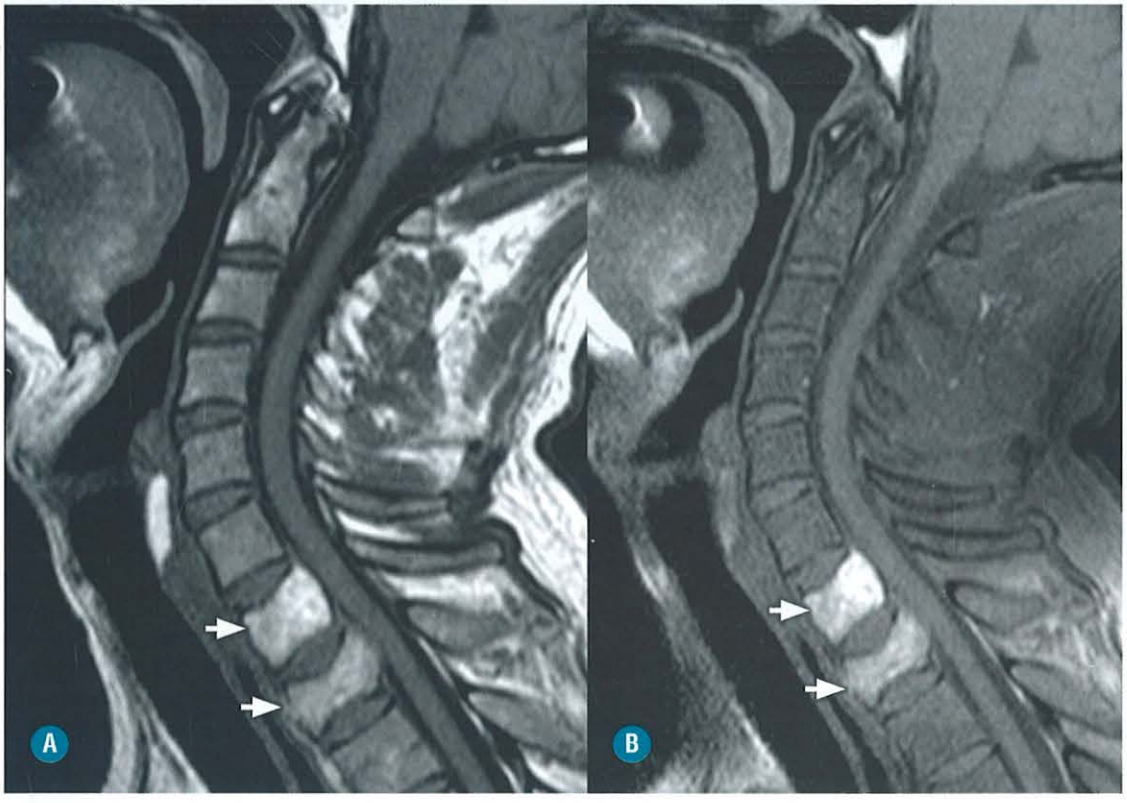

FIGURA 13-112. Metástase de melanoma em paciente de 56 anos, do sexo masculino, cujo exame de RM mostra lesões com alto sinal nos corpos vertebrais de C7 e T1 nas sequências sagitais ponderadas em T1 (**A**) e T1 com supressão de gordura (**B**). Nessa sequência, a lesão apresenta alto sinal mesmo sem a administração do gadolínio endovenoso, característica frequentemente encontrada nas lesões secundárias do melanoma (*setas*). (*Cortesia do Dr. Jan Stefan Lundberg.*)

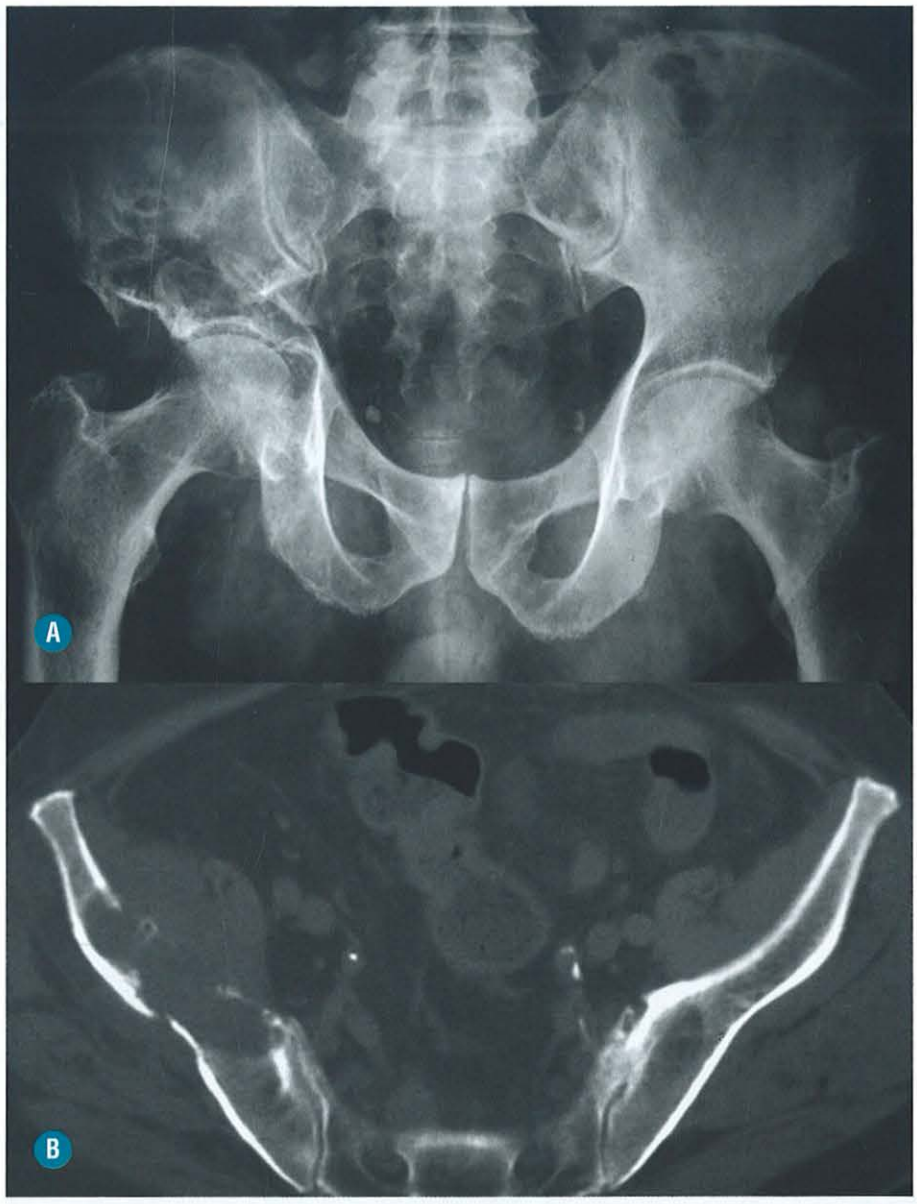

FIGURA 13-113. Metástase de hipernefroma em paciente de 68 anos, do sexo masculino, que apresenta lesão lítica no osso ilíaco direito ao estudo radiográfico (**A**), de contornos irregulares e limites maldefinidos, e, na TC, (**B**) apresenta erosão da tábua interna e expansão extracortical da lesão.

áreas de realce também podem sugerir o melhor local para a realização de eventual biópsia.

As alterações corticais também podem sugerir recorrência da doença, principalmente com áreas de descontinuidade da cortical e a presença de reação periosteal. A reação periosteal é uma resposta a uma agressão da cortical óssea, e pode estar associada tanto à recorrência local quanto a um processo infeccioso sobreposto. A expansão extracortical da lesão também é bastante sugestiva de recidiva da lesão.

A presença de mineralização da matriz tumoral adjacente à área da recidiva pode sugerir com bastante especificidade uma recidiva local, geralmente com as mesmas características dos tumores primários, com frequência osteogênicos ou condrogênicos.

Nas regiões em que há manipulação cirúrgica com áreas de enxertia (enxerto ósseo ou cimento cirúrgico), e mesmo a presença de próteses cirúrgicas, a avaliação por imagem pode ser bastante prejudicada, e o controle evolutivo seriado pós-operatório deve ser fundamental. As áreas de osteólise adjacentes às áreas de cimento ou material de prótese podem estar relacionadas com soltura e falha do enchimento do material de enxertia, não sendo assim possível confirmar a presença de recidiva local. A presença de osteólise com rotura da cortical e expansão extracortical sugere recidiva tumoral, pois as áreas de reabsorção óssea relacionadas com a presença da prótese não apresentam essas características (Figs. 13-114 a 13-120).

As próteses metálicas ainda podem apresentar artefatos de suscetibilidade magnética que prejudicam a avaliação do local da manipulação cirúrgica. As técnicas de RM podem ser otimizadas para a redução desses artefatos metálicos. As sequências FSE são menos suscetíveis a artefatos metálicos quando comparadas a sequências SE e GE. Outra sequência que pode ser útil na redução dos artefatos são as sequências tipo IR, assim como o aumento da espessura de banda (BW). Deve-se, ainda tentar, sempre que possível, o posicionamento da prótese no maior eixo paralelo do campo magnético (B0), que pode reduzir as alterações artefatuais.

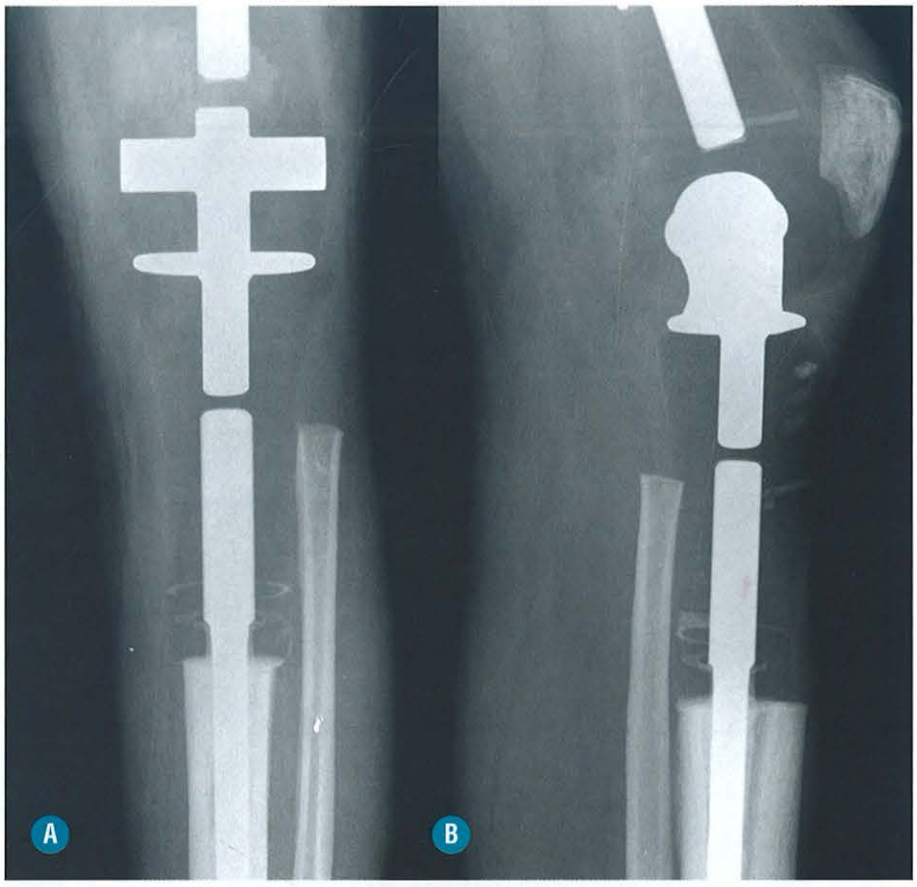

FIGURA 13-114. Exame de controle pós-operatório de ressecção de osteossarcoma do fêmur distal com endoprótese apresentando aspecto normal pós-operatório ao estudo radiográfico de joelho de frente (**A**) e de perfil (**B**).

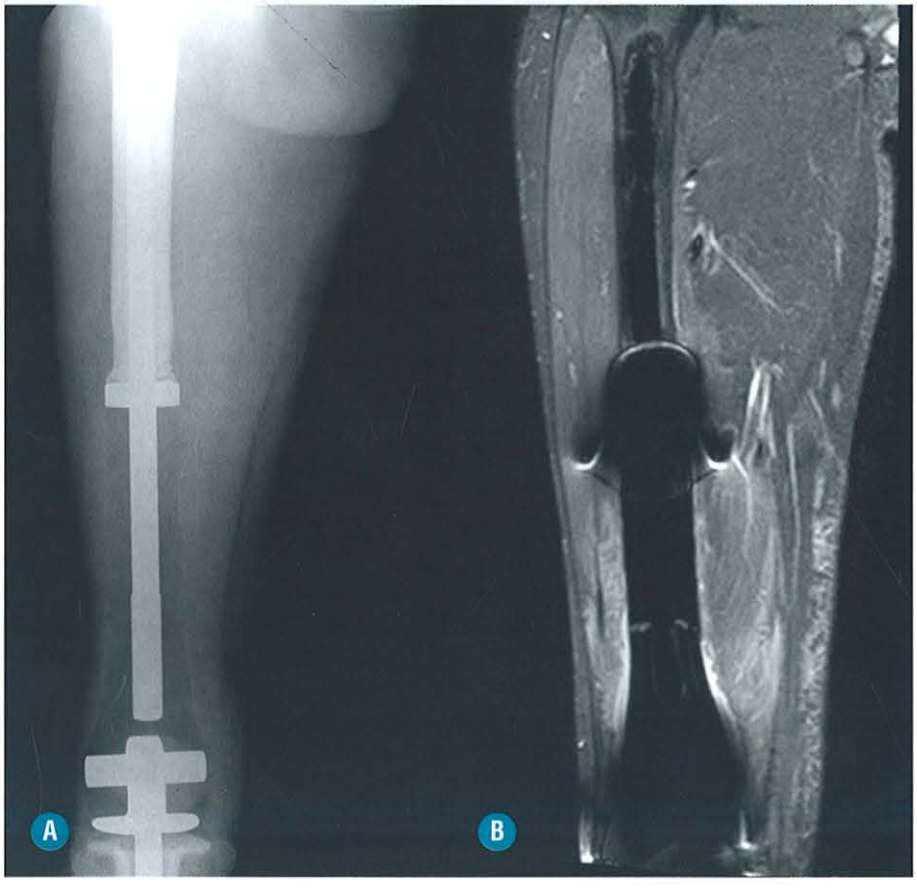

FIGURA 13-115. Controle pós-operatório de ressecção de osteossarcoma do fêmur distal com endoprótese de titânio caracterizada no estudo radiográfico de coxa de frente (**A**) e na sequência STIR de RM (**B**) com artefato de suscetibilidade magnética na região da prótese, porém com avaliação satisfatória ao seu redor.

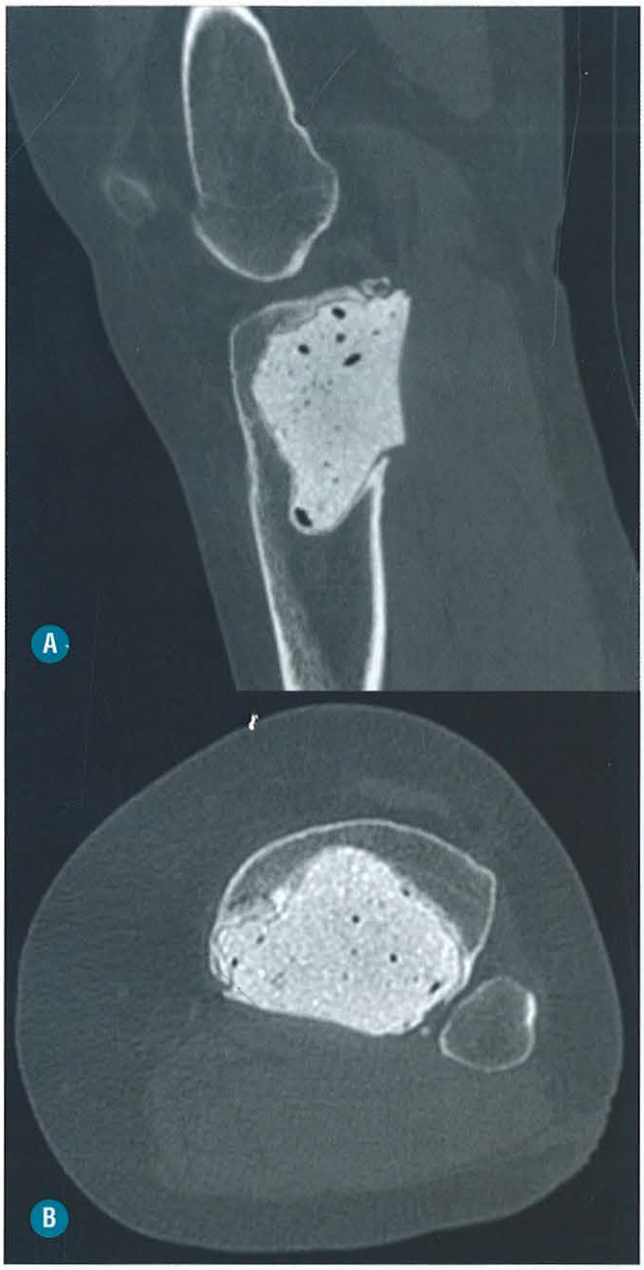

FIGURA 13-116. Aspecto normal do cimento cirúrgico em cavidade residual pela ressecção de tumor de células gigantes ao exame de TC nos planos sagital (**A**) e axial (**B**). O cimento cirúrgico apresenta aspecto hiperdenso e pode mostrar discretos halos hipodensos periféricos associados à reabsorção óssea, sem a caracterização de recidivas.



FIGURA 13-117. Aspecto normal pós-operatório de exame de RM em que o cimento cirúrgico apresenta acentuado baixo sinal em todas as sequências T1 (**A**), T2 com supressão de gordura (**B**) e T1 com supressão de gordura pós-gadolínio endovenoso (**C**).



FIGURA 13-118. Recidiva de osteossarcoma em paciente de 63 anos, do sexo feminino, cuja radiografia simples mostra extensa área lítica ao redor do material de osteossíntese no fêmur distal com limites maldefinidos e importante aumento de partes moles (**A**). O exame de RM evidencia lesão com baixo sinal na sequência ponderada em T1 (**B**), e alto sinal na sequência ponderada em T2 com supressão de gordura (**C**). O material de osteossíntese prejudica a qualidade do exame, porém é suficiente para confirmar a recidiva da neoplasia.



FIGURA 13-119. Recidiva de condrossarcoma em paciente de 48 anos, do sexo masculino. Na radiografia simples pós-cirúrgica, (**A**) observa-se ressecção da fíbula distal, e, no controle de 12 meses (**B**) destaca-se área osteolítica na tíbia distal de contornos irregulares e limites maldefinidos. O exame de RM confirma a recidiva da neoplasia com formação expansiva sólida com características de neoplasia condral com alto sinal na sequência ponderada em T2 com supressão de gordura (**C**), e impregnação periférica após a injeção do agente paramagnético na sequência ponderada em T1 com supressão de gordura (**D**).

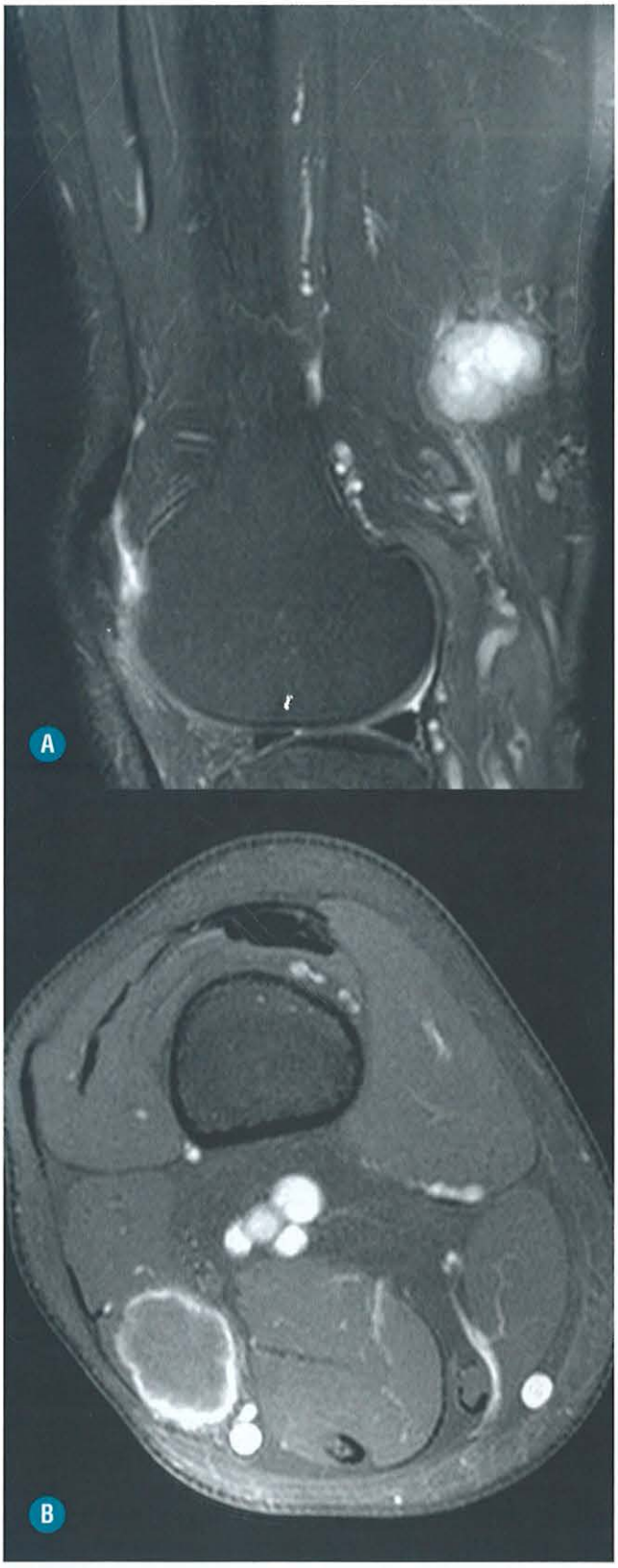

FIGURA 13-120. Recidiva de condrossarcoma em paciente de 48 anos, do sexo masculino, em partes moles distais da coxa após amputação da perna, cujo exame de RM demonstra nódulo bem-definido junto ao ventre muscular do bíceps femoral com característica de neoplasia condral. Apresenta alto sinal na sequência ponderada em T2 com supressão de gordura (**A**), e impregnação periférica após a injeção do agente paramagnético na sequência ponderada em T1 com supressão de gordura (**B**).

LITERATURA RECOMENDADA

1. Angtuaco EJ, Fassas AB, Walker R, Sethi R, Barlogie B. Multiple myeloma: clinical review and diagnostic imaging. Radiology. 2004 Apr; 231(1):11-23.
2. Fletcher CDM, Unni KK, Mertens F et al. World Health Organization Classification os Tumours. Pathology and Genetics of Soft Tissue Tumours and Bone. Lyon: IARC Press; 2002.
3. Fritz J, Fishman EK, Corl F, Carrino JA, Weber KL, Fayad LM. Imaging of limb salvage surgery. AJR Am J Roentgenol. 2012 Mar; 198(3):647-60.
4. Hanrahan CJ, Christensen CR, Crim JR. Current concepts in the evaluation of multiple myeloma with MR imaging and FDG PET/CT. Radiographics. 2010 Jan; 30(1):127-42.
5. Khanna M, Delaney D, Tirabosco R, Saifuddin A. Osteofibrous dysplasia, osteofibrous dysplasia-like adamantinoma and adamantinoma: correlation of radiological imaging features with surgical histology and assessment of the use of radiology in contributing to needle biopsy diagnosis. Skeletal Radiol. 2008 Dec; 37(12):1077-84.
6. Kim SH, Smith SE, Mulligan ME. Hematopoietic tumors and metastases involving bone. Radiol Clin North Am. 2011 Nov; 49(6):1163-83.
7. Kransdorf MJ, Sweet DE. Aneurysmal bone cyst: concept, controversy, clinical presentation, and imaging. AJR Am J Roentgenol. 1995 Mar; 164(3):573-80.
8. Lecouvet F, Vande Berg B, Malghem J, Maldague B. Magnetic resonance imaging in multiple myeloma. Semin Musculoskelet Radiol. 2001; 5:43-55.
9. Levine SM, Lambiase RE, Petchprapa CN. Cortical lesions of the tibia: characteristic appearances at conventional radiography. RadioGraphics. 2003; 23(1):157-177.
10. Mar WA, Taljanovic MS, Bagatell R, Graham AR, Speer DP, Hunter TB, Rogers LF. Update on imaging and treatment of Ewing sarcoma family tumors: what the radiologist needs to know. J Comput Assist Tomogr. 2008 Jan-Feb; 32(1):108-18.
11. Miller T. Bone Tumors and Tumorlike Conditions: Analysis with Conventional Radiography. Radiology. 2008; 246:3; 662-674.
12. Mulligan ME, McRae GA, Murphey MD. Imaging features of primary lymphoma of bone. AJR Am J Roentgenol. 1999; 173:1691-1697.
13. Murphey MD, Carroll JF, Flemming DJ, Pope TL, Gannon FH, Kransdorf MJ. From the archives of the AFIP: benign musculoskeletal lipomatous lesions. RadioGraphics. 2004; 24(5):1433-1466.
14. Murphey MD, Nomikos GC, Flemming DJ, Gannon FH, Temple HT, Kransdorf MJ. From the archives of AFIP. Imaging of giant cell tumor and giant cell reparative granuloma of bone: radiologic-pathologic correlation. Radiographics. 2001 Sep-Oct; 21(5):1283-309.
15. Nichols RE, Dixon LB. Radiographic analysis of solitary bone lesions. Radiol Clin North Am. 2011 Nov; 49(6):1095-114.
16. Próspero JD. Tumores Ósseos. 2ª ed. São Paulo: Roca; 2001.
17. Rajiah P, Ilaslan H, Sundaram M. Imaging of primary malignant bone tumors (nonhematological). Radiol Clin North Am. 2011 Nov; 49(6):1135-61.
18. Rana RS, Wu JS, Eisenberg RL. Periosteal reaction. AJR Am J Roentgenol. 2009 Oct; 193(4):W259-72.
19. Resnick D, Kransdorf MJ. Bone and Joint Imaging. Philadelphia: Saunders Elsevier; 2005.
20. Saifuddin A. The accuracy of imaging in the local staging of appendicular osteosarcoma. Skeletal Radiol. 2002 Apr; 31(4): 191-201.
21. Soldatos T, McCarthy EF, Attar S, Carrino JA, Fayad LM. Imaging features of chondrosarcoma. J Comput Assist Tomogr. 2011 Jul-Aug; 35(4):504-11.
22. Vande Berg BC, Lecouvet FE, Galant C, Maldague BE, Malghem J. Normal variants and frequent marrow alterations that simulate bone marrow lesions at MR imaging. Radiol Clin North Am. 2005 Jul; 43(4):761-70.



14 CAPÍTULO

Tumor de Partes Moles

Marcelo Bordalo Rodrigues
Ceci Obara Kurimori
Jailson Lopes
Olavo Pires de Camargo

INTRODUÇÃO

Os tumores de partes são originários do tecido extraesquelético não epitelial ou mesenquimal, representado por músculos, gordura, vasos, tecido fibroso, tecido neural. Embriologicamente, são derivados da mesoderme, com alguma contribuição da neuroectoderme.

São classificados histologicamente de acordo com o tecido ao qual se assemelham. Por exemplo, os lipomas e lipossarcomas apresentam uma quantidade variável de tecido gorduroso normal, e os hemangiomas e angiossarcomas têm células semelhantes ao endotélio vascular. Os tumores de partes moles também são classificados em benignos e malignos.

Os tumores benignos se assemelham ao tecido normal e têm capacidade limitada de crescimento autônomo. Apresentam baixa capacidade de invasão local e baixa taxa de recorrência local após o tratamento.

Os tumores malignos, ou sarcomas, são tumores com atipias celulares, capazes de crescer de forma autônoma, sendo localmente agressivos, de crescimento invasivo e destrutivo, capazes de recorrer e de desenvolver metástases a distância. No entanto, o termo sarcoma não determina a agressividade, ocorrência ou rapidez de aparecimento das metástases a distância. Assim, é importante reconhecer a diferenciação de um sarcoma, ou seja, sua maturidade em relação ao tecido normal. Essa diferenciação celular é indicada pelo grau histológico do tumor. É uma classificação qualitativa, subjetiva, utilizada para indicar a maturidade do tumor em relação ao tecido normal. Os tumores "bem-diferenciados" se assemelham mais com o tecido normal e são tumores de baixo grau de indiferenciação histológica, enquanto os tumores indiferenciados pouco se assemelham ao tecido normal e são tumores de alto grau de indiferenciação histológica.

Essa classificação é esquemática e aproximada. Existem tumores benignos que possuem crescimento rápido, como a fibromatose agressiva e tumores malignos com crescimento lento, como os condrossarcomas de baixo grau.

INCIDÊNCIA

Os tumores benignos são mais frequentes do que os malignos em uma ordem de 100:1, estando presentes em cerca de 0,3% da população em geral. Os tumores malignos de partes moles correspondem a cerca de 1% dos cânceres em geral.

Outro fator que está relacionado com a incidência do sarcoma de partes moles é a idade do indivíduo (Fig. 14-1). De maneira geral, foi observado, na última década, um aumento da incidência dos sarcomas de partes moles, porém não está claro se esse aumento é real ou se ele representa um incremento na capacidade diagnóstica pelos exames de imagem. Não existe, também, uma variação na distribuição dos sarcomas de partes moles em diferentes regiões do mundo.

CLASSIFICAÇÃO

A classificação mais aceita é baseada no tecido ao qual o tumor se assemelha, e cada uma é dividida em um grupo benigno

e um grupo maligno, de acordo com a Organização Mundial da Saúde (OMS) e a Armed Forces Institute of Pathology (AFIP). Mostramos na Tabela 14-1 uma classificação adaptada da publicada pela OMS em 2006.

MÉTODOS DE IMAGEM

Os métodos por imagem utilizados no diagnóstico e avaliação de um tumor de partes moles são a radiografia simples (RX), a tomografia computadorizada (TC), a ultrassonografia (US) com ou sem Doppler, a angiografia e a ressonância magnética (RM), sendo a RM o método de escolha.

Embora apresente limitações na avaliação das partes moles, a radiografia é, em geral, utilizada na abordagem inicial de um tumor musculoesquelético. Ela mostra um aumento de partes moles, a presença de calcificações ou ossificações no interior do tumor e o comprometimento ósseo.

A TC evidencia melhor as mesmas alterações vistas à radiografia, com a vantagem de estadiar o comprometimento vascular e estudar a vascularização do tumor, de forma semelhante à angiografia.

A US com Doppler pode ser utilizada para aferir o grau de vascularização tumoral e ainda pode guiar biópsias diagnósticas.

A RM, devido à sua capacidade de fornecer um alto contraste tecidual, identifica de forma precisa o tumor, com suas reais dimensões, permitindo o estadiamento locorregional e o comprometimento de estruturas circunjacentes (vasos, nervos, articulação, ossos etc.), o que pode alterar o prognóstico e o tratamento desses tumores. Também permite avaliar as características teciduais de alguns tumores, como os de linhagem gordurosa, vascular, fibrosa, cartilaginosa, neural e cística. É considerado, atualmente, o método por imagem de escolha na avaliação inicial dos tumores de partes moles.

TUMORES FIBROSOS

INTRODUÇÃO

Os tumores fibrosos formam um grupo distinto de lesões que apresentam comportamentos clínicos diversos. Alguns são completamente benignos e raramente recidivam após ressecção cirúrgica, enquanto outros apresentam comportamento infiltrativo e podem recidivar, mesmo após uma ressecção completa. Ainda existem tumores malignos que frequentemente recidivam e metastizam.

Os tumores fibrosos são classificados em: (1) proliferações fibrosas benignas, (2) fibromatoses, (3) fibrossarcomas e (4) proliferações fibrosas da infância, classificada à parte devido ao comportamento e quadro histológico diferentes daqueles que ocorrem em adultos. Discutiremos, neste capítulo, as três primeiras classificações.

Proliferações Fibrosas Benignas

■ Fasciite Nodular

É o principal representante das proliferações fibrosas benignas. Caracteristicamente, existe uma proliferação de fibroblastos e miofibroblastos. Apresenta um crescimento rápido (em cerca de 1 a 2 semanas) e, por isso, sendo confundido clinicamente com um sarcoma. Pode apresentar uma leve dor associada. Acomete pacientes em qualquer idade, sendo mais comum entre 20 e 40 anos. Tendem a ser lesões únicas, medindo cerca de 2 cm, com predileção pelos membros superiores e pela parede torácica.

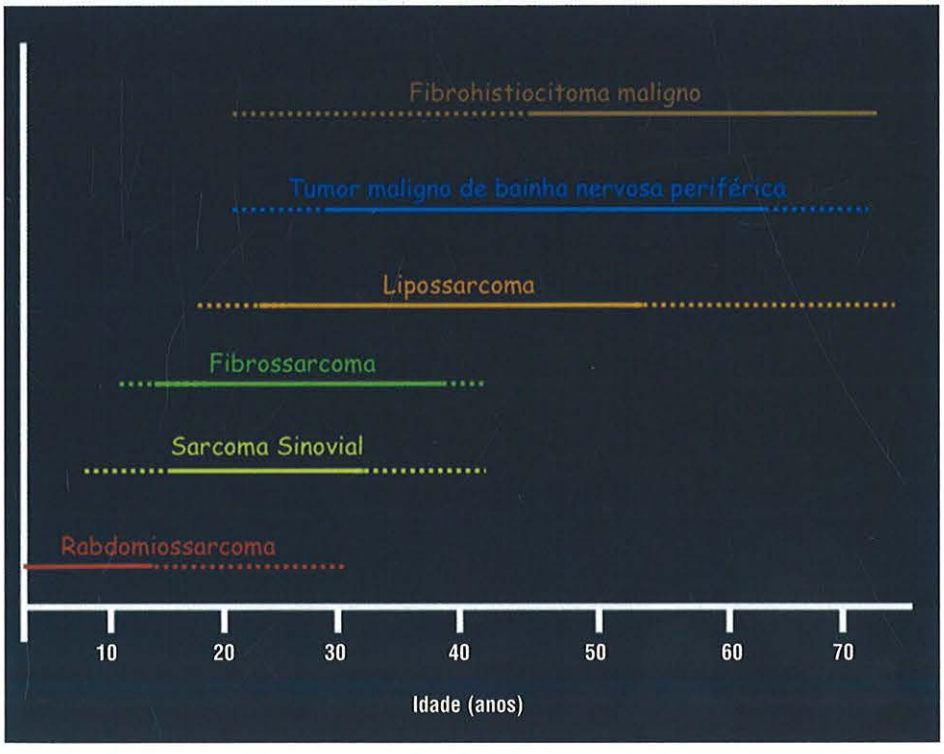

FIGURA 14-1. Gráfico demonstrando a relação da idade do indivíduo com a incidência de vários tipos de sarcomas. A *linha contínua* indica o pico de incidência do tumor e a *linha pontilhada* indica a incidência reduzida do tumor.

TABELA 14-1. Classificação Histológica dos Tumores de Partes Moles Adaptada da Classificação da Organização Mundial da Saúde (OMS) – 1994

Tumores Fibrosos

Benignos

- Fasciite nodular
  - Subcutâneo
  - Intramuscular
  - Fascial
- Elastofibroma
- Angiofibroma
- Queloide
- Hamartoma fibroso da infância
- Fibromatose hialina
- Miofibromatose
- Fibromatose *colii*
- Fibroma aponeurótico calcificante
- Fibromatose infantil

Intermediários

- Fibromatose do adulto
  - Superficial (palmar, plantar, peniana)
  - Profunda (extra-abdominal, abdominal, intra-abdominal, mesentérica, pélvica)
- Tumor miofibroblástico inflamatório (fibrossarcoma inflamatório)
- Fibrossarcoma infantil

Malignos

- Fibrossarcoma do adulto
  - Usual
  - Mixoide (mixofibrossarcoma, histiocitoma fibroso maligno mixoide de baixo grau)
  - Fibromixoide de baixo grau
  - Esclerosante epitelioide

Tumores Fibro-histiocíticos

Benignos

- Histiocitoma fibroso
  - Xantogranuloma infantil
  - Retículo-histiocitoma
  - Xantoma
- Doença de Rosai Dorfman extranodal (partes moles)

Intermediários

- Fibroxantoma atípico
- Dermatofibrossarcoma *protuberans*
- Fibrosblastoma de células gigantes
- Histiocitoma fibroso angiomatoide
- Tumor fibro-histiocítico plexiforme
- Tumor de células gigantes de partes moles com baixo potencial de malignidade

Malignos

- Fibro-histiocitoma fibroso maligno
  - Tipo estoriforme-pleomórfico
  - Tipo mixoide
  - Células gigantes (tumor de células gigantes maligno de partes moles)
  - Tipo inflamatório

Tumores Lipomatosos

Benignos

- Lipoma (solitário, múltiplo, cutâneo, profundo, incluindo o intramuscular e o perineural)
- Angiolipoma
- Miolipoma
- Lipoma condroide
- Angiomiolipoma
- Mielolipoma
- Hibernoma
- Lipoblastoma
- Lipomatose
- Lipomatose difusa
- Lipomatose cervical simétrica
- Lipomatose pélvica

Intermediários

- Lipoma atípico (lipossarcoma bem-diferenciado)

Malignos

- Lipossarcoma bem-diferenciado
- Lipossarcoma mixoide
- Lipossarcoma pleomórfico
- Lipossarcoma Indiferenciado

Tumores Musculares

Benignos

- Leiomioma
- Angiomioma
- Angiomiofibroblastoma
- Miolipoma
- Rabdomioma
- Angiomiolipoma
- Mielolipoma
- Hibernoma
- Lipoblastoma
- Lipomatose
- Lipomatose difusa
- Lipomatose cervical simétrica
- Lipomatose pélvica

Malignos

- Leiomiossarcoma
- Rabdomiossarcoma

Tumores Vasculares e Perivasculares

Benignos

- Hemangioma
- Hemangioma capilar
- Hemangioma cavernoso
- Hemangioma venoso
- Hemangioma arteriovenoso
- Hemangioma Epitelioide
- Linfangioma
- Linfangiomiomioma e linfangiomiomatose
- Angiomatose

Continua

TABELA 14-1. Classificação Histológica dos Tumores de Partes Moles Adaptada da Classificação da Organização Mundial da Saúde (OMS) – 1994 (cont.)

Tumores Vasculares e Perivasculares (cont.)

Benignos (cont.)

- Linfangiomatose
- Tumor glômico
- Hemangiopericitoma benigno
- Miopericitoma

Intemediários

- Hemangioendotelioma epitelioide

Malignos

- Angiossarcoma
- Sarcoma de Kaposi
- Usual
- Mixoide (mixofibrossarcoma, histiocitoma fibroso maligno mixoide de baixo grau)
- Fibromixoide de baixo grau
- Esclerosante epitelioide
- Tumor glômico maligno
- Hemangiopericitoma maligno/tumor fibroso solitário maligno

Tumores Sinoviais

Benignos

- Tumor de células gigantes tenossinovial (formas localizada e difusa)

Malignos

- Tumor de células gigantes tenossinovial maligna

Tumores Neurais

Benignos

- Neuroma (traumático, mucoso, interdigital (Morton))
- Gânglio da bainha nervosa
- Hamartoma neuromuscular
- Neurofibroma e neurofibromatose
- Usual (localizado)
- Difuso
- Plexiforme
- Schwanoma e schwanomatose
- Usual

Tumores Neurais (cont.)

Benignos (cont.)

- Plexiforme
- Schwanoma degenerado (antigo)
- Ganglioneuroma

Malignos

- Tumor maligno da bainha nervosa periférica (TMBNP)
- Usual
- Tumor de Triton (TMBNP com diferenciação rabdomioblástica)
- TMBNP originando em schwanoma
- TMBNP originando em ganglioneuroma
- Paraganglioma maligno

Tumores Ósseos e Cartilaginosos Extraesqueléticos

Benignos

- Miosite ossificante
- Fibrodisplasia ossificante progressiva
- Condroma extraósseo
- Osteoma extraósseo

Malignos

- Condrossarcoma extraósseo
- Osteossarcoma extraósseo

Miscelânea

Benignos

- Calcinose tumoral
- Mixoma
- Cutâneo
- Intramuscular
- Tumor amiloide

Malignos

- Sarcoma sinovial
- Sarcoma alveolar de partes moles
- Sarcoma epitelioide
- Tumor desmoplásico de células redondas
- Tumor rabdoide extraneural maligno

Existem três subtipos, de acordo com a localização: subcutâneo (mais comum, cresce no subcutâneo, junto à fáscia muscular), intramuscular (cresce no tecido muscular superficial, junto à fáscia) e o fascial (cresce nos septos interlobulares da gordura subcutânea). Ainda podem ser categorizados como mixoides, celulares e fibrosos, de acordo com o achado histológico principal.

Em relação às características de imagem, apresentam-se como lesões nodulares bem-definidas, e o seu comportamento na RM depende do subtipo histológico. O subtipo celular apresenta um aspecto incaracterístico semelhante a um sarcoma, com baixo sinal nas sequências ponderadas em T1 e alto sinal nas ponderadas em T2, semelhante a um sarcoma (Fig. 14-2). O subtipo mixoide apresenta um maior hipersinal nas sequências ponderadas em T2, semelhante a um cisto, com realce heterogêneo (difuso ou periférico) ao meio de contraste (Fig. 14-3). O subtipo fibroso apresenta um baixo sinal variável nas sequências ponderadas em T1 e T2, com realce variável.

■ Elastofibroma

Processo fibroso reativo à irritação mecânica crônica. É uma lesão de crescimento lento, frequentemente localizada no tecido conjuntivo situado entre a parede torácica posterior e a borda inferomedial da escápula, em pacientes com idade média de 70 anos, sendo bilaterais na maioria dos casos. Uma localização extratorácica menos frequente é no quadril, entre o trocanter menor do fêmur e a tuberosidade isquiática, geralmente resultante de um impacto isquiofemoral. O paciente pode apresentar desconforto e dor no local. Não há casos de malignização descritos na literatura.

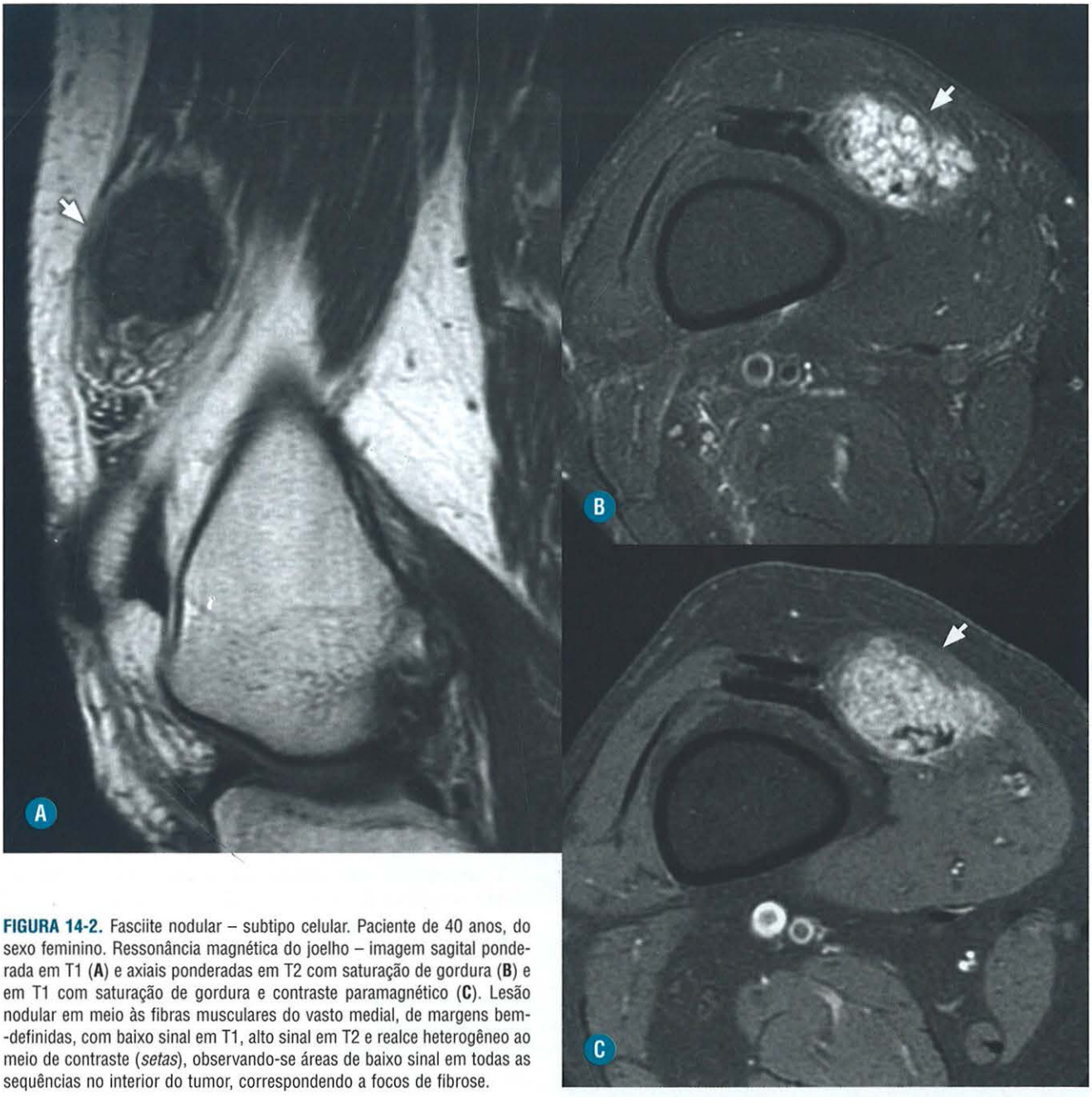

FIGURA 14-2. Fasciite nodular – subtipo celular. Paciente de 40 anos, do sexo feminino. Ressonância magnética do joelho – imagem sagital ponderada em T1 (**A**) e axiais ponderadas em T2 com saturação de gordura (**B**) e em T1 com saturação de gordura e contraste paramagnético (**C**). Lesão nodular em meio às fibras musculares do vasto medial, de margens bem-definidas, com baixo sinal em T1, alto sinal em T2 e realce heterogêneo ao meio de contraste (*setas*), observando-se áreas de baixo sinal em todas as sequências no interior do tumor, correspondendo a focos de fibrose.

Histologicamente, são lesões com acúmulo de colágeno, fibroblastos, miofibroblastos e células adiposas de permeio. Na RM, apresentam-se como lesões bem-definidas, com características de sinal semelhante ao músculo, entremeado de faixas lineares de gordura. O realce ao meio de contraste é heterogêneo e variável. Em termos práticos, a presença da lesão com essas características e localização e bilateralidade em pacientes de 50 a 70 anos é praticamente patognomônica (Fig. 14-4).

■ Fibroma da Bainha Tendínea

Lesão de crescimento lento que ocorre geralmente em adultos entre 20 e 50 anos de idade. Apresenta-se como uma lesão nodular fibrosa (grande quantidade de colágeno) ou mixoide originária da bainha tendínea. Seu principal diferencial é o tumor de células gigantes da bainha tendínea, e este apresenta deposição de hemossiderina no seu interior. Por esse motivo, sequências gradiente-eco podem ser úteis na evidenciação de artefatos de borramento secundários à presença da hemossiderina.

■ Fibromatoses

As fibromatoses dividem-se em superficiais (ou fasciais) e profundas (ou musculoaponeuróticas). São lesões benignas, sem potencial metastático, porém são lesões com comportamento biológico agressivo, intermediário entre a fasciite nodular e o fibrossarcoma.

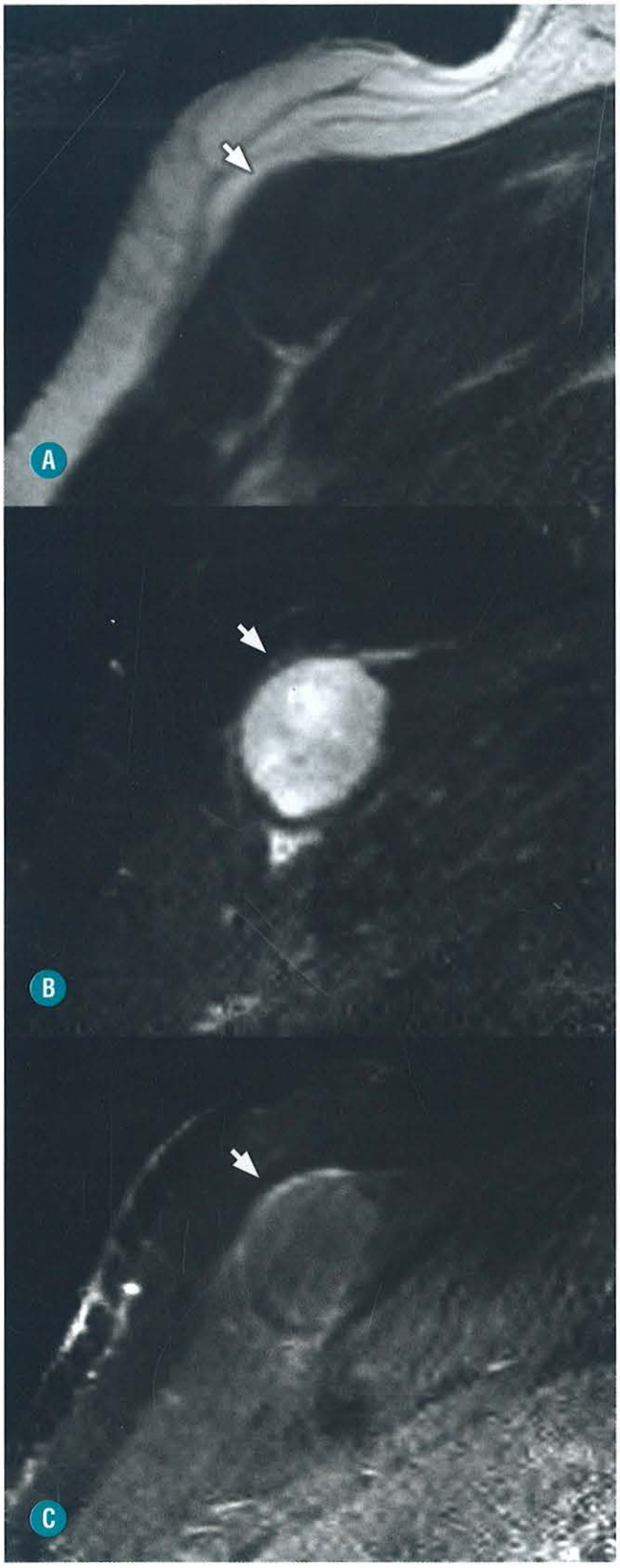

FIGURA 14-3. Fasciite nodular – subtipo mixoide. Paciente de 13 anos, do sexo masculino. Ressonância magnética da parede abdominal – imagens axiais ponderadas em T1 (**A**), T2 com saturação de gordura (**B**) e em T1 com saturação de gordura e contraste paramagnético (**C**). Lesão nodular em meio às fibras musculares do oblíquo externo, de margens bem-definidas, com baixo sinal em T1, intenso alto sinal em T2 e realce periférico ao meio de contraste (*setas*).

■ Fibromatose Superficial

Consiste em lesões que se originam da fáscia ou aponeuroses na região palmar, plantar e peniana. A fibromatose palmar é a mais comum, sendo denominada doença de Dupuytren. Acomete pacientes jovens (cerca de 30 anos), geralmente do sexo masculino, sendo bilaterais em 50% dos casos, ocorrendo uma proliferação fibroblástica, de colágeno e matriz mixoide na aponeurose volar da mão. Essa lesão pode levar a uma contratura em flexão que, caracteristicamente, afeta os tendões flexores do 4º e 5º dedos. O aspecto da RM é de um espessamento focal ou difuso da aponeurose palmar, com características de sinal dependentes do predomínio histológico da lesão (celular ou colágeno). As lesões mais celulares apresentam um alto sinal predominante nas sequências ponderadas em T2 e tendem a recorrer mais que as lesões mais maduras, com predomínio de colágeno, que apresentam baixo sinal predominante nas sequências ponderadas em T2 (Fig. 14-5).

A fibromatose plantar, também chamada de doença de Ledderhose, afeta crianças e adultos, geralmente do sexo masculino, sendo bilaterais em até 50% dos casos. Apresenta características de imagem semelhantes às da fibromatose palmar, acometendo, em geral, o aspecto médio e medial da fáscia plantar (Fig. 14-6).

■ Fibromatose Profunda

Também conhecidas como tumores desmoides, são originárias do tecido conjuntivo muscular, das fáscias e aponeuroses profundas. Essas lesões tendem a ter comportamento mais agressivo que as fibromatoses superficiais. São classificados de acordo com sua localização: intra-abdominal, abdominal e extra-abdominal.

A fibromatose extra-abdominal acomete mais frequentemente as regiões do ombro, parede torácica, dorso, quadril e joelho. Caracteristicamente, apresenta cerca de 5 cm à sua apresentação, com crescimento rápido. A RM é o principal método por imagem, tanto para diagnóstico quanto para estadiamento. Geralmente, apresenta-se como uma massa de contornos irregulares e infiltrativos. A característica de sinal depende de sua composição (celular, colágeno e mixoide). As lesões mais precoces tendem a ser mais celulares, apresentando um hipersinal predominante nas sequências ponderadas em T2 com realce variável ao meio de contraste (Fig. 14-7). À medida que a lesão amadurece, há deposição de colágeno e há um predomínio de hipossinal nas sequências ponderadas em T2 com menos realce ao meio de contraste (Fig. 14-8).

Apesar de apresentar um aspecto bastante sugestivo à RM, deve-se fazer o diagnóstico diferencial com o fibro-histiocitoma maligno e o fibrossarcoma nas lesões mais celulares e com massas calcificadas nas lesões mais maduras (nesse caso, a radiografia é de grande utilidade na diferenciação).

O tratamento geralmente é cirúrgico, com ressecção completa de margens amplas. A taxa de recidiva é alta (cerca de 50% dos casos apresentam algum grau de recidiva). Nos casos de ressecção com margem comprometida, inoperáveis ou com grandes recidivas após uma ressecção completa, a radioterapia e até mesmo a quimioterapia podem ser efetivas. A RM também vai ter utilidade nesta avaliação pós-tratamento, tanto

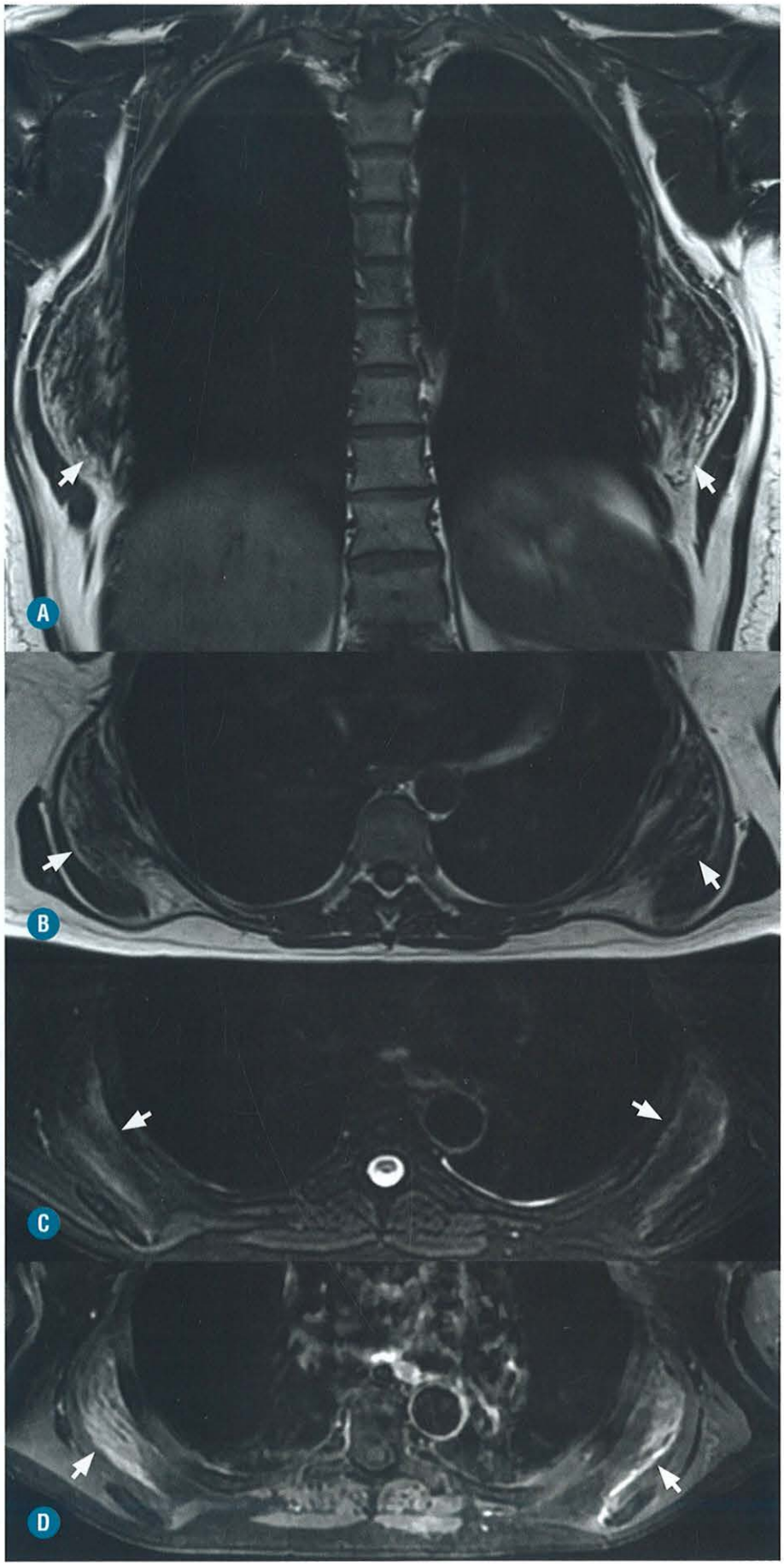

FIGURA 14-4. Elastofibroma dorsal. Paciente de 53 anos, do sexo feminino. Ressonância magnética do tórax – imagens coronal ponderada em T1 (**A**) e axiais ponderadas em T1 (**B**), T2 com saturação de gordura (**C**) e em T1 com saturação de gordura e contraste paramagnético (**D**). Massas sólidas localizadas entre o gradeado costal e os músculos grandes dorsais bilateralmente, apresentando predominante baixo sinal em T1 com estrias lineares de alto sinal, representando tecido gorduroso (*setas* em **A** e **B**). As lesões apresentam baixo sinal em T2 com áreas de alto sinal (*setas* em **C**) e realce heterogêneo ao meio de contraste (*setas* em **D**).

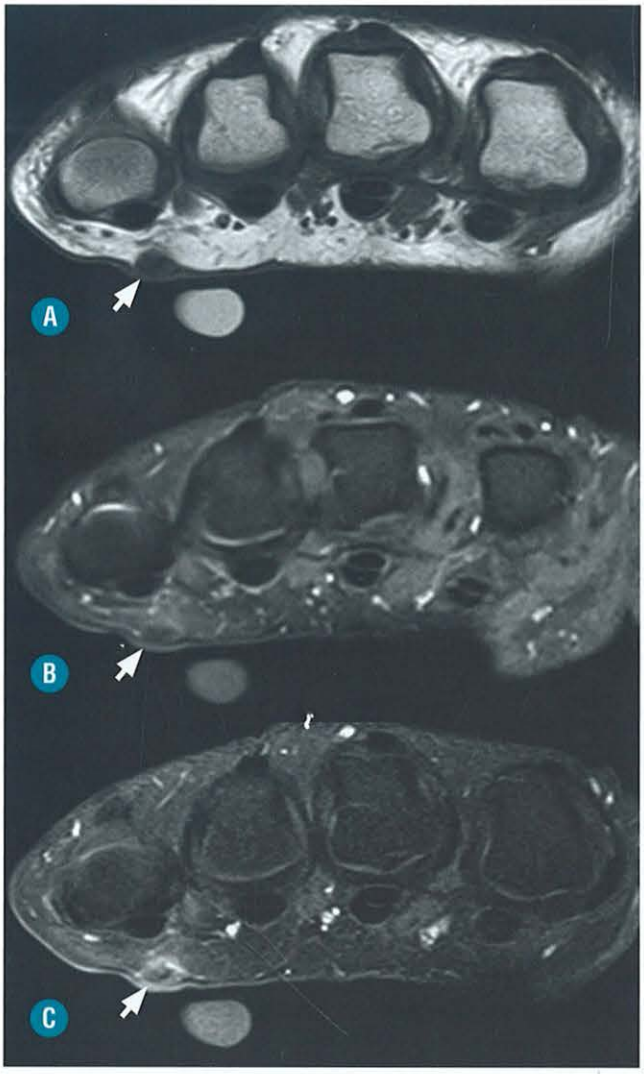

FIGURA 14-5. Fibromatose superficial – Dupuytren. Ressonância magnética da mão. Imagens axiais ponderadas em T1 (**A**), T2 com saturação de gordura (**B**) e em T1 com saturação de gordura e contraste paramagnético (**C**). Espessamento nodular focal da fáscia palmar na altura da quinta articulação metacarpofalangiana (*setas*), apresentando baixo sinal em T1, sinal intermediário em T2 e realce pós-contraste.

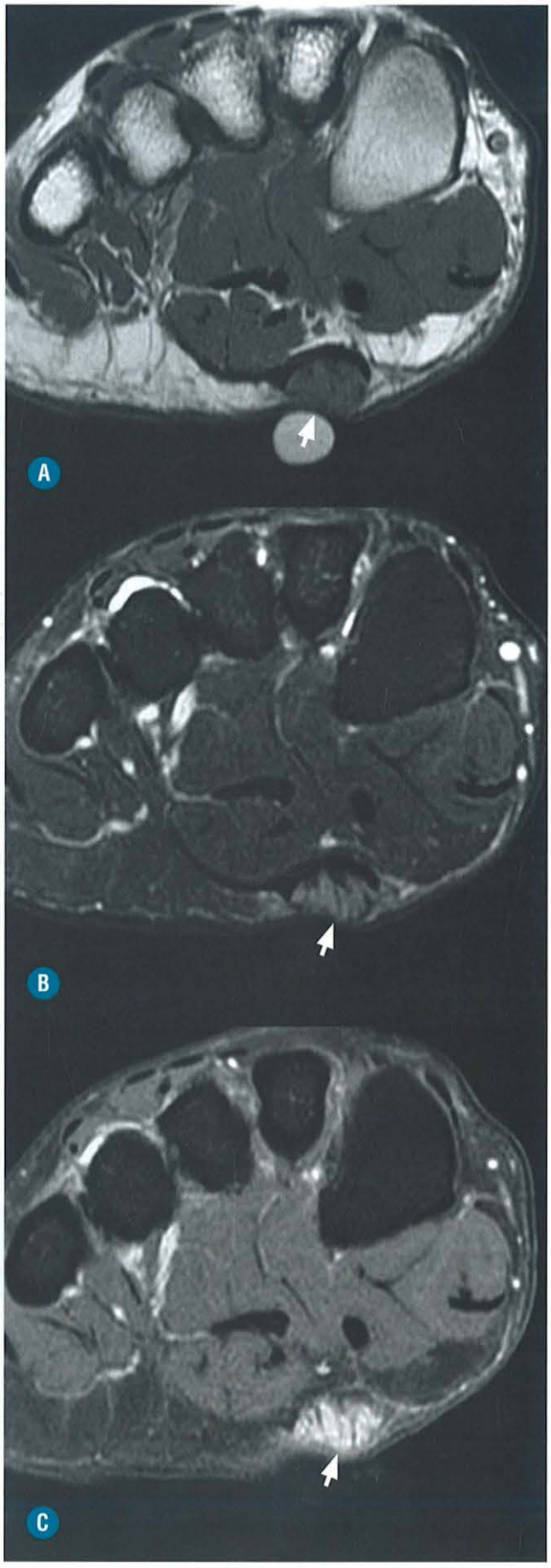

FIGURA 14-6. Fibromatose superficial – Ledderhose. Ressonância magnética do tornozelo. Imagens coronais ponderadas em T1 (**A**), T2 com saturação de gordura (**B**) e em T1 com saturação de gordura e contraste paramagnético (**C**). Espessamento nodular focal da fáscia plantar na altura do primeiro metatarso (*setas*), apresentando baixo sinal em T1, sinal intermediário em T2 e realce pós-contraste.

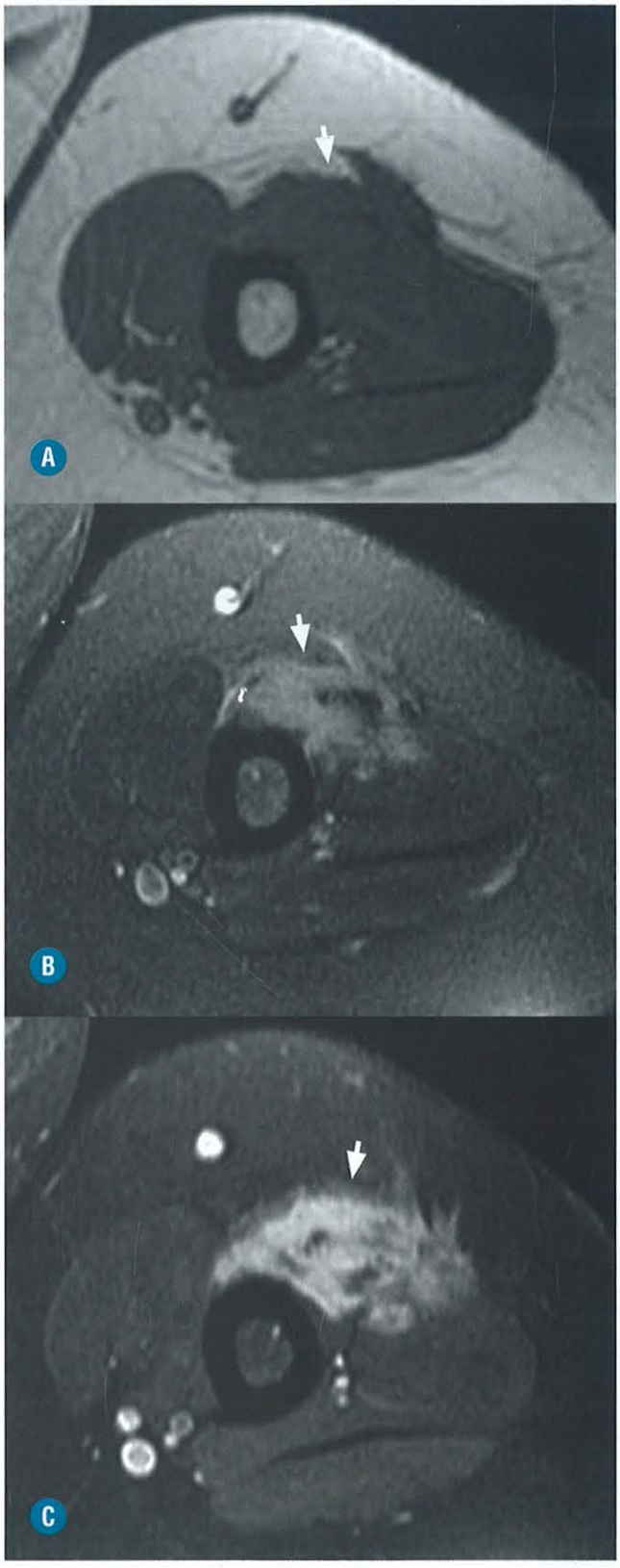

FIGURA 14-7. Fibromatose profunda precoce com predomínio celular. Ressonância magnética do braço. Imagens axiais ponderadas em T1 (**A**), T2 com saturação de gordura (**B**) e em T1 com saturação de gordura e contraste paramagnético (**C**). Lesão infiltrativa da musculatura anterior do braço, com margens irregulares (*setas*), apresentando predominante alto sinal em T2, com realce pós-contraste, observando-se pequenos focos de baixo sinal no interior da lesão, correspondendo a tecido fibroso.

cirúrgico quanto rádio ou quimioterápico. Quando há resposta positiva ao tratamento, o tumor tende a ficar menos celular e mais colagenoso, com redução de seu tamanho e queda do sinal do tumor nas sequências ponderadas em T2.

■ Fibrossarcoma

É um tumor mesenquimal maligno raro cujas células se assemelham a um fibroblasto e produzem colágeno. O seu diagnóstico diminuiu nos últimos anos devido a uma série de fatores, especialmente o conceito de que um tumor de células fusiformes pleomórficas que produz colágeno deve ser classificado como um fibro-histiocitoma maligno. Além disso, o desenvolvimento de critérios histológicos mais objetivos resultou na classificação separada dos tumores desmoides. E, por fim, o desenvolvimento da imuno-histoquímica e da citogenética levou à possibilidade de reconhecer outros sarcomas fibrosos, como o sarcoma sinovial monofásico e o tumor maligno de bainha neural de forma mais acuraz.

De maneira geral, os tumores de células fusiformes formadores de colágeno de baixo grau (graus 1 e 2) são classificados como fibrossarcoma e, na outra extremidade deste espectro, os tumores de alto grau são classificados como fibro-histiocitoma maligno.

Apresentam caracteristicamente um crescimento lento, indolores, com pico de incidência entre 40 e 50 anos. Geralmente acometem estruturas profundas (músculos, fáscias e tendões) dos membros inferiores e quadris.

O seu aspecto por imagem pode ser indistinguível de um tumor desmoide em uma fase mais precoce. O fibrossarcoma tende a apreentar uma pseudocápsula, ao contrário da maioria dos tumores desmoides, que possuem um aspecto infiltrativo. Apresentam áreas de baixo sinal nas sequências ponderadas em T2 de forma variável, além do realce pós-contraste (Fig. 14-9).

Tumores Fibro-histiocíticos

INTRODUÇÃO

São tumores compostos de células que se assemelham a histiócitos e fibroblastos normais, podendo ser benignos ou malignos. Os tumores benignos podem ser pseudotumores (como os xantomas de tendão e as reações histiocíticas a materiais exógenos ou endógenos) ou tumores verdadeiros (como o fibro-histiocitoma benigno, o xantogranuloma e a retículo-histiocitose multicêntrica). Discutiremos, neste capítulo, os tumores malignos, que são divididos em tumores fibro-histiocíticos de malignidade intermediária e os tumores fibro-histiocíticos malignos.

■ Tumores Fibro-histiocíticos de Malignidade Intermediária

O principal representante dessa categoria é o dermatofibrossarcoma *protuberans*. Trata-se de um tumor cutâneo nodular que acomete, em geral, adultos jovens e de meia-idade, de localização preferencial no tronco e extremidades proximais. Caracteristicamente, apresenta crescimento lento e persistente em anos.

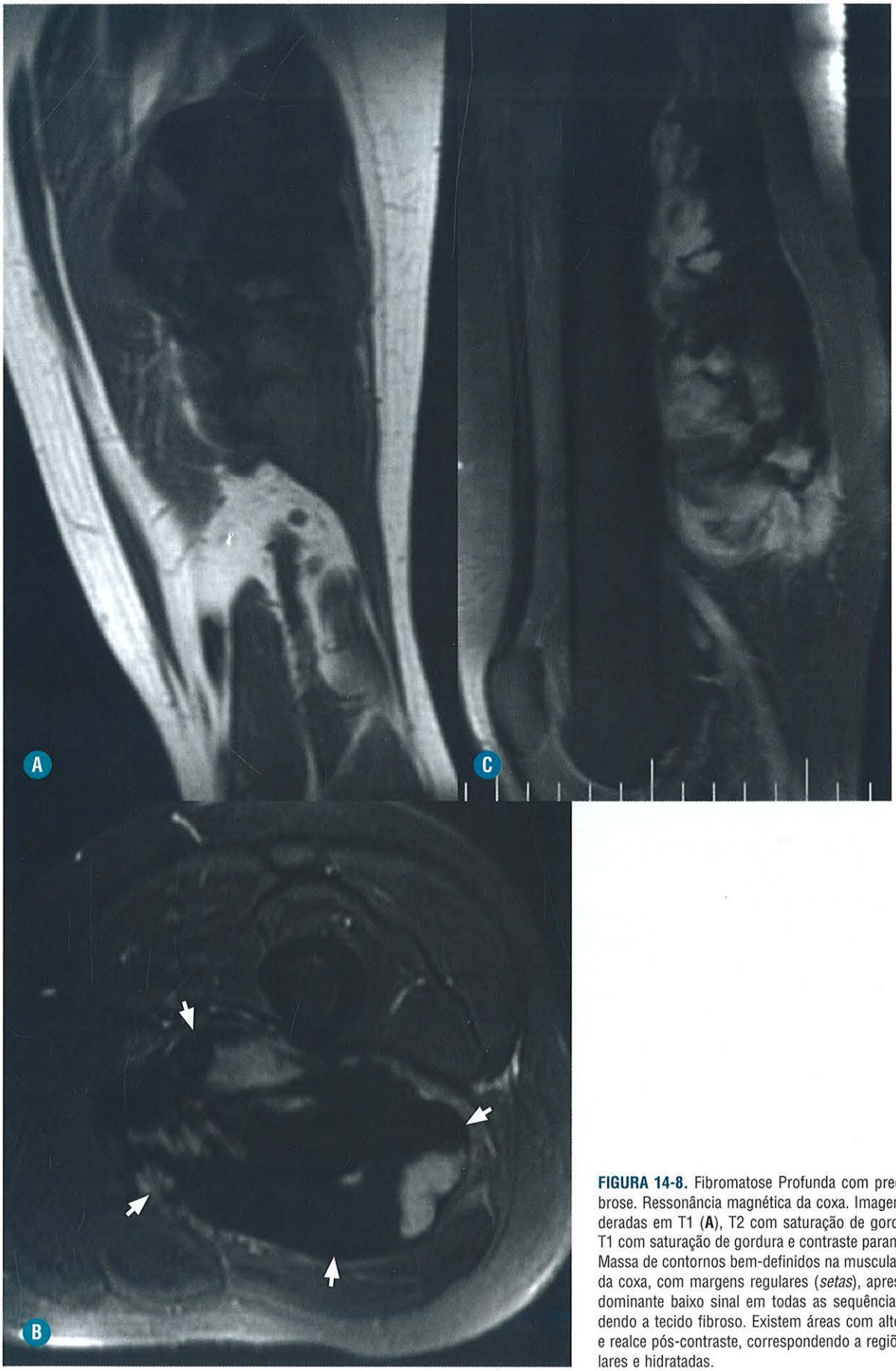

FIGURA 14-8. Fibromatose Profunda com predomíno de fibrose. Ressonância magnética da coxa. Imagens axiais ponderadas em T1 (**A**), T2 com saturação de gordura (**B**) e em T1 com saturação de gordura e contraste paramagnético (**C**). Massa de contornos bem-definidos na musculatura posterior da coxa, com margens regulares (*setas*), apresentando predominante baixo sinal em todas as sequências, correspondendo a tecido fibroso. Existem áreas com alto sinal em T2 e realce pós-contraste, correspondendo a regiões mais celulares e hidratadas.

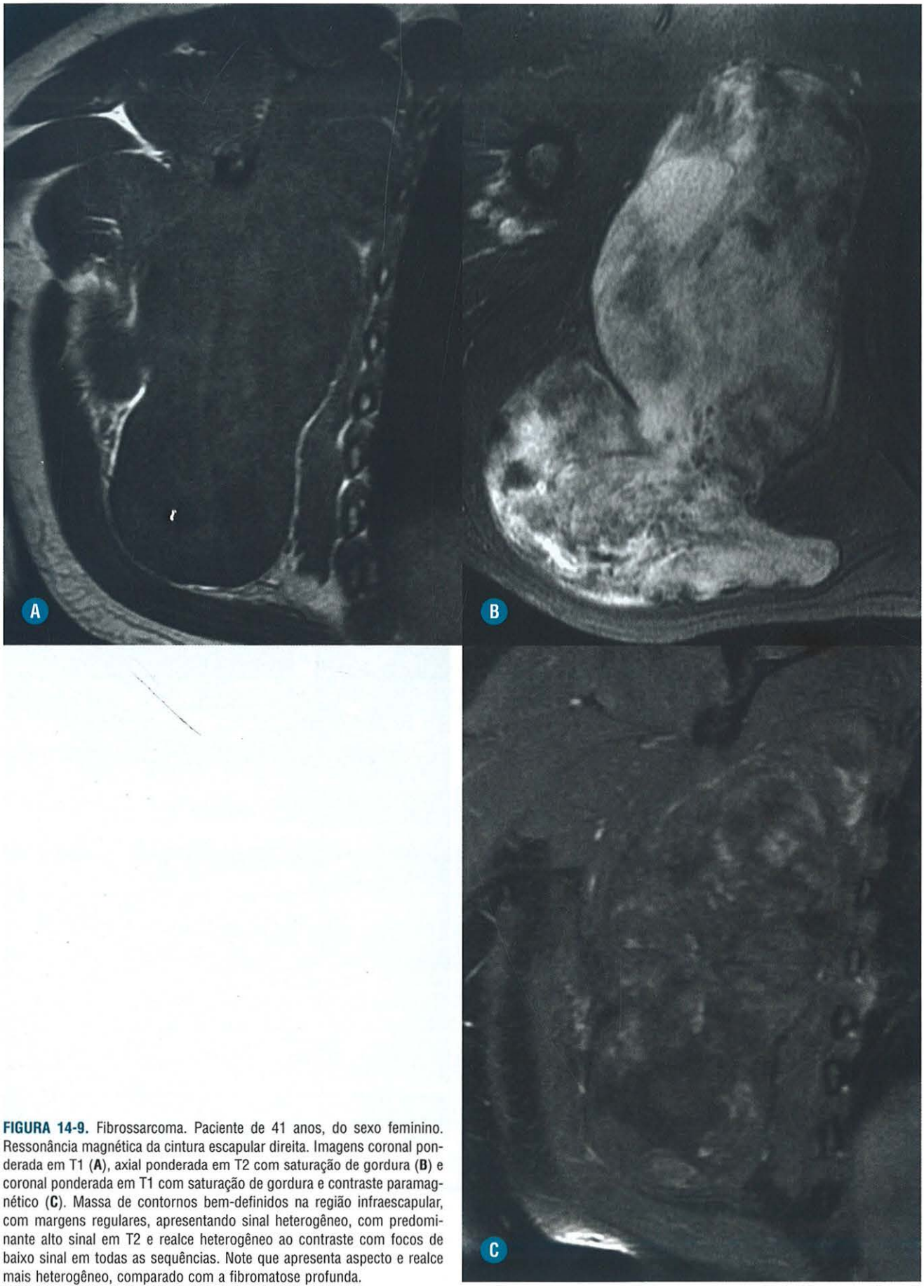

FIGURA 14-9. Fibrossarcoma. Paciente de 41 anos, do sexo feminino. Ressonância magnética da cintura escapular direita. Imagens coronal ponderada em T1 (**A**), axial ponderada em T2 com saturação de gordura (**B**) e coronal ponderada em T1 com saturação de gordura e contraste paramagnético (**C**). Massa de contornos bem-definidos na região infraescapular, com margens regulares, apresentando sinal heterogêneo, com predominante alto sinal em T2 e realce heterogêneo ao contraste com focos de baixo sinal em todas as sequências. Note que apresenta aspecto e realce mais heterogêneo, comparado com a fibromatose profunda.

O dermatofibrossarcoma *protuberans* infiltra a derme e o subcutâneo, podendo atingir a epiderme, com células semelhantes a fibroblastos em sua composição, apresentando pouco pleomorfismo celular e baixa atividade mitótica. Apresenta crescimento infiltrativo, com alta taxa de recidiva local, porém com baixa capacidade de metastatização a distância.

Nos métodos por imagem, manifesta-se como uma massa cutânea, sólida, com características de sinal inespecíficas. Pode apresentar hemorragia, necrose e componentes mixoides. Caracteristicamente, apresenta uma extensão linear pela superfície da pele (Fig. 14-10).

■ Tumores Fibro-histiocíticos Malignos

O principal representante dessa categoria é o fibro-histiocitoma maligno (FHM). É um sarcoma pleomórfico que mais comumente acomete partes moles profundas das extremidades, sendo o sarcoma de partes moles mais comum no adulto, especialmente após os 50 anos. Os membros inferiores são mais habitualmente acometidos, seguido dos membros superiores, retroperitônio, e cabeça e pescoço.

É composto de células similares aos histiócitos e aos fibroblastos e diferencia-se do fibrossarcoma por seu maior grau de pleomorfismo celular e indiferenciação e pela presença de células gigantes.

Clinicamente, o paciente se manifesta com uma massa profunda de 5 a 10 cm, intramuscular e geralmente indolor. Pode apresentar localização subcutânea em cerca de 10% dos casos. Também é o sarcoma mais comum induzido por radioterapia, correspondendo a mais de 50% dos casos.

Nos exames por imagem, aparece como uma volumosa massa de partes moles de contornos regulares (o tumor apresenta uma pseudocápsula fibrosa), geralmente intramuscular. Possui quantidades variáveis de colágeno, podendo apresentar áreas com o típico hipossinal em todas as sequências, característica de tecido fibroso (Fig. 14-11).

Habitualmente, pode apresentar componente hemorrágico, com o característico aspecto hipersinal nas sequências ponderadas em T1 e T2. Em alguns casos, a hemorragia pode ser o componente predominante. Nessas situações, deve ser feito o diferencial com um hematoma crônico de partes moles. Além da história clínica, deve ser feita uma análise criteriosa das características de imagem para se fazer a diferenciação. O FHM apresenta componentes sólidos irregulares e mínimo edema ao seu redor, mas pode exibir um predomínio de componente hemorrágico e até níveis líquidos, tornando a distinção com o hematoma mais difícil (Fig. 14-12). O hematoma crônico mostra uma cápsula de espessura variável, edema ao seu redor e predomínio de componente hemorrágico. É comum o hematoma crônico apresentar pequenos nódulos sólidos murais que até realçam ao meio de contraste (Fig. 14-13). No entanto, se persistir a dúvida e houver um mínimo de suspeita para uma neoplasia hemorrágica, deve-se realizar uma biópsia dirigida para as áreas mais sólidas da lesão.

O FHM pode apresentar calcificações, sendo a radiografia e a TC mais indicadas para essa caracterização. O tumor pode apresentar áreas de necrose, caracterizadas por alto sinal em T2 e realce periférico ao meio de contraste (Fig. 14-11). Cerca de 50% dos FHM apresentam componente mixoide no seu

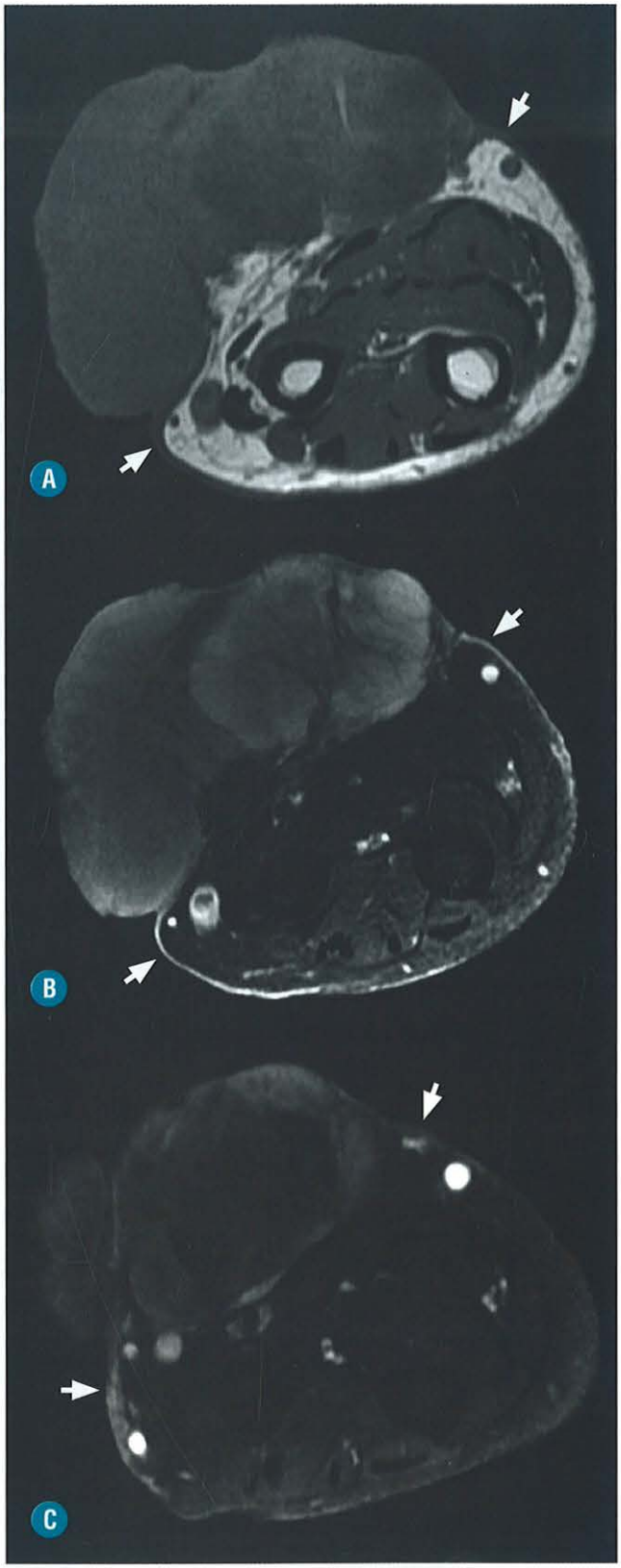

FIGURA 14-10. Dermatofibrossarcoma *protuberans*. Paciente de 45 anos, do sexo masculino. Ressonância magnética do antebraço. Imagens axiais ponderadas em T1 (**A**), T2 com saturação de gordura (**B**) e em T1 com saturação de gordura e contraste paramagnético (**C**). Massa de contornos bem-definidos na região cutânea e subcutânea apresentando sinal e realce heterogêneo, com áreas de liquefação, observando-se a típica extensão linear pela pele, adjacente ao tumor (*setas*).

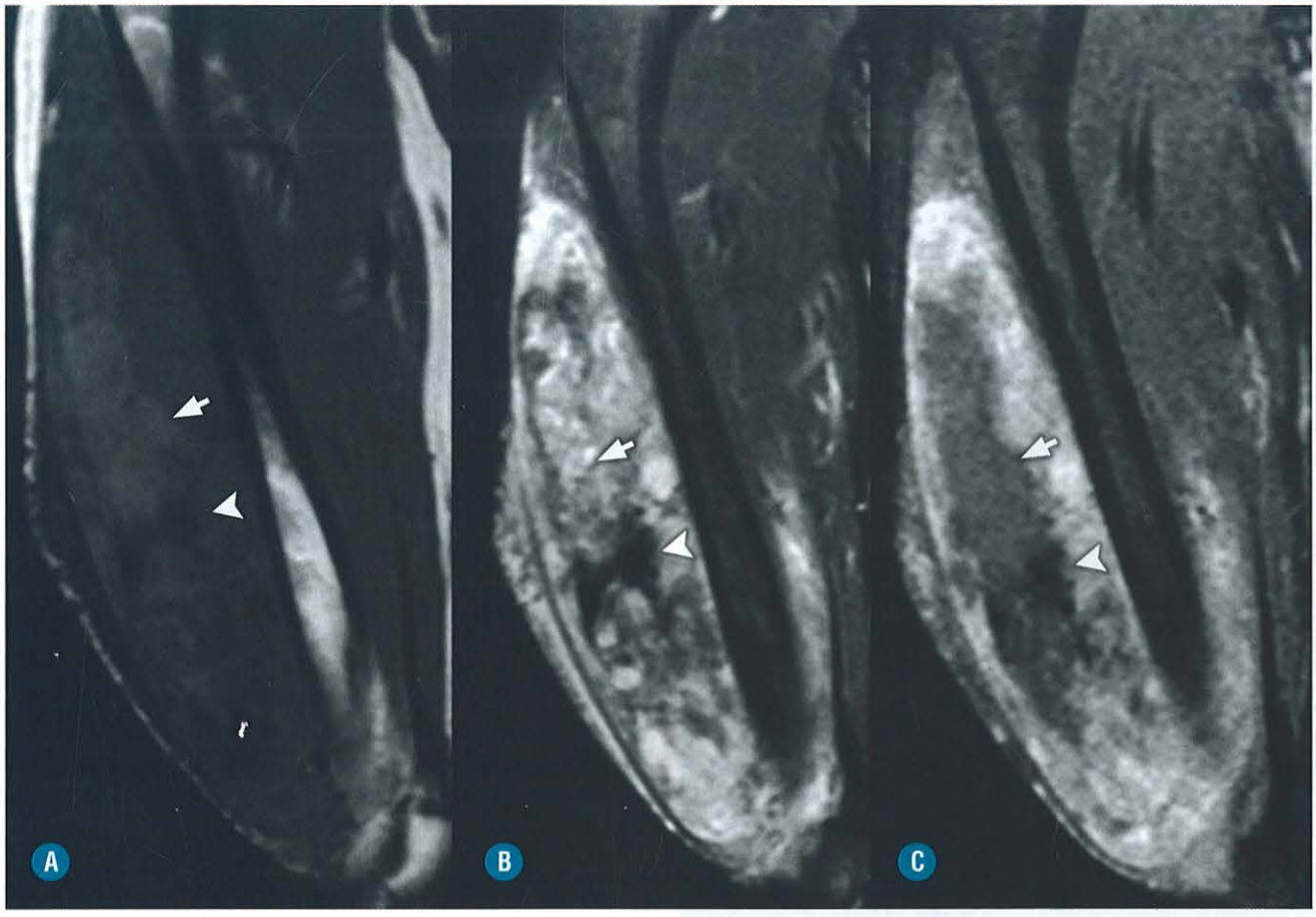

FIGURA 14-11. Fibro-histiocitoma maligno. Paciente de 61 anos, do sexo feminino. Ressonância magnética da coxa. Imagens coronais ponderadas em T1 (**A**), T2 com saturação de gordura (**B**) e em T1 com saturação de gordura e contraste paramagnético (**C**). Volumosa massa de contornos bem-definidos e de margens regulares, intramuscular, apresentando sinal e realce heterogêneos, observando-se áreas de hemorragia (*setas*) e calcificações (*pontas de seta*) no interior da massa.



FIGURA 14-12. Fibro-histiocitoma maligno com hemorragia. Paciente de 70 anos, do sexo masculino. Ressonância magnética do quadril. Imagens axiais ponderadas em T1 (**A**) e em T1 com saturação de gordura e contraste paramagnético (**B**). Volumosa massa de contornos bem-definidos e de margens lobuladas, subcutânea, apresentando grande hemorragia (*setas* em **A**) e realce pós-contraste (*pontas de seta* em **B**).

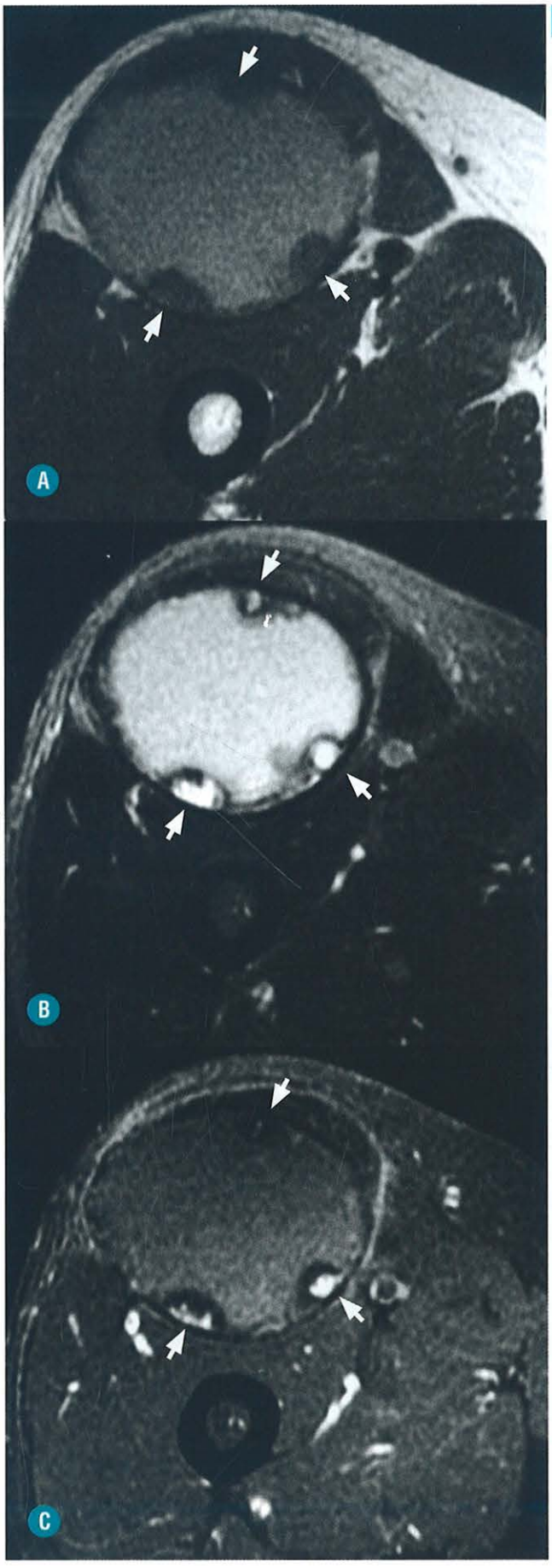

FIGURA 14-13. Hematoma crônico. Paciente de 46 anos, do sexo masculino. Ressonância magnética da coxa. Imagens axiais ponderadas em T1 (**A**), T2 com saturação de gordura (**B**) e em T1 com saturação de gordura e contraste paramagnético (**C**). Massa intramuscular de contornos bem-definidos e encapsulada, subcutânea, de conteúdo hemorrágico e nodulações parietais sólidas que realçam ao meio de contraste (*setas*). À cirurgia, comprovou-se um hematoma antigo.

interior. Nesse caso, existem áreas com um alto sinal nas sequências ponderadas em T2 (mais homogêneo que na necrose ou outros componentes do tumor), com realce heterogêneo destas áreas. O diferencial com outros tumores mixoides pode ser difícil nesses casos, especialmente o lipossarcoma mixoide, o mixoma intramuscular e os tumores malignos de bainha neural.

TUMORES LIPOMATOSOS

INTRODUÇÃO

Os tumores de linhagem gordurosa são os mais comuns dentre os tumores de partes moles. São tumores que produzem poucos sintomas e complicações, especialmente o grupo benigno. As características de imagem, em geral, permitem o diagnóstico preciso de um tumor lipomatoso. Como existem algumas similaridades entre os tumores benignos e os malignos, a maior limitação dos estudos por imagem é a dificuldade de diferenciar um tumor benigno de um maligno, especialmente os bem-diferenciados.

■ Lipomas

Os lipomas são os tumores de partes moles mais comuns, correspondendo a até 50% de todos os tumores de partes moles em algumas séries. Acometem cerca de 1 em cada 1.000 habitantes, podendo aparecer em qualquer sítio anatômico. Pode se manifestar em qualquer idade, porém o pico de incidência é entre 40 e 60 anos. Acomete igualmente homens e mulheres.

Clinicamente, manifesta-se com um aumento volumétrico indolor, geralmente superficial. A maioria dos lipomas é assintomática, podendo provocar sintomas quando há compressão neural associada. Os lipomas podem ser superficiais ou profundos e predominam no tronco superior, pescoço, abdome e porções proximais das extremidades. Em cerca de 90% dos casos, são lesões únicas.

Geralmente, são lesões bem circunscritas, compostas predominantemente por adipócitos maduros, podendo haver finas septações de permeio e delgada cápsula periférica. Os lipomas são considerados profundos quando se localizam abaixo da fáscia muscular. Esses lipomas frequentemente apresentam um caráter infiltrativo em meio às fibras musculares.

A radiografia simples é um exame pouco indicado para investigar o lipoma, porém pode aparecer como achado incidental. Caracteristicamente, manifesta-se como uma lesão ovalada, radiolucente, bem-definida, homogênea (Fig. 14-14).

O ultrassom pode evidenciar a lesão de matriz gordurosa. Seu aspecto é de uma formação nodular bem-definida, encapsulada, predominantemente hiperecogênico, sem vascularização ao Doppler colorido (Fig. 14-15).



FIGURA 14-14. Lipoma – Radiografia. Paciente de 37 anos, do sexo masculino. Radiografia em perfil do cotovelo. Lesão ovalada radioluminescente localizada em partes moles junto ao terço proximal do rádio (*setas*).

O exame mais específico para o diagnóstico de um lipoma é a RM. Manifesta-se como uma formação nodular ovalada, encapsulada e caracteristicamente com hipersinal em T1, indicando sua matriz gordurosa. Também pode evidenciar septações no interior (Figs. 14-16 e 14-17).

■ Lipomatose Neural

A lipomatose neural, também denominada hamartoma fibrolipomatoso neural, pertence ao espectro das lesões benignas, de rara ocorrência, que geralmente acomete crianças e adultos jovens. Sua apresentação clínica mais comum é um aumento de partes moles de crescimento lento e assintomático na face volar do punho ou antebraço. Com a progressão da doença, sintomas como dor e parestesias podem-se manifestar, inclusive como síndrome do túnel do carpo. Em mais de 80% das vezes, envolve o nervo mediano, mas pode acometer outros nervos como o ulnar, radial, digital da mão, ciático e ramos do plexo braquial. Pode existir uma relação entre o hamartoma fibrolipomatoso e a macrodistrofia lipomatosa. A macrodistrofia lipomatosa se apresenta com macrodactilia, hipertrofias ósseas corticais e a infiltração gordurosa e fibrosa do nervo digital correspondente.

Histologicamente, caracteriza-se por um espessamento dos fascículos neurais, observando-se que tanto o endoneuro como o epineuro e o perineuro estão envoltos por gordura e fibrose.

O melhor método por imagem para sua caracterização é a RM, podendo a US ser utilizada como alternativa. Há um aumento da área em sua secção transversa, com focos de baixo sinal, representando os feixes neurais, rodeado por focos de alto sinal que correspondem à gordura interposta, com a clássica aparência de "cabo coaxial" nos cortes axiais (Fig. 14-18). Os casos hereditários podem-se acompanhar de uma macrodactilia, caracterizada por hipertrofias ósseas epifisárias com irregularidades corticais e hipertrofia do tecido celular subcutâneo. Essa condição também é denominada macrodistrofia lipomatosa (Fig. 14-19).

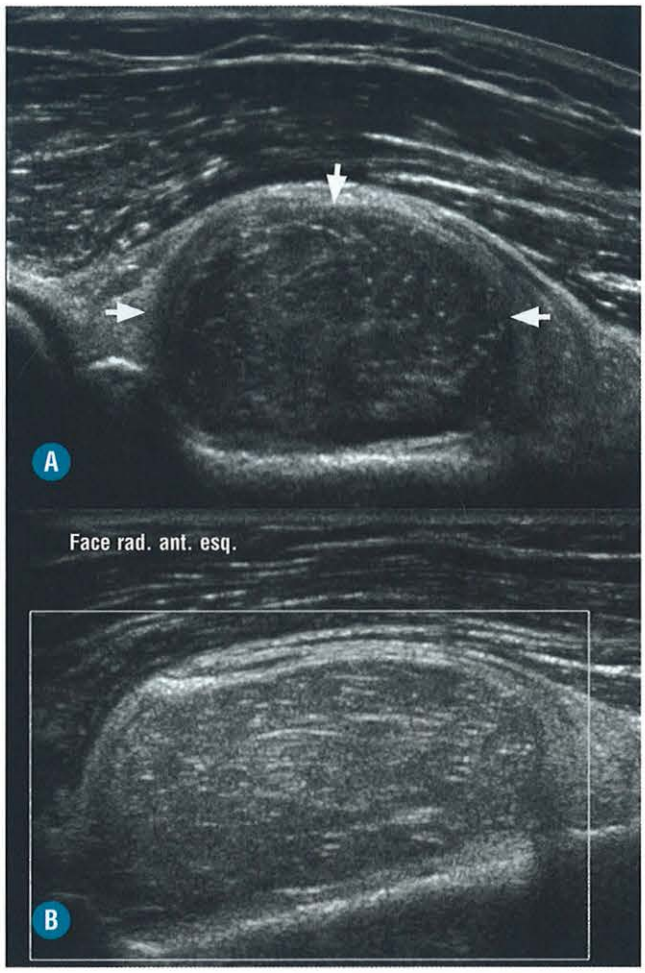

FIGURA 14-15. Lipoma – US. Paciente de 37 anos, do sexo masculino. (**A**) US do cotovelo e (**B**) US-Doppler da mesma região. Formação nodular bem-definida, encapsulada, heterogênea, predominantemente hiperecogênica, localizada na topografia da bursa bicipitorradial (*setas*). Observe que não existe fluxo sanguíneo no tumor evidenciável ao estudo com Doppler.

■ Hibernoma

Hibernomas são tumores benignos raros cuja matriz simula a gordura marrom, normalmente presentes na infância e em animais que hibernam. A gordura marrom se assemelha à gordura branca imatura e tem funções endócrina e termorregulatória.

Acomete em geral a 3ª ou 4ª década de vida, com ligeira predileção pelo sexo feminino. Localiza-se principalmente em áreas onde há remanescentes gordurosos marrons como na região periescapular, coxas, pescoço, axilas e retroperitônio. Apresenta-se como massas de crescimento lento, moles e indolores. Possuem proeminente vascularização, inclusive com vasos calibrosos.

Na RM, apresentam-se como lesões ricas em gordura, com sinal em T1 mais baixo do que o tecido gorduroso celular subcutâneo, permanecendo com queda heterogênea do seu sinal nas sequências sensíveis a líquido e com saturação de gordura e

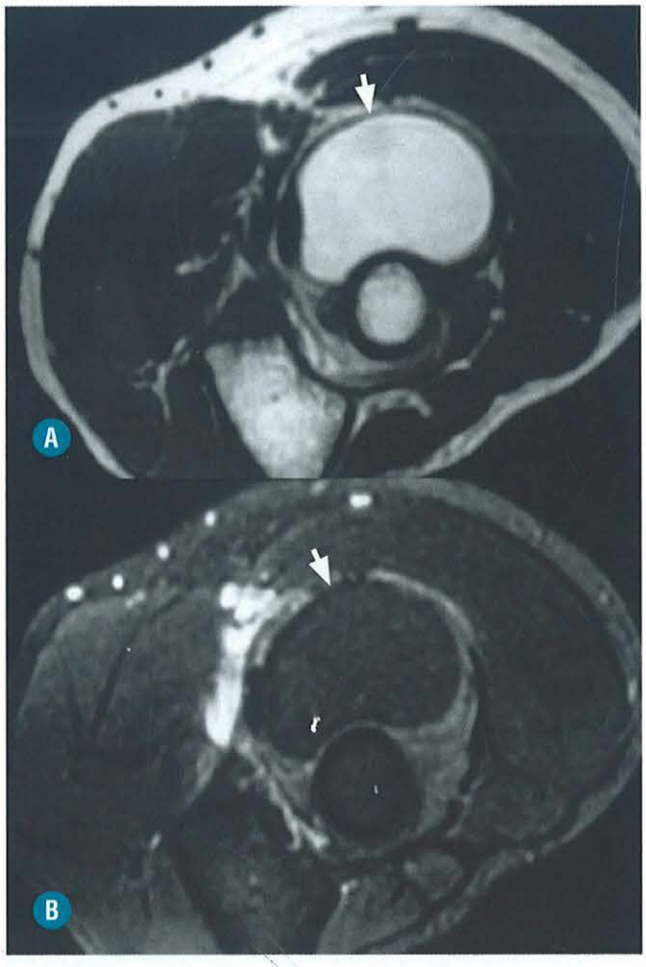

FIGURA 14-16. Lipoma – RM. Paciente de 28 anos, do sexo masculino. Ressonância magnética do cotovelo no plano axial, ponderadas em T1 (**A**) e T2 com saturação de gordura (**B**). Formação nodular com hipersinal em T1, com perda do seu sinal na sequência sensível a líquido e com saturação de gordura, localizada profundamente ao tendão distal do bíceps braquial (*setas*), indicando tratar-se de um tumor de matriz gordurosa.

proeminente realce pelo meio de contraste, refletindo a presença de gordura marrom e uma rica vascularização (Fig. 14-20).

A TC pode também ser útil em sua caracterização, apresentando baixa atenuação, porém com atenuação superior a do tecido celular subcutâneo (Fig. 14-20).

■ Lipossarcoma

O lipossarcoma é a segunda neoplasia mais comum de partes moles, só perdendo em frequência para o fibroma histiocítico maligno. É classificado pela Organização Mundial de Saúde em cinco subtipos: bem-diferenciado, indiferenciado, mixoide, pleomórfico e misto. Seu comportamento biológico está relacionado com o subtipo histológico. Os tumores bem-diferenciados apresentam baixo potencial de metastatização, enquanto os pleomórficos e indiferenciados apresentam alto potencial metastático.

São tumores que geralmente acometem os tecidos moles profundos. Raramente, os lipossarcomas se desenvolvem nos tecidos superficiais, sendo designados lesões lipomatosas atípicas nesses casos. Outra característica importante dos tumores adiposos é que não há transformação maligna de um lipoma. Os raros casos descritos de transformação maligna devem corresponder a uma falha no diagnóstico inicial.

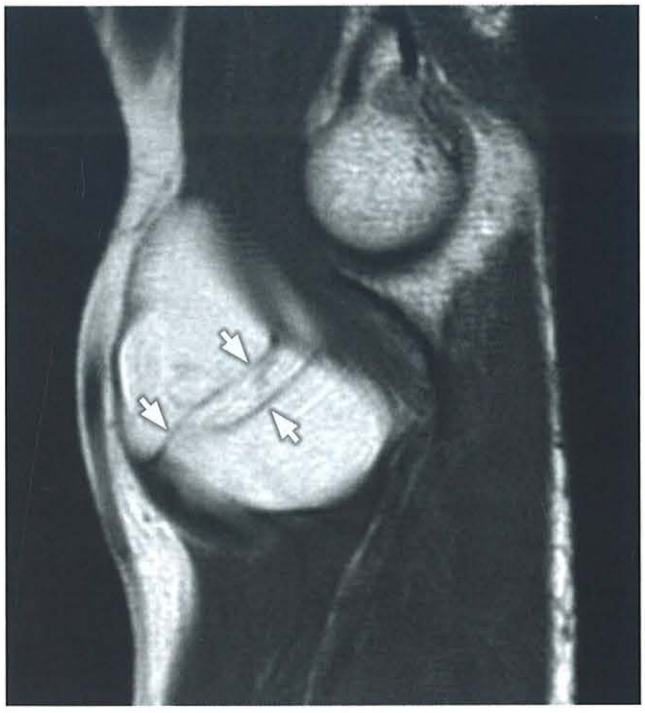

FIGURA 14-17. Lipoma com septações. Paciente de 28 anos, do sexo masculino. Ressonância magnética do cotovelo no plano sagital ponderado em T1 demonstra septações finas no interior do lipoma bicipitorradial (*setas*).

As apresentações clínicas, anatomopatológicas e imagenológicas também estão relacionadas com o subtipo histológico, descritos a seguir:

■ Lipossarcoma Bem-diferenciado

É o lipossarcoma mais comum, apresentando aumento volumétrico indolor, embora os quadros álgicos possam ocorrer por compressão e comprometimento das estruturas neurais. É uma doença praticamente restrita à idade adulta, geralmente após a 6ª década de vida, principalmente nos membros e no retroperitônio.

O aspecto por imagem, especialmente à ultrassonografia, TC e RM é de uma massa predominantemente adiposa (até 70% do tumor), podendo apresentar componentes não adiposos, como septos grosseiros (com espessuras com mais de 2 mm) e nódulos focais (Fig. 14-21). Podem apresentar calcificações em até um terço dos casos.

O maior problema para os radiologistas em relação ao lipossarcoma bem-diferenciado é a sua distinção com os lipomas. Os lipomas são quase inteiramente compostos por tecido gorduroso e geralmente apresentam septações finas, com espessuras menores que 2 mm, porém, até 31% dos lipomas apresentam um aspecto mais complexo, indistinguível radiologicamente dos lipossarcomas. Raramente, os lipossarcomas apresentam finas septações (< 2 mm), sendo geralmente superficiais nesses casos. Outra característica que auxilia na diferenciação é o pa-

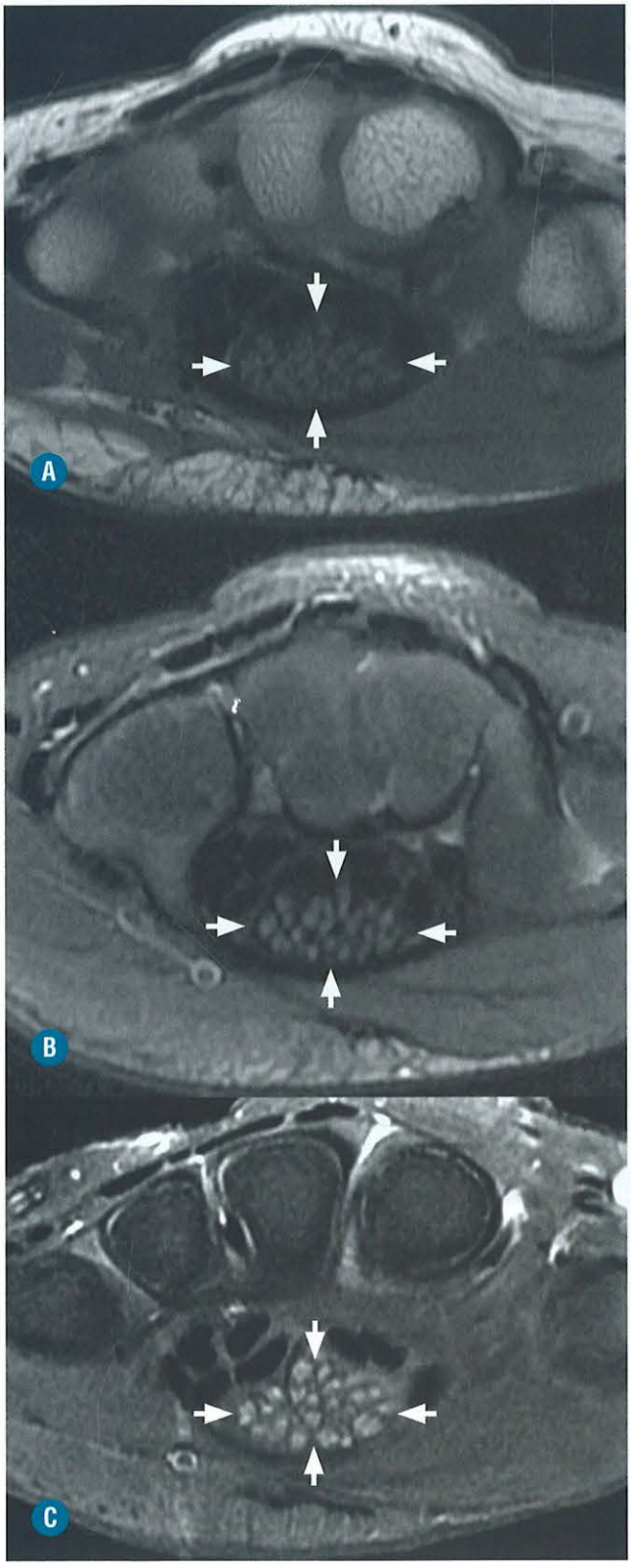

FIGURA 14-18. Hamartoma fibrolipomatoso do nervo mediano. Paciente de 49 anos, do sexo masculino. Ressonância magnética do punho no plano axial, ponderadas em T1 (**A**), T2 com saturação de gordura (**B**) e T1 com saturação de gordura e pós-contraste endovenoso paramagnético (**C**). Aumento volumétrico do nervo mediano no interior do túnel do carpo, com elevação do sinal dos feixes nervosos em T1 e T2 e realce pós-contraste. Observe a gordura no interior dos feixes, evidenciável na sequência ponderada em T1 (*setas*).

drão de realce ao meio de contraste endovenoso. Os lipomas geralmente não apresentam realce ou podem apresentar um realce leve/moderado ao contraste, enquanto os lipossarcomas bem-diferenciados geralmente apresentam um realce importante ou moderado ao contraste.

A melhor maneira de abordar esses tumores é descrever suas características topográficas e por imagem: um tumor adiposo com septações grosseiras (> 2mm), nódulos ou realce moderado/importante e calcificações deve ser encarado como um lipossarcoma, apesar de existirem lipomas com essas características, especialmente os superficiais e os localizados na região cervical posterior. Ao contrário, um tumor predominantemente adiposo, com finas septações (< 2 mm) e sem realce ao meio de contraste deve ser encarado como um lipoma, exceto se estiver localizado no retroperitônio ou no mediastino, locais em que os lipomas ocorrem raramente.

■ Lipossarcoma Indiferenciado

São tumores bifásicos, ou seja, apresentando dois componentes celulares na sua composição: um bem-diferenciado e outro indiferenciado. Ocorrem na 6ª e 7ª décadas de vida e também aparecem, geralmente, como uma massa indolor de crescimento lento.

Em 10% dos casos, os lipossarcomas bem-diferenciados podem-se indiferenciar, com maior risco para os localizados no retroperitônio. Não existe, no entanto, uma clara associação de radioterapia com indiferenciação do lipossarcoma.

O aspecto por imagem é de uma massa lipomatosa, apresentando uma área sólida não lipomatosa com tamanho maior que 1 cm e com importante realce ao meio de contraste. Alguns diferenciais devem ser considerados no caso de uma área focal não gordurosa no interior de um tumor lipomatoso: fibrose, calcificações metaplásicas e necrose gordurosa, e as últimas condições apresentam características típicas, como calcificação visível à TC/Radiografia no caso da metaplasia e realce periférico no caso da necrose gordurosa. A fibrose pode apresentar padrão idêntico ao da área indiferenciada, sendo, em geral, necessário realizar uma biópsia para esta diferenciação.

■ Lipossarcoma Mixoide

É o segundo lipossarcoma mais comum, com pico de incidência durante a 4ª e 5ª décadas. Caracteristicamente, apresentam localização profunda, intermuscular, nos membros inferiores. O paciente exibe uma massa indolor, semelhante ao lipossarcoma bem-diferenciado.

Patologicamente, são tumores com componentes mixoide e células redondas em proporções variáveis. O conteúdo de células redondas está diretamente relacionado com o grau de indiferenciação do tumor. Hemorragia pode estar presente.

O lipossarcoma mixoide apresenta um aspecto típico à RM. São massas volumosas, multilobuladas e intermusculares. O componente mixoide é representado por um alto sinal nas sequências ponderadas em T2, semelhante a um cisto. O componente adiposo é visto de forma sutil nas sequências ponderadas em T1, correspondendo a um pequeno volume do tumor (em geral, < 10%) e com arranjo linear ou nodular. Outra característica é um realce heterogêneo ao meio de contraste



FIGURA 14-19. Macrodistrofia lipomatosa. Paciente de 61 anos, do sexo feminino. **A**, Fotografia da mão da paciente demonstra marcada hipertrofia do segundo raio. **B**, Radiografia da mão com proliferações ósseas epifisárias no segundo raio, acometendo a cabeça metacarpiana, a base da falange proximal e as falanges média e distal, assemelhando-se a osteocondromas. Também há um aumento difuso de partes moles neste dedo. **C**, Ressonância magnética do segundo dedo da mão no plano axial, ponderada em T1. Aumento volumétrico do nervo digital palmar radial (*seta*) associado a importante hipertrofia do tecido adiposo neste dedo. (*Reproduzida, com permissão, de Barbosa AAF, Bambirra AP, Bordalo-Rodrigues M. Qual o seu diagnóstico?* Radiol Bras. *2012 Jan-Fev; 45(1):IX-X.*).

(Fig. 14-22). Quanto mais abundante for o componente de células redondas, menor a hidratação do tumor.

É importante diferenciar a hemorragia do componente adiposo, pois ambos podem apresentar alto sinal nas sequências ponderadas em T1. Nas sequências com saturação do sinal da gordura, esta se apresenta com baixo sinal, enquanto a hemorragia permanece com alto sinal.

■ Lipossarcoma Pleomórfico

É o lipossarcoma menos comum, com pico de incidência durante a 6ª década, de localização intramuscular e geralmente nos membros inferiores. Apresenta-se como uma massa de consistência endurecida e dolorosa.

É um tumor com alto grau de indiferenciação, podendo apresentar componente mixoide, necrose e hemorragia no seu interior.

O aspecto por imagem se assemelha a um sarcoma de partes moles, e o lipossarcoma apresenta menor conteúdo adiposo devido ao seu alto grau de anaplasia. O componente adiposo se apresenta como pequenos focos esparsos, visíveis nas sequências ponderadas em T1, que são as áreas mais representativas para o diagnóstico em uma biópsia (Fig. 14-23).

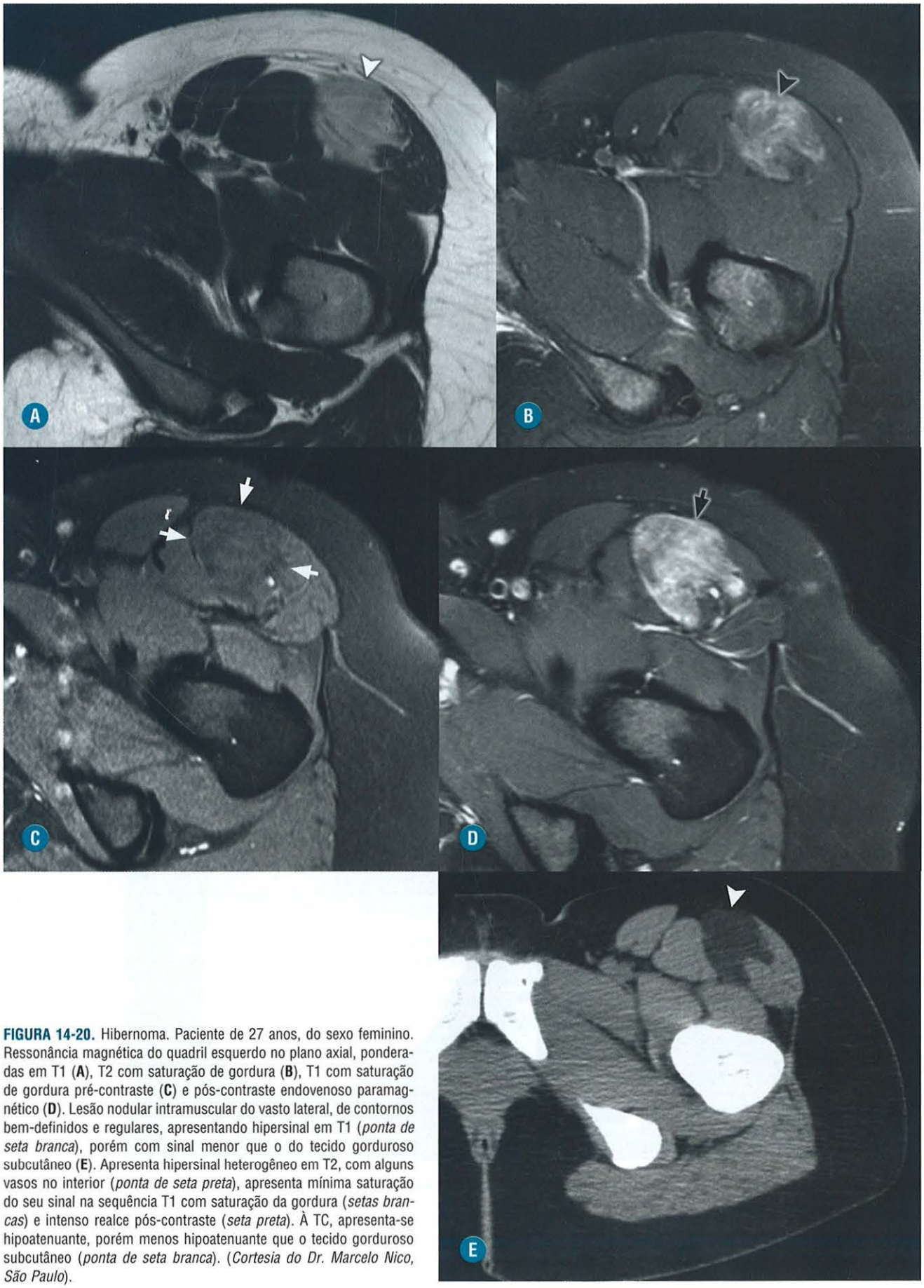

FIGURA 14-20. Hibernoma. Paciente de 27 anos, do sexo feminino. Ressonância magnética do quadril esquerdo no plano axial, ponderadas em T1 (**A**), T2 com saturação de gordura (**B**), T1 com saturação de gordura pré-contraste (**C**) e pós-contraste endovenoso paramagnético (**D**). Lesão nodular intramuscular do vasto lateral, de contornos bem-definidos e regulares, apresentando hipersinal em T1 (*ponta de seta branca*), porém com sinal menor que o do tecido gorduroso subcutâneo (**E**). Apresenta hipersinal heterogêneo em T2, com alguns vasos no interior (*ponta de seta preta*), apresenta mínima saturação do seu sinal na sequência T1 com saturação da gordura (*setas brancas*) e intenso realce pós-contraste (*seta preta*). À TC, apresenta-se hipoatenuante, porém menos hipoatenuante que o tecido gorduroso subcutâneo (*ponta de seta branca*). (*Cortesia do Dr. Marcelo Nico, São Paulo*).



FIGURA 14-21. Lipossarcoma bem-diferenciado. Paciente de 56 anos, do sexo feminino. Ressonância magnética do braço direito no plano coronal, ponderada em T1 (**A**), T2 com saturação de gordura (**B**) e T1 com saturação de gordura pós-contraste endovenoso paramagnético (**C**). Volumosa massa intramuscular do tríceps braquial, de contornos bem-definidos e regulares, com aproximadamente 12 cm de diâmetro máximo, apresentando hipersinal em T1, com saturação do sinal na sequência T2. Apresenta septações grosseiras (com mais de 2 mm de espessura) que sofrem realce ao meio de contraste. **D**, Foto da peça cirúrgica ressecada demonstra tumor com matriz gordurosa e grossas septações em seu interior e alguns vasos intratumorais, correlacionando bem com a RM.

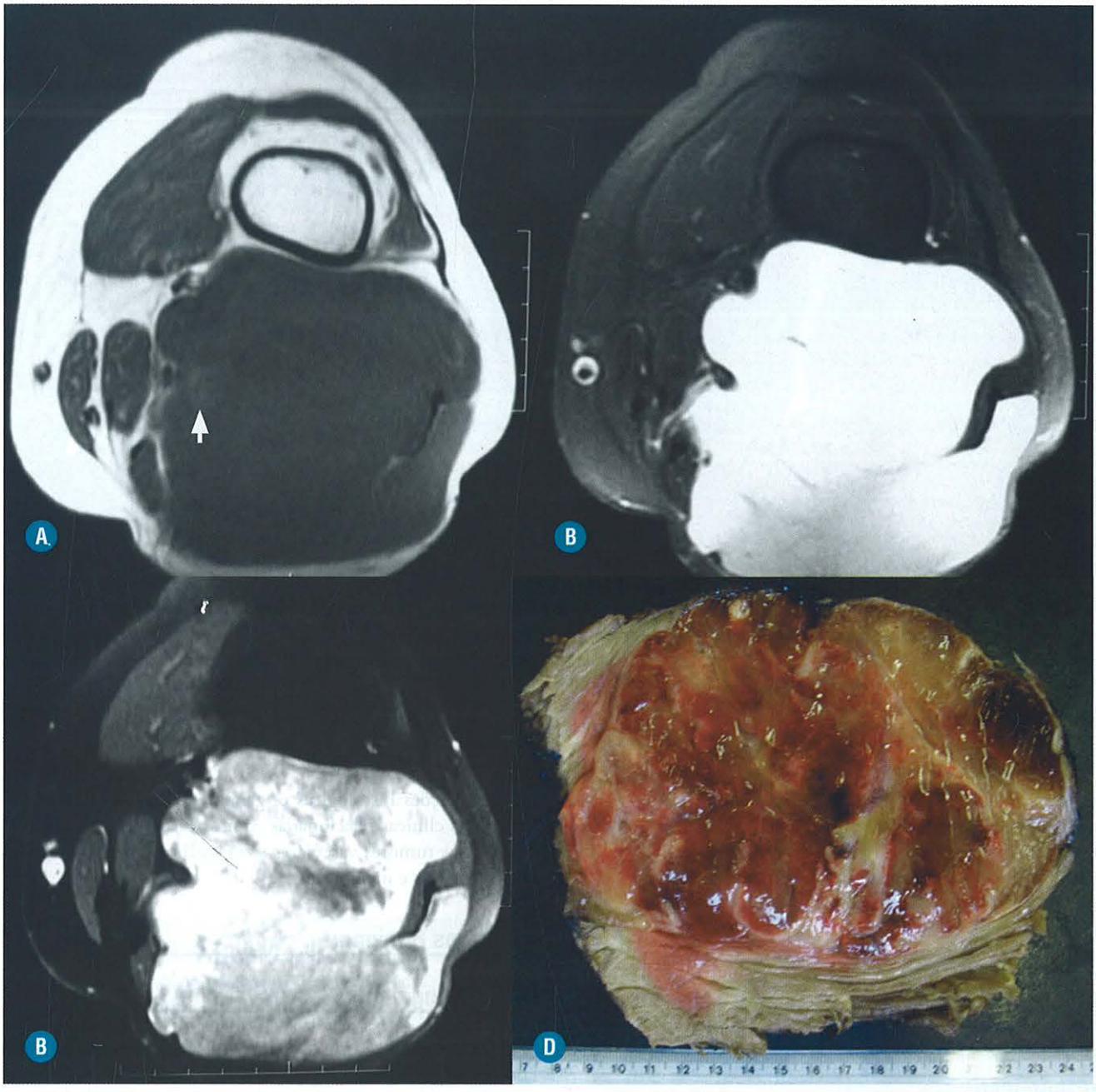

FIGURA 14-22. Lipossarcoma mixoide. Paciente de 28 anos, do sexo feminino. Ressonância magnética da coxa direita no plano axial, ponderadas em T1 (**A**), T2 com saturação de gordura (**B**) e T1 com saturação de gordura pós-contraste endovenoso paramagnético (**C**). Volumosa massa posterior no terço distal da coxa, de contornos bem-definidos e regulares, com aproximadamente 17 cm de diâmetro máximo, apresentando hipossinal em T1, com tênues áreas focais de hipersinal (*seta*), caracterizando tecido adiposo. Há intenso alto sinal em T2, semelhante a líquido e forte realce ao meio de contraste paramagnético. **D**, Fotografia da peça cirúrgica ressecada demonstra tumor com predomínio de matriz mixoide e pequenos focos de matriz gordurosa entremeados.

TUMORES MUSCULARES

Esse grupo é constituído pelos tumores relacionadas com a musculatura lisa e com a estriada. Os tumores relacionados com a musculatura lisa podem ser benignos (leiomiomas, leiomiomatose e miofibroblastoma) ou malignos (leiomiossarcoma) e são incomuns nas extremidades, sendo mais frequentes no abdome e na pelve.

Os tumores de músculos estriados também podem ser benignos (rabdomioma) ou malignos (rabdomiossarcoma). Os rabdomiomas são originários da musculatura estriada, ocorrendo especialmente no coração, cabeça e pescoço, trato geniturinário e pele, sendo incomuns nos membros.

O rabdomiossarcoma é o tumor de partes moles mais comum em crianças menores que 15 anos, sendo raros em adultos maiores que 45 anos. São mais comuns na cabeça e no pescoço, no trato geniturinário e no retroperitônio, sendo incomuns nas extremidades (15% dos rabdomiossarcomas). Essas neoplasias, quando acometem as extremidades, geralmente se manifestam como massas volumosas, de crescimento rápi-

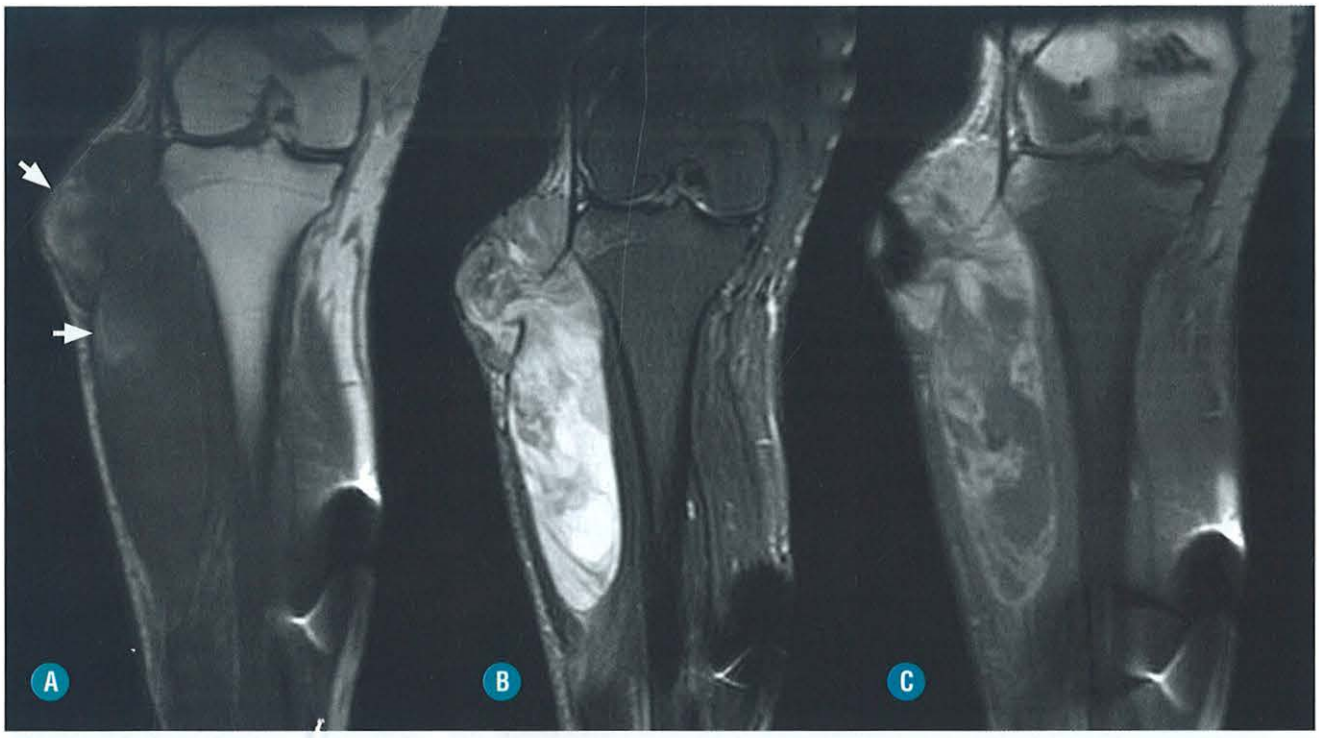

FIGURA 14-23. Lipossarcoma pleomórfico. Paciente de 37 anos, do sexo masculino. Ressonância magnética da perna direita no plano coronal, ponderadas em T1 (**A**), T2 com saturação de gordura (**B**) e T1 com saturação de gordura pós-contraste endovenoso paramagnético (**C**). Volumosa massa intramuscular com extensão subcutânea localizada junto à porção medial da tíbia proximal, apresentando contornos bem-definidos e regulares, com aproximadamente 18 cm de diâmetro máximo, apresentando hipossinal em T1, com áreas focais de hipersinal (*setas*), caracterizando tecido adiposo. Há hipersinal heterogêneo em T2, semelhante a líquido, e realce ao meio de contraste paramagnético, com áreas de liquefação (necrose) no interior do tumor.

do, profundas, intimamente relacionadas com a musculatura estriada e indolores. Raramente erodem os ossos, exceto pelos tumores localizados nas mãos e nos pés. O seu aspecto na RM é de uma massa sólida, bem-delimitada, com realce ao contraste, e podendo apresentar necrose no seu interior. Não apresenta, portanto, nenhuma característica típica aos métodos por imagem, devendo ser suspeitada, principalmente, devido à faixa etária de acometimento (Fig. 14-24).

TUMORES VASCULARES

INTRODUÇÃO

As anomalias vasculares apresentam classificações diversas como hemangiomas, hamartomas, malformações etc. Essas diferenças na definição das lesões vasculares ocorrem devido ao fato de existirem diferentes classificações propostas por clínicos e patologistas, que divergem entre si em relação ao(s) parâmetro(s) de classificação no qual se baseiam. Por exemplo, as classificações clínicas se baseiam na apresentação clínica e nas características de crescimento, enquanto os patologistas classificam as lesões de acordo com o tipo de vaso predominante. Dessa forma, lesões vasculares com diferentes características clínicas podem apresentar a mesma designação histológica.

Adotaremos, neste capítulo, a classificação proposta pela OMS em 1994 (Tabela 14-1), que se baseia nas características histológicas e, segundo nossa opinião, mais se assemelha ao ponto de vista do radiologista, que está mais familiarizado com as classificações histológicas e, geralmente, não possui as informações clínicas relacionadas com os casos. De acordo com a OMS, os tumores vasculares são classificados em benignos, intermediários e malignos.

Tumores Benignos

■ Hemangiomas

O hemangioma é um dos tumores de partes moles mais comuns (7% dos tumores benignos), sendo o tumor vascular mais frequente na infância. Em sua maioria, os hemangiomas são superficiais, com predileção pela cabeça e pescoço. Menos frequentemente, os hemangiomas podem-se localizar em diferentes sítios como os músculos das extremidades, tecido sinovial e em nervos periféricos.

Hemangiomas intramusculares são raros e correspondem a cerca de 1% dos hemangiomas. São mais frequentes nas extremidades inferiores do que nas superiores. Apesar da tendência para involução, essas massas podem persistir e se apresentar na adolescência com um edema doloroso, especialmente durante períodos de exercício extenuante. Os exames de imagem são particularmente úteis no diagnóstico de hemangioma intramuscular, além do seu estadiamento.

Hemangiomas sinoviais são raros e originam-se de qualquer tecido sinovial, podendo ser encontrados junto a tendões e na cavidade ou superfície articular. Histologicamente, são hemangiomas cavernosos e, mais comumente, acometem o joelho.

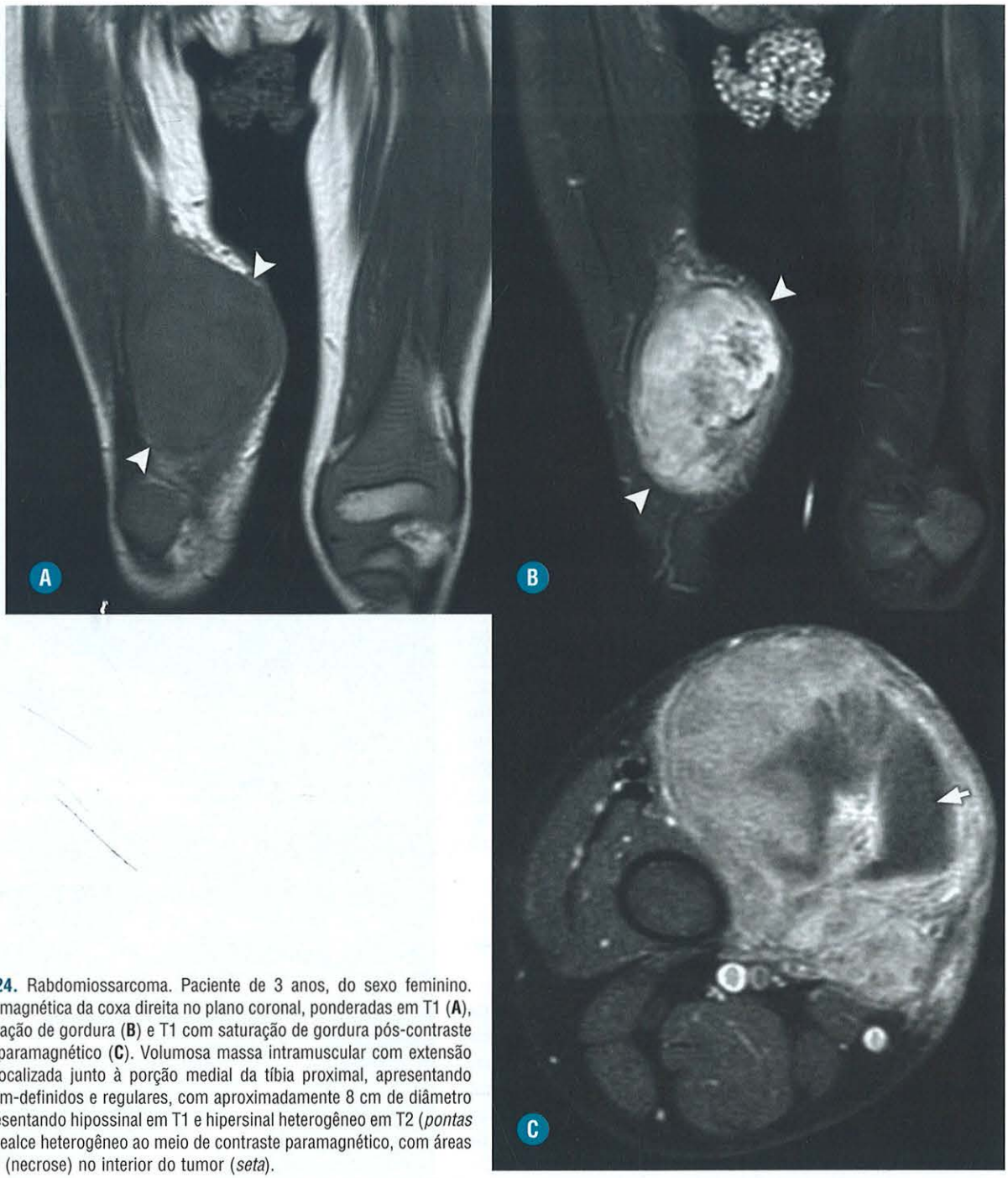

FIGURA 14-24. Rabdomiossarcoma. Paciente de 3 anos, do sexo feminino. Ressonância magnética da coxa direita no plano coronal, ponderadas em T1 (**A**), T2 com saturação de gordura (**B**) e T1 com saturação de gordura pós-contraste endovenoso paramagnético (**C**). Volumosa massa intramuscular com extensão subcutânea localizada junto à porção medial da tíbia proximal, apresentando contornos bem-definidos e regulares, com aproximadamente 8 cm de diâmetro máximo, apresentando hipossinal em T1 e hipersinal heterogêneo em T2 (*pontas de seta*). Há realce heterogêneo ao meio de contraste paramagnético, com áreas de liquefação (necrose) no interior do tumor (*seta*).

Podem infiltrar partes moles adjacentes, osso e as demais estruturas intra-articulares.

Histologicamente, os hemangiomas são classificados em capilares, cavernosos, venosos, arteriovenosos e epitelioides.

■ Hemangioma Capilar

É o tipo mais comum, aparecendo nos primeiros anos de vida e geralmente localizados na pele e no subcutâneo. Caracteristicamente apresentam uma proliferação de pequenos vasos do tamanho de capilares com endotélio achatado. O hemangioma infantil é um tipo de hemangioma capilar que ocorre em 1 de cada 200 nascimentos.

As lesões são pouco avaliadas pelos métodos por imagem, pois com mais frequência envolvem a pele e o tecido subcutâneo.

■ Hemangioma Cavernoso

É menos frequente que o hemangioma capilar, ocorrendo mais comumente na infância, na pele e no subcutâneo da porção superior do tronco. No entanto, acomete planos profundos mais frequentemente que o subtipo capilar. São compostos de

grandes vasos dilatados, preenchidos de sangue, com endotélio achatado. Calcificações são frequentes, podendo ser lineares e, mais comumente, com formação de flebólitos estando associadas a diversas síndromes, como Kasabach-Merritt e Maffucci. Também podem ocorrer em associação com os próprios hemangiomas capilares.

ACHADOS DE IMAGEM

Ultrassonografia

O hemangioma é caracterizado pela presença de uma massa de partes moles com vascularização de alto fluxo. Na ultrassonografia, são observadas lesões hiperecogênicas e/ ou hipoecogênicas. Os vasos podem ser individualizados ao modo B e, na maioria das vezes, correspondem às artérias. A lesão mostra fluxo aumentado ao Doppler colorido, devido a numerosas artérias e veias (Fig. 14-25). A análise espectral exibe baixa resistência. *Shunt* arteriovenoso direto é raro, mas pode ser visto e frequentemente é mal interpretado como uma malformação arteriovenosa.

Ressonância Magnética

Os hemangiomas cavernosos são como massas lobuladas isointensas ao músculo em T1 e hiperintensas em T2 com vasos de alto fluxo (*flow voids*) centrais e periféricos. Há realce intenso e difuso após a administração de contraste (Figs. 14-26 e 14-27). Mas, embora essas lesões sejam hipervascularizadas, não há nenhuma evidência de *shunt* arteriovenoso como visto com hemangiomas arteriovenosos. Flebólitos aparecem como focos circulares de baixo sinal em todas as sequências (Figs. 14-26 e 14-27). Durante a fase de involução, os hemangiomas aparecem como massas heterogêneas, com realce menos acentuado, e surgem áreas com alto sinal em T1, correspondendo à deposição fibrogordurosa (Fig. 14-28).

■ Hemangioma Venoso

Também é chamado de malformação venosa. Consiste em massas compressíveis, moles e não pulsáteis, que geralmente determinam uma coloração azulada quando envolvem a pele e o tecido subcutâneo. Sopros ou frêmitos não são detectados ao exame físico. Nota-se expansão das lesões às manobras de Valsalva, bem como em posições dependentes. Por outro lado, há compactação da lesão com a elevação da extremidade e com compressão local. Estão presentes na região da cabeça e do pescoço (40%), extremidades (40%), e do tronco (20%). A avaliação clínica, muitas vezes, subestima o envolvimento de estruturas profundas, como músculos, ossos, articulações e órgãos abdominais, sendo importante o estadiamento pelos métodos por imagem.

Os pacientes geralmente são assintomáticos, e as lesões crescem na mesma proporção que o paciente. Pode ocorrer rigidez e desconforto decorrentes de hemorragias, com equimose, hemartrose ou tromboflebite.

As lesões periféricas podem levar a afilamento e desmineralização óssea, com possíveis fraturas patológicas e alterações no desenvolvimento dos membros, e também à hipertrofia ou remodelação óssea e contratura muscular decorrente da infiltração da malformação ou secundária ao tratamento com es-

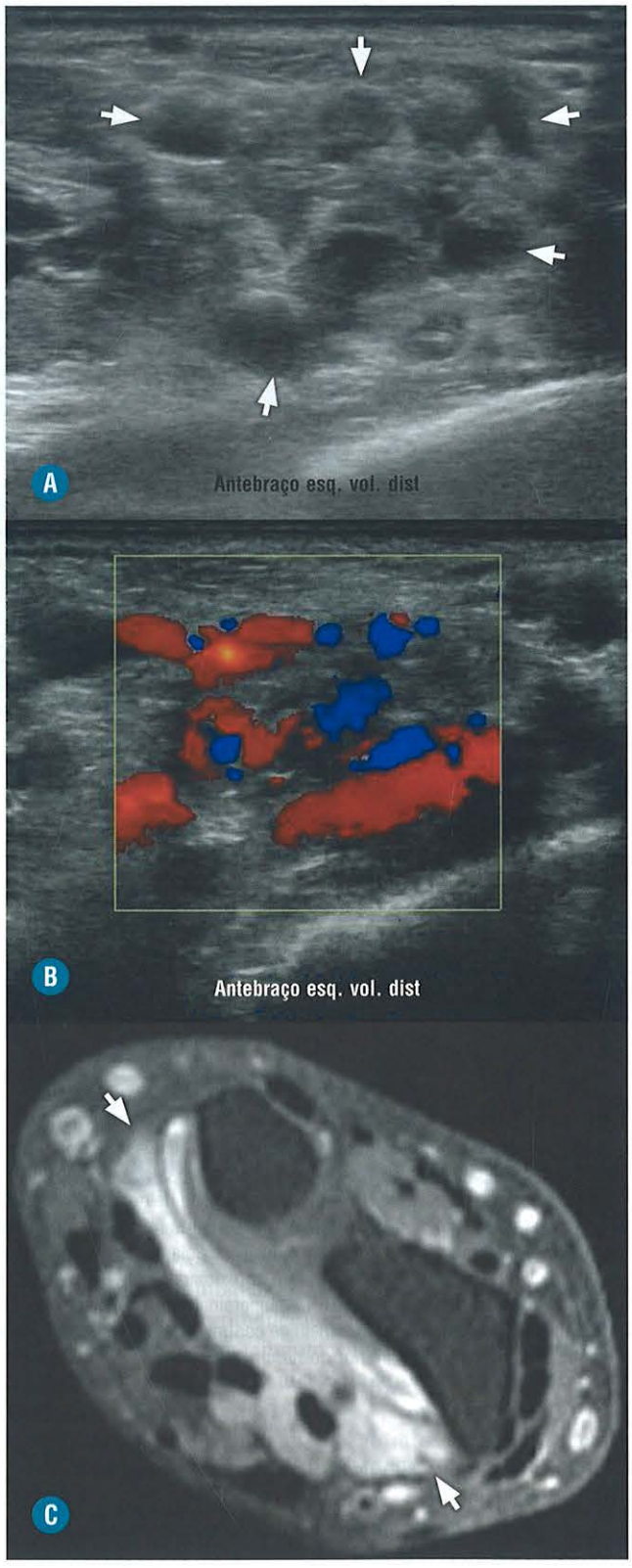

FIGURA 14-25. Hemangioma – US. Paciente de 22 anos, do sexo feminino. Ultrassonografia do antebraço esquerdo sem (**A**) e com Doppler colorido (**B**). Massa na porção volar distal do antebraço, de limites parcialmente definidos à ultrassonografia, com pequenas áreas arredondadas hipo e anecogênicas (*setas*) entremeadas com focos hiperecogênicos de gordura e intenso fluxo vascular ao Doppler. **C**, RM do antebraço distal no plano axial ponderada em T2 demonstra a lesão lobulada e com alto sinal (*setas*).

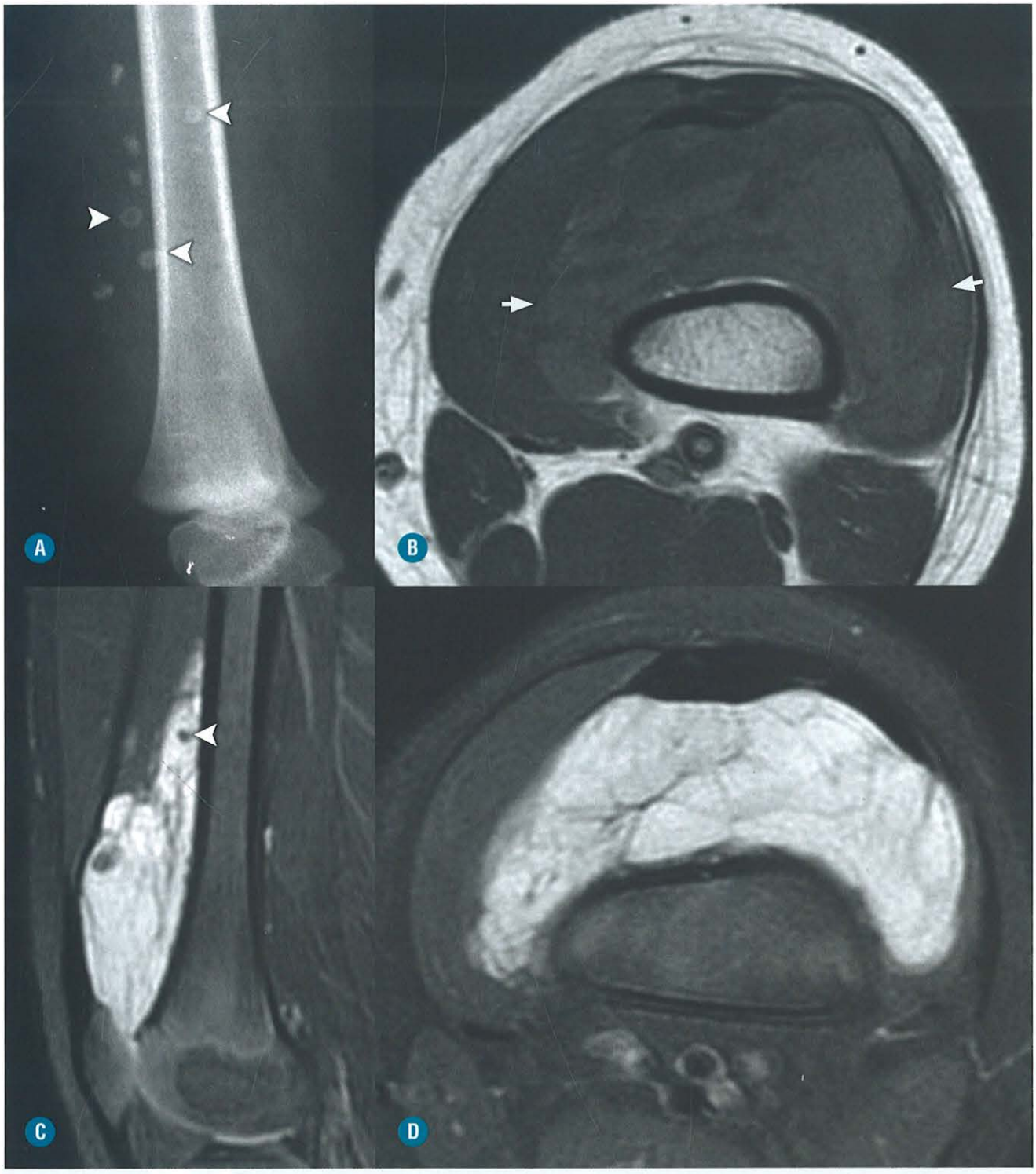

FIGURA 14-26. Hemangioma – RM. Paciente de 31 anos, do sexo masculino. **A**, Radiografia da coxa direita mostra múltiplos flebólitos em partes moles (*pontas de seta*). **B**, RM da coxa no plano axial e ponderada em T1 mostra massa sólida no compartimento anterior (*setas*), predominantemente com hipossinal, apresentando áreas de hipersinal em T1. **C,** RM da coxa direita no plano sagital, ponderada em T2 com saturação de gordura mostra lesão pré-femoral de limites bem-definidos e contornos lobulados, com alto sinal, visualizando-se flebólitos no interior, caracterizado por pequena calcificação arredondada com baixo sinal (*ponta de seta*). **D**, RM da coxa direita no plano axial, ponderada em T2 com saturação de gordura mostra a lesão de limites bem-definidos e contornos lobulados, com alto sinal. **E,** RM da coxa direita no plano sagital, ponderada em T1 com saturação de gordura pós-contraste endovenoso paramagnético mostra realce heterogêneo ao meio de contraste, com um flebólito na porção mais cranial da lesão (*ponta de seta*).

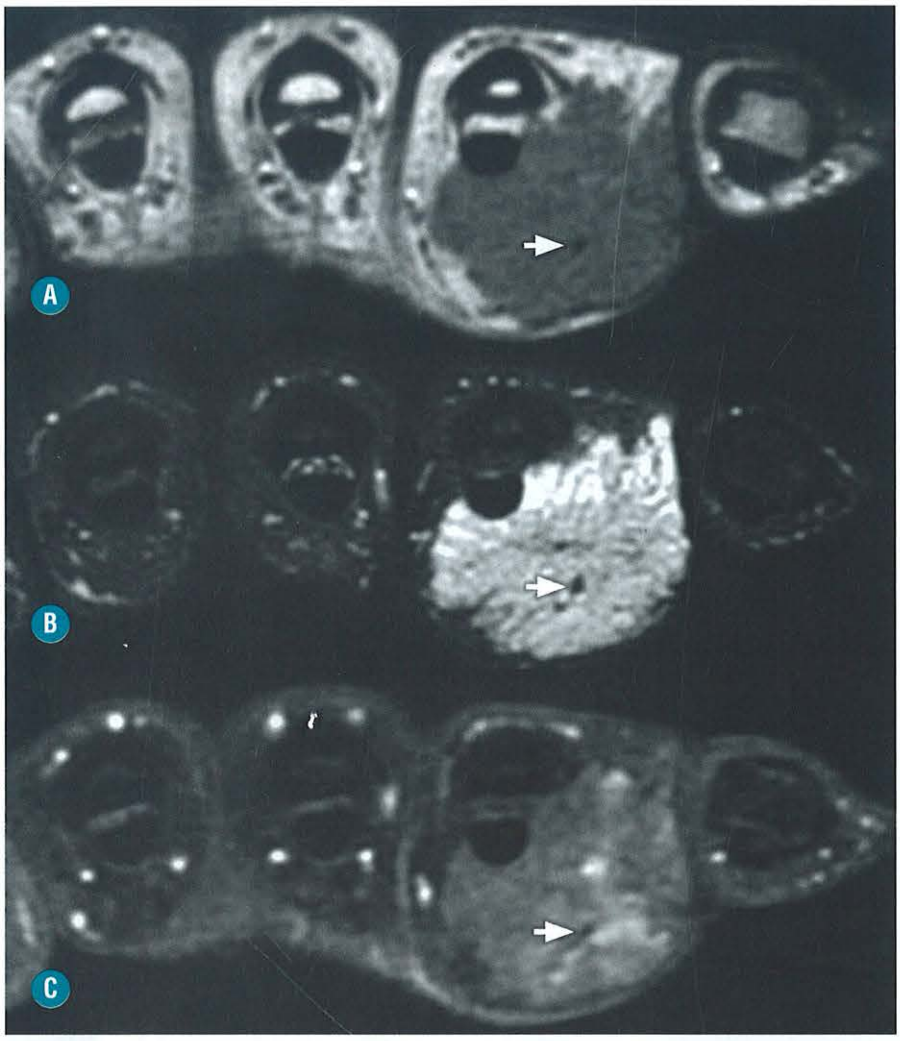

FIGURA 14-27. Hemangioma – RM. Paciente de 19 anos, do sexo feminino. Ressonância magnética da mão direita no plano axial, ponderadas em T1 (**A**), T2 com saturação de gordura (**B**) e T1 com saturação de gordura pós-contraste endovenoso paramagnético (**C**). Nódulo subcutâneo junto à face volar e ulnar da falange proximal, apresentando contornos bem-definidos, baixo sinal em T1, alto sinal em T2 e mínimo realce pós-contraste. Seus contornos são lobulados, observando-se um pequeno flebólito com baixo sinal em todas as sequências (*setas*).

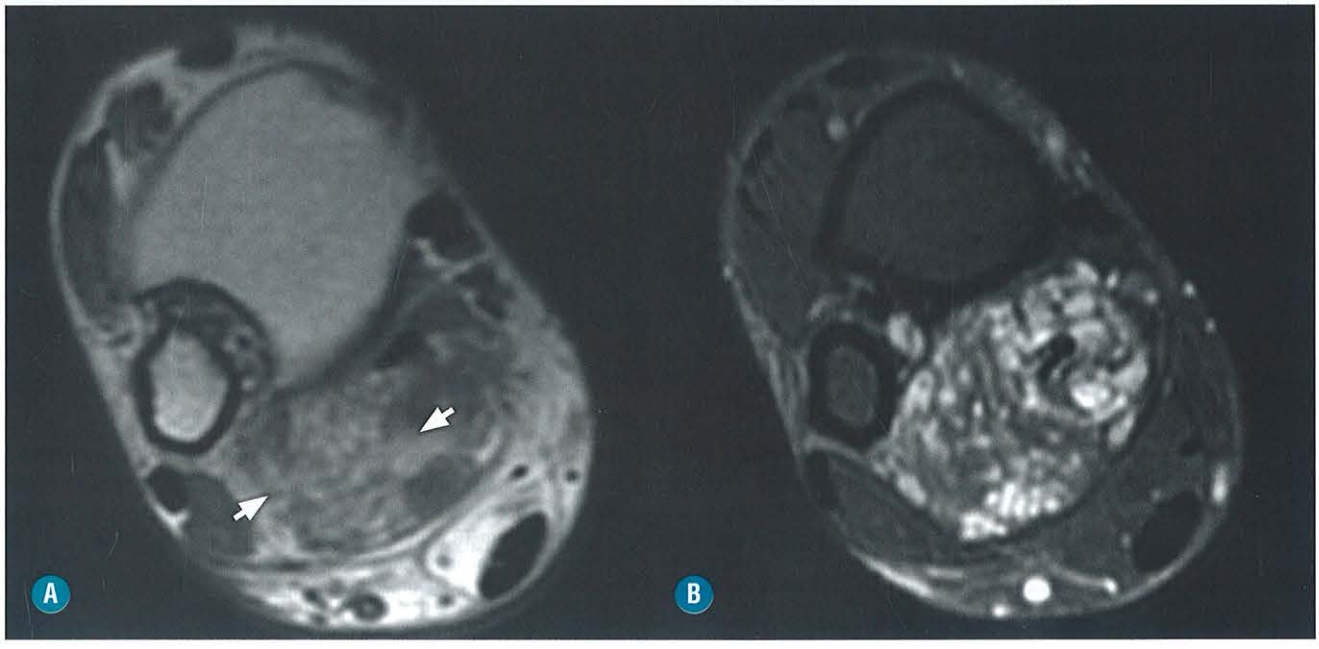

FIGURA 14-28. Hemangioma – RM. Paciente de 52 anos, do sexo feminino. Ressonância magnética do tornozelo direito no plano axial, ponderadas em T1 (**A**) e T2 (**B**) com saturação de gordura. Massa sólida no retrotibial profundo, apresentando contornos bem-definidos, baixo sinal em T1 com áreas de alto sinal, indicando tecido gorduroso (*setas*). A lesão apresenta morfologia serpiginosa com alto sinal em T2.

cleroterapia. Além disso, elas associam-se à atrofia muscular e proeminência da gordura subcutânea.

Hemangiomas venosos grandes e infiltrativos podem causar uma coagulopatia intravascular crônica leve, caracterizada por trombocitopenia e hipofibrinogenemia. Histologicamente, as MVs são formadas por canais venosos dilatados de tamanhos variáveis, com escassez de músculo liso e fibrose adventícia, podendo apresentar trombos e flebólitos. VMs podem tomar a forma de uma veia ectásica ou, mais comumente, uma massa esponjosa com veias de tamanhos variados. As veias tributárias que se comunicam com o sistema venoso normal geralmente são muito pequenas para serem visualizadas por imagem.

ACHADOS DE IMAGEM

Radiografia simples e tomografia computadorizada

Manifestam-se como uma massa de partes moles com presença de flebólitos (Fig. 14-29). Pode haver remodelações ósseas e fraturas decorrentes de uma compressão crônica pelos hemangiomas (Fig. 14-30).

Ultrassonografia

A US mostra uma lesão infiltrativa, hipoecogênica, heterogênea e compressível. Podem ser identificadas múltiplas imagens tubulares anecogênicas e tortuosas que infiltram o subcutâneo, músculos, tendões e outros tecidos. Após a aplicação de compressão, nota-se o movimento do sangue dentro das cavidades e podem ser identificados flebólitos. Ao estudo Doppler, geralmente não se observa fluxo ou há fluxo monofásico de baixa velocidade. Manobras dinâmicas, como Valsalva ou compressão manual, podem ser necessárias para induzir fluxo visível ao Doppler (Fig. 14-29).

Ressonância magnética

Apresentam-se classicamente como massas infiltrativas, lobuladas, septadas, com sinal baixo ou intermediário nas sequências ponderadas em T1 e alto sinal nas sequências ponderadas em T2, que representam lagos venosos únicos ou múltiplos. Frequentemente, há gordura entremeada no interior dessas lesões. A RM define detalhes anatômicos entre os hemangiomas venosos e as estruturas adjacentes, e as sequências sensíveis a líquido e com saturação de gordura são mais sensíveis e específicas na avaliação da extensão e da profundidade da lesão, devido ao contraste do sinal da lesão em relação aos tecidos adjacentes. A extensão da lesão pode ser subestimada nas imagens pós-contraste.

Caracteristicamente, os hemangiomas venosos (e a maioria das demais malformações vasculares) são infiltrativos, sem efeito compressivo e não respeitam os planos teciduais (Fig. 14-31). Frequentemente se estendem da pele e infiltram o tecido subcutâneo, muscular, ósseo e os compartimentos articulares.

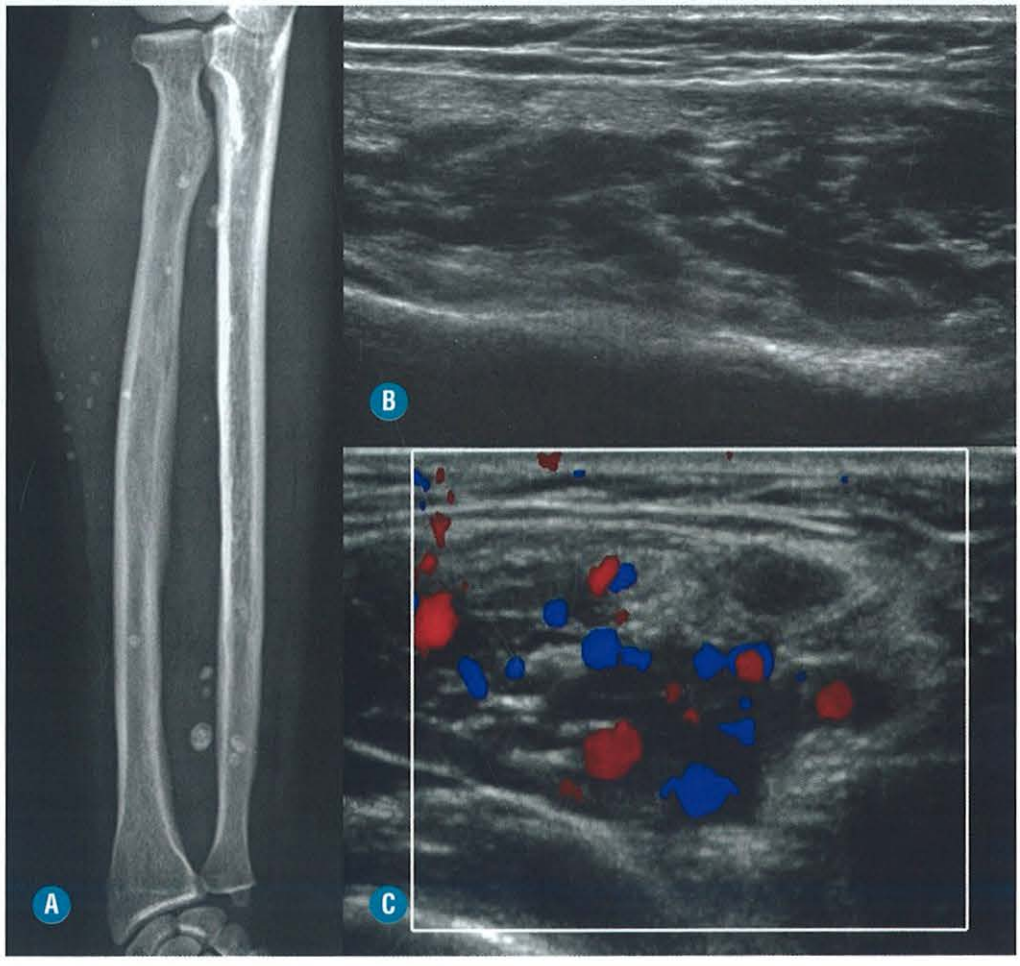

FIGURA 14-29. Hemangioma – Radiografia e US. Paciente de 26 anos, do sexo feminino. Radiografia simples do antebraço (**A**) demonstra múltiplas calcificações, as maiores apresentando centro radiotransparente, correspondendo a flebólitos. A ultrassonografia de partes moles do antebraço (**B**) demontra uma massa intramuscular, com componentes sólido e cístico, multilobulada e multisseptada. Ao estudo ultrassonográfico com Doppler colorido (**C**), esta massa apresenta intenso fluxo venoso no seu interior.

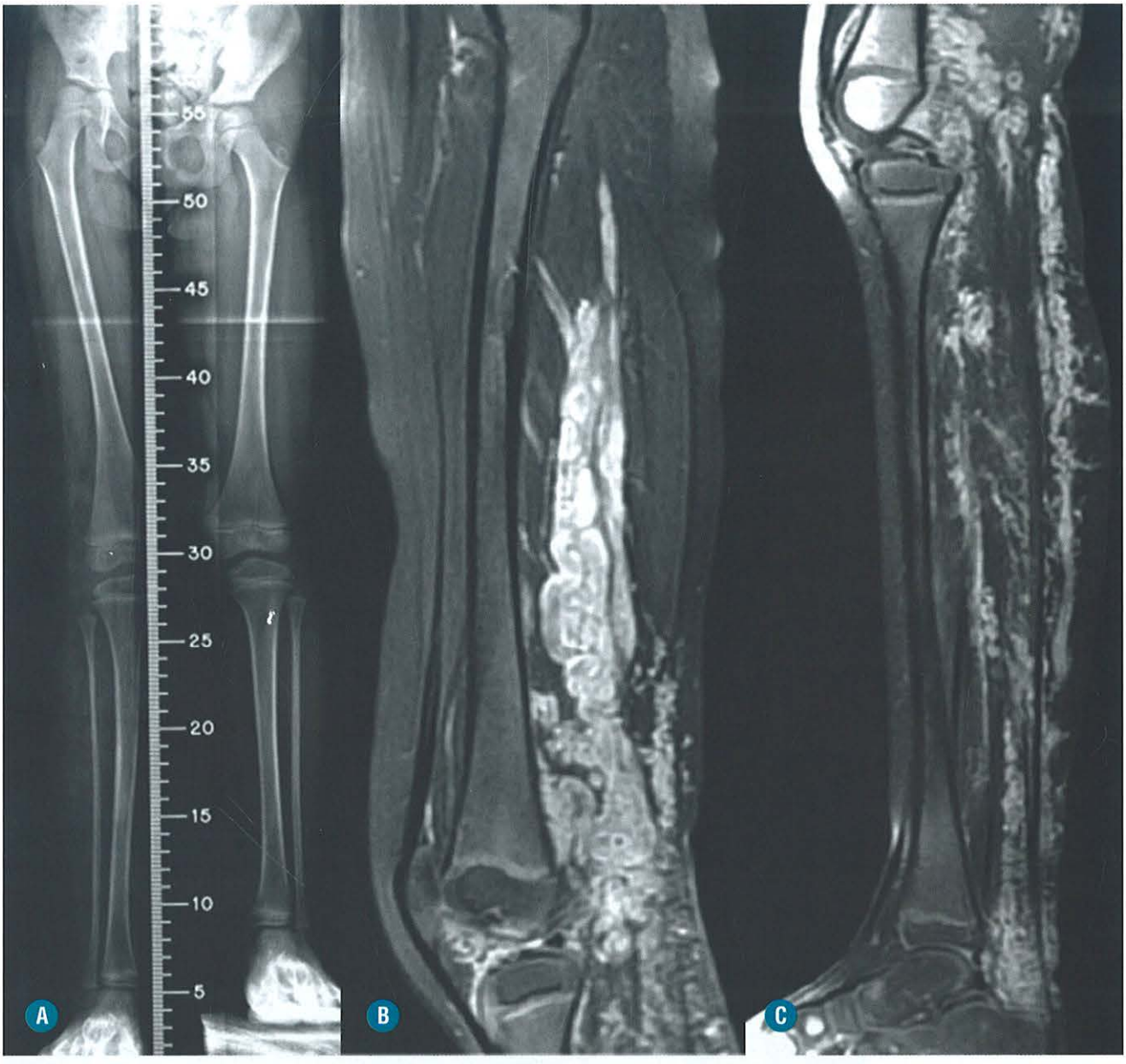

FIGURA 14-30. Hemangioma venoso com repercussão óssea. Paciente de 13 anos, do sexo feminino. **A**, Escanometria dos membros inferiores. Hiperplasia do membro inferior direito, à custa do fêmur e da tíbia, com aumento de partes moles e densificações na coxa e perna direitas. **B-C**, RM do membro inferior direito no plano sagital da coxa e perna ponderada em T2 com saturação de gordura mostra extensa lesão alongada infiltrativa, que não respeita os planos teciduais, intramuscular e subcutânea, de morfologia serpiginosa com alto sinal em T2 e com extensão intra-articular no joelho.

Em geral, não se caracterizam *flow voids* nas MVs, devido à ausência de artérias hipertróficas. Podem ser observados focos de perda de sinal no interior dos vasos, secundários à trombose, flebólitos ou estrias fibrosas, que podem ser distinguidos dos verdadeiros *flow voids* nas fases pós-contraste. A presença de conteúdo hemorrágico ou proteináceo pode formar imagens com nível líquido-líquido no interior das lesões (Fig. 14-32). A RM com sequências dinâmicas pós-contraste tem alta especificidade no diagnóstico dos hemangiomas venosos. Mostra a contrastação tardia e gradual da lesão e a ausência de artérias ectasiadas ou de *shunt* arteriovenoso.

■ Hemangioma Arteriovenoso

Também é chamado de malformação arteriovenosa, sendo lesões de alto fluxo que compreendem cerca de 10% de malformações vasculares periféricas, incluindo a fístula arteriovenosa congênita.

Os hemangiomas arteriovenosos são compostos de artérias nutridoras, veias de drenagem e múltiplos vasos displásicos, conectando essas artérias e veias, que formam o *nidus* da lesão, sem a presença de um leito capilar.



FIGURA 14-31. Hemangioma da gordura de Hoffa e articular. Paciente de 14 anos, do sexo masculino. RM do joelho nos planos sagital (**A**) e axial (**B**) ponderados em T2 com saturação de gordura. Lesão infiltrando a gordura de Hoffa (*setas*) com extensão para o interior da articulação (*pontas de seta*).

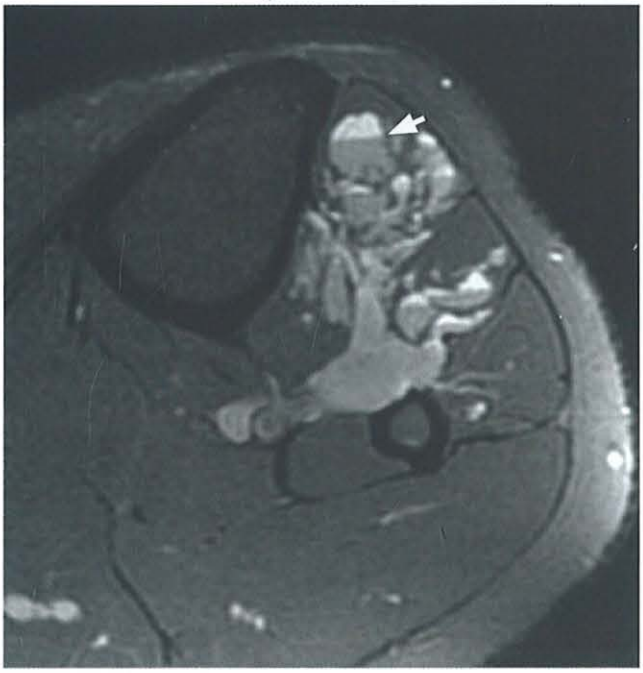

FIGURA 14-32. Hemangioma com nível líquido. Paciente de 23 anos, do sexo feminino. RM da perna esquerda no plano axial em T2. Hemangioma intramuscular no compartimento anterior da perna, observando-se nível líquido-líquido (*seta*).

Já as conexões arteriovenosas simples, com um canal solitário, são definidas como fístulas arteriovenosas congênitas.

As lesões mais complexas contendo múltiplas conexões arteriovenosas são muito mais comuns do que as fístulas arteriovenosas congênitas.

As malformações arteriais puras sem *shunt* para as veias são raras e podem ser secundárias a artérias embrionárias persistentes e artérias displásicas, possivelmente com formação de aneurismas.

Embora os hemangiomas arteriovenosos possam-se apresentar na infância ou na idade adulta, eles geralmente se tornam sintomáticos durante a puberdade (secundário a alterações hormonais), ou em quadros de trombose, infecção ou trauma. Em raros casos, as lesões de fluxo muito alto causam insuficiência cardíaca hiperdinâmica durante a infância.

O padrão de crescimento é semelhante a outras malformações vasculares, seguindo o crescimento do corpo. Um crescimento mais agressivo pode ser visto após ressecção cirúrgica malsucedida, biópsia, ligadura ou embolização arterial proximal.

MAVs são mais comumente encontradas no sistema nervoso central, seguido pela cabeça e pescoço extracranianos, extremidades, tronco e órgãos viscerais. Os achados clínicos incluem uma massa pulsátil quente com um sopro e frêmito. Crescimento ósseo e hipertrofia do membro, secundários ao aumento do fluxo sanguíneo, não são incomuns.

ACHADOS DE IMAGEM

Ultrassonografia

Os hemangiomas arteriovenosos são mal delimitados, sem uma massa bem-definida, com presença de tecido gorduroso adjacente.

A lesão se constitui por múltiplas artérias nutridoras com alto fluxo diastólico e por retorno venoso aumentado, com fluxo sistólico-diastólico.

O estudo Doppler é útil para delinear a rede da malformação. Há sempre arterialização de todas as veias, drenagem das MAVs, isto é, presença de fluxo pulsátil.

Ressonância Magnética

As características de imagem mais comuns na RM são um emaranhado de múltiplos *flow voids* vistos nas sequências pesadas em T1 e T2, que representam os vasos displásicos do *nidus* central (Fig. 14-33). Essas lesões têm um aspecto infiltrativo, sem efeito compressivo e normalmente não há uma massa focal de partes moles, como nas malformações de baixo fluxo.

Artérias nutridoras e veias de drenagem proeminentes são quase sempre vistas, e podem ser observados focos de hemorragia ou trombos. Podem ser caracterizadas atrofia muscular e proeminência da gordura subcutânea.

As sequências pós-contraste e sequências dinâmicas desempenham um papel importante na avaliação das MAVs. Sequências angiográficas com fases arterial e venosa podem ser realizadas com reconstrução multiplanar e usadas para definir as artérias nutridoras e as veias de drenagem. No entanto, a angiorressonância ainda é inferior à angiografia convencional para mostrar detalhes da vascularização. Nos estudos dinâmicos, apresentam um realce precoce e presença de *shunt* arteriovenoso (Fig. 14-33).

■ Hemangioma Epitelioide

É comum em adultos de meia-idade e ocorre tipicamente na pele e subcutâneo da cabeça e do pescoço; porém, mais raramente, acomete regiões profundas. Morfologicamente, assemelha-se aos hemangiomas capilares, apresentando vasos maiores na periferia.

Os exames por imagem são pouco solicitados devido à sua localização típica na pele e no subcutâneo.

■ Tumores Glômicos

São tumores benignos, originários do glômus neuromioarterial e localizados, mais frequentemente, nos tecidos moles das falanges terminais da mão. Acometem, em geral, adultos de 20 a 40 anos, manifestando-se clinicamente como uma dor intensa, desproporcional ao tamanho do tumor, que irradia proximalmente pelo membro e se exacerba com mudanças de temperatura (especialmente o frio) e com palpação do tumor.

Em geral, apresentam tamanhos abaixo de 1 cm, sendo evidenciados pelos métodos por imagem como pequenos nódulos de margens bem-definidas, hipoecoicos à US e com alto sinal nas sequências ponderadas em T2 à RM, com grande vascularização, visível tanto na US Doppler quanto nas sequências pós-contraste da RM (Fig. 14-34). Geralmente se localizam em partes moles da superfície dorsal do dedo, porém podem ser subungueais (Fig. 14-35). Também podem provocar erosões nos ossos adjacentes (Fig. 14-36).

■ Linfangiomas

Os linfangiomas são compostos de tecido linfoide não comunicante preenchidos de linfa e revestidos por endotélio linfático, com formações micro e macrocísticas, comumente referidas como linfangiomas e higromas císticos, respectivamente. As malformações microcísticas linfáticas são compostas por múltiplos cistos com menos 2 mm em uma matriz sólida, enquanto as malformações macrocísticas apresentam cistos maiores e de tamanhos variados.

As lesões são mais comumente encontradas no pescoço (70 a 80%) e nas regiões axilares. Locais menos comuns incluem mediastino, retroperitônio e extremidades. São o segundo tipo mais comum de malformações vasculares após as malformações venosas. Classicamente, são identificados nos primeiros dois anos de vida como uma massa de tecido não compressível, macio, com consistência de borracha (em contraste com as malformações venosas compressíveis).

Nos tecidos moles adjacentes, pode ser observado um espessamento difuso e linfedema. E as malformações linfáticas podem levar a um crescimento excessivo dos tecidos ósseos e de partes moles.

O quadro de crescimento agudo e dor sugere sangramento ou inflamação/infecção na lesão.

ACHADOS DE IMAGEM

Ultrassonografia

Os linfangiomas macrocísticos consistem em lesões císticas multiloculadas. Lesões microcísticas são maldefinidas e hiperecogênicas em decorrência das interfaces entre suas numerosas paredes. O estudo Doppler revela canais vasculares nos septos, incluindo veias e artérias.

Ressonância Magnética

Na RM, são massas lobuladas, septadas, com sinal baixo ou intermediário nas sequências ponderadas em T1 e alto sinal nas sequências ponderadas em T2, atribuídos aos cistos de diferentes tamanhos cheios de fluido. Níveis líquido-líquido podem ser vistos. Nas sequências pós-contraste, apenas a periferia e os septos apresentam realce nas lesões macrocísticas (Fig. 14-37). As lesões microcísticas geralmente não apresentam realce pós-contraste (Fig. 14-38).

TUMORES DE MALIGNIDADE INTERMEDIÁRIA

■ Hemangiopericitoma

O hemangiopericitoma é um tumor essencialmente do adulto (idade média de 45 anos), sendo raro em crianças, podendo ser benigno ou maligno. É considerado um tumor perivascular, pois é originário das células de Zimmerman ao redor dos vasos. Ocorre mais frequentemente nas regiões profundas dos membros inferiores, na pelve e no retroperitônio.

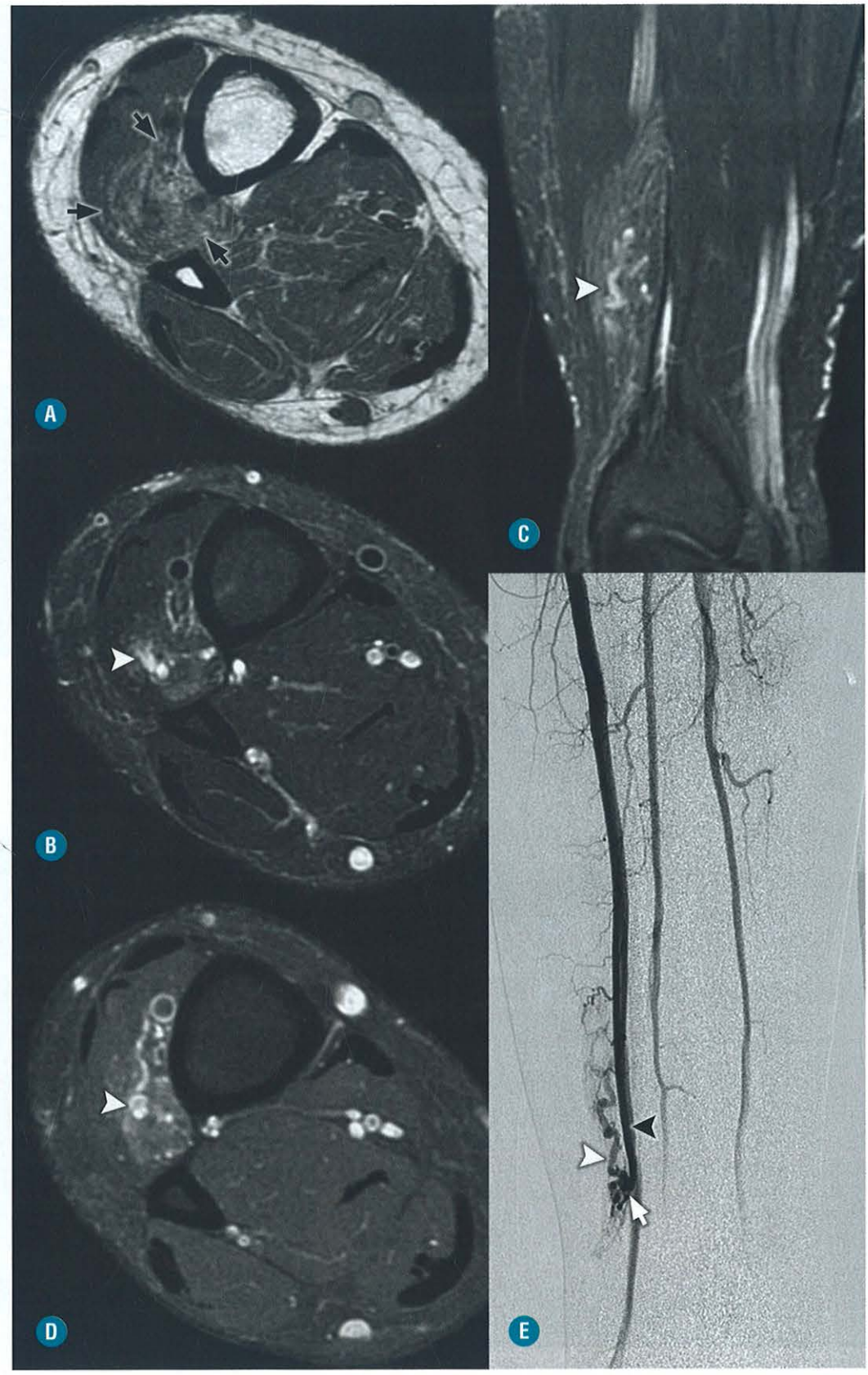

FIGURA 14-33. MAV-RM. Paciente de 38 anos, do sexo masculino. RM da perna direita ponderada em T1 no plano axial (**A**), T2 com saturação de gordura nos planos axial (**B**) e coronal (**C**) e T1 com saturação de gordura pós-contraste endovenoso paramagnético (**D**). Arteriografia da perna direita (**E**). Observe lesão de limites indefinidos apresentando conteúdo gorduroso (*setas pretas*), com vasos serpiginosos ectasiadas, correspondendo às veias de drenagem (*pontas de setas brancas*). Na arteriografia, observe a artéria nutridora (*ponta de seta preta*), o local do *shunt* arteriovenoso (*seta branca*) e as veias de drenagem (*ponta de seta branca*).

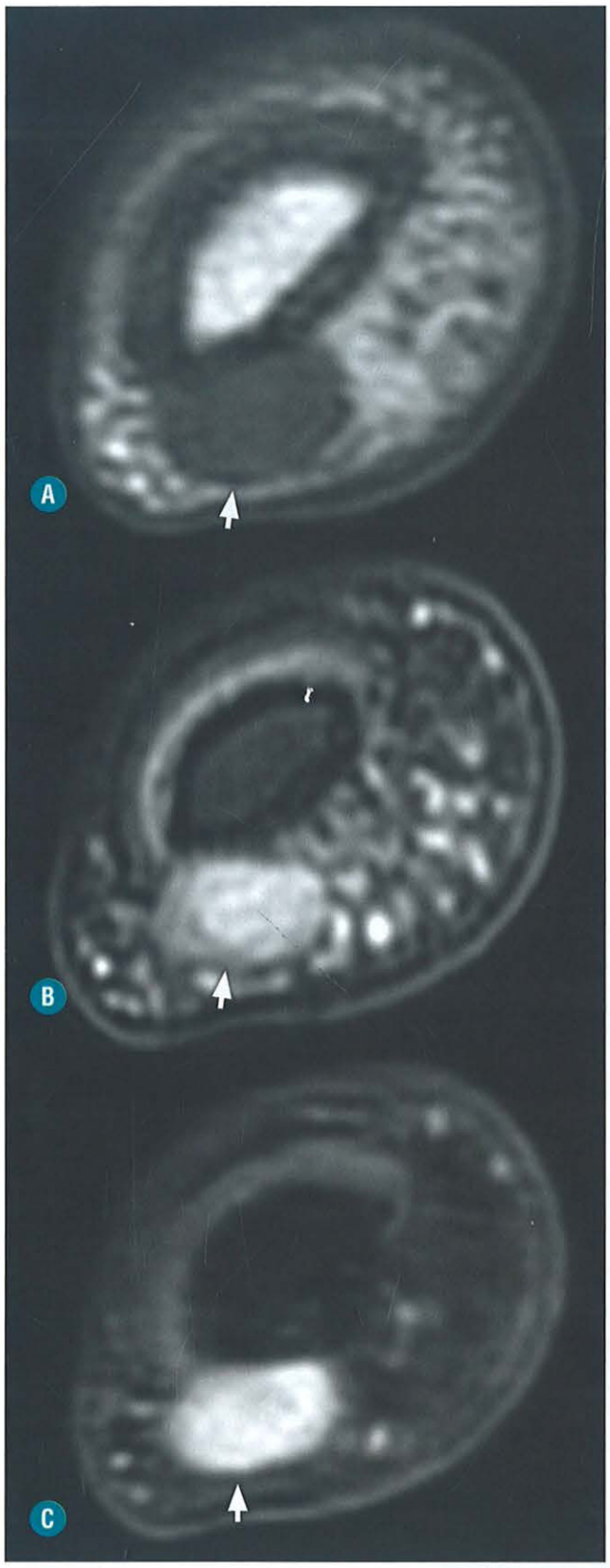

FIGURA 14-34. Tumor glômico – RM. RM do dedo no plano axial e ponderada em T1 (**A**), ponderada em T2 com saturação de gordura (**B**) e ponderada em T1 com saturação de gordura pós-contraste endovenoso paramagnético (**C**). Lesão nodular subcutânea junto à face volar da falange distal, apresentando baixo sinal em T1, alto sinal em T2, com intenso realce ao contraste (*setas*).

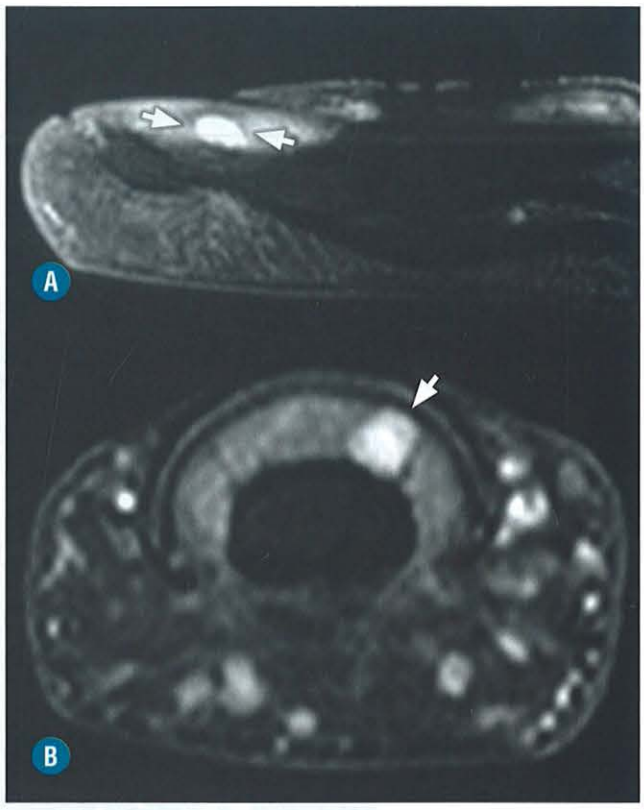

FIGURA 14-35. Tumor glômico subungueal. RM do dedo no plano sagital ponderada em T2 com saturação de gordura (**A**) e no plano axial ponderada em T1 com saturação de gordura pós-contraste endovenoso paramagnético (**B**). Pequena lesão nodular no leito ungueal, com alto sinal em T2 e intenso realce ao contraste (*setas*).

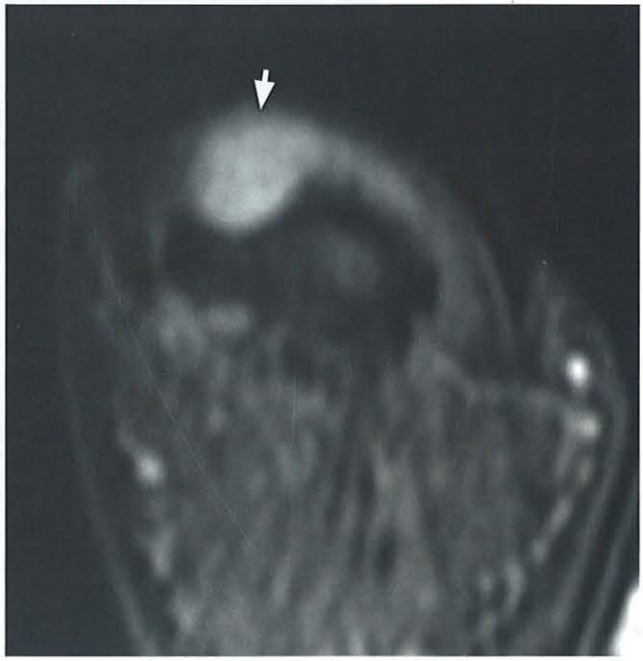

FIGURA 14-36. Tumor glômico determinando remodelação óssea. RM do dedo no plano axial e ponderada em T1 com saturação de gordura pós-contraste endovenoso paramagnético mostra um tumor glômico subungueal determinando uma remodelação óssea com depressão da cortical óssea adjacente (*seta*).

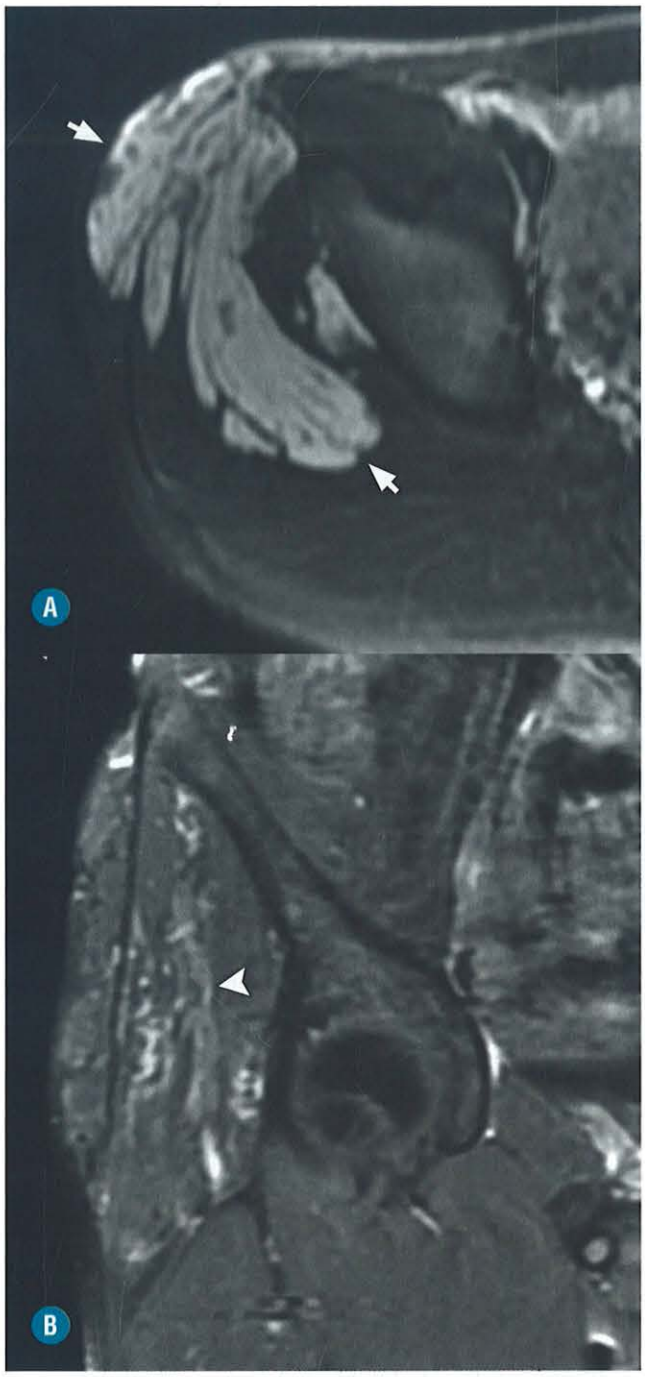

FIGURA 14-37. Linfangioma macrocístico. RM do quadril no plano axial na sequência GE ponderada em T2 (**A**) e no plano coronal ponderada em T1 com saturação de gordura pós-contraste endovenoso paramagnético (**B**). Lesão de aspecto vascular, de morfologia serpiginosa com alto sinal (*setas*), apresentando pequeno realce ao contraste paramagnético, predominantemente periférico (*ponta de seta*).

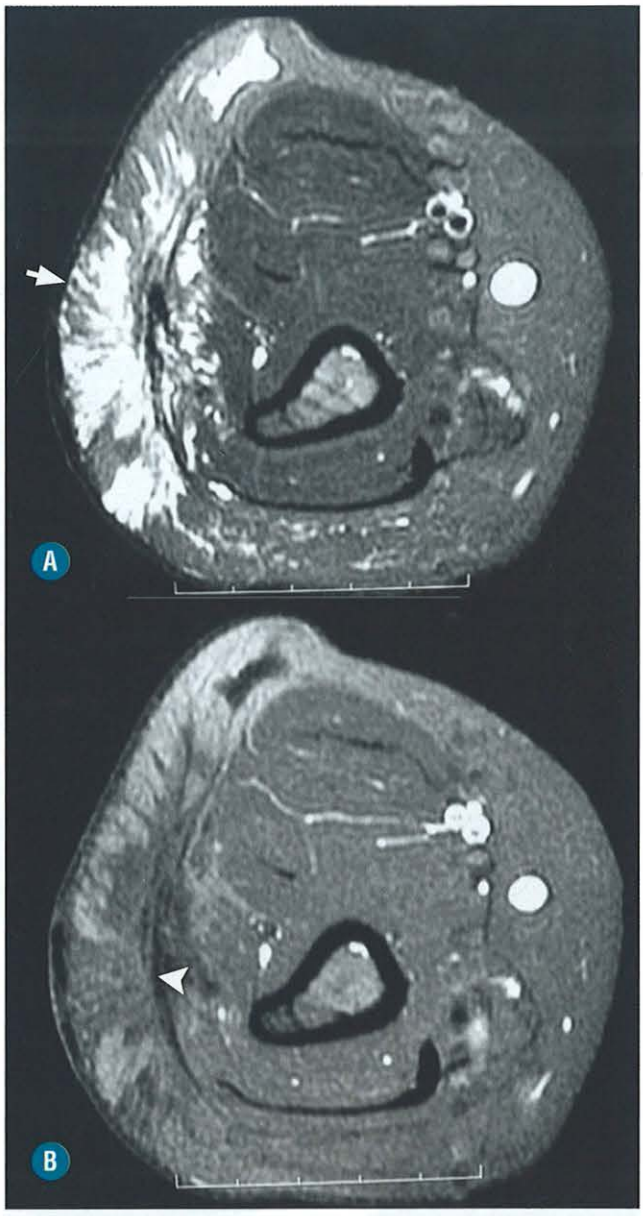

FIGURA 14-38. Linfangioma microcístico. RM do cotovelo direito no plano axial ponderadas em T2 com saturação do sinal da gordura (**A**) e ponderada em T1 com saturação de gordura pós-contraste endovenoso paramagnético (**B**). Lesão subcutânea de contornos espiculados, apresentando alto sinal em T2 (*seta*), sem realce ao contraste paramagnético (*ponta de seta*).

A RM mostra uma massa de partes moles com margens maldefinidas, heterogênea, iso ou hipointensa em relação ao músculo nas sequências pesadas em T1, e hiperintensa nas sequências pesadas em T2. Não apresenta tecido gorduroso no seu interior. Focos de acentuado baixo sinal podem ser vistos nas sequências gradiente-eco e representam produtos de degradação da hemoglobina. Nas sequências pós-contraste, a lesão exibe realce intenso e heterogêneo. Esse tumor caracteriza-se por proeminentes canais vasculares em sua periferia, evidenciados por imagens com *flow void* (Fig. 14-39).

■ Hemangioendotelioma

O hemangioendotelioma é uma neoplasia de células endoteliais localmente agressivas, com taxas moderadas de recorrência local e baixa capacidade de metastatizar. Está presente, geralmente, ao nascimento, solitário e mais localizado no tronco, extremidades ou retroperitônio.

Existem vários subtipos histológicos (epitelioide, de células fusiformes, kaposiforme e polimorfo), apresentando diferentes

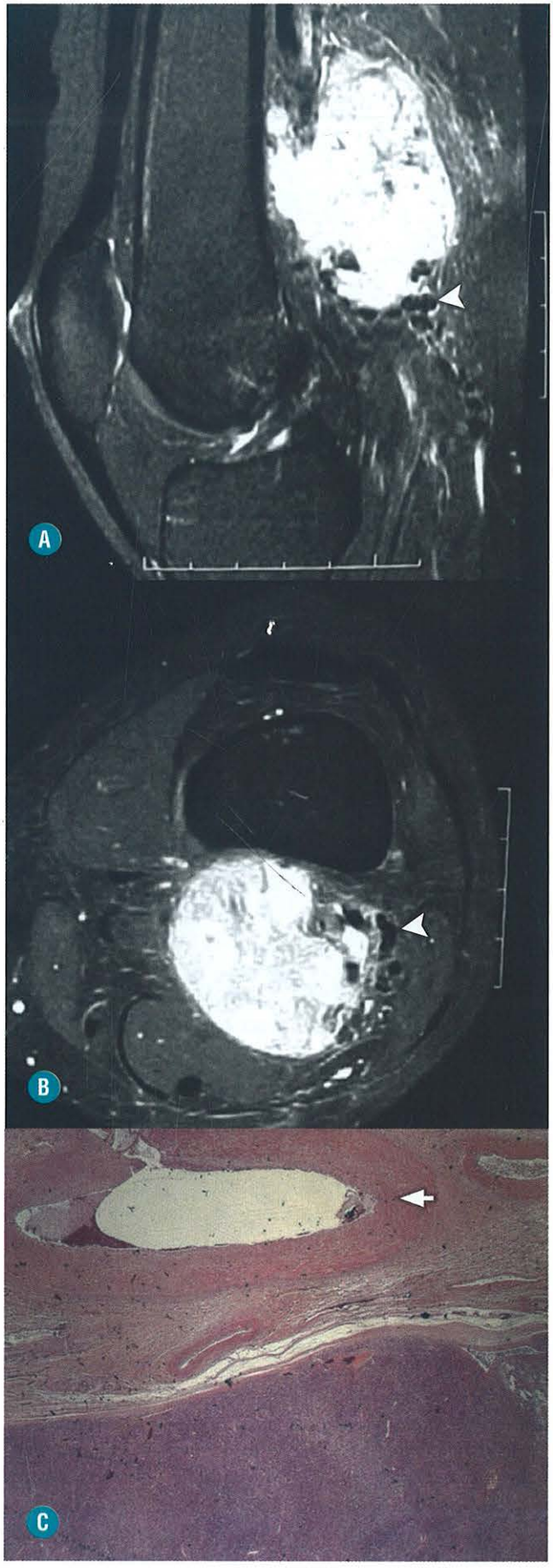

FIGURA 14-39. Hemangiopericitoma. Paciente de 49 anos, do sexo masculino. RM do joelho no plano sagital ponderada em T2 com saturação do sinal da gordura (**A**) e no plano axial ponderada em T1 com saturação de gordura pós-contraste endovenoso paramagnético (**B**). Secção microscópica em HE (**C**). Massa sólida de contornos bem-definidos e irregulares, com alto sinal em T2 e intenso realce ao meio de contraste. Observe artefatos de *flow void* na periferia do tumor (*pontas de seta*) devido à presença de proeminentes canais vasculares periféricos (*seta*).

características de comportamento, sendo o mais agressivo o subtipo epitelioide.

Na USG, o hemangioendotelioma é visto como uma massa de partes moles maldefinida, com ecogenicidade variável. Calcificações podem estar presentes. O estudo Doppler mostra uma densidade de vasos variável, com índices de resistência altos e baixos.

A RM mostra uma massa de partes moles com margens maldefinidas, com intenso realce pós-contraste, semelhante ao hemangiopericitoma. Não apresentam tecido gorduroso no seu interior e sim canais vasculares. Os hemangioendoteliomas podem ocasionar remodelação ou destruição óssea adjacente.

Tumores Malignos

■ Angiossarcoma

O angiossarcoma é um tumor vascular maligno agressivo que contém elementos celulares hemangiomatosos ou linfangiomatosos com alto grau de anaplasia.

O termo angiossarcoma é aplicado a uma vasta gama de neoplasias malignas vasculares que acometem uma variedade de locais. Envolve principalmente a pele (33%), tecidos moles (24%) e ossos (6%). Os angiossarcomas são agressivos, com recorrência local frequente e alta taxa de metástases linfonodais e a distância.

As características de imagem por RM são inespecíficas, não sendo possível, na maioria dos casos, a distinção com os demais tumores vasculares malignos. Apresenta sinal baixo ou intermediário nas sequências ponderadas em T1, alto sinal nas sequências ponderadas em T2 e intenso realce pós-contraste. Vasos serpiginosos proeminentes podem ser identificados, principalmente na periferia da massa; no entanto, esse achado é mais comum nos hemangiopericitomas. Focos de alto sinal em T1 e níveis líquido-líquido podem estar relacionados com a hemorragia (Fig. 14-40).

TUMORES NEURAIS

Tumores Benignos

INTRODUÇÃO

Ao contrário dos demais tumores de partes moles, os tumores benignos da bainha neural originários de um determinado nervo são envoltos pelo epineuro ou perineuro, apresentando uma cápsula verdadeira (Fig. 14-41). Os demais tumores de partes moles apenas aparentam ser encapsulados devido à compressão dos tecidos circunjacentes contra as suas margens. Dis-

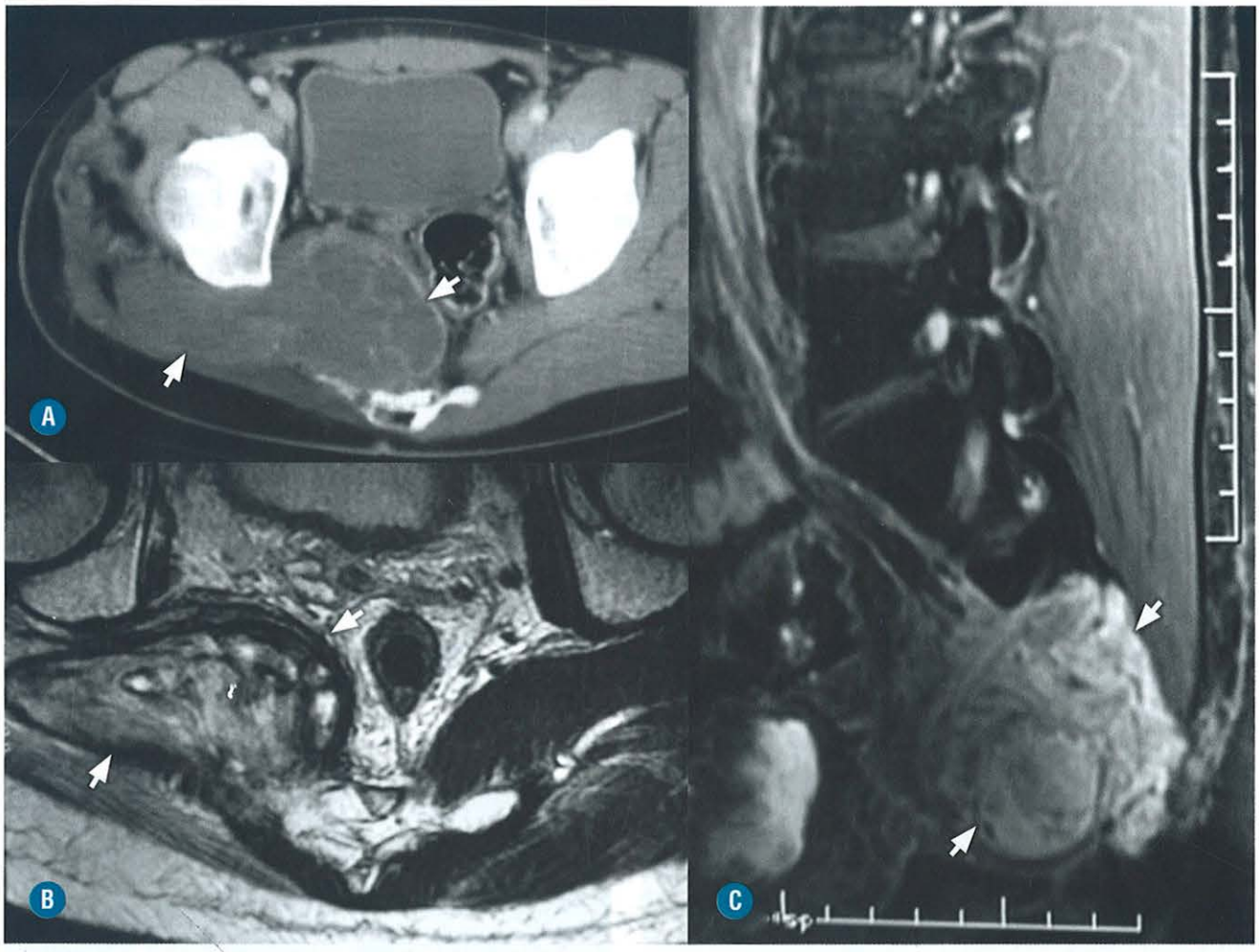

FIGURA 14-40. Angiossarcoma. TC da pelve com contraste hidrossolúvel (**A**). RM da bacia no plano axial ponderado em T2 (**B**) e no plano sagital ponderado em T1 com saturação de gordura pós-contraste endovenoso paramagnético (**C**). Volumosa massa intrapélvica estendendo-se pelo forame ciático para fora da pelve, apresentando áreas de liquefação com hemorragia e intenso realce heterogêneo ao contraste (*setas*).

cutiremos os dois principais tipos de tumor benigno da bainha neural: o schwanoma (ou neurilemoma) e o neurofibroma. Trata-se de duas lesões distintas, diferenciadas por meio da composição celular, padrão de crescimento e síndromes associadas. No entanto, sua distinção é difícil pelos métodos de imagem isoladamente. Em comum, afetam pacientes da 3ª e 4ª décadas de vida, sem predileção por sexo. Correspondem a mais de 5% das neoplasias benignas de partes moles.

■ Schwanoma

As localizações mais frequentes do schwanoma incluem as raízes nervosas da cabeça e do pescoço e os nervos das faces flexoras dos membros superiores e inferiores (particularmente o nervo ulnar e o fibular). O mediastino posterior e o retroperitônio também podem ser acometidos.

Geralmente, são lesões solitárias com crescimento lento e tamanho abaixo de 5 cm. Dor e sintomas neurológicos não são habituais, exceto em tumores grandes.

Apesar de frequentemente ser solitário, nos casos de schwanomas múltiplos ou plexiformes, pode haver associação à NF1.

Macroscopicamente, são massas fusiformes com presença de um nervo periférico que atravessa a lesão. Nas lesões relacionadas com grandes nervos, as massas geralmente são excêntricas em relação ao nervo envolvido, com deslocamento das fibras neurais sobre o tumor. Apresentam uma cápsula verdadeira, o epineuro.

Os schwanomas grandes podem evoluir com alterações degenerativas caracterizadas por formações císticas, calcificações, hemorragia e fibrose.

O tratamento geralmente é cirúrgico, e a lesão geralmente pode ser separada das fibras neurais após a incisão do epineuro, sendo possível a preservação do nervo acometido.

■ Neurofibroma

O neurofibroma apresenta três tipos descritos (localizado, difuso e plexiforme), sendo a forma localizada a mais frequente (90%). Os neurofibromas são intimamente conectados e inseparáveis do tecido neural normal envolvido.

Neurofibromas localizados são lesões de crescimento lento, geralmente com menos de 5 cm e indolores. Macroscopicamente, são massas fusiformes com presença de um nervo pe-

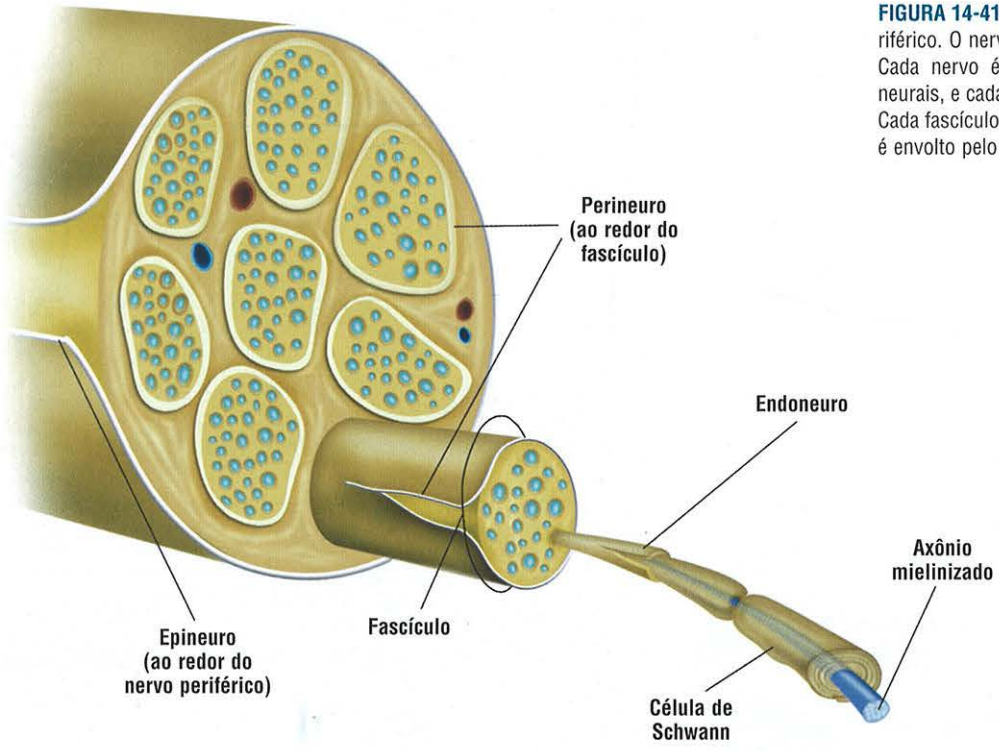

FIGURA 14-41. Desenho esquemático do nervo periférico. O nervo periférico é envolto pelo epineuro. Cada nervo é composto de múltiplos fascículos neurais, e cada um destes é envolto pelo perineuro. Cada fascículo possui inúmeros axônios, e cada um é envolto pelo endoneuro.

riférico que atravessa a lesão. As lesões profundas, de grandes nervos, permanecem no epineuro e apresentam uma cápsula verdadeira. Já as lesões de pequenos nervos, geralmente, ultrapassam o epineuro, porém permanecem bem circunscritas. O neurofibroma localizado está associado à neurofibromatose tipo 1 (NF1) em cerca de 10% dos casos.

Neurofibromas difusos são lesões mal delimitadas na gordura do tecido subcutâneo, que se infiltra ao longo dos septos de tecido conjuntivo. Estão associados à NF1 em cerca de 10% dos casos.

Neurofibromas plexiformes representam um envolvimento difuso de um longo segmento neural e seus ramos, com expansões tortuosas, sendo descritos macroscopicamente como "bolsa de vermes". Devido às suas dimensões, geralmente ultrapassam o epineuro, com extensão aos tecidos adjacentes. Podem estar associados ao aumento volumétrico difuso e deformante de uma extremidade (elefantíase neuromatosa). Os neurofibromas plexiformes são praticamente patognomônicos de NF1, geralmente surgem na infância e precedem os neurofibromas cutâneos.

O tratamento geralmente é cirúrgico. Ao contrário do schwanoma, não podem ser separados do nervo normal, exigindo uma excisão completa do tumor, sacrificando o nervo.

ACHADOS DE IMAGEM

O achado de imagem característico de um tumor neural benigno é um nódulo de partes moles, fusiforme ou ovalado, com a característica distribuição neural com o nervo "entrando" e "saindo" do tumor (Fig. 14-42). No entanto, esse achado ocorre em lesões localizadas de grandes nervos periféricos.

As margens do tumor neurogênico são geralmente bem-definidas, podendo ser visibilizada a "cápsula" do tumor neurogênico, o epineuro.

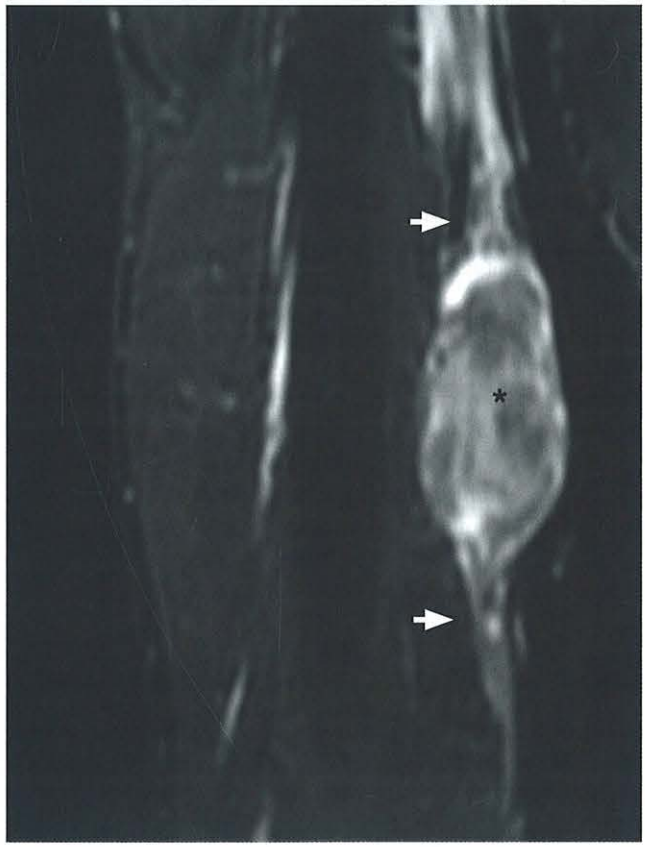

FIGURA 14-42. Tumor neural benigno com nervo "entrando" e "saindo" do tumor. RM do braço distal no plano coronal ponderada em T2 com saturação de gordura mostra nódulo fusiforme com centro apresentando baixo sinal e a periferia com alto sinal (*asterisco*), notando-se continuidade com o nervo ulnar proximal e distalmente ao tumor (*setas*). O anatomopatológico demonstrou tratar-se de um neurofibroma.

Uma fina faixa de gordura pode ser observada circundando o tumor (sinal da gordura), indicando tratar-se de uma lesão contida no feixe neurovascular, que é circundado por gordura (Fig. 14-43).

Uma característica do tumor neurogênico é o "sinal do alvo", observado nas sequências ponderadas em T2 e caracterizado por uma região central de sinal baixo/intermediário e uma periferia de alto sinal, que corresponde a tecido fibroso central e tecido mixoide periférico. Essa característica de imagem é mais comumente observada no neurofibroma, mas também pode ser vista nos schwanomas (Fig. 14-44).

A presença do sinal fascicular também sugere um tumor neurogênico. Esse sinal é observado nas sequências sensíveis a líquido, caracterizado por pequenas estruturas anulares no tumor e correspondendo à visualização dos fascículos neurais no interior do tumor. É mais comumente observada nos schwanomas (Fig. 14-45).

Atrofia muscular é mais frequentemente associada aos tumores neurogênicos que em relação a outros tumores de partes moles.

O realce pós-contraste é variável, sendo, na maioria dos casos, homogêneo, com maior realce central ("sinal do alvo") (Fig. 14-46).

A degeneração cística, necrose central e calcificações podem estar presentes nos tumores neurogênicos benignos, especialmente nos schwanomas antigos (Fig. 14-47).

A diferenciação entre os schwanomas e os neurofibromas é possível devido às diferenças entre suas localizações em relação ao nervo. O schwanoma está localizado excêntrico ao nervo e o neurofibroma tem localização central (Figs. 14-42 e 14-48). Em nossa experiência, no entanto, essa diferenciação é difícil, pois, em geral, são lesões em pequenos nervos, circunscritas pelo epineuro e com características por imagem semelhantes. Essa diferenciação pode ser possível em nervos maiores, como o nervo ciático.

O neurofibroma difuso ou superficial se apresenta como elevação da pele em placas, com espessamento difuso do subcutâneo, com imagens reticuladas de baixo sinal em T1 e alto em T2, com realce ao meio de contraste (Fig. 14-49).

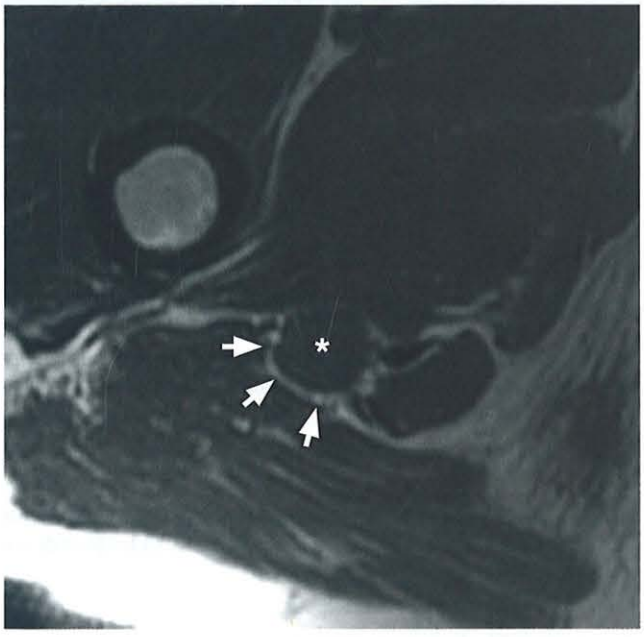

FIGURA 14-43. Sinal da gordura ao redor do tumor neural benigno. RM do quadril direito no plano axial ponderada em T1. Presença de nódulo na topografia do nervo ciático (*asterisco*), notando-se uma fina faixa de gordura ao redor do tumor (*setas*). O anatomopatológico demonstrou tratar-se de um schwanoma.



FIGURA 14-44. Sinal do alvo no tumor neural benigno. RM da perna esquerda nos planos axial (**A**) e sagital (**B**) ponderadas em T2 com saturação do sinal da gordura. Presença de nódulo na topografia do nervo fibular profundo apresentando centro com baixo sinal (*setas brancas*) e periferia com alto sinal (*setas pretas*). O anatomopatológico demonstrou tratar-se de um schwanoma.

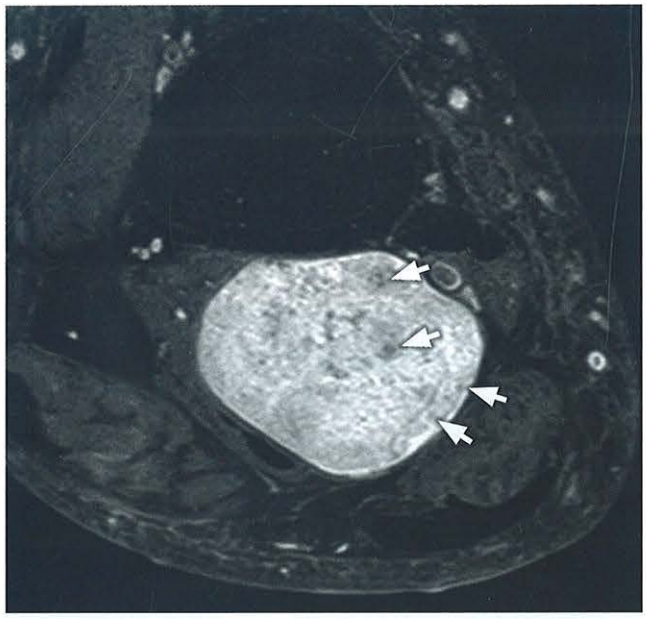

FIGURA 14-45. Sinal fascicular no tumor neural benigno. RM da perna direita no plano axial ponderada em T2 com saturação do sinal da gordura. Presença de massa sólida na topografia do nervo tibial apresentando alto sinal, com pequenas estruturas anulares no interior do tumor (*setas*), correspondendo aos fascículos neurais. O anatomopatológico demonstrou tratar-se de um schwanoma.

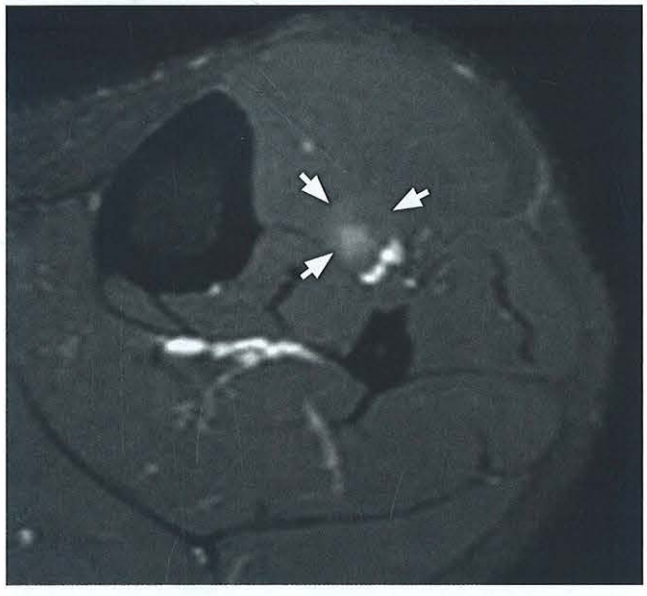

FIGURA 14-46. Realce pós-contraste no tumor neural benigno – RM. RM da perna esquerda no plano axial ponderada em T1 com saturação do sinal da gordura, obtida após a administração endovenosa do contraste paramagnético. Lesão nodular na topografia nervo fibular profundo apresentando um maior realce pós-contraste na porção central do tumor (*setas*). O anatomopatológico demonstrou tratar-se de um schwanoma.

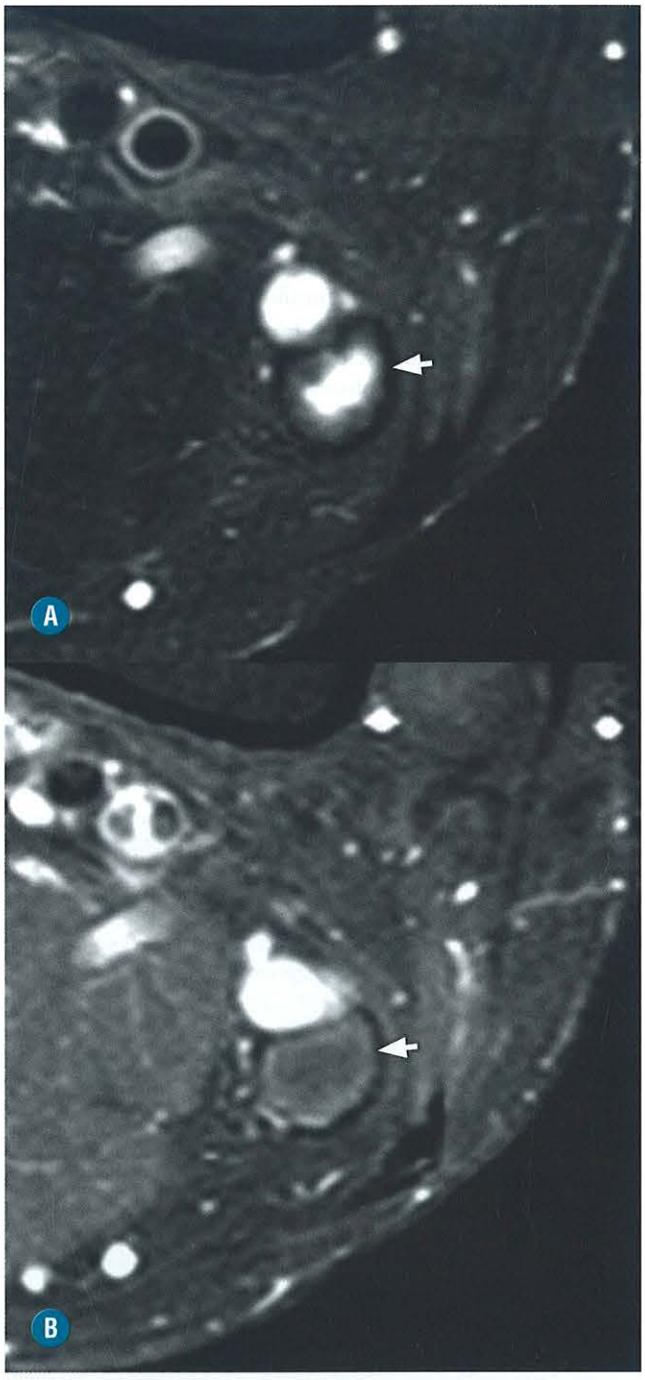

FIGURA 14-47. Degeneração cística e calcificação no tumor neural benigno antigo. RM da coxa esquerda no plano axial ponderada em T2 com saturação do sinal da gordura (**A**) e em T1 com saturação do sinal da gordura, obtida após a administração endovenosa do contraste paramagnético (**B**). Lesão nodular na topografia nervo fibular comum (*setas*) apresentando uma degeneração cística central que não se realça ao contraste e uma cápsula periférica calcificada, apresentando baixo sinal em ambas as sequências. O anatomopatológico demonstrou tratar-se de um schwanoma.

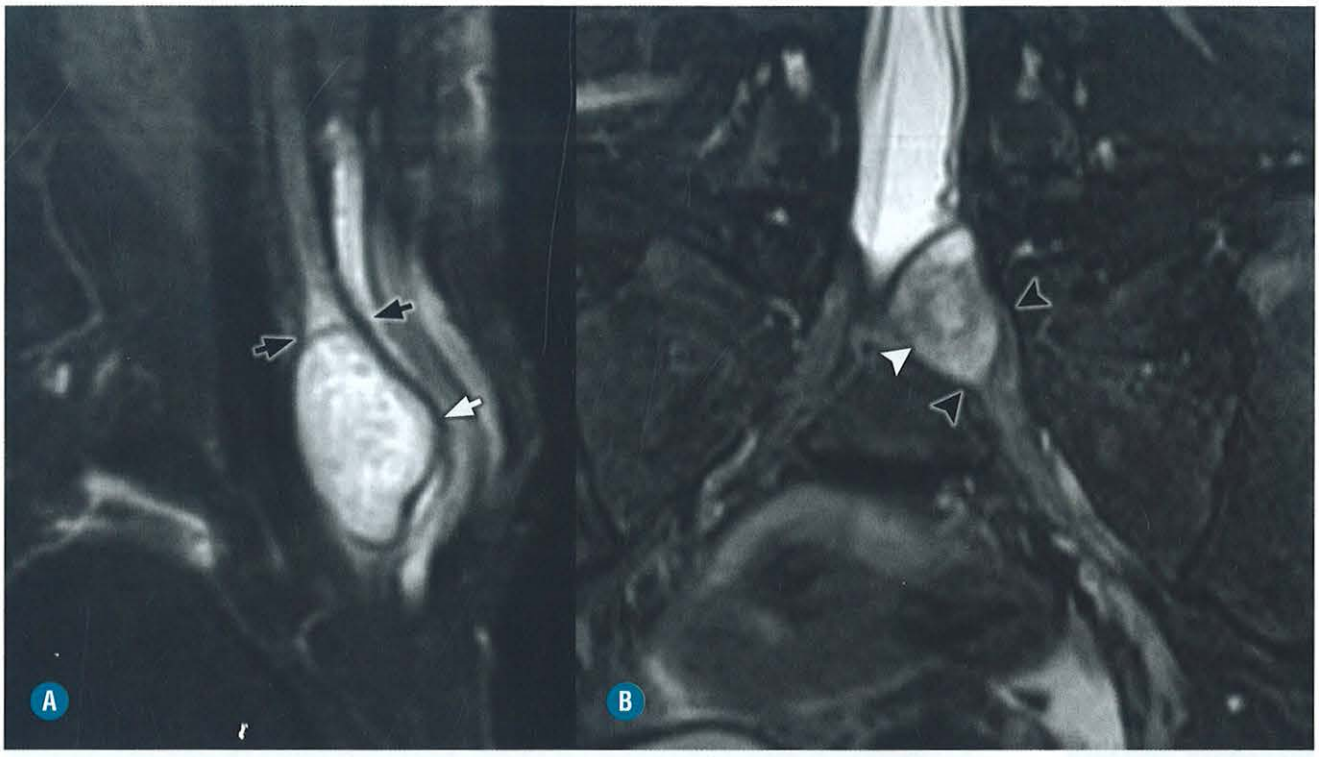

FIGURA 14-48. Diferenciação entre schwanoma e neurofibroma. **A**, Neurofibroma (*setas brancas*) apresentando localização central em relação ao nervo (*setas pretas*). **B**, Schwanoma (*ponta de seta branca*) apresentando localização excêntrica em relação ao nervo (*pontas de setas pretas*).

O neurofibroma plexiforme se apresenta como bandas nodulares heterogêneas ao longo dos nervos afetados ("bolsa de vermes"). Essa forma tem uma predileção para os segmentos de nervos próximos à coluna vertebral e pode progredir lentamente para os segmentos neurais distais. O sinal do alvo é frequentemente observado nos neurofibromas plexiformes (Figs. 14-50 e 14-51).

Tumores Malignos

INTRODUÇÃO

Os tumores malignos de bainha de nervos periféricos (TMBNP) são uma variedade rara de sarcoma de partes moles de origem ectomesenquimal.

A Organização Mundial da Saúde (OMS) definiu a nomenclatura TMBNP, que antes apresentava uma terminologia heterogênea e, muitas vezes, confusa (schwannoma maligno, neurilemoma maligno, sarcoma neurogênico e neurofibrossarcoma). Embora TMBNP seja agora usado para identificar qualquer tumor maligno resultante de um nervo periférico ou da bainha neural, não se refere, no entanto, a tumores resultantes do epineuro ou da vasculatura periférica dos nervos.

O TMBNP geralmente envolve grandes nervos, incluindo o nervo ciático, plexo braquial e plexo sacral. Os pacientes apresentam dor e sintomas neurológicos (déficits motores e sensitivos) com maior frequência que os pacientes com tumores benignos de bainha neural periféricos.

A macroscopia mostra uma massa sólida fusiforme, esbranquiçada, com áreas de degeneração e hemorragia. Os segmentos proximal e distal do nervo envolvido podem estar espessados devido à extensão do tumor ao longo do perineuro e do epineuro. Em geral, não apresentam cápsula e infiltram os tecidos adjacentes. Figuras mitóticas são facilmente visíveis e, em até 90% dos casos, a imuno-histoquímica é positiva para proteína S100.

Correspondem a 5 a 10% de todos os sarcomas de partes moles, ocorrem com igual frequência em homens e mulheres e não há associação racial. A maioria dos estudos mostra que o pico de incidência dos tumores malignos de bainha neural periféricos é na 7ª década de vida na população geral, mas na 3ª ou 4ª década em pessoas que têm NF1.

Uma parcela dos doentes com NF1 (até 30%) desenvolve tumores malignos de bainha neural periférico, sendo a complicação mais temida. Em pacientes com NF1, o aumento repentino no tamanho de um neurofibroma previamente estável deve ser visto com grande suspeita de transformação maligna, e a biópsia deve ser realizada.

O TMBNP pode ser secundário à radioterapia prévia. Estes tumores se desenvolvem depois de um longo período de latência (10 a 20 anos) após a irradiação e representam cerca de 10% dos TMBNP.

ACHADOS DE IMAGEM

Não há critérios de imagem suficientes para distinguir, de forma confiável, lesões benignas e malignas de bainha neural, mas alguns achados de imagem devem levantar a suspeita para um tumor maligno.

Os TMBNP se caracterizam por massas heterogêneas, que podem apresentar nível líquido-líquido relacionado com

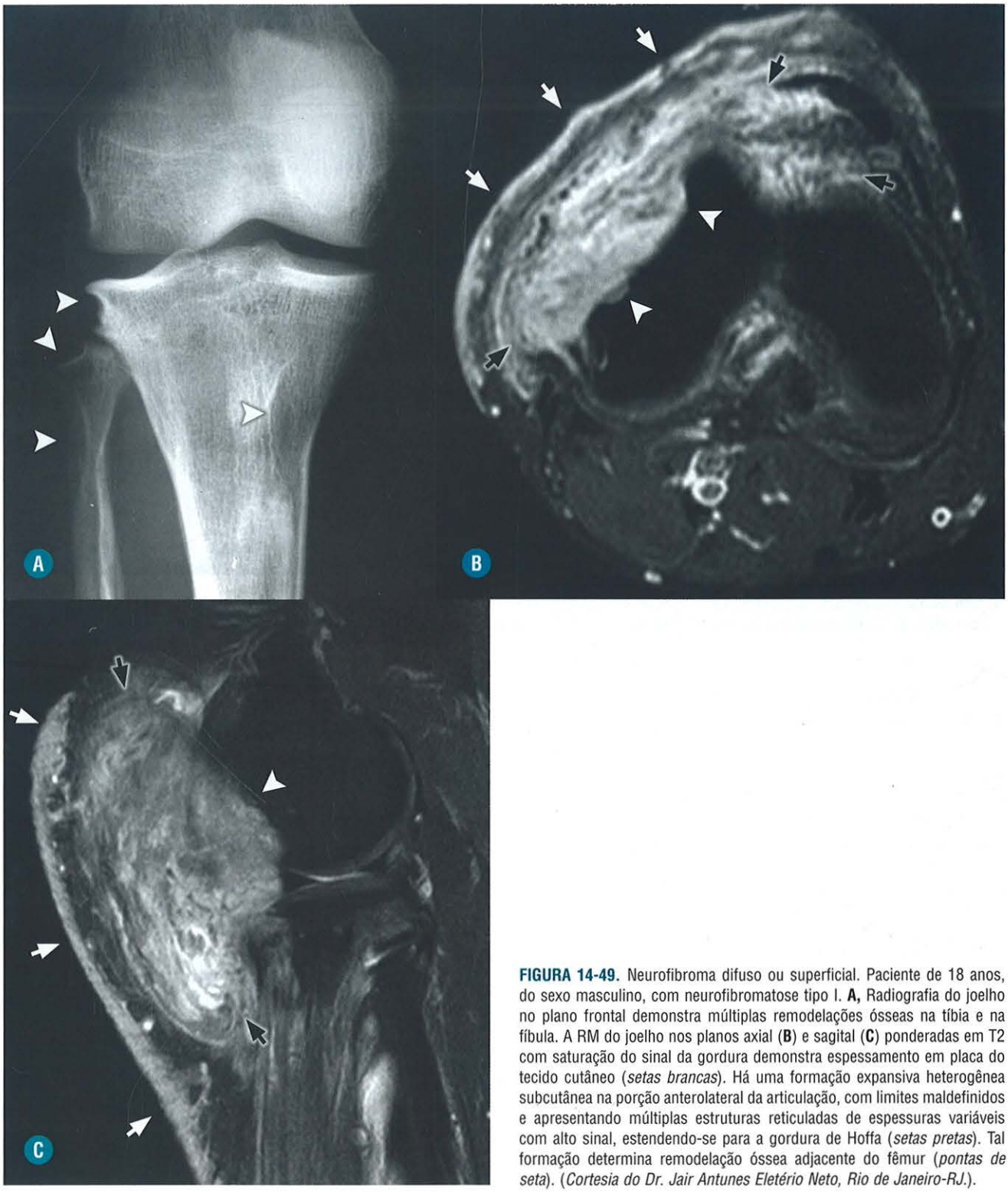

FIGURA 14-49. Neurofibroma difuso ou superficial. Paciente de 18 anos, do sexo masculino, com neurofibromatose tipo I. **A,** Radiografia do joelho no plano frontal demonstra múltiplas remodelações ósseas na tíbia e na fíbula. A RM do joelho nos planos axial (**B**) e sagital (**C**) ponderadas em T2 com saturação do sinal da gordura demonstra espessamento em placa do tecido cutâneo (*setas brancas*). Há uma formação expansiva heterogênea subcutânea na porção anterolateral da articulação, com limites maldefinidos e apresentando múltiplas estruturas reticuladas de espessuras variáveis com alto sinal, estendendo-se para a gordura de Hoffa (*setas pretas*). Tal formação determina remodelação óssea adjacente do fêmur (*pontas de seta*). (*Cortesia do Dr. Jair Antunes Eletério Neto, Rio de Janeiro-RJ.*).

a hemorragia. Alterações necróticas e calcificações também podem ser observadas (Fig. 14-52). Tais achados devem ser avaliados com cautela na diferenciação entre os tumores benignos dos malignos de bainha neural periféricos, pois, como relatado anteriormente, schwanomas benignos podem apresentar alterações císticas e calcificações internas com aspecto heterogêneo.

Os TMBNP frequentemente apresentam margens indistintas, como resultado de seu crescimento mais infiltrativo. Edema perilesional em imagens ponderadas em T2 pode também ser evidente (Fig. 14-52).

O tamanho da lesão também ajuda na suspeição para malignidade, e muitos relatos mostram que TMBNP tendem a ser maiores (5 cm) que as lesões benignas.

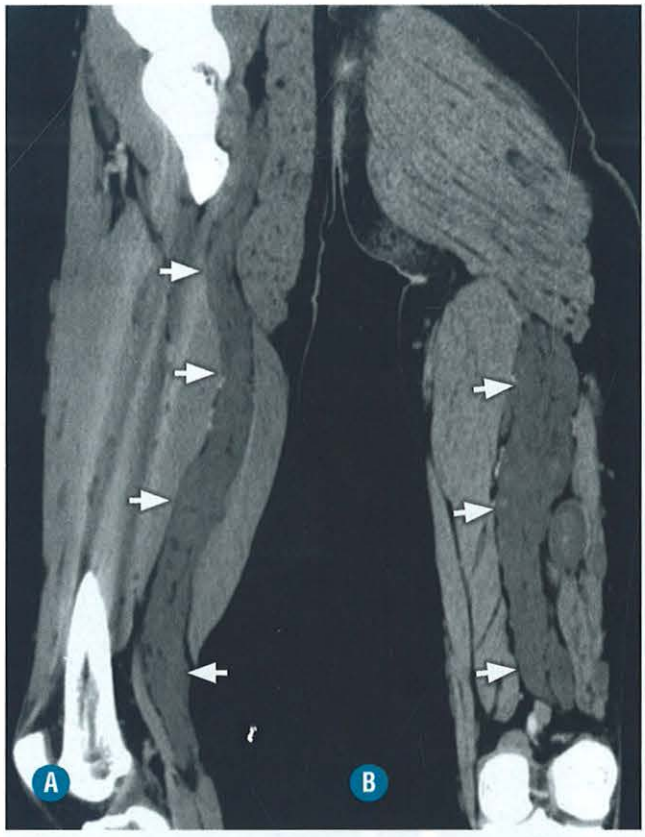

FIGURA 14-50. Neurofibroma plexiforme. Paciente de 31 anos, do sexo masculino, com neurofibromatose tipo I. Reformatações sagital (**A**) e coronal (**B**) de TC da coxa esquerda. Acentuado espessamento nodular em todo o trajeto do nervo ciático (*setas*).

O padrão de realce heterogêneo e predominantemente periférico está mais frequentemente associado a lesões malignas, enquanto o reforço central é um achado mais específico de lesões benignas (Figs. 14-46 e 14-52).

O estudo Doppler geralmente mostra uma hipervascularização de padrão anárquico. As artérias neoangiogênicas evidenciam espectros de alta velocidade, com diferentes velocidades de fluxo e formas de onda em diferentes áreas do tumor. Os índices de resistividade podem ser muito baixos, o que indica presença de *shunts* arteriovenosas. Os vasos em "saca-rolhas" nos polos proximal ou distal do tumor são típicos dos TMBNP.

■ Sarcoma Sinovial

INTRODUÇÃO

O sarcoma sinovial é uma das neoplasias malignas de partes moles mais comuns, sendo a quarta mais comum de todas, atrás do fibro-histiocitoma maligno, lipossarcoma e do rabdomiossarcoma. Acomete frequentemente adolescentes e adultos jovens (15 a 40 anos). Caracteristicamente, acomete as regiões para-articulares das extremidades, mais comumente nos membros inferiores. O local mais frequente de acometimento é a fossa poplítea. Também é o sarcoma mais comum na região do pé e do tornozelo (Fig. 14-53).



FIGURA 14-51. Neurofibroma plexiforme. RM da coluna lombar no plano coronal ponderada em T2 com saturação do sinal da gordura mostrando acentuados espessamentos em bandas nodulares das emergências radiculares de toda a coluna lombar, compatíveis com neurofibromas plexiformes.

Apesar do nome, raramente originam-se nas cavidades articulares (apenas 5 a 10% dos casos). Esse nome foi sugerido precocemente na literatura devido à sua semelhança com o tecido sinovial em desenvolvimento, porém sua origem de tecido sinovial jamais foi comprovada. Na verdade, existem tantas diferenças imunofenotípicas e ultraestruturais entre o sarcoma sinovial e o tecido sinovial primitivo, que a denominação "sarcoma sinovial" se mantém apenas por questão histórica, devido aos estudos descritos precocemente na literatura.

Geralmente se manifesta como um aumento volumétrico em partes moles de crescimento lento e de pequenas dimensões. Ao longo do curso da doença, o sarcoma sinovial apresenta alta taxa de recorrência e de metástases a distância, em especial para o pulmão (90%) e linfonodos.

Possui quatro subtipos histológicos: 1) bifásico, composto de células fusiformes e epiteliais; 2) monofásico do tipo fibroso, composto predominantemente de células fusiformes; 3) monofásico do tipo epitelial, raro, composto predominantemente de células epiteliais; 4) indiferenciado, composto de células redondas, altamente vascularizado, mais agressivo e com alta taxa de metastatização, considerado como uma progressão dos outros tipos de sarcomas sinoviais.

ACHADOS DE IMAGEM

Como para qualquer sarcoma de partes moles, o melhor método por imagem utilizado para avaliar suas características, diagnóstico e estadiamento é a RM. Apresenta-se como uma massa multilobulada de partes moles que, nas sequências ponderadas em T1, evidencia iso ou ligeiro hipersinal em relação

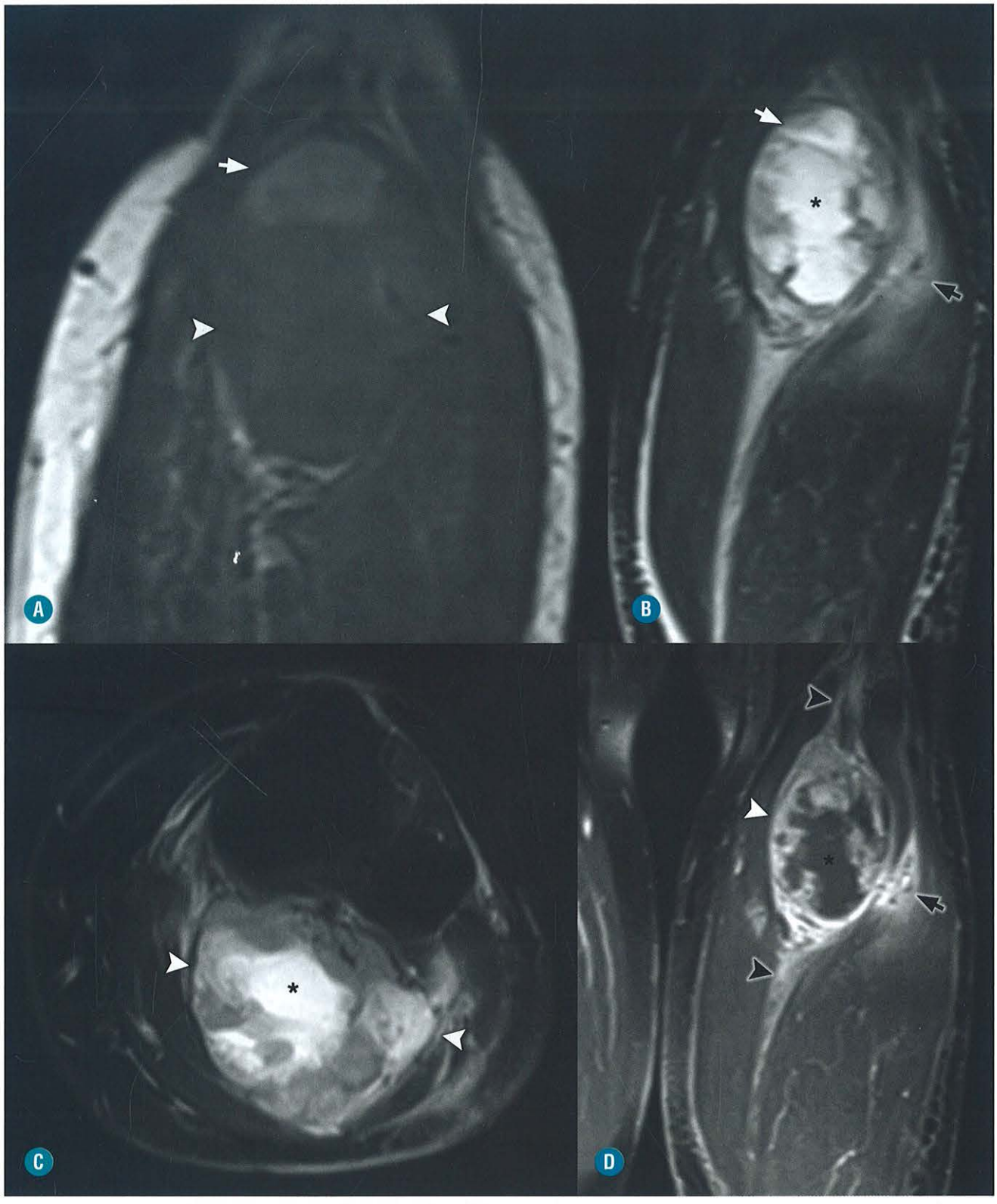

FIGURA 14-52. TMBNP. Paciente de 52 anos, do sexo feminino. RM da perna esquerda nos planos coronal ponderada em T1 (**A**), coronal (**B**) e axial (**C**) ponderadas em T2 com saturação do sinal da gordura e coronal ponderada em T1 com saturação do sinal da gordura, obtida após a administração endovenosa do contraste paramagnético (**D**). Massa sólida no compartimento posterior da perna proximal (*pontas de setas brancas*), em continuidade com o nervo tibial (*pontas de setas pretas*), apresentando foco hemorrágico na porção mais cranial do tumor (*setas brancas*), áreas de liquefação central (*asteriscos*) e edema perilesional (*setas pretas*).

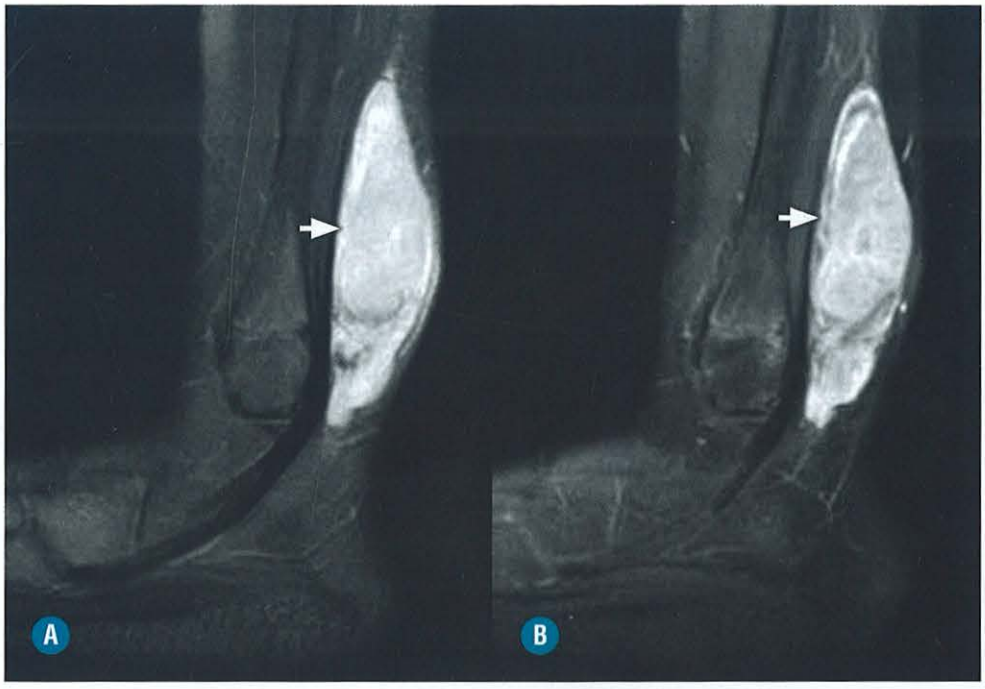

FIGURA 14-53. Sarcoma sinovial no tornozelo. Paciente de 31 anos, do sexo masculino. RM do tornozelo no plano sagital ponderadas em T2 com saturação do sinal da gordura (**A**) e em T1 com saturação do sinal da gordura, obtida após a administração endovenosa do contraste paramagnético (**B**). Massa sólida fusiforme junto ao maléolo lateral, de contornos bem-definidos e regulares apresentando realce intenso ao meio de contraste (*setas*).

à musculatura circunjacente. Nas sequências ponderadas em T2, apresenta uma característica heterogeneidade, com alto sinal predominante, porém com áreas de baixo e isossinal de permeio. Frequentemente, o sarcoma sinovial apresenta calcificações irregulares em seu interior, mais bem avaliadas à radiografia e à TC. Também são frequentes a hemorragia e a necrose. Pode, também, apresentar níveis líquidos no seu interior e caracteristicamente exibe aspecto multilobulado, com áreas císticas, hemorrágicas e septações. O padrão de realce é heterogêneo, sendo comum a identificação de canais vasculares no interior da lesão (Fig. 14-54).

Frequentemente, o sarcoma sinovial se apresenta simulando uma lesão cística nas sequências sensíveis a fluido, sendo o tumor maligno mais comumente confundido com um cisto ou um mixoma. A injeção de contraste é mandatória, notando-se um realce homogêneo ou heterogêneo nos casos de sarcomas e um realce apenas periférico e das septações dos cistos e mixomas (Figs. 14-55, 14-56 e 14-57).

Pode apresentar envolvimento ósseo (erosão ou invasão) e de estruturas neurovasculares, sendo essencial esse estadiamento aos métodos por imagem.

■ Sinovite Vilonodular Pigmentada

INTRODUÇÃO

A SVNP é uma doença benigna que surge do tecido sinovial, seja ela intra-articular, bursal ou das bainhas tendíneas, onde é chamada de tumor de células gigantes. Acomete mais frequentemente grandes articulações, com destaque para joelhos (cerca de 80%), também afetando quadril, ombro e cotovelo. Não há predileção por sexo.

Os pacientes queixam-se de dor, edema e restrição da mobilidade, muitas relatadas como um bloqueio. Inicialmente, observa-se um derrame articular, muitas vezes hemorrágico, sem erosões ósseas, ao contrário de outras artropatias que cursam com derrame hemorrágico, como a hemofilia, em que a destruição articular manifesta-se em uma fase precoce. Com a progressão da doença, surgem erosões subcondrais, principalmente no quadril, onde se acredita que a maior pressão intra-articular, por maior restrição volumétrica, contribua para insinuação do material em direção ao osso.

ACHADOS DE IMAGEM

O aspecto mais típico é a proliferação de um material sinovial, sólido, de baixo sinal, atribuível à deposição, derivado da degradação da hemoglobina de sangramentos intra-articulares crônicos de repetição, resultando em sinal reduzido nas sequências ponderadas em T1 e T2, podendo haver artefatos de suscetibilidade magnética nas sequências GE. As erosões afetam ambas as superfícies articulares e podem estar associadas com esclerose marginal nos casos mais tardios. O achado típico por imagem caracteriza-se por um espessamento capsular com tecido de baixo sinal impregnado na sua periferia, secundário a sangramentos crônicos (deposição de hemossiderina) (Fig. 14-58).

METÁSTASES

INTRODUÇÃO

Metástases em partes moles são pouco discutidas na literatura radiológica, sendo encontradas em série de casos de autópsias, com frequência, oscilando entre cerca de 1 e 17%, destacando-se os tumores primários de mama, pulmão, rim e trato gastrointestinal. Acometem especialmente a musculatura estriada, especialmente o diafragma, o reto femoral, deltoide, psoas e a musculatura intercostal. Também podem acometer o tecido subcutâneo, especialmente o carcinoma de mama, me-



FIGURA 14-54. Sarcoma sinovial com hemorragia. Paciente de 40 anos, do sexo masculino. RM do joelho no plano sagital ponderada em T1 (**A**), T2 com saturação do sinal da gordura (**B**) e ponderada em T1 com saturação do sinal da gordura, obtida após a administração endovenosa do contraste paramagnético (**C**). Massa na fossa poplítea de contornos bem-definidos e regulares, com focos de hemorragia formando níveis líquidos (*setas*), áreas de liquefação e áreas sólidas com realce pós-contraste.

lanoma e linfoma. Todavia, o tumor que mais envia metástases para partes moles é o melanoma. Independentemente do tipo de tumor primário, metástases a distância estão associadas a pior prognóstico.

ACHADOS DE IMAGEM

Embora não seja um método específico para a diferenciação entre metástases e tumores primários, a RM ainda é o melhor método diagnóstico e pode auxiliar em um planejamento diagnóstico e terapêutico. O PET-CT apresenta maior sensibilidade na detecção de metástases de partes moles. Os achados são inespecíficos, e a possibilidade de metástase é suspeita em pacientes portadores de uma neoplasia primária já conhecida. O aspecto por imagem é de uma massa de partes de limites bem-definidos, podendo invadir as estruturas ósseas adjacentes (Fig. 14-59).

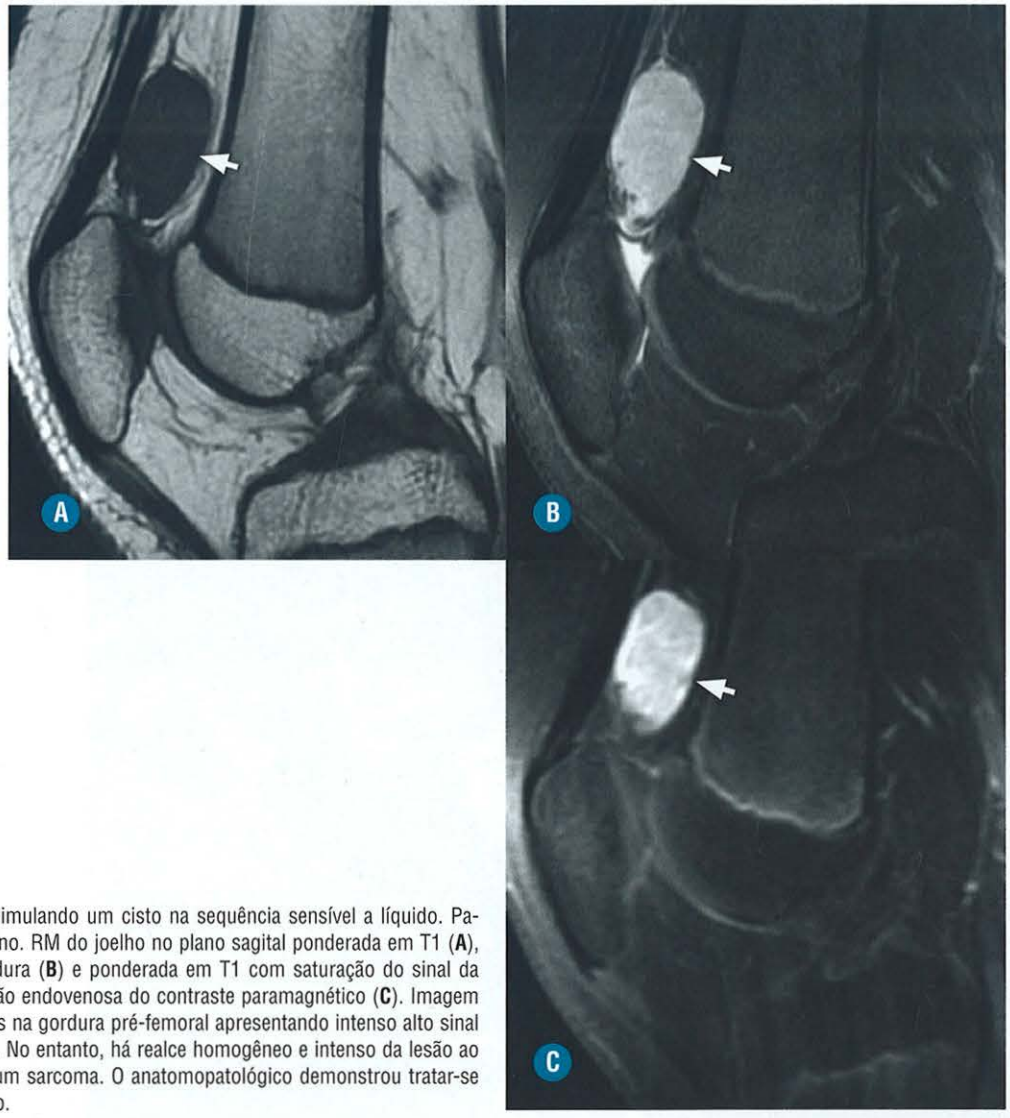

FIGURA 14-55. Sarcoma sinovial simulando um cisto na sequência sensível a líquido. Paciente de 30 anos, do sexo masculino. RM do joelho no plano sagital ponderada em T1 (**A**), T2 com saturação do sinal da gordura (**B**) e ponderada em T1 com saturação do sinal da gordura, obtida após a administração endovenosa do contraste paramagnético (**C**). Imagem nodular de contornos bem-definidos na gordura pré-femoral apresentando intenso alto sinal em T2, simulando um cisto (*setas*). No entanto, há realce homogêneo e intenso da lesão ao meio de contraste, caracterizando um sarcoma. O anatomopatológico demonstrou tratar-se de um sarcoma sinovial monofásico.

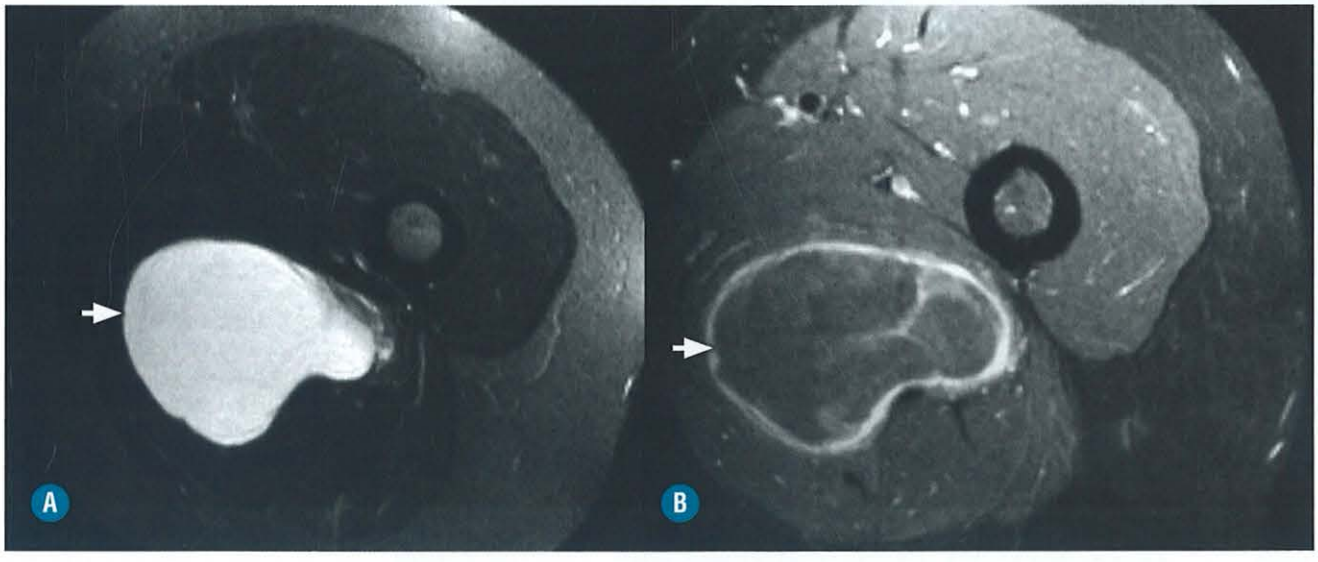

FIGURA 14-56. Mixoma intramuscular – RM. RM da coxa esquerda no plano axial ponderadas em T2 com saturação de gordura (**A**) e em T1 com saturação do sinal da gordura, obtida após a administração endovenosa do contraste paramagnético (**B**). Massa intramuscular do compartimento posterior da coxa, de contornos bem-definidos e intenso alto sinal em T2, com realce espesso apenas da periferia e de algumas septações, compatível com um mixoma (*setas*).

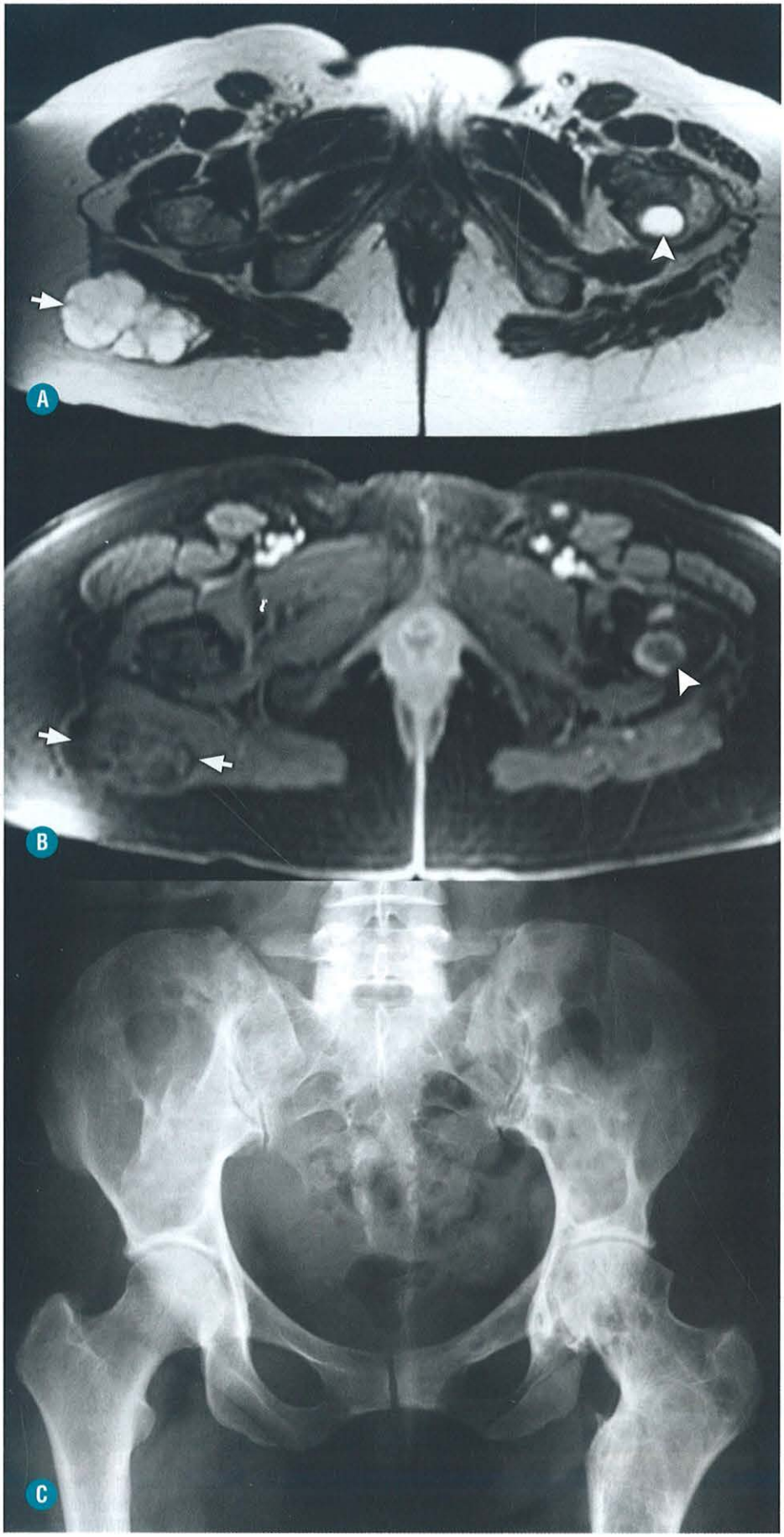

FIGURA 14-57. Mixoma intramuscular em síndrome de Mazabroud. Paciente de 24 anos, do sexo feminino. RM da bacia no plano axial ponderadas em T2 (**A**) e em T1 com saturação do sinal da gordura, obtida após a administração endovenosa do contraste paramagnético (**B**). Formação nodular multisseptada, de contornos bem-definidos intramuscular no glúteo máximo a direita, com um realce espesso da periferia e dos septos, caracterizando um mixoma (*setas*). Há lesão óssea com realce periférico espesso intraóssea no fêmur proximal esquerdo (*pontas de seta*). A radiografia da bacia (**C**) mostra múltiplas lesões líticas de baixa agressividade na bacia e no fêmur esquerdo, onde há uma deformidade em "cajado de pastor". O aspecto é compatível com uma displasia fibrosa que, em conjunto com o mixoma intramuscular, caracteriza uma síndrome de Mazabroud.

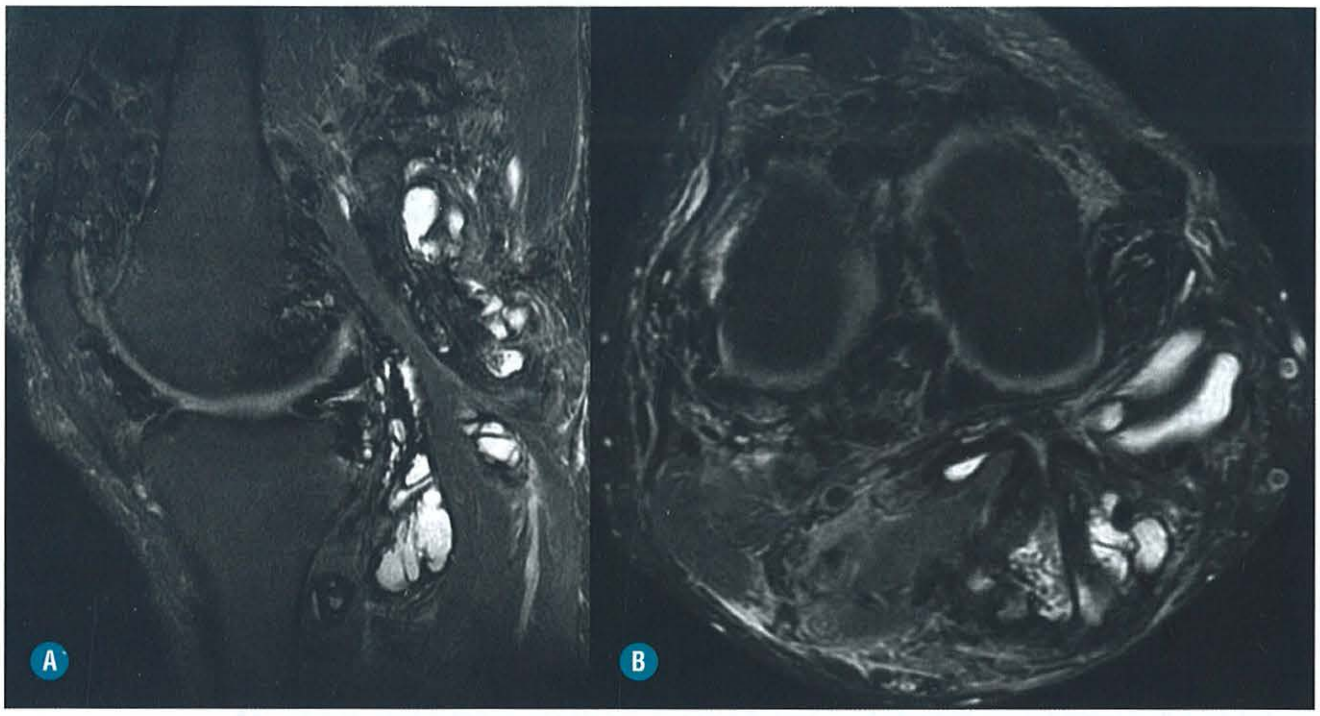

FIGURA 14-58. Sinovite vilonodular pigmentada. Paciente de 44 anos, do sexo masculino. RM do joelho direito nos planos sagital (**A**) e axial (**B**) ponderadas em T2 com saturação do sinal da gordura. Acentuado espessamento sinovial difuso na articulação femorotibial, estendendo-se para a bursa do gastrocnêmio medial-semimembranoso e para o cisto de Baker e recesso articulares ao redor do joelho. O espessamento sinovial caracteriza-se por um intenso baixo sinal, indicando depósito de hemossiderina da SVNP.

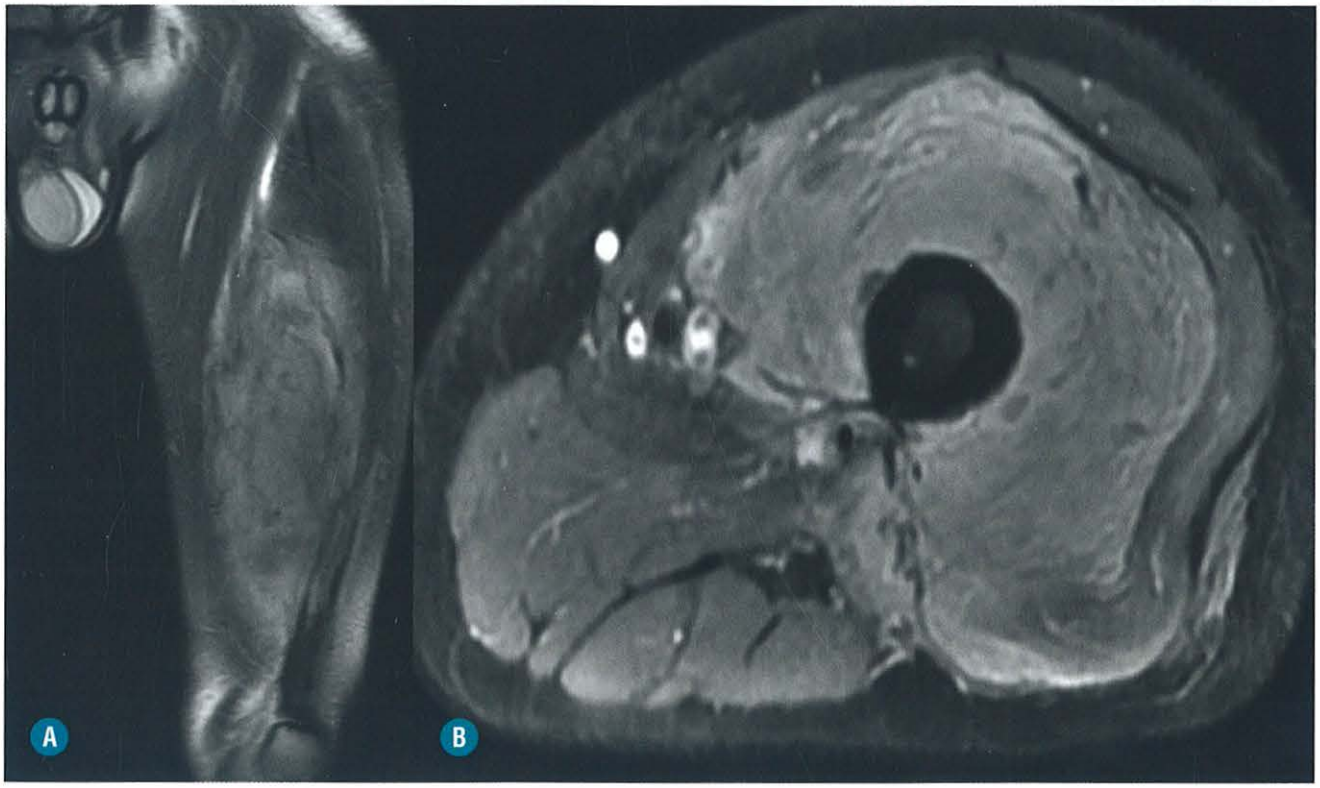

FIGURA 14-59. Metástase em partes moles de carcinoma de esôfago. Paciente de 66 anos, do sexo masculino. RM da coxa esquerda no plano coronal ponderada em T2 com saturação do sinal da gordura (**A**) e no plano axial ponderada em T1 com saturação do sinal da gordura, obtida após a administração endovenosa do contraste paramagnético (**B**). Volumosa massa sólida expansiva intramuscular acometendo todo o compartimento anterior da coxa, estendendo-se para o compartimento posterior. A lesão apresenta contornos bem-definidos, ligeiramente irregulares, ligeiro alto sinal em T2 e realce homogêneo ao meio de contraste.

LITERATURA RECOMENDADA

1. Guthikonda M, Rengachary SS, Balko MG, van Loveren H. Lipofibromatous hamartoma of the median nerve: case report with magnetic resonance imaging correlation. Neurosurgery. 1994 Jul; 35(1):127-32.
2. Hassell DS, Bancroft LW, Kransdorf MJ, Peterson JJ, Berquist TH, Murphey MD, et al. Imaging appearance of diffuse neurofibroma. AJR Am J Roentgenol. 2008 Mar; 190(3):582-8.
3. Kransdorf MJ, Bancroft LW, Peterson JJ, Murphey MD, Foster WC, Temple HT. Imaging of fatty tumors: distinction of lipoma and well-differentiated liposarcoma. Radiology. 2002 Jul; 224(1):99-104.
4. Lattes R. Tumors of the soft tissue. In: Atlas of Tumor Pathology, Second Series, Fascicle 1, Revised. Armed Forces Institute of Pathology, Washington, DC, 1983.
5. Martin S, Hernandez L, Romero J, Lafuente J, Poza AI, Ruiz P, et al. Diagnostic imaging of lipoma arborescens. Skeletal Radiol. 1998 Jun; 27(6):325-9.
6. Murphey MD, Arcara LK, Fanburg-Smith J. From the archives of the AFIP: imaging of musculoskeletal liposarcoma with radiologic-pathologic correlation. Radiographics. 2005 Sep-Oct; 25(5):1371-95.
7. Murphey MD, Carroll JF, Flemming DJ, Pope TL, Gannon FH, Kransdorf MJ. From the archives of the AFIP: benign musculoskeletal lipomatous lesions. Radiographics. 2004 Sep-Oct; 24(5):1433-66.
8. Murphey MD, Gibson MS, Jennings BT, Crespo-Rodriguez AM, Fanburg-Smith J, Gajewski DA. From the archives of the AFIP: Imaging of synovial sarcoma with radiologic-pathologic correlation. Radiographics. 2006 Sep-Oct; 26(5):1543-65.
9. Murphey MD, Gross TM, Rosenthal HG. From the archives of the AFIP. Musculoskeletal malignant fibrous histiocytoma: radiologic-pathologic correlation. Radiographics. 1994 Jul; 14(4): 807-26; quiz 27-8.
10. Murphey MD, McRae GA, Fanburg-Smith JC, Temple HT, Levine AM, Aboulafia AJ. Imaging of soft-tissue myxoma with emphasis on CT and MR and comparison of radiologic and pathologic findings. Radiology. 2002 Oct; 225(1):215-24.
11. Murphey MD, Rhee JH, Lewis RB, Fanburg-Smith JC, Flemming DJ, Walker EA. Pigmented villonodular synovitis: radiologic-pathologic correlation. Radiographics. 2008 Sep-Oct; 28(5): 1493-518.
12. Murphey MD, Ruble CM, Tyszko SM, Zbojniewicz AM, Potter BK, Miettinen M. From the archives of the AFIP: musculoskeletal fibromatoses: radiologic-pathologic correlation. Radiographics. 2009 Nov; 29(7):2143-73.
13. Murphey MD. World Health Organization classification of bone and soft tissue tumors: modifications and implications for radiologists. Semin Musculoskelet Radiol. 2007 Sep; 11(3):201-14.
14. Nguyen NC, Chaar BT, Osman MM. Prevalence and patterns of soft tissue metastasis: detection with true whole-body F-18 FDG PET/CT. BMC Med Imaging. 2007;7:8.
15. Ochsner JE, Sewall SA, Brooks GN, Agni R. Best cases from the AFIP: Elastofibroma dorsi. Radiographics. 2006 Nov-Dec; 26(6):1873-6.
16. Parker SL, Tong T, Bolden S, Wingo PA. Cancer Statistics, 1996. CA Cancer J Clin. 1996; 46:5-27.
17. Weiss SW, Sobin L. Histological typing of soft tissue tumours. In: World Health Organization International Histological Classification of Tumours,. 2nd ed. Berlin: Springer-Verlag:, Berlin, 1994.
18. Wu JS, Hochman MG. Soft-tissue tumors and tumorlike lesions: a systematic imaging approach. Radiology. 2009 Nov; 253(2): 297-316.

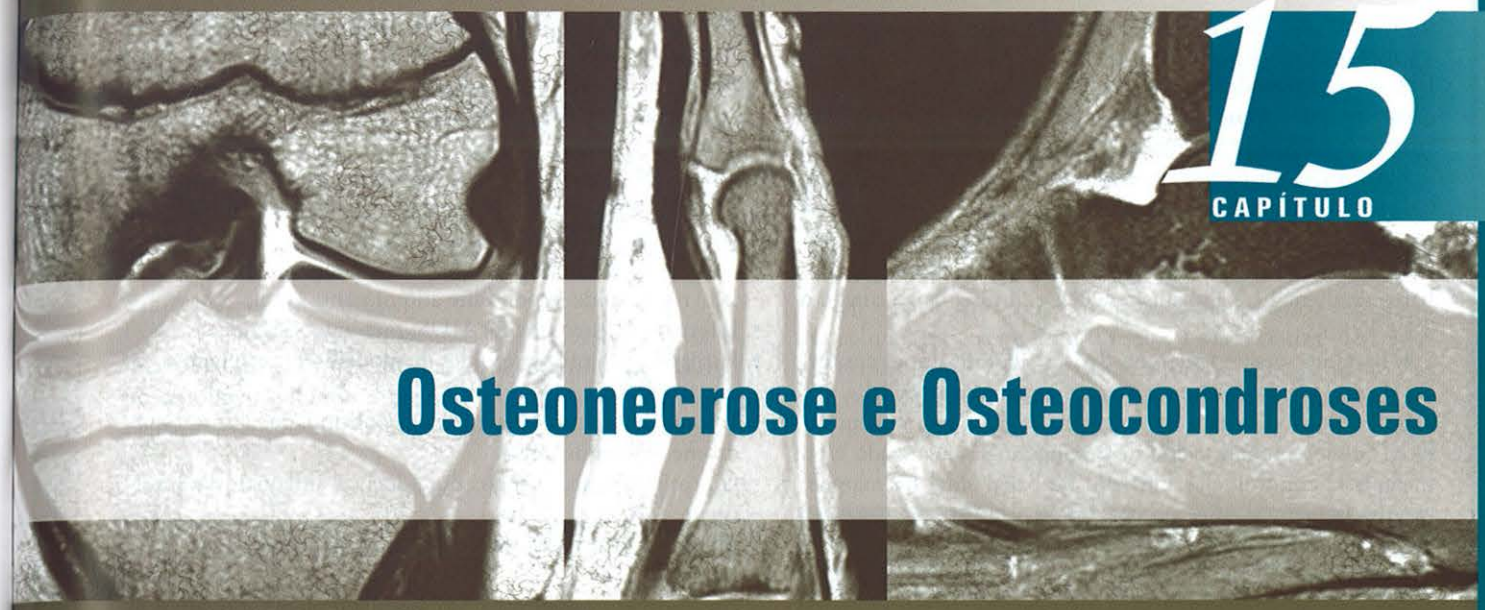

15 CAPÍTULO

Osteonecrose e Osteocondroses

Paulo Sérgio Rocha Mendlovitz
Simone Andrada Rodrigues Pimenta
Apojucan Valadão Neto

OSTEONECROSE

INTRODUÇÃO

Os termos osteonecrose, necrose avascular ou infarto ósseo são usados para descrever o espectro de alterações radiológicas e patológicas resultantes de uma isquemia no osso. Embora haja alguma variação na terminologia usada, o termo necrose avascular (NAV) ou necrose asséptica é aplicado à osteonecrose que ocorre nas epífises, e, quando o acometimento ocorre nas metáfises ou diáfises, é aplicado o termo infarto ósseo.

Na literatura radiológica e ortopédica, é comum vermos uma controvérsia com relação à terminologia e patogênese de osteonecrose acometendo as epífises, especialmente com relação ao acometimento no joelho (principalmente no côndilo femoral medial), onde é difundido o termo *osteonecrose espontânea do joelho* (SONK – *spontaneous osteonecrosis of the knee*, em inglês). Esse tipo de osteonecrose corresponde provavelmente a uma necrose decorrente de uma fratura do osso subcondral, geralmente relacionada com osteoporose (fratura por insuficiência), lesões de menisco ou pós-artroscópica. Alguns autores sugerem a denominação osteonecrose do tipo mecânica para essa forma e de osteonecrose sistêmica para o tipo clássico, visto, por exemplo, na cabeça do fêmur em pacientes em uso de corticosteroides. Outros autores sugerem o uso do termo fratura por insuficiência do osso subcondral, sem mencionar o termo osteonecrose, já que esta seria apenas uma consequência da fratura. Podemos também observar esse mesmo acometimento em que o fator causal é uma fratura subcondral em outras regiões anatômicas, como na cabeça femoral, platôs tibiais e demais zonas submetidas à sobrecarga mecânica.

A osteonecrose geralmente ocorre em locais onde se observa medula amarela, já que o pobre suprimento vascular torna essas regiões mais suscetíveis, exceto nas hemoglobinopatias, como na anemia falciforme e casos de trauma.

Devido à diferente sensibilidade dos tipos de células à anoxia, o tecido hematopoiético é o primeiro a sofrer morte celular, em torno de 6 a 12 horas, seguido pelas células ósseas (osteócitos, osteoclastos e osteoblastos) em 12 a 48 horas e, finalmente, as células adiposas da medula óssea, entre dois a cinco dias após a interrupção do fluxo sanguíneo. Essa diferença de sensibilidade dos elementos celulares faz com que, se houver anoxia temporária, apenas alguns elementos sofram morte celular, e, para que se estabeleça o diagnóstico de infarto ósseo, é necessário que haja morte de todos os elementos celulares, incluindo as células adiposas da medula óssea.

As alterações teciduais podem ser divididas em quatro zonas cronológicas e geográficas: uma zona central avascular envolvida por sucessivas zonas de lesão isquêmica. Na fase 1, há necrose na zona central avascular. Na fase 2, a medula isquêmica adjacente se torna hiperêmica e pode aparecer em radiografias convencionais como uma área de osteoporose em relação ao osso normal adjacente. Na fase 3, ocorre o desenvolvimento de uma margem fibrótica reativa envolvendo a área necrótica. Na fase 4, ocorre a formação de osso esclerótico nas margens da lesão,

principalmente nas epífises. Na evolução do processo, devido à sobrecarga e instabilidade, pode ocorrer fratura do trabeculado ósseo subcondral (sinal do crescente às radiografias), com achatamento, irregularidade, incongruência da superfície articular e consequente artrose secundária.

Em função do tempo de evolução e das características teciduais da osteonecrose, os achados de imagem à ressonância magnética são variáveis: gordura: alto sinal em T1 e sinal intermediário em T2; sangue: alto sinal em T1 e T2; líquido: baixo sinal em T1 e alto sinal em T2; e fibrose: baixo sinal em T1 e T2.

É bastante característico, na RM, o sinal do duplo contorno (Figs. 15-1 e 15-2), na interface entre o osso viável e não viável, que consiste em um halo de alto sinal na margem interna (representando tecido de granulação vascularizado e/ou metaplasia condroide) e um halo de baixo sinal na margem externa (representando osso esclerótico), porém a sua ausência não exclui o diagnóstico de osteonecrose.

A osteoartrose é, de longe, a complicação mais frequente das osteonecroses epifisárias (Fig. 15-3). Eventualmente, pode haver predisposição à infecção por via hematogênica, condição que pode estar também relacionada com doença que levou à osteonecrose (p. ex., anemia falciforme). Outras complicações bem menos frequentes são a fratura e a transformação maligna (fibrossarcoma, fibro-histiocitoma maligno, osteossarcoma, e angiossarcoma).

A história natural da osteonecrose varia de acordo com uma série de fatores, como extensão da lesão, região acometida, morbidades associadas etc. A dor é um sintoma frequente, podendo ser leve, de início lento, em alguns casos, passando despercebida pelo paciente. Em outros casos, a dor pode ser intensa, de instalação rápida, duradoura e até incapacitante. Nos membros inferiores, a dor pode vir acompanhada de claudicação. Geralmente, os infartos diafisários e metafisários tendem a ser silenciosos, enquanto o acometimento de epífises e de pequenos ossos tende a ser mais sintomático.

Algumas das principais causas e condições associadas descritas na literatura estão enumeradas abaixo:

- Traumáticas.
- Hemoglobinopatias (anemia falciforme, talassemias).
- Endócrina/metabólica (doença de Cushing, diabetes, gestação, doença de Gaucher etc.).
- Reumatológicas/vasculares (lúpus eritematoso sistêmico, artrite reumatoide, espondilite anquilosante etc.).
- Infecciosas (osteomielite, AIDS, meningococcemia).
- Iatrogênicas (corticosteroides, hemodiálise, transplantes, radioterapia etc.).
- Fatores ambientais/dietéticos (alcoolismo, tabagismo, síndrome descompressiva).
- Gastrointestinais (pancreatite, doença inflamatória intestinal).
- Tumorais (desordens infiltrativas da medula).
- Idiopática.

Áreas de osso necrótico são frequentemente encontradas adjacentes ao foco de fratura, porém o termo osteonecrose pós-traumática deve ser aplicado àqueles segmentos em que a necrose se deve à interrupção do fluxo sanguíneo pela fratura. Esse fato ocorre em sítios em que uma particularidade da anatomia vascular do osso predispõe à ocorrência de necrose. Os principais locais onde encontramos essa vulnerabilidade são cabeça do fêmur, polo proximal do escafoide, corpo do tálus, cabeça umeral, dentre outros (Figs. 15-4 e 15-5).

No Brasil, a anemia falciforme é a doença hereditária monogênica mais frequente, afetando cerca de 0,04% da população em geral e 0,1 a 0,3% da população negra, com número de portadores do traço falcêmico estimado em 2 milhões. As regiões Norte e Nordeste são as que abrigam a maior concentração de casos, sendo a Bahia o estado com maior frequência de

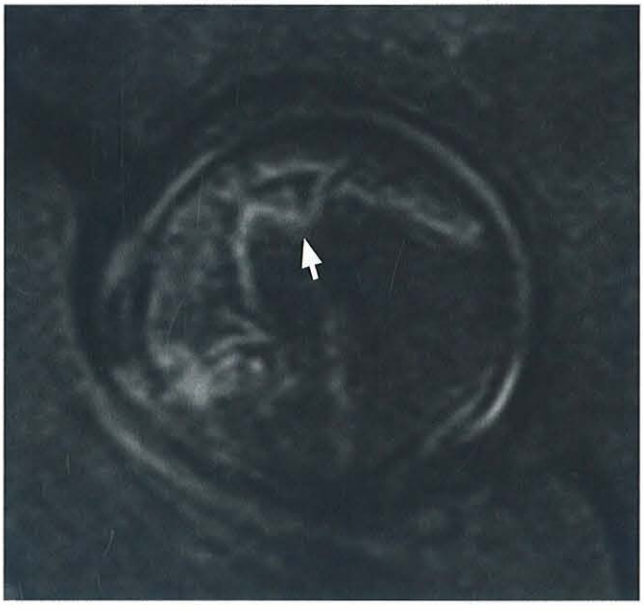

FIGURA 15-1. Necrose avascular da cabeça femoral – sinal do duplo contorno. RM do quadril, no plano sagital, na ponderação T2 com supressão de gordura. Sinal do duplo contorno mostrando hipersinal na margem interna e hipossinal na externa (*seta*).

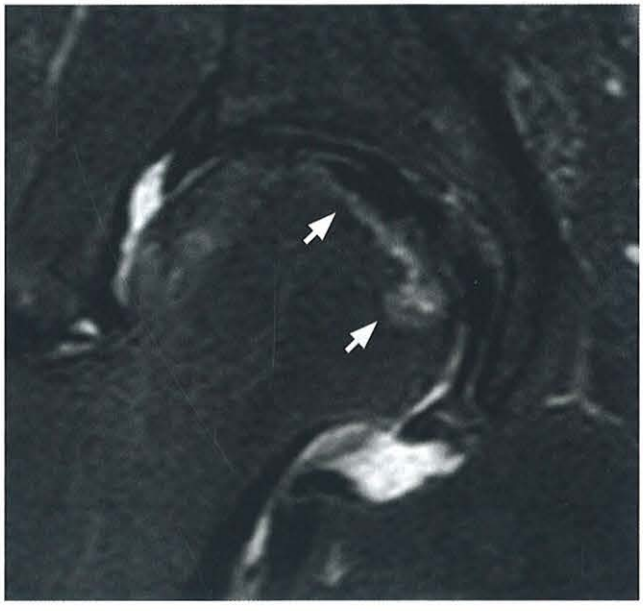

FIGURA 15-2. Necrose avascular da cabeça femoral – sinal do duplo contorno. RM do quadril, no plano coronal, na ponderação T2 com supressão de gordura. Sinal do duplo contorno mostrando hipersinal na margem interna e hipossinal na externa (*setas*).

doentes. É, portanto, uma importante causa de infartos ósseos no nosso meio.

A anemia hemolítica e o fenômeno vaso-oclusivo constituem os principais eventos fisiopatológicos relacionados com o quadro clínico do paciente com doença falciforme, cujos principais sinais e sintomas são a ocorrência de crises álgicas, anemia, sequestro esplênico, síndrome torácica aguda, priapismo, osteonecrose, osteomielite, acidente vascular cerebral, úlceras de membros inferiores, retinopatia, insuficiência renal crônica e infecções, dentre outros.

As manifestações musculoesqueléticas mais comuns da anemia falciforme são relacionadas com infarto ósseo; alteração no crescimento do osso; infecções e aumento da hematopoiese para compensar a hemólise precoce, tanto intra quanto extramedular.

O infarto ósseo é consequência direta da falcização das hemácias na medula óssea, acarretando estase sanguínea, sequestro e congestão celular com consequente isquemia, o que, por sua vez, aumenta a falcização, perpetuando o processo. Pode acometer qualquer parte do esqueleto, sendo mais frequente na cavidade medular das diáfises e epífises. Manifesta-se clinicamente como crise álgica, muito embora possa ser assintomático, quando é diagnosticado incidentalmente. Febre e leucocitose podem estar presentes, tornando o diagnóstico diferencial com osteomielite difícil.

A oclusão vascular em ossos imaturos acarreta prejuízo no aporte sanguíneo para a placa fisária, podendo inclusive resultar em infarto, com consequente crescimento ósseo deficiente. Na coluna, por exemplo, o infarto na placa central de crescimento do corpo vertebral, associado a supercrescimento das porções adjacentes, resulta em alteração morfológica conhecida como "vértebra em H" (Fig. 15-6).

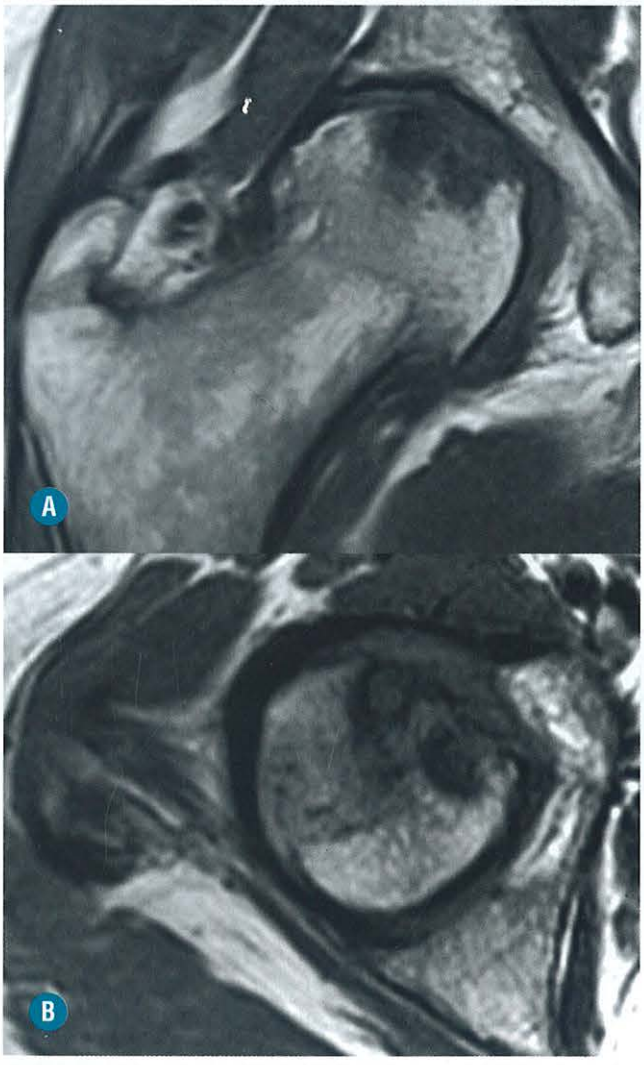

FIGURA 15-3. Necrose avascular da cabeça femoral com artrose secundária. RM do quadril, ponderação T1, nos planos coronal (**A**) e axial (**B**), mostrando necrose avascular no aspecto anterossuperior da cabeça femoral, com afundamento do osso subcondral e consequente artrose secundária, caracterizada por osteofitose marginal.

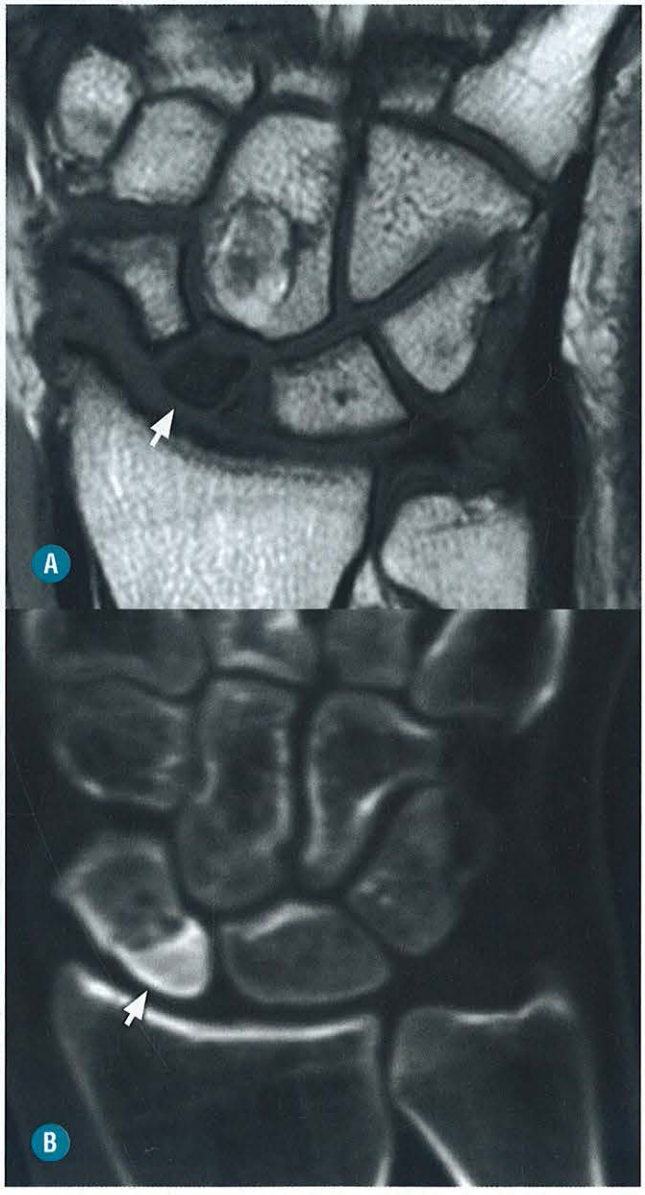

FIGURA 15-4. Necrose do polo proximal do escafoide pós-fratura. **A**, RM do punho, ponderação T1, no plano coronal. **B**, TC do punho – reformatação coronal. A necrose é caracterizada por baixo sinal na RM e esclerose do fragmento ósseo (*setas*). (*Cortesia do Dr. Marcelo Bordalo Rodrigues, São Paulo-SP*).

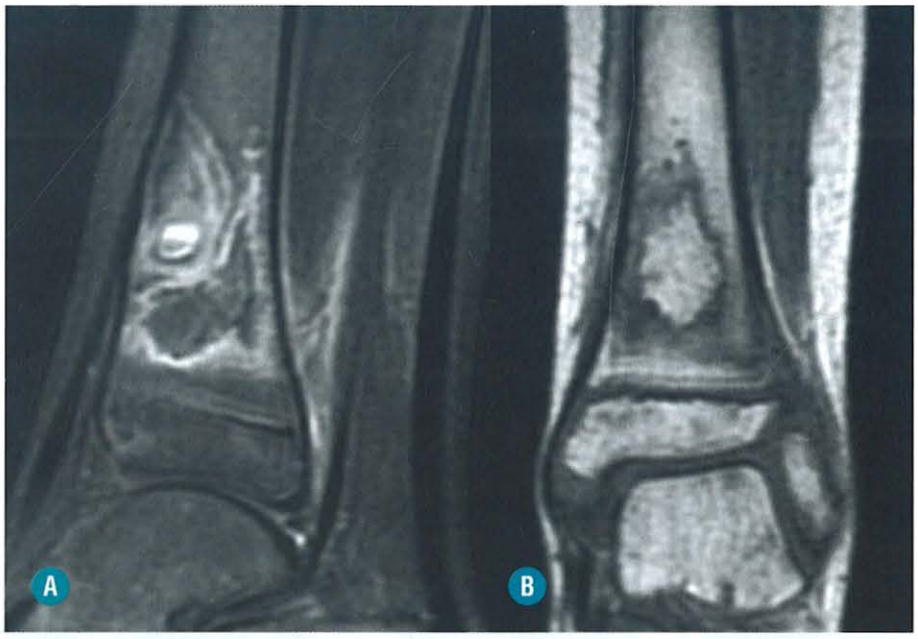

FIGURA 15-5. Infarto ósseo. Paciente de 9 anos, do sexo masculino. RM da perna. Plano sagital na ponderação T2 com supressão de gordura (**A**) e plano coronal na ponderação T1 (**B**), mostrando infarto ósseo na metáfise distal da tíbia.



FIGURA 15-6. Infartos vertebrais na anemia falciforme. Paciente de 29 anos, do sexo feminino, portadora de anemia falciforme, apresentando dor lombar. RM da coluna lombar. **A**, plano sagital, ponderação T1. **B**, Plano sagital, ponderação T2. Nota-se afundamento central dos platôs vertebrais em decorrência de infartos, caracterizando vértebras em H.

A dactilite ou síndrome "mão-pé", que representa a osteonecrose de pequenos ossos da mão e do pé, principalmente metacarpos e metatarsos, acomete crianças de até 6 anos, já que até esta idade ainda se encontra medula vermelha nesses ossos, manifestando-se radiograficamente como áreas líticas moteadas, com reação periosteal adjacente. Em manifestações mais graves, pode haver destruição óssea (Fig. 15-7).

Nos ossos longos, as lesões intramedulares são caracterizadas por áreas líticas, associadas a margens escleróticas geográficas e serpiginosas, enquanto as lesões corticais manifestam-se por espessamento cortical decorrente da neoformação óssea subperiosteal com aspecto radiográfico laminado de "osso dentro de osso".

Nos ossos da pelve, coluna e costela pode haver calcificações medulares distróficas causando marcada esclerose óssea.

A osteonecrose nas epífises (necrose avascular) é achado comum em pacientes com anemia falciforme, sobretudo na cabeça femoral e umeral, sendo mais frequentemente bilateral do que nos pacientes com outras doenças predisponentes. Aproximadamente 50% dos pacientes desenvolvem necrose avascular até os 35 anos de idade, sendo achado incomum em pacientes pediátricos. Dor articular e limitação de movimento são as queixas mais habituais.



FIGURA 15-7. Paciente de 5 anos, do sexo feminino, portadora de anemia falciforme, apresentando quadro da síndrome "mão-pé". **A**, RM mão, axial T2 com supressão de gordura. **B**, RM mão, coronal T2 com supressão de gordura. **C** e **D**, TC da mão, reformatação coronal. **E**, Radiografia em AP da mão. **F**, TC axial do pé. **G**, RM do pé, axial T2 com supressão de gordura. Observam-se infartos ósseos comprometendo o hamato, primeiro e quinto metacarpos na mão, bem como no cuboide e primeiro metatarso no pé, caracterizados por lesões focais mistas (radiografia e TC) e edema da medula óssea (RM).

A prevalência de osteonecrose em paciente com lúpus eritematoso sistêmico está entre 5 e 40%, conforme a literatura. Fatores que estão implicados nessa maior incidência são o uso de corticosteroides, vasculites, coagulopatia, anticorpos antifosfolipídeos, embolia gordurosa e fenômeno de Raynaud. Em pacientes com LES, cerca de 10% destes são sintomáticos. O início dos sintomas é gradual, com dor leve. A detecção de osteonecrose em pacientes lúpicos requer especial atenção em relação ao uso de corticosteroides, pois é uma droga frequentemente utilizada no seu tratamento, já que apenas uma pequena proporção dos pacientes com osteonecrose incipiente evolui para uma osteonecrose sintomática.

O aspecto de imagem da osteonecrose no LES é similar ao da osteonecrose em outras condições, sendo, porém, frequente a multiplicidade de lesões, acometimento de mais de uma articulação e bilateralidade.

A osteonecrose é uma complicação rara em pacientes com HIV e pode ser a causa de artralgia de grandes articulações. Apesar dessa associação ser foco de discussão na literatura, o mecanismo proposto para a causa da osteonecrose ainda não está estabelecido. São propostos como fatores causais o aumento de anticorpos anticardiolipina, alterações metabólicas ou imunológicas e o uso de medicamentos, especialmente os corticosteroides, que são empregados no tratamento de uma série de manifestações dessa doença.

ACHADOS DE IMAGEM

Radiografia e Tomografia Computadorizada (Figs. 15-8 e Fig. 15-9)

- Lesões recentes geralmente não apresentam manifestação à radiografia convencional.
- Áreas de osteólise maldefinidas, com aspecto moteado.
- Lesões de contornos serpiginosos com centro radioluminescente, margens escleróticas e calcificações.
- Pode haver afilamento da cortical óssea em lesões metafisárias e diafisárias em alguns casos.
- Lesões lineares paralelas ao osso subcondral (sinal do crescente), eventualmente com gás no interior.
- Fraturas com achatamento e irregularidade do osso subcondral.
- Artrose secundária.

Ressonância Magnética (Figs. 15-10 e 15-11)

- Lesões com margens serpiginosas, finas, com baixo sinal em T1 e em T2 apresentam o característico sinal do duplo contorno, na interface entre o osso viável e não viável.
- Edema e realce pós-contraste periosteal e nas partes moles adjacentes, eventualmente com pequenas coleções líquidas, na fase aguda.
- O sinal no interior das lesões é variável, dependendo do tempo de evolução e das características teciduais: gordura, sangue, líquido ou fibrose.

DIAGNÓSTICO DIFERENCIAL

Osteomielite

O principal diagnóstico diferencial do infarto ósseo é a osteomielite, principalmente em pacientes com anemia falciforme, sendo um grande desafio nas fases iniciais dessas entidades, e, além disso, algumas vezes, as duas condições podem coexistir.

As manifestações clínicas são semelhantes às relacionadas com infarto ósseo agudo, tornando o diagnóstico diferencial ainda mais dependente dos métodos de imagem.

A US pode identificar alterações em partes moles, sendo bastante sensível para a identificação de coleções e para guiar procedimentos invasivos, como punção percutânea de coleções.

A RM é capaz de mostrar alterações de forma mais precoce que os exames radiográficos, sendo o método de escolha para tentar estabelecer a presença de osteomielite (Figs. 15-12 e 15-13).

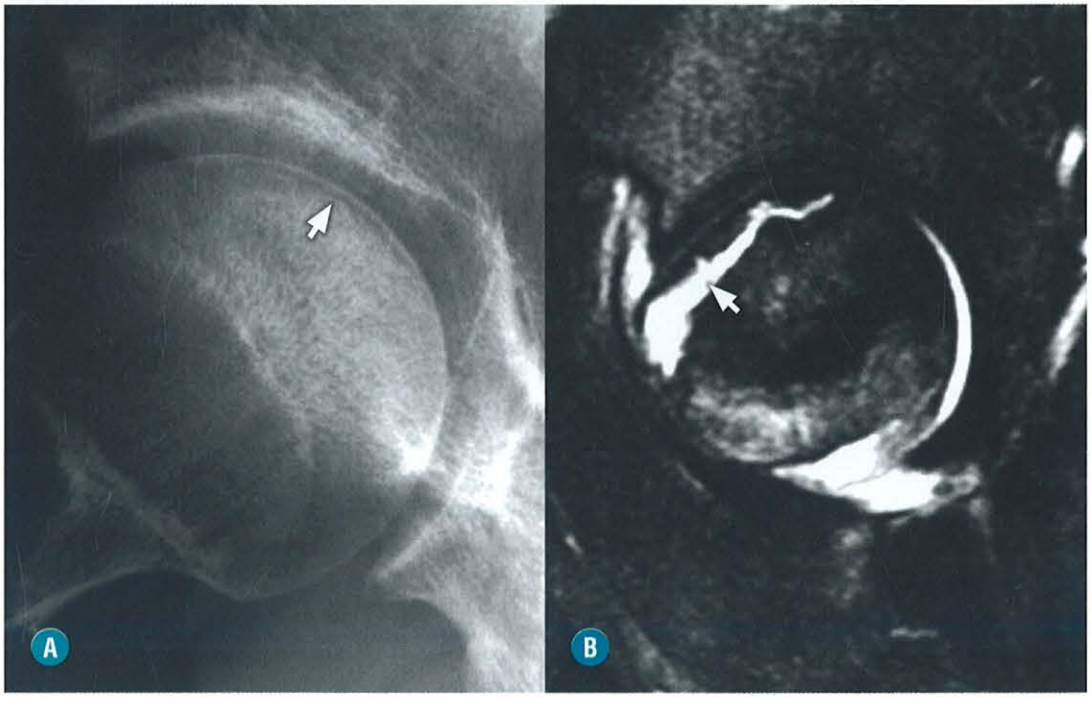

FIGURA 15-8. Sinal do crescente (*setas*): radiografia em AP (**A**), RM sagital na ponderação T2 com supressão de gordura (**B**).

Os achados comuns à osteomielite e ao infarto ósseo são edema da medula óssea, coleções em partes moles adjacentes ao osso e impregnação do periósteo, músculo, fáscia e gordura.

Rotura da cortical com coleções em partes moles adjacentes e a presença de coleções intramedulares loculadas, associadas ou não a sequestro em seu interior são os achados mais específicos para o diagnóstico de osteomielite em anemia falciforme. Pode haver, ainda, comunicação entre as coleções intramedulares e em partes moles pela rotura cortical.

O uso de contraste endovenoso na RM é fundamental na identificação da maioria desses achados, tendo sido descrito também que o realce periférico nas lesões intramedulares tende a ser mais espesso e irregular nas osteomielites e fino nos infartos ósseos. A tomografia computadorizada é o melhor método para identificar sequestros ósseos.

Encondroma

Os encondromas vistos nas regiões metafisárias e metadiafisárias de ossos longos, principalmente os maiores, podem apresentar aspecto de imagem idêntico aos infartos ósseos antigos, em decorrência do aspecto calcificado destas lesões. Porém, à ressonância magnética, o aspecto é completamente diferente e não oferece dificuldade diagnóstica, já que esses encondromas apresentam as típicas lobulações, apresentando sinal característico da matriz de cartilagem (alto sinal em T2 e baixo sinal em T1) e muitas vezes com gordura de permeio entre os lóbulos (Fig. 15-14).

Lesões Osteocondrais

As alterações do osso subcondral vistas em lesões condrais, artropatias degenerativas e inflamatórias podem ser confundidas com áreas de necrose avascular. Os achados secundários devem ser usados para ajudar no diagnóstico diferencial dessas lesões, como a presença de lesões da cartilagem, osteófitos marginais

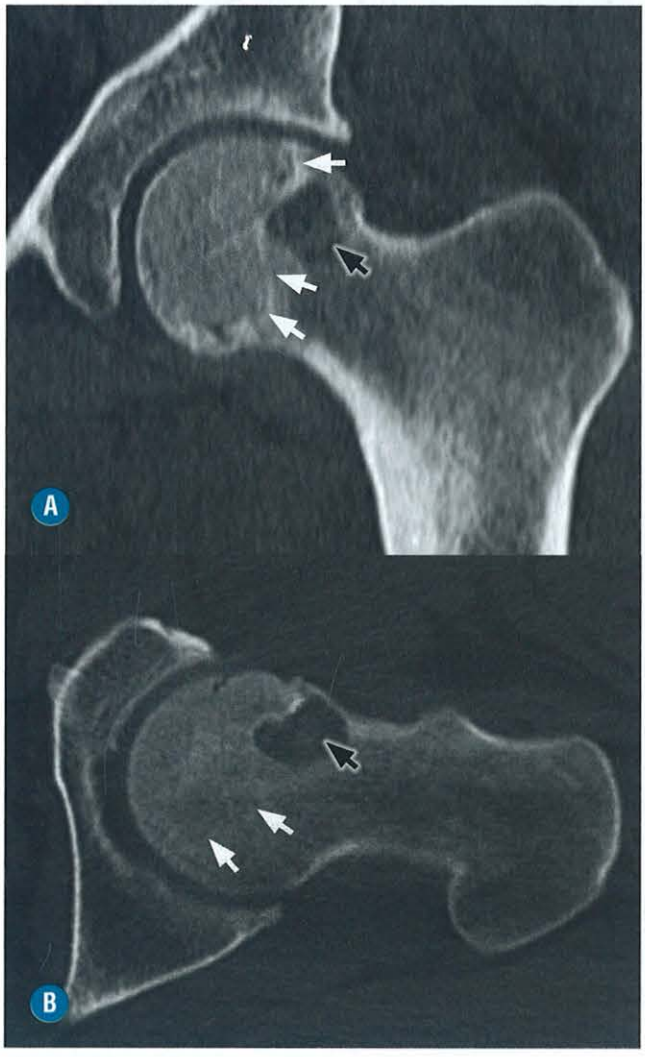

FIGURA 15-9. TC em reformatações nos planos coronal (**A**) e axial oblíqua (**B**) mostrando necrose avascular no aspecto anterossuperior da cabeça femoral (*setas brancas*), com cisto adjacente (*setas pretas*).

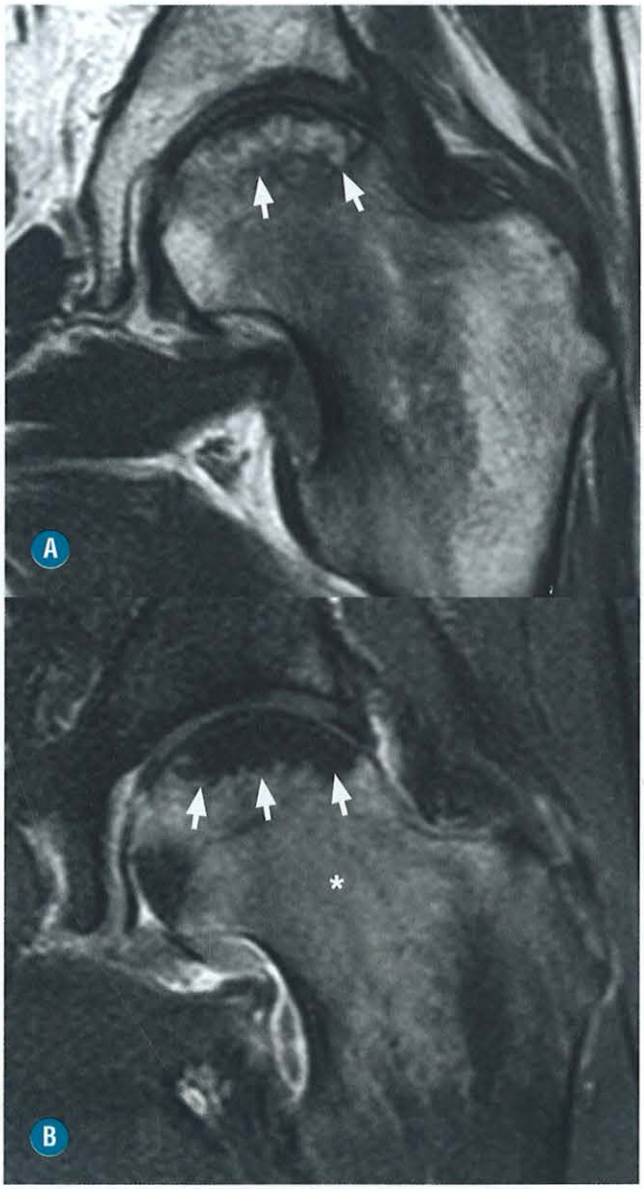

FIGURA 15-10. Necrose avascular da cabeça femoral. RM plano coronal na ponderação T1 (**A**) e T1 com supressão de gordura, obtida após a injeção de contraste paramagnético (**B**). Observa-se lesão geográfica com gordura em seu interior e ausência de captação na área de necrose (*setas*) e captação no osso viável adjacente (*asterisco*).

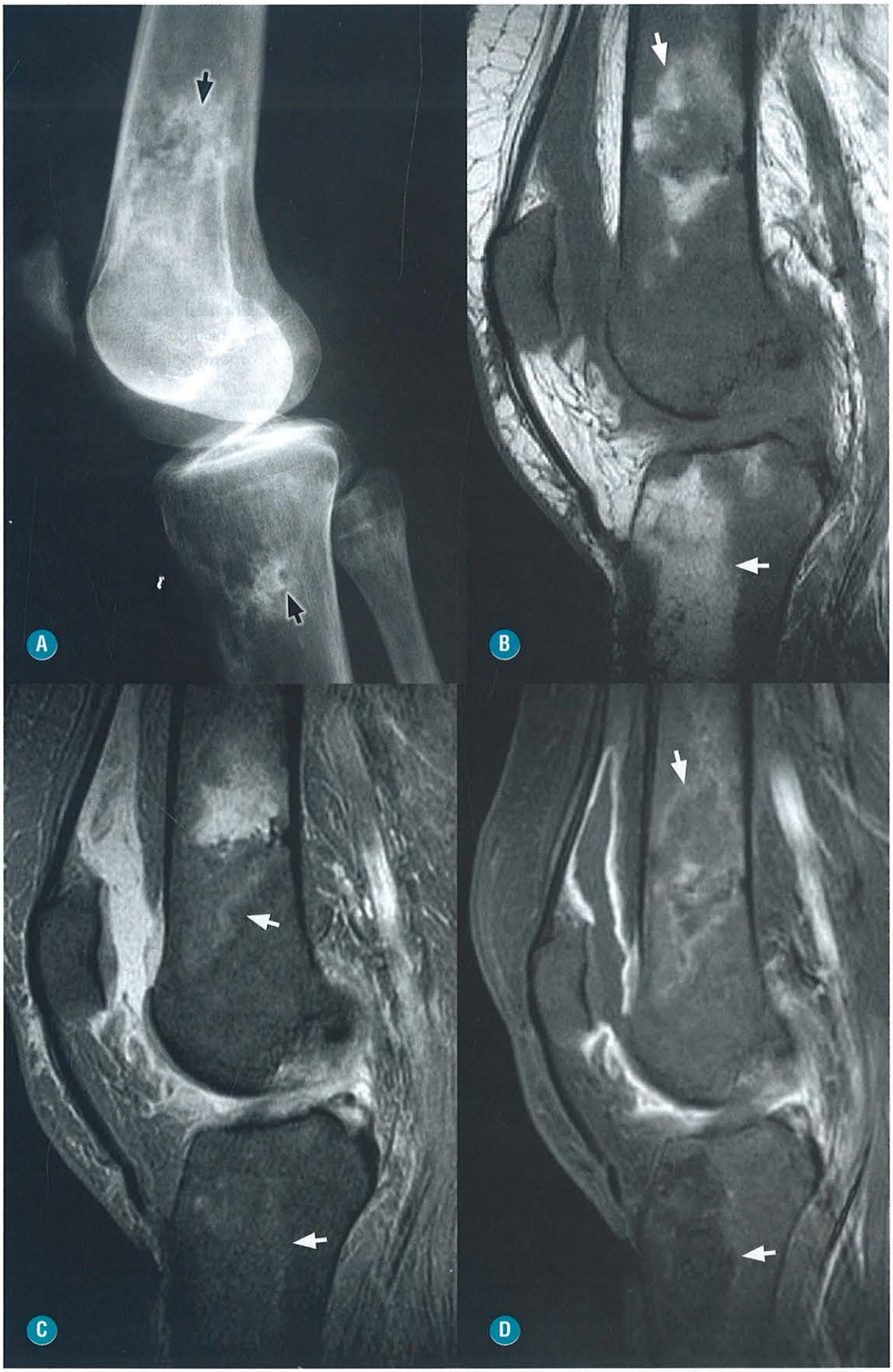

FIGURA 15-11. Anemia falciforme, infartos ósseos no fêmur e na tíbia. Paciente de 53 anos, do sexo feminino. **A**, Radiografia do joelho em AP. **B**, RM no plano sagital ponderada em T1. **C**, RM no plano sagital ponderada em T2 com supressão de gordura. **D**, RM no plano sagital ponderada em T1 com supressão de gordura, pós-contraste. Lesões geográficas com margens escleróticas (*setas pretas*) apresentando gordura no interior, sinal do duplo contorno e ausência de realce ao contraste (*setas brancas*).

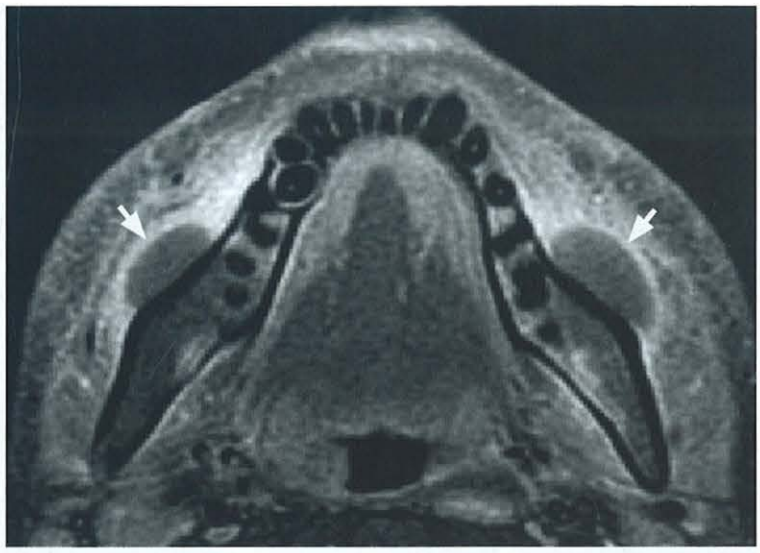

FIGURA 15-12. Paciente de 20 anos, do sexo masculino, portador de anemia falciforme. RM da mandíbula, ponderada em T1 com supressão de gordura pós-contraste. Infarto da mandíbula, com coleções subperiosteais bilaterais (*setas*). Esse achado não deve ser confundido com osteomielite. Note que a cortical óssea está íntegra.

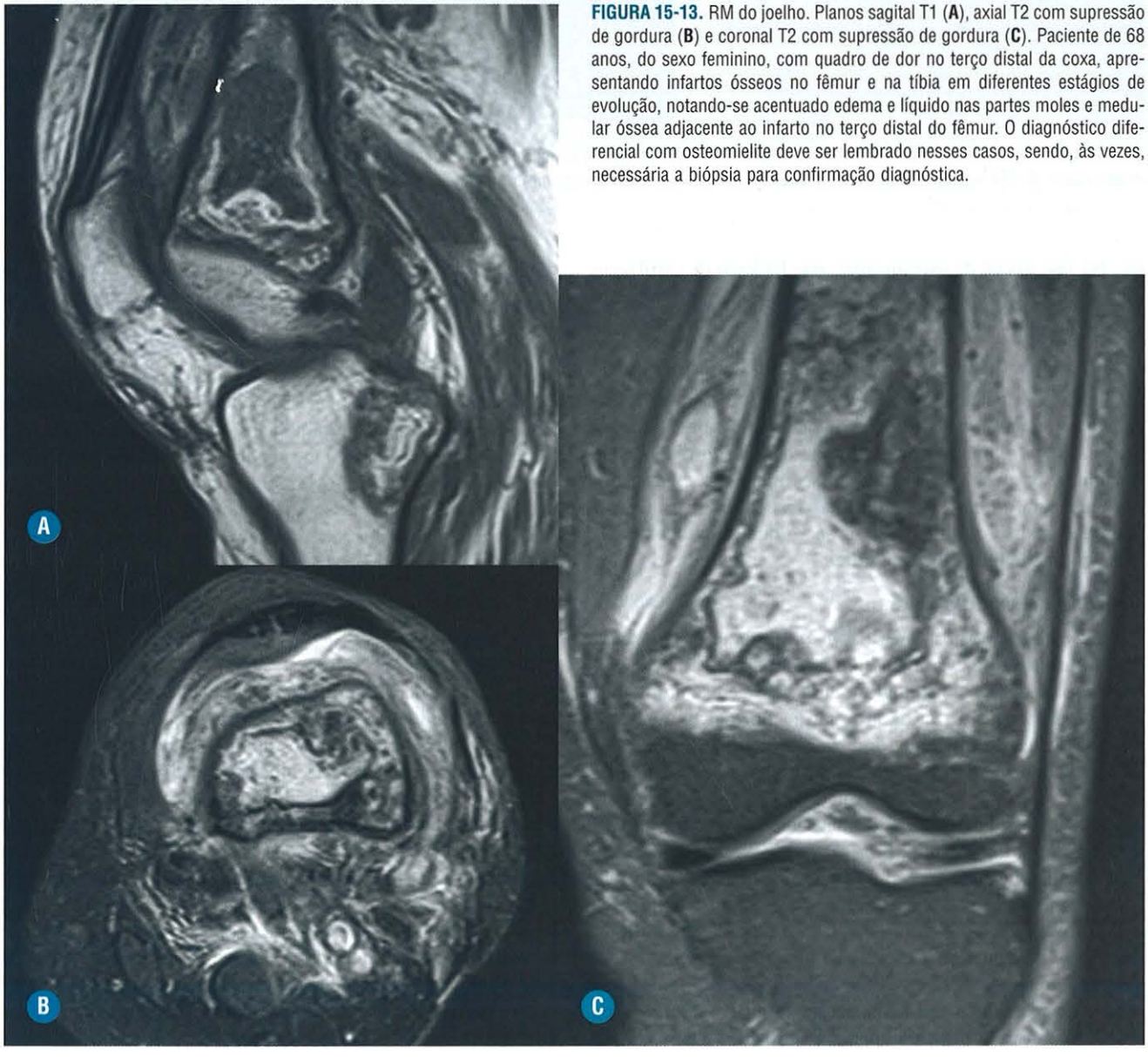

FIGURA 15-13. RM do joelho. Planos sagital T1 (**A**), axial T2 com supressão de gordura (**B**) e coronal T2 com supressão de gordura (**C**). Paciente de 68 anos, do sexo feminino, com quadro de dor no terço distal da coxa, apresentando infartos ósseos no fêmur e na tíbia em diferentes estágios de evolução, notando-se acentuado edema e líquido nas partes moles e medular óssea adjacente ao infarto no terço distal do fêmur. O diagnóstico diferencial com osteomielite deve ser lembrado nesses casos, sendo, às vezes, necessária a biópsia para confirmação diagnóstica.

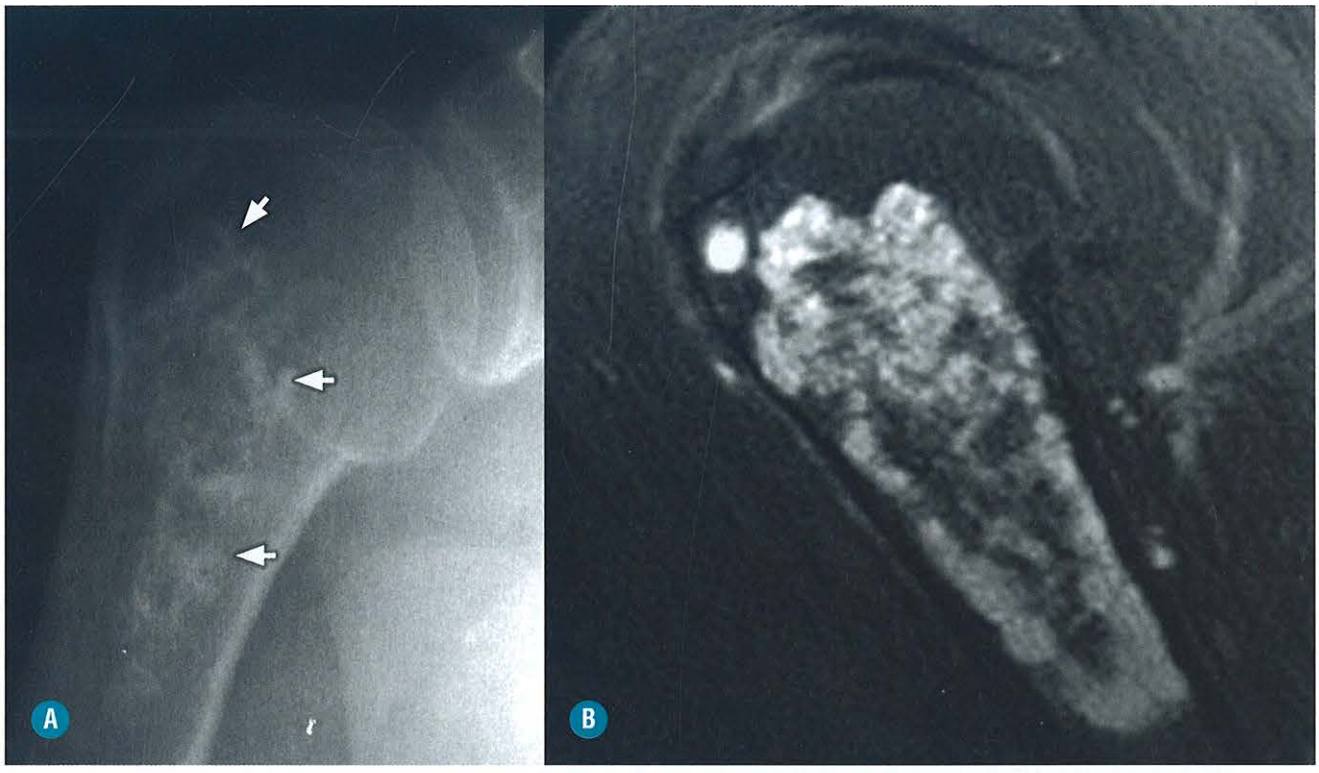

FIGURA 15-14. **A**, Radiografia do ombro em AP mostrando lesão intraóssea de margens escleróticas (*setas*), cujo diagnóstico poderia ser encondroma ou infarto ósseo. **B**, RM no plano sagital, ponderado em T2 com supressão de gordura, mostra claramente o aspecto típico de um encondroma.

etc. Na fase inicial da osteonecrose, não há lesão de cartilagem nem alterações degenerativas secundárias, porém, após o colapso do osso subcondral, esses achados podem estar presentes.

Fratura Subcondral por Insuficiência, Osteoporose Transitória e Síndrome do Edema da Medula Óssea

Essas alterações caracterizadas inicialmente por edema da medula óssea representam um grande desafio no diagnóstico diferencial da necrose da medula óssea incipiente, sendo importante para a decisão da conduta terapêutica. Esse tema é abordado mais profundamente na seção que trata da osteonecrose do joelho e da cabeça femoral.

Necrose da Medula Óssea

A necrose da medula óssea (NMO) é uma entidade rara e distinta da necrose avascular do osso pelos seus aspectos clínicos e patológicos. Histologicamente, na necrose de medula óssea, é observada perda da arquitetura normal da medular, necrose do tecido mieloide, do estroma medular e perda dos espaços adiposos. Diferentemente da necrose avascular, a arquitetura espicular é mantida. A necrose da medula óssea está associada a neoplasias (especialmente hematológicas), anemia falciforme, infecção e medicamentos. A NMO pode ocorrer antes do diagnóstico de neoplasias, durante a quimioterapia ou na recorrência da doença. O achado de necrose da medula óssea à ressonância em pacientes sem antecedentes mórbidos deve levar a uma extensa pesquisa de neoplasias, especialmente hematológicas.

Clinicamente, os pacientes apresentam quadro de dor óssea, febre e fraqueza, com pancitopenia, anemia ou trombocitopenia, elevação de DHL, fosfatase alcalina, ácido úrico e TGP em muitos casos. O diagnóstico de certeza é feito pela biópsia com trefina.

À RM, o padrão de alteração de sinal é semelhante ao da necrose avascular, sendo diferente a distribuição das lesões e a localização. Na NMO, as lesões estão distribuídas de forma extensa e difusa pela coluna e pelos ossos da bacia. À TC não há sinais de alteração do trabeculado ósseo e não há progressão para o colapso dos corpos vertebrais (Fig. 15-15).

Na evolução do processo à RM, a NMO pode evoluir para o desaparecimento dos achados, com remanescentes de pequenas áreas de fibrose cicatricial.

A OSTEONECROSE SEGUNDO OS SÍTIOS ANATÔMICOS

Cabeça do Fêmur

A osteonecrose é bastante frequente na cabeça femoral devido à vulnerabilidade de seu suprimento sanguíneo e geralmente se desenvolve na sua porção superolateral.

A RM é o método de escolha para o diagnóstico precoce da osteonecrose e tem sensibilidade superior a 90%. A TC e a radiografia simples só demonstram as alterações em uma fase mais tardia.

A osteonecrose da cabeça femoral pode ser classificada de diversas maneiras, desde aquelas que levam em consideração somente a radiografia simples até as mais recentes que incluem outros métodos de imagem. A Tabela 15-1 classifica a osteonecrose da cabeça femoral nos estágios de 0 a IV, de acordo com os achados de três exames de imagem (radiografia simples, cintilografia e RM).

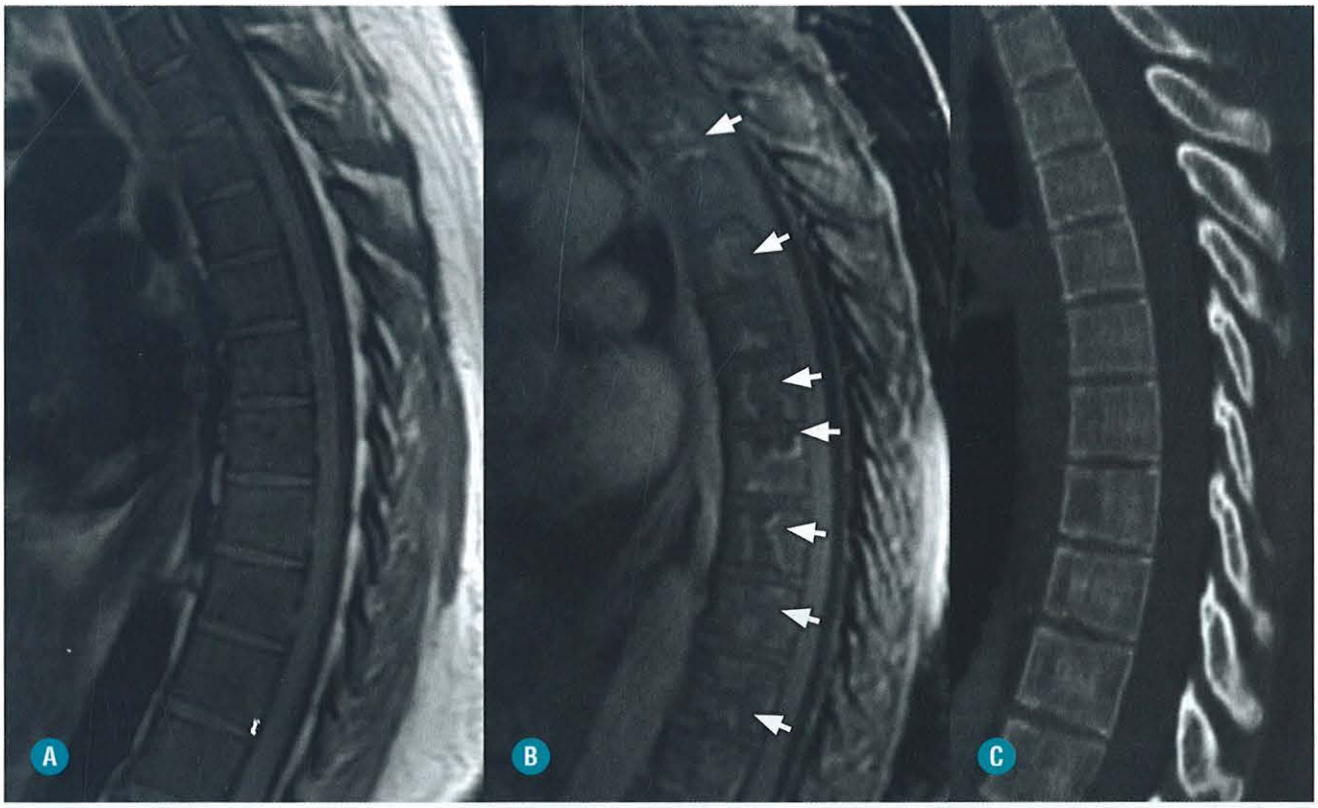

FIGURA 15-15. Paciente de 32 anos, do sexo feminino. RM da coluna torácica – imagens sagital T1 (**A**), sagital T1 com supressão de gordura pós-contraste (**B**) e TC reformatação sagital (**C**). Infiltração medular difusa devido à leucemia linfoide aguda, com áreas de necrose da medula óssea vistas após a injeção de contraste (*setas*).

TABELA 15-1. Estadiamento da Osteonecrose da Cabeça Femoral de Acordo com os Achados à Radiografia, Cintilografia e RM

Estágios	*Sintomas*	*Radiografia Simples*	*Cintilografia*	*RM*
0	–	Normal	–	–
I A	–/+	Normal	–/+	+
I B	–/+	Normal	+	+
II	–/+	Osteopenia, cistos, esclerose óssea	+	+
III A	+	Sinal do crescente sem colapso do osso subcondral	+	+
III B	+	Sinal do crescente com colapso do osso subcondral, porém sem redução do espaço articular	+	+
IV	+	Estágio III B + redução do espaço articular	+	+

Os pacientes portadores de osteonecrose da cabeça femoral frequentemente referem dor articular. Estudos propõem que a dor estaria fortemente relacionada com o padrão de edema da medula óssea no fêmur proximal, mesmo antes da ocorrência do colapso da cabeça do fêmur. Nota-se também uma forte associação entre o edema ósseo e o derrame articular.

O grau de acometimento da superfície de carga da cabeça femoral pela osteonecrose, a avaliação da localização e o tamanho do foco de necrose podem ser usados como fatores prognósticos na evolução da patologia.

Ao longo do tempo, as áreas de osteonecrose tendem a reduzir, sendo essa redução mais significativa nas osteonecroses de menor tamanho e naquelas localizadas nas regiões central e medial da cabeça femoral.

Nas osteonecroses não traumáticas, é difícil determinar se o fator inicial da isquemia ocorre por fluxo arterial reduzido, culminado com estase sanguínea ou por dificuldade de drenagem venosa. A teoria mais aceita é que, inicialmente, ocorreria contração arterial com redução do fluxo sanguíneo, seguida de hiperemia e vasodilatação, com consequente aumento do

fluxo sanguíneo e edema intersticial. Na fase de hiperemia, há aumento da pressão intramedular do osso que gera dor, mesmo na osteonecrose grau 0.

Há aumento da captação pelo meio de contraste na cabeça femoral nos casos de osteonecrose, que é atribuída ao processo inflamatório focal com formação de tecido de granulação viável ao redor das áreas estabelecidas de necrose. A maior área de captação corresponde à linha interna (hiperintensa em T2) do sinal da dupla linha, identificado nos casos de osteonecrose. É importante ressaltar que não há captação do meio de contraste nas áreas estabelecidas de necrose.

Estudos dinâmicos do uso de contraste venoso na RM têm sido realizados na avaliação da osteonecrose, e os achados iniciais demonstram alguma utilidade dessa técnica, contribuindo para o diagnóstico precoce de NAV.

A osteonecrose da cabeça femoral pode manifestar-se em uma fase inicial como edema da medula óssea, sem áreas características de necrose à RM. Nesses casos, deve-se tentar fazer o diagnóstico diferencial com patologias reversíveis ou transitórias como síndrome do edema transitório da medula óssea, osteoporose transitória do quadril, fratura por estresse do osso subcondral e lesões osteocondrais. Para tanto, os seguintes sinais devem ser procurados nas sequências ponderadas em T2 e/ou sequências T1 pós-contraste: área de hipossinal no osso subcondral, linhas epifisárias hipointensas e irregularidade do contorno da cabeça femoral (Fig. 15-16).

Estudo prospectivo demonstrou que áreas de hipossinal do osso subcondral e irregularidade do contorno da cabeça são bem mais frequentes em lesões irreversíveis, incluindo a osteonecrose. Esse e outros estudos evidenciam que todos os pacientes que apresentaram apenas edema da cabeça femoral, sem alterações do osso subcondral, demonstraram resolução espontânea do edema, caracterizando patologias transitórias. Há controvérsias na literatura se as alterações

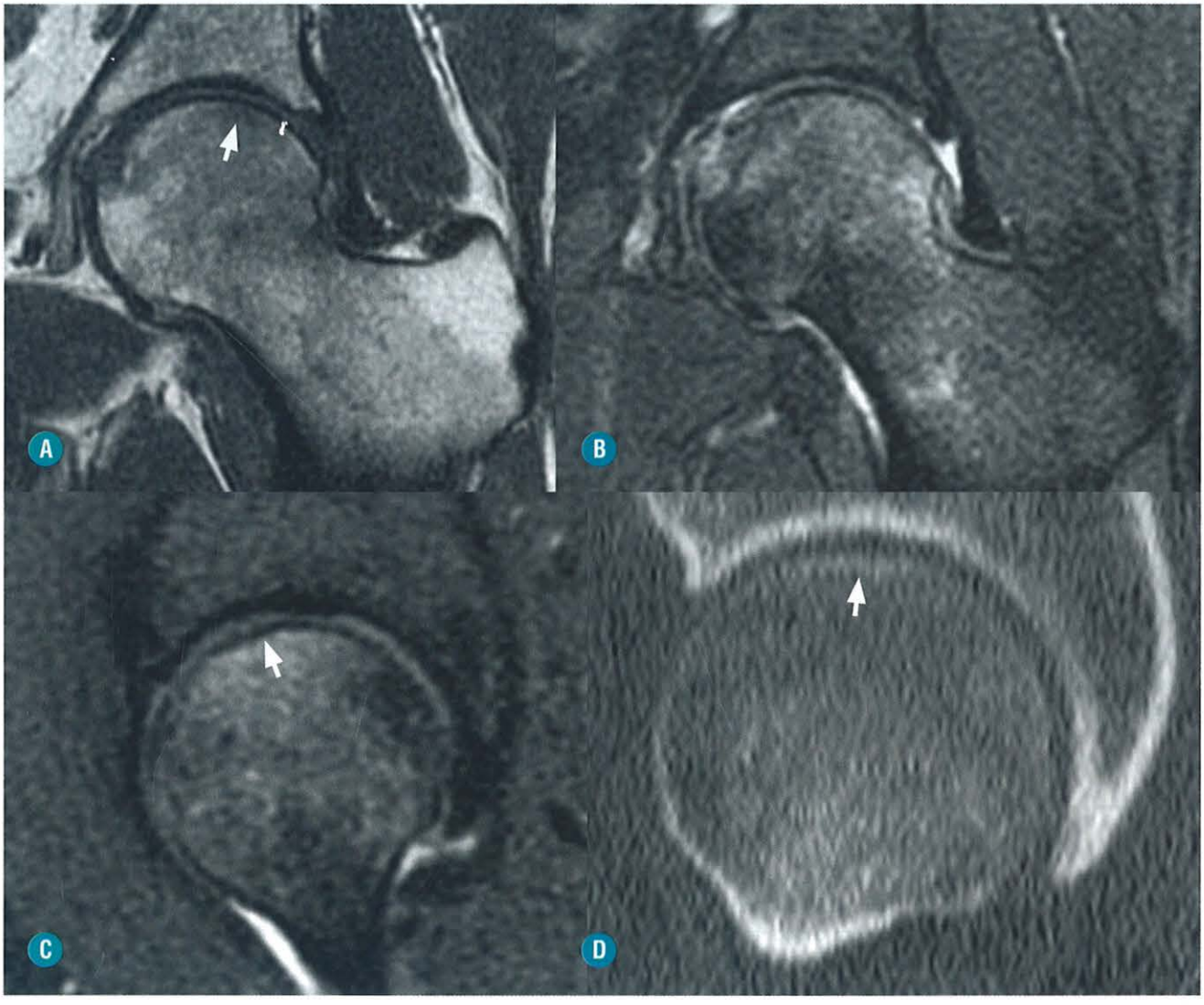

FIGURA 15-16. Paciente de 42 anos, do sexo feminino, HIV+, apresentando quadro de dor súbita no quadril, apresenta edema da medula óssea na cabeça femoral, com imagem linear de hipossinal em T1 subjacente ao osso subcondral na zona de carga da cabeça femoral (*setas* em **A** e **C**) e esclerose linear nesta topografia à TC (*seta em* **D**). Esses achados falam a favor de fratura por insuficiência do osso subcondral, sendo o principal diagnóstico diferencial a necrose avascular em fase inicial. **A**, RM coronal T1. **B**, RM coronal T2 com supressão de gordura. **C**, RM sagital T2 com supressão de gordura. **D**, TC reformatação sagital.

do osso subcondral podem ou não estar presentes nessas patologias transitórias.

Alguns autores consideram que linhas epifisárias e bandas de hipossinal em T1 com edema medular associado correspondem sempre à osteonecrose em fase inicial e que, em alguns casos, pode evidenciar remissão completa com tratamento conservador. Outros autores sugerem que a osteoporose transitória do quadril/síndrome do edema da medula óssea pode representar a fase inicial e reversível da osteonecrose, da fratura do osso subcondral e da lesão osteocondral.

É importante ressaltar que a regularidade do contorno da cabeça femoral e pequenos traços de fratura do osso subcondral são mais bem visualizados na TC, que deve sempre ser realizada nos casos de edema da medula óssea, sem diagnóstico claro de osteonecrose.

A fratura do osso subcondral que corresponde ao sinal do crescente na radiografia simples é o fator preditivo mais importante na evolução da osteonecrose para osteoartrite e é vista como linha irregular, curvilínea ou em crescente, hipointensa em T1 e hiperintensa ou hipointensa em T2. Na TC, observa-se traço radioluminescente que pode ou não se estender à superfície articular. A fratura subcondral ocorre na osteonecrose como resultado cumulativo de microfraturas induzidas pela fadiga dentro do osso necrótico.

Estudo recente com confirmação histopatológica demonstrou que nos casos em que já existe colapso da cabeça femoral, as características morfológicas da banda de hipossinal em T1 identificadas na epífise podem ser úteis para diferenciar a osteonecrose da fratura por insuficiência do osso subcondral. Os autores provaram que, em todos os casos de osteonecrose, as bordas desta banda eram regulares, contínuas e côncavas em relação à superfície articular, representando os limites do tecido necrótico. Já nos casos de fratura por insuficiência, em todos os pacientes, a banda de hipossinal vista em T1 era irregular, descontínua, serpiginosa e convexa ou paralela em relação à superfície articular. Na radiografia simples, o sinal do crescente e a área de esclerose demarcada da cabeça femoral foram observados tanto nos casos de osteonecrose quanto nas fraturas por insuficiência, sem diferenças estatisticamente significativas.

O tratamento da osteonecrose da cabeça femoral nas fases em que não existe colapso da superfície articular consiste em descompressão óssea por meio de agulhas de fragmentos. Outras modalidades de tratamento incluem enxertos ósseos e artroplastia.

Joelho

A osteonecrose do joelho pode ser classificada em sistêmica (primária) ou mecânica (secundária/osteonecrose espontânea). Alguns autores ainda consideram um terceiro tipo, que seria a osteonecrose pós-artroscópica.

A osteonecrose espontânea do joelho (SONK – *spontaneous osteonecrosis of the knee*) é um tema de grande controvérsia na literatura, pois, inicialmente reconhecida como uma forma de osteonecrose, é, muito provavelmente, na maioria dos casos, uma fratura por insuficiência do osso subcondral, sendo a osteonecrose uma consequência dessa fratura e não o evento primário.

Sua etiologia é desconhecida. Afeta predominantemente mulheres acima dos 55 anos que apresentam sintomas de início súbito e sem envolvimento de outras articulações. Em 90% dos casos, há envolvimento do côndilo femoral e em 10% envolvimento do platô tibial, mas também pode ocorrer na patela. Não há relação com doenças sistêmicas, porém está frequentemente relacionada com alterações da biomecânica articular, como lesões do menisco e osteoartrose.

Histologicamente, a osteonecrose não é encontrada em todos os casos de SONK, e, quando existente, é atribuída à reabsorção e ao remodelamento ósseos fisiológicos que ocupam o local da fratura. Apenas 10% dos pacientes relatam episódio de traumatismo, entretanto deve-se levar em consideração a alta prevalência de fraturas por insuficiência na pós-menopausa.

A maioria dos autores acredita em um fator traumático inicial que leva à fratura/microfraturas do osso subcondral com edema da medula óssea adjacente. A osteonecrose não é a condição primária dessa patologia e sim uma consequência do evento traumático.

Os achados na radiografia simples variam de acordo com o estágio da patologia e podem evidenciar desde a normalidade radiográfica até colapso do côndilo com alterações degenerativas secundárias associadas.

Foi proposto um sistema de classificação radiográfica para estadiamento da SONK, com base na mesma classificação de Ficat e Arlet para osteonecrose da cabeça femoral, porém adaptado para o joelho, conforme a Tabela 15-2.

A RM é o método mais sensível e específico para diagnóstico dessa entidade, observando-se imagem linear com baixo sinal em todas as sequências na zona de carga do osso subcondral, associada a extenso padrão de edema da medula óssea adjacente (Fig. 15-17).

TABELA 15-2. Classificação Radiológica para Estadiamento da Osteonecrose do Joelho do Tipo Mecânica (SONK)

Estágio	*Espaço Articular*	*Contorno do Côndilo*	*Padrão Trabecular*
I	Normal	Normal	Áreas de osteoporose
II	Normal	Normal	Luminescência do osso subcondral com margens escleróticas
III	Normal ou levemente reduzido	Colapso subcondral	Aparência de sequestro ósseo
IV	Reduzido	colapso	Destruição extensa

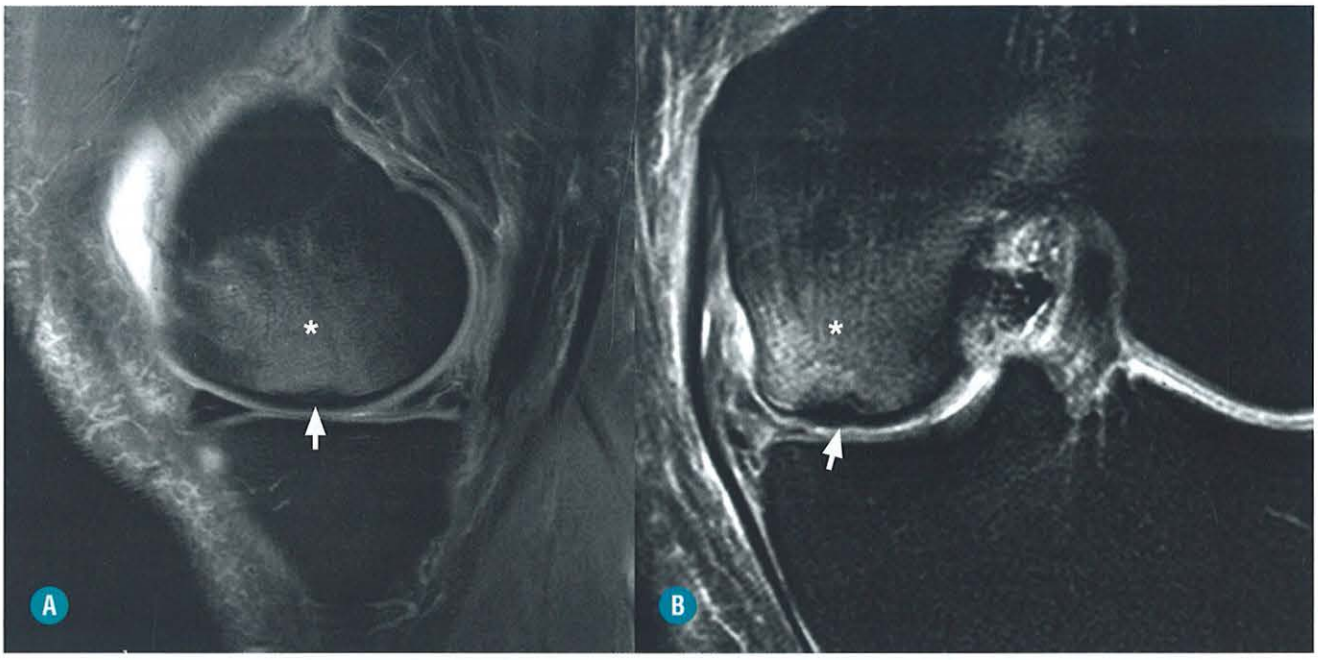

FIGURA 15-17. Paciente de 62 anos, do sexo feminino. **A**, RM do joelho no plano sagital, DP com supressão de gordura. **B**, RM coronal DP com supressão de gordura. Pequeno traço incompleto de fratura do osso subcondral na zona de carga do côndilo femoral medial (*setas*) e padrão de edema na medula óssea do côndilo femoral medial (*asteriscos*). Esses achados são rotulados, por alguns autores, como uma forma de osteonecrose conhecida por SONK (sigla em inglês para *spontaneous osteonecrosis of the knee*).

O tratamento da SONK varia desde medidas conservadoras até artroplastia unicompartimental e total do joelho, utilização de enxertos osteocondrais e descompressão por biópsia de fragmento.

A osteonecrose secundária do joelho constitui o verdadeiro infarto ósseo, estando altamente relacionada com os mesmos fatores acima descritos para a osteonecrose em outros sítios anatômicos (Fig. 15-18).

A bilateralidade ocorre em cerca de 80% dos casos, e múltiplas lesões podem ser identificadas na mesma articulação com acometimento da epífise, metáfise e diáfise. Em cerca de 90% dos casos, há envolvimento concomitante do quadril.

Os pacientes, em sua maioria, têm menos de 45 anos de idade e apresentam sintomas graduais e vagos na fase inicial com colapso articular nas fases tardias. O tamanho e a localização das lesões influenciam na taxa de progressão do dano articular.

A fisiopatogenia da osteonecrose do joelho é a mesma do quadril, podendo resultar em fratura do osso subcondral com dano da cartilagem e consequente processo degenerativo secundário.

Histologicamente, observa-se reabsorção óssea com reposição por tecido de granulação nas áreas afetadas.

Os tratamentos propostos para a osteonecrose secundária do joelho são os mesmos dos utilizados nos casos da osteonecrose espontânea do joelho.

A osteonecrose pós-artroscópica é uma complicação rara, porém altamente destrutiva do joelho. É observada pós-meniscectomia, condroplastia, ligamentoplastia do cruzado anterior e debridamento por radiofrequência ou *laser*.

Geralmente, afeta um dos côndilos femorais com aparecimento da lesão cerca de dois anos após a artroscopia. Raramente, lesões concomitantes são identificadas no outro côndilo ou no platô tibial.

A etilogia dessa entidade não está completamente estabelecida; entretanto estudos recentes têm proposto que a fratura/microfratura do osso subcondral seria o evento inicial e ocorreria por alterações na distribuição do peso e aumento do contato entre o fêmur e a tíbia nos estados pós-operatórios.

Algumas das lesões ocorridas após meniscectomia são muito semelhantes à SONK, tanto histologicamente quanto radiologicamente. Por outro lado, tem sido proposto que nos casos em que se utiliza *laser* e radiofrequência pode ocorrer dano térmico ou choque fotoacústico no osso subcondral levando a edema, isquemia e eventual necrose. Portanto, a osteonecrose pós-artroscopia poderia representar duas condições distintas com diferentes etiologias e achados fisiopatológicos.

Tálus

A osteonecrose do tálus pode ser subdividida em pós-traumática ou sistêmica. O tálus é um osso vulnerável à osteonecrose devido às suas características morfológicas em que cerca de 60% de sua superfície é recoberta por cartilagem, não havendo nenhuma inserção tendínea ou muscular nesse osso. Consequentemente, somente uma área limitada de sua superfície está disponível para penetração de vasos de pequeno calibre. Soma-se a isso, o fato de ocorrerem variações anastomóticas e falta de circulação.

Na fase inicial da osteonecrose, a radiografia simples é normal. Com o passar dos dias surgem áreas de osteopenia por reabsorção óssea que se transformarão em focos de maior opacidade, ocasionalmente circundadas por áreas luminescentes, achados esses típicos da osteonecrose do tálus.

A RM é o método mais sensível para diagnóstico da osteonecrose quando a radiografia é normal. A TC é mais sensível do

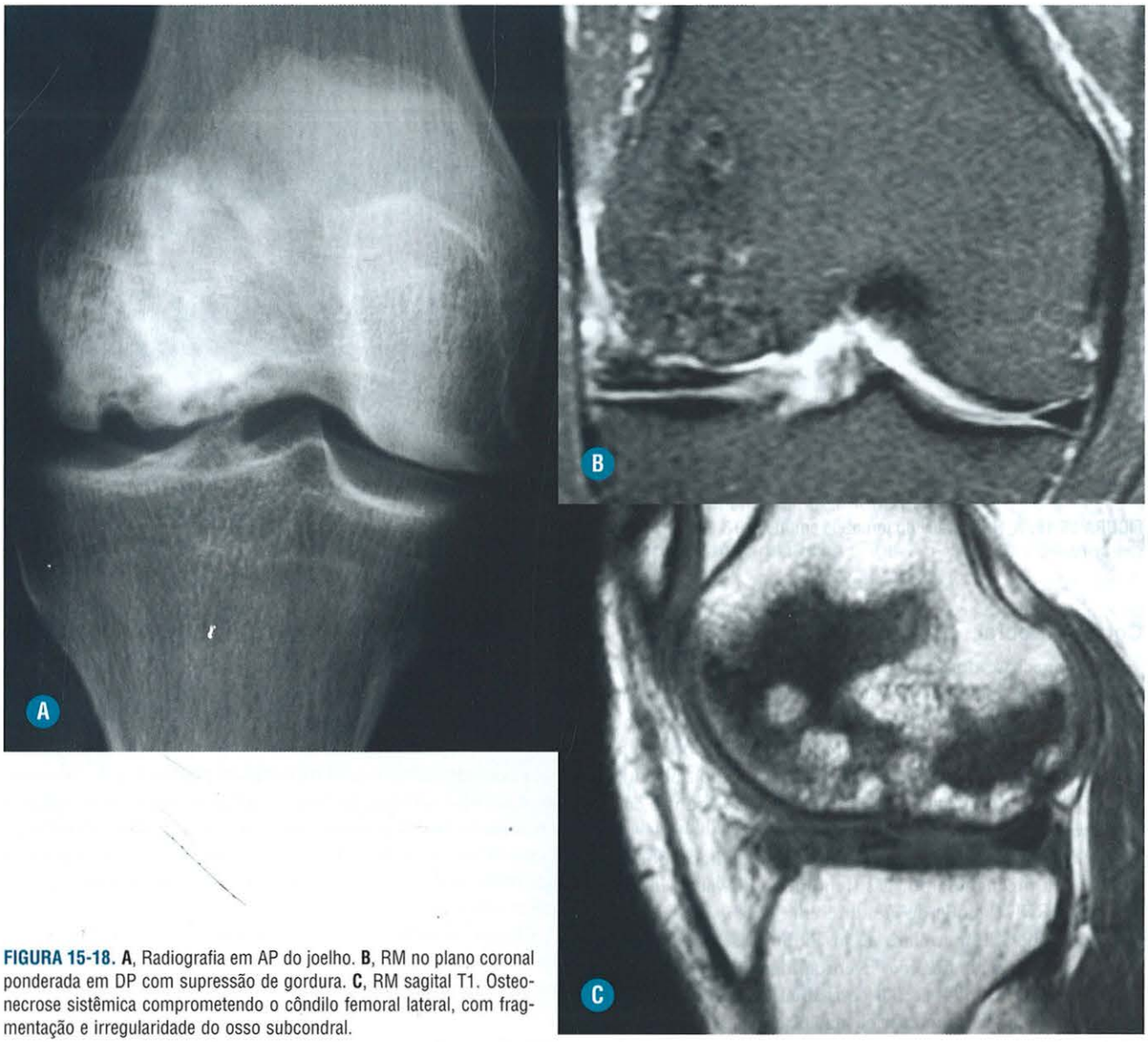

FIGURA 15-18. A, Radiografia em AP do joelho. **B**, RM no plano coronal ponderada em DP com supressão de gordura. **C**, RM sagital T1. Osteonecrose sistêmica comprometendo o côndilo femoral lateral, com fragmentação e irregularidade do osso subcondral.

que a radiografia para focos de esclerose do osso subcondral, bem como para avaliação da superfície do domo talar, na busca de depressões, colapsos ou fragmentação.

As causas traumáticas de osteonecrose geralmente envolvem fratura e/ou deslocamentos do colo talar, e o risco pós-traumático de osteonecrose pode ser inferido utilizando-se o sistema de classificação de Hawkins, que consiste nos seguintes achados:

- Hawkins tipo I: fratura do colo do tálus, sem deslocamento do fragmento.
- Hawkins tipo II: fratura ao colo no tálus com deslocamento de fragmentos e subluxação da articulação subtalar.
- Hawkins tipo III: fratura do colo do tálus com deslocamento de fragmentos associado à subluxação tanto da articulação subtalar quanto da articulação tibiotalar.
- Hawkins IV: fratura do colo talar com deslocamento da cabeça do tálus associado à subluxação das articulações subtalar, tibiotalar e talonavicular.

Na fratura tipo I, o risco de osteonecrose é em torno de 0 a 15%, nas fraturas tipo II, em torno de 20 a 50 % e, nas fraturas tipo III e IV, em torno de 100%.

O sinal de Hawkins (Fig. 15-19) é descrito como uma área de osteopenia no domo talar causada pela reabsorção do osso subcondral, tornando-se evidente cerca de 6 a 8 semanas após o evento traumático. Na radiografia simples, é visto como uma fina linha radioluminescente ao longo de todo osso subcondral do domo talar e significa que existe suprimento sanguíneo adequado para uma porção relevante do corpo do tálus. O sinal de Hawkins incompleto pode ser um indicador de uma osteonecrose parcial.

Na evolução da osteonecrose, a reabsorção óssea ao redor do osso necrótico leva a colapso da superfície articular, geralmente da topografia do domo, mas que também pode ocorrer junto à articulação subtalar.

As osteonecroses incompletas do tálus são mais frequentes na sua porção lateral, onde seu suprimento sanguíneo é menor.

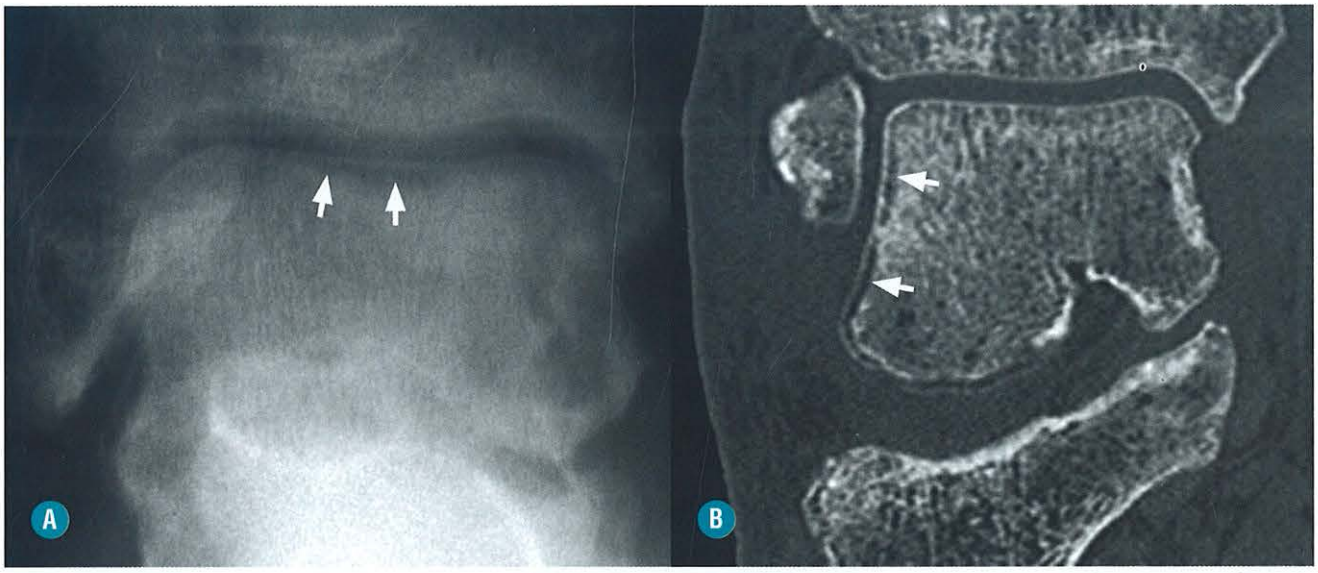

FIGURA 15-19. **A**, Radiografia do tornozelo em AP. **B**, TC, reformatação coronal. Sinal de Hawkins (*setas*) em paciente que sofreu luxação do tornozelo há seis semanas.

Corpo Vertebral

A osteonecrose do corpo vertebral não é muito frequente, sendo considerada uma manifestação resultante de falta de consolidação por isquemia após fratura compressiva, conhecida como doença de Kummel. Outro mecanismo proposto para a osteonecrose é relacionado com microfraturas do trabeculado em vértebras enfraquecidas devido à osteoporose ou uso crônico de corticosteroides.

A manifestação radiológica típica é representada por uma fenda óssea preenchida por gás (fenômeno do vácuo intravertebral). À RM, a fenda de gás apresenta baixo sinal em todas as ponderações, com artefato de suscetibilidade magnética nas sequências em gradiente-eco. Eventualmente, essa fenda pode estar preenchida por material com sinal de líquido, apresentando o alto sinal característico nas ponderações T2 e baixo sinal em T1.

Cabeça Umeral

É um sítio de acometimento de osteonecrose relativamente frequente, mais comum no sexo masculino, pós-trauma, em pacientes com anemia falciforme, LES, uso de corticoides, alcoolismo, dentre outras causas sistêmicas.

ACHADOS DE IMAGEM

Radiografias e Tomografia Computadorizada

- Áreas de esclerose adjacente ao osso subcondral
- Áreas luminescentes, evoluindo para colapso, fragmentação e destruição da superfície articular em fases mais avançadas (Fig. 15-20).

À RM, os achados são semelhantes às necroses avasculares de outros sítios, sendo a região da cabeça umeral mais acometida à porção superior.

Os principais diagnósticos diferenciais são osteoartrose, lesões tumorais da medula óssea, metástases, lesões osteocondrais e artropatias inflamatórias.

Navicular

A osteonecrose espontânea do navicular no adulto, também conhecida com síndrome de Mueller-Weiss, é uma entidade rara, mais frequente no sexo feminino, podendo ser uni ou bilateral.

A etiologia é incerta. O mecanismo proposto é de sobrecarga mecânica crônica, levando à redução do fluxo sanguíneo no aspecto lateral do osso navicular. As alterações estruturais e morfológicas consequentes levariam a uma concentração anormal de forças ocasionando a frouxidão ligamentar e a protrusão dorsal.

O quadro clínico é de dor, alteração funcional e deformidade, podendo evoluir para osteoartrose do mediopé com grande prejuízo funcional.

Essa forma de osteonecrose não deve ser confundida com sua variante infantil, conhecida como doença de Kohler, abordada na secção referente às osteocondroses, que apresenta etiologia, achados radiológicos e curso clínico diferentes.

Os achados radiológicos da síndrome de Mueller-Weiss são (Fig. 15-21):

- Colapso, com esclerose do aspecto lateral do osso navicular, conferindo um aspecto em vírgula.
- Protrusão dorsal do navicular.
- Fragmentação.
- Osteoartrose do mediopé secundária.

OSTEOCONDROSES

As osteocondroses representam um grupo heterogêneo de alterações que são geralmente caracterizadas por fragmentação e esclerose de núcleos epifisários ou apofisários em um esqueleto imaturo.

Nem todas as formas de osteocondroses representam osteonecroses, sendo algumas delas hoje reconhecidas como variantes da ossificação normal e outras apenas alterações relacionadas com traumatismo de repetição.

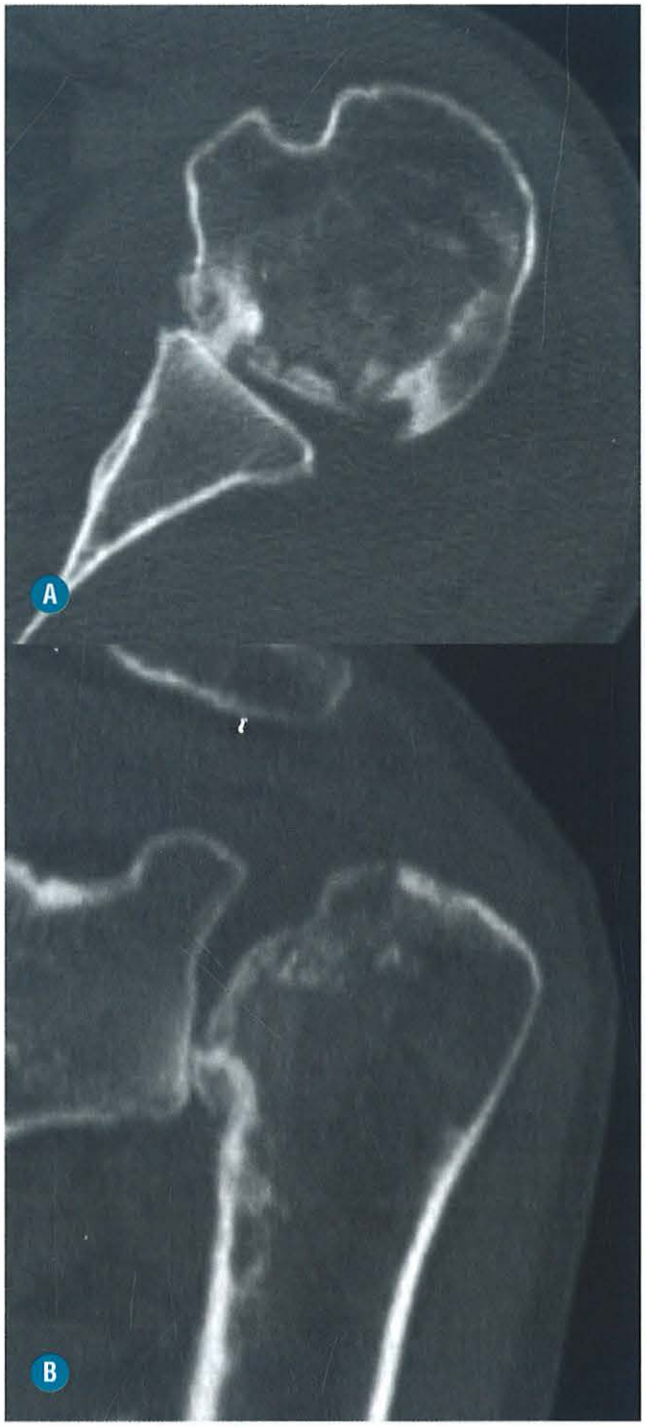

FIGURA 15-20. Paciente de 42 anos, do sexo feminino, em uso de corticosteroides. Tomografia computadorizada, imagens no plano axial (**A**) e reformatação coronal (**B**), mostrando necrose avascular na cabeça umeral, com afundamento do osso subcondral, associada à artrose secundária.

■ Doença de Legg-Perthes

É uma causa comum de dor no quadril em crianças pré-adolescentes. O diagnóstico precoce radiológico e clínico dessa forma de osteonecrose da epífise da cabeça femoral é, muitas vezes, difícil e pode ser feito com RM ou cintilografia óssea. A RM apresenta a vantagem de, além de fazer o diagnóstico precoce, não expor a criança à radiação ionizante e apresenta excelente detalhamento de imagem, tanto para o diagnóstico quanto para o estadiamento. O uso de contraste em RM também pode ser útil para avaliação da perfusão, e, na fase inicial (fase avascular), a hipoperfusão da cabeça femoral no estudo dinâmico com contraste pode ser o único achado.

Essa afecção é relativamente rara, comprometendo cerca de 5 a 15 para cada 100.000 crianças. Meninos são acometidos aproximadamente cinco vezes mais que meninas, sendo a idade de aparecimento da doença entre 2 e 14 anos, com pico de incidência entre 5 e 6 anos. Quanto mais precoce a ocorrência da doença, melhor o prognóstico. A bilateralidade ocorre em cerca de 15% dos casos, e, nesses casos, costuma ser assincrônica. O diagnóstico é de exclusão, e outras causas de necrose avascular devem ser investigadas, como anemia falciforme, uso de corticosteroides, leucemia, doenças metabólicas etc.

O quadro clínico é de claudicação, dor e limitação da movimentação, podendo ser assintomática.

Achados Radiográficos (Figs. 15-22 e 15-23)

- Fissura/fratura do núcleo de ossificação.
- Linha radioluminescente adjacente ao osso subcondral (sinal do crescente).
- Fragmento lateral da epífise deslocado.
- Achatamento ou esclerose do núcleo de ossificação.
- Gás intraepifiseal.
- Cistos metafisários.

Achados de RM (Fig. 15-22)

- Baixo sinal focal ou difuso em T1 da epífise femoral proximal.
- Áreas de sinal variável em T2, incluindo padrão de edema intra e perilesional.
- Imagem linear curvilínea adjacente ao osso subcondral com baixo sinal em T1 e alto sinal em T2, representando o sinal do crescente, relacionado com fratura subcondral.
- Em casos mais graves, pode haver baixo sinal em todas as sequências, inclusive pós-contraste endovenoso, na epífise femoral.
- Fragmentação e/ ou achatamento da epífise.
- Ausência de realce pós-contraste da epífise femoral (fase avascular).

Os fatores relacionados com melhor prognóstico da doença são acometimento em crianças menores (5 a 6 anos), sexo masculino e o grau de envolvimento da epífise. Na dependência da gravidade da doença, pode haver uma evolução benigna com reconstituição completa, sem sequelas ou deformidade da cabeça femoral. A incongruência articular pode levar à artrose secundária, apesar da doença não comprometer a cartilagem articular. A artrografia, artrotomografia computadorizada ou artrorressonância magnética são úteis para a avaliação de achatamento ou irregularidade da cartilagem articular

Achados Radiológicos no Adulto (sequela)

- Alargamento e encurtamento do colo femoral.
- Irregularidade e alargamento da cabeça femoral.
- Alargamento da metáfise.
- O trocanter maior pode parecer aumentado em relação ao colo.



FIGURA 15-21. Paciente de 59 anos, do sexo feminino. **A**, TC no plano axial. **B**, TC reformatação sagital. **C**, RM no plano axial T1. Doença de Mueller-Weiss em estágio avançado demonstrando esclerose e afilamento do aspecto lateral do osso navicular, com subluxação medial e superior, associado à artrose do mediopé.

Classificação e Prognóstico da Doença de Legg-Perthes

- Grupo I – apenas a parte anterior da epífise é envolvida, sem colapso ou sequestro. Sem alterações metafisárias. Ocorre reabsorção do fragmento envolvido.
- Grupo II – envolvimento maior. Colapso e sequestro, seguidos de reabsorção e cicatrização.
- Grupo III – apenas pequena porção não é sequestrada. Há colapso do sequestro na porção central. Alargamento do colo femoral. Curso semelhante ao grupo II, com alterações metafisárias.
- Grupo IV – toda a epífise é acometida. Há colapso total com alterações metafisárias.

O diagnóstico diferencial inclui hipotireoidismo, anemia falciforme, infecção, displasia epifisária da cabeça femoral e displasia espondiloepifisária, dentre outras.

■ Doença de Kienböck

Conhecida como lunatomalacia, representa uma necrose avascular do semilunar, tendo predileção por indivíduos do sexo masculino, com idade entre 20 e 40 anos, acometendo preferencialmente a mão direita. Apesar de frequente, a história de traumatismo não está sempre presente. Está relacionada com a variante ulnar negativa.

Devido ao padrão de vascularização do semilunar, no qual normalmente se observam vasos entrando pelo corno anterior e posterior, com alguma variação deste padrão, o local que apresenta maior probabilidade e intensidade de isquemia é a região proximal, adjacente à faceta articular com o rádio, onde se encontra a vascularização terminal. É, nessa região, que podemos encontrar tanto as alterações iniciais quanto os sinais de necrose com maior intensidade.

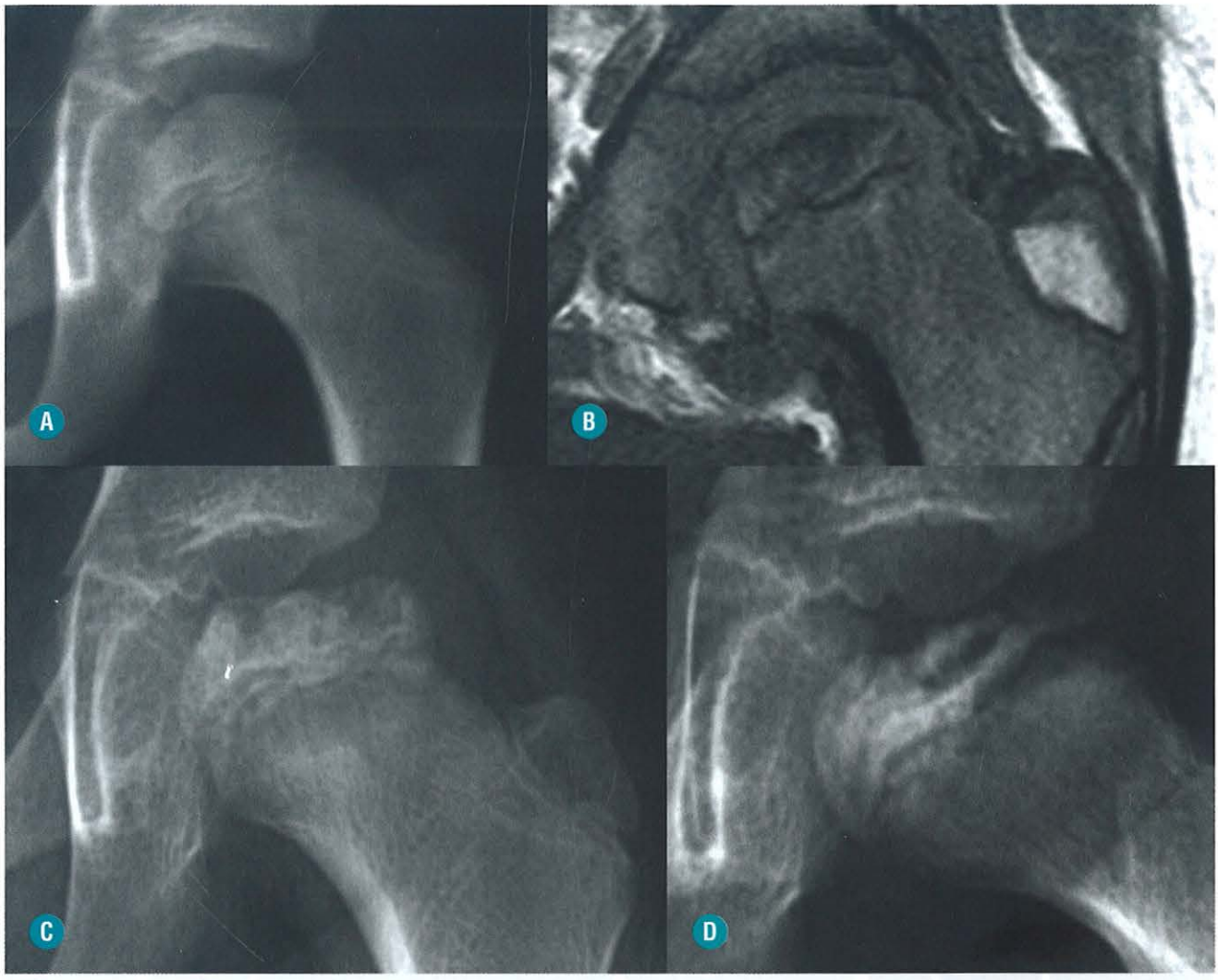

FIGURA 15-22. Doença de Legg-Perthes. Paciente de 7 anos, do sexo masculino. **A**, Radiografia do quadril em AP. **B**, RM coronal T1. Radiografia em AP sem alterações, porém a RM mostra a alteração difusa do sinal na epífise proximal do fêmur. O sinal de epífise deveria ser semelhante ao do núcleo de ossificação do trocanter maior. **C** e **D**, Radiografias em AP e incidência de rã respectivamente, realizadas 18 meses depois, mostrando fragmentação, esclerose e achatamento da epífise femoral no seu aspecto lateral.



FIGURA 15-23. Radiografia em incidência de rã do quadril esquerdo. Sinal do crescente (*seta*) em paciente com doença de Legg-Perthes.

ACHADOS DE IMAGEM (Figs. 15-24 e 15-25)

- Área de esclerose proximal, à radiografia e tomografia computadorizada, associada a áreas luminescentes na porção mais central do osso.
- Esclerose difusa do semilunar.
- Linhas de fraturas, geralmente adjacentes ao osso subcondral da faceta proximal.
- Fragmentação, com aumento da densidade óssea, colapso nas fases mais avançadas.
- Artrose secundária do carpo.
- À RM, o padrão de imagem é variado, podendo haver alteração difusa do sinal, com baixo sinal em todas as sequências, ou alto sinal em T2 e baixo sinal em T1, com realce pós-contraste variável dependendo da fase e do grau de acometimento da doença.



FIGURA 15-24. Doença de Kienböck avançada. Paciente de 43 anos, do sexo masculino. TC do punho. **A**, Reformatação coronal. **B**, Reformatação sagital. Colapso e fragmentação do semilunar, com áreas císticas de permeio. Observe variante ulnar negativa.



FIGURA 15-25. RM do punho. **A**, Coronal T1. **B**, Coronal T2 com supressão de gordura. Doença de Kienböck. Alteração difusa do sinal do semilunar, com baixo sinal em T1 e alto sinal em T2. Também se observa alteração morfológica com redução volumétrica do semilunar.

O diagnóstico diferencial com outras patologias do semilunar é importante de ser lembrado, principalmente na RM, já que nem toda alteração do sinal do semilunar deve ser classificada como doença de Kienböck:

- Impacto ulnocarpal
- Cistos gangliônicos relacionados com as inserções ligamentares
- Contusões ósseas
- Lesões osteocondrais.

O quadro clínico é de dor progressiva, com aumento de volume, podendo evoluir para perda da função.

■ Infracção de Freiberg

A infracção de Freiberg representa o acometimento da epífise distal do segundo, terceiro ou quarto metatarsos, sendo mais frequente no segundo metatarso. Pode ser bilateral ou acometer mais de um metatarso no mesmo pé. É mais comum em mulheres adolescentes e está relacionada com o uso de salto alto e trauma, único ou de repetição.

O quadro clínico é de dor no local e aumento do volume, com limitação na movimentação.

ACHADOS DE IMAGEM (Fig. 15-26)

- Achatamento e esclerose subcondral da cabeça do metatarso.
- Deformidade e alargamento.
- Fragmentação.
- Corpos livres intra-articulares.
- Artrose secundária, como complicação na fase final da doença.

O diagnóstico diferencial se faz com lesões osteocondrais e alterações pós-traumáticas agudas.

■ Doença de Kohler

É uma doença autolimitada do navicular, caracterizada por achatamento, esclerose, rarefação óssea irregular, com espaços articulares preservados. Sua incidência é rara, sendo frequentemente confundida com variantes da ossificação normal. Ocorre com mais frequência no sexo masculino, entre 3 e 7 anos, com comprometimento unilateral de 75 a 80% dos casos. Para o seu diagnóstico é importante a presença de sintomatologia clínica, que se caracteriza por dor leve, aumento do volume e diminuição da mobilidade.

CRITÉRIOS PARA O DIAGNÓSTICO

- Alterações detectadas em um osso previamente normal
- Alterações de reabsorção e reossificação compatíveis com necrose avascular
- Presença de manifestações clínicas.

Na história natural dessa doença, ocorre uma recuperação da morfologia, densidade e do trabeculado ósseo no período de 2 a 4 anos, não se identificando alterações radiológicas sequelares em indivíduos adultos acometidos por essa osteocondrose na infância.

O fato de esse processo ser de natureza reversível e autolimitada sugere, para alguns autores, que seja apenas uma variante da ossificação (Fig. 15-27).

■ Doença de Osgood-Schlatter

Representa uma alteração relacionada com microtraumatismos de repetição na apófise da tuberosidade tibial, relacionada com inserção distal do ligamento patelar, tendo predileção por indivíduos do sexo masculino, dos 11 aos 15 anos, com participação ativa em esportes, estando relacionada com estirão de crescimento. A bilateralidade ocorre em 25% dos casos, sendo a maioria unilateral.

O quadro clínico é de dor com tumoração no local.

ACHADOS DE IMAGEM (Fig. 15-28)

- Aumento das partes moles.
- Múltiplas ossificações na topografia do núcleo de ossificação avulsionado.
- À RM, observa-se padrão de edema na medula óssea e nas partes moles da região da tuberosidade tibial.



FIGURA 15-26. Impactação de Freiberg. Radiografia oblíqua do antepé mostrando achatamento e esclerose da cabeça do terceiro metatarso.



FIGURA 15-27. Radiografia oblíqua do pé. Esclerose e achatamento do navicular. Esse achado é frequente e representa apenas uma variante da ossificação, sendo indistinguível da alteração descrita na doença de Kohler.

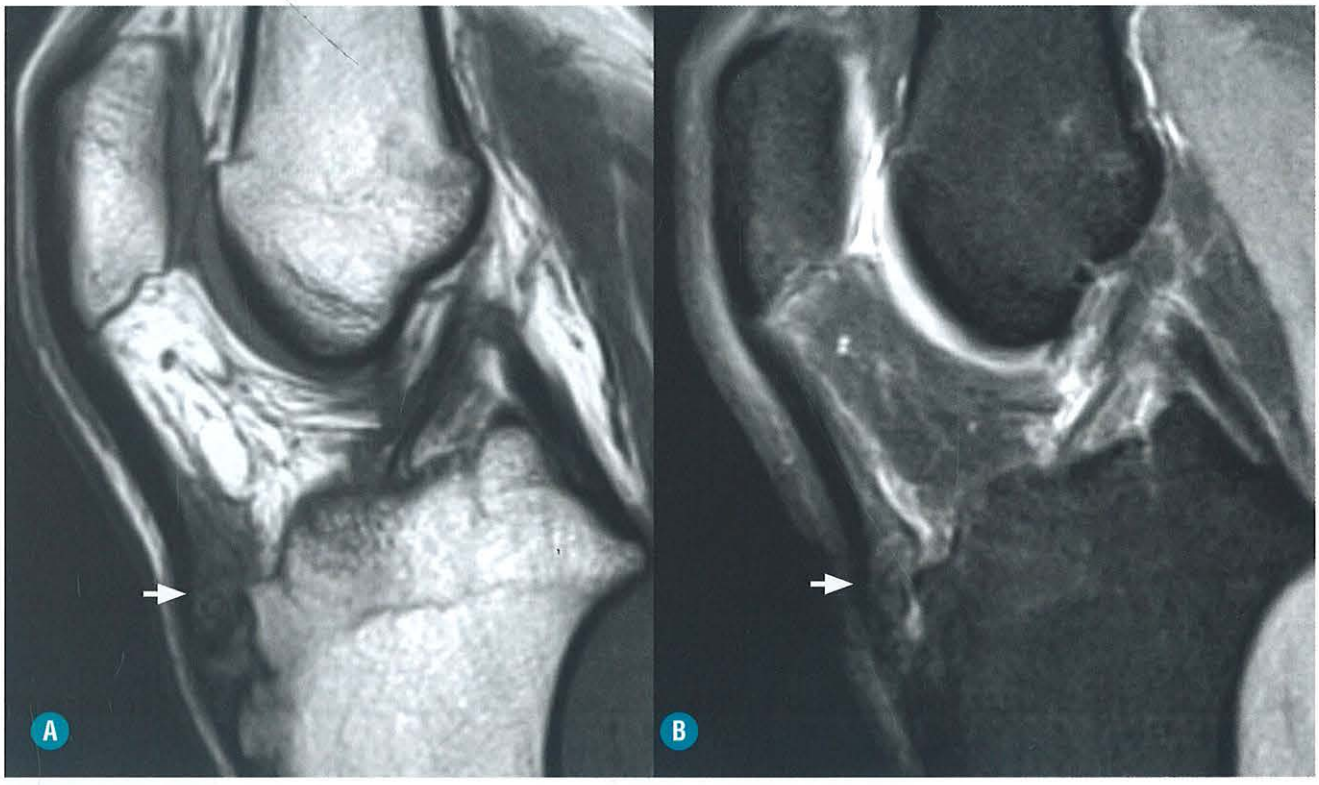

FIGURA 15-28. Doença de Osgood-Schlatter. RM do joelho. **A**, Sagital T1. **B**, Sagital T2 com supressão de gordura. Fragmentação da tuberosidade tibial, com padrão de edema na medula óssea dos fragmentos e nas partes moles adjacentes (*setas*).

Tuberosidade tibial fragmentada pode ocorrer em outras situações como variante de ossificação. O aumento de partes moles é fundamental para o diagnóstico.

■ Doença de Sinding-Larsen-Johansson

Alterações semelhantes à doença de Osgood-Schlatter, porém o acometimento é do polo inferior da patela.

ACHADOS DE IMAGEM (Fig. 15.29)

- Fragmentos ósseos adjacentes ao polo inferior da patela, que podem coalescer e se incorporar à patela.
- À RM, observa-se padrão de edema na medula óssea e nas partes moles da região do polo inferior da patela.

A fragmentação da patela pode representar uma variante do normal (patela bi ou multipartida).

■ Doença de Scheuermann

Representa o comprometimento das placas terminais das vértebras, de patogênese controversa, inicialmente considerada uma osteonecrose.

É conhecida com cifose dorsal juvenil, sendo relativamente frequente (cerca de 4 a 8%), acometendo adolescentes com idades entre 13 e 17 anos.

A maioria dos pacientes é assintomática, podendo haver quadro clínico de fadiga, alteração da postura e dor que piora ao exercícios. Sintomas neurológicos são incomuns.

O comprometimento da coluna se faz da seguinte forma:

- Torácica – 75%
- Toracolombar – 20 a 25%
- Lombar – 0 a 5%.

CRITÉRIOS DIAGNÓSTICOS (Fig. 15-30)

- Presença das alterações em três vértebras contíguas.
- Acentuação da cifose ou atenuação da lordose, dependendo do segmento acometido.
- Acunhamento do corpo vertebral de 5° ou mais.
- Irregularidades e/ou nódulos de Schmorl nas placas terminais dos corpos vertebrais.

Pode haver padrão de edema das placas terminais à RM, com alto sinal em T2 e baixo sinal em T1.

O diagnóstico diferencial para presença de nódulos de Schmorl é amplo, podendo estar relacionado com traumatismo, tumores, hiperparatireoidismo, anemia falciforme, osteoporose, doença de Paget, infecção, osteocondrose intervertebral, artrite reumatoide, dentre outros.

■ Doença de Blount

A doença de Blount é uma forma comum de osteonecrose decorrente de estresse anormal na linha fisária posteromedial da tíbia proximal, cuja consequência é a deficiência no crescimento da tíbia, o que gera a angulação em varo característica da doença (Fig. 15-31). É observada em crianças com história de deambulação precoce e obesidade, fatores que aumentam a curvatura em varo fisiológica. O acometimento é geralmente

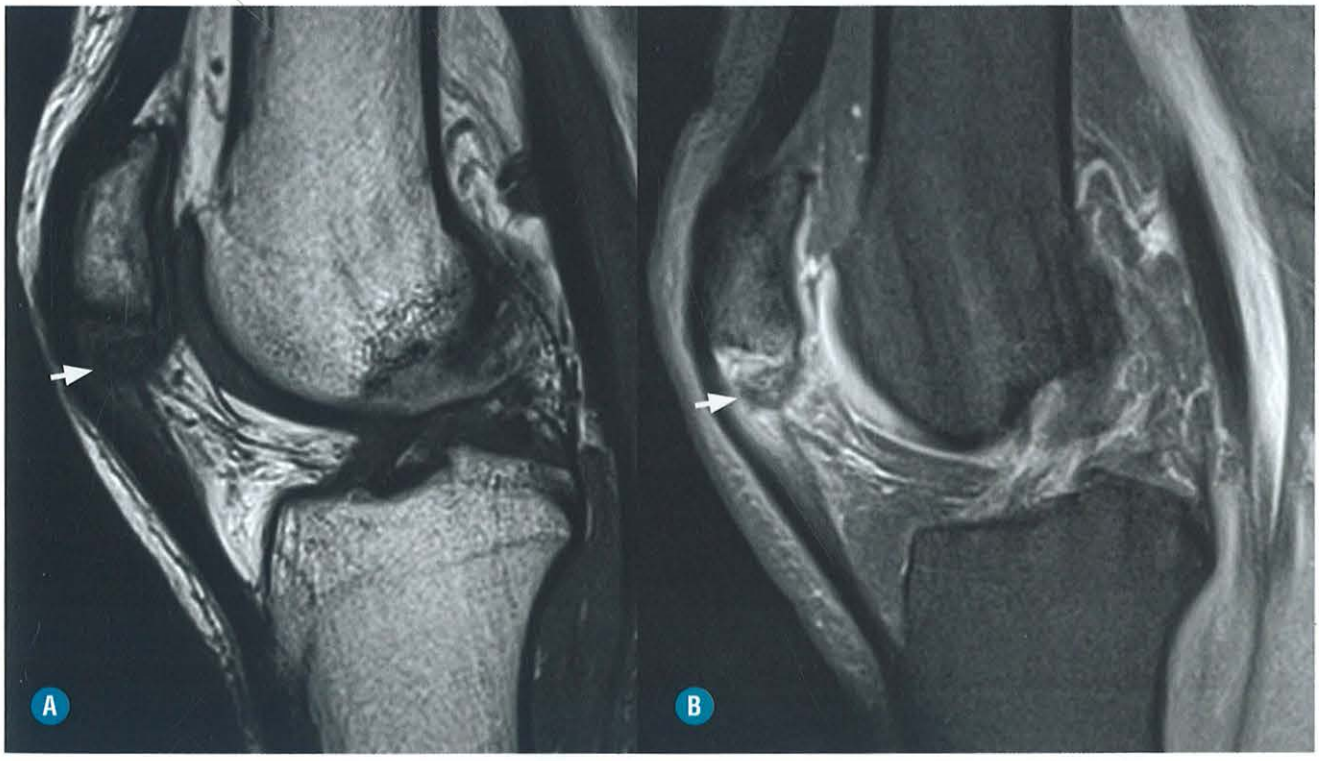

FIGURA 15-29. Doença de Sinding-Larsen-Johansson. Paciente de 23 anos, do sexo masculino. **A**, RM do joelho no plano sagital T1. **B**, RM, plano sagital T2 com supressão de gordura. Fragmentação do polo inferior da patela, com edema de partes moles e da medular óssea adjacentes (*setas*).



FIGURA 15-30. Doença de Scheuermann. Radiografia em perfil da coluna torácica. Acunhamento anterior de corpos vertebrais, com nódulos de Schmorl e irregularidade dos platôs vertebrais.

unilateral ou assimétrico, o que diferencia da curvatura fisiológica do desenvolvimento caracteristicamente simétrico.

O diagnóstico é feito com radiografias em ortostatismo na incidência anteroposterior das pernas, pela medida do ângulo metafisário-diafisário, definido como a medida entre uma linha paralela à margem superior da metáfise tibial proximal e outra perpendicular ao eixo longo da diáfise tibial, sendo considerado anormal quando ultrapassa 11°.

ACHADOS DE IMAGEM

- *Genu varum.*
- Irregularidade e fragmentação da metáfise tibial no aspecto posteromedial, podendo também afetar a epífise medial.
- Em casos avançados, pode-se observar subluxação lateral da tíbia e *genu recurvatum.*

A RM é importante para avaliar a placa de crescimento e para auxiliar o planejamento cirúrgico.

■ Fenômeno de Sever

Essa forma de osteocondrose foi, inicialmente, descrita como uma osteonecrose do centro de ossificação secundário da tuberosidade do calcâneo, porém, hoje em dia, é considerada uma variação no processo de maturação desse núcleo de ossificação que aparece aos 6 anos e funde-se ao corpo em torno dos 15 anos.

ACHADOS DE IMAGEM (Fig. 15-32)

- Irregularidade, fragmentação e esclerose do centro de ossificação secundário do calcâneo.



FIGURA 15-31. Paciente de 4 anos, do sexo feminino. Radiografia em AP de ambos os joelhos mostrando doença de Blount bilateral causando tíbia vara. (*Cortesia do Dr. Matias de Freitas Filho, Brasília-DF.*)

■ Fenômeno de Van Neck-Odelberg

O alargamento da sincondrose isquiopúbica durante o seu processo de ossificação na pré-puberdade é um fenômeno frequente e bem conhecido, que ocorre tanto em crianças sintomáticas quanto em assintomáticas. Inicialmente, foi descrito por Van Neck e Odelberg como uma osteocondrite, sendo hoje considerado uma variante no processo de maturação (Fig. 15-33).

É observada em indivíduos de 4 a 16 anos, acometendo principalmente o lado não dominante, provavelmente por representar o membro de apoio para atividades esportivas como, por exemplo, o futebol.

O estresse mecânico pode induzir reação inflamatória e atraso na ossificação da sincondrose, levando a manifestações como claudicação, dor e limitação funcional no quadril, cujos principais diagnósticos diferenciais clínicos são de sinovite transitória do quadril, doença de Legg-Calvé-Perthes, epifisiólise, fratura e artrite séptica.

Os achados radiográficos são caracterizados por aumento de volume da sincondrose associada a áreas líticas, com aspecto insuflativo. A RM pode mostrar, principalmente nos casos sintomáticos, edema da sincondrose e de partes moles adjacentes (Fig. 15-34). Esses achados de imagem são bastante característicos e de natureza benigna, devendo ser conhecidos com o intuito de evitar o diagnóstico inadvertido de tumor, osteomielite e fratura por estresse em crianças com dor.



FIGURA 15-32. Fenômeno de Sever. Paciente de 9 anos, do sexo feminino. Radiografia em perfil do tornozelo. Nota-se esclerose e fragmentação do núcleo de ossificação secundário do calcâneo (*seta*), em paciente sem sintomas nessa topografia. Este achado, frequente, representa variante no processo de ossificação.

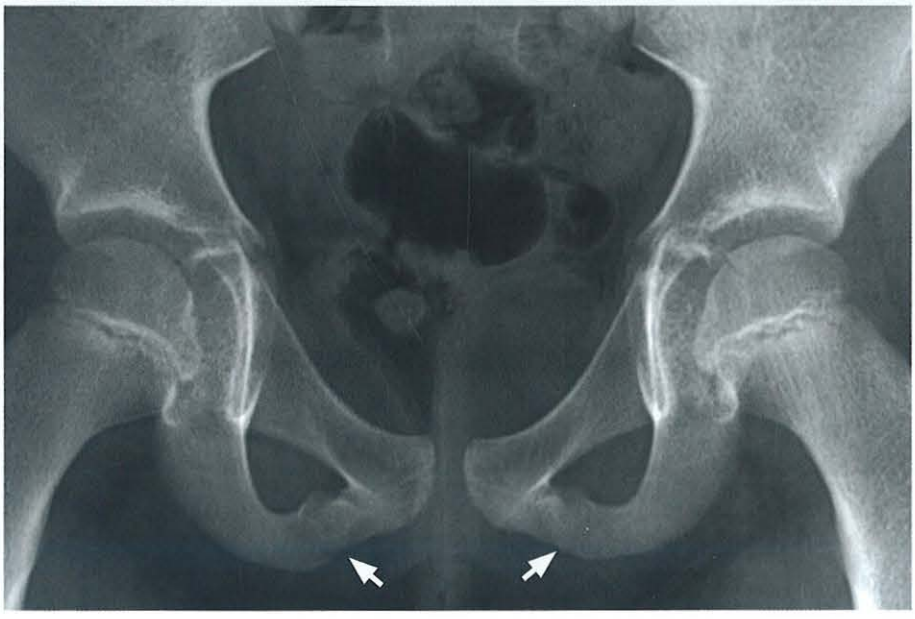

FIGURA 15-33. Radiografia da bacia em AP. Variante na ossificação da sincondrose isquiopúbica, que se apresenta espessada, de aspecto insuflativo, em ambos os lados (*setas*).

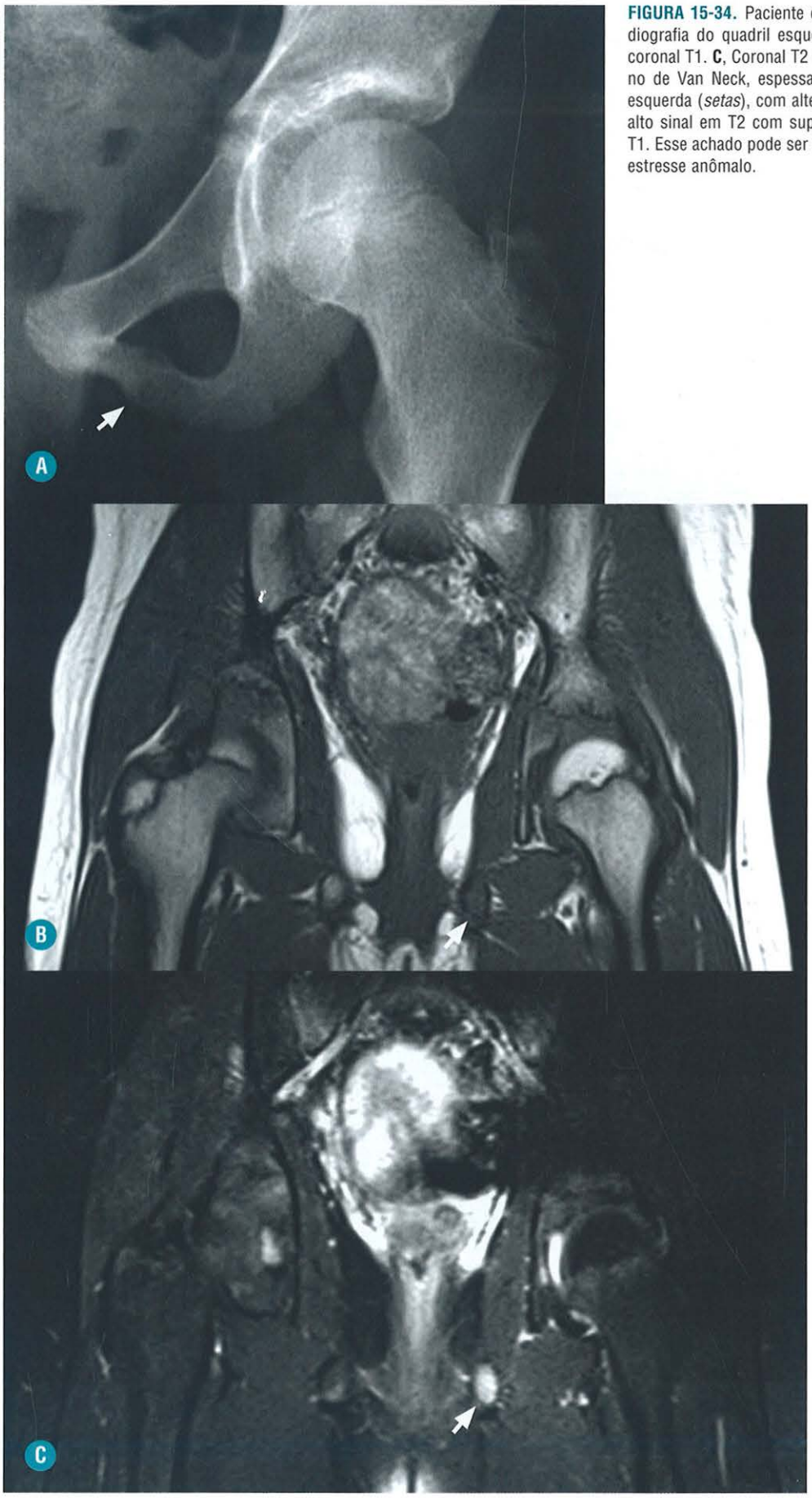

FIGURA 15-34. Paciente de 8 anos, do sexo feminino. **A**, Radiografia do quadril esquerdo em AP. **B**, RM da bacia, plano coronal T1. **C**, Coronal T2 com supressão de gordura. Fenômeno de Van Neck, espessamento da sincondrose isquiopúbica esquerda (*setas*), com alteração do sinal na RM, apresentando alto sinal em T2 com supressão de gordura e baixo sinal em T1. Esse achado pode ser sintomático quando relacionado com estresse anômalo.

Após o fim do processo de ossificação, não são observadas alterações e os achados radiológicos são normais.

■ Doença de Panner

É o comprometimento do capitelo, provavelmente decorrente de osteonecrose relacionada com traumatismo, apresentando manifestações clínicas leves, caracterizadas por dor e rigidez articular, com redução da amplitude de movimento.

O principal diagnóstico diferencial é a osteocondrite dissecante, que normalmente acomete indivíduos mais velhos com maturação óssea completa.

ACHADOS DE IMAGEM

- Fissuras e aumento da densidade do capitelo.
- Redução do tamanho do capitelo com aumento do espaço radioumeral.
- Fragmentação e reabsorção.

Na maioria dos casos, ocorre regeneração sem deformidade residual.

LITERATURA RECOMENDADA

1. Assouline-Dayan Y, Chang C, Greenspan A, et al. Pathogenesis and Natural History of Osteonecrosis. Seminars in Arthritis and Rheumatism. 2002; 32:94-124.
2. Chan WP, Liu YJ, Huang GS, et al. Relationship of Idiopathic Osteonecrosis of the Femoral Head to Perfusion Changes in the Proximal Femur by Dynamic Contrast-Enhanced MRI. Am Journal of Radiology. 2011; 196:637-643.
3. Cheema JI, Grissom LE, Harcke HT. Radiographic Characteristics of Lower-Extremity Bowing in Children. RadioGraphics. 2003; 23:871-880.
4. Dillman JR, Hernandez RJ. MRI of Legg-Calvé-Perthes Disease. Am Journal of Radiology. 2009; 193:1394-1407.
5. Ejindu VC, Hine AL, Mashayekhi M, et al. Musculoskeletal manifestations of sickle cell disease. Radiographics. 2007; 27: 1005-1021.
6. Fernandes JL, Viana, SL. Avaliação por imagem das manifestações articulares da necrose avascular. In: Fernandes JL, Viana SL. Diagnóstico por Imagem em Reumatologia. Rio de Janeiro: Guanabara Koogan; 2007. p. 329-361.
7. Hara H, Akisue T, Fujimoto T, et al. Magnetic resonance imaging of medullary bone infarction in the early stage. Clinical Imaging. 2008; 32;147-151.
8. Hayes CW, Conway WF, Daniel WW. Transient Osteoporosis, Transient Bone Marrow Edema Syndrome, or Osteonecrosis. RadioGraphics. 1993; 13:1001-1011.
9. Herneth AM, Philipp MO, Pretterklieber ML, et al. Asymmetric Closure of Ischiopubic Synchondrosis in Pediatric Patients: Correlation with Foot Dominance. Am Journal of Radiology. 2004; 182:361-365.
10. Ikemura S, Yamamoto T, Motomura G, et al. MRI Evaluation of Collapsed Femoral Heads in Patients 60 Years Old or Older: Differentiation of Subchondral Insufficiency Fracture From Osteonecrosis of the Femoral Head. Am Journal of Radiology. 2010; 195:63-68.
11. Khanna AJ, Yoon TR, Mont MA, et al. Femoral Head Osteonecrosis: Detection and Grading by Using a Rapid MR Imaging Protocol. Radiology. 2000; 217:188-192.
12. Karantanas AH, Drakonaki EE. The Role of MR Imaging in Avascular Necrosis of the Femoral Head. Semin Musculoskelet Radiol. 2011; 15:281-300.
13. Laorr A. Imaging Features of Osteonecrosis of the Femoral Head. Semin Arthro. 2007; 18:192-197.
14. Malizos KN, Zibis AH, Dailiana Z, et al. MR imaging findings in transient osteoporosis of the hip. European Journal of Radiology. 2004; 50:238-244.
15. Pearce DH, Mongiardi CN, Fornasier VL, et al. Avascular Necrosis of the Talus: A Pictorial Essay. Radiographics. 2005; 25:399-410.
16. Saini A, Saifuddin A. MRI of osteonecrosis. Clinical Radiology. 2004; 59:1079-1093.
17. Zhao F, Li Z, Zhang N, et al. Lesion size changes in osteonecrosis of the femoral head: a long-term prospective study using MRI. International Orthopaedics. 2010; 34:799-804.
18. Zywiel MG, McGrath MS, Seyler TM, et al. Osteonecrosis of the Knee: A Review of Three Disorders. Orthop Clin N Am. 2009; 40:193-211.





16 CAPÍTULO

Plexo Braquial

Marcelo Bordalo Rodrigues

INTRODUÇÃO

O plexo braquial apresenta uma anatomia complexa, cujas lesões levam a um comprometimento funcional importante dos membros superiores. O conceito principal em relação ao estudo por imagem do plexo braquial consiste no direcionamento específico do exame em relação ao plexo braquial e não em relação à coluna cervical. Neste capítulo, serão apresentados os métodos por imagem utilizados na avaliação do plexo braquial e a sua anatomia macroscópica, correlacionando-a à anatomia seccional por imagem, especialmente a mielotomografia computadorizada (mielo-TC) e a ressonância magnética (RM). A seguir, apresentaremos os aspectos por imagem das principais patologias do plexo braquial: lesões traumáticas, inflamatórias, tumorais e síndrome do desfiladeiro torácico.

ANATOMIA DO PLEXO BRAQUIAL

Anatomia Macroscópica

O plexo braquial é formado pelos nervos espinais de C5, C6, C7, C8 e T1. Os nervos espinais são formados a partir da união das raízes ventrais e dorsais que se originam a partir da medula espinal. As raízes ventrais contêm as fibras motoras, e seus corpos celulares localizam-se no corno anterior da medula espinal. As raízes dorsais contêm as fibras sensitivas, cujos corpos celulares estão localizados no interior dos gânglios das raízes dorsais que, por sua vez, estão no interior dos forames intervertebrais. Imediatamente distal a esse gânglio sensitivo, as raízes dorsal e ventral se juntam para formar o nervo espinal. Ao sair do forame intervertebral, o nervo espinal divide-se em ramos ventral e dorsal. O ramo dorsal inerva a musculatura paravertebral e o ramo ventral forma o plexo braquial, sendo chamado de raiz do plexo braquial (Fig. 16-1).

As raízes C5 e C6 unem-se para formar o tronco superior. A raiz C7 continua-se como tronco médio, e as raízes C8 e T1 unem-se para formar o tronco inferior. Cada tronco bifurca-se em uma divisão anterior e uma divisão posterior, que passam abaixo da clavícula. As três divisões posteriores unem-se para formar a corda (ou fascículo) posterior. As divisões anteriores dos troncos superior e médio unem-se para formar a corda lateral, enquanto a divisão anterior do tronco inferior continua-se como corda medial (Fig. 16-2).

Na região infraclavicular, a corda lateral dá origem a um ramo para a formação do nervo mediano e continua-se como nervo musculocutâneo. A corda posterior dá origem aos nervos axilar e radial, e a corda medial dá origem a um ramo para a formação do nervo mediano e continua-se como nervo ulnar (Figs. 16-2 e 16-3).

Anatomia Aplicada à Imagem

Por questões didáticas, dividiremos o plexo braquial em quatro regiões, cada uma com características específicas aos métodos por imagem.

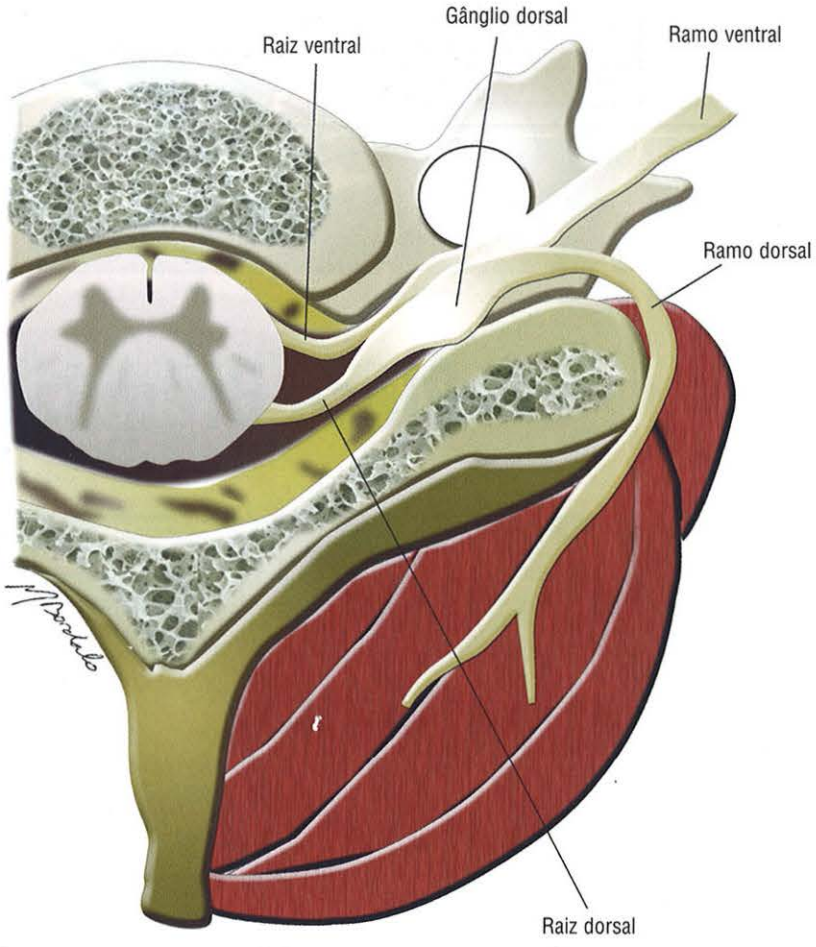

FIGURA 16-1. Anatomia pré-ganglionar. Esquema anatômico demonstra a anatomia das raízes pré-ganglionares. Importante reparar que a raiz do plexo braquial corresponde ao ramo ventral do nervo espinal.

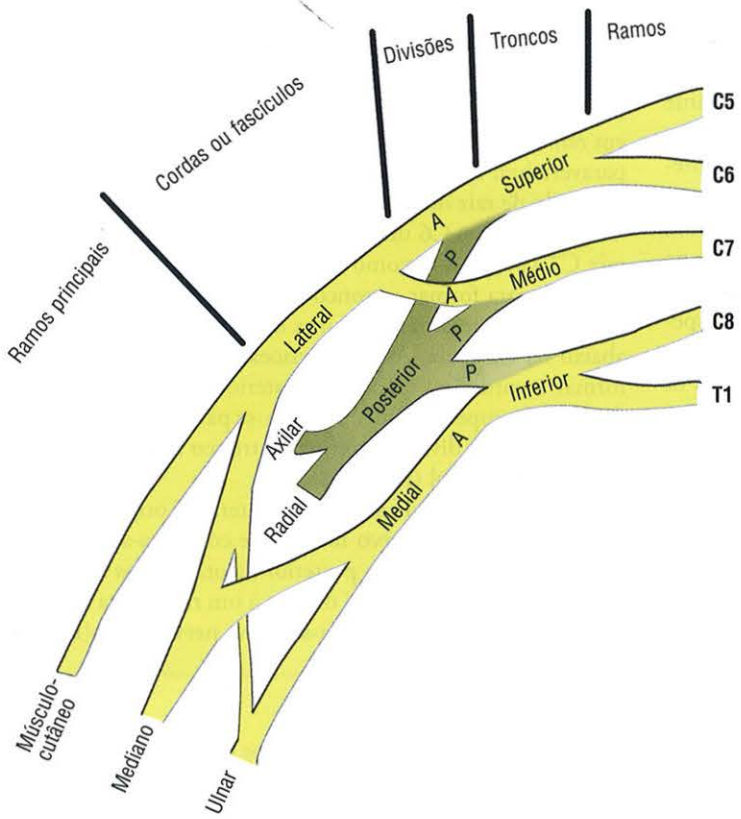

FIGURA 16-2. Anatomia do plexo braquial. Esquema anatômico do plexo braquial demonstra as raízes, troncos, divisões cordas e ramos terminais.

Região Pré-ganglionar

Consiste na porção intradural das raízes ventral e dorsal, junto à sua origem na medula espinal, estendendo-se até o gânglio sensitivo dorsal. Essa região é avaliada pelas imagens axiais de mielo-TC ou RM.

A mielo-TC é considerada o melhor método por imagem para avaliação das raízes intradurais (Fig. 16-4). As sequências eco de spin convencionais não possibilitam uma boa visibilização das raízes nervosas. A melhor sequência de RM para essa avaliação é a aquisição *steady state*, sendo o FIESTA utilizado em nosso serviço. Essa sequência oferece uma imagem com alta relação sinal-ruído, alta resolução e poucos artefatos, possibilitando ótima visibilização das raízes nervosas intradurais (Fig. 16-5).

Região Interescaleno

Após a saída dos forames de conjugação (Fig. 16-6), as raízes nervosas de C5 a T1 e os troncos superior, médio e inferior passam através da região interescaleno, que é um espaço delimitado pelos músculos escalenos anterior (anteriormente),

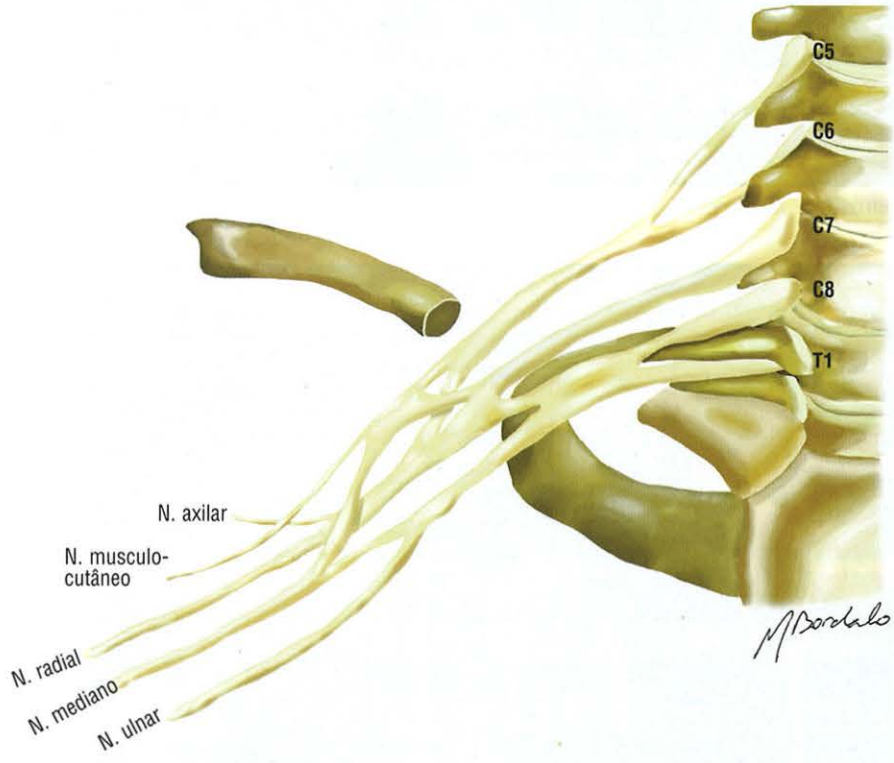

FIGURA 16-3. Anatomia do plexo braquial. Esquema anatômico do plexo braquial em relação às estruturas ósseas (vértebras, costelas e clavícula).

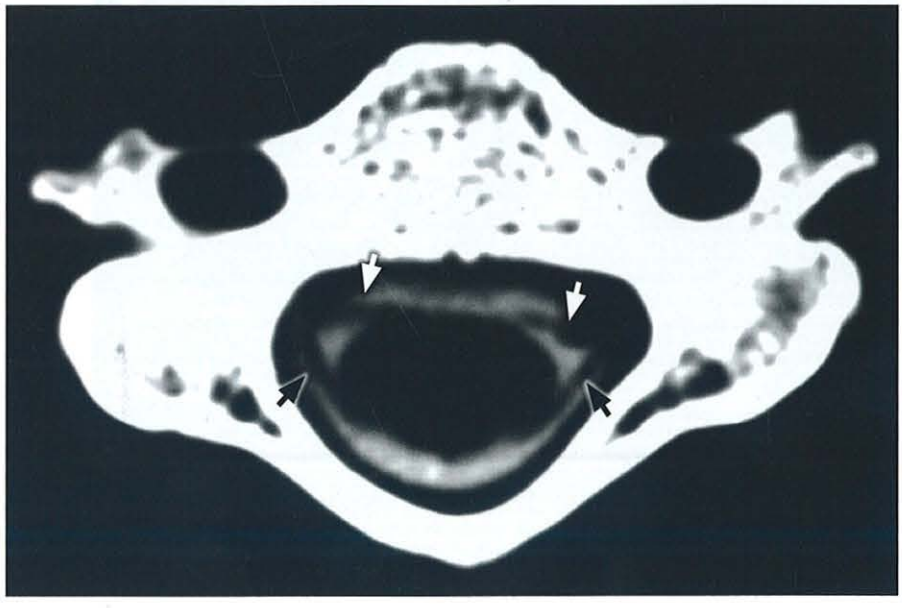

FIGURA 16-4. Mielo-TC. Anatomia normal das raízes pré-ganglionares. Imagem axial de mielo-TC da coluna cervical demonstra as raízes pré-ganglionares ventrais (*setas brancas*) e dorsais (*setas pretas*).

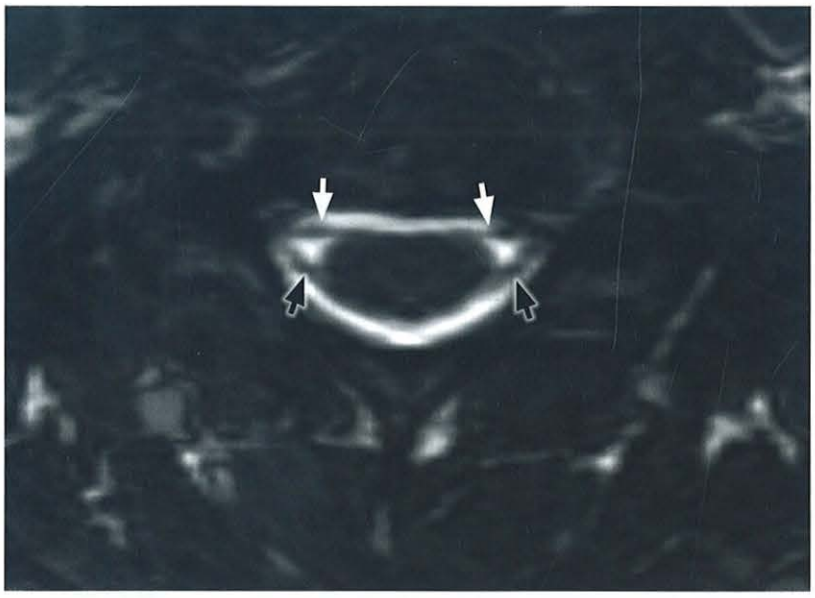

FIGURA 16-5. RM. Anatomia normal das raízes pré-ganglionares. Imagem axial de sequência FIESTA da coluna cervical mostra as raízes pré-ganglionares ventrais (*setas brancas*) e dorsais (*setas pretas*).



FIGURA 16-6. RM. Anatomia foraminal. Imagem de RM no plano sagital ponderada em T1 na altura dos forames de conjugação demonstra as raízes de C5 a T1.

escaleno médio (posteriormente) e pela primeira costela (inferiormente) (Fig. 16-7). Ao se avaliar a anatomia do plexo braquial pela RM, algumas referências anatômicas básicas podem ser utilizadas para se identificar as estruturas. Por exemplo, junto à porção proximal da primeira costela, identificamos as raízes nervosas de C8 (acima) e de T1 (abaixo) (Fig. 16-8). As raízes nervosas e a artéria subclávia entram no triângulo dos escalenos, e, ainda no seu interior, há a formação dos troncos (Fig. 16-9). As divisões se localizam na altura do cruzamento do plexo braquial com a clavícula (Fig. 16-10), porém não é possível a identificação individual de cada divisão.

A RM é o melhor método por imagem para essa avaliação, sendo as imagens sagitais mais bem indicadas para a primeira abordagem dessa anatomia (Figs. 16-6 a 16-10).

As imagens coronais (STIR e difusão) também fornecem uma adequada visibilização dos nervos nessa região (Figs. 16-11 e 16-12).

Região Costoclavicular

Essa região é delimitada pela clavícula (superiormente), pelo músculo subclávio (anteriormente) e pela primeira costela (posteriormente). No interior dessa região, existe anteriormente a veia subclávia, a artéria subclávia logo posterior à veia e as três cordas do plexo braquial (lateral, posterior e medial) (Fig. 16-13).

O melhor plano para identificação das estruturas nessa região também é o sagital (Fig. 16-14). O plano coronal também serve como complemento na identificação das estruturas do plexo braquial nessa região.

Região Retropeitoral

É a região mais lateral, delimitada pelo músculo peitoral menor (anteriormente), pelo músculo subescapular (posteriormente) e pela parede torácica e primeira costela (inferiormente) (Fig. 16-15). O agrupamento das cordas nessa região é semelhante ao observado na região costoclavicular, observando-se a saída dos cinco ramos terminais a partir da borda mais lateral do músculo peitoral menor (nervos musculocutâneo, mediano, axilar, radial e ulnar).

MÉTODOS POR IMAGEM

Mielografia e Mielo-TC

Esses estudos são realizados pela injeção intratecal do meio de contraste iodado e posterior aquisição por imagem (radiografia na mielografia e tomografia computadorizada na mielo-TC). São, portanto, métodos invasivos sujeitos a complicações, especialmente cefaleias e dores em membros. Apesar de raras, podem ocorrer reações alérgicas ao contraste iodado, infecções, sangramentos, convulsões e fístulas liquóricas.

A mielografia, historicamente, foi utilizada para diagnosticar as lesões do plexo braquial, sendo utilizada, atualmente, em conjunto com a mielo-TC. A mielografia é um método simples e de baixo custo, porém menos sensível que a mielo-TC, pois não é capaz de avaliar as raízes ventral e dorsal separadamente. Possui uma vantagem em relação à mielo-TC, que é a avaliação das raízes de C8 e T1, por vezes dificultada devido aos artefatos oriundos dos ombros.

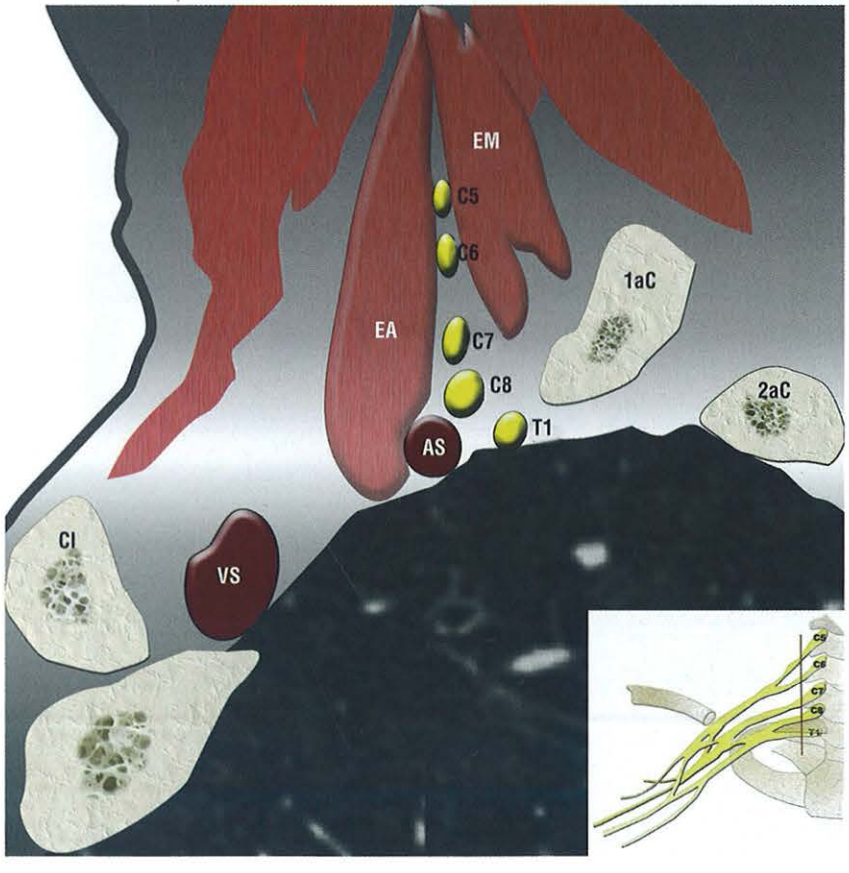

FIGURA 16-7. Anatomia do espaço interescaleno. Desenho esquemático no plano sagital demonstra as raízes nervosas de C5 a T1 entre os músculos escaleno anterior (EA) e escaleno médio (EM). Cl: clavícula; VS: veia subclávia; AS: artéria subclávia; 1aC: primeira costela; 2aC: segunda costela.

A mielo-TC é considerada o método por imagem mais confiável na detecção das lesões avulsivas do plexo braquial, permitindo a avaliação das raízes ventral e dorsal nas suspeitas de lesões pré-ganglionares. Apresenta maior acurácia do que a mielografia e a RM, especialmente nos níveis C5 e C6, e os artefatos ósseos oriundos dos ombros podem afetar a acurácia diagnóstica nos níveis C8 e T1 (Fig. 16-16). O advento dos tomógrafos multidetectores propiciou uma melhora importante na resolução espacial, com possibilidade de obtenção de imagens reformatadas multiplanares sagitais e coronais em alta resolução diagnóstica.

A grande desvantagem desses métodos é a incapacidade de visualizar a porção pós-ganglionar do plexo braquial, ou seja, seus troncos, divisões, cordas e raízes nervosas.

A ausência da raiz nervosa é o sinal mais fidedigno de avulsão (Fig. 16-17). Também pode ser observado um espessamento na base de implantação nervosa na medula espinal. A pseudomeningocele é um sinal importante de lesão pré-ganglionar, porém não é patognomônico, estando presente em 20 a 57% das avulsões de raízes (Fig. 16-18). Além disso, a pseudomeningocele também pode ocorrer mais raramente sem uma avulsão de raiz nervosa.

Ressonância Magnética (RM)

Classicamente, os achados por RM fornecem informações anatômicas e fisiológicas adicionais, especialmente em relação à medula espinal e à musculatura paravertebral. Com o desenvolvimento cada vez maior dos magnetos, especialmente em relação aos gradientes e bobinas, tornou-se possível o desenvolvimento de sequências mais sensíveis para o diagnóstico das avulsões de raízes. A RM é importante na detecção das lesões pós-ganglionares.

O protocolo utilizado em nosso Serviço inclui sequências convencionais 2D, sequências volumétricas 3D e sequências pesadas em difusão.

Iniciamos o estudo com sequências específicas da coluna cervical: axial T2 e sagital T2 da coluna cervical, com objetivo de detectar alterações da coluna cervical que possam simular clinicamente uma plexopatia. Em seguida, obtemos as imagens sagitais T1 e STIR do plexo braquial, desde os forames de conjugação até o espaço retropeitoral. A próxima sequência é o plano coronal STIR, adquirido de forma bilateral, levemente angulado nas imagens sagitais, no mesmo plano do músculo escaleno. Essa sequência coronal STIR pode ser pós-processada em uma reformatação do tipo *maximum intensity projection* (MIP). A seguir, é realizada a sequência pesada em difusão, onde também é feita a reformatação MIP. Nos casos de suspeita de lesão traumática do plexo braquial, também realizamos uma sequência *steady state* para visualização das raízes intradurais. Essas sequências oferecem um excelente contraste entre as raízes e o liquor e uma ótima resolução devido às finas

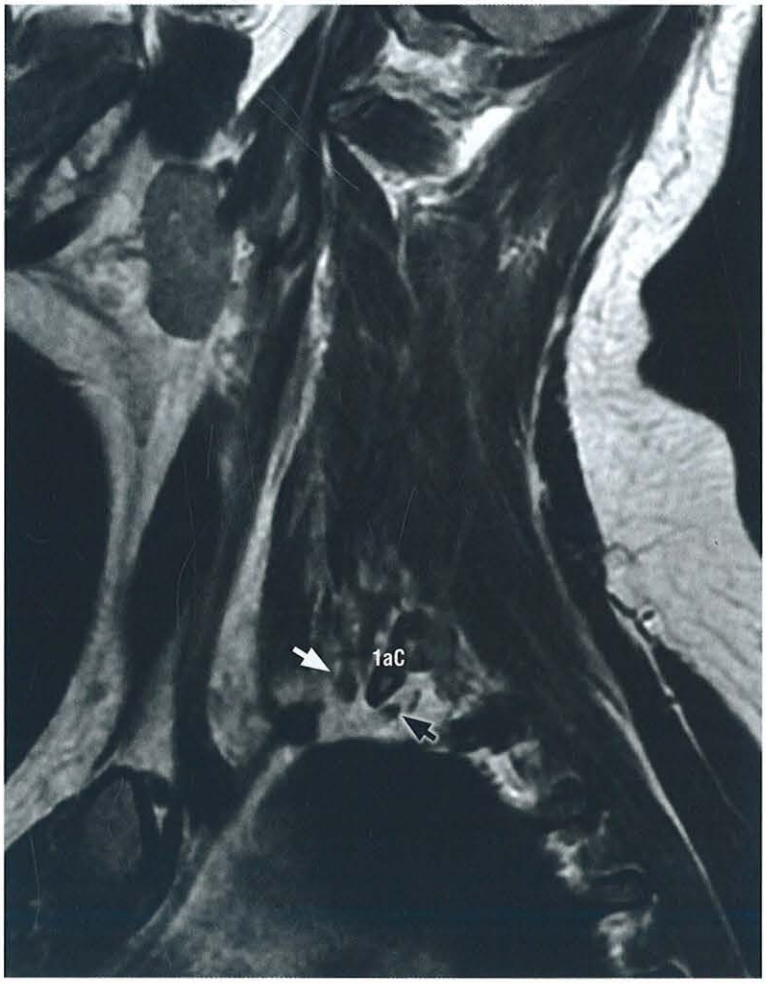

FIGURA 16-8. RM. Anatomia das raízes foraminais. Imagem de RM no plano sagital ponderada em T1 logo após as saídas das raízes pelos forames de conjugação demonstra a relação das raízes de C8 (*seta branca*) e T1 (*seta preta*) em relação à primeira costela (1aC).

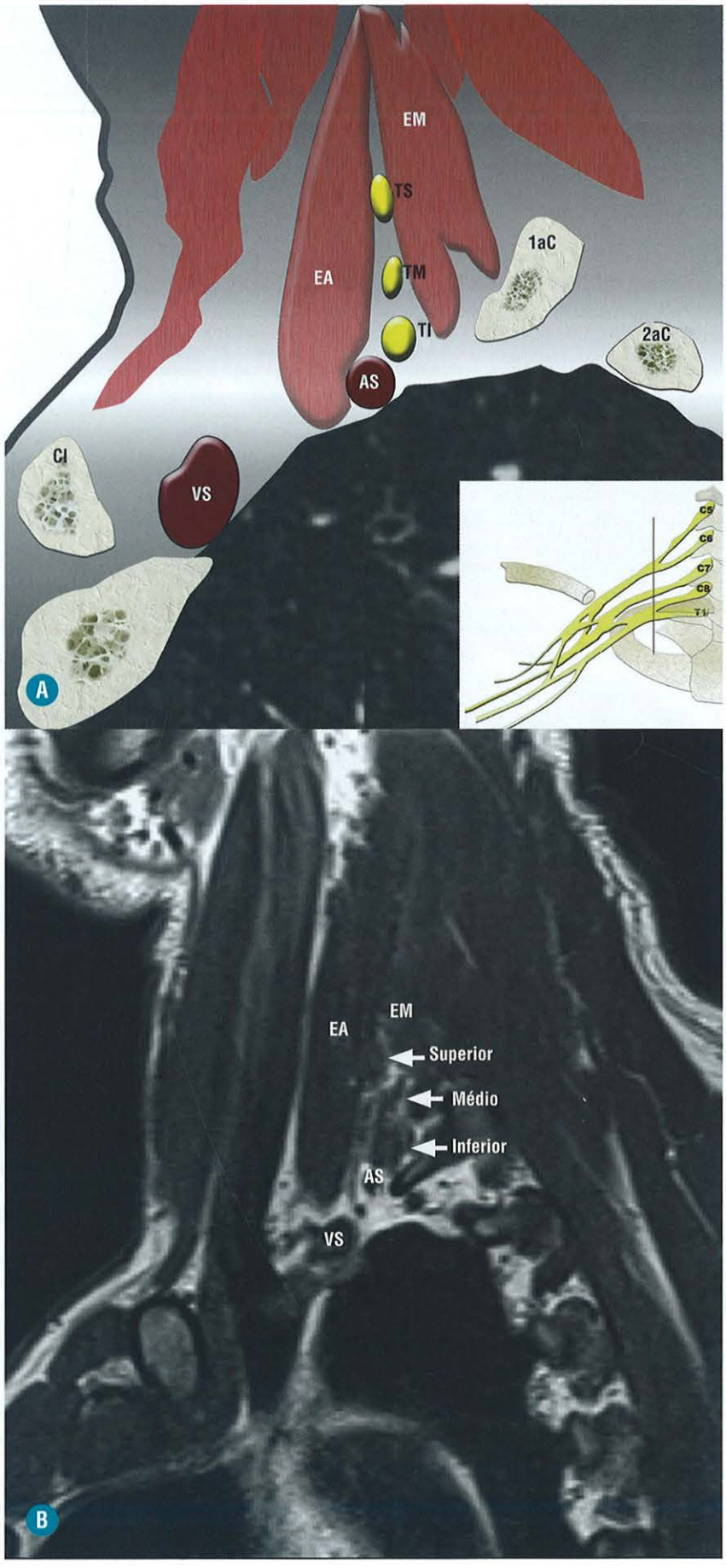

FIGURA 16-9. Anatomia do espaço interescaleno. **A**, Desenho esquemático no plano sagital demonstra os troncos superior (TS), médio (TM) e inferior (TI) entre os músculos escaleno anterior (EA) e escaleno médio (EM). **B**, Imagem sagital de RM ponderada em T1 com os troncos superior, médio e inferior entre os músculos escaleno anterior (EA) e escaleno médio (EM). VS: veia subclávia; AS: artéria subclávia; Cl: clavícula.



FIGURA 16-10. RM. Anatomia das divisões. Imagem sagital de RM ponderada em T1 na altura das divisões do plexo braquial. As divisões (*setas*) são difíceis de caracterizar individualmente e se localizam na altura de seus cruzamentos com a clavícula (Cl), no início do espaço costoclavicular. Cl: clavícula; VS: veia subclávia; AS: artéria subclávia; 1aC: primeira costela.

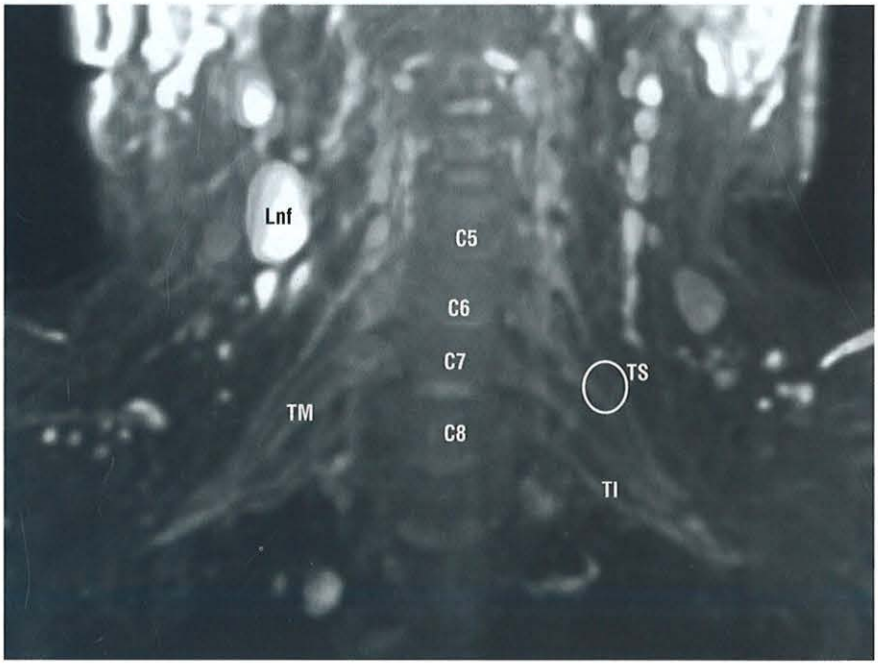

FIGURA 16-11. RM coronal. Anatomia do plexo braquial. Imagem reformatada STIR no plano coronal demonstra as raízes de C5 a C8 e os troncos superior (TS), médio (TM) e inferior (TI). Também se observa linfonodo cervical (Lnf).

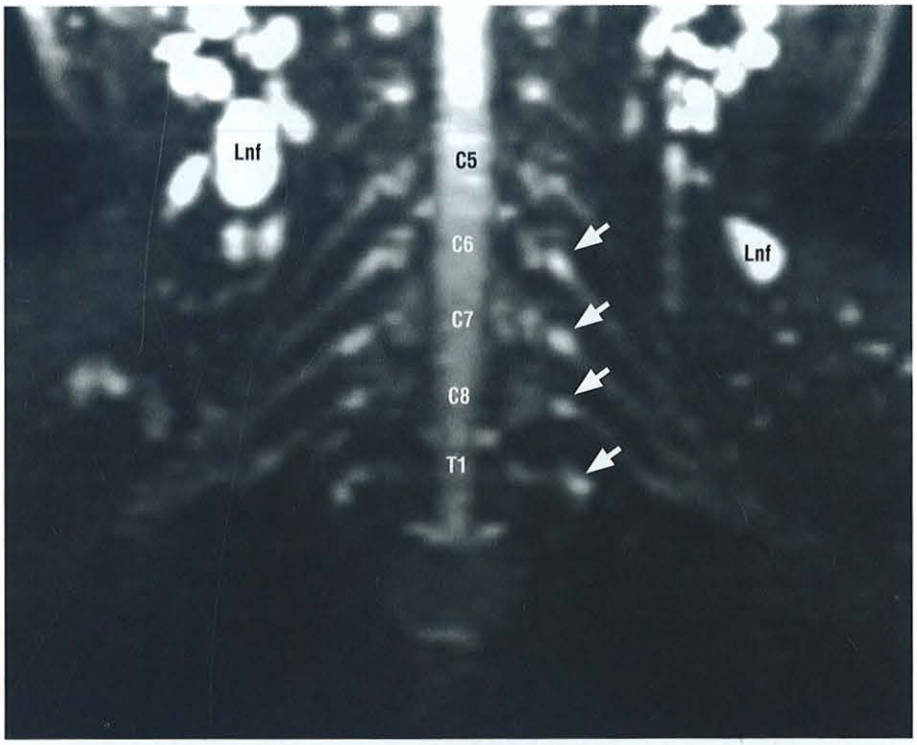

FIGURA 16-12. RM coronal. Anatomia do plexo braquial. Imagem reformatada de difusão no plano coronal demonstra as raízes de C5 a T1 e os gânglios sensitivos dorsais (*setas*) Também se observam linfonodos cervicais (Lnf).

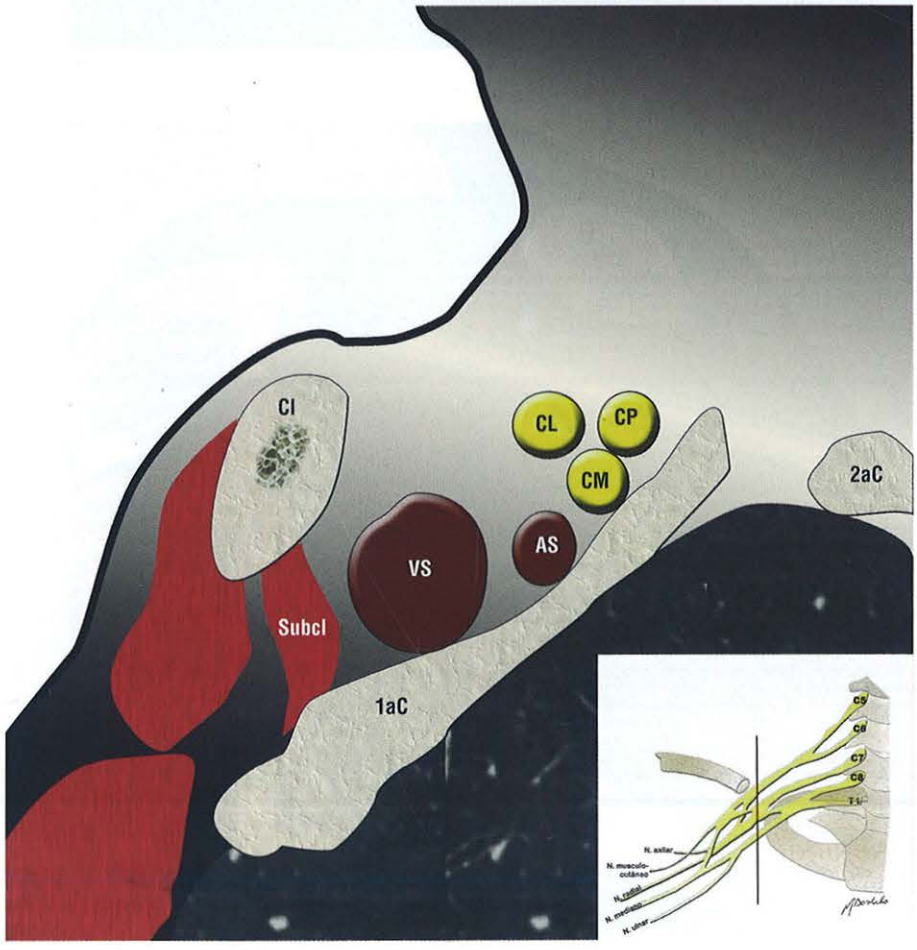

FIGURA 16-13. Anatomia do espaço costoclavicular. Esquema anatômico no plano sagital demonstra as cordas lateral (CL), posterior (CP) e medial (CM) no interior do espaço costoclavicular e suas relações com a primeira costela (1aC), artéria subclávia (AS), veia subclávia (VS) e clavícula (Cl). Subcl: músculo subclávio; 2aC: segunda costela.



FIGURA 16-14. RM. Anatomia do espaço costoclavicular. Imagem sagital ponderada em T1 demonstra as cordas lateral (CL), posterior (CP) e medial (CM) no interior do espaço costoclavicular e suas relações com a primeira costela (1aC), artéria subclávia (AS), veia subclávia (VS) e clavícula (Cl).

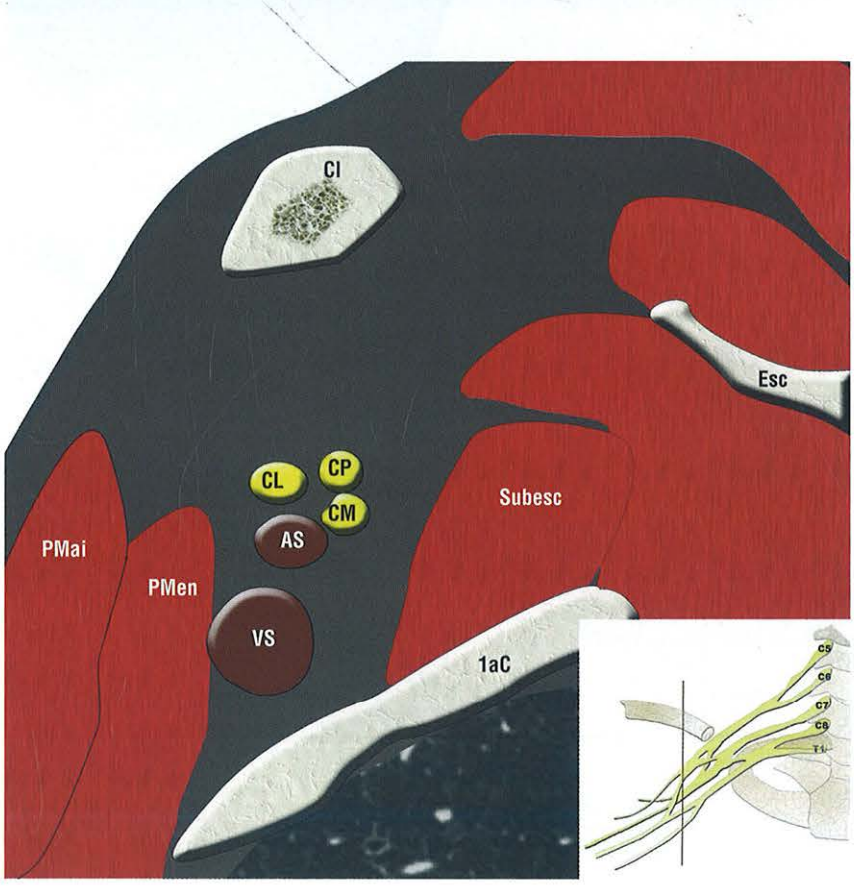

FIGURA 16-15. Anatomia do espaço retropeitoral. Esquema anatômico no plano sagital demonstra as cordas lateral (CL), posterior (CP) e medial (CM) no interior do espaço retropeitoral e suas relações com a artéria subclávia (AS), veia subclávia (VS) e os músculos retropeitorais menor (PMen) e maior (Pmai). Cl: clavícula; 1aC: primeira costela; Subesc: músculo subescapular; Esc: escápula.



FIGURA 16-16. Mielo-TC. Artefato do ombro. Imagem reformatada no plano coronal de mielo-TC da coluna cervical demonstra os intensos artefatos oriundos da estrutura óssea da cintura escapular, prejudicando a análise de C8 e T1 (*setas*).

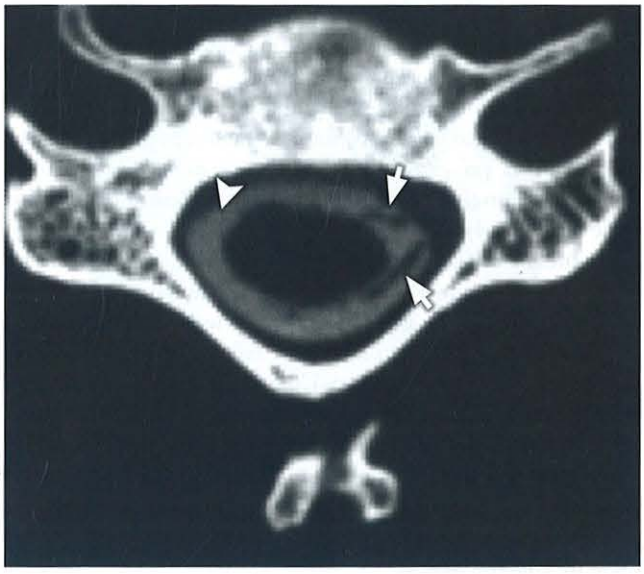

FIGURA 16-17. Mielo-TC. Avulsão de raízes. Avulsão das raízes ventral e dorsal à direita, que não são visualizadas (*ponta de seta*). As raízes intradurais apresentam aspecto normal à esquerda (*setas*).



FIGURA 16-18. Mielo-TC. Pseudomeningocele. Avulsão das raízes intradurais à esquerda com formação de pseudomeningocele (*seta*).

espessuras das imagens (0,5 a 1 mm). As sequências *steady state* disponíveis são CISS (Constructive Interference in Steady State), FISP (Fast Imaging with Steady State Precession), DRIVE (*driven equilibrium*) e FIESTA (Fast Imaging Employing Steady State Acquisition), sendo esta última utilizada em nosso Serviço.

LESÕES TRAUMÁTICAS

Características

As lesões traumáticas do plexo braquial podem ser abertas ou fechadas. As lesões abertas são menos frequentes e ocorrem por materiais perfurocortantes, projéteis de arma de fogo e iatrogenias (especialmente pelos bloqueios anestésicos de plexo e as ressecções de massas tumorais no pescoço).

As lesões fechadas ocorrem por tração ou compressão. As lesões por compressão geralmente acontecem em decorrência de um trauma direto sobre o ombro com compressão do plexo braquial entre a clavícula e a primeira costela. Também sucedem fraturas ósseas (clavícula, colo da escápula e colo do úmero) com compressão do plexo pelos fragmentos ósseos. Raramente, também, pode haver lesão por compressão do plexo braquial pelo cinto de segurança em acidentes automobilísticos. As lesões compressivas iatrogênicas podem ocorrer devido a posicionamentos cirúrgicos inadequados dos coxins sob os ombros.

A lesão fechada por tração é bem mais frequente que as demais, sendo o mecanismo uma violenta tração do braço com estiramento do plexo. Esse mecanismo ocorre frequentemente em motociclistas, ao caírem com o braço hiperextendido. Também pode surgir de foram iatrogênica, em um posicionamento cirúrgico inadequado, com excessiva abdução do braço.

Outro mecanismo de lesão por tração é a paralisia obstétrica. A maioria das lesões obstétricas acomete o plexo braquial superior. Nesse tipo de lesão, raramente o plexo inferior é acometido.

Classificação

As lesões podem ser classificadas de acordo com o local. Dessa forma, podem ser pré-ganglionares, pós-ganglionares ou uma combinação das duas. As lesões pré-ganglionares são as avulsões que ocorrem proximalmente ao gânglio sensitivo dorsal, intradurais e nas origens das raízes ventral e dorsal junto à medula espinal. Raramente, também, pode haver uma mielopatia associada à lesão pré-ganglionar.

A lesão pós-ganglionar acomete o plexo braquial distalmente ao gânglio sensitivo dorsal, podendo ocorrer lesões isoladas ou em múltiplos níveis. A lesão pós-ganglionar pode ser uma avulsão ou uma lesão em continuidade.

Quadro Clínico

A lesão do plexo braquial leva a um comprometimento funcional do membro superior, resultando em uma paralisia motora parcial ou completa. O déficit motor está relacionado com o nível em que se localiza a lesão do plexo (Quadro 16-1). Resumidamente, a lesão alta do plexo (raízes C5 e C6 ou tronco superior) leva a comprometimento do ombro e do bíceps. A lesão de C7 ou do tronco médio compromete a função do punho. A lesão baixa do plexo (raízes C8 e T1 ou tronco inferior) leva a comprometimento da flexão do antebraço e da ação da musculatura intrínseca da mão.

QUADRO 16-1. Déficits Motores Relacionados ao Nível Anatômico da Lesão Plexo Braquial

Nível Anatômico da Lesão	*Déficit Motor*
Raiz C5	Rotação externa e abdução do ombro
Raiz C6	Flexão do cotovelo
Raiz C7	Extensão do punho e dedos
Raiz C8	Flexão do punho e dedos
Raiz T1	Músculos intrínsecos da mão
Tronco superior	Rotação externa e abdução do ombro
Tronco médio	Extensão do cotovelo, extensão do punho e dedos
Tronco inferior	Flexão do punho e dedos
Nervo musculocutâneo	Flexão do cotovelo
Corda lateral	Flexão do cotovelo
Corda posterior	Abdução do ombro, extensão do cotovelo, extensão do punho e dedos
Corda medial	Flexão do punho e dedos

Tratamento e sua Relação com o Tipo de Lesão

O tratamento depende de alguns fatores: a idade do paciente, a gravidade da lesão, a sua localização e o tempo decorrido entre a lesão e o tratamento. O tratamento pode ser conservador ou cirúrgico. Como opções cirúrgicas, existem a neurólise, a sutura, a reparação com enxertos e as transferências de nervos.

As avulsões pré-ganglionares não são passíveis de reparo e, portanto, a função dos músculos correspondentes denervados pode ser restabelecida com transferência de nervos, em que um nervo preservado do paciente é ligado ao coto distal do nervo lesado, restabelecendo a função daquele músculo ou grupamento muscular suprido por aquele nervo. A prioridade na recuperação funcional do membro superior é recuperar a função do bíceps e, em seguida, a do ombro. Uma das opções mais utilizadas é a transferência de nervos intercostais para o nervo musculocutâneo, com o intuito de restabelecer a flexão do cotovelo.

As lesões pós-ganglionares com avulsão neural podem ser reparadas com enxertos de nervos, e as lesões em continuidade dos nervos podem ser tratadas conservadoramente ou por meio de enxertia neural.

Portanto, o estadiamento da lesão do plexo pelos métodos por imagem, em termos de localização e gravidade, pode influenciar na conduta a ser realizada.

ASPECTOS POR IMAGEM

Mielo-TC

A mielo-TC é considerada o método de escolha para avaliação das avulsões pré-ganglionares. Suas grandes desvantagens são a incapacidade de avaliar o plexo pós-ganglionar e o seu caráter invasivo.

A detecção da lesão pré-ganglionar pela mielo-TC é feita quando há uma solução de continuidade entre as raízes nervosas (ventral e/ou dorsal) e a medula espinal (Fig. 16-17).

A avulsão radicular pode-se acompanhar de uma laceração na bainha da raiz nervosa e consequente formação de uma bolsa que geralmente se comunica com o espaço liquórico é denominada pseudomeningocele, cuja detecção na mielo-TC depende de seu preenchimento pelo contraste e, portanto, da comunicação da mesma com o espaço liquórico (Figs. 16-18 e 16-19). É importante ressaltar que a maioria das avulsões pré-ganglionares se acompanha da formação da pseudomeningocele, no entanto, pode haver a avulsão nervosa sem pseudomeningocele. Apesar de rara, também pode haver a lesão do envoltório dural com pseudomeningocele e sem a avulsão nervosa.

Ressonância Magnética

A vantagem da RM em relação à mielo-TC está na capacidade de detectar tanto as lesões pré-ganglionares como as pós-ganglionares.

Descreveremos a seguir os diversos sinais de lesão do plexo braquial pela RM.



FIGURA 16-19. Mielo-TC. Pseudomeningocele. Imagem reformatada no plano coronal de mielo-TC da coluna cervical mostra pseudomeningoceles à esquerda (*setas*).

Alteração de Sinal da Medula Espinal

As alterações de sinal da medula espinhal são observadas em cerca de 20% dos pacientes com lesões pré-ganglionares, correspondendo a edema e hemorragia nos casos agudos e mielomalacia nos casos crônicos. Essas alterações de sinal podem estar restritas à área de saída da raiz nervosa ou acometer todo o lado comprometido da medula espinal (Fig. 16-20). Também pode haver uma herniação da medula espinal devido às lesões meníngeas (Fig. 16-21).

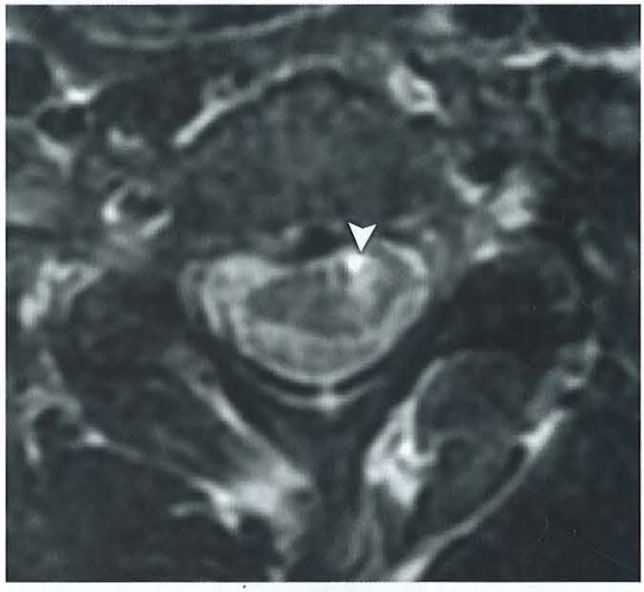

FIGURA 16-20. RM. Lesão da medula espinal associada à lesão do plexo braquial. Imagem axial ponderada em T2 da coluna cervical demonstra elevação do sinal focal da medula espinal com transecção parcial em sua porção lateral direita (*ponta de seta*).

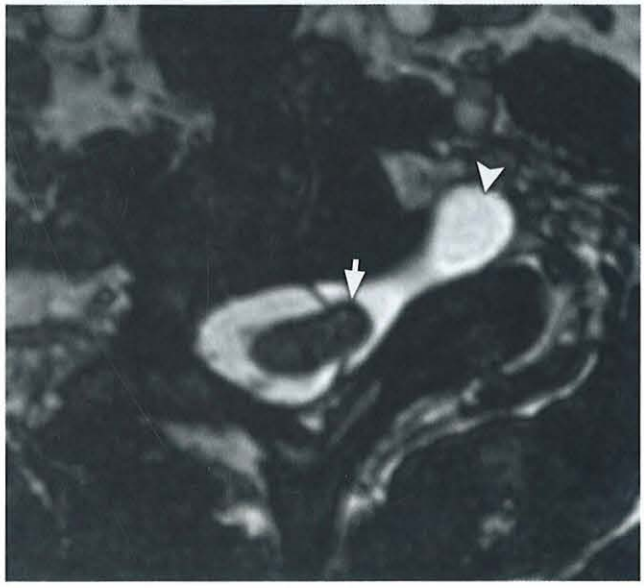

FIGURA 16-21. RM. Luxação da medula espinal associada à lesão do plexo braquial. Imagem axial volumétrica (FIESTA) da coluna cervical demonstra luxação da porção lateral direita da medula espinal através das meninges (*seta*). Pseudomeningocele associada (*ponta de seta*).

Realce das Raízes Nervosas

Alterações mais discretas como o realce pós-contraste das raízes nervosas, mesmo com preservação de sua continuidade anatômica, são relacionadas com comprometimento funcional e, possivelmente, indicando um estiramento parcial da radícula. O mecanismo teórico é a quebra da barreira hematoencefálica com ectasia das veias radiculares (Fig. 16-22).

Musculatura Paravertebral

As alterações de sinal da musculatura paravertebral, especialmente do músculo multifidus, podem ocorrer em até 24 horas após a lesão neural, e sua detecção é um sinal indireto para avulsão de raiz nervosa. Esse sinal é mais sensível e precoce nas imagens pós-contrastes (Fig. 16-22). Também é possível detectar a denervação na musculatura da cintura escapular relacionada com a lesão do plexo (Fig. 16-23).

Avulsão das Raízes Nervosas

Nas sequências convencionais de RM, existe uma má visibilização das raízes nervosas intradurais. Para melhorar a sensibilidade na detecção das avulses das raízes intradurais, a mielografia por RM é empregada, utilizando-se sequências específicas, como, por exemplo, o FIESTA (Fig. 16-24), sem utilização de contraste. Estudos recentes demonstram que essa sequência proporciona uma excelente visualização das raízes em pacientes normais e em 60% dos pacientes com avulsão do plexo braquial.

As pseudomeningoceles podem ser mais bem demonstradas na RM em relação à mielo-TC, pois a RM não depende do preenchimento do meio de contraste para demonstração da pseudomeningocele (Figs. 16-25 e 16-26).

A RM é, também, o método por imagem de escolha no diagnóstico das lesões pós-ganglionares. Para esse fim, além

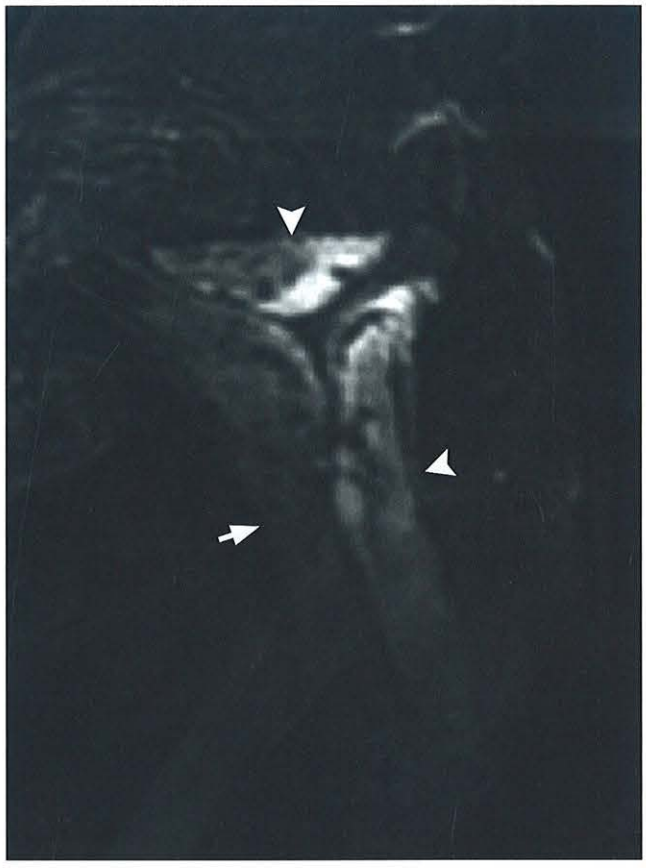

FIGURA 16-23. RM. Denervação muscular da cintura escapular secundária à lesão do plexo. Imagem sagital da escápula ponderada em T2 e com saturação de gordura mostra edema dos músculos supraespinal e subescapular (*pontas de seta*) e, em menor grau, do infraespinal (*seta*), correspondendo a denervação.

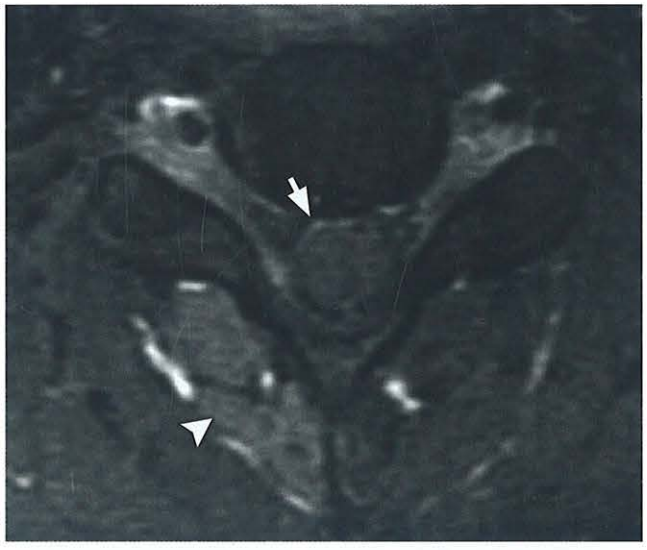

FIGURA 16-22. RM. Realce meníngeo relacionado com avulsão de raiz intradural. Imagem axial da coluna cervical ponderada em T1 com saturação de gordura obtida após a administração endovenosa do meio de contraste paramagnético demonstra realce meníngeo na face anterolateral direita da medula espinal (*seta*) secundário à avulsão da raiz ventral correspondente. Note o realce do músculo *multifidus* à esquerda (*ponta de seta*), correspondendo à denervação.

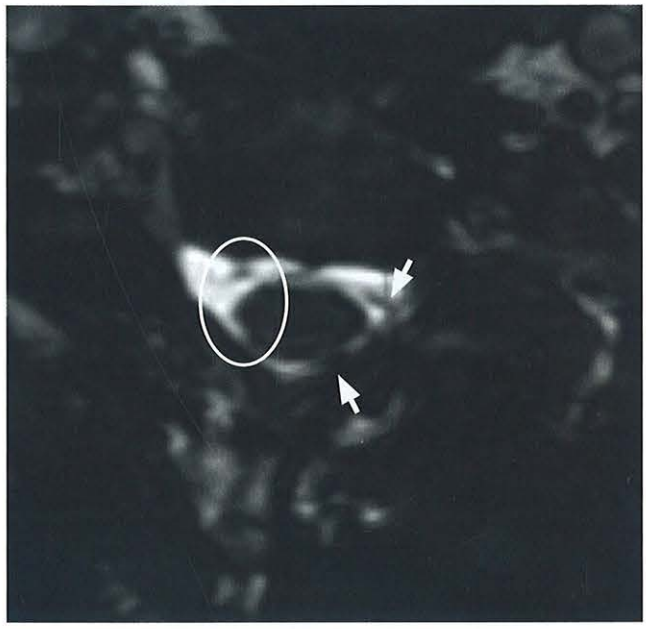

FIGURA 16-24. RM. Avulsão das raízes intradurais. Imagem axial volumétrica (FIESTA) da coluna cervical mostra avulsão com falha na visualização das raízes ventral e dorsal junto à medula espinal à direita (*círculo*) e aspecto normal das raízes intradurais à direita (*setas*).

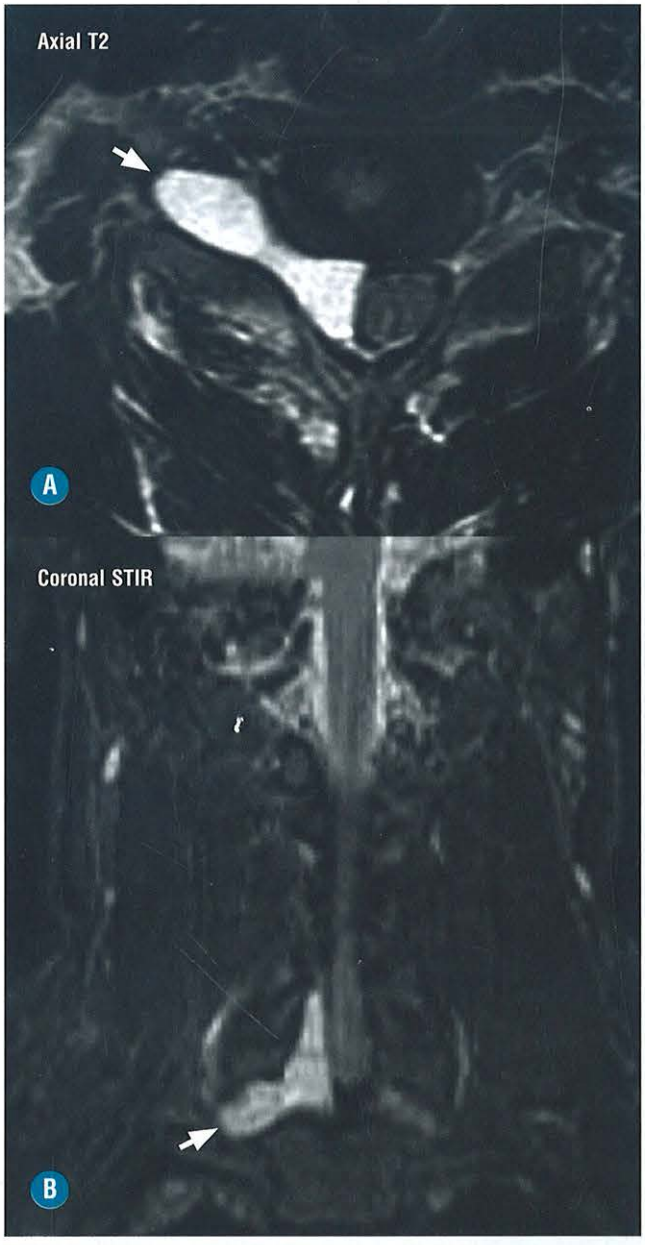

FIGURA 16-25. Pseudomeningocele – RM. Imagens de RM nos planos axial T2 e coronal STIR demonstram pseudomeningocele à esquerda (*setas*).

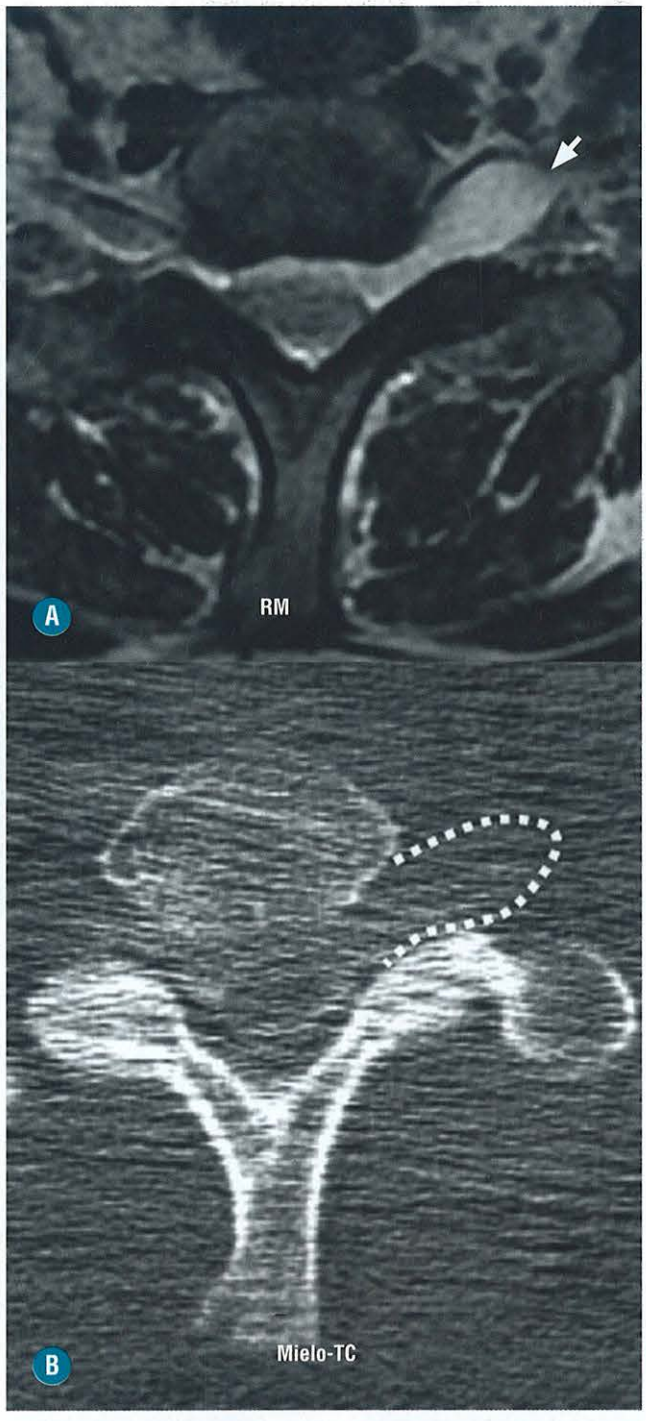

FIGURA 16-26. Pseudomeningocele – RM × mielo-TC. Imagens axiais de RM (ponderada em T2) e mielo-TC da coluna cervical do mesmo paciente demonstram pseudomeningocele à direita, bem caracterizada na RM (*seta*) e mal caracterizada na mielo-TC (*linha pontilhada*), devido ao pouco preenchimento pelo contraste e artefatos oriundos das estruturas ósseas da cintura escapular.

das convencionais sequências STIR nos planos coronal e sagital, pode ser utilizada a difusão com reformatação no plano coronal (Figs. 16-27 e 16-28).

Lesões Obstétricas do Plexo Braquial

As lesões traumáticas do plexo braquial ocorrem em cerca de 0,3 a 3,6 de cada 1.000 nascidos vivos, e cerca de 10% apresentam um prognóstico ruim e requerem tratamento cirúrgico. A opção cirúrgica deve ser feita até o 1º ano de vida, e os métodos de imagem devem ser considerados como uma alternativa importante no arsenal diagnóstico e de estadiamento pré-operatório, além do exame clínico e dos estudos eletrofisiológicos. Não existem, no entanto, estudos conclusivos na literatura sobre em qual etapa da evolução da doença e em quais graus de gravidade clínica os métodos de imagem são indicados.

Um item importante a ser considerado a respeito da realização dos exames por imagem, nessa faixa etária, é a necessidade de sedação/anestesia geral. O método por imagem com maior *performance* em termos de diagnóstico da lesão pré-ganglionar é a mielo-TC, porém a RM associada à mielo-RM apresenta uma boa *performance* no diagnóstico das avulsões radiculares



FIGURA 16-27. Lesão pós-ganglionar – RM. Homem de 32 anos que sofreu acidente motociclístico há sete meses, com sinais clínicos de lesão total do plexo braquial. Imagem sagital STIR do plexo braquial evidencia aspecto normal da raiz C4 e acentuado espessamento e borramento dos contornos de C5 a C8. Também se observa pequeno espessamento da raiz de T1. A cirurgia demonstrou lesão avulsiva pós-ganglionar de todo o plexo braquial.

e também permite o diagnóstico das lesões pós-ganglionares (Fig. 16-29), com a vantagem de ser menos invasivo e, em teoria, permitir uma anestesia menos profunda. A necessidade de sedação/anestesia pode dificultar a realização da mielo-TC e, ainda, diminuir a *performance* diagnóstica desse método por imagem. Dessa forma, devido à sua característica não invasiva, e ao desenvolvimento cada vez maior da RM, sua aplicação é cada vez maior no diagnóstico das lesões obstétricas do plexo braquial.

TUMORES

Características

Na avaliação de um tumor acometendo o plexo braquial, o principal papel da imagem é caracterizar a massa como intrínseca ou extrínseca ao plexo. Os tumores extrínsecos são mais comuns, sendo eles: benignos (fibromatose, lipoma, miosite ossificante, hemangioma) e malignos (tumor de pulmão com extensão ao plexo braquial, metástases (especialmente de pulmão e mama e linfomas). Os tumores intrínsecos são mais raros que os extrínsecos, sendo representados pelos tumores de linhagem neural: schwanoma, neurofibroma, ganglioneuroma e o tumor maligno de bainha neural.

Aspectos por Imagem

A RM é o melhor método por imagem para o estudo de lesões expansivas do plexo braquial. Tem como objetivos diagnosticar a presença do tumor, avaliar a origem do tumor (extrínseco ou intrínseco ao plexo) e o estadiamento locorregional da lesão (Figs. 16-30 e 16-31).

Plexopatias Actínicas

Pacientes com história de um tumor de mama ou pescoço tratados com radioterapia podem evoluir com uma plexopatia actínica. O principal diagnóstico diferencial nesses casos é com uma lesão metastática acometendo o plexo. A RM pode ser útil nessa diferenciação. A alteração actínica se manifesta com fibrose, apresentando baixo sinal em todas as sequências nas fases tardias, porém pode apresentar alto sinal com pequeno realce pós-contraste nas fases mais precoces. Na lesão actínica, também existe uma distorção arquitetural com espessamento difuso de uma determinada porção do plexo braquial, ao contrário das lesões metastáticas, que se apresentam como uma massa focal que apresentam grande realce ao meio de contraste (Figs. 16-32 e 16-33).

SÍNDROME DO DESFILADEIRO TORÁCICO

Características

A síndrome do desfiladeiro torácico é um dos temas mais controversos na medicina, incluindo sua fisiopatologia e o seu diagnóstico. É caracterizada por compressão das estruturas neurovasculares componentes do desfiladeiro torácico. Os sintomas decorrentes dessa compressão são dor, formigamento e parestesias do membro superior. Classicamente, esses sintomas são exacerbados na elevação do braço.

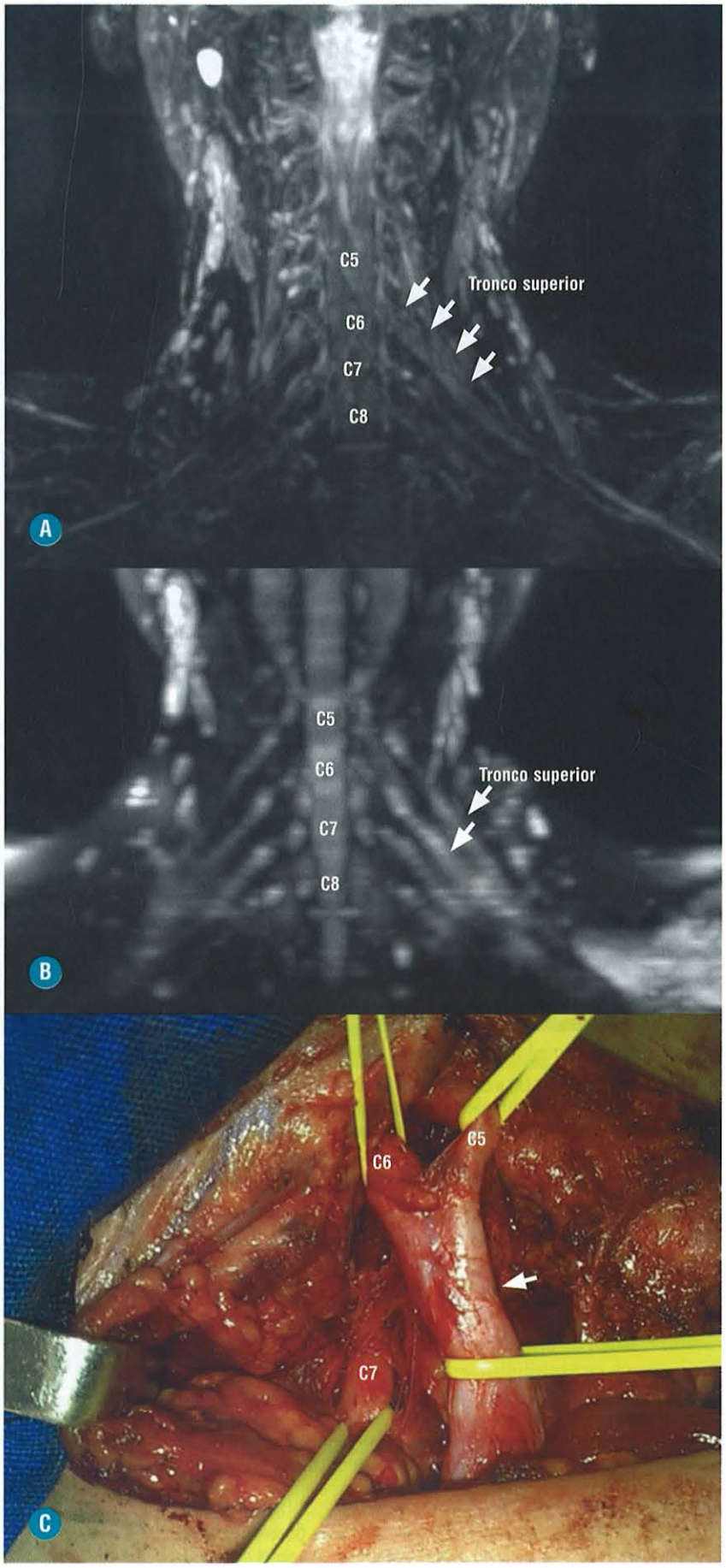

FIGURA 16-28. Lesão pós-ganglionar – RM e difusão. Homem de 27 anos que sofreu acidente motociclístico há quatro meses, com sinais clínicos de lesão do tronco superior. **A**, Imagem STIR do plexo braquial reformatada no plano coronal demonstra espessamento e elevação do sinal do tronco superior à direita (*setas*). **B**, Imagem pesada em difusão reformatada no plano coronal demonstra o espessamento do tronco superior do plexo braquial à direita (*setas*). **C**, Imagem cirúrgica evidencia uma lesão em continuidade do tronco superior (*seta*). (*Cortesia do Dr. Marcelo Rosa Rezende, São Paulo-SP.*)

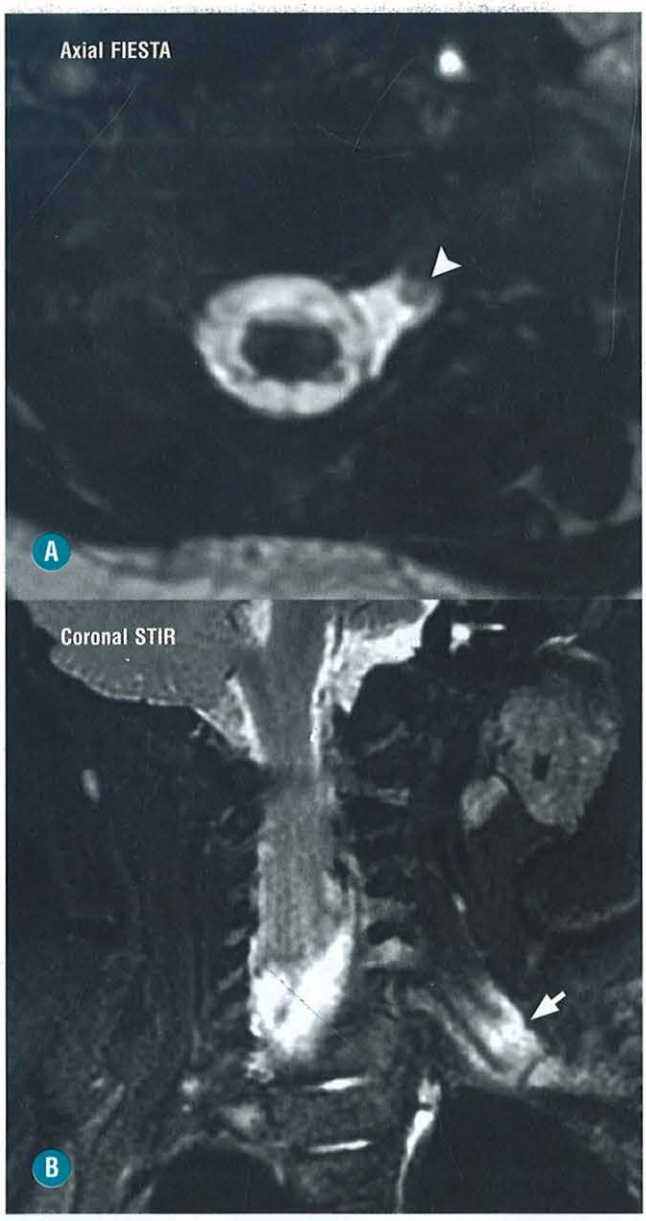

FIGURA 16-29. Lesão obstétrica do plexo braquial – RM. Imagem axial FIESTA da coluna cervical (**A**) e coronal STIR do plexo braquial (**B**). Menino de 11 semanas de vida, com lesão obstétrica. Presença de pseudomeningocele em C7 (*ponta de seta*) e lesão pós-ganglionar em C5, C6 e C7 (*seta*), caracterizada por espessamento e elevação do sinal. Na cirurgia, confirmou-se o achado da RM, tendo sido caracterizados neuromas em continuidade em C5, C6 e C7.

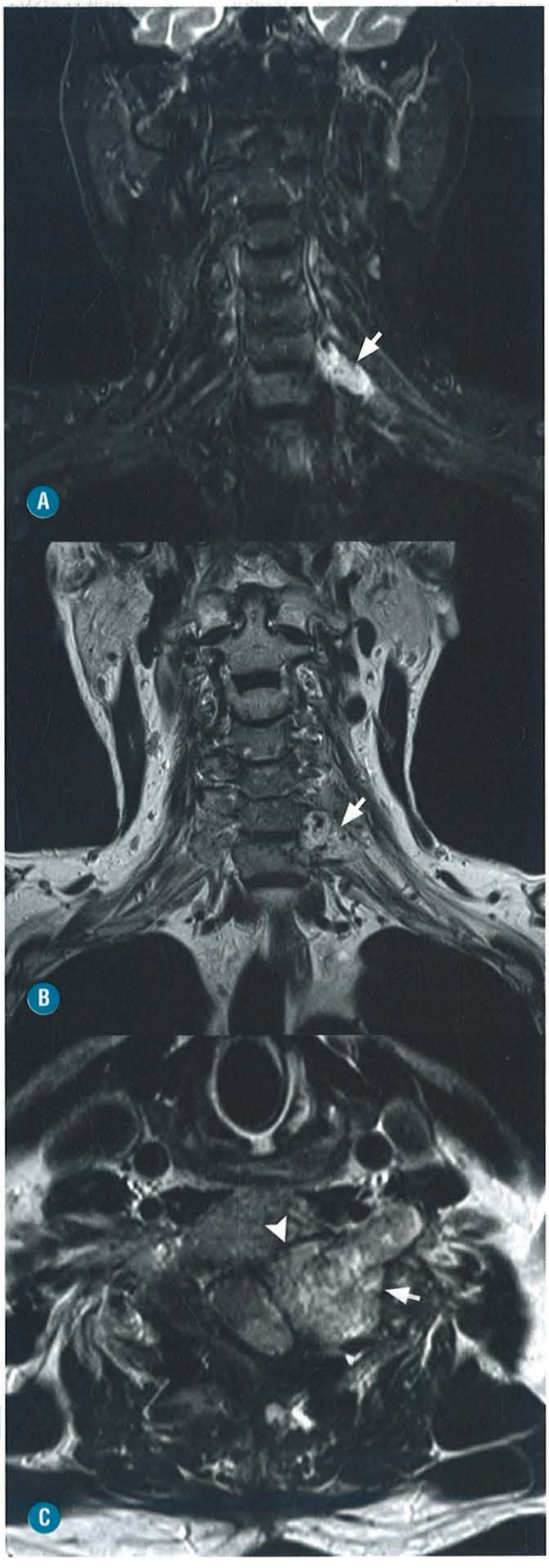

FIGURA 16-30. Tumor maligno de bainha neural do plexo braquial – RM. **A**, Imagem coronal STIR do plexo braquial. Lesão expansiva acometendo a raiz de C7 que se estende até o tronco médio (*seta*). **B**, Imagem coronal ponderada em T1 pós-contraste. Observe o realce heterogêneo da lesão (*seta*). **C**, Imagem axial ponderada em T2. A lesão estende-se desde a porção intradural até o seu componente pós-ganglionar (*seta*). Observe a erosão óssea na porção posterolateral do corpo vertebral de C6 (*ponta de seta*).

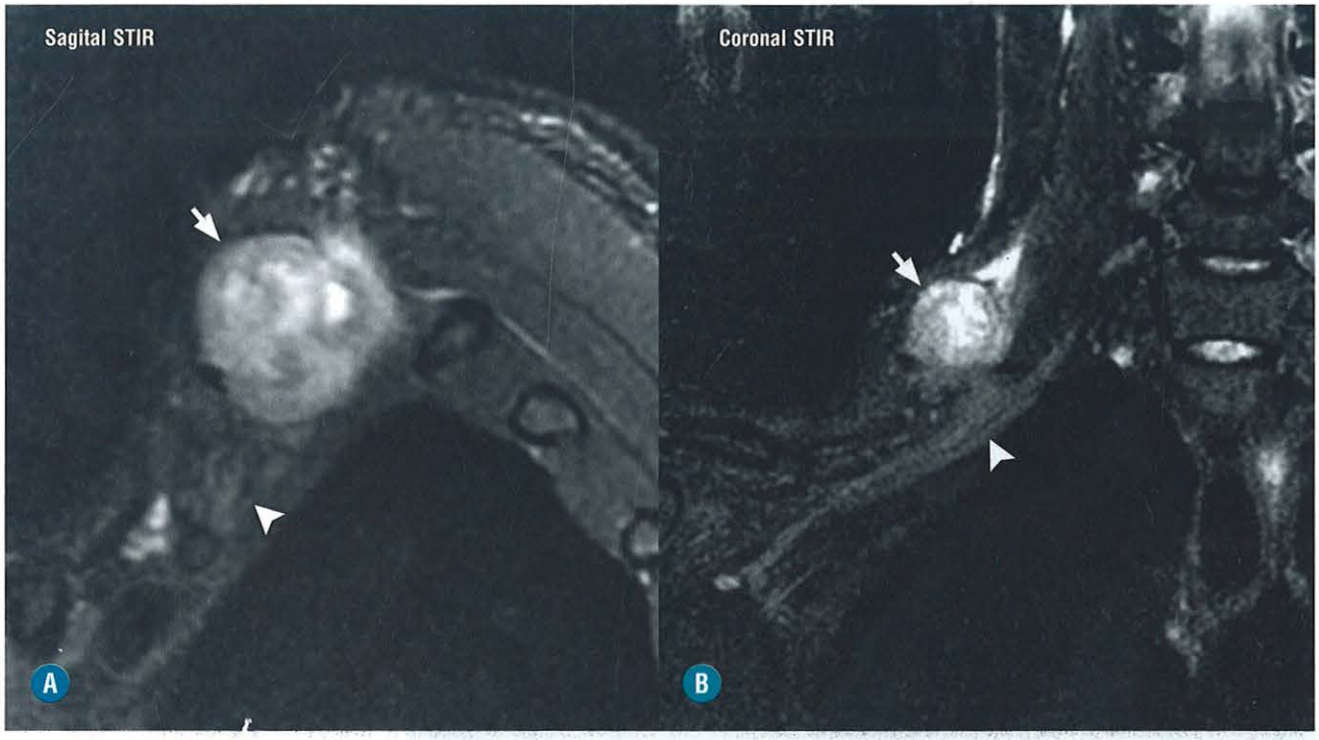

FIGURA 16-31. Tumor de bainha neural extrínseco ao plexo braquial – RM. Imagens sagital (**A**) e coronal (**B**) STIR do plexo braquial. Lesão expansiva (*setas*) situada superiormente ao plexo braquial (*pontas de seta*), sem íntima relação com o mesmo. Na cirurgia, foi confirmado um schwanoma extrínseco ao plexo braquial.

Classificação

Didaticamente, existem três tipos de síndrome do desfiladeiro torácico, podendo haver coexistência entre duas ou mais delas: neurogência, arterial e venosa. A síndrome neurogência é mais comum, correspondendo a 90 a 95% dos casos, em relação às síndromes vasculares, que correspondem a 5 a 10% dos casos. Alguns autores questionam a ocorrência isolada da síndrome neurogênica, preconizando o surgimento simultâneo com as síndromes vasculares, como consequência de uma compressão comum neurovascular e até mesmo comprometimento arterial com alterações na microvasculatura neural.

A síndrome neurogência pode acometer todas as porções do plexo braquial, sendo mais comum o acometimento do plexo inferior. Os sintomas são secundários à compressão nervosa, especialmente dor e parestesias.

Os sintomas relacionados com a síndrome arterial são causados pela compressão e insuficiência arterial, especialmente dor e fraqueza. Quando há compressão venosa, os sintomas são cianose, edema e dor do membro superior. A compressão venosa pode-se acompanhar de uma trombose venosa.

Na maioria dos casos, é difícil fazer a distinção clínica entre compressão vascular ou neural, podendo até ocorrer simultaneamente. Nesses casos, os métodos por imagem são importantes para se caracterizar a causa da compressão e o adequado tratamento.

Causas

A síndrome do desfiladeiro torácico geralmente tem causas anatômicas, sejam elas ósseas ou de partes moles.

As alterações ósseas incluem a costela cervical, o processo transverso alongado de C7, exostoses ou calosidades ósseas da clavícula ou primeira costela.

As alterações de partes moles incluem a presença de bandas fibrosas, ligamentos anômalos e alterações musculares (hipertrofia, fibrose).

Aspectos por Imagem

Na avaliação por imagem da síndrome do desfiladeiro torácico, os exames indicados são as radiografias simples, a ângio-TC de vasos subclávios e axilares, RM do plexo braquial e ângio-RM dos vasos subclávios.

O primeiro exame a ser solicitado é uma radiografia simples da coluna cervical, com objetivo de diagnosticar as alterações ósseas (Fig. 16-34).

A RM é um excelente exame para a avaliação da síndrome do desfiladeiro torácico. É capaz de estimar as alterações ósseas e de partes moles e suas relações com as estruturas neurovasculares. Consideramos importante a realização do exame com o braço em posição neutra e com o braço rodado externamente e abduzido em cerca de 150° (teste de Wright). A rotação da cabeça para o lado contralateral ao plexo sintomático (teste de Adson) aumenta a sensibilidade na detecção das compressões neurovasculares. As sequências utilizadas com o braço elevado são os sagitais T1 e STIR e o plano coronal STIR. Em pacientes assintomáticos também existe uma redução do espaço costoclavicular à elevação do braço, porém acredita-se que essa redução seja maior nos pacientes com quadro clínico de síndrome do desfiladeiro torácico (Fig. 16-35). A RM pode detectar as alterações anatômicas relaciona-

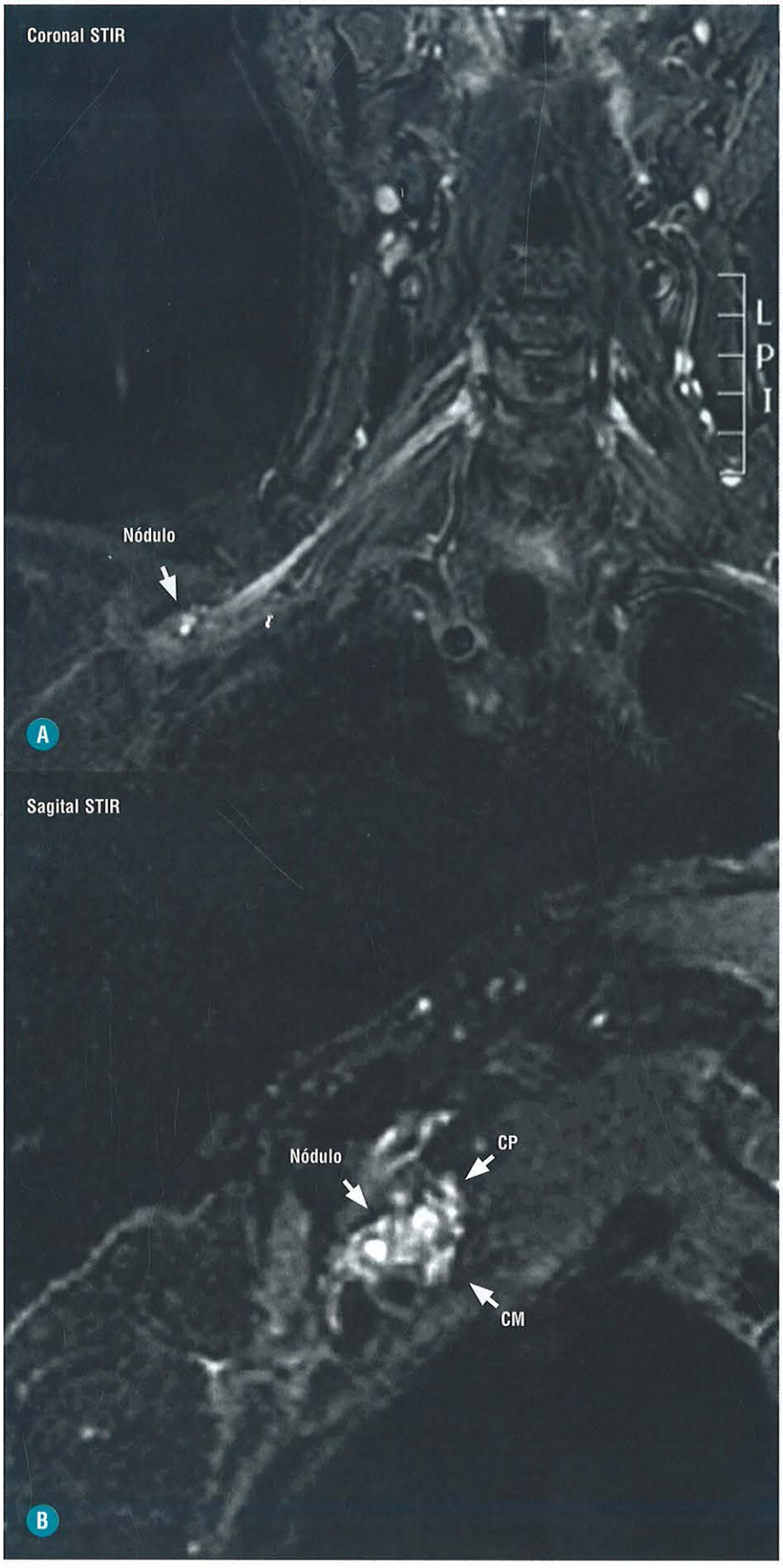

FIGURA 16-32. Lesão metastática do plexo braquial – RM. Imagens coronal (**A**) e sagital (**B**) STIR do plexo braquial direito. Paciente com neoplasia de mama há dois anos. Presença de um nódulo acometendo as cordas do plexo braqual, especialmente a corda lateral, que é mal caracterizada devido à presença do nódulo. CP: corda posterior; CM: corda medial.

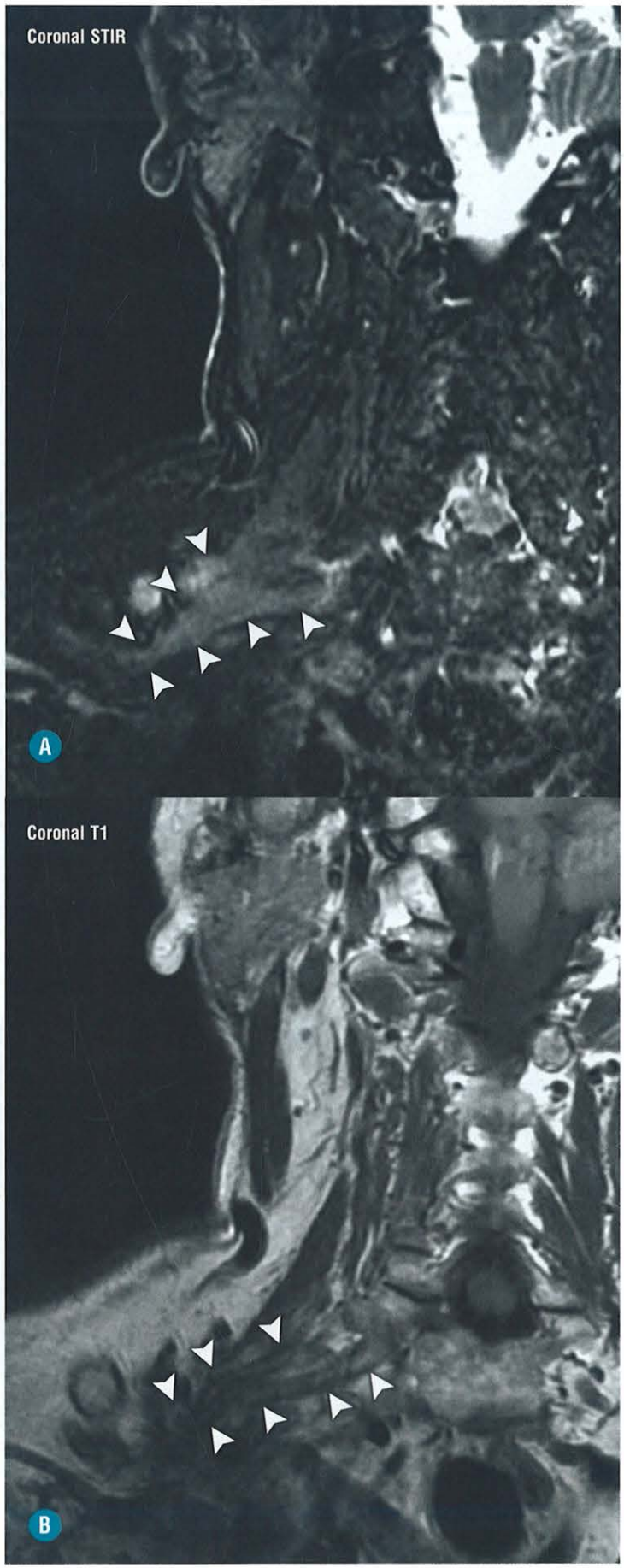

FIGURA 16-33. Lesão actínica do plexo braquial – RM. Imagens coronais STIR (**A**) e ponderada em T1 (**B**) do plexo braquial direito. Paciente com história prévia de neoplasia de tireoide, submetida à radioterapia há um ano. Observa-se espessamento difuso do plexo braquial com áreas de alto e baixo sinal de permeio (*pontas de seta*). Esse aspecto indica tratar-se de uma plexopatia actínica.



FIGURA 16-34. Costela cervical. Radiografia simples da coluna cervical, na incidência anteroposterior (AP) demonstra costelas cervicais bilateralmente, maior à direita (*pontas de seta*).



FIGURA 16-35. Síndrome do desfiladeiro torácico: redução do espaço costoclavicular à abdução do braço. Imagens sagitais ponderadas em T1 do plexo braquial com o braço em posição neutra (**A**) e em posição elevada (**B**). Paciente sintomático apresenta importante redução do diâmetro do espaço costoclavicular com a elevação do braço (*linhas*).

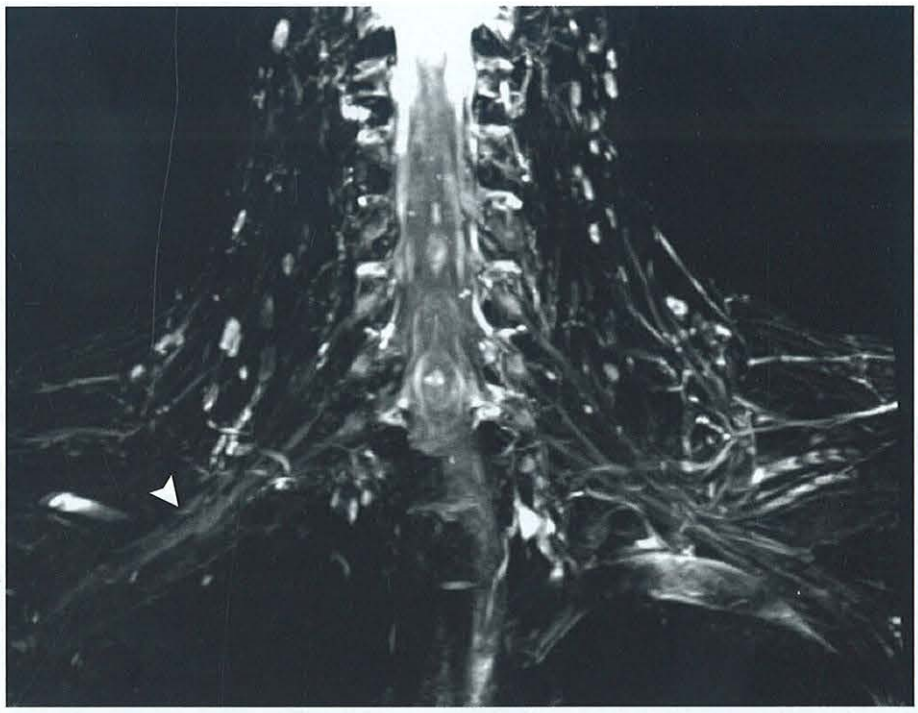

FIGURA 16-36. Síndrome do desfiladeiro torácico: espessamento do plexo braquial. Imagem coronal STIR do plexo braquial. Paciente sintomático – a RM evidencia espessamento e discreta elevação do sinal do plexo braquial direito, na altura das cordas e do espaço costoclavicular (*ponta de seta*).

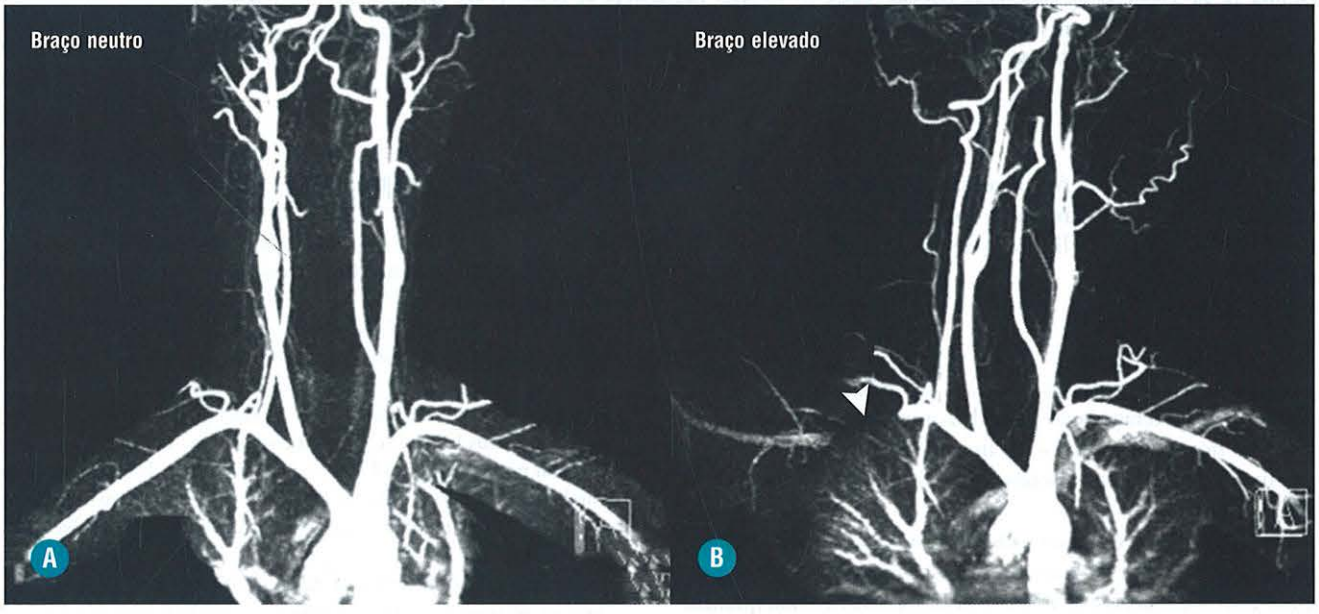

FIGURA 16-37. Síndrome do desfiladeiro torácico: compressão arterial. Imagens reformatadas de ângio-RM dos vasos cervicais com o braço em posições neutra (**A**) e elevado (**B**). Paciente sintomático – observe a oclusão da artéria subclávia direita com a elevação do braço (*ponta de seta*).

das e suas relações com o feixe neurovascular, como: costelas cervicais, hiperplasia do processo transverso, bandas fibrosas, hipertrofias musculares (Mm. subclávio, escalenos anterior/médio) e variações anatômicas dos músculos escalenos anterior e médio. Além da detecção dessas alterações anatômicas, é possível avaliar alterações das próprias estruturas neurovasculares. No caso da síndrome neurogênica, podemos observar o espessamento e a elevação do sinal do plexo braquial (Fig. 16-36). Para avaliação das estruturas vasculares, é possível identificar alterações sobre o calibre dos vasos e até de trombos no interior das veias. Para detectar essas alterações realizamos sequências de ângio-RM dos vasos subclávios/axilares (Fig. 16-37).

A ângio-TC tem como principal objetivo avaliar as estruturas vasculares, especialmente as compressões sobre as artérias subclávia e axilar e a presença de trombos no interior das veias. Também é realizada em posições dinâmicas (com o braço em posições neutra e elevado) (Fig. 16-38). Pode também estimar

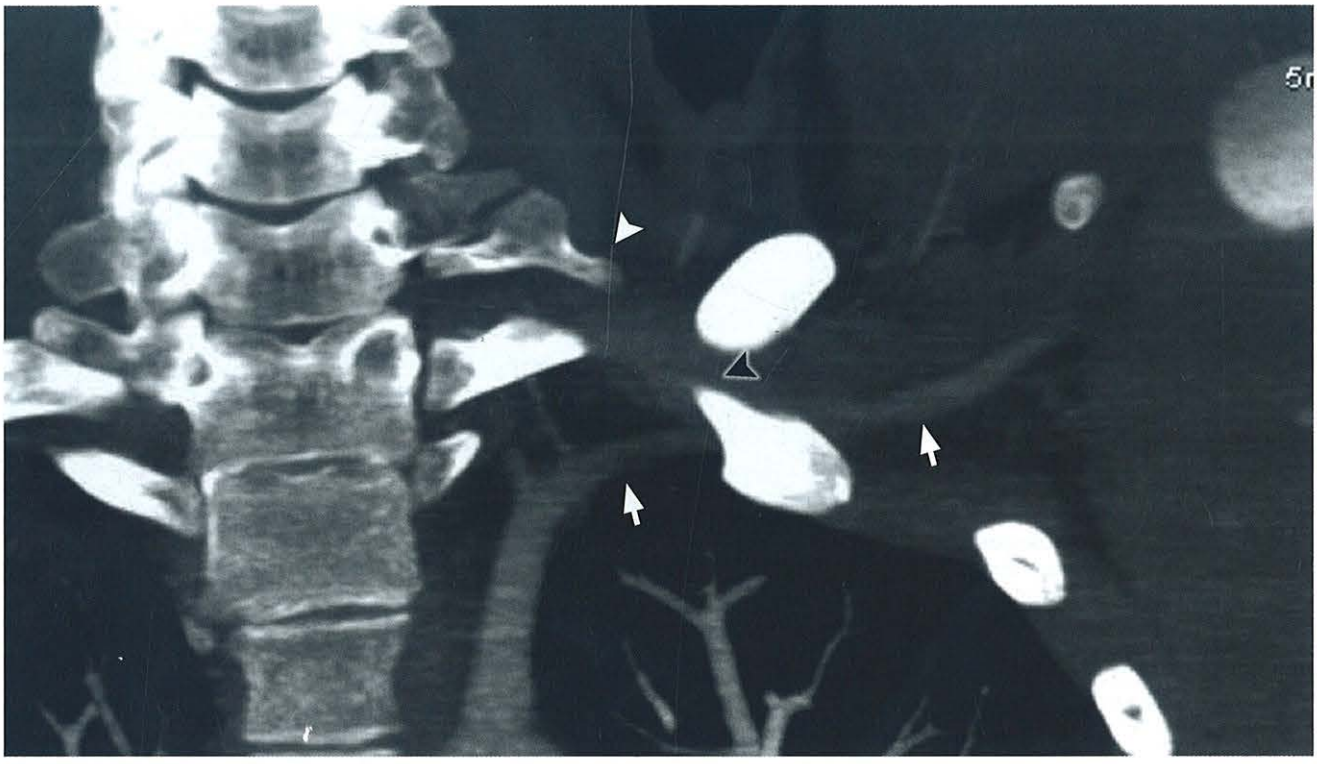

FIGURA 16-38. Síndrome do desfiladeiro torácico. Ângio-TC. Imagem reformatada de ângio-TC dos vasos cervicais. Paciente sintomático – observa-se uma costela cervical (*ponta de seta branca*), uma exostose na costela (*ponta de seta preta*) e o afilamento da artéria subclávia (*setas*) em sua passagem entre a costela cervical e a exostose costal. (*Cortesia do Dr. André Estenssoro.*)

a presença de alterações ósseas relacionadas com o desfiladeiro torácico. A avaliação direta das estruturas do plexo braquial na ângio-TC é bastante limitada devido ao baixo contraste de partes moles.

RESUMO

Os métodos por imagem são cada vez mais importantes na avaliação das alterações do plexo braquial devido ao desenvolvimento dos equipamentos de imagem e, principalmente, ao desenvolvimento de protocolos específicos para a avaliação do plexo braquial.

O principal conceito que o radiologista deve guardar é que o estudo por imagem deve ser dirigido à avaliação do plexo braquial com sequências específicas e posicionamentos adequados.

Em relação às lesões traumáticas, a mielo-TC avalia muito bem as avulsões pré-ganglionares, porém é um método invasivo e não avalia as lesões pós-ganglionares. A RM estima de forma adequada as lesões pré- e pós-ganglionares.

Nos tumores do plexo braquial, os métodos por imagem devem diferenciar entre uma massa intrínseca ou extrínseca (mais comum) ao plexo.

Na síndrome do desfiladeiro torácico, a função dos métodos por imagem é diagnosticar fatores anatômicos que possam comprimir as estruturs neurovasculares (especialmente as ósseas) e detectar diretamente alterações nos nervos e vasos. É essencial a realização dos exames de RM, ângio-RM ou ângio-TC com o braço abaixado e elevado para detectar essas alterações.

LITERATURA RECOMENDADA

1. Abbott R, Abbott M, Alzate J, Lefton D. Magnetic resonance imaging of obstetrical brachial plexus injuries. Childs Nerv Syst. 2004 Oct; 20(10):720-5.
2. Aralasmak A, Karaali K, Cevikol C, Uysal H, Senol U. MR imaging findings in brachial plexopathy with thoracic outlet syndrome. AJNR Am J Neuroradiol. 2010 Mar; 31(3):410-7.
3. Belzberg AJ, Dorsi MJ, Storm PB, Moriarity JL. Surgical repair of brachial plexus injury: a multinational survey of experienced peripheral nerve surgeons. J Neurosurg. 2004 Sep; 101(3):365-76.
4. Birchansky S, Altman N. Imaging the brachial plexus and peripheral nerves in infants and children. Semin Pediatr Neurol. 2000 Mar; 7(1):15-25.
5. Carvalho GA, Nikkhah G, Matthies C, Penkert G, Samii M. Diagnosis of root avulsions in traumatic brachial plexus injuries: value of computerized tomography myelography and magnetic resonance imaging. J Neurosurg. 1997 Jan; 86(1):69-76.
6. Demondion X, Herbinet P, Van Sint Jan S, Boutry N, Chantelot C, Cotten A. Imaging assessment of thoracic outlet syndrome. Radiographics. 2006 Nov-Dec; 26(6):1735-50.
7. Gupta RK, Mehta VS, Banerji AK, Jain RK. MR evaluation of brachial plexus injuries. Neuroradiology. 1989; 31(5):377-81.
8. Hayashi N, Masumoto T, Abe O, Aoki S, Ohtomo K, Tajiri Y. Accuracy of abnormal paraspinal muscle findings on contrast-enhanced MR images as indirect signs of unilateral cervical root-avulsion injury. Radiology. 2002 May; 223(2):397-402.
9. Hayashi N, Yamamoto S, Okubo T, Yoshioka N, Shirouzu I, Abe O, et al. Avulsion injury of cervical nerve roots: enhanced intradural nerve roots at MR imaging. Radiology. 1998 Mar; 206(3): 817-22.

10. Hems TE, Birch R, Carlstedt T. The role of magnetic resonance imaging in the management of traction injuries to the adult brachial plexus. J Hand Surg Br. 1999 Oct; 24(5):550-5.
11. Kichari JR, Hussain SM, Den Hollander JC, Krestin GP. MR imaging of the brachial plexus: current imaging sequences, normal findings, and findings in a spectrum of focal lesions with MR-pathologic correlation. Curr Probl Diagn Radiol. 2003 Mar-Apr; 32(2):88-101.
12. Medina LS, Yaylali I, Zurakowski D, Ruiz J, Altman NR, Grossman JA. Diagnostic performance of MRI and MR myelography in infants with a brachial plexus birth injury. Pediatr Radiol. 2006 Dec; 36(12):1295-9.
13. Miller SF, Glasier CM, Griebel ML, Boop FA. Brachial plexopathy in infants after traumatic delivery: evaluation with MR imaging. Radiology. 1993 Nov; 189(2):481-4.
14. Nakamura T, Yabe Y, Horiuchi Y, Takayama S. Magnetic resonance myelography in brachial plexus injury. J Bone Joint Surg Br. 1997 Sep; 79(5):764-9.
15. Rapoport S, Blair DN, McCarthy SM, Desser TS, Hammers LW, Sostman HD. Brachial plexus: correlation of MR imaging with CT and pathologic findings. Radiology. 1988 Apr; 167(1):161-5.
16. Saifuddin A. Imaging tumours of the brachial plexus. Skeletal Radiol. 2003 Jul; 32(7):375-87.
17. Takahara T, Hendrikse J, Yamashita T, Mali WP, Kwee TC, Imai Y, et al. Diffusion-weighted MR neurography of the brachial plexus: feasibility study. Radiology. 2008 Nov; 249(2):653-60.
18. Van Es HW. MRI of the brachial plexus. Eur Radiol. 2001; 11(2):325-36.
19. Vargas MI, Viallon M, Nguyen D, Beaulieu JY, Delavelle J, Becker M. New approaches in imaging of the brachial plexus. Eur J Radiol. 2010 May; 74(2):403-10.
20. Walker AT, Chaloupka JC, de Lotbiniere AC, Wolfe SW, Goldman R, Kier EL. Detection of nerve rootlet avulsion on CT myelography in patients with birth palsy and brachial plexus injury after trauma. AJR Am J Roentgenol. 1996 Nov; 167(5):1283-7.
21. Yoshikawa T, Hayashi N, Yamamoto S, Tajiri Y, Yoshioka N, Masumoto T, et al. Brachial plexus injury: clinical manifestations, conventional imaging findings, and the latest imaging techniques. Radiographics. 2006 Oct; 26 Suppl 1:S133-43.
22. Zhou L, Yousem DM, Chaudhry V. Role of magnetic resonance neurography in brachial plexus lesions. Muscle Nerve. 2004 Sep; 30(3):305-9.

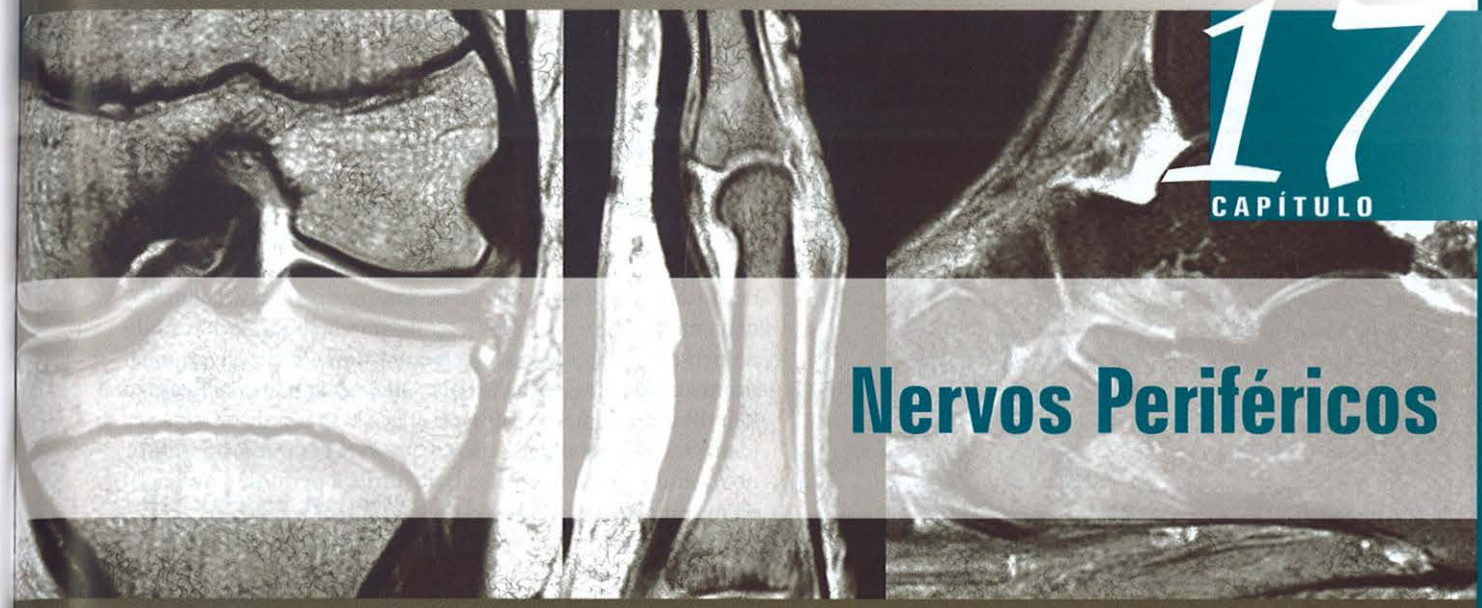

17 CAPÍTULO

Nervos Periféricos

Marcello H. Nogueira-Barbosa

INTRODUÇÃO

O desenvolvimento da ultrassonografia (US) e da ressonância magnética (RM) com imagens de alta resolução dos tecidos moles possibilitou a aplicação do diagnóstico por imagem no estudo dos nervos periféricos. Como os nervos periféricos apresentam íntima relação com os ossos, as articulações, os músculos e os tendões, a avaliação por imagem do nervo periférico implica um conhecimento substancial da anatomia e das patologias que acometem esses outros tecidos circunjacentes. A identificação dos nervos periféricos em imagens diagnósticas depende do conhecimento preciso da posição e do trajeto do nervo em relação às demais estruturas anatômicas locais.

O número de publicações de diagnóstico por imagem com interesse na anatomia e nas patologias dos nervos periféricos cresceu e continua crescendo de forma consistente. Os estudos iniciais foram dedicados principalmente ao estudo das neuropatias causadas por compressão no interior de túneis osteofibrosos. Gradativamente, o diagnóstico por imagem tem-se mostrado útil na avaliação de outras patologias, como, por exemplo, no diagnóstico de tumores neurogênicos, em neuropatias inflamatórias, no estudo das lesões nervosas traumáticas, no pós-operatório e nas neuropatias hereditárias.

O uso da US para dirigir ou auxiliar os bloqueios anestésicos de nervos periféricos também cresceu, mas está fora do escopo deste capítulo. A avaliação por imagens dos tumores neurogênicos será, por sua vez, abordada apropriadamente no capítulo sobre tumores de partes moles. Os demais tópicos mencionados anteriormente serão apresentados e discutidos de forma introdutória neste capítulo.

ANATOMIA DO NERVO PERIFÉRICO

Os nervos periféricos apresentam morfologia semelhante à dos cordões de contornos arredondados ou achatados. A estrutura interna do nervo é complexa e constituída basicamente por fibras nervosas e por tecido conjuntivo de suporte. A fibra nervosa é a unidade funcional e de condução do nervo e, de forma geral, é constituída pelo axônio e por um envoltório complexo que inclui as células de Schwann. Essa bainha complexa de revestimento da fibra nervosa pode ou não conter mielina. O diâmetro da fibra nervosa e a espessura da mielina de revestimento variam ao longo do trajeto de uma mesma fibra nervosa.

As fibras nervosas são agrupadas em fascículos. O fascículo neural compreende um feixe de fibras nervosas e o endoneuro, sendo envolto por uma bainha denominada perineuro. O endoneuro é o tecido conjuntivo intrafascicular entre as fibras nervosas. O epineuro compreende tanto o tecido conjuntivo que circunda o nervo, o epineuro superficial ou externo, quanto o epineuro interno ou interfascicular, que separa os fascículos neurais. Geralmente, o epineuro é mais abundante em nervos grandes e multifasciculares e em regiões em que o nervo atravessa uma articulação e onde o nervo tem, portanto, maior mobilidade.

Ao longo do curso do nervo periférico, as fibras nervosas podem mudar de um fascículo para outro. Na verdade, o nervo periférico pode apresentar uma estrutura de cabo em que os fascículos se mantêm separados ao longo de todo o trajeto, mas o nervo também pode ter uma estrutura plexiforme na qual os fascículos se ramificam e se interconectam ao longo do trajeto. Nas regiões mais proximais, tende a ocorrer o arranjo plexiforme, como nos plexos braquial e lombossacral. No esqueleto apendicular periférico, tende a ocorrer um arranjo com maior grau de organização somática, por exemplo, com fibras motoras e sensoriais para uma área específica de um músculo ou da pele contidos em um mesmo fascículo.

Os nervos necessitam de um significativo aporte vascular para garantir o suporte contínuo de energia para a transmissão dos impulsos elétricos e para o transporte de moléculas ao longo do axônio. O suprimento sanguíneo é garantido por um sistema de vasos interconectados no epineuro externo e por sistemas microvasculares perineurais e endoneurais.

Os nervos periféricos podem ter a sua forma alterada, dependendo da pressão presente nos espaços anatômicos nos trajetos neurais ou de forças de tração aplicadas sobre o nervo. Frequentemente, os nervos periféricos passam por túneis osteofibrosos ao atravessarem articulações sinoviais, e esses túneis auxiliam no direcionamento ou no redirecionamento do nervo. O assoalho de um túnel osteofibroso é formado por tecido ósseo, e o teto é constituído por retináculos fibrosos que representam, em geral, espessamentos focais de fáscias superficiais.

■ Neuropatias periféricas

As neuropatias periféricas agrupam as doenças primárias dos neurônios periféricos motores, sensitivos e autonômicos. Geralmente se manifestam por fraqueza muscular, atrofia muscular, alterações de sensibilidade, disfunções autonômicas ou qualquer combinação desses achados. As neuropatias periféricas são classificadas, em geral, em três subgrupos: mononeuropatias, mononeuropatias múltiplas e polineuropatias.

A mononeuropatia pode ser causada por uma agressão física local no nervo, como no caso de laceração ou contusão traumáticas, compressão ou tração por traumatismo, lesões por eletricidade ou por radiação ionizante. A mononeuropatia pode também ser causada pela compressão crônica do nervo em um túnel osteofibroso. Outra possível causa de mononeuropatia é a isquemia ou infarto do nervo. As mononeuropatias, por definição, acometem apenas um nervo ou uma das raízes nervosas.

Mononeuropatias múltiplas, por outro lado, implicam disfunção de vários troncos neurais individuais contíguos ou não contíguos e mesmo que em tempos diferentes. As possíveis causas de mononeuropatia múltipla são muito variadas e incluem doenças diversas, como hanseníase, AIDS, diabetes melito, uremia, doenças inflamatórias autoimunes, angiopatias necrotizantes, entre outras. O caso típico de uma mononeuropatia múltipla de troncos neurais contíguos é a invasão do plexo braquial ou do plexo lombossacral por uma neoplasia.

O grupo das polineuropatias engloba doenças com envolvimento simétrico de nervos longos e com acometimento de distal para proximal. As causas são também muito variadas e incluem deficiências nutricionais, intoxicações, diabetes melito, uremia, alcoolismo, poliarterite nodosa, doença de Charcot-Marie-Tooth, síndrome de Guillain-Barré, dentre outras.

ASPECTOS TÉCNICOS: PAPEL DOS MÉTODOS DE DIAGNÓSTICO POR IMAGEM

Ultrassonografia

A US possibilita uma exploração relativamente rápida do nervo periférico ao longo de seu trajeto. Quando anormalidades focais são identificadas, é necessário documentar detalhadamente a região, que passa a ser de grande interesse. O estudo de nervos periféricos pode começar com a avaliação regional sistematizada dos cortes axiais, que geralmente facilitam a identificação do nervo e de suas relações anatômicas. Uma vez identificado o nervo periférico, é possível deslizar o transdutor nos sentidos proximal e distal, de forma a permitir a avaliação da máxima extensão possível de seu trajeto.

Na passagem do nervo periférico por um local de estreitamento, como no caso dos forames neurais e de alguns túneis osteofibrosos, alterações discretas e fisiológicas da ecogenicidade do nervo podem ocorrer, sendo comum encontrar ecogenicidade hipoecoica do nervo nessas áreas, e acredita-se que isso ocorre por causa de um arranjo mais compactado dos fascículos e de um volume relativamente reduzido de epineuro. Outro detalhe importante é que, em geral, a arquitetura interna dos nervos periféricos é mais facilmente detectada quando os nervos estão circundados por tecido muscular hipoecoico do que quando circundados por tecido gorduroso hiperecoico.

O aspecto típico do nervo periférico nas imagens de ultrassonografia é identificado pelo padrão fascicular interno, e os fascículos se apresentam como estruturas tubulares hipoecoicas entremeadas ao tecido hiperecogênico que representa o epineuro interfascicular (Fig. 17-1). Os fascículos neurais podem, eventualmente, apresentar bifurcações ou, por outro lado, pode ocorrer a fusão de fascículos. O epineuro externo também é hiperecogênico e pode assumir um aspecto de halo na periferia do nervo.

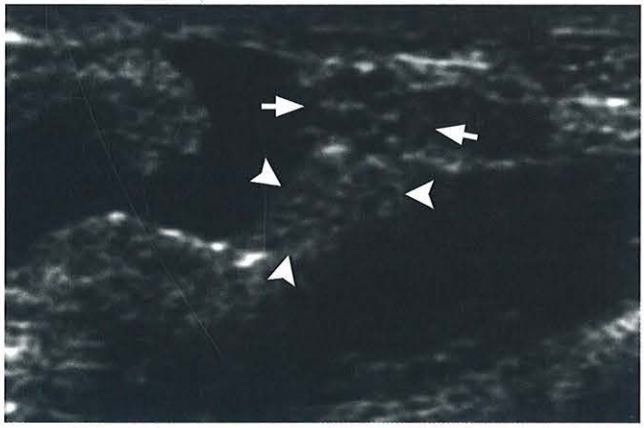

FIGURA 17-1. Voluntário de 54 anos, do sexo masculino, assintomático. Imagem de US com transdutor de 12 MHz na região distal do antebraço em corte transversal mostra o nervo mediano (*setas*). No interior do nervo é possível identificar pequenas áreas hipoecoicas circulares que correspondem aos fascículos. A região hiperecogênica entre os fascículos corresponde basicamente ao epineuro. Um tendão flexor é indicado para comparação (*pontas de setas*).

Como os nervos são compressíveis, a pressão aplicada pelo transdutor pode alterar sua forma, e esse aspecto deve ser lembrado quando se estiver realizando as mensurações de área seccional, para evitar a deformação excessiva, principalmente no caso de nervos superficiais. A avaliação de nervos profundos e em pacientes obesos por meio dos US pode ser difícil, por outro lado, devido à atenuação geral do feixe acústico. De forma geral, os nervos periféricos das extremidades inferiores são mais profundos e, portanto, mais propensos a essa dificuldade de estudo em pacientes obesos.

A US é uma ótima opção para investigar a instabilidade de um nervo periférico. O exemplo típico dessa situação ocorre na região do túnel cubital e o estudo dinâmico com o cotovelo em flexão e extensão permite identificar o deslocamento intermitente do nervo em relação ao epicôndilo medial.

Ressonância Magnética

O estudo dos nervos periféricos por meio da ressonância magnética (RM) tem sido referido como neurografia por RM. Vários trabalhos têm sugerido que a RM é capaz de retratar a anatomia e as patologias do nervo periférico e que as imagens de RM podem influenciar no manejo dos pacientes com neuropatias periféricas.

As informações obtidas por meio da RM podem colaborar na confirmação de neuropatia periférica basicamente de duas formas: mostrando diretamente anormalidades do nervo ou identificando alterações secundárias à denervação regional.

Imagens axiais ponderadas em T1 e imagens sensíveis ao líquido com supressão de gordura constituem a base dos estudos de RM. De forma geral, as imagens ponderadas em T1 no plano axial são as mais apropriadas para identificar o nervo e o seu trajeto. É aconselhável utilizar um tempo de eco igual ou superior a 70 ms nas sequências com supressão de gordura e sensíveis ao conteúdo de líquido para evitar que o fenômeno de ângulo mágico esteja presente durante a avaliação dos nervos periféricos. Na RM, são avaliados: a intensidade de sinal do nervo, seu trajeto, o calibre, o padrão fascicular, a presença de fibrose perineural ou de lesões com efeito de massa. O uso de contraste endovenoso em imagens de RM tem sido, geralmente, aplicado na avaliação de neuropatias inflamatórias e de tumores.

Nervos periféricos normais mostram sinal intermediário em imagens ponderadas em T1 e sinal intermediário ou discretamente aumentado nas imagens ponderadas em T2 com supressão de gordura. O sinal do nervo nos casos de neuropatia tende a se aproximar do sinal dos vasos venosos nas imagens ponderadas em T2 com supressão de gordura. As hipóteses para explicar esse fenômeno sugerem congestão vascular, bloqueio do fluxo axoplasmático e alterações wallerianas degenerativas distais.

Os músculos podem mostrar, nas imagens de RM, alterações com padrão semelhante a edema relacionadas com a denervação aguda (Fig. 17-2), acredita-se, a partir de 24 horas da instalação da neuropatia. Essas alterações ocorrem devido a uma troca de líquido intra e extracompartimentais e não refletem realmente um edema do ponto de vista histológico. Alterações subagudas que correspondem ao padrão de edema e discreta substituição gordurosa do músculo são detectadas, em geral, semanas ou meses após a lesão do nervo periférico (Fig. 17-3). Alterações crônicas tendem a ocorrer meses ou anos após a denervação e correspondem a artrofia e substituição gordurosa das fibras musculares (Fig. 17-4). Quando já ocorreu substituição gordurosa acentuada do ventre muscular, é pouco provável que o tratamento da lesão primária do nervo resulte em uma recuperação satisfatória da função muscular e os exames de imagem podem ter, nesse caso, um valor prognóstico.

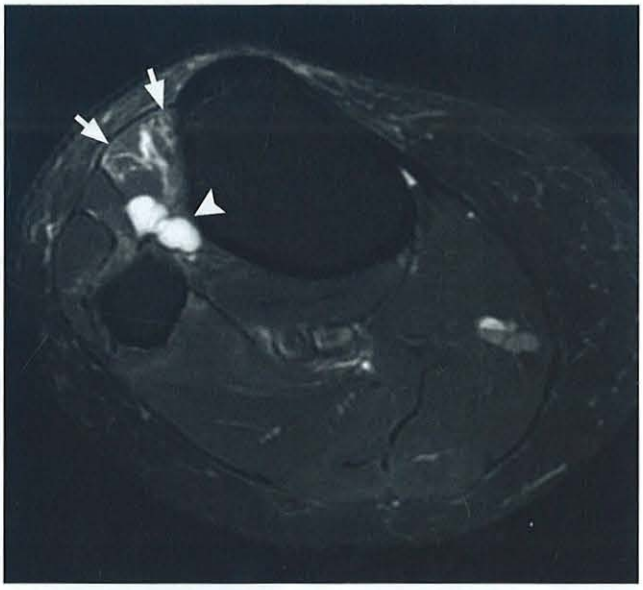

FIGURA 17-2. Paciente de 66 anos, do sexo feminino, com dor na face lateral do joelho após ficar sentada por um longo período, há 10 dias. Imagem de RM no plano axial, sequência com supressão de gordura e sensível ao líquido. Foi identificado cisto proveniente da articulação tibiofibular proximal (*ponta de seta*). Nota-se padrão de edema na musculatura do compartimento anterior (*setas*) consistente com alteração aguda secundária a denervação no território do nervo peroneiro. (*Cortesia do Professor Artur da Rocha Correa Fernandes.*)

Raramente pode ocorrer o contrário do esperado, com um aumento das dimensões do músculo como resposta à denervação. Em muitos desses casos, ocorre aumento decorrente do acúmulo de tecido gorduroso no músculo. Essa situação tem sido relatada mais frequentemente nos músculos da panturrilha e é conhecida na literatura como pseudo-hipertrofia da panturrilha (Fig. 17-5).

As alterações musculares clássicas de denervação identificadas pelas imagens de RM devem ser diferenciadas de alterações decorrentes de miopatias sistêmicas ou metabólicas e também de alterações secundárias a exercícios físicos, o que nem sempre é simples. A distribuição das alterações musculares que ocorrem especificamente no território de um determinado nervo periférico pode ajudar a diferenciar as alterações de denervação de outras patologias musculares, nas quais o acometimento muscular tende a ser mais difuso ou ocorrer por contiguidade. Outra informação que pode auxiliar no diagnóstico diferencial é a presença de sinal de líquido aumentado no subcutâneo e junto às fáscias musculares, uma vez que essas alterações, quando presentes, favorecem miopatias inflamatórias ou traumáticas.

Recentemente, foram publicadas pesquisas sobre o uso de imagens ponderadas em difusão (DWI) e de imagens por tensores de difusão (DTI) no estudo de nervos periféricos. Essas técnicas têm potencial de incorporação gradual aos protocolos

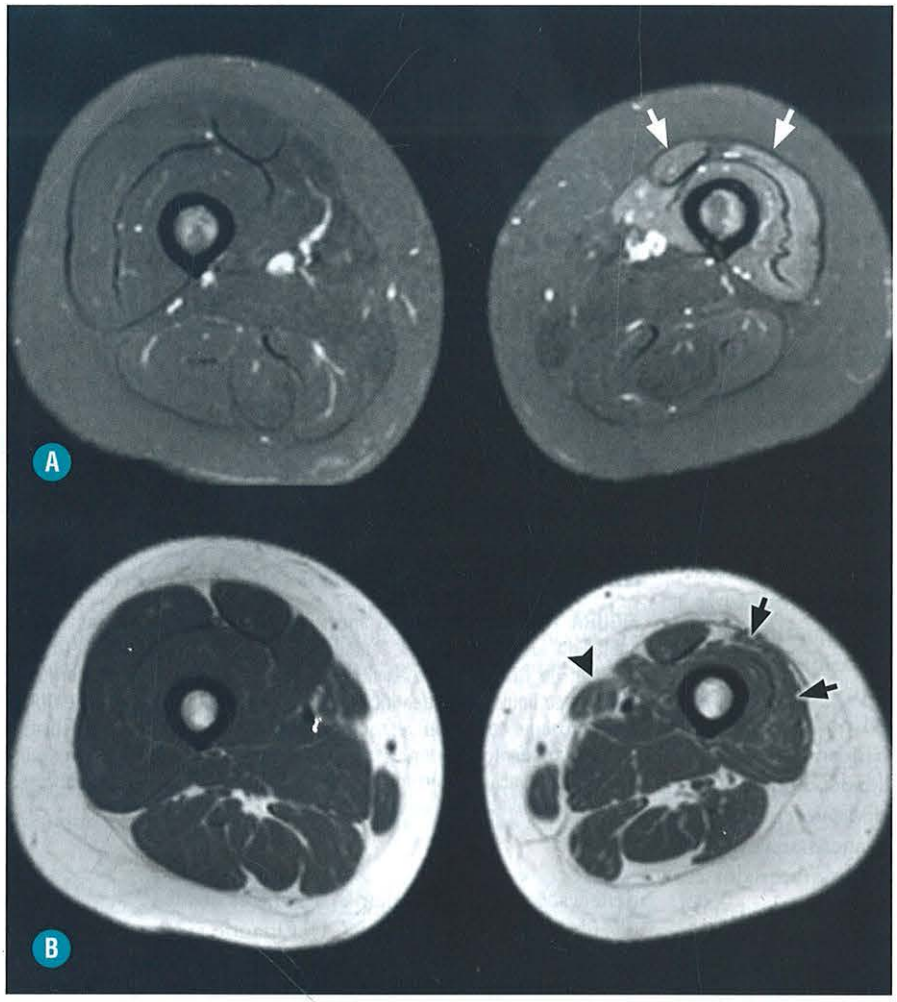

FIGURA 17-3. Paciente de 25 anos, do sexo feminino, com neuropatia do femoral. Imagens de ressonância magnética no plano axial. Padrão de denervação muscular subaguda. **A**, Sequência com supressão de gordura e sensível ao líquido. Padrão de edema acometendo a musculatura do quadríceps (*setas brancas*). **B**, Sequência ponderada em T1. Nota-se redução volumétrica e substituição gordurosa parcial da musculatura do quadríceps (*setas pretas*). A *ponta de seta* mostra infiltração gordurosa também no músculo sartório.

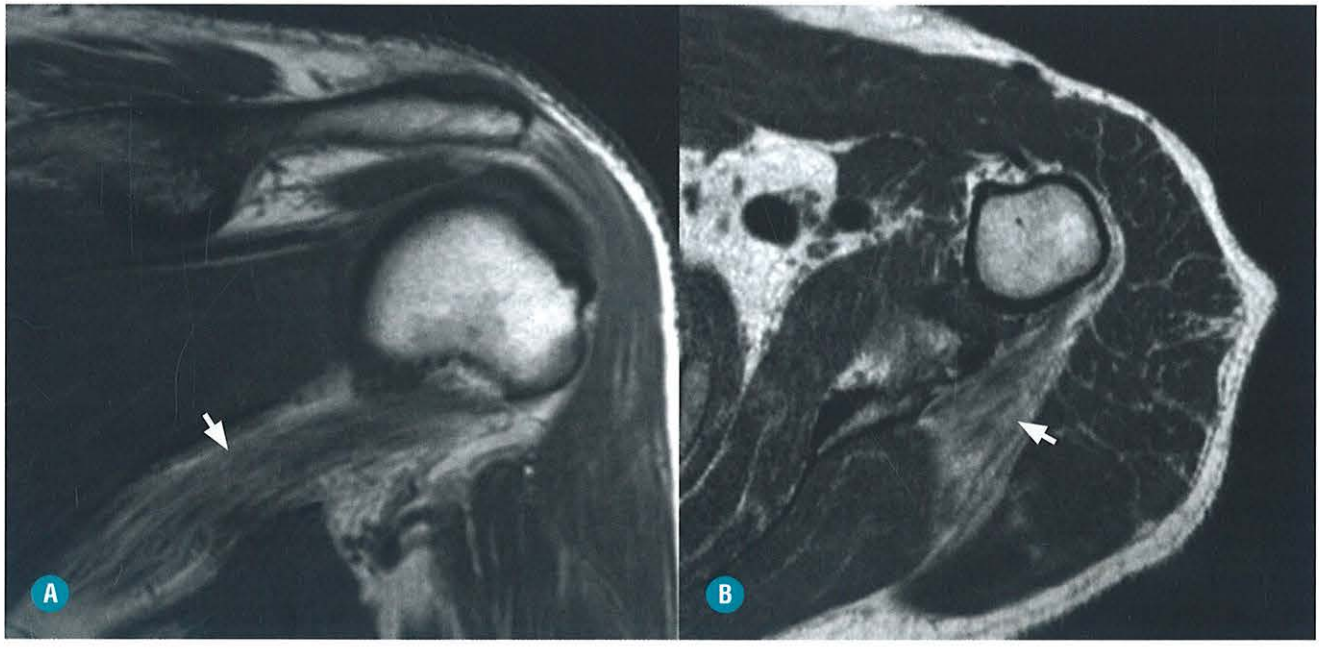

FIGURA 17-4. Paciente de 62 anos, do sexo masculino, com neuropatia do axilar. Imagens de RM. Padrão de denervação muscular crônica. **A**, Imagem no plano coronal oblíquo e ponderada em T1. Nota-se redução volumétrica e substituição gordurosa parcial acentuada no ventre do músculo redondo menor (*seta*). **B**, Imagem no plano axial e ponderada em T1. Confirmada a redução volumétrica e substituição gordurosa parcial acentuada do músculo redondo menor (*seta*).

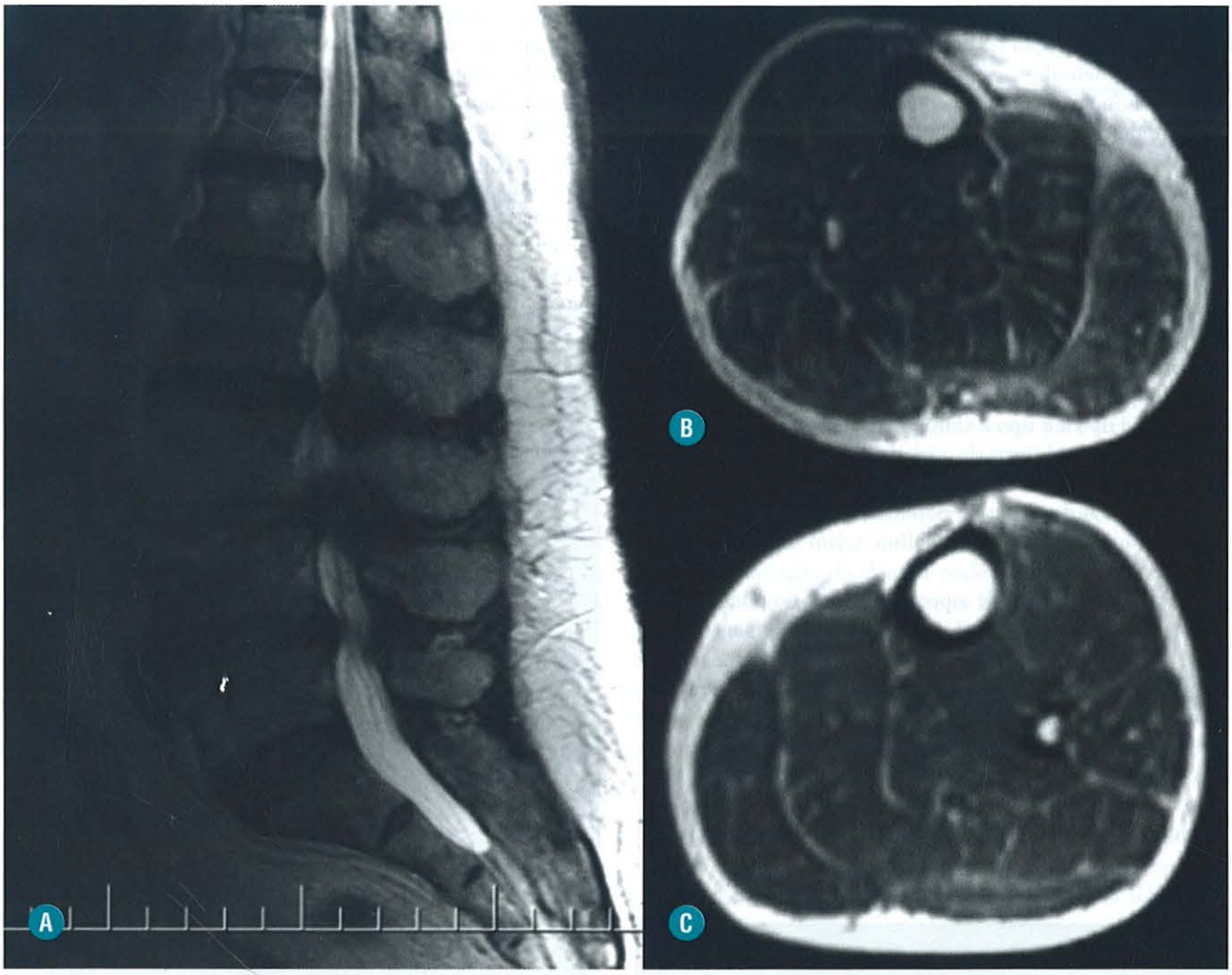

FIGURA 17-5. Paciente de 72 anos, do sexo feminino, com estenose de canal lombar e pseudo-hipertrofia da panturrilha. Imagens de RM. **A**, Imagem no plano sagital da coluna lombar e ponderada em T2. Nota-se acentuada estenose do canal vertebral lombar. **B** e **C**, Imagens no plano axial da perna e ponderadas em T1. O exame de RM não demonstrou massas e possibilitou identificar aumento de volume e substituição gordurosa parcial dos músculos das panturrilhas.

de avaliação de rotina, possibilitando a obtenção de informações funcionais dos nervos periféricos. A expectativa é de que as imagens por tensores de difusão e a tractografia possam, no futuro, auxiliar no diagnóstico da regeneração de nervos periféricos. Outra tendência é a utilização de sequências com aquisição volumétrica isotrópica (3D), que possibilitam reconstruções multiplanares e reconstruções curvas, que têm o potencial de facilitar no estudo dos trajetos neurais mais complexos.

NEUROPATIAS INFLAMATÓRIAS

■ Neuropatia da Hanseníase

A hanseníase é uma doença infecciosa crônica causada pelo *Micobacterium leprae* e que cursa com acometimento da pele e de nervos periféricos, tendo formas variadas de apresentação clínica. É endêmica em vários países tropicais e subtropicais em desenvolvimento, inclusive no Brasil, e é considerada a neuropatia tratável mais disseminada do planeta.

Do ponto de vista clínico, a hanseníase se divide em duas formas polares, a forma tuberculoide e a forma lepromatosa, havendo formas intermediárias instáveis entre os dois polos. Na forma tuberculoide, há uma intensa resposta imune com infiltração agressiva de células epitelioides e linfoides, causando espessamento do epineuro e do perineuro e destruição de fascículos. Na forma lepromatosa, a resposta imunológica é indolente e há proliferação ativa do bacilo, com relativa preservação da arquitetura do nervo quando comparada à forma tuberculoide.

Os pacientes com hanseníase estão sujeitos a surtos ou estados reacionais, relacionados com episódios de exacerbação da imunidade celular, denominada reação hansênica tipo I, ou a quadros gerados por efeitos de formação de imunocomplexos, denominada reação hansênica tipo 2. A reação tipo 1, também denominada reação reversa, cursa com inflamação cutânea e aumento da sensibilidade do nervo correspondente. Na reação tipo 2, também conhecida como eritema nodoso, ocorrem manifestações sistêmicas com nódulos eritematosos, febre e dores articulares. Identificar a reação

reversa em atividade é importante, pois, na ausência de tratamento para a reação reversa, tende a haver rápida progressão da lesão neural.

A ultrassonografia pode ser considerada mais objetiva e mais eficiente do que a palpação clínica para definir a presença de espessamento dos nervos periféricos. O espessamento de nervos periféricos é frequente em pacientes com neuropatia da hanseníase e especialmente em pacientes que apresentaram reações do tipo 1 ou do tipo 2. Além do espessamento neural, a ultrassonografia pode demonstrar desarranjo focal da arquitetura fascicular e hipoecogenicidade do nervo (Figs. 17-6 e 17-7), principalmente na forma tuberculoide da doença. O aumento de vascularização intraneural e perineural detectado pelo Doppler colorido, em geral, é identificado em pacientes com reação tipo 1 e tipo 2 (Fig. 17-, 6).

A RM também é capaz de evidenciar o espessamento neural da neuropatia na hanseníase (Fig. 17-7). Acredita-se que o aumento do sinal do nervo na ponderação T2 e o realce neural após injeção endovenosa de gadolínio sejam sugestivos de reação reversa em atividade.

Linfonodos regionais de aspecto inflamatório podem, eventualmente, ser identificados nos estudos por imagem (Fig. 17-7). O processo granulomatoso pode evoluir para necrose caseosa, com formação de abscessos frios intraneurais ou perineurais (Fig. 17-8). Em casos crônicos, também foram descritos focos de fibrose e até calcificações intraneurais.

A prevenção de sequelas da neuropatia é um objetivo prioritário no tratamento dos pacientes com hanseníase e, portanto, métodos de imagem que demonstrem o acometimento neural podem ser úteis no manejo dos pacientes. A US tem a relativa vantagem de possibilitar o estudo de múltiplos nervos e de longos segmentos dos nervos periféricos, sendo uma técnica relativamente barata e acessível, aspectos que podem ser importantes se considerarmos a distribuição da doença, que prevalece em regiões economicamente desfavorecidas.

Os sítios de acometimento preferencial da neuropatia da hanseníase são o nervo ulnar na região do cotovelo no túnel cubital e pré- e pós-túnel, o nervo mediano no túnel do carpo e pré-túnel, o nervo peroneiro comum na altura da cabeça e do colo da fíbula, e o nervo tibial no túnel do tarso. Há, portanto,

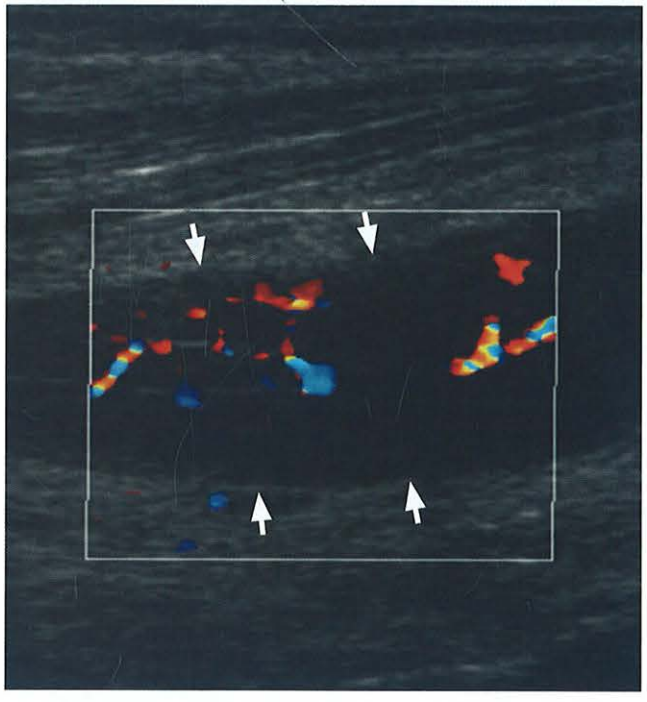

FIGURA 17-6. Paciente de 19 anos, do sexo feminino. Imagem de US. Neuropatia hipertrófica da hanseníase com acometimento do nervo peroneiro comum na região do joelho (*setas*). Imagem no plano longitudinal do nervo. A avaliação com Doppler colorido mostrou sinais de neurite com hipervascularização intraneural.

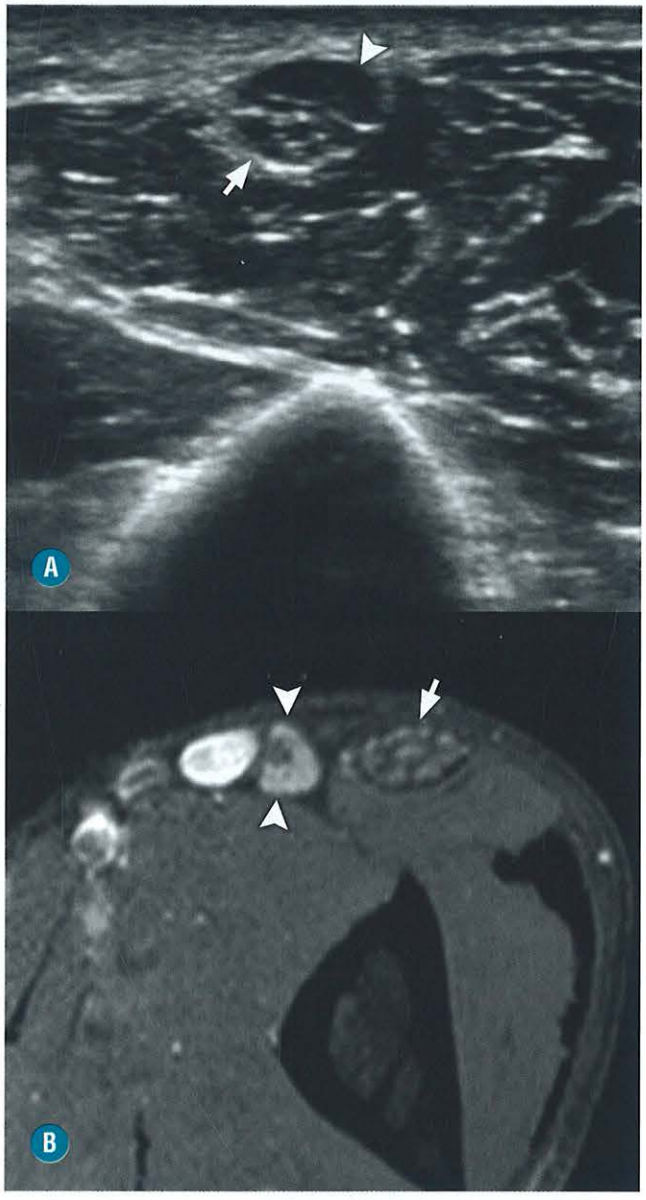

FIGURA 17-7. Paciente de 34 anos, do sexo masculino, com neuropatia ulnar da hanseníase (*setas*). **A**, Imagem de US no plano transversal do nervo ulnar. Nervo ulnar espessado e hipoecoico. A *seta branca* indica o espessamento do epineuro e a *ponta de seta* mostra área com proeminência focal dos fascículos neurais e com maior hipoecogenicidade. **B**, Imagem de RM. Corte axial realizado com supressão da gordura e ponderação intermediária sensível ao líquido. Foi confirmada hipertrofia do nervo ulnar com proeminência fascicular (*seta*). As *pontas de seta* indicam linfonodo epitroclear.

uma sobreposição em termos de distribuição com as neuropatias compressivas. O espessamento neural na neuropatia da hanseníase tende a ser mais acentuado e ter uma maior extensão do que o que ocorre nas neuropatias compressivas e pode não ficar restrito às regiões clássicas de compressão, sendo, por exemplo, comum o acometimento proximal ao túnel do carpo e proximal ao túnel cubital.

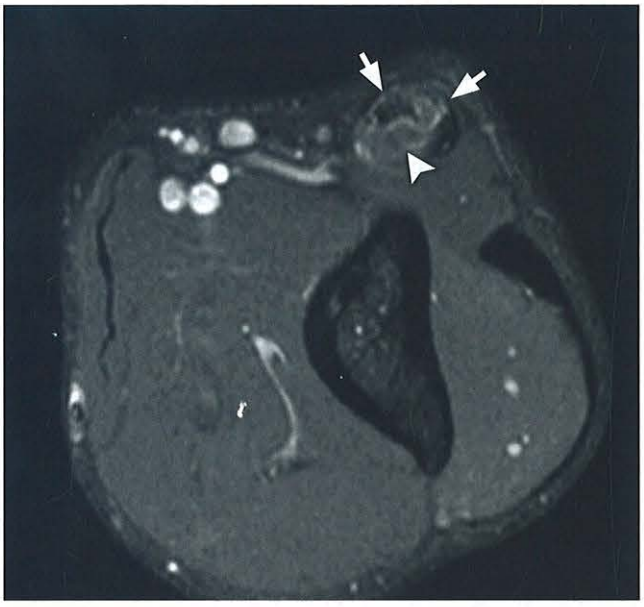

FIGURA 17-8. Outro paciente de 34 anos, do sexo masculino, com mononeuropatia múltipla da hanseníase e acometimento com abscessos frios nos nervos ulnar e mediano. Imagem de RM no plano axial adquirida com supressão da gordura e ponderação intermediária sensível ao líquido. O nervo ulnar (*setas*) se apresentou espessado e heterogêneo, com desorganização de sua arquitetura interna. A *ponta de seta* indica coleção inflamatória que apresentava discreta extensão extraneural confirmada por drenagem aberta.

■ Polineuropatia desmielinizante inflamatória crônica (PDIC)

A polineuropatia (ou polirradiculopatia) desmielinizante inflamatória crônica (PDIC) é uma doença desmielinizante rara de nervos periféricos, provavelmente de natureza autoimune. Cursa com fraqueza progressiva e prejuízo sensitivo nos membros superiores e inferiores, associados à hiporreflexia ou arreflexia difusa. A evolução pode ser progressiva ou ocorrer em surtos de exacerbação e remissão. A eletroneuromiografia mostra sinais de desmielinização, com bloqueio de condução nervosa em dois ou mais nervos. O estudo do liquor costuma mostrar aumento de proteínas. A biópsia de nervo pode ser necessária algumas vezes para fechar o diagnóstico e, em geral, é realizada a biópsia do nervo sural na região do tornozelo. A biópsia revela desmielinização e remielinização que conduzem à formação de aspecto em bulbos de cebola.

Com a evolução da doença pode haver espessamento dos nervos distal e/ou proximalmente, inclusive espessamento de raízes nervosas e das estruturas dos plexos braquial ou lombar. A doença é relacionada com a síndrome de Guillain-Barré (SGB), na qual ocorre inflamação e desmielinização aguda de nervos periféricos. Os sintomas dessas duas condições são semelhantes e elas se distinguem pelo padrão de progressão: na SGB, a evolução é rápida, e as alterações mais graves costumam aparecer nas primeiras quatro semanas.

Vários trabalhos demonstraram que a US ou a RM podem identificar hipertrofia dos nervos periféricos, de raízes nervosas ou dos plexos nervosos na PDIC (Fig. 17-9). Na RM, além da hipertrofia das raízes nervosas e de nervos periféricos, costuma ser identificado um realce anormal dessas estruturas nas imagens adquiridas após injeção endovenosa de contraste paramagnético. No estudo por ultrassonografia, as raízes nervosas cervicais podem-se mostrar hipertrofiadas em cerca de 69% dos casos (Matsuoka et al., 2003).



FIGURA 17-9. Paciente de 40 anos, do sexo masculino, com neuropatia múltipla acometendo os plexos braquiais de forma simétrica. Imagem de ressonância magnética (RM) na ponderação T2 e plano coronal. O exame de RM mostrou espessamento e hipersinal dos componentes dos plexos braquiais (*setas*). Este padrão pode ser identificado em pacientes com poliuneuropatia desmielinizante inflamatória crônica (PDIC), mas não é específico.

NEUROPATIAS HEREDITÁRIAS

■ Neuropatia hereditária sensível à compressão

A neuropatia hereditária sensível à compressão (HNPP), ou neuropatia tomaculosa, é uma neuropatia autossômica dominante caracterizada por paralisias nervosas sensitivas e motoras, com episódios reversíveis e recorrentes precipitados por compressão ou traumatismo. Há uma vulnerabilidade aumentada para paralisias por compressão, e os pacientes apresentam mononeuropatias múltiplas recorrentes e secundárias a traumatismos leves. A evolução natural da doença é lenta, e a manifestação é mais evidente entre 20 e 40 anos de idade. O diagnóstico pode ser obtido por um teste genético que confirme a deleção da região cromossômica que inclui o gene que codifica a proteína da mielina (PMP22). A histologia mostra áreas segmentares de desmielinização e espessamento em forma de salsicha da bainha de mielina. Há sinais que podem ser sugestivos da doença na eletroneuromiografia.

Nos exames de imagem, os espessamentos de nervos periféricos são multifocais e ocorrem em regiões de compressão. Os nervos mais frequentemente acometidos são o nervo peroneiro, na região do túnel fibular, o nervo ulnar, na região do túnel cubital (Fig. 17-10), e o nervo radial, na região do sulco espiralado junto ao terço médio da diáfise do úmero. O nervo mediano, no túnel do carpo, e o nervo tibial, no túnel tarsal, também podem estar espessados. O aspecto se diferencia, portanto, do de doenças inflamatórias, como a PIDC, ou de doenças hereditárias, como a doença de Charcot-Marie-Tooth, nas quais os nervos comumente se encontram difusamente hipertrofiados. O médico-radiologista precisa estar atento para essa doença hereditária quando encontrar-se diante de um paciente que vem apresentando em seu quadro clínico múltiplas neuropatias por compressão em diferentes sítios.

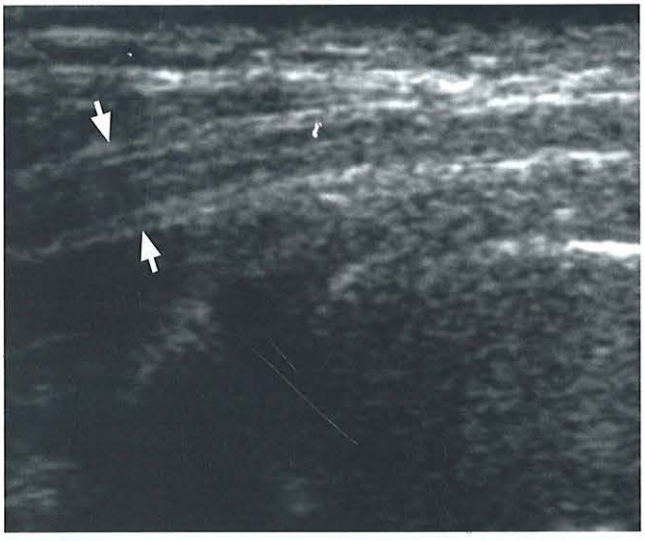

FIGURA 17-10. Paciente de 16 anos, do sexo masculino, com diagnóstico de neuropatia hereditária sensível à compressão (neuropatia tomaculosa). Imagem de US evidenciando espessamento do nervo ulnar (*setas*) na região do cotovelo sem desorganização da arquitetura fascicular.

■ Charcot-Marie-Tooth

A doença de Charcot-Marie-Tooth (CMT) abrange um grupo heterogêneo de neuropatias hereditárias sensitivas e motoras, que cursam com o acometimento dos nervos periféricos e são caracterizadas por neuropatia periférica hipertrófica. A manifestação da doença, em geral, ocorre nas primeiras três décadas de vida e corresponde a uma fraqueza distal progressiva, ausência ou diminuição de reflexos tendíneos, atrofia dos músculos fibulares, pés cavos e perda sensitiva discreta. A classificação dos diferentes tipos de CMT requer necessariamente testes de DNA, mas a análise genética é cara e demorada, especialmente se for necessário o *screening* de uma família para identificar indivíduos que poderão manifestar ou transmitir a doença para seus filhos.

Estudos realizados anteriormente e que investigaram nervos periféricos em pacientes com CMT por meio da US parecem demonstrar que o padrão esperado é de aumento difuso do calibre de raízes nervosas (Fig. 17-11) e de nervos periféricos (Fig. 17-12), podendo ocorrer sem alteração significativa da

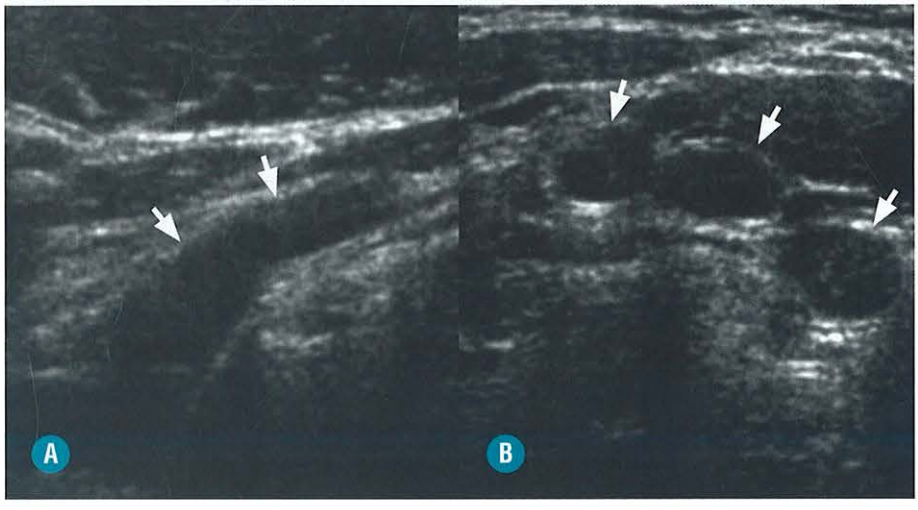

FIGURA 17-11. Paciente de 24 anos, do sexo feminino, com diagnóstico confirmado de Charcot-Marie-Tooth. Imagens de US. **A**, Espessamento de raiz nervosa cervical (*setas*). **B**, Espessamento dos troncos do plexo braquial (*setas*).

arquitetura interna dos nervos. Outra característica é que o espessamento observado caracteristicamente não se limita a regiões específicas, mas, ao contrário, tende a ser mais difuso.

Estudo publicado mostrou que os pacientes com CMT tipo 1A apresentam nervos medianos e fascículos significativamente maiores do que os nervos medianos do grupo controle e de pacientes com outras formas da doença. Nesse estudo, não foi identificada uma diferença estatisticamente significativa quando comparadas as áreas seccionais dos nervos do grupo controle e do grupo de pacientes com Charcot-Marie-Tooth ligado ao X. Houve uma sobreposição significativa dos valores mensurados para os nervos medianos entre os pacientes dos tipos 2 e ligado ao X.

Outro trabalho mostrou que a US é capaz de identificar o espessamento do nervo mediano e do nervo vago em indivíduos com CMT 1B em relação ao grupo controle de indivíduos saudáveis. Esse trabalho não comparou indivíduos com CMT 1B com indivíduos portadores de outros tipos da doença.

É importante ressaltar que o espessamento de nervos periféricos não é específico e pode ocorrer em várias doenças, como nas síndromes de compressão neural, no hamartoma fibrolipomatoso e na neuropatia da hanseníase. Nessas doenças, no entanto, apenas alguns segmentos dos nervos são acometidos e o comprometimento ocorre em determinados nervos, e, em geral, em localizações típicas. Nos casos de CMT, particularmente no tipo 1A, a hipertrofia tende a ser uniforme e a ecotextura fascicular preservada.

Estudos recentes por RM encontraram um aumento da área seccional do nervo ciático e diminuição significativa da razão de transferência de magnetização em músculos dos membros inferiores em pacientes com CMT 1A e polirradiculoneuropatia desmielinizante inflamatória crônica (PCID) em relação ao grupo controle.

NEUROPATIAS TRAUMÁTICAS

Lesões traumáticas do nervo periférico não são raras na prática clínica. A história clínica, o exame neurológico e os testes de condução eletrodiagnósticos, em geral, são os métodos mais utilizados na avaliação dessas lesões. Mais recentemente, a ultrassonografia e a ressonância magnética têm sido utilizadas como complemento para as informações dos testes de condução elétrica, particularmente na avaliação da preservação ou não da continuidade do nervo, na investigação de tecido fibroso cicatricial envolvendo o nervo e no estudo de neuromas pós-traumatismo. Apesar do grande potencial prático de investigação do envolvimento do nervo periférico no traumatismo, há poucos estudos sistemáticos de diagnóstico por imagem abordando esse tema.

Para o manejo terapêutico de lesões traumáticas do nervo periférico é importante conhecer que tipo de lesão ocorreu, visto que algumas lesões são autolimitadas e têm potencial de regeneração e regressão espontânea. Por outro lado, para o tratamento de outras lesões mais graves, pode ser necessário o procedimento cirúrgico.

Em 1943, Seddon classificou as lesões de nervo periférico em neuropraxia, axonotmese e neurotmese. A neuropraxia é resultado de uma compressão ou anoxia local dos axônios com desmielinização focal. A recuperação é espontânea e ocorre em um prazo de dias ou semanas. Há perda transitória da condutividade das fibras e a degeneração walleriana não acontece. Na axonotmese, há interrupção da continuidade de axônios, mas o tecido conjuntivo de sustentação está preservado ou sem lesão significativa. Há degeneração walleriana do axônio distal à área de agressão e ocorre paralisia motora e ou sensitiva completa. Perde-se, portanto, a condução de estímulos elétricos. A regeneração periférica ocorre lentamente. Na neurotmese, o nervo foi completamente seccionado ou destruído. A única esperança de recuperação, nesse caso, é o reparo cirúrgico com sutura adequada dos tecidos.

Para dirigir a tomada de conduta é importante tentar identificar a descontinuidade dos fascículos, apesar da continuidade mantida do perineuro e do epineuro, reconhecer se a descontuidade acomete parte (Fig. 17-13) ou todos os fascículos, ten-

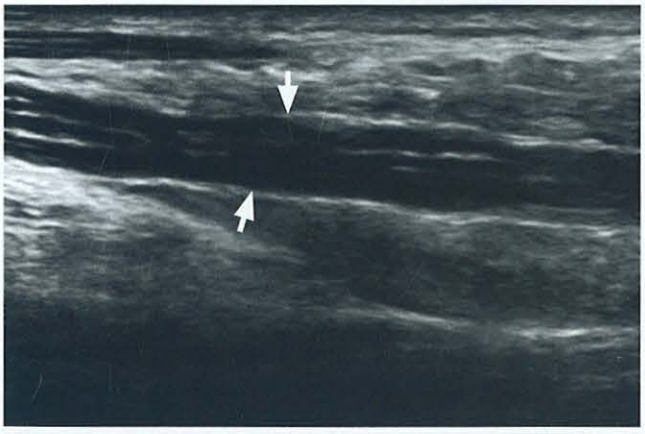

FIGURA 17-12. Paciente de 57 anos, do sexo feminino, com diagnóstico confirmado de Charcot-Marie-Tooth 1A. Imagem US. O nervo mediano espessado (*setas*) apresenta também fascículos proeminentes. As alterações de imagem, neste caso, acometiam o nervo de forma difusa e não estavam restritas às áreas de possível compressão neural.

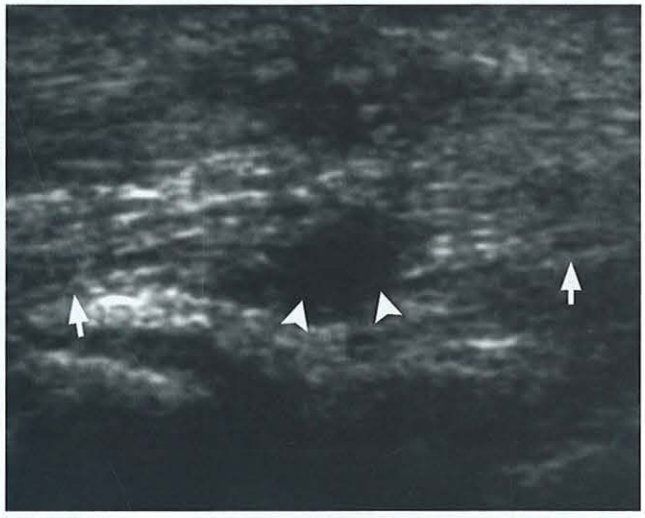

FIGURA 17-13. Paciente de 23 anos, do sexo feminino, com traumatismo cortante com acometimento do nervo mediano. Imagem de US. O nervo mediano (*setas*) se mostrou espessado e com interrupção focal do padrão fascicular e áreas hipoecoicas relacionadas com tecido fibroso e de reparação (*pontas de seta*).

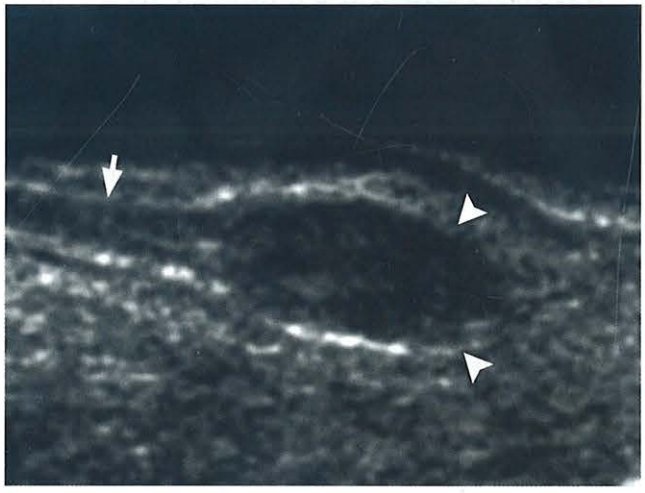

FIGURA 17-14. Paciente de 55 anos, do sexo feminino, com neuroma do nervo sural após biópsia deste nervo. Imagem de US. O nervo sural (*seta*) apresentou descontinuidade completa e espessamento nodular que corresponde a neuroma (*pontas de setas*).

tar observar a presença de tecido com fibrose ao redor ou no interior do nervo e identificar possíveis neuromas (Fig. 17-14). A US também pode, eventualmente, ajudar a identificar a relação do nervo com fragmentos ósseos e, assim, pode facilitar o diagnóstico de pinçamento ou aprisionamento do nervo entre os fragmentos ósseos (Fig. 17-15).

NEUROPATIAS POR COMPRESSÃO

Há regiões anatômicas em que segmentos de nervos periféricos estão vulneráveis ou predispostos a ficar aprisionados ou sofrer compressão crônica. A compressão neural ocorre especialmente em túneis osteofibrosos, mas pode ocorrer em pontos de passagem do nervo periférico por entre os músculos ou na passagem junto de uma banda de tecido fibroso.

As neuropatias por compressão podem cursar com dor e déficit funcional com um perfil esperado para o nervo afetado. O curso pode ser vago e com sintomatologia mal localizada ou pobre, e, nesse caso, pode ser difícil distinguir essas neuropatias de outras causas de dor não neurológicas.

Nas alterações causadas por compressão crônica, o dano ao nervo ocorre de forma progressiva ou intermitente, às vezes com períodos de remissão e de exacerbação. Como resultado de traumatismos de repetição ou isquemia crônica, pode ocorrer fibrose no interior e ao redor dos fascículos neurais. Em casos mais graves, as fibras nervosas podem terminar destruídas e o tronco neural substituído por fibrose caso não seja realizada a descompressão cirúrgica.

O diagnóstico das neuropatias por compressão, tradicionalmente, é feito com base em achados da história clínica, por meio do exame físico, e por meio de estudos eletrodiagnósticos, incluindo eletromiografia, estudos de condução neural e com potenciais evocados somatossensoriais. A US e a RM têm sido utilizadas com frequência para complementar a investi-

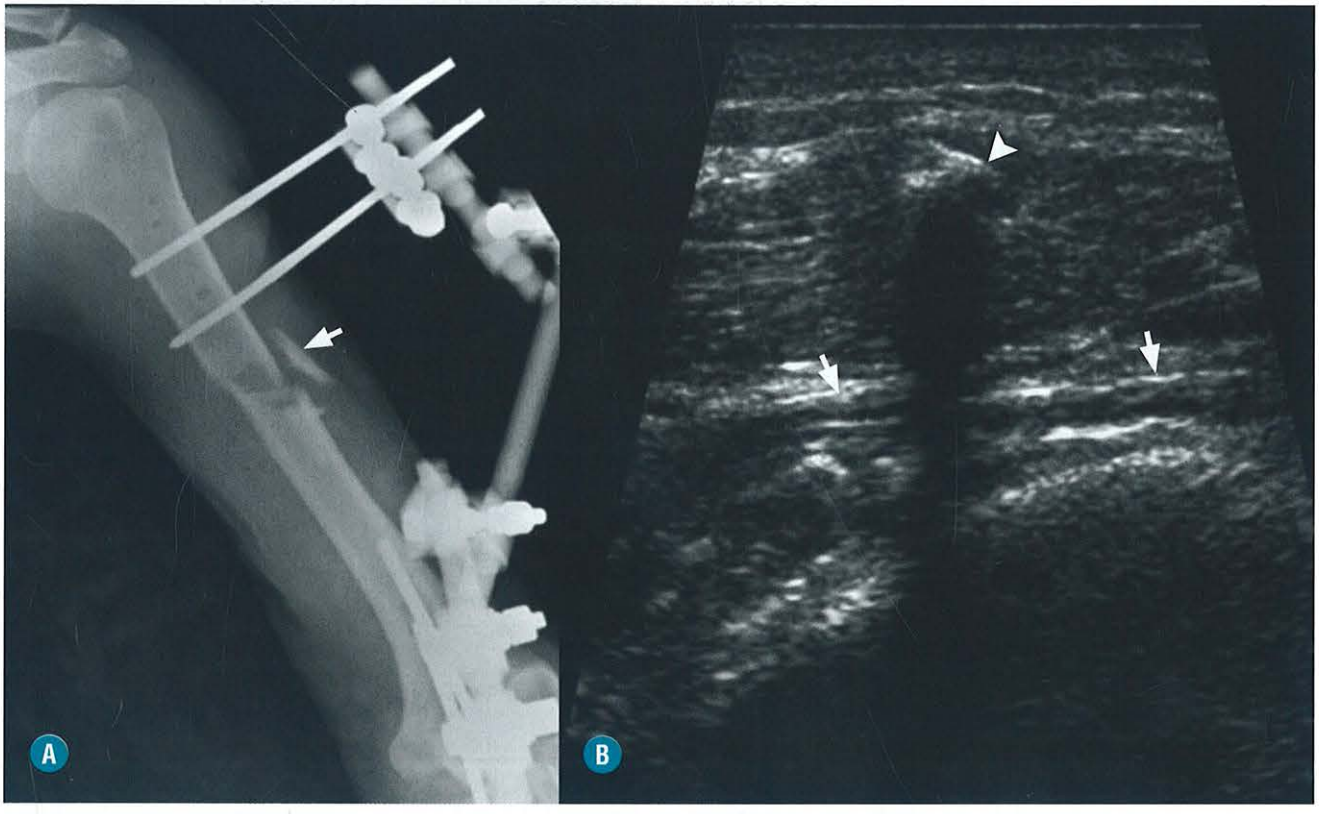

FIGURA 17-15. Paciente de 54 anos, do sexo masculino. Imagem de US. **A**, Imagem de radiografia mostra fratura cominutiva e diafisária do úmero com fixado externo. A *seta* indica fragmento ósseo deslocado no foco da fratura. **B**, Imagem de US evidencia a íntima relação espacial do nervo radial (*setas*) com o fragmento ósseo (*ponta de seta*), confirmando aprisionamento do nervo.

gação dessas compressões neurais, embora nem sempre sejam capazes de demonstrar diretamente a causa da compressão. Na utilização desses dois métodos de imagem, é fundamental o conhecimento da anatomia básica dos nervos periféricos e dos territórios de inervação. A vantagem relativa da US é proporcionar o exame de todo o membro ou de grande parte do membro de maneira relativamente rápida, desde que se tenha um radiologista com treinamento para a avaliação de nervos periféricos.

Mais recentemente, tem sido enfatizada a possibilidade dos exames de imagem e particularmente da RM, em identificar os sinais de denervação da musculatura no território específico de um determinado nervo ou ramo. A RM tem maior sensibilidade em identificar as alterações musculares e tem a vantagem de ser não invasiva em relação à eletromiografia.

NEUROPATIAS DO MEMBRO SUPERIOR

■ Nervo supraescapular

A neuropatia do supraescapular é a uma síndrome pouco frequente e que costuma cursar com dor crônica e fraqueza no ombro. Pode ser causada pela compressão do nervo supraescapular na incisura supraescapular ou na incisura espinoglenoidal. O nervo supraescapular é um nervo motor e, dessa forma, alterações sensitivas não estão presentes.

A compressão neural pode estar associada a lesões por estiramento ou sobrecarga por movimentos repetitivos, pode ser causada por bandas fibrosas ou por lesões expansivas. Quando a compressão acontece na região da incisura supraescapular, sinais de denervação podem ser encontrados nos músculos supra e infraespinal (Fig. 17-16). Se a compressão neural ocorre na incisura espinoglenoidal, tende a ocorrer a denervação isoladamente do infraespinal (Fig. 17-17).

A causa mais frequente de compressão do nervo supraescapular é a presença de cistos paralabrais. Cistos paralabrais posterossuperiores estão frequentemente associados às roturas do lábio glenoidal. Esses cistos podem apresentar crescimento progressivo relacionado com um mecanismo valvular unidire-

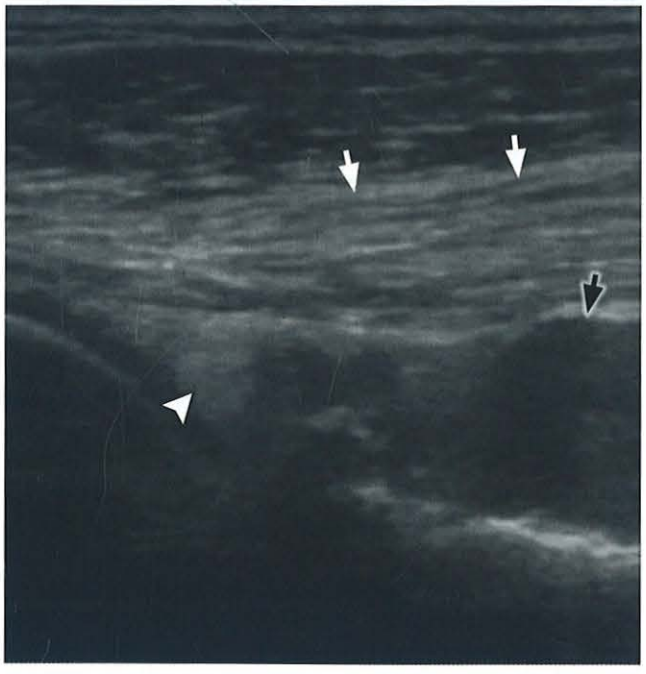

FIGURA 17-16. Paciente de 67 anos, do sexo masculino, com cisto paralabial na incisura escapular superior e compressão do nervo supraescapular. Imagem de US evidenciando hiperecogenicidade e redução volumétrica do ventre do supraespinal (*setas brancas*), sinais de denervação crônica. A imagem mostra também o cisto (*seta preta*) e a porção avulsionada do lábio da glenoide (*ponta de seta*).

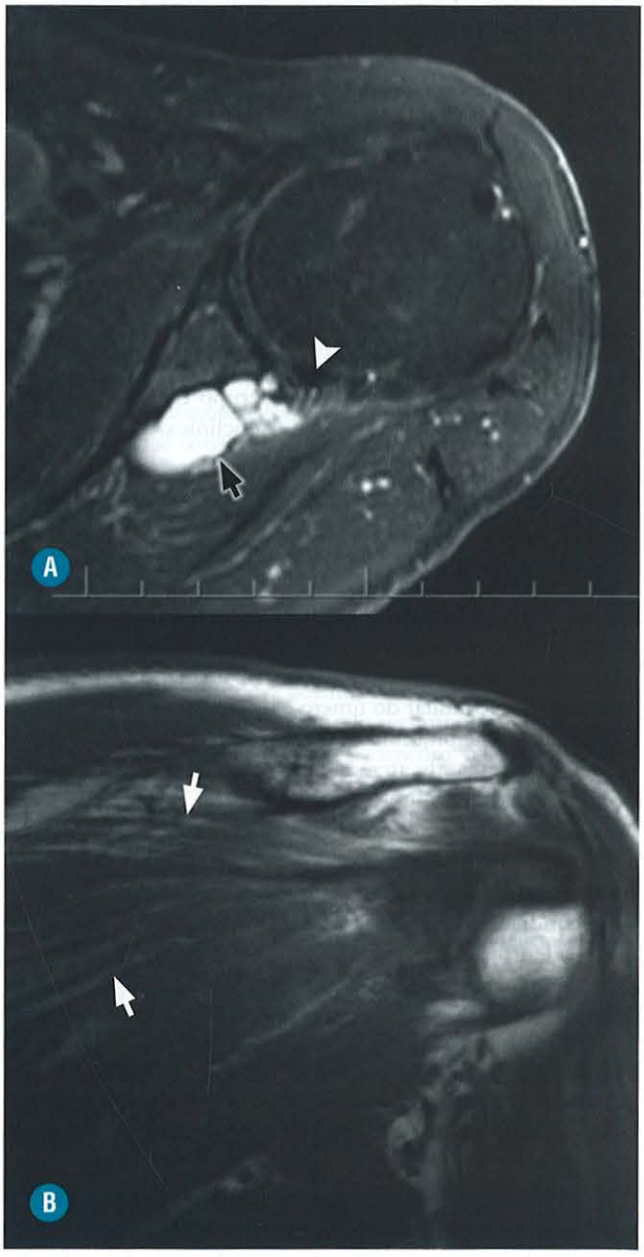

FIGURA 17-17. Paciente de 71 anos, do sexo masculino, com cisto paralabial na incisura escapular superior e compressão na porção distal do nervo supraescapular. Imagens de RM. **A**, Imagem no plano axial em ponderação sensível a líquido e supressão de gordura. É possível identificar o cisto (*seta preta*) e a porção avulsionada do lábio da glenoide (*ponta de seta*). **B**, Imagem no plano coronal oblíquo e ponderada em T1. Sinais de denervação crônica do ventre do infraespinal (*setas*).

cional. A continuidade do cisto com um defeito da fibrocartilagem do lábio frequentemente pode ser demonstrada pela US ou pela RM magnética (Fig. 17-16 e 17-17). O principal diagnóstico diferencial dos cistos paralabrais do ponto de vista de imagens deve ser feito com varicosidades venosas na região da incisura espinoglenoide.

■ Nervo axilar

A neuropatia axilar pode ser causada por estiramento do nervo ou por compressão extrínseca. O estiramento do nervo pode ocorrer na luxação anterior do ombro ou estar relacionado com movimentos de repetição, por exemplo, em atletas que praticam lançamentos. A compressão extrínseca ocorre tipicamente na região do espaço quadrilátero e pode estar relacionada com fraturas da região proximal do úmero, ao uso inadequado de muletas, bandas fibrosas e lesões expansivas. Dentre as lesões expansivas, podem ser citados os cistos paralabrais junto da região inferior da glenoide. Os exames de imagem podem ajudar identificando sinais de denervação aguda, subaguda ou crônica no ventre muscular do redondo menor (Fig. 17-4). Esse tipo de alteração no ventre do redondo menor já foi descrito na literatura em pacientes assintomáticos, mas é possível que pelo menos parte dos indivíduos assintomáticos representem um subgrupo de indivíduos em que a neuropatia tem manifestação subclínica.

■ Nervo mediano

COMPRESSÃO PROXIMAL DO NERVO MEDIANO

Há várias síndromes de compressão do nervo mediano na região anterior do cotovelo e antebraço. Há quatro pontos onde há potencial de compressão do nervo mediano: a região do processo supracondilar do úmero e do ligamento de Struthers, a aponeurose bicipital (*lacertus fibrosus*), o músculo pronador redondo e a região do arco do flexor superficial dos dedos.

Em alguns indivíduos, o ligamento de Struthers conecta uma excrescência óssea anômala originada da região anterior e distal da diáfise umeral ao epicôndilo medial do úmero. Essa excrescência óssea (exostose) é conhecida como processo supracondilar do úmero (Fig. 17-18) e pode ser eventualmente identificada no exame de radiografia apenas como um achado incidental e sem relação com sintomatologia atual. O processo supracondilar do úmero pode ser identificado entre 1 e 3% da população. Em alguns pacientes, no entanto, essa variante da normalidade pode causar compressão do nervo mediano, particularmente após traumatismo regional ou em atletas jovens com atividade muscular intensa do antebraço e cotovelo.

Na síndrome do pronador, entidade incomum e controversa, a compressão neural pode acontecer na passagem do nervo entre as cabeças longa e curta do músculo pronador redondo. Os sintomas correspondem à dor na face anterior do terço proximal do antebraço exacerbada por movimentos repetitivos de pronação e supinação e parestesias no território do mediano. A literatura a respeito do diagnóstico por imagem nessa neuropatia é muito escassa, mas os exames de imagem podem, eventualmente, mostrar hipertrofia do músculo pronador redondo quando esta for a causa da compressão, ou identificar distorção do curso do nervo mediano. A RM pode, também, mostrar alterações tipo edema no músculo pronador redondo e flexores ou sinais de fibrose no trajeto do nervo.



FIGURA 17-18. Radiografia simples realizada por ocasião de traumatismo com luxação do cotovelo. Além da perda de relações articulares, o exame radiográfico mostrou incidentalmente um processo supracondilar do úmero (*seta*). (*Cortesia do Dr. Mauro José Brandão da Costa.*)

A compressão do nervo mediano pode ocorrer, ainda, na passagem do nervo mediano sob a aponeurose do bíceps (*lacertus fibrosus*), ou relacionada com a banda fibrosa, conectando o pronador redondo ao flexor superficial dos dedos ou ainda por banda fibrosa conectando o flexor radial do carpo à ulna.

■ Síndrome do interósseo anterior

O nervo interósseo anterior é ramo do mediano e a sua emergência ocorre a cerca de 2 a 5 cm abaixo do nível do epicôndilo medial, aproximadamente na altura da bifurcação da artéria braquial. O nervo interósseo anterior cursa sobre o músculo flexor profundo dos dedos e ao longo da membrana interóssea em direção ao punho. Ele é puramente motor e inerva os músculos profundos e ventrais do antebraço, incluindo a metade radial do flexor profundo dos dedos, o flexor longo do polegar e o pronador quadrado.

A neuropatia isolada do nervo interósseo anterior causa dor na região volar do antebraço e fraqueza muscular do flexor longo do polegar e do flexor profundo do segundo dedo, podendo haver consequente dificuldade na pinça entre o polegar e o indicador e dificuldade para escrever. A compressão pode ser causada por uma série de diferentes fatores, como tendões acessórios, músculos anômalos, bandas fibrosas originadas do pronador redondo e do flexor superficial dos dedos.

O exame de US na investigação da síndrome do interósseo anterior pode ser inconclusivo na ausência de massas ou cistos. Raramente é possível identificar o nervo espessado em relação ao lado contralateral. Outro aspecto que pode ser pesquisado é a perda de volume e a presença de hiperecogenicidade dos músculos flexor longo do polegar, flexor profundo do indicador e do pronador quadrado. Na RM, o protocolo deve incluir imagens axiais até a região do pronador quadrado para possibilitar a identificação de sinais de denervação dos músculos supracitados.

■ Síndrome do túnel do carpo

A síndrome do túnel do carpo é a síndrome de compressão neural mais frequente do membro superior e esse é o local de compressão mais comum do nervo mediano. Os pacientes com a síndrome vão apresentar queixa de formigamento e dor em queimação no aspecto radial da mão e dos três primeiros dedos e, frequentemente, esses sintomas são noturnos. Dois testes clínicos podem ser úteis na confirmação do diagnóstico: o teste de Tinel e o teste de Phalen. No teste de Tinel, realiza-se uma percussão da região volar do túnel. No teste de Phalen, solicita-se ao paciente que mantenha por um minuto a posição de flexão completa dos punhos. Esses testes são positivos quando reproduzem as queixas do paciente. Os testes podem apresentar resultados falsos-negativos nos casos de doença crônica. O nervo mediano inerva sensitivamente o aspecto palmar dos primeiros três dedos e o aspecto radial do quarto dedo, além de prover a inervação motora dos músculos da eminência tenar. O diagnóstico da síndrome, em geral, é clínico e confirmado por achados de estudo eletrodiagnóstico.

As causas de síndrome de compressão no túnel do carpo são muito variadas: doença de depósito de cristais, acromegalia, hipotireoidismo, amiloidose, artrite reumatoide, cistos ganglionares e outros tumores, infecção, trombose da artéria mediana persistente, anormalidades ou variações da normalidade de ossos ou de músculos, traumatismo, hemorragia.

Os exames de imagem têm papel complementar na investigação dessa síndrome, visto que o diagnóstico é clínico. A US e a RM têm sido consideradas ferramentas úteis, principalmente para identificar possíveis causas relacionadas com compressão neural, como, por exemplo, tenossinovite, cistos, massas e variantes anatômicas. Variantes anatômicas como a bifurcação precoce do nervo mediano, persistência da artéria mediana e músculos acessórios anômalos no interior do túnel podem ser identificadas e devem ser descritas nos exames de imagem, uma vez que essas variações podem contribuir para a instalação da síndrome.

O assoalho do túnel do carpo corresponde aos ossos do carpo, e o teto é o retináculo fibroso denominado, também, ligamento carpal transverso. No antebraço distal, o nervo mediano cursa entre o flexor profundo dos dedos e o flexor superficial dos dedos. Conforme se aproxima do punho, o nervo mediano se desloca em direção mais radial e superficialmente. No interior do túnel do carpo, o nervo mediano passa superficialmente aos tendões flexor longo do polegar e flexor superficial do segundo e do terceiro dedos, mas sua posição pode variar de acordo com a posição do punho. O nervo apresenta área seccional elipsoide na altura da primeira fileira do carpo e tende a se tornar mais achatado na altura da segunda fileira do carpo.

Nas imagens de US e RM, boas referências anatômicas para identificar o túnel do carpo são o pisiforme e o tubérculo do escafoide, para a primeira fileira do carpo, e o hâmulo do hamato e o trapézio, para a segunda fileira. A síndrome do túnel do carpo tipicamente é identificada por um aumento do calibre do nervo mediano, com espessamento no nível da região proximal do túnel na altura da primeira fileira do carpo (Fig. 17-19).

Há vários critérios quantitativos que podem ser mensurados nos exames de imagem e que foram descritos na literatura para auxiliar no diagnóstico da síndrome do túnel do carpo, mas o critério mais utilizado é a área seccional do nervo mediano, particularmente na literatura de US. Muitos estudos avaliaram a área seccional transversa do nervo mediano comparando os nervos de pacientes com síndrome do túnel do carpo e os nervos de indivíduos saudáveis, e há controvérsia a respeito do valor limítrofe superior da normalidade que pode ser utilizado para ajudar no diagnóstico dessa condição. A maioria dos autores sugere que se considere o limite superior da normalidade do nervo mediano entre 9 e 12 mm^2. O valor de 15 mm^2 foi sugerido por alguns autores como limite superior da normalidade para a área seccional do nervo mediano, servindo para diferenciar os casos discretos dos casos graves da doença. Não há um consenso absoluto a respeito do valor superior da normalidade que deve ser utilizado, o que reflete diferentes metodologias utilizadas nos estudos publicados e em parte uma sobreposição de valores entre as populações normal e patológica.

Para facilitar o diagnóstico pode ser importante considerar um índice que demonstre o espessamento relativo do nervo mediano em relação a ele mesmo. Em geral, se aceita que, se o nervo mediano apresenta, pelo menos, o dobro do calibre no interior do túnel do carpo em relação à região pré-túnel, a hipótese de síndrome do túnel carpal é favorecida. Mais recentemente, foi proposta a utilização, para o diagnóstico da síndrome do túnel do carpo, da diferença entre as áreas seccionais do nervo mediano no interior do túnel e pré-túnel medidas por meio da US. Klauser e colaboradores (2009) propuseram que a diferença maior do que 2 mm^2 entre essas áreas seccionais seria eficiente no diagnóstico da síndrome. Essa diferença nos parece pequena do ponto de vista prático, e ainda mais se considerarmos a margem de erro de mensuração e, portanto, os resultados daquele trabalho precisam ser vistos com muita cautela.

Pela RM, os achados que mais frequentemente são utilizados para o diagnóstico de síndrome do túnel do carpo são o aumento do sinal do nervo nas imagens ponderadas em T2, o espessamento do nervo na altura da primeira fileira do carpo, o achatamento do nervo na altura da segunda fileira e o abaulamento do retináculo. Outro sinal que pode estar presente é o abaulamento volar do retináculo flexor. Em alguns pacientes, é possível também identificar sinais de denervação na musculatura tenar.

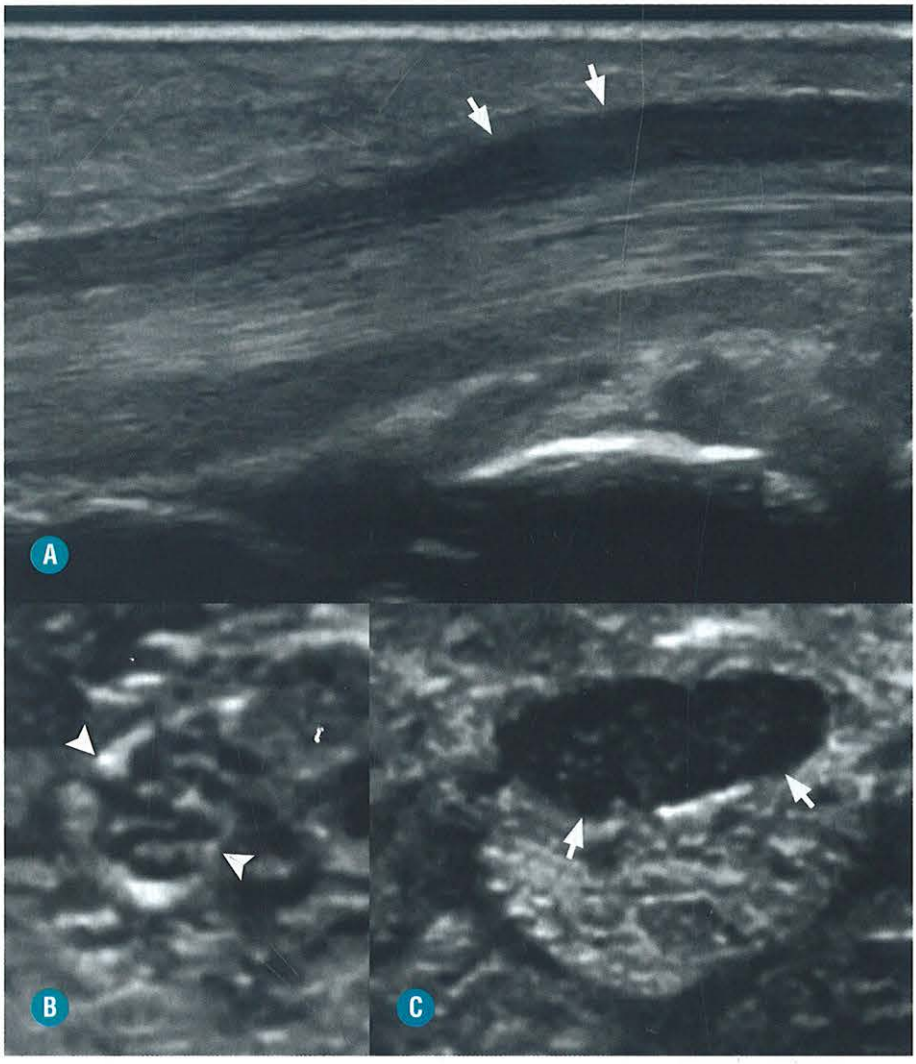

FIGURA 17-19. Paciente de 83 anos, do sexo feminino, com síndrome do túnel do carpo. Imagens de US. **A**, Nervo mediano mostrando espessamento e hipoecogenicidade focais (*setas*) na região da primeira fileira do carpo. Imagens transversais de US do nervo mediano contralateral com calibre e padrão fascicular normal (*pontas de seta*) à esquerda (**B**) e nervo espessado e hipoecoico à direita (*setas*) (**C**).

O papel da US e da RM na investigação complementar dos casos com persistência da síndrome do túnel do carpo após liberação cirúrgica ou endoscópica ainda não está completamente estabelecido. Após esses procedimentos de liberação do túnel, é habitual visualizar de forma incompleta o ligamento transverso do carpo, e, em geral, a descontinuidade do ligamento é identificada na porção mais ulnar do túnel junto à inserção do ligamento no gancho do hamato. No estudo pós-operatório habitual também é possível identificar um deslocamento volar do ligamento e ou do conteúdo do túnel. Identificar o ligamento transverso carpal contínuo e espessado e a presença de fibrose junto do retináculo ou do próprio nervo pode ser sinal relacionado com a persistência de sintomas no pós-operatório (Fig. 17-20). Alguns estudos mostraram que o espessamento e a alteração da intensidade de sinal do nervo mediano nas imagens de ressonância podem regredir no pós-operatório de liberação do túnel.

■ Nervo ulnar

COMPRESSÃO PROXIMAL DO NERVO ULNAR

O sítio mais frequente de compressão do nervo ulnar corresponde ao túnel cubital. A neuropatia de compressão do nervo ulnar no cotovelo perde em termos de prevalência somente para a síndrome do túnel do carpo dentre as síndromes de compressão neural do membro superior. No túnel cubital, o nervo está superficial e vulnerável a traumatismos. Clinicamente, a síndrome se manifesta com parestesias noturnas, envolvendo o quarto e o quinto dedos da mão, dor no cotovelo irradiando para a mão e alterações sensitivas relacionadas com flexão prolongada do cotovelo.

O túnel cubital apresenta variações dinâmicas, havendo redução de seu volume com o cotovelo em flexão e aumento do volume com o cotovelo em extensão. Em flexão, o retináculo fica mais tenso e há aumento da pressão no interior do túnel cubital.

Uma síndrome de compressão aguda transitória do nervo ulnar pode ocorrer quando o cotovelo é mantido em flexão prolongada, sendo essa situação mais comum durante o sono. A compressão aguda do nervo ulnar também pode ser causada por um traumatismo contuso direto no túnel cubital. A compressão subaguda pode aparecer em indivíduos restritos ao leito ou de cadeira de rodas.

A síndrome crônica do túnel cubital pode ser causada por tumores, bursas, cistos gangliônicos, hematoma, *pannus* da artrite reumatoide, tofo gotoso, corpos livres no recesso articular (Fig. 17-21), osteófitos e fibrose.

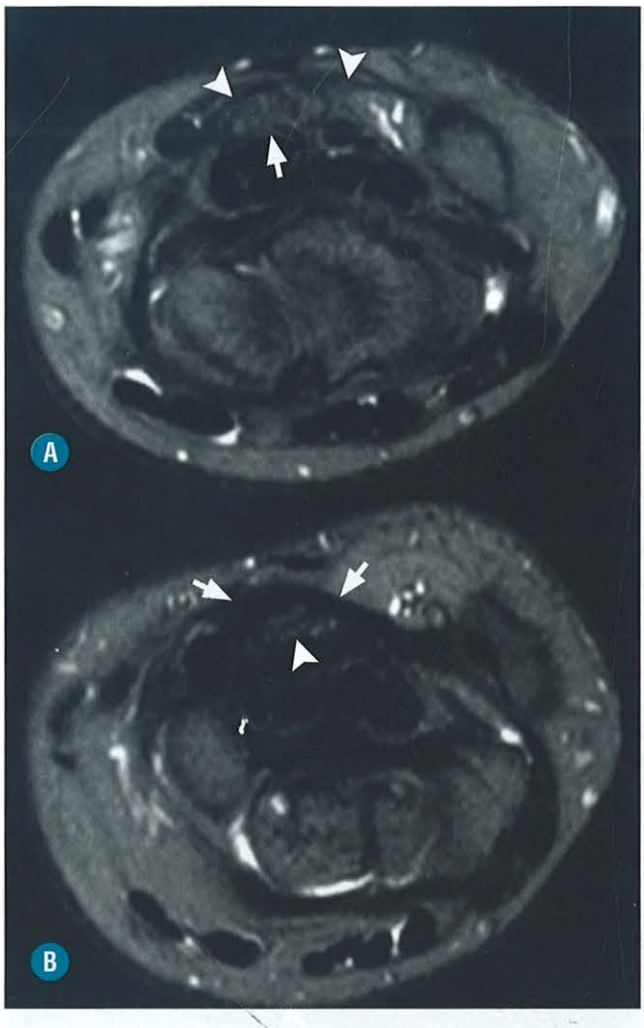

FIGURA 17-20. Paciente de 53 anos, do sexo feminino, com persistência de síndrome do túnel do carpo após cirurgia de liberação do nervo mediano. Imagens de RM no plano axial ponderadas em T2 obtidas anteriormente à segunda cirurgia. **A**, Nota-se espessamento (*seta*) persistente do nervo mediano (*seta*). O retináculo é indicado pelas *pontas de seta*. **B**, Acentuado espessamento e/ou fibrose na topografia do retináculo flexor (*setas*). Observe que não há descontinuidade do retináculo. O nervo mediano é identificado pela *ponta de seta*. O achado intraoperatório da segunda cirurgia mostrou fibrose com aderências ao nervo e liberação incompleta do túnel.

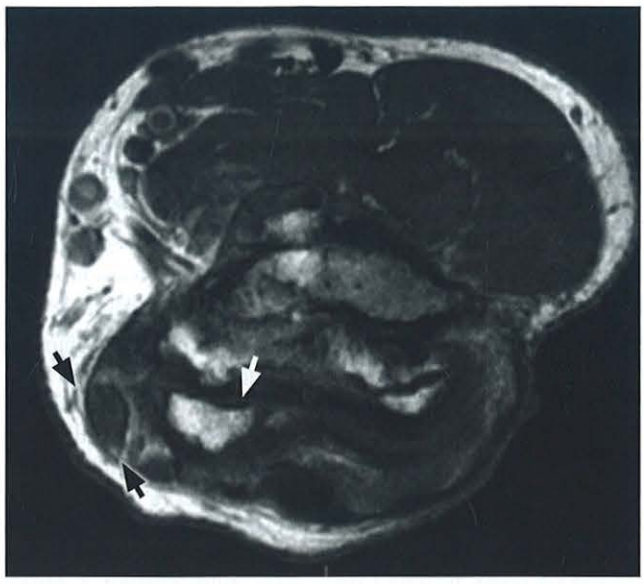

FIGURA 17-21. Paciente de 58 anos, do sexo masculino. Imagem de RM no plano axial e ponderada em T1. As *setas pretas* identificam o nervo ulnar espessado no interior do túnel cubital e a *seta branca* mostra corpo ósseo no recesso sinovial articular com efeito de massa sobre o túnel cubital.

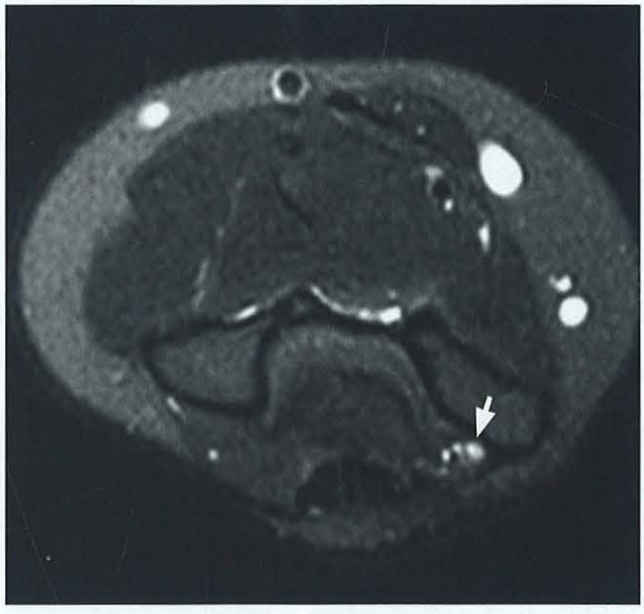

FIGURA 17-22. Paciente de 32 anos, do sexo feminino, com neuropatia do ulnar. Imagem de RM, sequência sensível ao líquido e com supressão de gordura. As imagens evidenciaram aumento da intensidade de sinal do nervo ulnar (*seta*) com sinal semelhante ao dos vasos no mesmo plano de corte.

A subluxação ou luxação do nervo ulnar em relação ao túnel cubital pode aparecer em indivíduos assintomáticos e, mais raramente, pode causar uma neurite por fricção e microtraumatismo. Geralmente, é mais fácil identificar a instabilidade do nervo dinamicamente, e a US é um método adequado para estudar essa condição e as possíveis síndromes de ressalto. É aconselhável utilizar manobras dinâmicas de flexão e extensão e a avaliação em flexão contra resistência, que aumentam as chances de se fazer o diagnóstico. Um cuidado que se deve ter é o de não colocar excesso de pressão sobre o transdutor, o que pode causar um falso-negativo em relação à instabilidade do nervo ulnar.

Os achados de ressonância magnética da síndrome do túnel cubital incluem espessamento do nervo e aumento do sinal do nervo nas imagens ponderadas em T2 ou em sequências sensíveis ao líquido (Fig. 17-22). O retináculo do túnel cubital, conhecido também como retináculo de Osborne ou ainda ligamento arqueado, deve ser inspecionado nas imagens da US e da RM. Na avaliação, é necessário procurar por possíveis sinais de espessamento e fibrose do retináculo, porque podem estar associados à síndrome de compressão. Também é importante investigar se há sinais de insuficiência ou ausência do retináculo, que podem estar relacionados com instabilidade ou com uma síndrome de ressalto do nervo. O aumento de sinal

nas imagens ponderadas em T2 tem uma excelente acurácia diagnóstica para identificar a presença de neuropatia ulnar, enquanto o aumento do calibre do nervo tem maior acurácia para diferenciar entre as formas discreta e grave da neuropatia.

Outro sinal que pode contribuir para o diagnóstico de compressão do nervo no túnel cubital nas imagens de ressonância é a presença de alterações de denervação nos músculos flexor ulnar do carpo e flexor profundo.

COMPRESSÃO DISTAL DO NERVO ULNAR

A neuropatia por compressão do nervo ulnar na região do túnel (ou canal) de Guyon é considerada rara em comparação com a compressão do nervo no túnel cubital. A causa mais frequente de compressão no túnel de Guyon é a presença de cisto gangliônico originado da articulação hamatopiramidal ou da articulação pisiforme-piramidal. Muitas vezes, a origem exata do cisto não é identificada, pois nem sempre o pedículo desses cistos é facilmente visível por meio dos exames de imagem. Outras causas de compressão neural nessa área estão relacionadas principalmente a lesões traumáticas, causando trombose ou pseudoaneurisma da artéria ulnar, e músculos acessórios anômalos no interior do túnel. Um traumatismo raramente pode causar compressão do nervo ulnar na região do hâmulo do hamato.

■ Nervo radial

As compressões do nervo radial são mais raras, e o diagnóstico frequentemente é postergado. Associam-se ao traumatismo, na maioria das vezes, e, em geral, à fratura da diáfise do úmero (Fig. 17-15), mas podem ocorrer também relacionadas com injeções na face lateral ou posterior do braço, uso prolongado de torniquete ou uso inadequado de muleta na axila. Lesões com efeito de massa como o cisto gangliônico (Fig. 17-23), o lipoma (Fig. 17-24) e a bursa bicipitorradial também podem causar compressão do nervo.



FIGURA 17-23. Paciente de 69 anos, do sexo feminino, com neuropatia do interósseo posterior. **A**, Imagem de RM do cotovelo, plano coronal, sequência sensível ao líquido e com supressão de gordura. A *seta* indica cisto gangliônico com efeito de massa sobre a musculatura adjacente. **B**, Imagem de RM, plano axial, sequência ponderada em T1 e com supressão de gordura após contraste endovenoso. A natureza cística da lesão (*seta*) foi confirmada pela ausência de realce pelo contraste. **C**, Imagem de US identifica o cisto (*ponta de seta*) e o efeito de massa sobre o nervo (*setas*).



FIGURA 17-24. Paciente de 58 anos, do sexo feminino, com neuropatia do interósseo posterior. Imagem de RM em corte axial e ponderada em T1 sem supressão de gordura. Nota-se lipoma (*seta*) junto ao músculo supinador com efeito de massa sobre o nervo interósseo.

Alguns autores consideram duas síndromes distintas de compressão neural: a síndrome do túnel radial e a síndrome do interósseo posterior, mas essa divisão é controversa. O túnel radial é delimitado pelo capítulo posteriormente, pelo músculo braquial medialmente, pelo braquiorradial e pelo extensor radial do carpo anterolateralmente. O túnel radial começa no capítulo e termina no nível do supinador.

O sítio mais frequente de compressão neural no túnel radial é a região da arcada de Frohse, na margem superior do supinador, onde o nervo pode ser pinçado ou aprisionado por bandas fibrosas. O sintoma mais comum é dor profunda na face posterior do antebraço, embora dores irradiadas para o ombro ou para o pescoço possam estar presentes. É comum haver aumento de sensibilidade na palpação do músculo supinador e dor na supinação contra resistência. Insidiosamente, pode ocorrer perda da extensão dos dedos e do punho, como resultado da fraqueza muscular instalada. Dor em queimação e maior sensibilidade na face lateral do cotovelo podem simular uma epicondilite lateral. Estudos eletrofisiológicos podem ser de valor limitado nessa síndrome, pois falso-negativos não são incomuns.

A síndrome do interósseo posterior propriamente dita corresponde a uma neuropatia motora. Os músculos que podem estar afetados e, portanto, onde se deve procurar sinais de denervação nas imagens de ressonância magnética, são o extensor ulnar do carpo, o extensor dos dedos, o extensor do dedo mínimo, o abdutor longo do polegar, extensor longo do polegar e extensor do dedo indicador. O supinador pode ou não estar afetado, pois alguns ramos do interósseo posterior para o supinador podem emergir em nível proximal à arcada de Frohse.

Fraturas da cabeça ou do colo do rádio podem causar compressão do nervo radial. A neuropatia do interósseo por compressão nesse nível produz um quadro clínico distinto daquele da lesão do nervo radial no braço. Enquanto o paciente pode apresentar um "punho caído" no caso da lesão do radial ao nível do braço, na lesão do interósseo, o músculo extensor radial do carpo é preservado funcionalmente e há o déficit de extensão dos dedos e déficit de extensão e de abdução do polegar.

A US é útil, principalmente, para afastar lesões expansivas no trajeto do nervo, mas alterações inespecíficas de neuropatia, como o espessamento do nervo, podem ser identificadas (Fig. 17-25). Tipicamente, o achado patológico na US corresponde

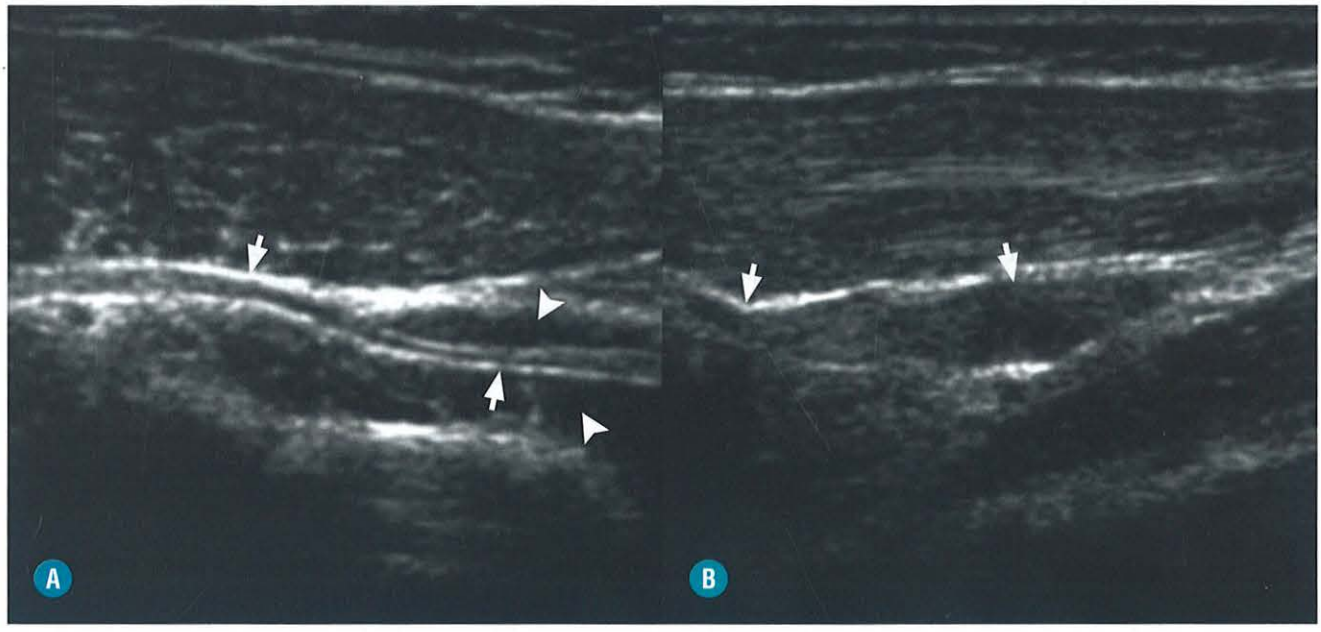

FIGURA 17-25. Paciente de 34 anos, do sexo feminino, com dor na região lateral do cotovelo. Imagens de US. **A**, Nervo interósseo posterior de aspecto normal (*setas*) na região de maior prevalência de neuropatias e o músculo supinador (*pontas de seta*). **B**, Neste caso, o nervo interósseo posterior (*setas*) se mostrou espessado mais distalmente na saída do músculo supinador.

a um aumento focal da espessura e hipoecogenicidade do nervo. Eventualmente, o nervo pode estar envolvido por tecido fibrocicatricial hipoecoico.

Nas imagens de RM, geralmente, não é complicado identificar o nervo radial e o nervo interósseo posterior em imagens axiais na ponderação T1. Em pacientes com síndrome do nervo interósseo posterior, raramente as imagens de RM vão possibilitar a identificação de uma massa ou lesão com efeito de massa. O nervo interósseo posterior, eventualmente, pode mostrar aumento da intensidade de sinal nas imagens ponderadas em T2 com supressão de gordura ou STIR. O diagnóstico por imagem da RM, no entanto, terá como base, principalmente, o padrão de denervação. Em geral, uma lesão proximal vai levar à alteração de todos os músculos inervados pelo nervo radial. Em um caso típico de síndrome do nervo interósseo posterior, o ventre do músculo extensor radial do carpo está preservado e, por outro lado, podem mostrar alteração de sinal os músculos supinador, extensor dos dedos, extensor ulnar do carpo, extensor do dedo mínimo, abdutor longo do polegar, extensor curto do polegar, extensor longo do polegar e extensor do dedo indicador. Sendo assim, a avaliação por imagem da síndrome do nervo interósseo posterior depende, primariamente, do estudo dos referidos músculos do antebraço.

NEUROPATIAS DO MEMBRO INFERIOR

■ Nervo femoral

O nervo femoral tem componentes motores e sensitivos e é formado a partir das raízes nervosas de L2-L4, constituindo-se no maior ramo do plexo lombar. Na região do abdome, tem trajeto descendente junto da substância do músculo psoas. Na pelve, emerge da borda lateral do psoas e entra no espaço entre o músculo ilíaco e o músculo psoas. Na região do ligamento inguinal, situa-se lateralmente aos vasos femorais comuns. É recoberto pela fáscia do músculo ilíaco no aspecto lateral da bainha femoral. Na porção distal do triângulo femoral, reparte-se em uma divisão anterior, que inerva os músculos pectíneo e sartório, e uma divisão posterior, que inerva o músculo quadríceps. O nervo safeno se origina da divisão posterior e proporciona inervação sensitiva para a região distal da coxa, a região anteromedial do joelho e medial da perna e do pé. A apresentação clínica da neuropatia do nervo femoral inclui diminuição da extensão do joelho e da flexão do quadril.

Apesar das dimensões do nervo, ele pode ser difícil de ser individualizado nas imagens de US e RM. Costuma haver pouca gordura circundando o nervo na região dos músculos psoas e ilíaco, e o nervo pode ser difícil de distinguir dos músculos. Na saída da pelve, o nervo apresenta menor calibre, mas é circundado por maior quantidade de tecido gorduroso. As neuropatias de compressão ocorrem tipicamente na região do compartimento do músculo ilíaco ou na região do ligamento inguinal.

Os exames de imagem podem contribuir na identificação de possíveis lesões, hematomas, cistos, abscessos ou massas na região do ilíaco, do psoas e na região da bursa do iliopsoas. Outra contribuição dos exames de imagem, principalmente da RM, pode ser a demonstração de sinais de denervação nos músculos correspondentes ao território de inervação (Fig. 17-3).

■ Nervo cutâneo femoral lateral

O nervo cutâneo femoral lateral é sensitivo e se origina a partir das raízes nervosas lombares L1-L3. A neuropatia do cutâneo femoral lateral se manifesta com déficit sensitivo e parestesias na região anterolateral da coxa, sendo conhecida como meralgia parestésica. Geralmente, a compressão do nervo ocorre ao nível do ligamento inguinal. Essa constrição pode ser desencadeada por roupas ou cintos apertados, ou simplesmente a compressão ocorre por um abdome proeminente em pacientes obesos ou em gestantes na etapa final da gestação. Fibroses pós-cirúrgicas na região inguinal eventualmente podem envolver o trajeto do nervo cutâneo femoral lateral. Normalmente, os exames de imagem não são necessários para chegar ao diagnóstico dessa neuropatia, sendo o diagnóstico principalmente clínico. Os métodos de imagem, eventualmente, podem contribuir na identificação de alterações como fibroses pós-cirúrgicas, avulsão da espinha ilíaca anterossuperior, lesão do tendão do sartório, e alterações ósseas, por exemplo, relacionadas com fraturas ou cirurgias prévias. Nem sempre é possível ou fácil identificar, nos casos de meralgia parestésica, o espessamento do nervo ou alteração de sinal na RM ou da ecotextura na US.

■ Nervo ciático

O nervo ciático se forma a partir das raízes nervosas L4-S3. O maior nervo do corpo humano é responsável pela flexão do joelho e pelas funções sensitivas e motoras em nível abaixo do joelho. O nervo ciático desce anteriormente ao músculo piriforme na região pélvica e, ao sair da pelve, apresenta duas divisões envoltas por uma bainha neural comum. A divisão peroneira é mais superficial e mais lateral do que a divisão tibial.

A sintomatologia da neuropatia ciática é variável e depende do nível em que ocorreu a lesão e do envolvimento relativo das divisões peroneira e tibial. Eventualmente, a neuropatia ciática pode ser difícil de distinguir clinicamente da neuropatia do peroneiro comum.

A neuropatia do ciático pode ocorrer como resultado de estiramento ou de traumatismo direto. Por exemplo, na cirurgia de artroplastia total do quadril, esse risco existe, particularmente, nas revisões de prótese. No caso da lesão iatrogênica do nervo, a manifestação surge logo após a cirurgia. A neuropatia do ciático ao nível do quadril pode ser secundária também a uma fratura de acetábulo ou à fratura luxação do quadril. Eventualmente, outros fatores podem causar ou contribuir para a neuropatia do ciático, como, por exemplo, proeminência do trocanter menor do fêmur, neoplasias, síndrome do piriforme e mais raramente malformações vasculares. Em uma parcela significativa dos casos pode não se identificar a causa da neuropatia, considerando-a, então, idiopática. Independentemente da causa da neuropatia do ciático, os exames de imagem podem mostrar espessamento do nervo focal (Fig. 17-26).

A síndrome de compressão mais conhecida do nervo ciático é a síndrome do piriforme. A síndrome é controversa e provavelmente diagnosticada em excesso. Acredita-se que a síndrome esteja associada à espasticidade, irritação e inflamação do músculo piriforme e de outros músculos mais internos da cintura pélvica, como, por exemplo, o músculo obturador in-

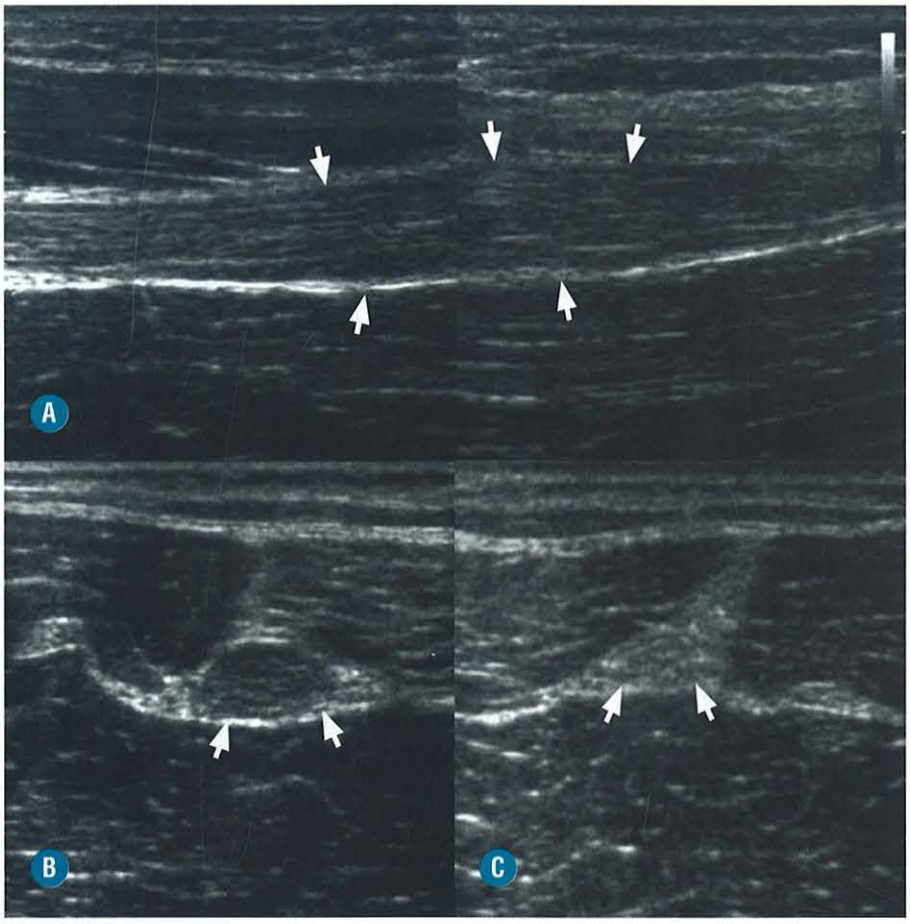

FIGURA 17-26. Paciente de 15 anos, do sexo masculino, com deformidade progressiva em equino e cavo do pé. Imagens de US. **A**, Corte longitudinal do nervo ciático direito (*setas*) na região proximal da coxa mostrando hipoecogenicidade e área de espessamento fusiforme. **B**, Corte transversal do nervo ciático direito (*setas*) na área de neuropatia. **C**, Corte transversal do nervo ciático contralateral para confirmar a impressão de espessamento e alteração da ecotextura do nervo do lado direito (*setas*).

terno. Qualquer condição que cause uma redução do espaço na região do forame ou espasmo do músculo piriforme pode levar a essa síndrome. Variações anatômicas podem predispor à síndrome, como na separação das divisões do ciático e a divisão peroneira atravessando o ventre do músculo. Para o diagnóstico da síndrome do piriforme, é mandatório descartar causas paraespinais e discogênicas da dor.

É importante ressaltar que a síndrome do piriforme, para muitos ortopedistas, fisiatras, reumatologistas e neurocirurgiões, é sinômino de dor glútea de origem extra-articular e extra-espinal. Sabe-se que dores desse tipo podem ter relação com as ramificações do plexo sacral, próximo à origem do nervo ciático, como, por exemplo, nos nervos glúteo superior e inferior, que originam-se acima e abaixo do músculo piriforme, respectivamente. A obliteração desses trajetos deve ser observada na RM. Além de variantes anatômicas musculares, devem ser pesquisadas patologias pélvicas profundas (p. ex., endometriose profunda e tumores de partes moles) e variantes vasculares (p. ex., veia glútea superior anômala) (Fig. 17-36).

A US tem baixa sensibilidade para detectar alterações do nervo na síndrome do piriforme, provavelmente devido à profundidade da região, e essa situação é especialmente verdadeira no caso de pacientes obesos. A RM deve ser considerada o método de escolha para diagnosticar esta síndrome, e os achados patológicos são aumento da área seccional e da intensidade de sinal do nervo ciático, além de, eventualmente, ser identificado um desvio do trajeto do nervo. Na região da coxa, sinais de denervação dos isquiotibiais podem estar presentes. Os músculos mais distais localizados abaixo do joelho podem não ter os sinais de denervação identificados no exame de RM se apenas a região da bacia e da raiz das coxas tiverem sido investigadas. A assimetria acentuada dos músculos piriformes pode estar presente na síndrome, mas é importante saber que discretas assimetrias são comuns em indivíduos assintomáticos. Na síndrome do piriforme, o músculo piriforme pode, eventualmente, mostrar padrão de edema e aumento de volume do lado sintomático nas imagens de RM.

Estudo recente sobre a RM na neuropatia do ciático sugeriu utilizar o aumento da razão entre a intensidade de sinal do nervo em relação à intensidade de sinal dos vasos adjacentes como critério para o diagnóstico da neuropatia. Os nervos anormais também se caracterizaram por aumento das dimensões e alteração da morfologia fascicular. No entanto, a elevação discreta da intensidade de sinal do nervo ciático em relação ao contralateral não deve ser utilizada isoladamente como critério seguro para identificar neuropatia. Esses achados de imagem sempre devem ser valorizados mediante correlação com dados clínicos positivos.

■ Nervo peroneiro comum

A neuropatia do peroneiro comum é a mononeuropatia mais frequente do membro inferior. O nervo fica suscetível à compressão, principalmente na altura do colo da fíbula, seja

no túnel fibular ou no ponto onde penetra as origens tendinosas do músculo peroneiro longo. Antes de sua bifurcação, o peroneiro comum emite os ramos articulares e o nervo cutâneo sural lateral. No nível abaixo da cabeça da fíbula, o nervo se bifurca dando origem ao nervo peroneiro profundo e ao nervo peroneiro superficial. O nervo peroneiro superficial proporciona inervação para os músculos peroneiros longo e curto, enquanto o nervo peroneiro profundo inerva os músculos do compartimento anterior da perna: tibial anterior, extensor longo do hálux e extensor longo dos dedos.

O quadro típico de lesão ou de comprometimento do nervo peroneiro comum se manifesta com o pé caído e com diminuição da sensibilidade dos dois terços inferiores da região lateral da perna e no dorso do pé. Os sintomas e sinais clínicos podem ser confundidos com os de uma neuropatia do ciático ou com radiculopatias L5 e S1 (Fig. 17-27). A eletroneuromiografia é considerada uma técnica confiável para distinguir entre a neuropatia do peroneiro comum e a neuropatia do ciático ou de uma lesão ou compressão da divisão peroneira do nervo ciático.

A neuropatia do peroneiro comum pode ocorrer após uma situação de imobilização prolongada, por exemplo, no leito após uma cirurgia ou em episódio de coma ou ainda pode estar relacionada com compressão em um período de imobilização secundária à intoxicação alcoólica ou por outras drogas, sendo a neuropatia, neste caso, conhecida como paralisia do sábado à noite. Outras posições podem predispor à compressão do nervo, como a posição sentada com as pernas cruzadas e as posições ajoelhadas da ioga. A neuropatia do peroneiro comum pode aparecer também relacionada à repetição de agachamentos ou à permanência prolongada na posição agachada. Os pacientes diabéticos são predispostos à compressão do nervo no túnel fibroso junto à origem do músculo peroneiro longo. A compressão do nervo pode ser causada por fraturas, tumores como osteocondromas, cistos sinoviais, cistos ganglionicos intra ou extraneurais. Eventualmente, um traumatismo direto ou uma cirurgia na região posterolateral do joelho podem ocasionar a compressão ou lesão aguda do nervo. O nervo peroneiro comum pode ser lesado por estiramento na região poplítea na situação de traumatismo, particularmente na luxação femorotibial. Em casos extremos, pode chegar a haver laceração do nervo, quando os exames de imagem podem demonstrar a descontinuidade do nervo e aspecto ondulado dos cotos neurais relacionado com retração.

A compressão do nervo peroneiro por cistos gangliônicos e o cisto gangliônico intraneural recebem destaque na literatura. Cistos gangliônicos extraneurais podem comprimir o nervo peroneiro comum e ou seus ramos (Fig. 17-2). O cisto gangliônico pode ocorrer em topografia intraneural, localizado entre a bainha neural e os fascículos neurais. O aspecto de imagem do cisto gangliônico intraneural se assemelha ao de outros cistos gangliônicos, mas, nesse caso específico, o cisto aparece como uma massa intraneural cística com espessamento fusiforme do nervo (Fig. 17-28). A patogênese do gânglio intraneural é controversa, havendo a teoria degenerativa, que sugere que o cisto se origina de metaplasia mixoide intraneural, e a teoria sinovial, que descreve o cisto como uma extensão sinovial proveniente da articulação tibiofibular proximal a partir de um pequeno ramo que inerva a articulação. A teoria sinovial é a mais aceita na literatura recente. O ramo articular do nervo peroneiro tem um curso recorrente em J ou em U ao redor da fíbula e tem papel central na gênese do gânglio intraneural. O cisto pode dissecar proximalmente dentro do ramo articular, podendo atingir o nervo peroneiro comum ou até mesmo o ciático em sua região mais distal.

Os exames de imagem servem para demonstrar se há lesões com efeito de massa sobre o nervo ou lesões intraneurais e, eventualmente, mostrar o padrão esperado de denervação na musculatura. Os exames de imagem também podem exibir

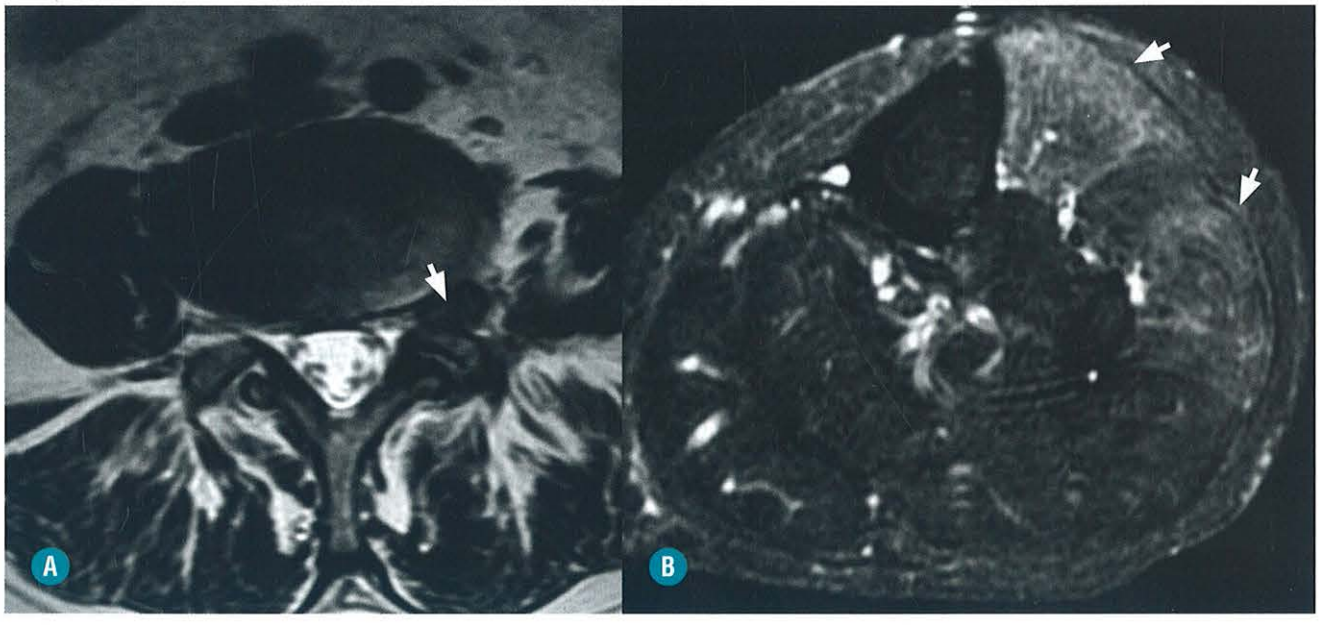

FIGURA 17-27. Paciente de 67 anos, do sexo feminino, com perda de força na perna há seis meses. Imagens de RM. **A**, Imagem ponderada em T2 no plano axial mostra hérnia extrusa foraminal esquerda em L4-5 (*seta*). **B**, Imagem axial de sequência STIR mostra o padrão de denervação da musculatura no território do nervo peroneiro (*setas*). (*Cortesia do Professor Artur da Rocha Correa Fernandes.*)

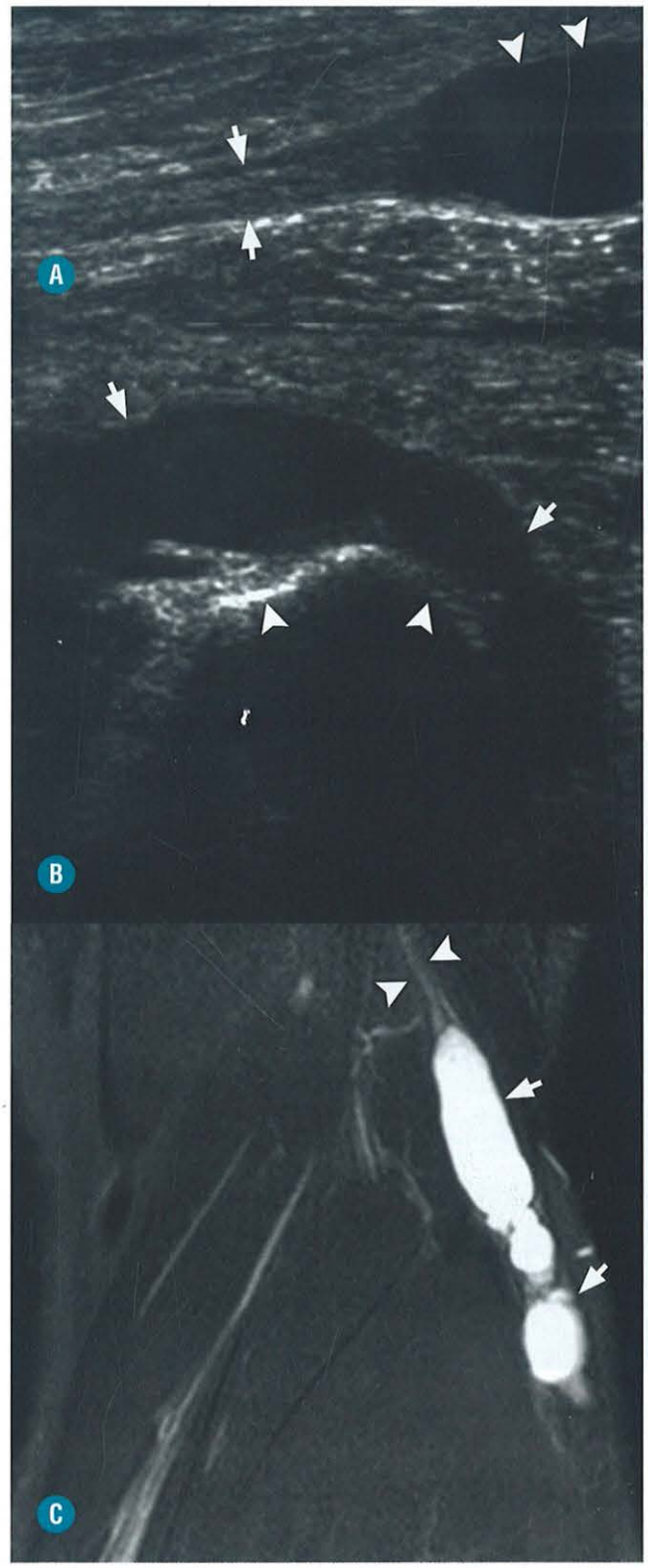

FIGURA 17-28. Paciente de 28 anos, do sexo masculino, com neuropatia do peroneiro comum e cisto gangliônico intraneural confirmado cirurgicamente. **A**, Imagem de US. Corte longitudinal do nervo peroneiro comum (*setas*) evidencia o cisto intraneural (*pontas de seta*). **B**, Imagem de US em corte oblíquo mostra o trajeto do nervo com alteração cística e espessamento (*setas*) ao redor da fíbula (*pontas de seta*). **C**, Imagem de RM no plano coronal, ponderada em T2 e com supressão de gordura confirma a lesão cística (*setas*) e sua relação com o nervo peroneiro comum (*pontas de seta*).

outras patologias que podem-se manifestar com dor na perna, como, por exemplo, fraturas por estresse ou síndrome de encarceramento da artéria poplítea. A US e a RM também são úteis na avaliação pós-operatória, principalmente no estudo de recidiva de tumores ou de cistos gangliônicos. O aspecto de imagem da neuropatia ou neurite do nervo peroneiro pode mostrar o padrão habitual com espessamento e alteração da ecotextura ou da intensidade de sinal do nervo.

Nos pacientes provenientes de regiões endêmicas de hanseníase, é necessário lembrar de fazer o diagnóstico diferencial com neuropatia da hanseníase, visto que o nervo peroneiro comum na região do joelho é frequentemente acometido pela doença.

A compressão isolada do nervo peroneiro profundo pode ocorrer distalmente no nível dos retináculos extensores superior e inferior na região do tornozelo e do pé, respectivamente. Nesse nível, o nervo provê inervação motora para os extensores dos dedos e do hálux e sensibilidade para o primeiro interespaço interdigital dorsalmente.

A compressão isolada do nervo peroneiro superficial pode ocorrer distalmente no nível em que o nervo perfura a fáscia muscular, saindo do compartimento muscular e passando para seu trajeto subcutâneo na região distal da perna. A entorse em inversão do tornozelo pode causar um estiramento do nervo peroneiro superficial nesse nível, junto à passagem pela fáscia.

Nos casos em que os exames de imagem não demonstram massas ou cistos, podem, eventualmente, evidenciar o espessamento e a alteração da ecogenicidade (US) ou da intensidade de sinal (RM) do nervo, nesse nível, e ainda as alterações musculares secundárias à denervação no território do nervo (Fig. 17-29).

■ Nervo tibial e nervos plantares

O nervo tibial é a maior divisão do nervo ciático e é denominado, em alguns textos, nervo tibial posterior. A compressão do tronco principal do nervo tibial é mais frequente na região do túnel tarsal, embora possa ocorrer em nível mais proximal (Fig. 17-30). A síndrome do túnel do tarso se refere à compressão do tronco principal do nervo tibial ou da porção proximal de seus ramos plantar medial e plantar lateral, logo após a bifurcação do nervo na região medial do tornozelo. O diagnóstico clínico da síndrome do túnel do tarso pode ser difícil, com um quadro inespecífico insidioso e o resultado negativo no exame de eletroneurografia não exclui completamente a síndrome, uma vez que se estima que falso-negativo possa ocorrer em cerca de 10% dos casos.

Essa síndrome pode ser causada por traumatismo, lesões com efeito de massa no interior do túnel ou por deformidades do pé. Várias alterações podem causar efeito de massa no túnel do tarso, sendo passíveis de serem identificadas pelos exames de imagem. As lesões com efeito de massa mais comuns nessa região são os cistos gangliônicos (Fig. 17-31), tenossinovite dos flexores, músculos acessórios, fraturas de calcâneo com desvio, lipomas e ingurgitamento das veias tibiais posteriores (Fig. 17-32).

A US pode demonstrar espessamento regional fusiforme no nervo tibial ou em um de seus ramos. Eventualmente, pode ser identificada a proeminência do padrão fascicular resultando na

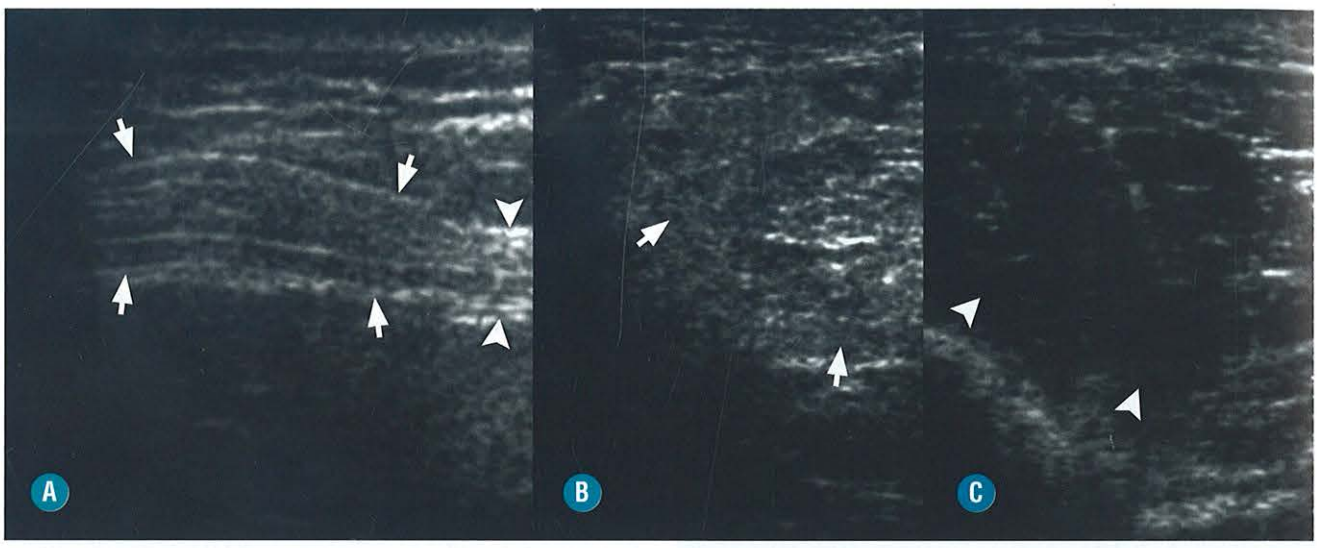

FIGURA 17-29. Paciente de 57 anos, do sexo masculino, com neuropatia do peroneiro comum. Imagens de US. **A**, Corte longitudinal do nervo peroneiro comum na região do joelho mostra área de espessamento e discreta hipoecogenicidade (*setas*) adjacente à área de aspecto normal (*pontas de seta*). A imagem da direita mostra o padrão de substituição gordurosa e redução volumétrica na musculatura anterior da perna (*setas*) (**B**) e a imagem da esquerda mostra o aspecto normal da musculatura do lado contralateral (*pontas de seta*) para efeito de comparação (**C**).

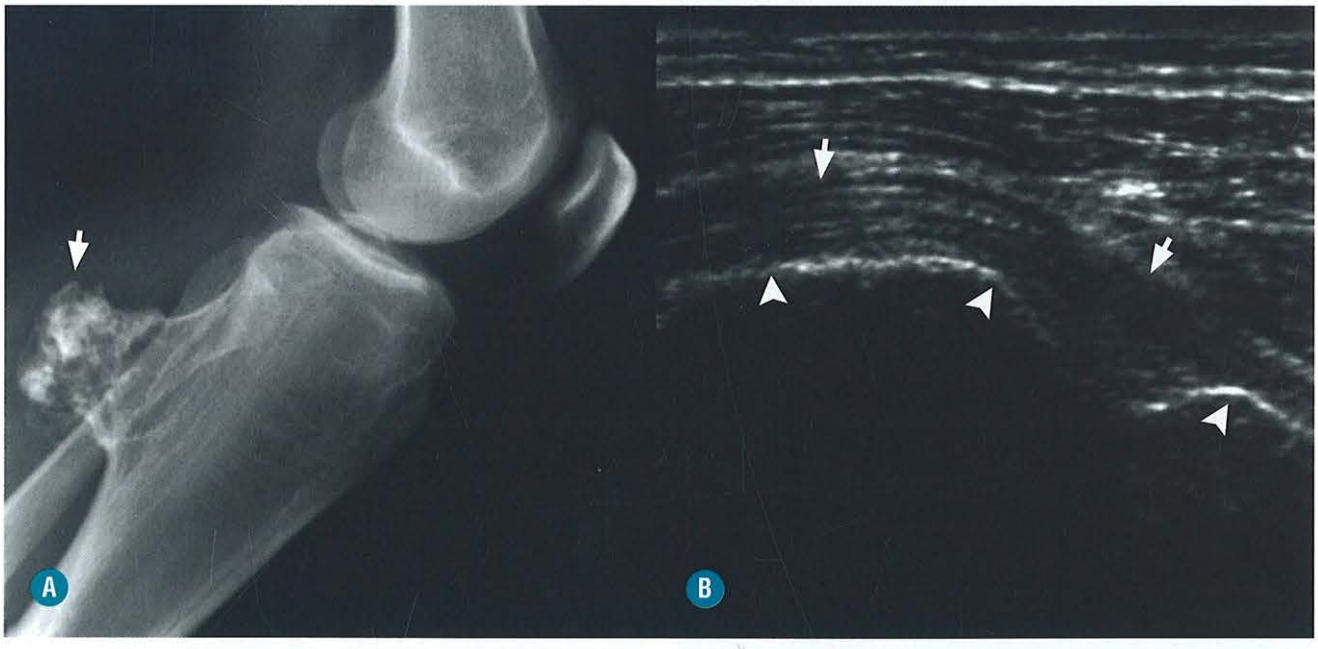

FIGURA 17-30. Paciente de 20 anos, do sexo masculino. **A**, Imagem de radiografia evidencia osteocondroma da face posterior da tíbia (*seta*). **B**, Imagem de US mostra efeito de massa do osteocondroma (*pontas de seta*) sobre o nervo tibial (*setas*).

hipoecogenicidade do nervo. A compressão da região do nervo com o transdutor pode originar um sinal de Tinel positivo, o que reforça o diagnóstico de uma neuropatia. Nas imagens de RM, o nervo é mais bem identificado nas imagens axiais, o que ocorre também nas outras articulações e regiões das extremidades. O espessamento do nervo e o aumento da intensidade de sinal nas imagens sensíveis a líquido podem ser identificados nas de RM.

No caso dos ramos plantares do nervo tibial, pode ser particularmente difícil identificar a alteração de sinal ou da ecogenicidade dos nervos devido às suas dimensões. É possível analisar se há sinais de denervação nos respectivos músculos inervados por esses ramos.

O nervo plantar medial pode sofrer compressão em nível distal ao túnel do tarso na região do nó de Henry, entre a tuberosidade do navicular superiormente e o ventre do abdutor do hálux inferiormente. Nessa região, pode ocorrer traumatismo de repetição do nervo plantar medial, especialmente em corredores que tem valgo e pronação do pé. O plantar medial é responsável pela inervação do abdutor do hálux, o flexor curto



FIGURA 17-31. Paciente de 28 anos, do sexo masculino, com síndrome do túnel do tarso. Imagem de RM ponderada em T2 com supressão de gordura no plano axial. A RM ajudou a identificar cisto gangliônico (*seta*) no interior do túnel do tarso com efeito de massa sobre o nervo tibial (*ponta de seta*).

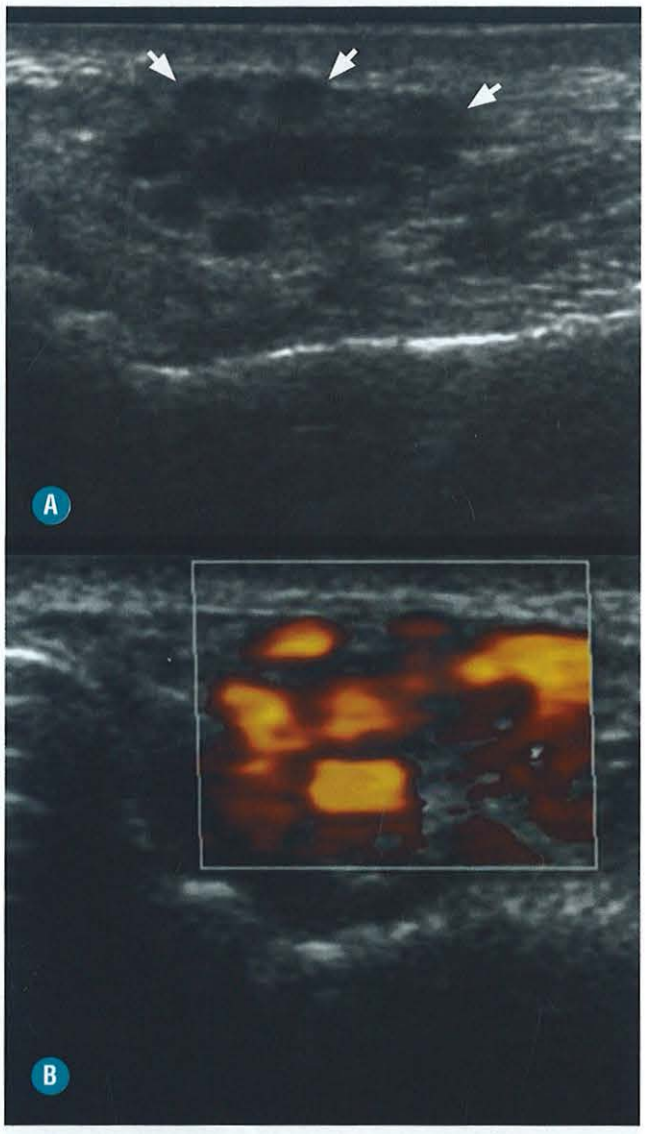

FIGURA 17-32. Paciente de 49 anos, do sexo masculino, com síndrome do túnel do tarso. Imagens de US. **A**, Múltiplas varicosidades venosas (*setas*) no território das veias tibiais posteriores envolvendo o feixe neurovascular no interior do túnel do tarso. **B**, Imagem de US com Power Doppler confirmando o enchimento venoso dos vasos durante compressão da musculatura do pé.

dos dedos, o flexor curto do hálux e o primeiro lumbrical. Os dois primeiros músculos podem ser vistos nas imagens obtidas da região do tornozelo, enquanto os dois últimos são identificados nas imagens do pé.

O nervo plantar lateral também pode apresentar neuropatia em nível distal ao túnel do tarso. Diminuição da sensibilidade no terço lateral da planta do pé costuma estar presente nessa situação. A diminuição de força muscular do abdutor do dedo mínimo pode ser difícil de detectar clinicamente. O plantar lateral inerva o quadrado plantar, o flexor do dedo mínimo, o adutor do hálux, os interósseos, três lumbricais e o abdutor do dedo mínimo.

A compressão do primeiro ramo do nervo plantar lateral, o nervo calcâneo inferior, é conhecida como neuropatia de Baxter e pode ocorrer associada a atividades diárias habituais. A neuropatia de Baxter, no entanto, é mais frequente em atletas, particularmente em corredores de longas distâncias e em pés pronados. Ocorre hipertrofia secundária do músculo abdutor do hálux e pode estar presente a atrofia do músculo abdutor do dedo mínimo (Fig. 17-33). A fasciite plantar e a de esporão do calcâneo podem coexistir e contribuir para esse tipo de compressão neural, além de confundir o diagnóstico.

■ Neuroma de Morton

O neuroma de Morton corresponde a um nódulo de fibrose perineural associado à proliferação vascular e degeneração do nervo interdigital (Fig. 17- 34). A alteração corresponde a uma neuropatia mecânica degenerativa e, portanto, não corresponde a uma neoplasia. O neuroma de Morton costuma se manifestar de forma dolorosa, sendo uma das causas mais frequentes de metatarsalgia, e é mais comum em mulheres de meia-idade. O nervo do terceiro espaço interdigital é o mais frequentemente acometido. Os demais espaços interdigitais raramente são acometidos. A patologia pode ocorrer de forma múltipla, com acometimento por neuromas em mais de um espaço interdigital no mesmo pé. Quando há o acometimento isolado do segundo espaço interdigital, é necessário lembrar-se do diagnóstico diferencial com lesão da placa plantar da articulação metatarsofalangiana do segundo raio.

Na US, o neuroma vai apresentar-se como uma nodulação hipoecoica na topografia do nervo interdigital na altura da ca-

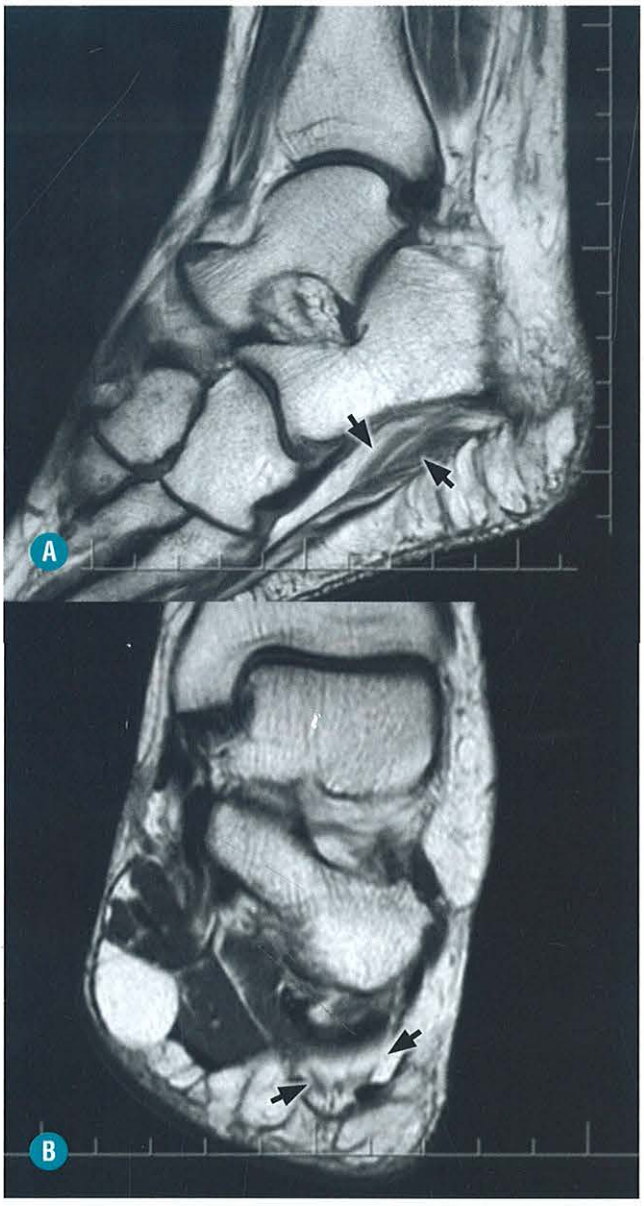

FIGURA 17-33. Paciente de 60 anos, do sexo feminino. Imagens de RM. **A**, Imagem no plano sagital ponderada em T1 evidencia redução volumétrica e substituição gordurosa avançada no ventre do músculo abdutor do dedo mínimo (*setas*). **B**, Imagem no plano coronal ponderada em T1 confirma os mesmos achados em relação ao ventre do músculo abdutor do dedo mínimo (*setas*).

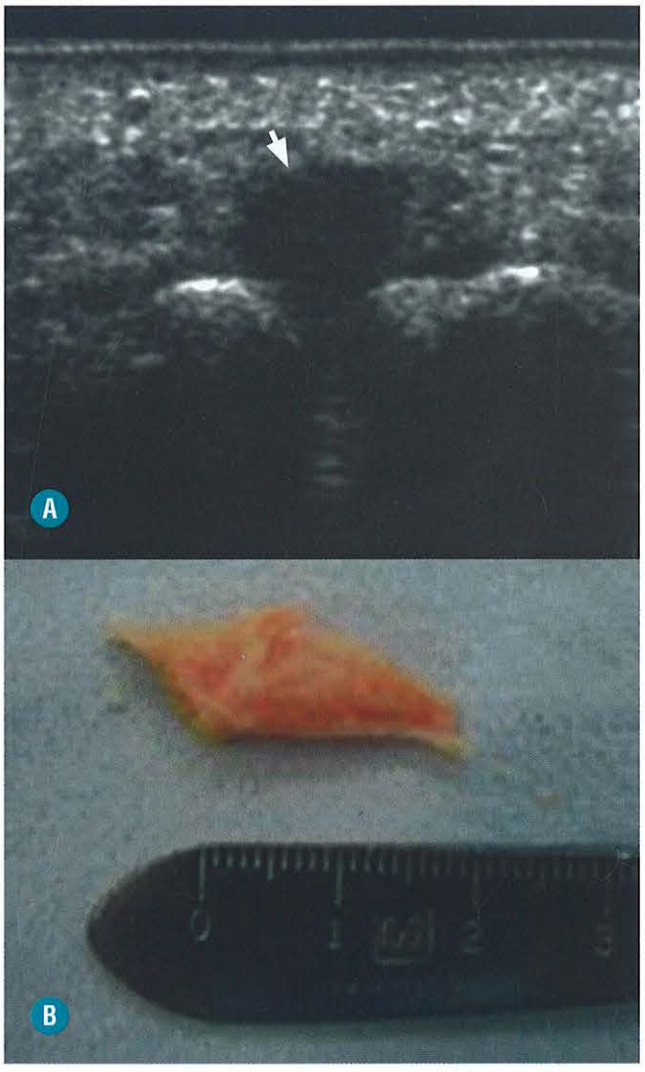

FIGURA 17-34. Paciente de 49 anos, do sexo feminino, com neuroma de Morton confirmado cirurgicamente. **A**, Imagem de US mostra nódulo hipoecoico delimitado na região plantar do terceiro espaço interdigital (*seta*). **B**, Neuroma de Morton após a ressecção.

beça dos metatarsos (Fig. 17-34). A espessura do nervo normal não ultrapassa 1 a 2 mm e, portanto, pode haver dificuldade de identificar o nervo normal nos exames de imagem. Os neuromas sintomáticos mais frequentemente medem mais de 5 mm no maior diâmetro, quando estudados no plano transversal. Bursite intermetatarsal frequentemente coexiste com o neuroma e pode fazer com que as suas dimensões sejam superestimadas. Realizar compressão com o transdutor pode melhorar a delimitação do nódulo e ajuda a diferenciar o nódulo da bursa adjacente, sendo esta última mais compressível. A compressão laterolateral do antepé realizada durante a investigação ultrassonográfica pode mobilizar o neuroma na direção plantar e facilitar sua identificação. Essas manobras de compressão do neuroma podem reproduzir os sintomas dolorosos e auxiliar no diagnóstico.

As imagens de RM no plano transversal aos metatarsos e ponderadas em T1 costumam proporcionar ótimo contraste tecidual e facilitar a identificação do neuroma de Morton (Fig. 17-35). As imagens com supressão de gordura e sensíveis ao conteúdo líquido podem ajudar a identificar a bursite adjacente. O neuroma de Morton geralmente apresenta baixo sinal nas imagens ponderadas em T1 e em T2, devido ao conteúdo de fibrose que costuma estar presente.

A presença de vascularização do nódulo pode ser identificada por meio do Doppler na US ou do realce pelo contraste paramagnético no caso das imagens de RM, mas esses achados podem não estar presentes. Vários autores acreditam que não sejam tão importantes para o diagnóstico do neuroma de Morton.

Eventualmente, um neuroma interdigital assintomático pode ser identificado pela US ou pela RM, sendo sempre im-



FIGURA 17-35. Paciente de 56 anos, do sexo feminino, com neuroma de Morton. Imagens de RM nos planos transversal (**A**) e coronal (**B**) aos metatarsos e ponderadas em T1 mostram nódulo no terceiro espaço interdigital (*setas*) caracterizado por sinal intermediário (imagens cedidas pelo Dr. Luiz Guilherme de C. Hartmann).

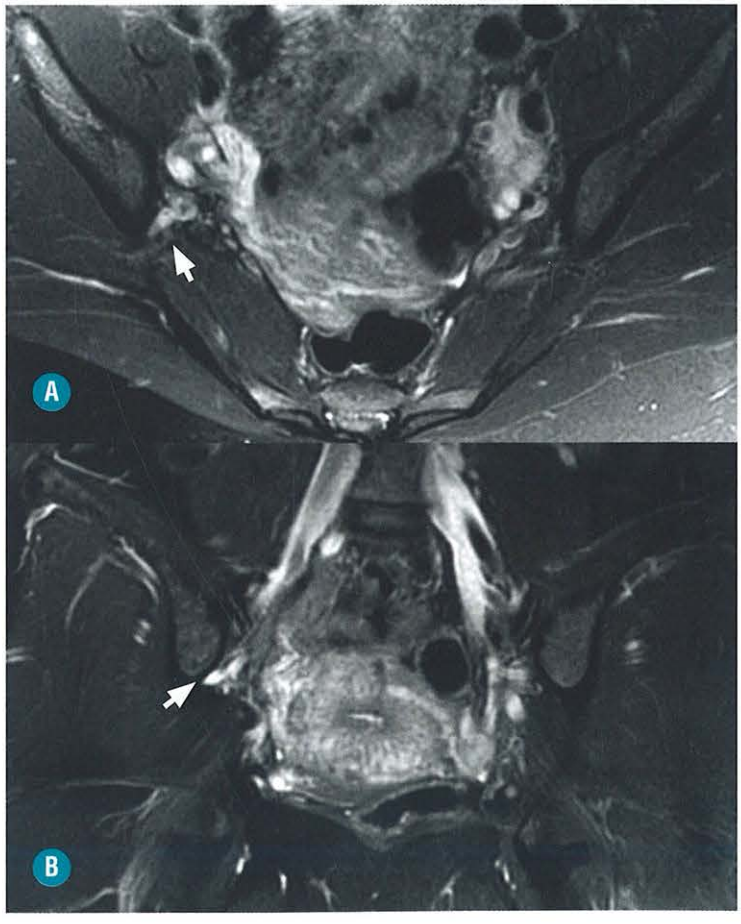

FIGURA 17-36. Paciente de 37 anos, do sexo feminino, com dor glútea direita, não irradiada. Imagens de RM. Imagens no plano axial (**A**) e coronal oblíquo (**B**) ponderadas em T2 com supressão do sinal da gordura evidencia veia glútea superior ectasiada/atípica à direita (*setas*), obliterando o trajeto dos troncos nervosos de S2 e de S3 e também a topografia dos nervos glúteos superior e inferior. Não existem veias ectasiadas à esquerda. Após ressecção cirúrgica, houve melhora clínica (imagens cedidas pelo Dr. Luiz Guilherme de C. Hartmann).

portante a correlação com o quadro clínico. Outra importante informação que deve ser lembrada é que o neuroma de Morton não é a única massa sólida que pode ser encontrada na região interdigital entre a cabeça dos metatarsos, embora seja a patologia mais frequente nessa área.

A interpretação das imagens de US e de RM no pós-operatório, nos casos de recidiva de sintomas, deve ser feita com cautela, pois há uma dificuldade natural em diferenciar o tecido fibrocicatricial pós-operatório de uma recidiva local.

LITERATURA RECOMENDADA

1. Abicalaf CA, Barros N, Sernik RA et al. Ultrasound evaluation of patients with carpal tunnel syndrome before and after endoscopic release of the transverse carpal ligament. Clin Radiol. 2007; 62: 891-894.
2. Andreisek A, Crook DW, Burg D et al. Peripheral neuropathies of the median, radial and ulnar nerves: MR imaging features. Radiographics. 2006; 26:1267-1287.
3. Bencardino JT, Rosenberg ZS. Entrapment neuropathies of the upper extremity. In: Stolller DW. Magnetic resonance imaging in orthopaedics and sports medicine. Philadelphia: Lippincot Williams & Wilkins; 2007.
4. Bianchi S, Martinoli C. Ultrasound of the musculoskeletal system. Heidelberg: Springer; 2007.
5. Bordalo-Rodrigues M, Rosenberg ZS. MR Imaging of entrapment neuropathies at the elbow. Magn Reson Imaging Clin N Am. 2004; 12: 247-263.
6. Bordalo-Rodrigues M, Amin P, Rosenberg ZS. MR Imaging of common entrapment neuropathies at the wrist. Magn Reson Imaging Clin N Am. 2004; 12: 265-279.
7. Cartwright MS, Brown ME, Eulitt P et al. Diagnostic nerve ultrasound in Charcot-Marie-Tooth disease type 1B. Muscle Nerve. 2009; 40:98-102.
8. Elias J Jr, Nogueira-Barbosa MH, Feltrin LT et al. Role of ulnar nerve sonography in leprosy neuropathy with electrophysiologic correlation. J Ultrasound Med. 2009; 28:1201-9.
9. Fornage BD. Peripheral nerves of the extremities: imaging with US. Radiology. 1988; 167:179-82.
10. Hooper DR, Lawson W, Smith L et al. Sonographic features in hereditary neuropathy with liability to pressure palsies. Muscle Nerve. 2011, 44:862-867.
11. Jain S, Visser LH, Praveen TL et al. High-resolution sonography: a new technique to detect nerve damage in leprosy. PLoS Negl Trop Dis. 2009, 11; 3:e498.
12. Kim SJ, Hong SH, Jun WS et al. MR imaging mapping of skeletal muscle denervation in entrapment and compressive neuropathies. Radiographics. 2011, 31:319-332.
13. Klauser AS, Halpern EJ, De Zordo T et al. Carpal tunnel syndrome assessment with US: value of additional cross-sectional area measurements of the median nerve in patients versus healthy volunteers. Radiology. 2009; 250:171-7.
14. Martinoli C, Derchi LE, Bertolotto M et al. US and MR imaging of peripheral nerves in leprosy. Skeletal Radiol. 2000; 29: 142-50.
15. Martinoli C, Schenone A, Bianchi S et al. Sonography of the median nerve in Charcot-Marie-Tooth disease. AJR Am J Roentgenol. 2002; 178:1553-6.
16. Resnick D. Neuromuscular disorders. In: Resnick D. Diagnosis of bone and joint disorders. Philadelphia: WB Saunders; 1995, p. 3365-3412.
17. Rosenberg ZS, Cavalcanti CFA. Entrapment neuropathies of the lower extremity. In: Stolller DW. Magnetic resonance imaging in orthopaedics and sports medicine. Philadelphia: Lippincot Willians & Wilkins; 2007.
18. Silvestri E, Martinoli C, Derchi LE et al. Echotexture of peripheral nerves: correlation between US and histologic findings and criteria to differentiate tendons. Radiology. 1995; 197:291-296.
19. Zhu J, Liu F, Li D et al. Preliminary study of the types of traumatic peripheral nerve injuries by ultrasound. Eur Radiol. 2011; 21:1097-101.

Índice

A

Abdutores internos do quadril, 186
ABER (*abduction and external rotation*), 15
Abscesso
  de Brodie, 644, 667
  ósseo, 644
Acetábulo, 264
Acometimento epifisário, 800
Acromegalia, 750
Acrômio, 31
Adamantinoma, 864
Adutor(es), 206
  curto, 190
  do quadril, 190
  longo, 190
  magno, 190
Afecções da cabeça femoral, 213
Agentes etiológicos, 643
AIOS (*Acquired/Instability/Overstress/Surgery*), 59
Alendronato(s), 728
  de sódio, 275
Algodistrofia, 310
Alinhamento ósseo, 114
Alteração(ões)
  da densidade radiográfica, 789
  da membrana sinovial, 577
  inflamatórias da articulação glenoumeral, 77
  pós-cirúrgicas
    das lesões labrais, 49
    para instabilidade glenoumeral, 68
    tendões do manguito rotador e impacto do ombro, 39
  sinoviais, 571
  tendíneas, 445
AMBRII (*Atraumatic/Multidirecional/Bilateral/Rehabilitation/Inferior capsular shift and rotator Interval closure*), 58
Ancôneo, 94
Androgênios, 681
Anel pélvico, 261
Anemia falciforme, 762
Angiossarcoma, 862, 920
Ângulo
  colo-diafisário, 179
  de cobertura acetabular, 179
  de cobertura talonavicular, 413
  de Meary, 410
  de obliquidade do teto acetabular, 179
  talocalcaneano lateral, 413
  tálus/primeiro metatarso, 410
Anteversão acetabular, 179
AP
  com rotação interna e externa, 1
  com rotação neutra e correção da anteversão da cavidade glenoide, 1
Apical Oblíqua (Garth), 4
Aponeurose do bíceps/*lacertus fibrosus*, 93
Arco coracoacromial, 18
Arcos do pé, 409
Articulação(ões), 413
  acromioclavicular patologias da, 81
  calcaneocuboide, 417
  do joelho, 298
  do mediopé, 417
  esternoclavicular patologias da, 85
  metatarsofalangianas, 475
  subtalares, 416
  talocrural, 416
  tibiofibular, 416
Artrite(s)
  bacterianas, 645-648
  fúngicas/granulomatosas, 648-652
  idiopáticas juvenis
    achados de imagem, 629
    classificação, 628
    quadro clínico, 628
  infecciosa, 644
  psorisíaca juvenil, 628
  reumatoide
    achados de imagem, 596
    diagnóstico diferencial, 604
    exames laboratoriais, 594
    fisiopatologia, 593
    quadro clínico, 594
  séptica do ombro, 79
  tuberculosa, 648-650
Artropatia(s)
  amiloide, 758
  degenerativa, 502
  inflamatórias, 593
  por deposição de microcristais, 629
  por partículas, 759
Artroplastia
  do tornozelo, 505
  metatarsofalangiana, 505
  total do quadril, 275

acompanhamento, 277
avaliação inicial, 275
avaliação pós-operatória, 275
Artrose, 77
do ombro, 5
Atrofia muscular, 27
Aumento
do espaço escafossemilunar, 129
dos ângulos escafossemilunar e escafocapitato, 130
Avulsões, 523

B

Banda(s)
laterais ou colaterais, 169
mediana ou central, 169
Bíceps
distal, 98
em ampulheta, 51
femoral, 191
Bolsa do iliopsoas, 192
Bossa cárpica, 160
Bursas, 97
Bursite(s), 39, 482
do obturador externo, 211
do obturador interno, 209
iliopsoas, 198
subacromial-subdeltóidea, 33
trocantérica, 199
tuberculosa (weaver's bottom), 664

C

Cabeça longa do bíceps, 49
Calcâneo, 413
Calcificação muscular, 527
Calcitonina, 681
Calo vicioso, 156
Capítulo, 89
Cápsula articular, 90, 192
do ombro, 59
Capsulite adesiva, 76
Caries sicca, 663
Carpo, instabilidade do, 128
Cartilagem
hialina, 257
normal, 568
reparo de, 401
Centros de ossificação no cotovelo, 120
Ceratoacantoma, 175
Charcot-Marie-Tooth, 996
Cintilografia óssea, 690
Cisto(s)
de Baker roto, 531
gangliônico, 160
intratendíneos ou musculares, 27
meniscais, 349
mucoide, 176
muscular, 527
ósseo aneurismático, 867
ósseo simples, 867
Classificação
das roturas, 341
de Bado, 112
de Gartland, 108
de Mason, 109
de Müller, 108
de Regan e Morrey, 112
proposta por Horne e Tanzer, 109
Clavícula, 72
Cloaca, 644
Coalizão
carpal, 160
tarsal, 428
Compartimento
radioulnar distal e ulnocarpal, 141
tendíneo
extensor, 169
flexor, 164
Complexo
colateral lateral, 327
da fibrocartilagem triangular, 143
de Buford, 42
Compressão
distal do nervo ulnar, 1004
proximal
do nervo mediano, 1000
do nervo ulnar, 1002
Condroblastoma, 826
Condrocalcinose, 564
Condroma, 821
de partes moles, 175
periosteal, 826
Condromatose sinovial, 298, 829
Condrossarcoma, 829
de células claras, 835
dediferenciado, 836
mesenquimal, 836
Contusões ósseas, 424
Cordoma, 856
Corpos livres intra-articulares, 577
Cotovelo
anatomia
articular, 90
ligamentar, 91
musculotendínea, 93
óssea aplicada à imagem, 89
bíceps distal, 98
bursas, 97
de golfista, 98
de tenista, 97
instabilidade e lesões ligamentares, 101
músculos acessórios, 96
patologias tendíneas, 97
tríceps, 99
Coxins gordurosos, 90
Crescimento ósseo, 677
Cristais de hidroxiapatita, 75
Cuboide, 416
Cuneiformes, 416

D

Dactilite tuberculosa, 664
Dedo em gatilho, 167

Defeito fibroso cortical, 837
Deformidade de Madelung, 163
Deformidades dos pés, 409
Deiscência do músculo deltoide, 39
Delaminação tendínea, 27
Densitometria óssea, 690
Depleção da medula óssea, 797
Deposição
  de hidroxiapatita
    achados de imagem, 637
  de pirofosfato de cálcio
    achados de imagem, 634
    diagnóstico diferencial, 636
    manifestações clínicas, 634
Depósitos
  intra-articulares, 637, 641
  periarticulares, 637, 637
Dermatomiosite, 535
Derrame articular, 114, 579
Deslocamento radiocarpal puro, 139
Destacamento meniscal, 346
Discinesia escapular, 37
Displasia
  do desenvolvimento do quadril, 213
    achados clínicos, 214
    achados de imagem, 215
    complicações, 223
    diagnóstico diferencial, 221
    tratamento, 223
  fibrosa, 868
  ósseas esclerosantes, 731
Disseminação
  de uma fonte contígua de infecção, 643
  hematogênica da infecção, 643
Dissociação
  escafossemilunar, 129
  semilunarpiramidal, 134
Distribuição no esqueleto, 789
Doença de Blount, 957
Doença de Dupuytren, 169
Doença de Freiberg, 482
Doença de Gaucher, 703
Doença de Kienböck, 136, 153, 952
Doença de Kohler, 955
Doença de Kummel, 950
Doença de Ledderhose, 465
Doença de Legg-Perthes, 951
Doença de micropartículas, 281
Doença de Ollier, 823
Doença de Osgood-Schlatter, 955
Doença de Paget, 745
  complicações, 746
Doença de Panner, 106, 961
Doença de Scheuermann, 957
Doença de Sinding-Larsen-Johansson, 957
Doença pauciarticular, 628
Doença poliarticular, 628
Doença sistêmica, 628
Doenças iatrogênicas, 725
Doenças metabólicas, 682
  manifestações musculoesqueléticas das, 675
DOMS (Dela yed Onset Muscle Soreness), 531

E

Edema Medular, 797
Elastofibroma, 890
Encondroma, 821, 941
Encondromatose, 823
Entorses, 499
Envolvimento Articular, 800
Envolvimento do Feixe Neurovascular, 803
Epicondilite (s)
  lateral, 97
  medial, 98
Epicôndilo
  lateral, 97
  medial, 98
Epifisiólise, 221
  achados clínicos e histológicos, 241
  achados de imagem, 241
  complicações, 245
  tratamento, 245
Erosão cortical, 790
Escápula, 72
Esclerose subcondral, 561
Escorbuto, 707
Espondiloartropatias soronegativas
  achados de imagem, 608
  classificação, 607
  complicações, 620
  diagnóstico diferencial, 620
  exames laboratoriais, 608
  fisiopatologia, 604
  quadro clínico, 607
Esporão subacromial, 31
Estresse mecânico sobre o osso, 681
Estrogênios, 681
Exostose
  múltipla hereditária, 820
  subungueal, 174
Expansão extracortical, 790
Extensão
  extramedular, 800
  medular longitudinal, 800
Extensores isquiotibiais, 190

F

Faceta hamatolunar, 163
Falso perfil de lequesne, 180
Fáscia plantar, 462
  traumatismo, 464
Fasciite, 463
  necrotizante, 545
  nodular, 888
Fenômeno
  de Sever, 958
  de Van Neck-Odelberg, 959
  do ângulo mágico, 355
Fibro-histiocitoma
  benigno ósseo, 838
  maligno, 839
Fibroma
  condromixoide, 840

da bainha tendínea, 891
desmoplásico, 841
não ossificante, 837
Fibromatoses, 891
plantar, 465
profunda, 892
superficial, 892
Fibrossarcoma, 895
ósseo, 843
Fístulas/seios de drenagem, 644
Fistulografia, 671
Flexores do quadril, 182
Flúor, 727
Formas associadas à entesite, 628
Fratura
com avulsão, 305
da bacia e fêmur proximal, 261
da cabeça do rádio, 109
da cintura escapular, 69
da clavícula, 72
distal, 5
da coluna
anterior, 265
e parede posteriores, 268
ou parede anteriores associada à fratura hemitransversa posterior, 268
posterior, 265
da escápula e da glenoide, 72
da parede
anterior, 265
posterior, 265
da patela, 309
da porção
distal do fêmur, 309
proximal da fíbula, 309
das duas colunas, 265
de estresse, 305, 423, 486
de Maisonneuve, 422
de Segond, 309
reversa, 309
distais do rádio, 158
do acetábulo, 264
do anel pélvico, 261
do calcâneo, 422
do cotovelo em crianças, 112
do escafoide, 155
do fêmur proximal, 268
do olécrano, 109
do platô tibial, 307
do processo
coracoide, 72
coronoide, 111
do rádio proximal, 110
do tálus, 422
do úmero
distal, 107
proximal, 69
dos demais ossos do tarso, 423
em "T", 268
extracapsulares, 272
intracapsulares, 269
luxação(ões), 499
axiais, 141
de Monteggia, 112
perissemilunar dorsal, 140
ocultas do cotovelo, 107
por estresse, 272
dos ramos púbicos, 274
por insuficência sacral, 272
por insuficiência subcondral, 577
subcondral
por estresse ou por insuficiência, 247
por insuficiência, 944
subtrocantéricas atípicas por uso crônico de bifosfonatos, 275
supracondilianas do úmero, 109, 112
transcondrais, 310
transversa, 265
associada à fratura da parede posterior, 268
Fusão carpal, 160

G

GAGL (Glenoid Avulsion of the Glenoumeral Ligament), 61
Gêmeo
inferior, 192
superior, 192
Geodos subcondrais, 561
Gigantismo, 750
GIRD (glenohumeral internal rotation déficit), 35, 37
Glenoide, 72
Glicocorticoides, 681
Glúteo
máximo, 203
médio, 190, 199
mínimo, 190, 199
Gota
achados de imagem, 630
diagnóstico diferencial, 632
manifestações clínicas, 630
Grácil, 190
Granulomatose agressiva, 281

H

HAGL (Humeral Avulsion of the Glenoumeral Ligament), 61
Hálux
rígido, 486
valgo, 492
pós-operatório de, 508
Hemangioendotelioma, 919
Hemangioma(s), 176, 861, 908
arteriovenoso, 914
capilar, 909
cavernoso, 909
epitelioide, 916
venoso, 910
Hemangiopericitoma, 916
Hemartrose, 114
Hérnia muscular, 531
Hiato poplíteo, 355
Hibernoma, 901
Hiperparatireoidismo, 740
Histiocitose de células de Langerhans, 873

Hormônio
da paratireoide, 681
do crescimento, 680
tireoidiano, 681
I
Ilíaco, 182
Iliopsoas, 182, 197
Impacto(s), 459
anterossuperior, 37
achados de imagem, 38
do ombro, 39
alterações pós-cirúrgicas, 39
femoroacetabular, 221, 285
achados clínicos, 253
achados de imagem, 253
tratamento do, 260
posterossuperior, 35
achados de imagem, 37
subcoracoide
achados de imagem, 34
Implantação direta, 644
Incidência(s)
alar e obturatriz, 180
cross table, 180
de Ducroquet, 180
de Dunn, 180
de Ferguson, 181
de Rockwood, 3
de Zanca, 3
oblíquas das sacroilíacas, 181
Inclinação do acrômio, 33
Infarto
muscular idiopático, 546
ósseo, 937
Infecção
de partes moles, 644
pós-operatória, 644
Infiltração medular, 796
Infracção de Freiberg, 955
Instabilidade
anterior, 59
carpal
adaptativa, 140
complexa, 140
dissociativa, 128
não dissociativa, 138
dinâmica, 128
do ombro, 5
e lesões ligamentares, 101
estática, 128
glenoumeral
alterações pós-cirúrgicas para, 68
anatomia dirigida e biomecânica, 58
mediocarpal, 139
dorsal, 139
extrínseca, 140
volar, 139
metatarsofalangiana, 486
multidirecional, 66
posterior, 62
radiocarpal, 138
mediocarpal combinada, 139
radioulnar distal, 151
Intervalo dos rotadores 49
Invólucro, 644
Isquemia medular, 797
Isquiotibiais, 203

J

Joelho
algodistrofia, 310
anatomia, 293
biomecânica, 301
classificação das roturas, 341
complexo colateral lateral, 327
fratura(s)
com avulsão, 305
da patela, 309
da porção
distal do fêmur, 309
proximal da fíbula, 309
de estresse, 305
de Segond, 309
reversa, 309
do platô tibial, 307
transcondrais, 310
lesões
condrais, 364
ligamentares, 313
meniscais, 333
tendíneas, 373
traumáticas, 303
ligamento
colateral medial, 325
cruzado anterior, 313
cruzado posterior, 317
menisco, 390
pós-operado, 388
procedimentos de reparo de cartilagem, 401
reconstrução do ligamento cruzado anterior, 393
L
Lábio
acetabular, 192
glenoidal, 40
rotura do, 42
Lacertus fibrosus, 93
Legg Calve Perthes, 225
Lesão (ões)
císticas benignas, 176
condrais, 364, 569
da articulação de Lisfranc, 499
da cabeça longa do bíceps, 51
das bandas sagitais, 172
de Bankart, 60, 61
de Hill-Sachs, 60
de Morel-Lavallée, 212
do aparelho extensor, 172
do intervalo dos rotadores, 55
do lábio glenoidal anteroinferior, 60
relacionada com luxação glenoumeral, 61
do ligamento colateral
lateral, 105
medial (ulnar), 103
ulnar do polegar, 173

do manguito rotador, 5
do tipo ALPSA, 61
dos tendões mediais, 454
labral
alterações pós-cirúrgicas, 49
anatomia dirigida e biomecânica, 40-41
variantes anatômicas, 41
ligamentar(es), 313, 434
avaliacão, 436
e capsulares, 257
e das placas volares, 173
parcial escafossemilunar, 129
meniscais, 333
musculares, 511
considerações anatômicas, 515
e medicina esportiva, 524
lesões musculares traumáticas, 519
complicações, 524
diagnósticos diferenciais, 531
evolução das, 523
por denervação, 553
traumas diretos, 519
traumatismos indiretos, 521
não ligamentares associadas à instabilidade dissociativa, 136
ósseas traumáticas, 418
osteocondral(is), 941
do cotovelo, 105
do tálus, 426
SLAP, 42
SNAC, 156
tendíneas, 373
laterais, 456
tipo GLAD, 61
tipo "PASTA", 27
Leucemia, 849
Ligamento
anular, 93
colaterais, 173
colateral
lateral (radial), 92
medial, 325
cruzado
anterior, 313
posterior, 317
do cotovelo, 91
do tornozelo, 431
escafossemilunar, 123
extrínsecos do carpo, 121
glenoumeral médio espessado, 42
intermeniscais, 350
interósseos da fileira
distal, 123
proximal, 123
intrínsecos do carpo, 123
mediocarpais, 123
meniscofemoral anteromedial, 351
meniscofemorais, 351
pós-cirúrgicos, 444
radiocarpais
dorsais, 123
volares, 121
radioulnares distais, 143
redondo, 192, 257, 260
retinacular
dorsal, 169
lateral, 171
semilunarpiramidal, 123
ulnocapitato, 122
ulnocarpais volares, 122
ulnossemilunar e ulnopiramidal, 122
Ligamentum subcruentum, 143
Linfangiomas, 916
Linfoma, 849
Linha
rádio-capítulo, 114
umeral anterior, 119, 120
Lipoma(s), 900
arborescente secundário, 577
ósseo, 861
Lipomatose neural, 901
Lipossarcoma
bem-diferenciado, 902
indiferenciado, 903
mixoide, 903
pleomórfico, 904
Lunatomalacia, 952
Luxação(ões)
acromioclavicular, 5, 81
de cotovelo, 101, 111
e desgaste dos componentes, 284
esternoclavicular, 85
isolada de osso carpal, 141
perilunar dorsal, 140
perissemilunar volar, 140
recidivante anterior, 5
traumática anterior, 60

M

Maduromicose, 666
Manguito rotador, 18
patologias do, 22
Manifestações musculares na infeção pelo HIV, 544
Mão
classificação topográfica das roturas do aparelho flexor, 167
compartimento tendíneo
extensor, 169
flexor, 164
dedo em gatilho, 167
doença de Dupuytren, 169
lesões
císticas benignas, 176
do aparelho extensor, 172
ligamentares e das placas volares, 173
neoplasias malignas, 176
patologia, 165
polias digitais, 167
tumores
sólidos benignos, 174
subungueais, 174
Marcha, 413

Mau alinhamento e subluxação, 579
Medidas ortopédicas nas radiografias simples com carga, 410
Mediopé e antepé, 475
articulações metatarsofalangianas, 475
artropatia degenerativa, 502
artroplastia
do tornozelo, 505
metatarsofalangiana, 505
biomecânica, 478
bursites, 482
complicações
pós-artrodese, 508
pós-artroplastia, 505
pós-traumáticas, 502
divisão anatômica do, 475
doença de Freiberg, 482
entorses, 499
fratura(s)
de estresse, 486
luxações, 499
hálux
rígido, 486
valgo, 492
pós-operatório de, 508
instabilidade metatarsofalangiana, 486
lesões da articulação de lisfranc, 499
metatarsalgias, 481
necrose avascular do tálus, 503
neuroma de Morton, 481
patologias dos sesamoides do hálux, 492
pós-operatório de pé e tornozelo, 502
Medula óssea normal, 793
Melanoma, 176
Melorreostose, 734
Menisco, 390
flutuante, 346
Metástases, 929
ósseas, 875
Metatarsalgias, 481
Micetoma, 666
Microinstabilidade, 66
Mieloma múltiplo, 843
Mineralização do tumor, 790
Mionecrose calcífica, 533
Miopatia(s)
actínica, 552
autoimune necrotizante, 539
da sarcoidose, 539
diabética, 546
hereditárias, 547
inflamatórias, 535
tóxicas, 550
Miosite
infecciosas, 540
ossificante, 527
por corpúsculos de inclusão, 537
Modelagem óssea, 677
Modificações da sinóvia, 562
Músculo(s)
acessórios, 96, 468
infraespinal, 18
intrínsecos, 171
interósseos, 171
lumbricais, 171
redondo menor, 18
subescapular, 18
supraespinal, 18

N

Navicular, 413
Necrose
asséptica, 935
avascular
da epífise femoral, 221
do tálus, 503
da medula óssea, 944
Neoplasias malignas, 176
Nervo
axilar, 1000
ciático, 1006
cutâneo femoral lateral, 1006
femoral, 1006
mediano, 1000
peroneiro comum, 1007
radial, 1004
supraescapular, 999
tibial e nervos plantares, 1009
ulnar, 1002
Nervos periféricos, 989
anatomia, 989
Charcot-Marie-Tooth, 996
compressão
distal do nervo ulnar, 1004
proximal do nervo mediano, 1000
proximal do nervo ulnar, 1002
métodos de diagnóstico por imagem, 990
neuroma de Morton, 1011
neuropatia(s)
da hanseníase, 993
do membro inferior, 1006
do membro superior, 999
hereditária(s), 996
sensível à compressão, 996
inflamatórias, 993
periféricas, 990
por compressão, 998
traumáticas, 997
polineuropatia desmielinizante inflamatória crônica, 995
síndrome do túnel do carpo, 1001
Neurofibroma, 921
Neuroma de Morton, 481, 1011
Neuropatia(s)
da hanseníase, 993
do membro inferior, 1006
do membro superior, 999
hereditária(s), 996
sensível à compressão, 996
inflamatórias, 993
periféricas, 990
por compressão, 998
traumáticas, 997

O

Obturador
  externo, 190
  interno, 192
Olécrano, 89-91
Ombro
  alterações
    inflamatórias da articulação glenoumeral, 77
    pós-cirúrgicas para instabilidade glenoumeral, 68
  articulação
    acromioclavicular patologias da, 81
    esternoclavicular patologias da, 85
  artrose, 77
  cabeça longa do bíceps, 49
  capsulite adesiva, 76
  congelado, 76
  fraturas
    da cintura escapular, 69
    da clavícula, 72
    da escápula e da glenoide, 72
    do úmero proximal, 69
  impacto
    anterossuperior, 37
      achados de imagem. 38
    do ombro, 39
      alterações pós-cirúrgicas, 39
    posterossuperior, 35
      achados de imagem, 37
    subcoracoide
      achados de imagem, 34
  instabilidade
    anterior, 59
    glenoumeral
      alterações pós-cirúrgicas para, 68
      anatomia dirigida e biomecânica, 58
    multidirecional, 66
  intervalo dos rotadores 49
  lesão(ões)
    da cabeça longa do bíceps, 51
    do intervalo dos rotadores, 55
    labral
      alterações pós-cirúrgicas, 49
      anatomia dirigida e biomecânica, 40-41
      variantes anatômicas, 41
    SLAP, 42
  luxação
    acromioclavicular, 81
    esternoclavicular, 85
  manguito rotador, patologias do, 22
  microinstabilidade, 66
  osteoartrose, 83
  osteólise da clavícula distal, 82
  patologias da articulação
    acromioclavicular, 81
    esternoclavicular, 85
  polia bicipital, 51
  raios X, 1
  ressonância magnética (rm)/artro-rm, 7
  rotura tendínea
    achados de imagem, 23
  síndrome do impacto, 17
    achados de imagem, 31
    anatomia dirigida e biomecânica, 18
    anatomia por imagem, 20
    impacto subacromial, 29
  tendinopatia, 22
    achados de imagem, 22
    calcária, 74
    diagnóstico diferencial, 23
    ressonância magnética, 22
  tendões do manguito rotador
    alterações pós-cirúrgicas, 39
  tomografia computadorizada (tc)/artro-tc, 6
  ultrassonografia (us), 6
Ondulação (flounce) meniscal, 349
Ossículo(s)
  acessórios, 469
  meniscal, 349
Osso(s), 413
  acromial, 33
  como unidade funcional, 675
  componentes
    celulares do, 679
    minerais do, 680
    proteicos, 680
  estresse mecânico sobre o, 681
  fibular acessório, 470
  navicular acessório, 470
  regulação bioquímica do metabolismo, 680
  subcondral, alterações, 571
  trígono, 469
Osteíte infecciosa, 644
Osteoartrite
  aspectos por imagem, 561
  complicações da, 577
  fatores de risco, 560
  fisiopatologia, 560
  quadro clínico, 560
  rapidamente destrutiva, 579
  terminologia, 559
Osteoartrose, 83
  glenoumeral, 77
Osteoblastoma, 804
Osteoblastos, 679
Osteócitos, 679
Osteoclastos, 679
Osteocondrite dissecante, 105
Osteocondroma(s)
  múltiplos, 817
  solitário, 817
Osteocondroses, 950
Osteodistrofia renal, 719
Osteofibrodisplasia, 871
Osteófito(s), 561
  capsulares, 562
  marginais, 562
  periosteais ou sinoviais, 562
  planos ou centrais, 562
Osteogênese imperfeita, 699
Osteólise da clavícula distal, 82
Osteoma osteoide, 803
Osteomalacia, 682, 716
  da criança, 710

Osteomielite(s), 644, 652
bacterianas, 652
crônica, 668
esclerosante de garré, 674
fúngica, 660, 665
granulomatosas, 660
Osteonecrose, 156, 935-950
cabeça do fêmur, 944
achados clínicos, 245
achados de imagem, 245
quantificação, 247
cabeça umeral, 950
corpo vertebral, 950
tálus, 948
Osteopetrose, 731
Osteopoiquilose, 735
Osteoporose, 681
iatrogênica, 696
idiopática juvenil, 694
pós-menopausa, 682-694
senil, 682-694
transitória, 944
do quadril, 247
Osteosclerose, 682
Osteossarcoma
bem-diferenciado, 810
central de baixo grau, 810
convencional, 805
de células pequenas, 808
de superfície, 811
de alto grau, 811
parosteal, 811
periosteal, 811
secundário, 812
telangiectásico, 814

P

Padrão de destruição óssea, 789
Paracoccidioidomicose, 666
Patologias da articulação
acromioclavicular, 81
esternoclavicular, 85
Pé e tornozelo, pós-operatório de, 502
Pectíneo, 190
Perda do paralelismo da interlinha escafossemilunar, 130
Perfil
axilar, 3
cirúrgico de arcelin, 180
de escápula, 3
Periostite infecciosa, 644
PHAGL (HAGL posterior), 64
Picnodisostose, 731
Piriforme, 192
Pitch calcaneano, 410
Placa volar, 173
Plasmocitoma, 845
Plexo braquial
anatomia, 963
aspectos por imagem, 975
lesões traumáticas, 974
métodos por imagem, 967
síndrome do desfiladeiro torácico, 978
tumores, 978
Polegar, 171
Polia bicipital, 50, 51
tipos, 54
Polias
anelares, 167
cruciformes, 167
digitais, 167
do polegar, 167
Polimiosite, 535
Polineuropatia desmielinizante inflamatória crônica, 995
POLPSA (ALPSA posterior), 64
Posição de Rã ou Lauenstein, 180
Pott's Puffy Tumor, 664
Pregas sinoviais, 90
Procedimentos de reparo de cartilagem, 401
Processo coronoide, 89
Progesterona, 681
Proliferações fibrosas benignas, 888
Prostaglandina e, 727
Pseudoartrose, 156
Pseudodefeito
da fossa troclear, 90
do capítulo, 90, 107
Psoas, 182
Punho
anatomia
articular, 121
óssea, 121
avaliação por imagem, 125
artrografia, 128
radiografia convencional, 125
radiografias dinâmicas, 127
radioscopia, 127
ressonância magnética, 128
tomografia computadorizada, 127
ultrassonografia, 127
biomecânica carpal, 125
cisto gangliônico, 160
classificação da instabilidade do, 128
compartimentos radioulnar distal e ulnocarpal, 141
complexo da fibrocartilagem triangular, 143
diagnóstico, 129
dissociação
escafossemilunar, 129
semilunarpiramidal, 134
doença de Kienböck, 153
fratura(s)
distais do rádio, 158
do escafoide, 155
instabilidade
carpal, 128
complexa, 140
dissociativa, 128
não dissociativa, 138
mediocarpal, 139
radiocarpal, 138
radioulnar distal, 151
lesões não ligamentares associadas à instabilidade
dissociativa, 136
ligamentos, 121

síndrome
da mão e punho relacionada com vibração, 160
do canal de Guyon, 160
do impacto do processo estiloide ulnar, 147
do impacto radioulnar distal, 151
do impacto ulnocarpal, 147
do martelo, 160
do túnel da ulna, 160
do túnel do carpo, 158
tendinose, 163
tenossinovite, 163

O

Osteocondroma, 817

Q

Quadrado
femoral, 192
impacto posterior, 211
Quadrante
anterior, 182
lateral, 186
medial, 190
posterior, 190, 192
Quadríceps, 198
femoral, 182
Quadril e bacia
achados de imagem, 195
adutores, 206
afecções da cabeça femoral, 213
afecções musculotendíneas, 192
anatomia
articular, 192
musculotendínea, 181
óssea, 179
bursite
do obturador externo, 211
do obturador interno, 209
iliopsoas, 198
trocantérica, 199
cartilagem hialina, 257
diagnóstico diferencial, 247
displasia do desenvolvimento do quadril, 213
achados clínicos, 214
achados de imagem, 215
complicações, 223
diagnóstico diferencial, 221
tratamento, 223
epifisiólise
achados clínicos e histológicos, 241
achados de imagem, 241
complicações, 245
tratamento, 245
fratura(s)
da bacia e fêmur proximal, 261
subcondral por estresse ou por insuficiência, 247
glúteo máximo, 203
glúteos médio e mínimo, 199
iliopsoas, 197
impacto femoroacetabular
achados clínicos, 253
achados de imagem, 253
tratamento do, 260
isquiotibiais, 203
Legg Calve Perthes, 225
lesão de Morel-Lavallée, 212
lesões do lábio acetabular,
lesões ligamentares e capsulares, 257
osteonecrose da cabeça femoral
achados clínicos, 245
achados de imagem, 245
diagnóstico diferencial, 247
prognóstico, 247
quantificação, 247
osteoporose transitória do quadril, 247
prognóstico, 247
quadrado femoral, impacto posterior, 211
quadríceps, 198
ressalto iliopsoas, 198
sartório, 199
síndrome de edema da medula óssea, 247
síndrome do piriforme, 212
sínfise púbica, 206
sinovite transitória
achados de imagem, 234
aspectos clínicos, 234
diagnóstico diferencial, 237
tratamento, 241
tensor da fáscia lata, 199
Quebra dos arcos de Gilula, 130

R

Rabdomiólise, 524
Raquitismo, 710
Reação histiocítica, 281
Reação periosteal, 792
Reconstrução do ligamento cruzado anterior (LCA), 393
Reconversão medular, 796
Redução da espessura da interlinha articular, 561
Região sacrococcígea, 181
Relação do fundo acetabular com a linha ilioisquiática, 179
Remodelação óssea proximal adaptativa, 284
Reparo de cartilagem, 401
Ressalto
iliopsoas, 198
no cotovelo, 100
Retardo de consolidação, 156
Retinoides, 729
Reto femoral, 182
Rotadores
externos do quadril, 192
internos do quadril, 186
Rotura(s)
completa do ligamento escafossemilunar, 129
da cabeça longa do bíceps, 55
das polias, 167
do aparelho flexor, 167
do tríceps distal, 99
do lábio da glenoide, 42
tendínea(s)
achados de imagem, 23
atrofia muscular, 27

cistos intratendíneos ou musculares, 27
completas, 165
delaminação tendínea, 27
lesão tipo "pasta", 27
parciais, 166
ressonância magnética, 23
tendinopatia e, 34
tipo *slap* (superior labral anterior-posterior), 43

S

Sarcoma
de Ewing, 853
sinovial, 927
Sartório, 199
Schwanoma, 921
Seio do tarso, 467
Semimembranáceo, 190
Semitendíneo, 192
Sequestro, 644
Sesamoides do hálux, 492
Sífilis, 665
Sinal
de Hawkins, 949
de Terry-Thomas, 129
do anel, 130
do coxim adiposo, 114
do crescente, 245, 766, 945, 947
do "V" Volar, 130
Síndrome compartimental, 532
Síndrome da mão e punho relacionada com vibração, 160
Síndrome da sobrecarga por extensão em valgo, 104
Síndrome de De Quervain, 164
Síndrome de edema da medula óssea, 247, 944
Síndrome de Maffucci, 823
Síndrome de Mueller-Weiss, 950
Síndrome do canal de Guyon, 160
Síndrome do desfiladeiro torácico, 978
Síndrome do impacto, 5, 17
achados de imagem, 31
anatomia dirigida e biomecânica, 18
anatomia por imagem, 20
do processo estiloide ulnar, 147
impacto subacromial, 29
radioulnar distal, 151
ulnocarpal, 147
Síndrome do martelo, 160
Síndrome do osso fibular acessório, 472
Síndrome do piriforme, 212
Síndrome do túnel da ulna, 160
Síndrome do túnel do carpo, 158, 1001
Síndrome mão-pé, 766
Sínfise púbica, 206
Sinóvia, 298
Sinovite
transitória
achados de imagem, 234
aspectos clínicos, 234
diagnóstico diferencial, 237
tratamento, 241
vilonodular pigmentada, 298, 929
Skip Metástases, 800
SLAC lesion (superior labrum anterior cuff), 67
Soltura dos componentes, 277
SONK (*spontaneous osteonecrosis of the kneei*), 577
Spina ventosa, 660
Stryker, 4
Superfície articular distal do úmero, 89

T

Talassemia, 772
Tálus, 413
Tamanho da lesão, 789
Tendão(ões)
anteriores, 459
calcâneo, 448
comum dos extensores, 97
comum dos flexores, 97
do manguito rotador, 18
alterações pós-cirúrgicas, 39
do músculo flexor longo do polegar, 165
do tornozelo, 445
dos flexores superficial e profundo dos dedos, 164
extensores
ao nível da mão, 169
ao nível do dedo, 169
laterais, 455
mediais, 453
plantar, 452
poplíteo, 355
posteriores, 448
Tendinopatia, 22
achados de imagem, 22
calcária, 74
da cabeça longa do bíceps, 51
diagnóstico diferencial, 23
do iliopsoas, 196
e rotura tendínea, 34
ressonância magnética, 22
Tendinose, 163
Tenossinovite, 51, 163, 165
Tensor da fáscia lata, 186, 199
Teste de Ortolani, 215
Tíbia, 413
Tornozelo
alterações tendíneas, 445
arcos do pé, 409
articulação(ões), 413
calcaneocuboide, 417
do mediopé, 417
subtalares, 416
talocrural, 416
tibiofibular, 416
biomecânica básica, 408
coalizão tarsal, 428
contusões ósseas, 424
deformidades dos pés, 409
fáscia plantar, 462
traumatismo, 464
fasciite, 463
fibromatose plantar, 465
fratura(s)
de estresse, 423

de Maisonneuve, 422
do calcâneo, 422
do tálus, 422
dos demais ossos do tarso, 423
impactos, 459
lesão(ões)
avaliação, 436
dos tendões mediais, 454
ligamentares, 434
ósseas traumáticas, 418
osteocondral do tálus, 426
tendíneas laterais, 456
ligamentos
do tornozelo, 431
pós-cirúrgicos, 444
marcha, 413
medidas ortopédicas nas radiografias simples com carga, 410
músculos acessórios, 468
ossículos acessórios, 469
ossos, 413
protocolo, 406
radiografia, 403
ressonância magnética, 405
seio do tarso, 467
técnicas de imagem, 403
tendão(ões)
anteriores, 459
calcâneo, 448
do tornozelo, 445
laterais, 455
mediais, 453
plantar, 452
posteriores, 448
tomografia computadorizada, 405
trombose de veias plantares, 466
ultrassom, 403
valgo, 409
varo, 409
Translocação
radial, 139
ulnar, 138
Transmissão da força, 125
Trauma do ombro, 5
Tríceps, 99
Tróclea, 89, 90
Trombose de veias plantares, 466
Trombose venosa profunda intramuscular, 531
Tuberculose, 660
TUBS (Traumatic/Unidirecional/ Bankart/Surgery), 59
Tumor(es)
de células
escamosas, 176
gigantes, 851
de malignidade intermediária, 916
de matriz osteoide, 803
de origem sinovial, 298
de partes moles, 887
fibrogênicos, 841
fibro-histiocíticos, 895
de malignidade intermediária, 895
malignos, 898
fibrosos, 888
formadores de cartilagem, 816
glômico(s), 174, 916
lipomatosos, 900
malignos de bainha de nervos periféricos, 925
musculares, 907
neurais 920
neuroectodérmico primitivo, 856
notocordais, 856
ósseos
de origem epitelial e lipogênica, 864
exames de imagem, 785
localização da lesão, 787
pseudoneoplásicos, 867
sólidos benignos, 174
subungueais, 174
vasculares, 861, 908
benignos, 908
Túnel
femoral, 396
tibial, 396

U

Úmero proximal, 69

V

Valgo, 409
Varo, 409
Vasto lateral, 182
Velpeau View, 4
Vértebra em H, 766, 937
Vitamina
A, 729
C, 681
D, 681